ION SOCOTEANU

TRATAT
DE
CARDIOPATII CONGENITALE

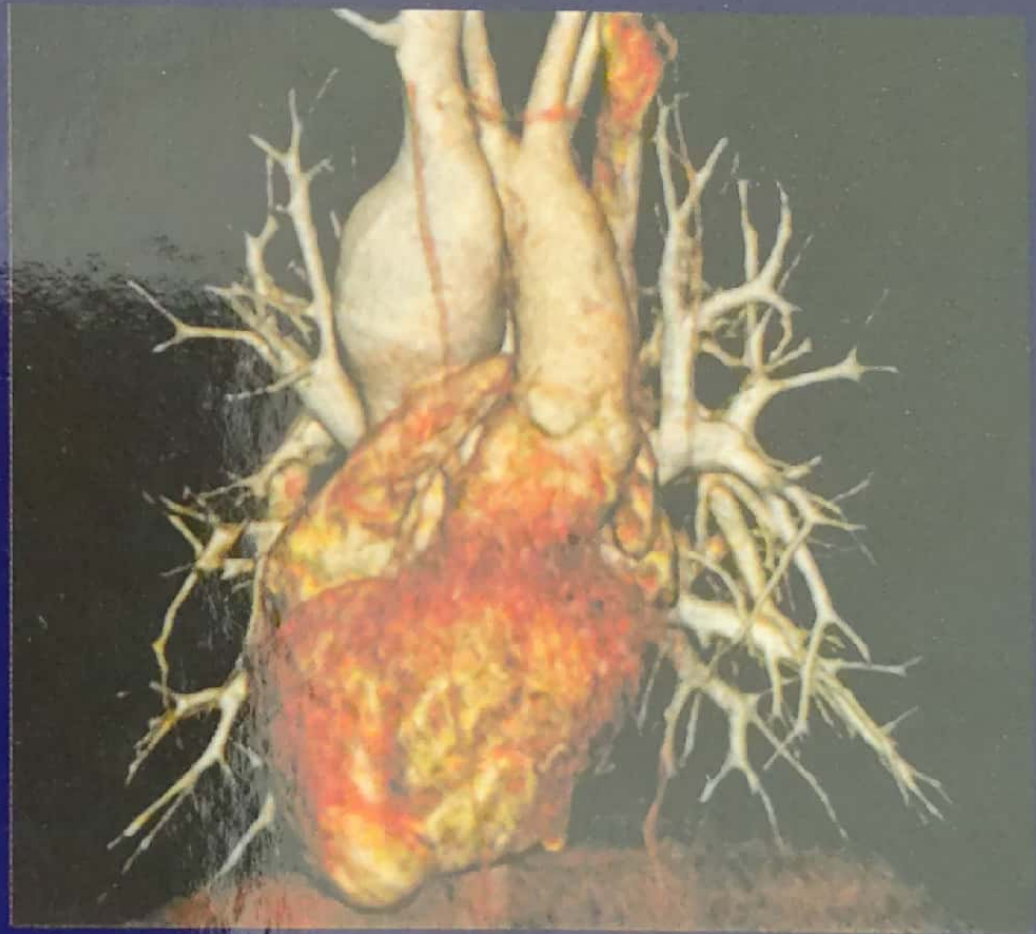

VOLUMUL I

EA EDITURA ACADEMIEI ROMÂNE

ION SOCOTEANU

TRATAT
DE
CARDIOPATII CONGENITALE

VOLUMUL I

EDITURA ACADEMIEI ROMÂNE

BUCUREŞTI, 2010

Copyright © Editura Academiei Române, 2010.
Toate drepturile asupra acestei ediţii sunt rezervate editurii.

EDITURA ACADEMIEI ROMÂNE
Calea 13 Septembrie nr. 13, sector 5,
050 711, Bucureşti, România
Tel. 4021-318 8146, 4021-318 8106
Fax 4021-318 2444
E-mail: edacad@ear.ro
Internet: http://www.ear.ro

Descrierea CIP a Bibliotecii Naţionale a României
SOCOTEANU, ION
Tratat de cardiopatii congenitale / Ion Socoteanu. -
Bucureşti : Editura Academiei Române, 2010 -
2 vol.
ISBN 978-973-27-1795-0
Vol. I. - 2010. - ISBN 978-973-27-1796-7

616.12

Referenţi: Profesor univ. dr. LAURENŢIU POPESCU, Membru al Academiei Române,
Preşedintele Academiei de Medicină
Profesor univ. dr. LEONIDA GHERASIM, Membru de onoare al Academiei Române
Profesor univ. dr. CONSTANTIN POPA, Membru al Academiei Române

Redactor: MAGDALENA BEDROSIAN, IOLANDA POVARĂ
Tehnoredactori: MARIANA MOCANU, CĂTĂLINA RADU,
ANDREEA ION, SOFIA MORAR, NICOLETA ZORZON
Coperta: MARIANA ŞERBĂNESCU,
TEODORA OLIMPIA COJOCARU
GABRIELA CAMELIA SOCOTEANU

Bun de tipar: 20.05.2010; Format: 8/54×84
Coli de tipar: 115,75
C.Z. pentru biblioteci mari: 616.12 – 053.1
C.Z. pentru biblioteci mici: 616.1

LISTA SPONSORILOR

SIVECO ROMANIA SA Soft care contează	SIVECO ROMÂNIA S.A. SADO ALINA IMPEX S.R.L.
OPTIM SANO CENTRU MEDICAL	DR. EUGENIA SOCOTEANU
BRD GROUPE SOCIETE GENERALE	B.R.D. – GROUPE SOCIETE GENERALE
CORD BLOOD CENTER RO®	CORD BLOOD CENTER RO S.R.L.
ASOCIATIA Inima Copiilor	ASOCIAȚIA „INIMA COPIILOR”
LG Pharm	LG PHARM S.R.L.

TO MY BELOVED:

Eugenia
Aurora Iosefina
Cristina Coralia
Teodora Olimpia
Carmen Patricia
Gabriela Camelia

VOSTER IN NOSTER

LISTA AUTORILOR
(în ordine alfabetică)

ANDREESCU NICOLETA
Medic rezident genetică,
Preparator Universitatea de Medicină şi Farmacie
„Victor Babeş", Timişoara,
Doctorand
(4)

BĂDEȚ RODICA
Medic primar anestezie-terapie intensivă,
Spitalul Clinic de Urgență pentru copii „Louis Țurcanu",
Timişoara
(77, 91)

BELENGEANU VALERICA
Profesor Universitar Genetică, Universitatea de Medicină
şi Farmacie „Victor Babeş", Timişoara,
Doctor în medicină
(4)

BLANZ UTE, MD
Consultant Pediatric Cardiac Surgeon,
Clinic for Thoracic and Cardiovascular Surgery,
Ruhr University of Bochum,
Heart and Diabetes Center NRW,
Bad Oeynhausen, Germany
(95)

CACOVEAN ADRIAN
Medic specialist chirurgie cardio-vasculară,
Spitalul Județean, Râmnicu Vâlcea,
Doctor în medicină
(87)

CÎRSTOVEANU CĂTĂLIN GABRIEL
Medic primar neonatolog,
Spitalul Clinic de Urgență pentru Copii „Maria Sklodowska
Curie", Asistent universitar, Universitatea de Medicină şi
Farmacie „Carol Davila", Bucureşti,
Doctorand
(3, 62)

CIUBOTARU ANATOL
Medic primar chirurgie cardio-vasculară,
Directorul Institutului de Chirurgie Cardiacă Chişinău,
Republica Moldova,
Profesor Universitar, Universitatea de Medicină şi Farmacie
„Nicolae Testemiţeanu", Chişinău, Republica Moldova,
Doctor în medicină,
Doctor habilitat în ştiință
(90)

CIOATĂ BOGDAN
Medic rezident imagistică medicală,
Spitalul Clinic Județean de Urgență, Timişoara
(92, 93)

CIOATĂ DĂNUȚ
Medic primar chirurgie cardio-vasculară,
Institutul de Boli Cardio-vasculare, Timişoara,
Doctorand
(92, 93)

CIOATĂ IONEL TRIFON
Medic primar obstetrică-ginecologie,
Clinica I a Spitalului Clinic „Dr. Dumitru Popescu",
Timişoara, Şef de lucrări, Universitatea de Medicină şi
Farmacie „Victor Babeş", Timişoara,
Doctor în medicină
(92, 93)

CIUCU ALEXANDRU
Medic primar chirurgie cardio-vasculară,
Şef secție chirurgie cardio-vasculară, Institutul de Boli
Cardio-vasculare „Prof. Dr.George I.M. Georgescu", Iaşi,
Doctorand
(35, 36, 47, 48, 60)

CIUCU COLAR LILIANA
Medic primar ATI,
Institutul de Boli Cardio-vasculare
„Prof. Dr.George I.M. Georgescu", Iaşi,
Doctorand
(35, 36, 47, 48, 60, 76, 81)

CIURESCU DIANA
Medic rezident chirurgie cardio-vasculară,
Clinica de Chirurgie Cardio-vasculară, Institutul de Boli Cardio-vasculare „Prof. Dr.George I.M. Georgescu", Iaşi,
Doctorand
(35, 36, 47, 48, 60)

COCORA MIOARA
Medic primar chirurgie cardio-vasculară,
Clinica de Chirurgie Cardio-vasculară,
Institutul de Boli Cardio-vasculare, Timişoara,
Doctor în medicină
(24, 25, 26, 27, 97)

COJOCARU TEODORA OLIMPIA
Medic rezident Oftalmologie, Bucureşti,
Doctorand
(8)

COJOCARU SEVERICĂ VICTOR
Medic rezident ORL, Bucureşti
(8)

CORNEA ALEXANDRU MIHAI
Medic primar chirurgie cardio-vasculară,
Institutul de Boli Cardio-vasculare, Clinica de Chirurgie Cardio-vasculară „C.C. Iliescu", Bucureşti,
Asistent universitar, Universitatea de Medicină şi Farmacie „Carol Davila", Bucureşti,
Doctor în medicină
(43, 45, 46, 49, 50)

COTUL MIRCEA
Medic primar chirurgie cardio-vasculară,
Clinica de Chirurgie Cardio-vasculară,
Institutul Inimii „Niculae Stăncioiu", Cluj-Napoca,
Doctor în medicină
(41)

CRISTEA ANDREI
Medic specialist anestezie-terapie intensivă,
Institutul Clinic Fundeni, Bucureşti
(71, 82)

CRISTEA MIRCEA
Medic primar anestezie-terapie intensivă,
Institutul de Boli Cardio-vasculare,
Secţia ATI „C.C. Iliescu", Bucureşti
(71, 82)

CRĂCIUN MARIA LAURA
Medic rezident medicină internă,
Clinica de Recuperare Cardio-vasculară, Timişoara,
Institutul de Boli Cardio-vasculare, Timişoara,
Preparator Universitar, Disciplina Policlinică Medicală, Recuperare Cardio-vasculară, Urgenţe Medicale, Universitatea de Medicină şi Farmacie „Victor Babeş", Timişoara,
Doctorand
(88)

DAISA MIRIAM
Medic rezident obstetrică-ginecologie,
Clinica I a Spitalului Clinic „Dr. Dumitru Popescu", Timişoara
(92, 93)

DEUTSCH PETRU
Medic primar anestezie-terapie intensivă,
Şef Secţie ATI, Institutul de Boli Cardio-vasculare, Timişoara,
Profesor Universitar, Universitatea de Medicină şi Farmacie „Victor Babeş", Timişoara,
Doctor în medicină
(77)

DI DONATO ROBERTO, MD, PHD
Directorul Departamentului de Chirurgie Cardiacă Pediatrică, Spitalul de Copii „Ospedale Pediatrico Bambino Gesu",
Profesor de Chirurgie Cardiacă Pediatrică,
Universitatea Catolică din Roma
(43, 45, 46, 49, 50)

DIMA CAMELIA LIVIA
Medic rezident medicină de urgenţă,
Spitalul Clinic Judeţean de Urgenţă, Timişoara
(4, 6, 18, 52, 55, 59, 66, 98, 99, 100)

DIMA CIPRIAN NICUŞOR
Medic rezident chirurgie cardio-vasculară,
Clinica de Chirurgie Cardio-vasculară,
Institutul de Boli Cardio-vasculare, Timişoara,
Doctorand
(3, 4, 5, 6, 18, 52, 55, 59, 66, 98, 99, 100)

DOROŞ GABRIELA
Medic primar pediatru, Medic specialist cardiologie, Supraspecializare în cardiologie pediatrică, Secţia cardiologie pediatrică, Spitalul Clinic de Urgenţă pentru Copii „Louis Ţurcanu", Timişoara, Conferenţiar Universitar, Universitatea de Medicină şi Farmacie „Victor Babeş", Timişoara,
Doctor în medicină
(16)

DUMBRAVĂ DORU
Medic primar pediatru, supraspecializare cardiologie,
Clinica de Pediatrie, Spitalul Clinic de Urgență pentru
Copii „Maria Sklodowska Curie", Conferențiar Universitar,
Universitatea de Medicină și Farmacie „Carol Davila",
București,
Doctor în medicină
(9, 11, 58, 62, 63, 64)

ENACHE MIHAIL
Medic specialist chirurgie cardio-vasculară,
Institutul de Boli Cardio-vasculare „Prof. Dr.George I.M.
Georgescu", Iași, Asistent Universitar, Universitatea
de Medicină și Farmacie „Grigore Popa", Iași,
Doctorand
(35, 36, 47, 48, 60)

ENE VLADIMIR
Medic primar radiologie-imagistică,
Șef Serviciu Radiologie-Imagistică Medicală, Spitalul
Clinic de Urgență „Sf. Ioan" București,
Conferențiar Universitar, Universitatea de Medicină și
Farmacie „Carol Davila", București,
Doctor în medicină
(10, 13)

ENE IOANA EMILIA
Medic primar radiologie-imagistică,
Institutul de Boli Cardio-vasculare „C.C. Iliescu", București
(10, 13)

FALNIȚĂ LUCIAN SILVIU
Medic primar chirurgie cardio-vasculară,
Clinica de Chirurgie Cardio-vasculară, Institutul
de Boli Cardio-vasculare, Timișoara,
Cercetător științific,
Doctor în medicină
(18, 19, 33, 34, 57, 67, 72, 84)

FIRA-MLĂDINESCU OVIDIU
Medic specialist medicină internă, atestat în explorări
funcționale respiratorii speciale, Șef de lucrări,
Disciplina de Fiziopatologie, Universitatea de Medicină și
Farmacie „Victor Babeș", Timișoara,
Doctor în medicină
(15)

FILIPESCU DANIELA
Medic primar anestezie-terapie intensivă,
Șef Secție ATI, Institutul de Boli Cardio-vasculare
„C.C. Iliescu", București, Conferențiar universitar, Universitatea de Medicină și Farmacie „Carol Davila", București,
Doctor în medicină
(72, 82)

FRÎNCULESCU IULIA CRISTINA
Șef de lucrări limba engleză,
Disciplina de Limbi Moderne și Limba română,
Universitatea de Medicină și Farmacie „Victor Babeș",
Timișoara, Doctor în filologie, lingvistică generală, Studii
aprofundate (Master) în Literatura franceză – Poietică,
Traducător și interpret autorizat de Ministerul Justiției
pentru limbile franceză și engleză,
Redactare, asistare lingvistică și traduceri (2, 4, 8, 9, 10, 11,
12, 13, 14, 15, 16, 17, 35, 36, 37, 40, 41, 42, 43, 44, 45, 46,
47, 48, 49, 50, 51, 53, 56, 57, 58, 60, 61, 62, 63, 64, 65, 67,
69, 70, 71, 72, 73, 75, 76, 78, 79, 80, 81, 82, 83, 85, 87, 88,
89, 91, 92, 93, 94, 95); Casete OpTIM

FRÎNCULESCU MARIUS
Medic specialist chirurgie cardio-vasculară
(1, 17, 73, 68, 96)
Redactare medicală majoritatea capitolelor; Casete OpTIM

FOANENE GEORGIANA
Medic rezident obstetrică-ginecologie,
Clinica I a Spitalului Clinic „Dr. Dumitru Popescu",
Timișoara
(92, 93)

FOTIADE BRADU
Medic primar explorări cardio-vasculare,
Institutul de Boli Cardio-vasculare „C.C. Iliescu", București,
Profesor universitar, Universitatea de Medicină și Farmacie
„Carol Davila", București,
Doctor în medicină
(10, 13)

GAIȚĂ DAN
Medic primar cardiologie și interne,
Clinica de Recuperare Cardio-vasculară, Timișoara,
Institutul de Boli Cardio-vasculare, Timișoara,
Profesor Universitar la Disciplina Policlinică Medicală,
Recuperare Cardio-vasculară, Urgențe Medicale, Universitatea de Medicină și Farmacie „Victor Babeș", Timișoara,
Doctor în medicină
(88)

Col. Dr. GOLEANU VIOREL
Medic primar chirurgie cardio-vasculară,
Director General Comandant, Centrul Clinic de Urgenţă Boli Cardio-vasculare al Armatei „Gh. Zamfir", Bucureşti, Şef de lucrări, Universitatea de Medicină şi Farmacie „Carol Davila", Bucureşti,
Doctor în medicină
(40, 42)

GÖLNITZ FRITZ, MD
Consultant, Institute of Anesthesiology,
Ruhr University of Bochum,
Heart and Diabetes Center NRW,
Bad Oeynhausen, Germany
(95)

HESSE CAROLA, MD
Clinic for Congenital Heart Defects,
Ruhr University of Bochum,
Heart and Diabetes Center NRW,
Bad Oeynhausen, Germany
(95)

HODOROGEA ADRIAN
Medic specialist chirurgie cardio-vasculară,
Clinica de Chirurgie Cardio-vasculară,
Doctorand cu frecvenţă Universitatea de Medicină şi Farmacie „Victor Babeş", Timişoara, Clinica de Chirurgie Cardio-vasculară, Timişoara
(3, 18, 74, 90)

HUDIŢEANU ANCA
Medic specialist,
Clinica I Obstetrică-Ginecologie a Spitalului Clinic „Dr. Dumitru Popescu", Timişoara,
Doctor în medicină
(92, 93)

ICMA DANIELA
Medic specialist neonatolog,
Spitalul Clinic de Obstetrică-Ginecologie „Dr. Dumitru Popescu", Timişoara
(94)

ILIUŢĂ LUMINIŢA
Medic primar cardiologie
Clinica de Chirurgie Cardio-vasculară, Institutul de Boli Cardio-vasculare „C.C. Iliescu", Bucureşti, Şef de lucrări, Universitatea de Medicină şi Farmacie „Carol Davila", Bucureşti,
Doctor în medicină
(75)

IONAC ADINA
Medic primar cardiologie,
Clinica de Cardiologie, Institutul de Boli Cardio-vasculare, Timişoara, Şef Departament Echocardiografie, Conferenţiar Universitar, Disciplina Cardiologie, Universitatea de Medicină şi Farmacie „Victor Babeş", Timişoara,
Doctor în medicină
(14)

IOSIFESCU ANDREI
Medic primar chirurgie cardio-vasculară,
Institutul de Boli Cardio-vasculare „C.C. Iliescu", Bucureşti Şef lucrări, Universitatea de Medicină şi Farmacie „Carol Davila", Bucureşti,
Doctor în medicină
(37, 45, 56, 70)

IVĂNICĂ ALINA
Medic rezident cardiologie,
Institutul de Boli Cardio-vasculare, Timişoara,
Doctorand
(85)

IVĂNICĂ GABRIEL
Medic primar cardiolog,
Clinica de Cardiologie, Institutul de Boli Cardio-vasculare, Timişoara, Departamentul Electrofiziologie,
Doctor în medicină
(85)

JURESCU MADETY
Medic specialist neonatolog,
Spitalul Clinic de Obstetrică-Ginecologie „Dr. Dumitru Popescu", Timişoara
(94)

KNYPHAUSEN EDZARD , MD
Clinic for Congenital Heart Defects,
Ruhr University of Bochum,
Heart and Diabetes Center NRW,
Bad Oeynhausen, Germany
(95)

LASCU ANA
Doctor în medicină
(20, 21, 22, 33, 34, 38, 39, 86)

LAZĂR EUGEN ŞTEFAN
Profesor Dr. Univ. anatomie, Universitatea de Medicină şi Farmacie „Victor Babeş", Timişoara
(5)

LAZĂR MIHAELA
Medic specialist chirurgie vasculară,
Centrul Clinic de Urgenţă Boli Cardio-vasculare al Armatei „Gh Zamfir", Bucureşti
(40, 42)

LĂCĂTUŞU ADRIAN
Medic primar pediatru, Spitalul Clinic de Urgenţă, Timişoara, Clinica II de Pediatrie, Asistent Universitar, Universitatea de Medicină şi Farmacie „Victor Babeş", Timişoara,
Doctor în medicină
(57)

LĂCĂTUŞU ALINA ADRIANA-MARA
Medic primar pediatru, supraspecializare diabetologie pediatrică, Centrul Medical Clinic de Evaluare şi Recuperare pentru copii şi tineri „Cristian Şerban", Buziaş,
Doctor în medicină
(57)

MARINICĂ IOANA
Medic primar anestezie-terapie intensivă,
Institutul de Boli Cardio-vasculare „C.C. Iliescu", Bucureşti
(71, 82)

MĂRUŞTERI MARIANA
Medic specialist radiologie şi imagistică medicală,
NEUROMED, Timişoara,
Competenţă CT şi RMN
(13)

MEYER HANS, MD, PhD
Professor of Pediatric Cardiology,
Director, Clinic for Congenital Heart Defects,
Ruhr University of Bochum,
Heart and Diabetes Center NRW,
Bad Oeynhausen, Germany
(95)

MICLĂUŞ GRAŢIAN DRAGOSLAV
Medic specialist radiologie imagistică medicală,
NEUROMED, Timişoara,
Competenţă în CT,
Certificare Nivel III Cardiac CT (SCCT-SUA)
(13)

MUNCEAN MIRCEA
Medic specialist Obstetrică-Ginecologie,
Spitalul Judeţean, Satu Mare,
Doctor în medicină
(92, 93)

MUNTEAN DANINA MIRELA
Medic primar medicină internă,
Profesor Universitar la Disciplina de Fiziopatologie,
Universitatea de Medicină şi Farmacie „Victor Babeş",
Timişoara,
Doctor în medicină
(15)

MUREŞAN ANTONELA
Medic primar anestezie-terapie intensivă, Clinica de Chirurgie Cardio-vasculară, Institutul Inimii „Niculae Stăncioiu", Cluj-Napoca
(41)

NAGY MARIANA
Medic primar pediatru, Spitalul Clinic de Obstetrică-Ginecologie „Dr. Dumitru Popescu", Timişoara
(94)

NECHIFOR DAN OVIDIU
Medic primar chirurgie cardio-vasculară,
Clinica de Chirurgie Cardio-vasculară,
Institutul de Boli Cardio-vasculare, Timişoara,
Doctorand
(28, 29, 30, 31, 32, 54)

NEGRILOIU ROXANA
Medic specialist neonatolog,
Spitalul Clinic de Obstetrică-Ginecologie
„Dr. Dumitru Popescu”, Timişoara
(94)

NICA SORIN
Psiholog,
Clinica de Recuperare Cardio-vasculară,
Institutul de Boli Cardio-vasculare, Timişoara,
Doctorand
(89)

NISTOR CRISTINA CORALIA
Medic specialist stomatolog,
Asistent Universitar, Universitatea de Medicină
şi Farmacie „Carol Davila”, Bucureşti
(8)

NISTOR DANIEL
Medic stomatolog
(8)

OLARIU GABRIELA
Medic primar pediatru, specialist neonatolog,
Şef secţie de Neonatologie, Spitalul Clinic de Obstetrică-Ginecologie „Dr. Dumitru Popescu”, Timişoara,
Doctor în medicină
(94)

OPRIŢA SIMONA
Medic primar cardiolog,
Clinica de Chirurgie Cardio-vasculară,
Institutul Inimii „Niculae Stăncioiu”, Cluj-Napoca
(41)

PEUSTER MATTHIAS, MD, PhD
Director, Interventional Pediatric Catheterization Programme,
Head Cardiovascular Biomaterials, Research Unit,
Clinic for Congenital Heart Defects, Ruhr University of Bochum,
Heart and Diabetes Center NRW,
Bad Oeynhausen, Germany
(95)

PINTE FLORINA
Medic primar explorări cardio-vasculare,
Centrul Clinic de Urgenţă Boli Cardio-vasculare al Armatei „Gh. Zamfir”, Bucureşti,
Doctor în medicină
(12, 69)

PLEŞ HORIA
Medic primar neurochirurgie,
Spitalul Clinic Judeţean de Urgenţă, Timişoara,
Supraspecializare în microchirurgie vasculară,
Asistent Universitar, Universitatea de Medicină şi Farmacie „Victor Babeş”, Timişoara,
Doctor în medicină
(13)

POPA CHERECHEANU MATEI
Medic primar chirurgie cardio-vasculară,
Centrul Clinic de Urgenţă Boli Cardio-vasculare al Armatei „Gh. Zamfir”, Bucureşti
(40, 42)

POPESCU RALUCA
Medic rezident obstetrică-ginecologie,
Clinica I a Spitalului Clinic „Dr. Dumitru Popescu”, Timişoara
(92, 93)

SARĂU CRISTIAN ANDREI
Medic specialist cardiolog,
Clinica de Recuperare Cardio-vasculară, Timişoara,
Institutul de Boli Cardio-vasculare, Timişoara,
Asistent Universitar, Disciplina Policlinică Medicală, Recuperare Cardio-vasculară, Urgenţe Medicale, Universitatea de Medicină şi Farmacie „Victor Babeş”, Timişoara,
Doctor în medicină
(88)

SĂNDICĂ EUGEN
Medic primar chirurgie cardio-vasculară,
Director, Department of Surgery; Center for Congenital Heart Defects,
Heart and Diabetes Center NEW,
Bad Oeynhausen, Germany,
Doctor în medicină
(73, 74, 78, 79, 80, 83, 89, 92)

SIMA AURORA IOSEFINA
Medic specialist pediatru, Clinica Pediatrie, Spital de Urgenţă pentru Copii „Grigore Alexandrescu”, Bucureşti
Asistent Universitar, Universitatea de Medicină şi Farmacie „Carol Davila”, Bucureşti,
Doctorand
(2, 17, 22, 68, 96)

SOCOTEANU GABRIELA CAMELIA
Medic rezident stomatologie, București
(2, 8, 61, 65)

SOCOTEANU ION
Medic primar chirurgie cardio-vasculară,
Medic primar chirurgie generală,
Șef Clinică Chirurgie Cardio-vasculară,
Institutul de Boli Cardio-vasculare, Timișoara,
Profesor universitar, Universitatea de Medicină și
Farmacie „Victor Babeș", Timișoara,
Doctor în medicină
(1, 2, 3, 6, 7, 17, 18, 19, 20, 21, 22, 23, 28, 31, 32, 33, 34,
38, 39, 52, 55, 57, 59, 61, 65, 66, 67, 72, 74, 81, 83, 84, 86,
87, 90, 92, 95, 96, 97, 98, 99, 100)

STOICESCU CARMEN PATRICIA
Medic rezident cardiologie,
Institutul de Boli Cardio-vasculare „C.C. Iliescu", București
(61, 65)

STREIAN CAIUS GLAD
Medic primar chirurgie cardio-vasculară,
Clinica de Chirurgie Cardio-vasculară,
Institutul de Boli Cardio-vasculare, Timișoara
Șef de lucrări, Universitatea de Medicină și Farmacie
„Victor Babeș", Timișoara,
Doctor în medicină
(20, 21, 22, 23, 38, 39, 81, 86)

ȘTIUBEI DANA
Medic specialist neonatolog,
Spitalul Clinic de Obstetrică-Ginecologie
„Dr. Dumitru Popescu", Timișoara
(94)

TINICĂ GRIGORE
Medic primar chirurgie cardio-vasculară,
Manager Institutul de Boli Cardio-vasculare
„Prof. Dr.George I.M. Georgescu", Iași, Profesor Universitar,
Universitatea de Medicină și Farmacie „Grigore Popa", Iași,
Profesor Asociat, UMF „Nicolae Testemițanu", Chișinău,
Cercetător științific gradul I,
Doctor în medicină
(35, 36, 47, 48, 60)

TUDORACHE VOICU
Medic primar pneumolog,
Șef Clinică Pneumoftiziologie II, Spitalul Clinic de Boli
Infecțioase și pneumoftiziologie „Victor Babeș", Timișoara,
Profesor Universitar, Șef Disciplină de Pneumologie,
Universitatea de Medicină și Farmacie „Victor Babeș",
Timișoara,
Doctor în medicină
(15)

ȚIFREA ANDREEA
Medic rezident,
Clinica de Chirurgie Cardio-vasculară, Institutul Inimii
„Niculae Stăncioiu", Cluj-Napoca
(41)

ȚUNESCU MIHAELA
Medic primar neonatolog,
Spitalul Clinic de Obstetrică-Ginecologie
„Dr. Dumitru Popescu", Timișoara
(94)

ZINCULESCU MIHAELA
Medic primar pediatru,
Spitalul Clinic de Obstetrică-Ginecologie
„Dr. Dumitru Popescu", Timișoara
(94)

LISTA ABREVIERILOR

AA – anevrism de aortă, antiagregant (în funcţie de context)
AAA – anevrism de aortă abdominală
AAÎ – arc aortic întrerupt
ACC – artera carotidă comună
ACC/AHA – American College of Cardiology/American Heart Association (Colegiul American de Cardiologie/Asociaţia Americană Cardiacă)
ACI – artera carotidă internă
AD – atriul drept
ANGIO – angiografie
AO – aorta
AP – artera pulmonară
AS – atriul stâng, artera subclaviculară (în funcţie de context)
ASA – American Society of Anesthesiology
ATI – anestezie terapie intensivă
AV – atrio-ventricular
BAV – bloc atrio-ventricular
BCC – boală cardiacă congenitală
BCP – bypass cardio-pulmonar (engl. CPB)
BCPIA – balon de contra-pulsaţie intraaortică (engl. IABP)
BiAo – bicuspidie aortică
CAVC – canal atrio-ventricular comun
CAP – canal arterial persistent
CC – cardiopatii congenitale
CEC – circulaţie extracorporeală
CHSS – Congenital Heart Surgeous Society
CMD – cardiomiopatia dilatativă
CMHO – cardiomiopatie hipertrofică obstructivă
CoAo – coarctaţie de aortă
CT – tomografie computerizată, corecţie totală (în funcţie de context)
DS – debit sanguin
DSA – defect septal atrial
DSP – derivaţie sistemico-pulmonară
DSV – defect septal interventricular
DVPA – drenajul venos pulmonar aberant
EACTS – European Association of Cardio-Thoracic Surgery (Societatea Europeană de Chirurgie Cardiotoracică)
ECG – electrocardiogramă
ECH – ecografie
ECH TE – ecografie transesofagiană
ECH TT – ecografie transtoracică
ECLS – extracorporeal life support (suport extracorporeal de menţinere a vieţii)
ECMO – extracorporeal membrane oxygenation (oxigenare prin membrană extracorporeală)
ECSS – European Cooperative Surgical Study
EEG – electroencefalogramă
EF – electrofiziologie
EHI – European Heart Institute (Institutul European al Inimii)
ENCOR – Enrasentan Clinical Outcomes Randomised Trial
ESV – extrasistolă ventriculară
EuroScore – European System for Cardiac Operative Risk Evaluation (Sistem european pentru evaluarea riscului operator cardiac)
FA – fibrilaţie atrială, filtru arterial (în funcţie de context)
FAP – fără altă precizare
FAoP – fereastră aorto-pulmonară
FC – frecvenţa cardiacă (engl. HR – heart rate)
FE – fracţie de ejecţie
FV – fibrilaţie ventriculară
HTA – hipertensiune arterială
HTP – hipertensiune pulmonară
HVD – hipertrofie ventriculară dreaptă
HVS – hipertrofie ventriculară stângă
IA – insuficienţa aortică (engl. AI – aortic insufficiency), ischemie acută, inimă artificială (în funcţie de context)
IC – index cardiac (engl. CI – cardiac index), insuficienţă cardiacă (în funcţie de context)
ICC – insuficienţa cardiacă congestivă
IEC – inhibitorii enzimei de conversie a angiotensinei
IGB – indice gleznă-braţ
IOT – intubaţie orotraheală
ISCTS – International Society of Cardiothoracic Surgeons (Societatea Internaţională a Chirurgilor Cardiotoracici)

ISCVS – International Society of Cardio-vascular Surgery
LCR – lichid cefalorahidian
MCC – malformaţie cardiacă congenitală
MCE – masaj cardiac extern
MRA – angiografia prin rezonanţă magnetică
MRI – magnetic resonance imaging (imagistică prin rezonanţă magnetică)
MSC – moartea subită cardiacă
MSOF – Multiple Systemic Organic Failure (insuficienţă multiplă de organe)
MUSTIC – Multisite Stimulation in Cardiomiopathy
O_2 – oxigen
OpTIM – opţiunea Centrului de la Timişoara, optimizarea textului pentru apropierea maximală faţă de forma şi fondul convenite, prin adăugiri la textele unor autori (în funcţie de context)
PaO_2 – presiunea parţială a oxigenului
PVC – presiune venoasă centrală, policlorură de vinil (în funcţie de context)
Qp – debit pulmonar
Qs – debit sistemic
RA – regurgitare aortică (sinonim cu IA – insuficienţă aortică), unda de revers atrial (în funcţie de context)
RM – regurgitare mitrală (sinonim cu IM – insuficienţă mitrală)
RMN – rezonanţa magnetică nucleară
RT – regurgitare tricuspidiană (sinonim cu IT – insuficienţă tricuspidiană)
RVP – rezistenţă vasculară pulmonară
RVS – rezistenţă vasculară sistemică
Rx – radiografie toracică
SA – stenoză aortică
SaO_2 – saturaţia arterială de oxigen
SASV – stenoza aortică supravalvulară
SIV – sept interventricular
SM – stenoză mitrală
SP – stenoză pulmonară
SRC – Societatea Română de Cardiologie
STS – Society of Thoracic Surgeons (Societatea Chirurgilor Toracici din SUA)
STS/EACTS - Society of Thoracic Surgeons/European Association of Cardio Thoracic Surgery
SVA – stenoză valvulară aortică
TA – tensiunea arterială
TAC – trunchiul arterial comun
TAVS – tunelul aortico-ventricular stâng
TF – tetralogia Fallot (sinonim cu TOF)
TI – terapie intensivă
TQ – timp Quick
TS – timp de sângerare
TSV - tahicardie supraventriculară
TVM – transpoziţie de vase mari (engl.TGA – transposition of the Great Arteries)
VCI – vena cavă inferioară
VCS – vena cavă superioară
VD – ventricul drept, vasodilatator (în funcţie de context)
VDCDI – ventricul drept cu dublă cale de ieşire
VSCDI – ventricul stâng cu dublă cale de ieşire
VS – ventricul stâng
WPW – sindromul Wolff–Parkinson–White

PREFAȚĂ

„Mărețe sunt recompensele celor care aleg calea cea grea, cu multe urcușuri și coborâșuri, chiar dacă acele recompense rămân ascunse ani întregi”, așa considera Richard Buch în ale sale *Învățături pentru suflete avansate* – pentru că trebuie să ai nu doar mintea iscoditoare și inima deschisă, ci și „sufletul avansat” pentru a scrie un tratat de amploarea celui redactat de profesorul Ion Socoteanu.

În cele exact 100 de capitole, structurate în 6 secțiuni, cei peste 80 de autori prezintă într-un desfășurător atotcuprinzător, de la aspectele generale ale profesiei, etapele diagnostice și formele morfopatologice până la aspectele terapeutice și elementele particulare fiecărei perioade din viața celor cu boli cardiace congenitale. Pentru că această patologie nu mai este de mult o specialitate eminamente pediatrică – tehnicile chirurgicale, dar mai ales sistemul de asistență medicală în ansamblul lui sunt capabile (modelele occidentale sunt elocvente) să permită nu doar supraviețuirea copiilor cu cardiopatii congenitale, ci și integrarea socio-profesională a adulților cu cardiopatii congenitale. În 2008, DiNardo sublinia că în ultimii 30 de ani cardiologia pediatrică, chirurgia cardio-vasculară, anestezia și terapia intensivă cardiacă au reușit un record aproape de neimaginat: 95% dintre copiii cu boli cardiace congenitale ajung la vârsta adultă. Acest fapt a condus la un tablou complet nou al acestei patologii – numărul adulților cu cardiopatii congenitale întrece numărul copiilor cu cardiopatii congenitale!

În aceste condiții, în ultimii ani, atât în America (American College of Cardiology și National Heart Lung and Blood Institute), cât și În Europa (European Society of Cardiology) au fundamentat științific și au structurat În mod pragmatic centre de tratament și consiliere pentru pacienții cu cardiopatii congenitale – în acest fel, algoritmii diagnostici și curativi sunt completați de elemente particulare de suport psiho-social, vocațional și de recuperare. Astfel, deși pacienții mai poartă în fișa lor medicală termeni ca „rezidual” sau „sechelar”, cu referire la cardiopatia lor congenitală, pot fi redați nu doar vieții, ci și unei societăți, în multe locuri din lume, gata să-i primească.

Tratatul profesorului Ion Socoteanu reușește să includă expertiza specialistului într-o echipă interdisciplinară, redefinind sensurile cuvântului „tratat” – de la „pact” ce garantează colaborarea între specialități diferite, la dezideratul suprem al medicului, acela de a scrie „vindecat” în dreptul numelui pacientului său.

Ca dascăl și creator de școală, știu că în fiecare etapă a vieții răspunsurile pot fi diferite, chiar și la întrebările cele mai simple – ca dascăl și creator de școală, profesorul Ion Socoteanu ne dă însă răspunsuri pe măsura așteptărilor noastre.

Pofesor doctor Ştefan I. Drăgulescu
Rector al UMF „Victor Babeş” Timişoara

INTRODUCERE

A scrie un TRATAT DE CARDIOPATII CONGENITALE poate provoca îndreptăţite şi multe întrebări şi, cel puţin parţial, încerc să răspund la unele din ele, mai ales din perspectiva pozitivă.

1. De ce un TRATAT DE CARDIOPATII CONGENITALE? Poate pentru că s-a scris mult referitor la acest subiect, fie în diferite cărţi, fie în diferite capitole din tratate care tratează acest subiect, dintr-o perspectivă medicală-cardiologică sau cardiologică-chirurgicală, fie aproape 730 de pagini referitoare la cardiopatii congenitale, în TRATAT DE PATOLOGIE CHIRURGICALĂ CARDIOVASCULARĂ (SOCOTEANU, Ed. Medicală, 2007, Bucureşti) şi pentru aceasta ar putea fi considerat de ajuns. Realitatea practică, însă, are un ecou mult mai puternic şi opus aprecierii a priori de ajuns pentru foarte multe motive.

1.1. Potrivit statisticilor OMS, se nasc mulţi copii cu cardiopatii congenitale în România (peste 1 000 anual), din care mor 60 % în primul an de viaţă şi 75% în primii doi ani, ceea ce înseamnă că zilnic mor cel puţin 2 copii cu cardiopatie congenitală (mai mult decât SIDA sau alte boli redutabile). Dar mai trist este faptul că mulţi dintre ei ar putea avea o şansă reală să trăiască, dacă ar fi diagnosticaţi şi trataţi corect şi oportun.

1.2. Dar în România nu este posibil aceasta prin absenţa absolută a unei reţele eficient funcţionale pentru abordarea acestei patologii, România fiind singura ţară UE care nu are niciun Institut de Cardiologie Pediatrică (deşi există numeroase Institute de Cardiologie) şi nicio reţea funcţională de cardiologie pediatrică, care să asigure evidenţa, diagnosticul, tratamentul şi dispensarizarea acestor copii. Dovada tristă a acestei realităţi o reprezintă absenţa României din Evidenţele (Data Base) Europene ale acestei activităţi. Pe lângă scăderea populaţiei, indirect îmbătrânirea ei, un alt efect negativ al cardiopatiilor congenitale este circulaţia „browniană”, aleatorie, a părinţilor şi copiilor cu o asemenea patologie, trimişi şi refuzaţi de toate centrele cu pretenţii de acreditare, care îşi ignoră sau nu-şi pot realiza răspunderile asumate atunci când au cerut şi au primit fonduri importante pentru o dotare adecvată.

1.3. Confruntat eu însumi cu sute şi mii de asemenea situaţii şi fiind forţat să refuz acordarea unui ajutor, pe cât de necesar, pe atât de posibil, deşi am acumulat o experienţă operatorie de aproximativ 2 500–3 000 de cazuri cu cardiopatii congenitale (la toate vârstele şi cu toate aspectele patologice, inclusiv transplantul cardiac la copil, efectuat pentru prima dată în România), mi-am asumat interdicţia de a folosi bisturiul ca o provocare pentru a folosi pana, cu intenţia de a aduce un plus de informaţie (este primul TRATAT DE CARDIOPATII CONGENITALE din România) pentru personalul medical, contând că, dacă aceasta nu este suficient, este cel puţin necesară. Există o largă ignoranţă medicală cu privire la cardiopatiile congenitale, la implicaţia lor în decesul neonatal şi al sugarului, ca şi cu privire la faptul că multe dintre acestea au o soluţie terapeutică chirurgicală, la care nu au acces, pentru că le este refuzată.

Înainte de a scrie acest TRATAT DE CARDIOPATII CONGENITALE, am folosit scrisul, adresându-mă – cu ce iluzie! – tuturor formelor şi treptelor ierarhice de organizare şi administrare medicală, în toate guvernările, legislativele şi preşedinţiile, dar totul a fost în zadar.

Scrierea TRATATULUI DE CARDIOPATII CONGENITALE este motivată de premiza că o mai bună informare actuală asupra acestei patologii poate va ajuta mai mulţi din cei implicaţi sau confruntaţi cu aceasta să facă mai mult şi mai bine. TRATATUL DE CARDIOPATII CONGENITALE poate fi considerat ca un răspuns pozitiv la provocarea suferinţei grele şi nedrepte a copiilor cu cardiopatii congenitale şi a familiilor lor şi a indiferenţei cu care aceasta este întâmpinată de factorii responsabili.

Excluzând că este o rea-voinţă (deşi istoria milenară a omenirii a fost marcată şi de hotărâri ale unor suverani de a omorî copiii: Faraon în Egipt, Irod în Israel) şi pornind de la premiza unei posibile ignoranţe – fie în teritoriul administrativ-organizatoric-financiar, fie în teritoriul executiv-medical diagnostic şi terapeutic, TRATATUL DE CARDIOPATII CONGENITALE poate sau ar trebui să aibă un efect pozitiv minim şi acesta este un aspect al motivaţiei de a-l scrie.

2. Cine sunt cei care au contribuit la realizarea TRATATULUI DE CARDIOPATII CONGENITALE?

2.1. Întâi, ca autor coordonator, mi-am asumat această responsabilitate nu pentru a adăuga ceva la C.V. (de obicei pentru aceasta se scriu mici cărticele), ci în urma unei experienţe de peste 4 decenii în chirurgie, din care mai mult de trei decenii le-am petrecut în chirurgia cardiacă, unde, din tot spectrul operaţiilor cardiace (de ordinul miilor), câteva mii de operaţii au fost de corecţii în cardiopatii congenitale, ajungând la sfârşitul activităţii de la Fundeni la o mortalitate de 2 % iar apoi la Timişoara, la o mortalitate de sub 1 %. Preocupat într-un mod deosebit cu această patologie, mi-am dublat şi perfecţionat experienţa cu activitate intensă de informaţie, participând, mai ales în ultimii 10 ani, la toate congresele internaţionale şi continentale (America, Europa, Asia, Australia) de specialitate. Concomitent, pe rafturile bibliotecii, am strâns toate tratatele de referinţă (după 2000) care, prin utilizarea personală şi a colaboratorilor, exprimă, prin gradul avansat de uzură, intensitatea folosirii lor.

2.2. Dar fiind vorba de un Tratat, subliniez într-un mod deosebit o foarte largă participare (mai mult de 80 de colaboratori), atât din ţară, cât şi din străinătate, personalităţi recunoscute nu numai prin poziţia lor universitară sau medicală, dar şi prin competenţa remarcabilă în domeniile în care activează.

Întreaga echipă, cu numele, poziţia şi experienţa colaboratorilor, reprezintă în sine o autentică acreditare a cărţii. S-a dorit o participare şi mai largă, dar, din nefericire, nu toţi cei invitaţi au răspuns favorabil, pentru motive înţelese sau subînţelese.

3. Ce înseamnă sau ce cuprinde acest TRATAT DE CARDIOPATII CONGENITALE?

3.1. Tratatul cuprinde cvasitotalitatea cardiopatiilor congenitale, de la cele mai frecvente la cele mai rare, de la cele mai simple la cele mai complexe. Rezerva de a spune despre toate aspectele acestei patologii cardiace congenitale ţine nu de intenţie, ci de aspectul extrem de complex al patologiei malformative, spectrul ei caleidoscopic nepermiţând o sistematizare care să fie apoi abordată didactic.

3.2. Materialul foarte larg este expus în 100 de capitole subgrupate în 6 secţiuni: I – ASPECTE GENERALE ALE CARDIOPATIILOR CONGENITALE; II – POSIBILITĂŢI ŞI ETAPE DIAGNOSTICE ÎN CARDIOPATIILE CONGENITALE ; III – FORME MORFOFIZIOPATOLOGICE DE CARDIO-PATIE CONGENITALĂ; IV – ASPECTE TERAPEUTICE GENERALE ÎN CARDIOPATIILE CONGENITALE; V – CARDIOLOGIA MALFORMAŢIILOR CARDIACE CONGENITALE SPECIFICĂ VÂRSTELOR; VI – EVIDENŢE. În marea majoritate, datele sunt actuale (după 2000) şi, pentru că ritmul informaţiilor este foarte alert, aceasta poate explica şi volumul relativ mare, fiind dificil de păstrat un echilibru între volumul informaţiilor şi conciziunea expunerii, fără a sacrifica accesibilitatea lor.

3.3. Ca la realizarea oricărui tratat, la care participă un număr mare de colaboratori, am resimţit, ca şi alţi asemenea autori consacraţi de tratate, cele două consecinţe, una pozitivă şi una negativă. **Consecinţa pozitivă** este sumarea unor experienţe şi competenţe foarte largi şi diferite. **Consecinţa negativă** are un aspect dublu. Întâi există fie suprapuneri de expunere asupra aceluiaşi subiect (care pot fi complementare – ceea ce este bine – sau discordante – ceea ce poate deveni derutant); fie aspecte „albe" sau descoperite, printr-o sincronizare între autori, care se realizează foarte dificil integral. Al doilea aspect negativ este afectarea unităţii formale şi conceptuale a Tratatului.

Conştient de aceasta, am încercat remedii pentru păstrarea unităţii Tratatului.

3.4. Pentru aspectul formal, s-a încercat remedierea formei de expunere, încercând adaptarea maximală, faţă de recomandările iniţiale transmise coautorilor, printr-un efort deosebit al unui colectiv de redactare medicală. La aceasta va contribui în mod real şi redactarea tehnică realizată de Editură.

Pentru aspectul unităţii conceptuale a Tratatului am folosit întâi intervenţii sau sugestii directe transmise colaboratorilor (ceea ce a reprezentat o corespondenţă extrem de vastă, sumată ca în volumul unei cărţi comune).

3.5. În al doilea rând, am folosit ca instrument acronimul **OpTIM**, care are următoarele semnificaţii. Sub aspect formal, are două sensuri: 1. **OpTIM**-izare a formei şi conţinutului majorităţii capitolelor. 2. **Op**-inia

TIM-Center, ca expresie a opiniei coordonatorului şi a echipei de coordonare şi redactare medicală. Conţinutul acronimului OpTIM este foarte variat: **S**cheme diagnostice sau terapeutice, **P**ropuneri de nomenclatură internaţională diagnostică şi terapeutică, **R**ezultate comparative, **I**lustraţii (figuri, grafice); **N**ote (ca obişnuitele guest's note); **T**abele etc. (SPRINT). La sfârşitul Tratatului este expusă o Bibliografie Selectată **OpTIM SPRINT**.

Am intenţionat nu un tratat de chirurgie în patologia cardiacă congenitală (deşi unele capitole, eludând recomandările, prezintă aspecte de tehnică chirurgicală), ci un tratat de patologie care să aibă o largă adresare şi utilitate pentru foarte multe categorii de specialişti implicaţi: neonatolgi, pediatri, cardiologi, exploraţionişti, intervenţionişti, rezidenţi de diferite specialităţi.

4. Cum a fost posibilă editarea şi apariţia TRATATULUI DE CARDIOPATII CONGENITALE?

Întrebarea (cu nuanţă retorică) este îndreptăţită având în vedere complexitatea şi dificultatea atât pentru a scrie, cât şi pentru a edita, şi imprima un asemenea tratat (prin coordonatele lui unic în literatura medicală nu numai naţională cât şi internaţională) şi aceasta mai ales în timpul de criză profundă socio-economică a anilor 2009–2010. Au contribuit la această realizare eforturile competente şi perseverente depuse de trei echipe diferite, dar care au lucrat solidar şi cărora le sunt îndreptăţite deosebite mulţumiri recunoscătoare şi pe care le aduc cu convingere şi onestă condescendenţă.

4.1. Astfel, în primul rând, mulţumesc **colectivului de redactare medicală** (Marius Frînculescu, Iulia Cristina Frînculescu, Lucian Falniţă, Ciprian Dima) care a dat o formă concordantă textelor formal diferite ale coautorilor. Poziţia şi participarea acestora sunt menţionate atât în lista autorilor cât şi în subtextul fiecărui capitol.

Gabriela Camelia Socoteanu a realizat forma finală a textului ca şi conversia alb-negru-color pentru depunerea la Editura Academiei.

Cu toţi aceştia, colaborarea autorului coordonator a fost deosebit de eficientă şi le mulţumesc.

4.2. **Colectivul de editare tehnică al Editurii Academiei Române** este alcătuit din Directorul editurii, Academician Dumitru Radu Popescu; Redactor: Magdalena Bedrosian; Şef-serviciu Tehnoredacţie Iolanda Povară (care a avut în subordine foarte mulţi colaboratori). La interfaţa între medii deosebite, cu preocupări şi competenţe esenţial diferite, bunăvoinţa, solicitudinea şi competenţa tuturor au făcut posibilă finalizarea textului foarte voluminos, dificil şi complex pentru a putea fi imprimat. Colaborarea între colectivul de editare medicală şi colectivul Editurii Academiei Române, dificilă datorită distanţei dintre Bucureşti şi Timişoara, a fost posibilă prin eforturile deosebite ale **D-lui ing. Lucian Sima**. Tuturor le datorez multe mulţumiri.

4.3. Având în vedere că acest Tratat de Cardiopatii Congenitale, voluminos, complex elaborat atât medical cât şi tehnic-editorial, a impus eforturi costisitoare, totul a devenit posibil prin **bunăvoinţa de autentic mecenat a unor sponsori finanţatori** (a căror listă este prezentată pe pagina III), cărora le suntem (atât eu cât şi colaboratorii şi cititorii şi bolnavii – care vor beneficia de utilizare) profund recunoscători şi cărora le aducem multe mulţumiri pentru generozitatea lor.

RO 608, Tm-B
05.04.2010

Prof. Univ. Dr. ION SOCOTEANU

CUPRINS

VOLUMUL I

Lista sponsorilor III
Lista autorilor IX
Lista abrevierilor XVII
Prefață XIX
Introducere XXI

SECȚIUNEA I

ASPECTE GENERALE ALE CARDIOPATIILOR CONGENITALE (CC)

1. Istoria cardiopatiilor congenitale 5
2. Epidemiologie cardiopatii congenitale: incidență, prevalență 39
3. Etiopatogenia cardiopatiilor congenitale 55
4. Implicația geneticii în cardiopatii congenitale 113
5. Embriologia cardiopatiilor congenitale 165
6. Terminologia clinică anatomo-topografică 227
7. Nomenclatura internațională diagnostică și terapeutică în cardiopatiile congenitale STS/EACTS 243

SECȚIUNEA II

POSIBILITĂȚI ȘI ETAPE DIAGNOSTICE ÎN CARDIOPATIILE CONGENITALE

8. Diagnosticul fizionomic: malformații velo-cardio-faciale 271
9. Diagnosticul electrocardiografic 293
10. Diagnosticul radiologic 349
11. Diagnosticul ecocardiografic 401
12. Cateterismul cardiac și angiografia 441
13. Diagnosticul CT și IRM al cardiopatiilor congenitale ..457
14. Aprecierea performanței miocardice și ventriculare în cardiopatiile congenitale 511
15. Aprecierea performanței ventilatorii în cardiopatiile congenitale 531
16. Algoritmul diagnostic în cardiopatiile congenitale și accesul logic și eficient la metode diagnostice 551
17. Clasificarea cardiopatiilor congenitale 577

SECȚIUNEA III

FORME MORFOFIZIOPATOLOGICE DE CARDIOPATIE CONGENITALĂ

18. Malpozițiile cardiace 613
19. Malformații congenitale ale pericardului 633
20. Întreruperea de arc aortic 645
21. Anomalii de arc aortic – inele vasculare 659
22. Coarctația de aortă 693
23. Canalul arterial persistent 755
24. Malformații congenitale ale valvei aortice 777
25. Malformații congenitale subvalvulare aortice 797
26. Malformații congenitale supravalvulare aortice 813
27. Comunicații aorto-cavitare, tunel aorto-miocardic . 827
28. Malformații cardiace ale valvei mitrale 833
29. Boala Ebstein 865
30. Atrezia de tricuspidă 885

VOLUMUL II

Lista abrevierilor V

SECȚIUNEA III

FORME MORFOFIZIOPATOLOGICE DE CARDIOPATIE CONGENITALĂ

31. Complexul Fontan 901
32. Stradling și overriding al valvelor atrio-ventriculare – atrezia comunicării atrio-ventriculare 925

33. Stenoza pulmonară 937
34. Atrezia de pulmonară (±DSV) 957
35. Cor triatriatum 985
36. Obstacole în drenajul venos pulmonar 999
37. Aspecte generale ale șuntului stânga-dreapta 1017
38. Defect septal interatrial 1039
39. Defect septal interventricular 1075
40. Defect septal atrio-ventricular (Canalul atrio-ventricular comun) 1123
41. Drenajul venos pulmonar aberant 1153
42. Fereastra aorto-pulmonară 1209
43. Trunchi arterial comun 1219
44. Sindromul cianotic în cardiopatiile congenitale (șunt, mixică, circuite) 1241
45. Complexul Fallot 1253
46. Ventriculul cu dublă cale de intrare 1299
47. Ventriculul stâng cu dublă cale de ieșire 1309
48. Ventriculul drept cu dublă cale de ieșire 1319
49. Transpoziția de vase mari 1349
50. Transpoziția corectată de vase mari (dubla discordanță) 1391
51. Ventriculul unic (morfologic sau funcțional) 1419
52. Hipoplazia de ventricul stâng 1441
53. Hipoplazia de cord stâng 1447
54. Malformațiile de ventricul drept (hipoplazic, divizare, boală Uhl) 1467
55. Tipuri morfofuncționale ale circulației pulmonare 1477
56. Boala vasculară pulmonară.. 1493
57. Hipertensiunea pulmonară: ghiduri ESC comentate .1519
58. Diverticuli, anevrisme, tumori cardiace 1583
59. Izomerismul atrial.. 1609
60. Malformații congenitale ale arterelor coronare 1625
61. Drenaj venos sistemic aberant 1671
62. Cardiomiopatii 1711
63. Fibroelastoza endocardică 1763
64. Tulburări congenitale de ritm și de conducere 1773
65. Moartea subită cardiacă la copil și făt 1795
66. Sindromul Marfan 1815

SECȚIUNEA IV

ASPECTE TERAPEUTICE GENERALE ÎN CARDIOPATIILE CONGENITALE

67. Aspecte ale organizării asistenței cardiace pediatrice 1823
68. Terapia farmacologică în cardiopatiile congenitale 1837
69. Terapia intervențională și hibridă în cardiopatiile congenitale 1847
70. Terapia chirurgicală în cardiopatiile congenitale 1885
71. Managementul anestezic în cardiopatiile congenitale .1915
72. Abordul chirurgical în cardiopatiile congenitale 1977

VOLUMUL III

Lista abrevierilor V

SECȚIUNEA IV

ASPECTE TERAPEUTICE GENERALE ÎN CARDIOPATIILE CONGENITALE

73. Circulația extracorporeală specifică cardiopatiilor congenitale 1983
74. Protecția miocardului specifică cardiopatiilor congenitale 2019
75. Ecocardiografia intraoperatorie în cardiopatiile congenitale 2071
76. Terapia intensivă în cardiopatiile congenitale 2109
77. Resuscitarea cardiocirculatorie și respiratorie în cardiopatiile congenitale 2141
78. Urgențe în cardiopatiile congenitale 2157
79. Suportul cardiocirculator în cardiopatiile congenitale 2185
80. Suportul respirator (ECMO) în cardiopatiilecongenitale 2201
81. Substituția funcțiilor organice (rinichi, ficat, tub digestiv) în cardiopatiile congenitale 2219
82. Echilibrul fluidocoagulant în cardiopatiile congenitale 2233
83. Transplantul cardiac, pulmonar și cardiopulmonar 2261
84. Chirurgia miniinvazivă în cardiopatiile congenitale .. 2297
85. Diagnosticul și tratamentul electrofiziologic în aritmii congenitale 2305
86. Tratamentul chirurgical în aritmii 2357
87. Infecțiile în chirurgia cardiopatiilor congenitale ... 2393
88. Recuperarea neuromotorie și reinserția socio-familială 2465
89. Aspecte psihosociale și familiale 2479
90. Tendințe actuale: ingineria celulară 2507
91. Anestezia la copiii purtători de cardiopatii congenitale operați pentru alte afecțiuni 2531

SECȚIUNEA V

CARDIOLOGIA MALFORMAȚIILOR CARDIACE CONGENITALE SPECIFICĂ VÂRSTELOR

92. Cardiologia fetală și perinatală 2541
93. Cardiologia materno-natală 2623
94. Cardiologia neonatală 2645
95. Chirurgia specifică nou-născutului și sugarului având cardiopatie congenitală 2745
96. Pediatria cardiopatiilor congenitale 2789
97. Copilul operat (precoce) pentru cardiopatie congenitală ajuns la maturitate (GUCH) 2841
98. Cardiopatiile congenitale la adult 2863

SECȚIUNEA VI

EVIDENȚE

99. Baza de date diagnostice și terapeutice EACTS în cardiopatiile congenitale 2899
100. Modelul de algoritm al evidenței cardiopatiilor congenitale 2921

BIBLIOGRAFIE OP–TIM

INDEX

SECȚIUNEA I

ASPECTE GENERALE
ALE CARDIOPATIILOR CONGENITALE (CC)

Capitolul 1. ISTORIA CARDIOPATIILOR CONGENITALE

Capitolul 2. EPIDEMIOLOGIA CARDIOPATIILOR CONGENITALE: INCIDENȚĂ, PREVALENȚĂ

Capitolul 3. ETIOPATOGENIA CARDIOPATIILOR CONGENITALE

Capitolul 4. IMPLICAȚIA GENETICII ÎN CARDIOPATIILE CONGENITALE

Capitolul 5. EMBRIOLOGIA INIMII ŞI A VASELOR MARI

Capitolul 6. TERMINOLOGIA CLINICĂ ANATOMO-TOPOGRAFICĂ

Capitolul 7. NOMENCLATURA INTERNAȚIONALĂ ACTUALĂ DIAGNOSTICĂ ŞI TERAPEUTICĂ ÎN MALFORMAȚIILE CARDIACE CONGENITALE

ISTORIA CARDIOPATIILOR CONGENITALE

SECŢIUNEA I

CAPITOLUL 1

ION SOCOTEANU, MARIUS FRÎNCULESCU

1. **APRECIERI LITERARE SUGESTIVE**
2. **ETAPELE ISTORICE ALE CHIRURGIEI CARDIACE CONGENITALE**
   Introducere
   2.1. Chirurgia cardiacă premergătoare circulaţiei extracorporeale – pre-CEC
      2.1.1. Chirurgia valvulară
      2.1.2. Chirurgia cardiacă congenitală
   2.2. Etapa introducerii şi dezvoltării circulaţiei extracorporeale şi a mijloacelor de protecţie miocardică
      2.2.1. Dezvoltarea şi perfecţionarea bypass-ului cardio-pulmonar
      2.2.2. Suportul extracorporeal de menţinere a vieţii
   2.3. Chirurgia cardiacă post-CEC
      2.3.1. Evoluţia chirurgiei cardiace congenitale
      2.3.2. Chirurgia aritmiilor
      2.3.3. Transplantul cardiac, cord-plămân şi pulmonar
3. **ISTORICUL PEDIATRIEI CARDIOPATIILOR CONGENITALE**
4. **PIONIERII CHIRURGIEI CARDIACE CONGENITALE**

BIBLIOGRAFIE

Redactare medicală: Ion Socoteanu, Iulia Cristina Frînculescu, Marius Frînculescu

1. APRECIERI LITERARE SUGESTIVE

„Dacă ar fi să ne întoarcem virtual, cândva, în secolul XIX, şi dacă am consulta bolnavi cardiaci şi am constata că suferă de tetralogie Fallot, de stenoză mitrală sau de orice altă maladie intracardiacă, care nu au niciun tratament medical, şi am solicita ajutorul şi competenţa unui chirurg din orice parte a lumii, inclusiv din SUA, acesta, după ce ne-ar privi condescendent, ne-ar întreba dacă n-am auzit că inima este organ taboo, inviolabil sau intangibil?! Nici în prima parte a secolului XX întrebarea n-ar avea prea multe şanse să stârnească altceva decât un zâmbet superior şi dispreţuitor... În schimb, în a doua jumătate a secolului XX, întrebarea ar stârni interes sau chiar admiraţie. Timpul pierdut cu inima inviolabilă s-a recuperat din mers; ***inima coboară din ceruri în sălile de operaţie*** şi corectarea defectelor ei, înlocuirea unor părţi ale ei şi chiar înlocuirea ei în totalitate temporar sau definitiv devin profesie şi artă în mâinile unor chirurgi competenţi, care îndrăznesc şi care au putere dacă nu creatoare, cel puţin reparatoare sau înlocuitoare” **[10]**.

2. ETAPELE ISTORICE ALE CHIRURGIEI CARDIACE CONGENITALE

Introducere

Dezvoltarea chirurgiei în general a fost încetinită de-a lungul secolelor datorită lipsei de cunoştinţe şi a tehnologiei. Este important faptul că anestezicele generale, eterul şi cloroformul, nu au fost descoperite decât la jumătatea secolului al XIX-lea. Aceşti agenţi au făcut posibilă efectuarea principalelor intervenţii chirurgicale, ceea ce a creat un interes în repararea plăgilor cardiace.

2.1. Chirurgia cardiacă premergătoare circulației extracorporeale – pre-CEC

2.1.1. Chirurgia valvulară

Harvey Cushing a încercat, pe câine, să rezolve stenozele mitrale, dar rezultatele nu au fost încurajatoare. El l-a încurajat însă pe Elliott Cutler, un tânăr chirurg ce lucra cu el, să continue. Cutler, în colaborare cu un cardiolog din Boston, Samuel Levine, a lucrat doi ani, în laborator, la procedura valvulotomiei mitrale. Primul lor pacient a fost o fată de 12 ani, imobilizată la pat de șase luni din cauza bolii. Ea a beneficiat de valvulotomie instrumentală, cu succes, la 20 mai 1923. Pacienții ulteriori ai lui Cutler, din nefericire, au decedat datorită regurgitării mari mitrale postprocedurale, determinându-l să abandoneze.

Prima valvulotomie pulmonară reușită a fost realizată de Thomas Holmes Seller, la 4 decembrie 1947, la un pacient cu tetralogie Fallot. Seller a folosit un cuțit pentru tenotomie, introdus prin ventriculul drept, pentru realizarea valvulotomiei.

2.1.2. Chirurgia cardiacă congenitală

Chirurgia cardiacă congenitală a debutat la 6 martie 1937, când John Streider de la Spitalul General din Massachusetts a relizat prima ***întrerupere a unui canal arterial persistent la om***. Pacientul a fost septic și a decedat în a patra zi postoperator.

Robert Gross de la Children's Hospital din Boston, la 16 august 1938, a operat cu succes, prin ligatură, un canal arterial permeabil la o fată de 7 ani care acuza dispnee la eforturi moderate. Ulterior, au fost aduse modificări tehnice în abordul chirurgical al canalului arterial persistent.

Următoarea leziune congenitală majoră operată a fost ***coarctația de aortă***. Clarance Crafoord, în Stockholm, Suedia, a operat cu succes, la 19 octombrie 1944, o coarctație de aortă la un băiat de 12 ani, iar 12 zile mai târziu a operat o coarctație, tot cu succes, la un tânăr de 27 ani.

De asemenea, la Boston, Gross a operat la 28 iunie 1945 o coarctație de aortă la un băiat de 12 ani, dar din păcate soldată cu deces intraoperator prin stop cardiac. După o săptămână, a operat un al doilea pacient, o fetiță de 12 ani, de data aceasta cu succes. Același chirurg, Gross, a raportat în 1945 primul caz reușit de îndepărtare a unui inel vascular traheal.

Faimoasa operație ***Blalock-Taussig*** a fost efectuată pentru prima dată în 1945. Primul pacient a fost o fetiță de 15 luni, cu diagnostic clinic de tetralogie Fallot și stenoză severă de arteră pulmonară. Prima criză cianotică a avut-o la vârsta de 8 luni, după masă. Dr. Helen Tausig, cardiolog, a urmărit copilul timp de 3 luni, timp în care crizele de cianoză s-au întețit și s-a observat retard ponderal. Operația a fost efectuată de Alfred Blalock la Johns Hopkins University, la 29 noiembrie 1944. Artera subclaviculară stângă a fost anastomozată cu artera pulmonară stângă termino-lateral (**Fig. 1.1**). Succesul a fost remarcabil. În următoarele 3 luni de la această operație au mai fost încununate de succes încă două cazuri similare.

Astfel, în decursul a șapte ani, trei defecte congenitale cardio-vasculare au fost abordate chirurgical și tratate cu succes: canalul arterial permeabil, coarctația de aortă și inelul vascular.

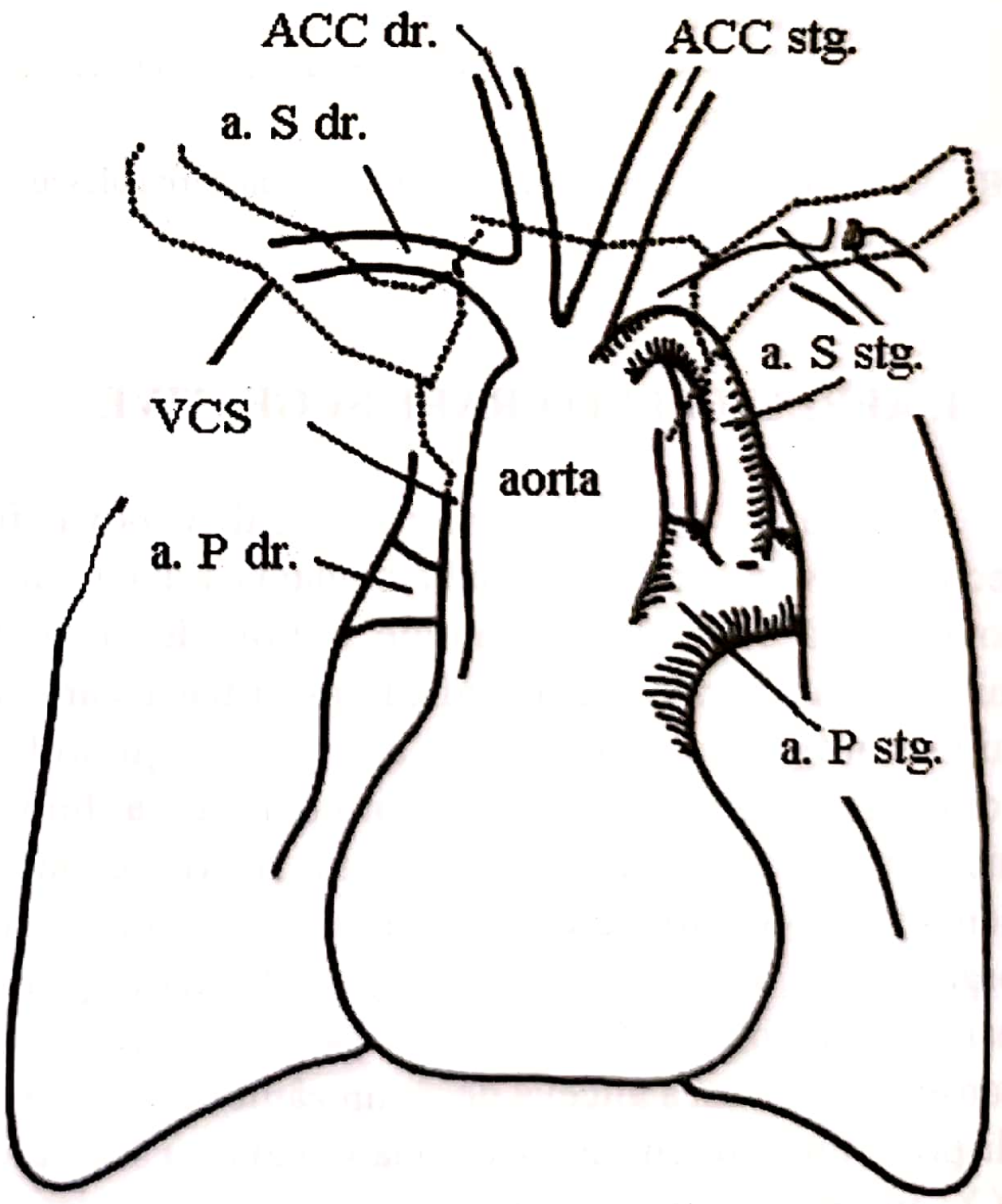

Fig. 1.1. Schema primei derivații Blalock-Taussig (ACC = artera carotidă comună; a. S = artera subclaviculară; a. P = artera pulmonară; VCS = vena cavă superioară) **[8]**.

Anomalia arterei coronare care comunică cu artera pulmonară a fost următoarea izbândă pe terenul chirurgiei cardiace congenitale. Operaţia a fost efectuată la 22 iulie 1946 de către Gunnar Biorck şi Clarence Crafoord. Pacientul a fost un băiat de 15 ani care era incapabil să facă gimnastică sau să joace fotbal, datorită dispneei ce se instala rapid după începutul exerciţiului.

În 1951, Muller a raportat cu succes tratamentul chirurgical al ***transpoziţiei de vene pulmonare***, dar operaţia s-a adresat unei forme parţiale de anomalie. Mai târziu, în 1950, Gott, Varco, Lillehei şi Cooley au raportat succesul operator pentru anomalii variate ale venelor pulmonare.

Altă procedură de pionierat a lui Gross a fost închiderea unei ***ferestre aorto-pulmonare*** la o fetiță de 4 ani, care prezenta dispnee la eforturi mici şi suflu cardiac. Operaţia a avut loc la 22 mai 1948, constând în ligatură. Cooley şi colaboratorii au fost primii care au raportat folosirea bypass-ului cardio-pulmonar pentru repararea acestui tip de defect.

Anastomozele cavo-pulmonare au avut câteva variaţii. Carlon şi colaboratorii sunt creditaţi ca fiind primii care au propus anastomozele în 1951. Glenn a raportat prima aplicaţie clinică în Statele Unite, în 1950, pentru ceea ce poartă numele de „şunt Glenn". La 3 ianuarie 1957, Galankin, un chirurg rus, a efectuat o anastomoză cavo-pulmonară la un pacient de 16 ani, cu tetralogie Fallot. Pacientul a avut o recuperare bună, cu o îmbunătăţire semnificativă a toleranţei la efort şi a cianozei.

2.2. Etapa introducerii şi dezvoltării circulaţiei extracorporeale şi a mijloacelor de protecţie miocardică

2.2.1. Dezvoltarea şi perfecţionarea bypass-ului cardio-pulmonar

Forest Dodrill şi colegii săi au folosit o pompă mecanică sanguină, pe care au conceput-o cu General Motors, la un bărbat de 41 ani. Pompa a fost utilizată pentru a substitui timp de 50 de minute ventriculul stâng, în timul unei operaţii de reparare a valvei mitrale. Plămânii pacientului au fost folosiţi pentru oxigenarea sângelui. Acesta a fost ***primul bypass clinic total stâng*** încununat de succes, şi a fost realizat la 3 iulie 1952. Mai târziu, la 21 octombrie 1952, Dodrill şi colaboratorii au utilizat dispozitivul lor la un băiat de 16 ani cu stenoză congenitală pulmonară pentru a practica o ***valvuloplastie pulmonară la vedere***. Acesta a fost primul succes de bypass cardiac drept.

La 2 septembrie 1952, John Lewis a închis, cu succes, un defect septal atrial la o fetiță de 5 ani, (**Fig. 1.2**).

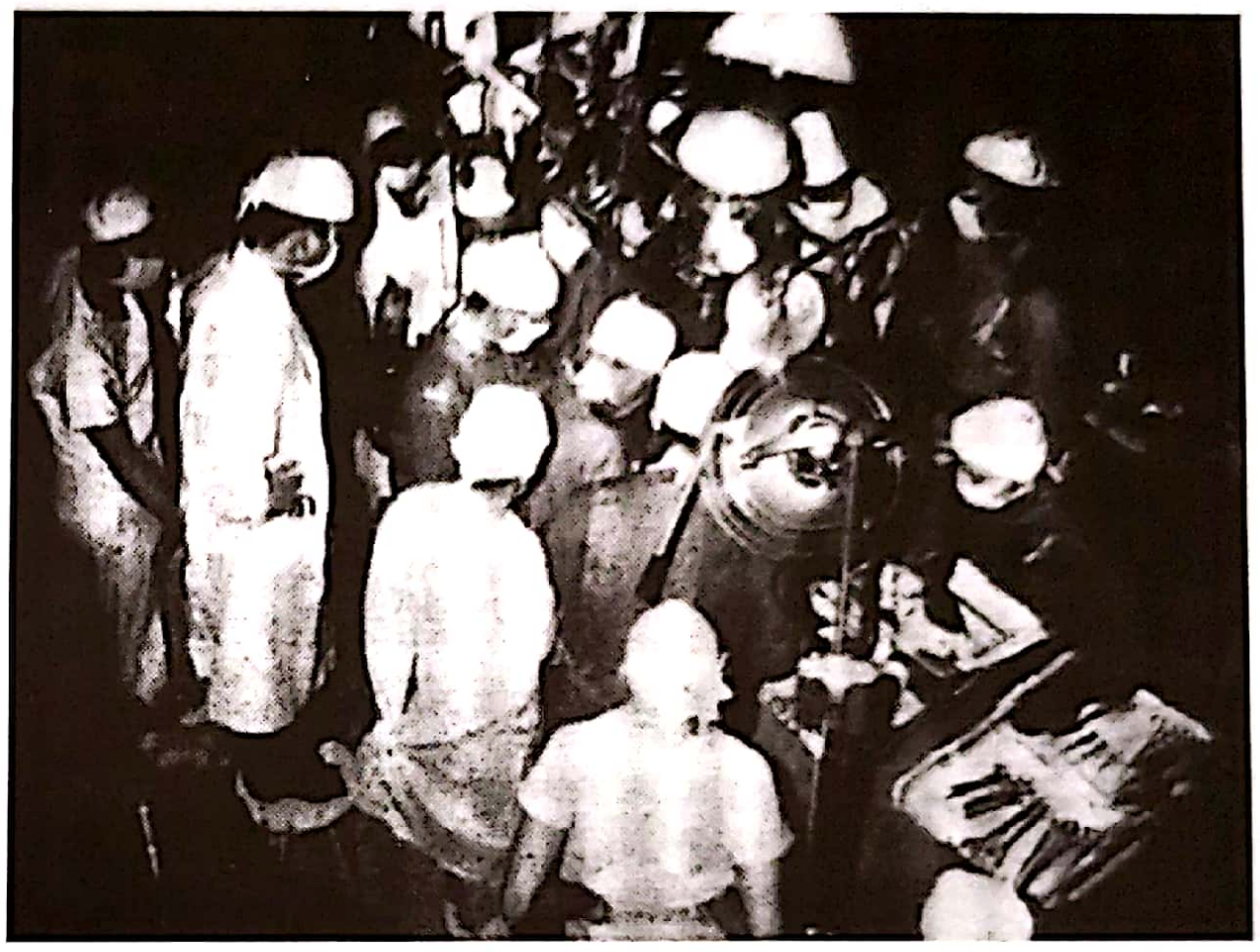

Fig. 1.2. Prima închidere la vedere a unui defect septal atrial, în sala de operaţie a Spitalului Universitar Minnesota, la 2 septembrie 1952 **[4]**.

Ulterior, utilizarea hipotermiei în chirurgia cardiacă pe cord deschis a stârnit controverse. O mare parte dintre autori, la acea vreme, înclinau pentru chirurgia cardiacă, în special la copii, în hipotermie profundă, cu oprire circulatorie şi reîncălzire, folosind bypass-ul cardio-pulmonar.

După Al II-lea Război Mondial, Gibbon şi-a reluat cecetările alături de o echipă de ingineri de la IBM (International Business Machines). Ei au construit un dispozitiv care avea un oxigenator vertical cilindric rotativ şi o pompă rotativă DeBakey (**Fig. 1.3**) modificată.

Acest dispozitiv (**Fig. 1.4**) a fost folosit cu succes de Gibbon pentru operaţii cardiace la câini, cu supravieţuire pe termen lung. Ulterior el foloseşte acest dispozitiv la o fetiță de 15 luni cu insuficienţă cardiacă severă, cu un presupus defect septal atrial. Intraoperator, nu s-a evidenţiat defect septal atrial. Pacienta a decedat, iar la autopsie s-a evidenţiat un canal arterial

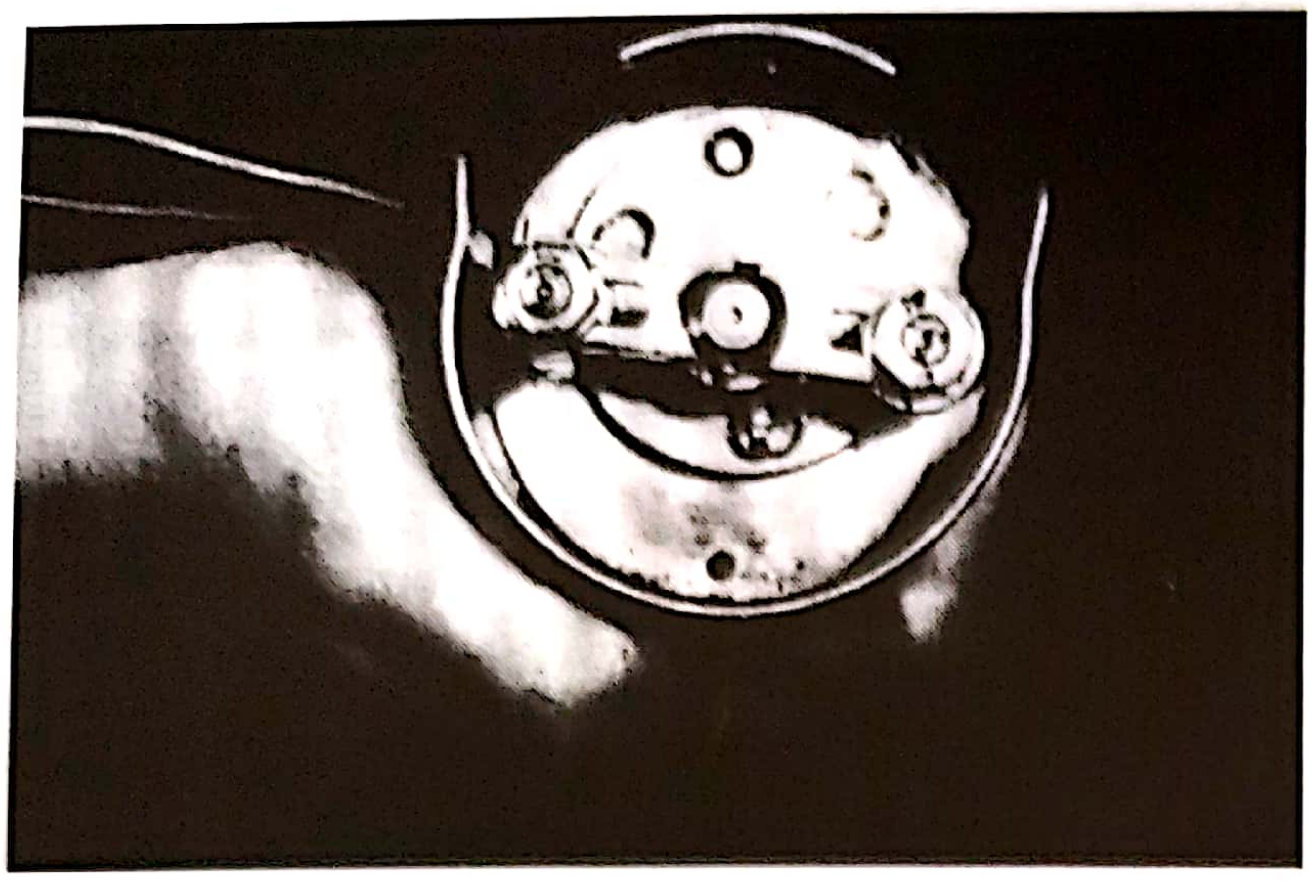

Fig. 1.3. Pompa De Bakey cu role **[4]**.

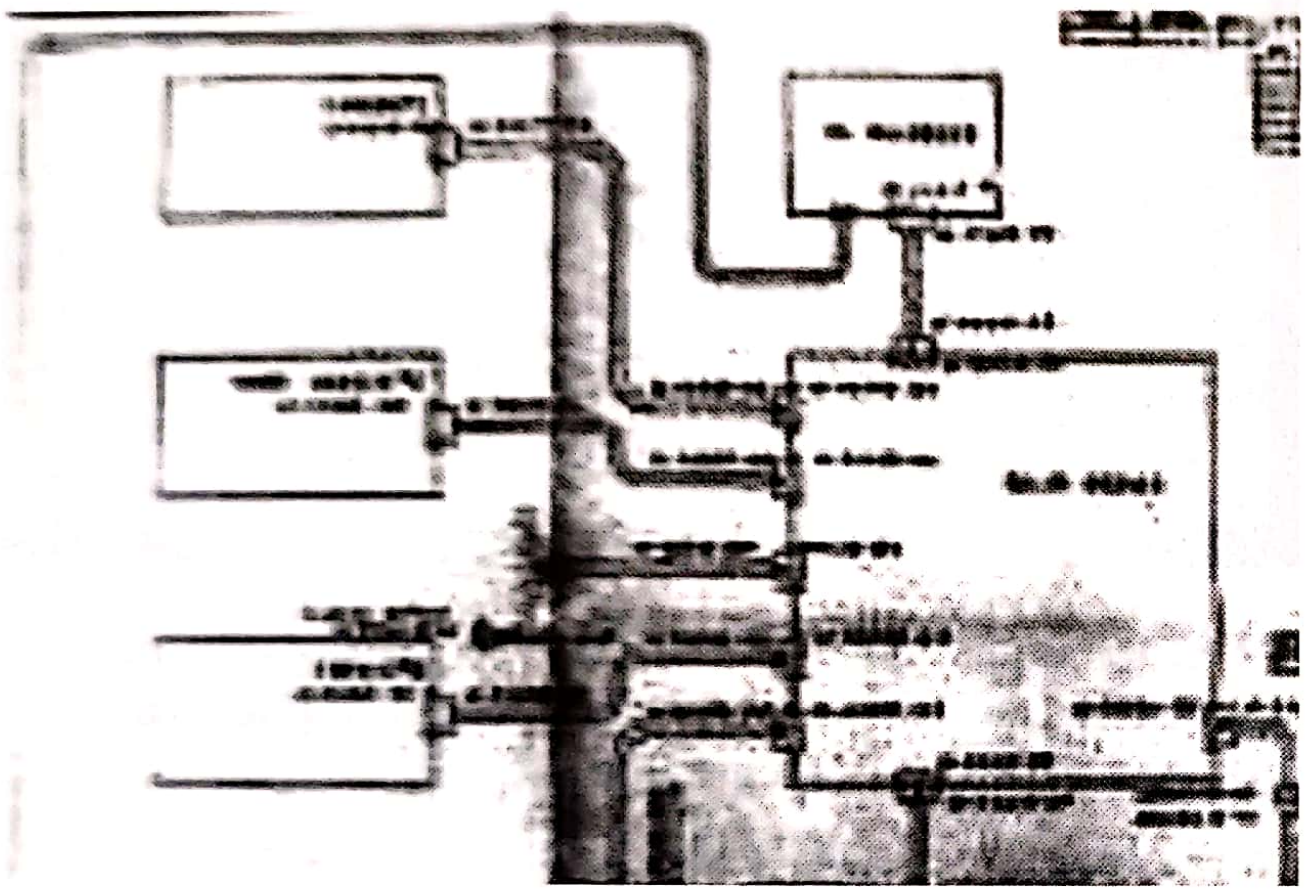

Fig. 1.4. Schema dispozitivului cu oxigenator, construită de inginerii de la IBM sub îndrumarea lui Gibbon **[8]**.

permeabil mare. Prima operație cu succes a lui Gibbon, cu dispozitivul său cord-plămân, a fost realizată la 6 mai 1953 la o fată de 16 ani cu defect septal atrial. Pacienta a fost recuperată complet postoperator, iar cateterismul cardiac efectuat câteva luni mai târziu a confirmat închiderea defectului.

În timpul acestei perioade, C. Walton Lillehei și colaboratorii de la Universitatea din Minnesota au studiat tehnica numită ***„circulația controlată încrucișată"***. Cu această tehnică, circulația de la un câine era folosită temporar ca suport pentru un al doilea câine, în timp ce cordul acestuia era oprit și deschis.

La 26 martie 1954 Lillehei și colaboratorii au folosit această tehnică (**Fig. 1.5**) pentru a corecta un defect septal ventricular la un copil de 12 luni. Unul dintre părinți sau o rudă apropiată, cu aceeași grupă de sânge,

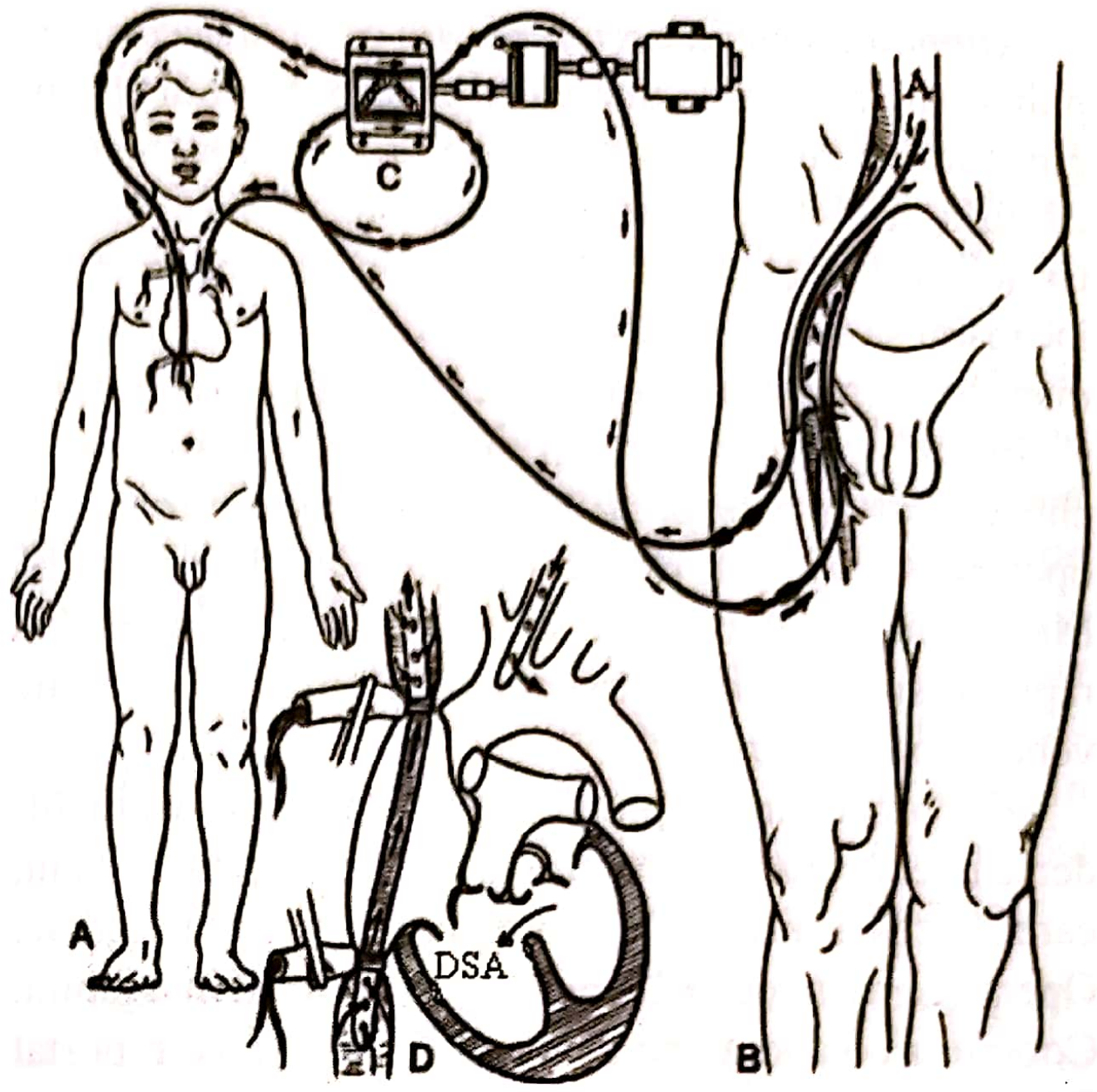

Fig. 1.5. Schema circulației încrucișate (**A** – pacientul, indicându-se locul canulării arteriale și venoase; **B** – „donorul" circulației, indicându-se locul canulării arteriale și venoase, artera femurală superficială, respectiv vena safenă; **C** – pompa cu motor, Sigma, care controla schimbul sanguin între pacient și „donor"; **D** – detaliu al cordului, indicând poziția cateterului venos pentru a drena atât sângele din cava superioară cât și din cava inferioară, în timpul bypass-ului) **[8]**.

trebuia conectat la circulația copilului. La acest caz a fost conectat tatăl (**Fig. 1.6**). La 11 zile postoperator, copilul a decedat datorită unei infecții respiratorii. Necropsia a confirmat închiderea defectului septal ventricular și totodată a certificat drept cauză a morții infecția respiratorie. Această tehnică a fost folosită pe 45 de pacienți, ulterior fiind abandonată.

2.2.2. Suportul extracorporeal de menținere a vieții

Suportul extracorporeal de menținere a vieții este o extensie a bypass-ului cardio-pulmonar. Bypass-ul cardio-pulmonar a fost limitat la maximum 6 ore de funcționare. Dezvoltarea oxigenatoarelor cu membrană, în 1960, a permis un suport cardio-pulmonar mai lung. Studii efectuate între 1972 – 1975 au arătat că nu există diferențe semnificative în supraviețuire la pacienții tratați prin suport extracoropreal (9,5%) și cei tratați prin terapii convenționale (8,3%). Datorită acestor rezultate, majoritatea centrelor din Statele Unite

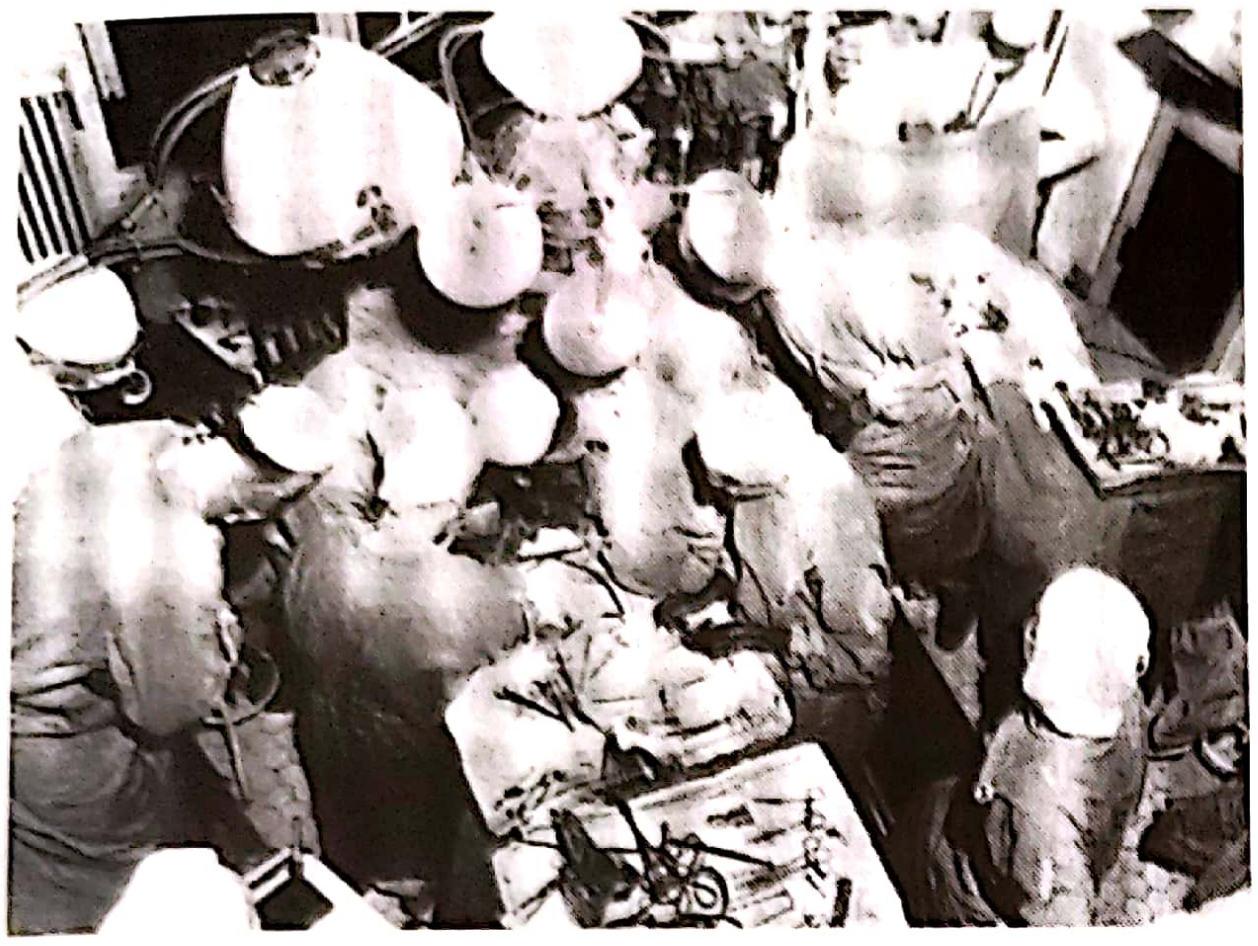

Fig. 1.6. Primul donor pentru operația cu „circulație încrucișată” [4].

au abandonat efortul de a trata pacienții adulți folosind *extracorporeal life support* (ECLS), cunoscut și sub numele de *extracorporeal membrane oxygenation* (ECMO).

Nu același lucru se poate spune despre tratamentul insuficienței respiratorii la nou-născuți. Studiile efectuate au evidențiat eficiența utilizării ECMO la această categorie. Peste 8000 de nou-născuți au fost tratați folosind ECMO, cu o supraviețuire de 82%.

2.3. Chirurgia cardiacă post-CEC

2.3.1. Evoluția chirurgiei cardiace congenitale

Odată cu avântul bypass-ului cardio-pulmonar prin cele două maniere, circulația încrucișată descrisă de Lillehei și circulația cu dispozitivul cord-plămân utilizat de Kirklin, au fost deschise noi posibilități de reparare a multora dintre defectele intracardiace în cadrul malformațiilor cardiace. Datorită mortalității mari asociate dispozitivului cord-plămân, metodele paliative operatorii au continuat să se dezvolte, pentru a îmbunătăți circulația din punct de vedere fiziologic fără abordarea directă a defectelor anatomice. Aceste metode paliative au inclus ***șuntul arterial subclavio-pulmonar*** Blalock–Taussig cu modificările aduse de Potts și colaboratorii, precum și de Waterson și colaboratorii, operația Blalock-Hanlon, de creare a unui ***defect septal atrial***, și șuntul Galankin–Glenn dintre vena cavă superioară și artera pulmonară dreaptă.

În **Fig. 1.7** este reprezentată tehnica Gross de reparare a unui defect septal atrial.

Odată cu îmbunătățirile aduse bypass-ului cardio-pulmonar, tendința chirurgilor a fost de a aborda malformații cardiace tot mai complexe, la vârste din ce în ce mai mici. Marea majoritate a chirurgilor abordau patologia cardiacă atât la adult, cât și la copil. Începând cu 1970, chirurgia cardiacă pediatrică a început să se separe de chirurgia cardiacă a adultului. Operațiile pentru leziuni congenitale din ce în ce mai complexe, la vârste din ce în ce mai tinere, solicitau noi tehnici, iar pe de altă parte, avântul luat de operațiile directe pentru boala ischemică cardiacă necesita noi tehnologii și metode pentru relizarea acestora. Exceptând unele situații, marea majoritate a operațiilor la adult se efectuau pentru leziuni dobândite.

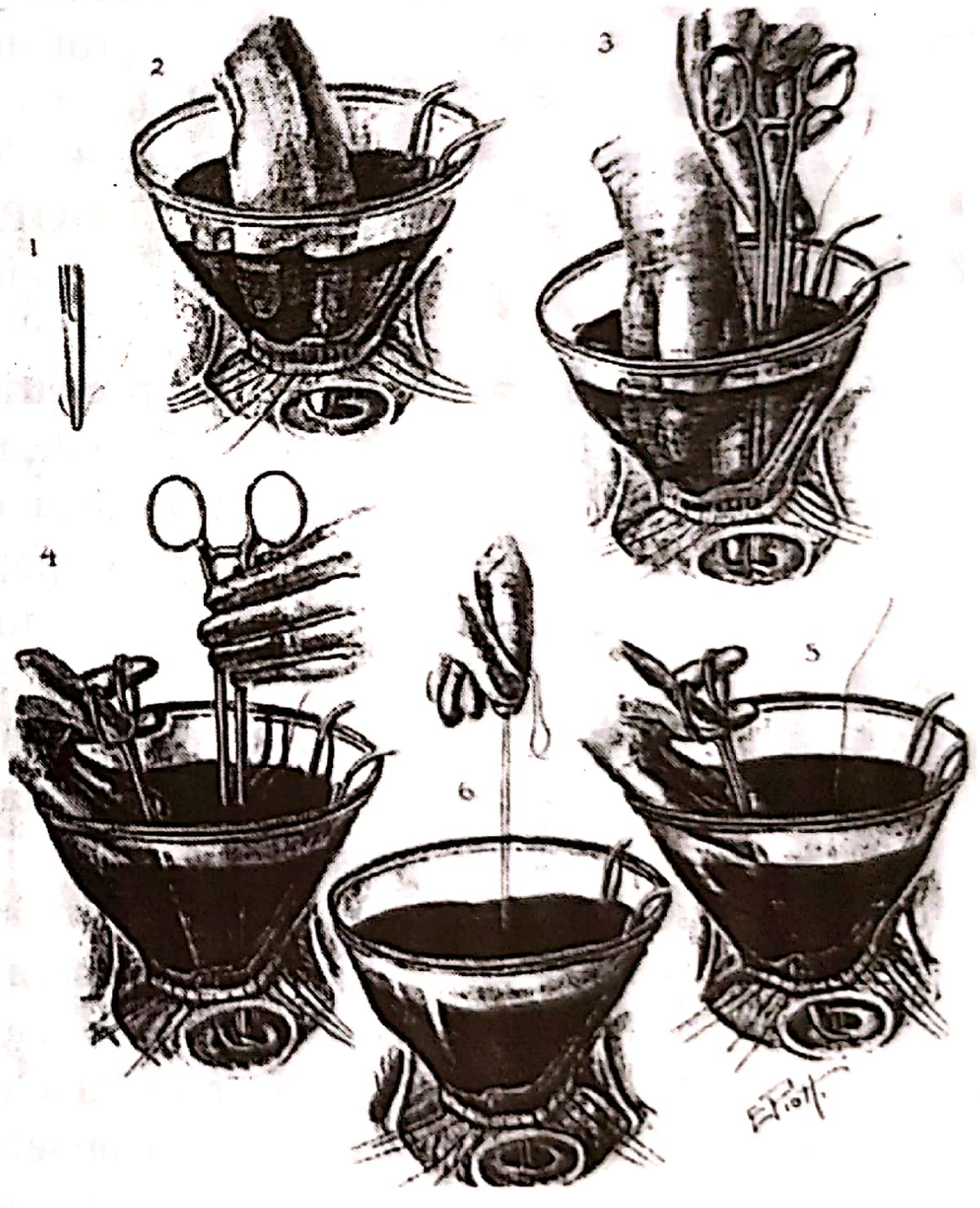

Fig. 1.7. Tehnica Gross de reparare a unui defect septal atrial folosind un material din latex [4].

2.3.2. Chirurgia aritmiilor

În 1967, dr. Dwight McGoon de la Mayo Clinic a închis un defect septal atrial la un pacient cu sindrom Wolf-Parkinson-White (WPW). În timpul operației, dr. Birchell a realizat mapping-ul epicardic și a localizat căile accesorii. A fost injectată lidocaină în zona respectivă, iar undele delta au dispărut imediat. Din păcate, conducerea prin căile accesorii a reapărut câteva ore mai târziu. Aceasta, se pare, a fost prima încercare de a trata chirurgical un sindrom WPW.

2.3.3. Transplantul cardiac, cord-plămân şi pulmonar

Primul transplant cardiac de la om la om a fost realizat la 3 Decembrie 1967, de o echipă condusă de Christiaan Barnard, la Groote Schuur Hospital, în Capetown, Africa de Sud.

La 3 zile după primul transplant, a fost efectuat al doilea, la un copil, la 6 decembrie 1967, de către Adrian Kantrowitz, în Brooklyn, New York. Copilul a decedat datorită unei hemoragii, în primele 24 ore postoperator.

Primul transplant cardiac la copil, realizat în România, a fost efectuat la Timişoara de prof. Ion Socoteanu în 2000.

3. ISTORICUL PEDIATRIEI CARDIOPATIILOR CONGENITALE

Medicina şi chirurgia cardio-vasculară pediatrică sunt specialităţi deosebit de atractive şi de ofertante, iar dezvoltarea acestora este cu atât mai remarcabilă, cu cât s-a realizat într-un interval scurt de timp, mai puţin de şapte decenii, mai exact, perioada în care a fost iniţiată chirurgia bolii cardiace congenitale. Astăzi, mult din ceea ce are legătură cu boala congenitală cardiacă este luat de bun, aşa cum au fost considerate şi mai sunt încă multe realizări ale omenirii. Bucuria celor care îngrijesc pacienţi cu boala congenitală cardiacă, pacienţi care în prezent includ şi nou-născuţi, şi adulţi, este greu de exprimat. O parte din fascinaţia exercitată este definită şi într-adevăr reflectată de istoricul specialităţilor noastre, de evenimentele şi realizările ce înregistrează atât succesele, cât şi eşecurile celor care ne-au precedat. Pionierii specialităţilor noastre trebuie să fi încercat un sentiment de admiraţie în faţa provocărilor pe care le-au abordat, schimbând permanent evoluţia pacienţilor cu forme din ce în ce mai complexe de boală congenitală cardiacă. Prin aceste intervenţii medicale, chirurgicale şi, mai recent, prin cateterism, istoria naturală a majorităţii formelor de boală congenitală cardiacă s-a schimbat pentru totdeauna. Într-adevăr, în prezent, istoria multor forme de boală congenitală cardiacă nu este deloc una naturală, ci mai degrabă un rezultat a ceea ce a fost şi este irevocabil modificat prin intervenţia factorului uman.

În timp ce recunoaşterea anumitor forme de boli cardiace congenitale datează de sute de ani sau chiar de mai mult, unii consideră că epoca modernă a studiului şi tratamentului malformaţiilor cardiace congenitale coincide cu contribuţia de valoare a lui Robert E. Gross din Boston, de exemplu, care a realizat pentru prima oară cu succes, la 26 august 1938, ligaturarea canalului arterial permeabil la o fată de 7 ani. Din această perspectivă, Acierno a scris o istorie interesantă a cardiologiei. Acesta afirmă în capitolul dedicat malformaţiilor congenitale:

> *„Cunoştinţele despre defectele cardiace congenitale datează încă din secolul al IV-lea î.Hr., din timpul lui Aristotel. Acestea s-au îmbogăţit, de-a lungul secolelor, prin observaţiile relevante ale mai multor medici, printre care Fabricius, von Haller, Morgagni, Senac, Hunter, Spallanzani, Baillie, Rokitansky, Roger, Sadifort, Fallot, Eisenmenger şi Mall. Descrierile izolate ale acestor observatori nu erau decât o anticipare a spectrului divers şi complet al defectelor congenitale. Abia în secolul al XIX-lea, prin publicarea a două culegeri de texte, a lui Farre şi a lui Peacock, au fost reconsiderate manuscrise de mult uitate şi neglijate despre defectele cardiace congenitale."*

Contribuţiile lui Maude Abbott au fost la fel de importante în istoria bolii cardiace congenitale. Abbott, cercetător de origine canadiană, a adunat date patologice şi clinice, pentru a ajunge să publice, în prima parte a secolului al XX-lea, în 1936, *Atlas of Congenital Heart Disease* (Atlas de boli cardiace congenitale). Contribuţia lui Maude Abbott în cercetarea bolii cardiace congenitale a fost dublată de cea a lui Helen Brooke Taussig, întemeietoarea, în 1930, a primei clinici de observaţie şi îngrijire a copiilor cu boală cardiacă congenitală, în cadrul Spitalului „Johns Hopkins" din Baltimore, Maryland. Primele apariţii editoriale ale lui Taussig, *Congenital Malformations of the Heart* (Malformaţii cardiace), prima ediţie, din 1947, şi *Malformations of the Heart* (Malformaţii cardiace), a doua ediţie, din

1960, descriau în detaliu manifestările clinice ale multor tipuri de boli congenitale cardiace. Taussig mărturisea în prefața primei ediții:

> *„Când am început cercetările prin fluoroscopie și am demonstrat că se poate pune un diagnostic clinic al funcționării defectuoase a ventriculului drept, dr. E. A. Park, devenit profesor de pediatrie la Spitalul «Johns Hopkins», și-a exprimat speranța că voi scrie într-o zi o carte despre malformațiile congenitale care pot fi recunoscute clinic. Această carte este un răspuns la dorința exprimată de el."*

Taussig a trăit perioada de început a chirurgiei cardiace congenitale (de la 1938) până la apogeul acesteia, aproape de momentul morții sale, în 1986. Cele 100 de publicații ale lui Taussig, din 1925 până în 1988, ilustrează o întreagă viață pusă în slujba copiilor cu boli cardiace congenitale, pe lângă multe alte contribuții importante în evoluția medicinei.

Odată cu începutul erei chirurgiei cardiace la pacienții cu boală congenitală cardiacă, s-a evidențiat necesitatea unei colaborări strânse între cardiologul pediatric și chirurgul cardiac. Un exemplu reușit de parteneriat de acest gen este cel dintre Taussig și Alfred Blalock, acesta din urmă lăsându-se convins să construiască un duct arterial în tratamentul pacienților cu flux sangvin pulmonar scăzut, șunt cunoscut astăzi în întrega lume sub numele de șunt Blalock–Taussig, realizat pentru prima oară în Baltimore.

Alexander Sandor Nadas, cardiolog pediatru primar la Spitalul de Copii din Boston, un imigrant maghiar, a pus bazele unei colaborări dinamice, care a constituit punctul de plecare pentru alte programe de acest gen, unul dintre programe atingând gradul de excelență. Colaborarea a continuat până în prezent cu Aldo Castañeda, care i-a succedat lui Gross în 1972. Nadas a autorizat una dintre primele cărți axate doar pe recunoașterea clinică și tratamentul bolii cardiace congenitale. Prima ediție a acestei cărți a apărut în 1957, urmată de cea de-a doua, în 1963, și de a treia ediție, în colaborare cu Donald Flyer, în 1972.

John Dow Keith (1909–89), cardiolog pediatru, și William Mustard (1914–87), chirurg, au pus bazele, la sfârșitul anilor '40 și începutul anilor '50, unui program de îngrijire a copiilor cu boală congenitală cardiacă, în cadrul Spitalului Pediatric din Toronto. Richard D. Rowe (1923–87) și Peter Vlad s-au alăturat echipei lui John Keith, iar George Trusler s-a alăturat lui Bill Mustard (1914–87). Colaborarea dintre Keith, Rowe și Vlad s-a materializat în două cărți cunoscute, publicate apoi într-o a doua ediție. Astfel de colaborări s-au stabilit în multe colțuri ale lumii, iar eforturile cumulate ale medicilor au fost puse în slujba pacienților. Gândindu-ne că Taussig a scris în prefața cărții sale din 1947: „majoritatea copiilor cianotici nu supraviețuiesc mai mult de un an și jumătate", înseamnă că ea a trăit cât să ia parte la schimbările cu adevărat majore în prognosticul copiilor cianotici.

Așadar, malformațiile cardiace congenitale i-au fascinat pe medicii specialiști de sute de ani, nume ca Farre, Baille, Rokitansky, Holmes și multe altele fiind legate de cercetarea diferitelor aspecte ale acestui domeniu. William J. Rashkind (1922–86) trebuie menționat, datorită contribuției sale materializate prin publicarea unei lucrări dedicate cercetărilor importante din istoria bolii cardiace congenitale. În cartea publicată în 1972, Rashkind amintește observațiile preliminare despre cianoză și istoricul tetralogiei Fallot. Maude Abbott a studiat sistematic și a comparat cazurile de boală congenitală cardiacă, demers continuat și de cei care i-au urmat. Paul Dudley White scria în prefața de la *Atlas:*

> *„Senac, Peacock, Rokitansky și Keith, unul câte unul, au avansat în cunoașterea bolii cardiace congenitale. Sarcina de a transforma acest subiect într-unul de interes general, care nu mai trebuia privit cu dispreț ori cu venerație, ca un mister de deslușit doar pe masa de autopsiere, i-a revenit lui Maude Abbott, impulsionată de Osler."*

Abbott însuși a scris în prefața cărții sale, *Atlas*:

> *„Acest volum prezintă, sub o formă puțin neobișnuită, experiența personală a autorului, în domeniul specializat al cercetării clinico-patologice. Cunoștințe importante despre morfologia unui număr mare de defecte cardiace, obținute mai întâi prin studiul intensiv al unui material bogat, strâns în perioada directoratului la Muzeul Medical al Universității din McGill, au fost aplicate și completate în decursul a mai mult de 30*

1960, descriau în detaliu manifestările clinice ale multor tipuri de boli congenitale cardiace. Taussig mărturisea în prefața primei ediții:

> *„Când am început cercetările prin fluoroscopie și am demonstrat că se poate pune un diagnostic clinic al funcționării defectuoase a ventriculului drept, dr. E. A. Park, devenit profesor de pediatrie la Spitalul «Johns Hopkins», și-a exprimat speranța că voi scrie într-o zi o carte despre malformațiile congenitale care pot fi recunoscute clinic. Această carte este un răspuns la dorința exprimată de el."*

Taussig a trăit perioada de început a chirurgiei cardiace congenitale (de la 1938) până la apogeul acesteia, aproape de momentul morții sale, în 1986. Cele 100 de publicații ale lui Taussig, din 1925 până în 1988, ilustrează o întreagă viață pusă în slujba copiilor cu boli cardiace congenitale, pe lângă multe alte contribuții importante în evoluția medicinei.

Odată cu începutul erei chirurgiei cardiace la pacienții cu boală congenitală cardiacă, s-a evidențiat necesitatea unei colaborări strânse între cardiologul pediatric și chirurgul cardiac. Un exemplu reușit de parteneriat de acest gen este cel dintre Taussig și Alfred Blalock, acesta din urmă lăsându-se convins să construiască un duct arterial în tratamentul pacienților cu flux sangvin pulmonar scăzut, șunt cunoscut astăzi în întrega lume sub numele de șunt Blalock–Taussig, realizat pentru prima oară în Baltimore.

Alexander Sandor Nadas, cardiolog pediatru primar la Spitalul de Copii din Boston, un imigrant maghiar, a pus bazele unei colaborări dinamice, care a constituit punctul de plecare pentru alte programe de acest gen, unul dintre programe atingând gradul de excelență. Colaborarea a continuat până în prezent cu Aldo Castañeda, care i-a succedat lui Gross în 1972. Nadas a autorizat una dintre primele cărți axate doar pe recunoașterea clinică și tratamentul bolii cardiace congenitale. Prima ediție a acestei cărți a apărut în 1957, urmată de cea de-a doua, în 1963, și de a treia ediție, în colaborare cu Donald Flyer, în 1972.

John Dow Keith (1909–89), cardiolog pediatru, și William Mustard (1914–87), chirurg, au pus bazele, la sfârșitul anilor '40 și începutul anilor '50, unui program de îngrijire a copiilor cu boală congenitală cardiacă, în cadrul Spitalului Pediatric din Toronto. Richard D. Rowe (1923–87) și Peter Vlad s-au alăturat echipei lui John Keith, iar George Trusler s-a alăturat lui Bill Mustard (1914–87). Colaborarea dintre Keith, Rowe și Vlad s-a materializat în două cărți cunoscute, publicate apoi într-o a doua ediție. Astfel de colaborări s-au stabilit în multe colțuri ale lumii, iar eforturile cumulate ale medicilor au fost puse în slujba pacienților. Gândindu-ne că Taussig a scris în prefața cărții sale din 1947: „majoritatea copiilor cianotici nu supraviețuiesc mai mult de un an și jumătate", înseamnă că ea a trăit cât să ia parte la schimbările cu adevărat majore în prognosticul copiilor cianotici.

Așadar, malformațiile cardiace congenitale i-au fascinat pe medicii specialiști de sute de ani, nume ca Farre, Baille, Rokitansky, Holmes și multe altele fiind legate de cercetarea diferitelor aspecte ale acestui domeniu. William J. Rashkind (1922–86) trebuie menționat, datorită contribuției sale materializate prin publicarea unei lucrări dedicate cercetărilor importante din istoria bolii cardiace congenitale. În cartea publicată în 1972, Rashkind amintește observațiile preliminare despre cianoză și istoricul tetralogiei Fallot. Maude Abbott a studiat sistematic și a comparat cazurile de boală congenitală cardiacă, demers continuat și de cei care i-au urmat. Paul Dudley White scria în prefața de la *Atlas:*

> *„Senac, Peacock, Rokitansky și Keith, unul câte unul, au avansat în cunoașterea bolii cardiace congenitale. Sarcina de a transforma acest subiect într-unul de interes general, care nu mai trebuia privit cu dispreț ori cu venerație, ca un mister de deslușit doar pe masa de autopsiere, i-a revenit lui Maude Abbott, impulsionată de Osler."*

Abbott însuși a scris în prefața cărții sale, *Atlas*:

> *„Acest volum prezintă, sub o formă puțin neobișnuită, experiența personală a autorului, în domeniul specializat al cercetării clinico-patologice. Cunoștințe importante despre morfologia unui număr mare de defecte cardiace, obținute mai întâi prin studiul intensiv al unui material bogat, strâns în perioada directoratului la Muzeul Medical al Universității din McGill, au fost aplicate și completate în decursul a mai mult de 30*

de ani de activitate, prin observații asupra bolii cardiace congenitale în sălile de autopsie ale spitalelor din țară și din străinătate."

Numeroasele și variatele lucrări ale lui Maude Abbott au fost compilate de Waugh. În ultimii ani ai vieții sale, aceasta a aplicat pentru o bursă la Fundația Guggenheim, ca să-și termine lucrarea despre boala congenitală cardiacă. Nu a obținut bursa, în schimb a primit 2500 $ de la Corporația Carnegie. Din nefericire, Abbott a murit înainte de a-și finaliza studiul, la 2 septembrie 1940, în urma unei hemoragii cerebrale suferite în iulie 1940.

Descrierea morfologiei malformațiilor cardiace congenitale a constituit principala direcție a secolului al XX-lea, finalizarea studiilor realizându-se în cea de-a doua jumătate a secolului. Următoarele contribuții au fost printre cele mai importante, dar nu singurele, în fundamentarea bolii cardiace congenitale, în studiul și clasificarea malformațiilor cardiace congenitale: dr. Maurice Lev de la Institutul Hektoen, Jesse Edwards de la Mayo Clinic și Spitalul Charles T. Miller, Maria Victoria de la Cruz, Richard și Stella Van Praagh din Toronto, Chicago și apoi Boston, Robert H. Anderson din Londra și Anton Becker din Amsterdam. Cu aportul colegilor lor clinicieni, aceștia au realizat o corelație clinico-patologică, publicând extensiv pe cazuri cardiace. În colaborare, a fost decris și caracterizat întregul spectru al malformațiilor cardiace congenitale, fiind definite trăsăturile morfologice unificatoare. Trusex, Lev, Anderson, Becker și colegii lor au adus și informații despre țesutul specializat de conducere în cazul inimii normale și al celei cu malformații, informații foarte importante în prevenirea blocajului cardiac chirurgical. Rezolvarea enigmei pacienților cu boală congenitală cardiacă implica o problemă de clasificare și comunicare. Cel care a adus o clarificare în haosul existent a fost Richard Van Praagh alături de colegii săi din Toronto. Într-o serie de lucrări importante, la începutul anilor '60, aceștia s-au axat pe caracterizarea inimilor cu dextrocardie sau cu ventricul unic. Apoi, în perioada Boston, pe parcursul a aproape 40 de ani, au reușit să pună bazele analizei segmentale a bolii congenitale cardiace. Au fost identificate trei segmente: atriul, *ventricular loop* (d- sau l-) și arterele mari. Folosindu-se morfologia deductivă, diversele segmente au putut fi conectate. Dr. Robert H. Anderson și colegii săi din Marea Britanie, folosind, de asemenea, analiza segmentală, au susținut, începând cu anul 1970, o abordare secvențială a „conexiunilor". Această abordare nu se axa pe anatomia infundibulară a lui Van Praaghs, pe conceptul de *ventricular loop* sau pe nomenclatura alfabetică prescurtată între paranteze.

Cele două școli de nomenclatură cardiacă au fost la început foarte distincte și, chiar dacă există multe asemănări între ele, diferențele care le despart nu au fost nici în prezent pe deplin rezolvate. Chiar dacă „esperanto"-ul bolii cardiace congenitale nu a fost complet unificat, s-a ajuns totuși la un amalgam al celor două școli.

Documentându-ne asupra istoriei naturale și modificate a majorității formelor de malformații cardiace congenitale, vom aduce în discuție factorii de risc care influențează prognosticul malformațiilor, plasând diversele abordări medicale și intervenționale într-o perspectivă istorică și cronologică. Așa cum se va vedea, capacitatea de a defini istoria naturală a unei boli particulare se bazează pe metodologia observării. În acest sens, trebuie menționată evoluția remarcabilă a instrumentelor și aparatelor de evaluare a stării pacienților cu boală congenitală cardiacă. Examinării clinice cu radiografie toracică standard și electrocardiografie din 1930, i s-a adăugat examinarea toracică fluoroscopică. Electrocardiografia standard cu 12 derivații a fost completată de vectorcardiografie, utilizabilă de la sfârșitul anilor '60 și începutul anilor '70. La vectorcardiografie s-a renunțat însă ulterior, cu anumite excepții. Cateterizarea cardiacă cu angiografie a evoluat de la sfârșitul anilor '40 și a atins recunoașterea la sfârșitul anilor '70, prin publicații de marcă despre tehnici, avantaje și aplicații ale angiografiei axiale. Bargeron a devenit „standardul de aur" al angiografiei cardiace. Experiența timpurie și meritorie a lui Kjellberg și a echipei sale în privința angiografiei cardiace, care datează de aproape 50 de ani, trebuie, de asemenea, recunoscută și apreciată. Odată cu introducerea ecocardiografiei transsecționale la sfârșitul anilor '70, majoritatea unităților au înregistrat în următorii zece ani o scădere a numărului așa-numitelor diagnostice prin cateterizări cardiace, ceea ce a implicat intervenții chirurgicale pentru boli cardiace mai mult sau mai puțin complexe, bazate exclusiv pe ecocardiografie. Într-adevăr, ecocardiografia transsecţională şi apoi mapping-ul color al fluxului au oferit posibilitatea investigării neinvazive a malformaţiilor congenitale cardiace, a modificărilor formei sau funcţiei cardiace, a răspunsului organismului şi sechelelor intervenţiei, de la fetus până la adult. Multe dintre instrumentele folosite în chirurgia pediatrică au fost primite cu entuziam la început, pentru a fi abandonate mai apoi, în favoarea unor aparaturi mai sofisticate. Interesul iniţial pentru angiocardiografia cardiacă a intrat în declin, odată cu înlocuirea modalităţilor de imagistică şi a monitorizării fiziologice bazate pe cateter, cu ecocardiografia transsecţională, Doppler-ul color, rezonanţa magnetică etc. Rolul intervenţional al cardiologului pediatru a fost stabilit de Rashkind şi Miller, prin septostomia atrială cu balon la pacienţii cu transpoziţie completă de vase mari.

Aceste proceduri intervenţionale bazate pe cateterism au fost urmate de o pauză de timp până în 1982, când Kan şi colaboratorii săi au publicat prima lor experienţă de angioplastie valvulară pulmonară cu balon, amintind de şi mai îndepărtata intervenţie de dilataţie de valvă pulmonară cu balon static a lui Rubio-Alvarez şi a colegilor săi. În urma publicaţiei lui Kan şi a echipei sale, următoarele două decenii au adus o explozie în tehnicile bazate pe cateterism, cu tehnici de valvuloplastie extinse la cele patru valve cardiace, dispozitive poziţionate pentru a închide ductul arterial, defectul septal atrial secundum, iar apoi defectele septale ventriculare musculare şi ulterior perimembranoase. Toate malformaţiile congenitale sau dobândite, care puteau fi tratate prin modalităţi bazate pe cateterism, au fost abordate. Balonul, lamele, diversele dispozitive pentru a închide septurile şi canalele vasculare, precum şi stenturile endo-vasculare au devenit instrumente terapeutice la îndemâna cardiologului pediatru intervenţionist. Implicarea cardiologului pediatru intervenţionist în chirurgia congenitală cardiacă a devenit extrem de importantă, chirurgului cardiac rămânându-i din ce în ce mai puţine cazuri uşoare, ceea ce a schimbat analiza prognosticului şi programele de pregătire.

Pe de altă parte, evoluţia cardiologiei pediatrice este strâns legată de cea a chirurgiei cardio-vasculare. Închiderea ductului arterial de către Gross în august 1938, realizarea procedurii Blalock–Taussig în 1944 şi cura coarctaţiei aortice în 1945, de către Crafoord şi Nylin, sunt exemple de proceduri chirurgicale de tratare a anumitor malformaţii cardiace congenitale al căror număr a crescut rapid. În 1948, Brock a popularizat valvotomia închisă la pacienţii cu stenoză pulmonară, extinzând această tehnică la unii pacienţi cu tetralogia Fallot. În laboratorul lui Alfred Blalock, C. Rollins Hanlon şi Vivien Thomas au dezvoltat în 1950 un clamp chirurgical care permitea septostomia atrială închisă, facilitând astfel amestecul la nivelul atrial, la pacienţii cu transpoziţie completă de vase mari. Astfel a început era paliaţiei eficiente a nou-născuţilor cu transpoziţie de vase mari. În 1952 Muller şi Dammann au publicat tehnica lor de micşorare chirurgicală a arterei pulmonare (banding) pentru a trata fluxul sangvin pulmonar excesiv şi hipertensiunea arterială pulmonară, sperând astfel să prevină boala vasculară pulmonară. Din această perspectivă, cu mai mult de un deceniu în urmă, Nolan a trecut în revistă originile legării arteriale pulmonare, o procedură din ce în mai puţin utilizată.

Cohn ne reaminteşte că, în 6 mai 2003, au fost celebraţi 50 de ani de la prima operaţie reuşită pe cord deschis, cu pompă artificială, dezvoltată de John H. Gibbon la Centrul Medical al Universităţii Jefferson. De asemenea, la începutul anilor ’50, C. Walton Lillehei şi colegii săi au iniţiat tehnica de circulaţie încrucişată, folosită la început în operaţiile pe cord deschis, pentru a închide defectele septale atriale şi ventriculare, în tratamentul tetralogiei Fallot, în defectul septal atrio-ventricular şi în alte cazuri. Aceste proceduri au schimbat şi au îmbunătăţit considerabil rata de supravieţuire a acestor pacienţi.

Povestea pacienţilor cu transpoziţie completă de vase mari este o adevărată construcţie dramatică, însă, în cele mai multe cazuri, o piesă cu final fericit. Iată care sunt cele şase acte ale piesei desfăşurate pe parcursul a trei decenii:

1. 1950: septectomie atrială Blalock–Hanlon;
2. 1959: prima reparaţie chirurgicală atrială, procedura Senning, Ake Senning, MD (1915–2000);
3. 1963: cea de-a doua reparaţie atrială, procedura Mustard, William Thornton Mustard, MD (1914 –87);
4. 1966: septostomia atrială cu balon a lui Rashkind şi Miller;

5. 1957: operaţia reuşită de inversare arterială (switch) a lui Jatene din Sao Paulo, Brazilia;
6. 1983: reparaţia arterială neonatală a transpoziţiei realizată de Aldo Castañeda şi colegii săi la Spitalul de Copii din Boston.

Există multe construcţii dramatice de acest gen, explorate rând pe rând, incluzând evoluţia reparării multor forme de boală congenitală cardiacă, până la tratarea chirurgicală la nou-născuţi şi copii, abordare susţinută de Barratt–Boyers din Auckland şi Castañeda din Boston, ca şi de mulţi alţii. Evoluţia şuntului cavo-pulmonar, realizat în 1950, ca paliaţie pentru anumite forme de malformaţii cardiace congenitale complexe, cu flux sangvin pulmonar redus, până la procedura Fontan din 1971, a schimbat prognosticul pacienţilor cu malformaţii cardiace congenitale. Când Francis Fontan din Bordeaux a realizat succesiv separarea atrială şi conectarea atrio-pulmonară, la pacientul cu atrezie tricuspidiană, curajul şi înţelepciunea de care a dat dovadă au deschis calea către un algoritm de tratament pentru o gamă largă de malformaţii congenitale cardiace. Acestea includ în prezent toate tipurile de malformaţii cu ventricul unic, sindrom hipoplastic de inimă stângă şi multe altele. Nimeni nu ar fi crezut acum 25 de ani că nou-născuţii cu sindrom hipoplastic de inimă stângă, malformaţie considerată „cea mai gravă boală cardiacă”, se repară în etape, începând cu paliaţia concepută de William Norwood, care îi poartă numele, şi sfârşind cu operaţia de tip Fontan. Procedura Fontan a evoluat mult, diverse variaţii pe această temă fiind dezvoltate şi publicate de De Leval şi alţii.

Urmează o listă ce trece în revistă cele mai importante contribuţii clinice aduse cardiologiei pediatrice şi chirurgiei cardio-vasculare din 1950 până în 2000:

1. fiziologia cardiacă perinatală;
2. anatomia cardiacă şi nosologia bolii cardiace congenitale;
3. cateterismul cardiac şi calcularea rezistenţei vasculare pulmonare;
4. diagnosticul bolii cardiace congenitale;
5. operaţia pe cord deschis;
6. problema prostaglandinei;
7. bypass-ul inimii drepte şi experienţa Fontan;
8. terapia pe bază de cateter în boala congenitală cardiacă;
9. cardiologia pediatrică preventivă;
10. analiza prognosticului în boala congenitală cardiacă.

Lista nu este nici pe departe completă, ci oferă doar un cadru pentru medicina şi chirurgia cardio-vasculară, asigurând infrastructura pentru multe alte realizări. Dacă începutul erei tratamentului bolii cardiace congenitale este cunoscut, coincizând cu ligatura chirurgicală a ductului arterial de către Gross, în 1938, sfârşitul nici măcar nu se întrezăreşte. În evoluţia înţelegerii bolii cardiace congenitale, una dintre temele fundamentale este, fără îndoială, înţelegerea circulaţiei fetale şi a circulaţiei tranziţionale, Abraham Rudolph fiind unul dintre cei care au adus o contribuţie importantă în această direcţie, ca mentor şi profesor al disciplinei pediatrice. Aprecierea rolului ductului arterial în circulaţia fetală şi în circulaţia tranziţională este fundamentală în înţelegerea funcţiei şi fiziologiei cardiace fetale. Observarea ischemiei miocardiace tranzitorii la nou-născut, ca manifestare a circulaţiei tranziţionale afectate, are efecte asupra acestuia cu sau fără boală congenitală cardiacă structurală, primele remarci în acest sens fiind cele ale lui Richard Desmond Rowe, profesor, om de ştiinţă şi mentor pentru cei care l-au cunoscut. Introducerea prostaglandinei în algoritmul de tratament la nou-născuţi sau copii cu vârste foarte mici, ducto-dependenţi pulmonar sau cu flux sangvin pulmonar sistemic, le-a schimbat acestora viitorul. Această terapie medicală pentru copiii cu boală congenitală cardiacă ducto-dependentă este unul dintre reperele celei de-a doua jumătăţi a secolului al XX-lea. Etiologia complicaţiilor survenite în urma inteventiilor chirurgicale complexe cardiace a fost dezvăluită, iar un exemplu în acest sens îl constituie recunoaşterea malformaţiilor arterio-venoase dezvoltate după şuntul cavo-pulmonar. Această complicaţie a fost investigată şi documentată la un sfert de secol distanţă de către McFaul şi echipa sa. Dezvoltarea malformaţiilor arterio-venoase pulmonare, după o anastomoză cavo-pulmonară clasică sau Glenn, a fost atribuită mulţi ani lipsei fluxului sangvin pulmonar pulsatil în segmentul dependent al plămânului, izolat de fluxul ventricular anterograd. În 1995 însă, Srivastava şi colegii săi de la Spitalul de Copii din Boston au adus probe clinice covârşitoare despre faptul că excluderea fluxului sangvin venos hepatic din plămâni ar fi cauzat dezvoltarea malformaţiilor arterio-venoase pulmonare. Aceste observații clinice au venit nu numai de la pacienții cu boală congenitală cardiacă, ci și de la cei cu ciroză hepatică și cu cianoză, la care starea s-a îmbunătățit după transplant hepatic.

Un alt exemplu care ilustrează evoluția cunoștințelor și a tehnicilor este cel al ductului arterial persistent, a cărui cronologie este prezentată mai jos:

1. recunoașterea anatomică a ductului arterial ca o componentă a circulației fetale;
2. recunoașterea impactului clinic al ductului arterial larg în viața postnatală;
3. ligaturarea chirurgicală reușită a ductului arterial;
4. recunoașterea de către Taussig a rolului ductului arterial la pacienții cu flux sangvin pulmonar duct-dependent;
5. crearea chirurgicală a ductului arterial „artificial": șuntul Blalock-Taussig;
6. definirea funcției fetale a ductului arterial și a factorilor fiziologici responsabili de închiderea funcțională și anatomică postnatală a ductului;
7. manipularea farmacologică a ductului arterial pentru promovarea închiderii acestuia: intervenția indometacinului;
8. manipularea farmacologică a ductului arterial pentru menținerea patenței: intervenția prostaglandinei;
9. închiderea prin cateter a ductului arterial, începând cu experiența lui Portsmann;
10. asigurarea unui suport, stentul endovascular, pentru menținerea patenței ductului;
11. definirea histologiei ductului arterial și a trăsăturilor histologice responsabile de închiderea ductului arterial.

Majoritatea studiilor prezente, axate pe rezultatele și multiplele cauze care influențează aceste rezultate, se regăsesc în *Studiile reunite* despre istoria naturală a defectelor cardiace congenitale, incluzând pacienții cu stenoză aortică, stenoză pulmonară și defect septal ventricular, completate de *Programul regional cardiac pediatric* din New England și *Studiul pediatric Baltimore-Washington*. Studii conduse pe parcursul deceniilor au apărut în publicații legate de nume ca Mitchell, Samanek și mulți alții. Hoffman și, mai recent, Hoffman și Kaplan au publicat recenzii exhaustive care contribuie la baza de date asupra incidenței bolii cardiace congenitale.

În ceea ce privește abordarea, utilizarea și analiza acestor date, suntem profund îndatorați lui John W. Kirklin și Eugene Blackstone, care au analizat critic rezultatele instituționale și au organizat și implementat *Studiul chirurgiilor pentru malformațiile congenitale*, ajutând la înțelegerea rezultatelor multora dintre acestea, cum ar fi coarctația de aortă, tetralogia Fallot, stenoza pulmonară critică, atrezia pulmonară și septul ventricular intact, întreruperea arcului aortic, repararea atrială și arterială a transpoziției de vase mari și sindromul hipoplastic de inimă stângă. Kirklin și Blackstone au fost printre primii care au evaluat rezultatele acestora pe instituție și pacient, iar după ei, mulți alții, printre care Jenkins și colegii săi, au analizat critic rezultatele chirurgiei cardiace congenitale, în funcție de complexitatea cazurilor. Centralizarea datelor este o rezolvare în tratarea acestor probleme spinoase și complexe. Suedia folosește o centralizare a chirurgiei cardiace pediatrice, bazată pe acest tip de analiză a rezultatelor, inițiativă demarată și de Ontario, Canada, în 2001. Două alte instituții, Centrul Pediatric Cardiac din Winnipeg, Manitoba, Canada, și din Bristol, Anglia, au supus atenției rezultatele chirurgicale, prin prisma ratelor mortalității. Comisia Regală a trecut în revistă rezultatele chirurgicale din Winnipeg, pentru ca apoi să desființeze programul chirurgical. Chang și Klintzer, folosind date ale spitalelor din California din 1995 până în 1997, studiind registrele cazurilor și rata mortalității în chirurgia pediatrică, au adus date interesante despre efectele regionalizării îngrijirii pacienților cu boală cardiacă congenitală. Powell afirma că volumul nu este proporțional cu rezultatele, iar De Leval și colegii săi considerau că factorii umani au impact în potențarea rezultatelor. Studiile lui Boneva și echipei sale au prezentat date de netăgăduit, care arătau că mortalitatea asociată cu boala congenitală cardiacă a scăzut în Statele Unite ale Americii între anii 1979 și 1997, vârsta decesului persoanelor afectate de aceste boli crescând. Aceste observații au deschis drumul către investigarea adulților cu patologie congenitală cardiacă, primii susținători ai noii direcții fiind Joseph Perloff și Jane Somerville, aceasta punând bazele primei secții a Spitalului Național al Inimii din Londra, Marea Britanie, în 1975, în timp ce Joseph Perloff a deschis prima secție la UCLA în 1977. Odată cu creșterea numărului bolilor cardiace congenitale reparate și cu paliații, s-au dezvoltat secții, așa cum preconiza Somerville, pentru îmbunătățirea rezultatelor la adulții cu boli cardiace congenitale (GUCH = *grown-up congenital heart*).

Studiul lui Boneva a arătat, în plus, că mortalitatea era cu 19% mai mare în rândul persoanelor de culoare decât în rândul albilor, cauza meritând a fi investigată.

O altă diferență, detaliată de Chang și echipa sa, însă neelucidată, constă în faptul că există o rată a mortalității cu 51% mai mare la persoanele de sex feminin față de cele de sex masculin. Studiul, bazat pe datele culese din California, între anii 1995 și 1997, arăta că spitalele cu număr de intervenții mic au rate ale mortalității mari, observații reconfirmând ceea ce au afirmat antemergătorii, Junkins, Stark, Hanna, Lundrom și alții.

Este importantă existența unei supraspecializări în cardiologia pediatrică, pentru îmbunătățirea rezultatelor la pacienții cu boală congenitală cardiacă. Subcomisia Americană a Cardiologiei Pediatrice, înființată în 1960, a impus 2 ani de pregătire formală, urmați de un examen, pentru a avea competență în această specialitate. Durata obligatorie a pregătirii a fost mărită la 3 ani în 1988, ca urmare a dezvoltării tehnologiei cardiologiei pediatrice. Chiar dacă nu competența în sine are efecte pozitive asupra prognosticului bolilor, un program de educație formală este cu siguranță important.

Dacă tehnicile de închidere a ductului arterial ne duc într-o altă eră a bolilor congenitale cardiace, același fenomen se va petrece prin identificarea „greșelilor" genetice, responsabile de malformațiile cardiace congenitale.

În cele ce urmează, prezentăm o succintă trecere în revistă a erei moderne a bolii cardiace congenitale, reflectată de observațiile clinice și medicale și de performanțele chirurgicale:

- 1930: bazele clinicii cardiologice pediatrice a Spitalului „Johns Hopkins". Dr. Helen Taussig (considerată „mama" cardiologiei pediatrice) a fost numită de dr. Edward Albert Park șefa clinicii. Dr. Taussig a condus această secție până în 1963;
- 1936: *Atlasul bolii cardiace congenitale* a lui Abbott;
- 1938: Gross și Hubbard – ligatura ductului arterial (publicată în 1939, realizată în 26 august 1938);
- 1944: șuntul Blalock–Taussig (publicat în 1945, realizat prima oară în 29 noiembrie 1944);
- 1945: Crafoord și Nylin – repararea coarctației aortice;
- 1946: șuntul Potts;
- 1948: valvotomia pulmonară închisă a lui Brock;
- 1949: bazele serviciului de cardiologie la Spitalul de Copii din Boston. Dr. Alexander S. Nadas, considerat „tatăl" cardiologiei pediatrice, a fost numit, de dr. Charles A. Janeway, șef al acestui serviciu, funcție în care a rămas până în 1982;
- 1950: septectomia atrială închisă pentru transpoziție a lui Blalock și Hanlon;
- 1950–1980: morfologia descriptivă a multor tipuri de boală congenitală cardiacă;
- 1950–1980: înțelegerea circulației fetale și tranziționale;
- sfârșitul anilor 1940–1980: cateterismul cardiac și angiografia bolii cardiace congenitale;
- de la începutul până la mijlocul anilor 1950: operațiile de inversare (*switch*) parțială venoasă pentru transpoziție;
- 1952: banding-ul arterei pulmonare al lui Muller și Dammann;
- 1953: pompa artificială dezvoltată de John H. Gibbon pentru bypass-ul cardio-pulmonar;
- 1954: operația pe cord deschis pentru repararea intracardiacă a defectelor, folosind inițial circulația încrucișată (prima operație de acest gen realizată de Lillehei și colegii săi, la 26 martie 1954);
- 1955 (13 mai): aplicarea oxigenatorului cu bule de către DeWall și echipa sa;
- 1958: șuntul cavo-pulmonar clasic al lui Glenn;
- 1959: procedura Senning pentru transpoziția de vase mari;
- 1960: înființarea Subcomisiei Americane a Cardiologiei Pediatrice, Comisia Americană Pediatrică; certificarea unui curs de formare specializată de 2 ani în cardiologie pediatrică, care s-a extins la 3 ani în 1988;
- 1960–1980: nomenclatura bolii cardiace congenitale – dezvoltarea abordării segmentale, apoi secvențiale și segmentale a bolii cardiace congenitale;

- 1962: şuntul Waterston;
- 1963: procedura Mustard pentru transpoziţia de vase mari;
- 1966: septostomia atrială cu balon, pentru transpoziţie, a lui Rashkind şi Miller;
- 1966: folosirea homogrefei pulmonare pentru repararea atreziei pulmonare şi a defectului septal ventricular;
- 1968: nou-născuţii cu boală congenitală cardiacă de Rowe şi Mehrizi;
- 1969: procedura Rastelli pentru transpoziţie, defect septal ventricular şi obstrucţia de tract de ejecţie de ventricul stâng;
- 1971: operaţia pe cord deschis realizată în hipotermie cu bypass cardio-pulmonar limitat;
- 1971: procedura Fontan;
- 1972: abordarea segmentală a bolii cardiace congenitale;
- 1972: septarea ventriculului unic;
- 1973: descrierea lui Hoffman şi Rowe a ischemiei miocardice tranzitorii la nou-născut;
- 1975: inversarea arterială reuşită a lui Jatene pentru transpoziţie şi defect septal ventricular;
- 1976: introducerea prostaglandinei pentu menţinerea patenţei ductale;
- 1976: publicarea *Studiului comun asupra istoriei bolii congenitale cardiace*;
- 1977: publicaţii despre metodologia şi aplicarea angiocardiografiei axiale;
- 1975 şi 1977: înfiinţarea secţiilor specializate pentru patologia congenitală a adultului;
- 1978: începe era paliaţiei sindromului hipoplastic de inimă stângă: experienţa Norwood;
- 1980: publicarea *Programului regional cardiac pediatric din New England*;
- 1980: aplicarea ecocardiografiei trans-secţionale şi a variantelor îmbunătăţite ale acesteia;
- 1982 până în prezent: valvuloplastia pulmonară cu balon şi explozia terapiei pe bază de cateter;
- 1983: repararea arterială neonatală a transpoziţiei de vase mari cu sept ventricular intact;
- 1983: prima operaţie Fontan reuşită pentru sindromul hipoplastic de inimă stângă;
- anii 1980: transplantul cardiac neonatal;
- 1988: bypass-ul cavo-pulmonar total;
- 1993: publicarea celui de-al doilea *Studiu comun asupra istoriei bolii congenitale cardiace*;
- 1995: analiza rezultatelor bazată pe volumul cazurilor şi complexitatea acestora; regionalizarea îngrijirii cardiace congenitale;
- 2002: inserţia percutană a valvei pulmonare.

Gutgesell şi Lindsey menţionează performanţele cardiologiei pediatrice din secolul al XX-lea. Gersony aduce în dicuţie originile aterosclerozei, dezvoltarea cardiologiei preventive şi a transplantului cardiac.

În concluzie, există speranţe ca rezultatele să fie din ce în ce mai bune pentru pacienţii cu boală congenitală cardiacă, indiferent de diferenţele rasiale, etnice sau de tipul de asigurare medicală.

4. PIONIERII CHIRURGIEI CARDIACE CONGENITALE*

1. Blalock Alfred
2. Castañeda Aldo R.
3. Fontan Francis
4. Glenn William Wallace Lumpkin
5. Jatene Adib D.
6. Mustard William Thornton
7. Norwood William I. Jr.
8. Rastelli Gian Carlo
9. Senning Åke
10. Taussig Helen Brooke

---

* Selectati în ordine alfabetică după *Carpentier A.*



ALFRED BLALOCK

S-a născut în Culloden, Georgia. După perioada cât a fost intern la Spitalul „John Hopkins”, şi-a început rezidenţiatul în chirurgie la Universitatea Vanderbilt (1925–1941), unde cercetările sale au dus la o nouă înţelegere a patofiziologiei şocului. Alte cercetări s-au referit la producerea de chilotorax în cazul ligaturării venei cave superioare, măsurarea presiunii ductului toracic în *concretio cordis*, efectele timectomiei în miastenia gravis.

A început timpuriu chirurgia cardiacă cu afecţiunile pericardului. Apoi au venit la rând anomaliile vasculare (canal arterial permeabil şi coarctaţia de aortă) adiacente inimii. Acestea au fost urmate rapid de corecţia defectelor congenitale şi de afecţiunile valvulare. În fiecare dintre acestea, Blalock a fost un pionier.

Continuându-şi cercetările despre şoc, Blalock s-a întors la Spitalul „John Hopkins” în calitate de chirurg-şef şi profesor de chirurgie (1941–1965). Datorită intervenţiei paliative Blalock-Taussig pentru tetralogia Fallot, Spitalul „John Hopkins” a devenit centrul cel mai important al chirurgiei cardiace la mijlocul anilor 1940.

În timp ce era la Vanderbilt, în anul 1938, Blalock, alături de Sanford Leeds, şi-a orientat interesul spre hipertensiunea pulmonară prin anastomoza unei artere sistemice cu o arteră pulmonară. În 1942, la Spitalul „John Hopkins”, Blalock a prezentat această anastomoză lui Edward Park şi întregului său staff pediatric ca pe o soluţie pentru coarctaţia de aortă. Helen Taussig, aflată de faţă, l-a întrebat pe Blalock dacă nu poate crea un duct pentru a creşte fluxul sangvin pulmonar la pacienţii cu stenoză pulmonară din tetralogia Fallot. Şuntul lui Ballock între artera subclaviculară şi artera pulmonară stângă, inventat la Vanderbilt, în cele din urmă va asigura paliaţia necesară pentru pacienţii cu afecţiuni cardiace congenitale cianogene. În anul 1950, aproximativ 1 000 de copii cu vârste între 2 şi 5 ani au fost operaţi, înregistrându-se un deces la fiecare şase pacienţi.

Björk afirma că Blalock a fost cel mai iubit profesor din câţi a cunoscut. Ravitch, Longmire, Sabiston, Thomas şi alţii au scris despre fabulosul Blalock: despre whisky-ul său din laboratorul de cercetare, despre cele opt cola reci consumate zilnic, despre frustrarea sa că nu a putut scăpa de pianul unui coleg, pe care în cele din urmă l-a stropit cu benzină şi i-a dat foc, despre carisma sa de orator.



ALDO R. CASTAÑEDA

Dr. Castañeda s-a născut în anul 1930 din părinţi guatemalezi stabiliţi în Italia. În 1935, familia sa s-a mutat la München, Germania, unde tatăl său a absolvit şcoala medicală, iar el a intrat în şcoala primară în 1936. Se afla în anul trei când a început Al Doilea Război Mondial în Europa. În 1941, membrii familiei Castañeda au devenit inamici străini pentru Germania şi nu li s-a permis să părăsească ţara când casa lor a fost distrusă în timpul unui raid aerian. În anul 1947, Castañeda şi-a început studiile la Institutul din Rosenberg, Elveţia, pe care l-a absolvit în 1950. S-a întors în Guatemala în 1951 pentru a studia medicina, devenind absolvent al Universităţii în ianuarie 1958. În anul 1956, a început o serie de experimente pe câini folosind bypass-ul cardio-pulmonar. În anul 1958 dr. Castañeda s-a mutat la Universitatea din Minnesota pentru a studia cu Walton Lillehei şi Richard Varco. A obţinut titlul de Ph. D. în chirurgia experimentală în 1963, când de altfel şi-a definitivat şi practica chirurgicală, şi a fost numit instructor la Universitatea din Minnesota. Din 1970 a fost numit profesor în chirurgie. Doctor Castañeda a părăsit Minnesota în anul 1972 pentru a fi numit profesor de chirurgie la Şcoala Medicală Harvard şi chirurg-şef la Spitalul de Copii, unde i-a succedat lui Robert Gross. În 1985 a devenit profesor de chirurgie pediatrică la Şcoala Medicală Harvard. A rămas în această funcţie până la pensionare, în anul 1985.

Pe parcursul carierei sale, dr. Castañeda a fost implicat în multe programe de cercetare. În 1963 şi-a extins munca urmărind efectele circulaţiei extracorporeale asupra elementelor figurate ale sângelui. Apoi a realizat transplantul inimă-plămâni la maimuţe.

Chirurg de excepţie, dr. Castañeda a fost o forţă puternică în tratamentul afecţiunilor cardiace congenitale la copiii de vârste foarte mici. La începutul anilor ’70, chirurgia pe cord deschis a înregistrat în clinica sa o supravieţuire de 85% în primele trei luni de viaţă. Oricum, ideea de a se interveni chirurgical cât mai timpuriu a stârnit interesul multor chirurgi, iar în prezent acest procedeu este o practică curentă în chirurgia cardiacă pediatrică. Motivaţia şi dăruirea dr-lui Castañeda au inspirat mulţi tineri chirurgi de-a lungul celor 38 de ani de carieră în chirurgie.

Castañeda şi soţia sa Aracely au trei copii, cănicia lor trecând de 40 de ani.



FRANCIS FONTAN

Francis Fontan s-a născut în 1929 în Nay, la poalele Munților Pirinei. Tatăl său, Victor Fontan, era ciclist profesionist şi fabricant de biciclete. Francis Fontan a fost acceptat la vârsta de 17 ani la Facultatea de Medicină din Bordeaux. Apoi a intrat în Departamentul de Chirurgie Cardiacă sub îndrumarea profesorului Georges Dubourg. Folosirea circulației extracorporeale a fost tema tezei sale de doctorat, susținută în 1959. A petrecut un an la Departamentul de Cardiologie sub îndrumarea profesorului Pierre Broustet şi în 1960 a devenit şeful Clinicii de Chirurgie Cardiacă, iar în 1963, profesor. După pensionarea profesorului Dubourg în 1968, a preluat conducerea Departamentului Chirurgical de Boli Cardiace al Spitalului Tondu.

La începutul carierei sale, Fontan recunoaşte avantajele homogrefelor valvulare şi introduce în Franța în anul 1965 tehnica înlocuirii valvulare, descoperită de Ross şi Barratt-Boyes. A efectuat unul dintre primele transplanturi cardiace în Franța, realizând programul transplantului cardiac la Spitalul din Tondu şi la Spitalul Haut-Lévéque.

Contribuția majoră a lui Fontan a fost procedura care îi poartă numele. Inițial experimenta o procedură prin care folosea vena cavă inferioară pentru a suplini plămânul stâng în atrezia tricuspidiană, ceea ce avea un succes redus, până în 1968 când a realizat cu succes prima procedură Fontan: circulația pulmonară dreaptă şi stângă au fost complet separate prin realizarea unei anastomoze directe între vena cavă superioară şi artera pulmonară dreaptă şi o conexiune directă între atriul drept şi porțiunea proximală a arterei pulmonare divizate pentru vascularizarea plămânului stâng. O homogrefă valvulară a fost plasată în orificiul venei cave inferioare. A realizat o a doua operație în 1970 şi cele două cazuri au fost prezentate pentru prima oară în 1971. Nicio altă procedură chirurgicală nu a fost aşa de discutată şi analizată cum a fost procedura Fontan.

Fontan este profesor onorific la Universitatea din Alabama, membru onorific al Colegiului American de Cardiologie, membru onorific al Societății Americane de Chirurgie Toracică, al Societății de Chirurgie Toracică din Marea Britanie şi Irlanda. Este unul dintre fondatorii Asociației Europene de Chirurgie Cardio-toracică, organizație al cărei prim preşedinte a fost.

Fontan şi soția sa au trei copiii, toți cu cariere de succes, ei bucurându-se şi de patru nepoți. După retragerea parțială din activitate, continuă să colaboreze cu Clinica „Sf. Augustin".


Dr. Glenn
Cardiothoracic Surgery

WILLIAM WALLACE LUMPKIN GLENN

S-a născut în Asheville, Carolina de Nord. A studiat la Universitatea din Carolina de Sud (BS, 1934) şi la Colegiul Medical „Jefferson" (MD, 1938). Din 1948 până în 1962 a fost profesor de chirurgie cardio-toracică la Universitatea de Medicină Yale. Renumit pentru bypass-ul circulator al inimii drepte, împreună cu Mauro a realizat un dispozitiv de defibrilare intracardiac.

Copiii cianotici au fost pentru prima oară paliaţi de Blalock, Potts sau Waterston, iar în 1958 anastomoza dintre vena cavă superioară şi artera pulmonară dreaptă a fost realizată de Glenn pentru atrezia de tricuspidă. Primele studii experimentale despre primul bypass parţial şi complet al inimii drepte au fost făcute în SUA de Schumacker pe nişte cazuri atât de depăşite încât toate au eşuat. În 1956, rusul Meshalkin a realizat prima anastomoză cavo-pulmonară cu succes, ajutându-se de munca clinică şi experimentală a lui Glenn, al cărui nume a fost ataşat acestei reuşite. În 1957, Glenn la Yale şi Sanger în Carolina de Nord au început munca experimentală privind anastomoza cavo-pulmonară, după ce Glenn şi Patino au arătat în 1954 că fluxul sangvin pulmonar creşte prin anastomoza venei cave superioare cu artera pulmonară dreaptă. Prima operaţie a lui Glenn a fost făcută în 25 februarie 1958.



ADIB D. JATENE

Adib Domingos Jatene s-a născut în Xapuri, Acre, Brazilia, în anul 1929. A studiat la Universitatea de Medicină din São Paolo, continuându-şi pregătirea postuniversitară sub îndrumarea profesorului E. J. Zerbini. În timp ce lucra în oraşul Uberaba, între anii 1955-1957, Jatene a organizat cel dintâi Grup de chirurgie toracică, realizând primul dispozitiv cord-plămâni din ţară. Din 1958 până în 1961, Jatene a lucrat la Spitalul Clinic Universitar São Paolo şi la Institutul de Cardiologie „Dante Pazzanese" unde a creat un laborator de cercetare experimentală. Laboratorul său a realizat primul dispozitiv cord-plămâni al Spitalului Universitar, dezvoltându-se ulterior într-un Departament de bio-inginerie.

În 1961 Jatene a lucrat exclusiv la Institutul de Cardiologie unde a fost succesiv: şeful laboratorului de cercetare experimentală, şeful Departamentului de Chirurgie, director medical şi director general. În 1983, i-a succedat profesorului Zerbini ca profesor de chirurgie toracică la Universitatea de Medicină din São Paolo şi ca director al Institutului Inimii în cadrul aceleiaşi Universităţi.

Dr. Jatene a avut contribuţii originale în domeniul bio-ingineriei: maşina artificială cord-plămâni, oxigenatorul cu bule, protezele valvulare şi pacemakerele. Oxigenatorul Jatene-Macchi este folosit în prezent în Brazilia şi în alte ţări. Dr. Jatene a descoperit tehnica pentru corecţia anatomică a transpoziţiei de vase mari, astăzi cunoscută sub numele de operaţia de switch arterial Jatene. El a raportat la întâlnirea Asociaţiei americane de chirurgie toracică din 1976 primele două cazuri rezolvate cu succes. Dr. Jatene a fost primul care a descris rezecţia de anevrism ventricular şi reconstrucţia ventriculului folosind un mic petic.

Dr. Jatene a fost secretar de stat în Sănătate în São Paolo din martie 1979 până în mai 1982 şi sfătuitor al guvernatorului din São Paolo până în 1983. Pe parcursul carierei sale a fost autor sau coautor a peste 700 de lucrări ştiinţifice din literatura medicală naţională şi internaţională. Este membru a 32 de societăţi ştiinţifice din întreaga lume şi a primit 178 de titluri în peste 10 ţări.

WILLIAM THORNTON MUSTARD

William Thornton Mustard s-a născut în Clinton, Ontario. A absolvit Universitatea de Medicină din Toronto (MD, 1937). Şi-a dat doctoratul în ortopedie, teza sa numindu-se *Scolioza* (MS, 1947), şi a fost director la Spitalul de Chirurgie Cardiacă şi Ortopedie Pediatrică din Toronto între anii 1947-1976. Realizările sale în chirurgie includ: prima transfuzie totală de sânge la copil, transplantul de muşchi iliopsoas (realizat în timpul unei epidemii de poliomielită în Ontario) şi o tehnică de tratament al spasmului prelungit al principalelor artere. Mustard şi Welch au editat *Tratatul de chirurgie pediatrică* (1962) şi *Tehnici de tratament în afecţiunile cardiace congenitale* (1965). În 1976 a primit „Ordinul Canadei”.

De la începutul carierei sale, Mustard a fost interesat de corectarea transpoziţiei de vase mari. El a încercat să corecteze această malformaţie la o fetiţă de 3 luni în 17 ianuarie 1952 şi la încă 7 sugari în luna noiembrie a aceluiaşi an. Niciunul dintre copii nu a trăit mai mult de câteva ore.

În 1957, Mustard a renunţat la ortopedie pentru a se dedica în totalitate găsirii unei modalităţi de corectare a transpoziţiei de vase mari. El a concluzionat că operaţia Senning este dificilă, având o mortalitate crescută. Conform spuselor rezidentului său, Firor, Mustard a fost impresionat de progresul pacienţilor la care vena cavă a fost deviată accidental în atriul stâng, în timpul închiderii unui defect septal interatrial, şi a luat decizia să facă acelaşi lucru în mod intenţionat. A încercat să împartă camerele atriale cu un petic de pericard, tehnică experimentată cu succes la câini.

Operaţia Mustard a fost realizată pentru prima dată în mai 1963. După închiderea unui mic defect septal interventricular folosind bypass-ul cardio-pulmonar, la o fetiţă de 18 luni care suferise anterior o septectomie Blalock-Hanlon, Mustard a excizat întreg septul interatrial. Folosind un petic de pericard autolog, Mustard a realizat un montaj de derivaţie atrială, atriile fiind separate în camere distincte ce funcţionau normal. La vârsta de 16 ani a Mariei Surnoskz, una dintre primele paciente operate cu succes de Mustard, cariera sa a atins apogeul când, după un moment îngrozitor în care a crezut că a realizat operaţia invers (sângele arterial curgea prin vena cavă inferioară), şi-a dat seama că de fapt a făcut operaţia cum trebuia. La sfârşitul anului 1987, la Spitalul de Copii, 506 din pacienţi fuseseră operaţi de Mustard.

Pentru a evita complicaţiile (obstrucţiile venoase şi aritmiile), au fost inventate noi tehnici. Mai târziu insuficienţa ventriculară dreaptă şi incompetenţa valvei tricuspide au ridicat dubii şi astfel a fost stimulată cercetarea pentru găsirea unor noi metode alternative. Operaţia Mustard a prezentat rapid un interes larg pentru transpoziţia de vase mari, dând rezultate foarte bune mai ales la nou-născuţi.

Operaţia Mustard rămâne „piatra de hotar” în istoria transpoziţiei de vase mari.

WILLIAM I. NORWOOD Jr.

Dr. Norwood a făcut rezidențiatul la Spitalul Universitar din Minnesota. Pregătirea sa în chirurgia cardio-toracică a fost completată la Harvard, la Spitalul „Peter Brent Brigham”. Copiii din Harvard şi Boston au avut un rol important în experiența sa de chirurgie pediatrică cardio-toracică. Mai târziu, pentru pregătirea profesională, Norwood şi-a menținut poziția în cadrul Spitalului de Copii din Boston şi al Şcolii Medicale Harvard. Din 1984 până în 1994 a fost şeful Chirurgiei Cardio-toracice a Spitalului de Copii din Philadelphia şi profesor de chirurgie în cadrul Universității de Medicină din Pennsylvania. Înainte de numirea în conducerea Spitalului de Copii Dupont din Wilmington, Delaware, şi ca membru academic la Colegiul Medical Jefferson din cadrul Universității „Thomas Jefferson”, dr. Norwood a fost co-fondator şi a condus Institutul „Aldo Castañeda” din Genolier, Elveția.

Dr. Norwood este inițiatorul reconstrucției chirurgicale a cordului, în special la copii şi nou-născuți. Contribuțiile sale în specialitatea sa sunt numeroase, dar cea mai cunoscută este probabil operația în trei timpi de corecție a leziunilor cardiace din cadrul maladiei numite sindromul hipoplazic al inimii stângi (HLHS). Această operație, cunoscută sub numele de „procedura Norwood”, nu doar a revoluționat îngrijirea copiilor cu acest defect, dar a contribuit de asemenea la întemeierea unei ere moderne în înțelegerea şi instituirea tratamentului pentru cele mai complexe malformații congenitale cardiace.



GIAN CARLO RASTELLI

S-a născut în 1933, la Pescara, Italia. A studiat la Liceul din Romagna şi la Universitatea din Parma (MD, 1957), unde a câştigat premiul „Lepetit" pentru cea mai bună teză de doctorat. Şi-a definitivat stagiul de intern şi rezidenţiatul la Spitalul Universitar din Parma (1958–1961). Rastelli a fost acceptat la Şcoala de Medicină Mayo în 1961, fiind asistent de cercetare în anii 1962–1964 şi cercetător asociat (1964–1968). În acest timp a primit premiul „Allen Welkind" pentru cercetare în chirurgie cardio-vasculară (1965) şi premiul „Mayo Clinic" (1968). În mai 1968 a fost numit cercetător în chirurgie cardiacă al „Mayo Foundation Scholar", iar în decembrie, acelaşi an, a fost numit cercetător-şef în chirurgie cardio-vasculară şi apoi conducătorul programului de chirurgie cardio-vasculară de la Spitalul „St. Mary" din Rochester.

Rastelli a fost diagnosticat cu boala Hodgkin în anul 1960 şi a ales să se întoarcă în laboratorul său pentru a-şi continua munca de cercetare. În această perioadă a realizat o clasificare a canalului atrio-ventricular comun şi a descoperit metoda de corecţie a transpoziţiei de vase mari cu defect septal ventricular şi stenoză pulmonară, operaţie numită „Rastelli". După moartea sa, survenită în 1973, Centrul de Chirurgie Cardio-vasculară îi poartă numele.



ÅKE SENNING

Åke Senning s-a născut în 1915 la Rättvik, Suedia. A studiat medicina la Stockholm, unde a primit diploma de medic. A fost pregătit în ortopedie şi neurochirurgie, iar apoi de către Clarence Crafoord în chirurgie generală şi toracică. A fost numit profesor de chirurgie experimentală în 1955 şi profesor de chirurgie în 1956. În 1961, la vârsta de 46 de ani, a fost ales conducător al Departamentului de Chirurgie Cardio-toracică şi a Viscerelor din Zürich. I-a succedat lui Alfred Brunner, un binecunoscut chirurg toracic din Zürich.

Un adevărat pionier în chirurgia cardio-vasculară, Åke Senning a avut multe contribuţii personale în acest domeniu. A realizat unul dintre primele dispozitive pentru bypass-ul cardio-pulmonar cu care a fost realizată prima operaţie valvulară, folosind material biologic (*fascia lata*), deci anticoagularea nu a fost necesară.

Ultima, dar nu dintre cele din urmă operaţii ale lui Åke Senning, a fost corecţia sindromului Budd-Chiari în anul 1981, obţinând accesul la nivelul stenozei prin atriu. A publicat peste 350 de lucrări şi articole. Este membru al majorităţii societăţilor chirurgicale naţionale.

În 1965, Åke Senning a primit premiul „Clemence Thomas" al Colegiului Regal al Chirurgilor din Anglia. În 1968 a devenit membru al Academiei Germane de Ştiinţe Leopoldina. A fost membru onorific al Colegiului American al Chirurgilor, al Asociaţiei Americane de Chirurgie Toracică, al Societăţii Britanice şi Irlandeze de Chirurgie Cardio-vasculară, al Colegiului Regal al Chirurgilor din Edinburg, al Colegiului Regal al Chirurgilor din Anglia, al Societăţii de Chirurgie din Polonia, al Societăţii de Cardiologie din Egipt, al Societăţii Europene Cardio-vasculare şi al Societăţii Germane de Chirurgie.

Printre alte premii, Åke Senning a primit premiile „Aacchener" şi „Münchner" pentru Tehnică, premiul „René Leriche" al Societăţii Internaţionale de Chirurgie Cardio-vasculară şi premiul mondial „Nessim Habif". Regele Suediei l-a decorat cu panglica Serafim.

HELEN BROOKE TAUSSIG

S-a născut în Cambridge, Massachussetts, a studiat la Colegiul Radcliffe (1917–1919) şi la Universitatea Berkeley din California (BA, 1921). Nu a fost admisă la Universitatea de Medicină Harvard şi s-a înscris la Universitatea din Boston (1922), unde Alexander Begg, profesor de anatomie, i-a încredinţat o inimă de vacă spunându-i că acesteia „nu-i va face niciun rău”. De atunci Taussig a fost preocupată de unul dintre cele mai complexe organe ale corpului. A fost încurajată să meargă la Spitalul „John Hopkins” (MD, 1927). După stagiul ca internistă (1928–1930), Edward Parks a angajat-o la Clinica de Cardiologie Pediatrică „Harriet Lane”, unde va opera în următorii 34 de ani (1930–1964).

Richard Bing scria despre Taussig: „Ea chiar a înţeles cu adevărat anatomia inimii în cazul malformaţiilor congenitale cardiace. Sub fluoroscop putea vedea antomia inimii foarte clar, corelând-o cu cunoştinţele sale despre patologia congenitală. Văzând mulţi copii cianotici, ea a început treptat să realizeze un profil clinic, radiologic şi electrocardiografic al copiilor cu tetralogie Fallot. Ea a observat că dintre aceşti «copii albaştri» cei care aveau murmur continuu erau semnificativ mai puţin cianotici decât ceilalţi. De la această remarcă a venit şi ideea originală de a crea un conduct artificial pentru a creşte fluxul sangvin pulmonar la copiii cu tetralogie Fallot.”

Când Taussig a venit la Boston pentru a-l întreba pe Gross ce părere are despre ideea ei de a realiza un conduct pentru copiii cianotici, acesta i-a spus că nu este interesat. Taussig relata: „Am avut mare noroc când dr. Alfred Blalock a fost numit profesor de chirurgie cardio-vasculară şi, într-o zi, după ce a ligaturat un canal arterial permeabil, i-a spus acestuia: ziua cea mare va fi când vei realiza un şunt pentru copiii care mor de hipoxemie şi nu când ligaturezi un canal arterial permeabil la nişte copii care au puţin mai mult sânge în plămâni decât este nevoie.” La doi ani după acea zi, Blalock a făcut prima sa anastomoză, acceptând această provocare mai întâi pentru a testa teoria lui Taussig şi apoi pentru a perfecţiona operaţia. Harry Minetree descrie această operaţie: „În 29 noiembrie 1944, studenţi şi profesori au privit această operaţie care se desfăşura la etajul opt al Clinicii Halsted. Fiindcă exista riscul ca pacientul să moară înainte ca operaţia să înceapă, dr. Merel Harmel a decis să nu folosească anestezice puternice, el utilizând o mixtură diluată de eter şi oxigen. Dr. William Longmire, rezident-şef, a fost ajutorul lui Blalock. Charlotte Scrubs a fost instrumentară. Dr. Denton Cooley administra fluide. Coastele pacientului erau flexibile, retractate, cavitatea pleurală cu plămânii atrofiaţi şi mici, inima răsucită care, împreună cu plămânii, părea un complex în miniatură. Asistat de Vivien Thomas, dr. Blalock a reperat artera subclaviculară, a clampat-o proximal şi a început disecţia ţesuturilor din jur. Instrumentele erau prea mari şi dificil de manevrat. A folosit buldogi cauciucaţi pentru a nu leza vasele. Cu ajutorul lui Thomas a pregătit locul de anastomoză la nivelul arterei pulmonare, făcând o mică incizie între doi buldogi, apoi realizând anastomoza cu fir de mătase chinezească şi un ac foarte fin. Automat, culoarea copilului a devenit din albastră, portocalie. Dr. Helen Taussig a urmărit operaţia de la capul mesei de operaţie...”

Taussig a scris în 1947 *Malformaţiile congenitale a inimii*, explicând pe larg afecţiunile cardiace congenitale.

BIBLIOGRAFIE

1. **Freedom M. R., Zoo S. J., Mikailian H., Williams W.,** *The Natural and Modified History of Congenital Heart Disease*, Blackwell Publishing, Boston, 2004, pp. 1-7.
2. **Anderson R. H., Baker E. J., Macartney R. F., Rigby M. L., Shinebourne E. A., Tynan M.,** *Paediatric Cardiology,* ed. 2, Churchill Livingstone, New York, 2002, pp. 3-14.
3. **Magner N. L.,** *History of Medicine*, ed. 2, Taylor & Francis, 2005.
4. **Westaby S., Boscher C.,** *Landmarks in Cardiac Surgery*, ISIS Medical Media Ltd., Oxford, UK, 1997.
5. **Baue A. E., Geha A.S., Hammond GL., Laks H., Naunheim K.S.,** *Glenn's Thoracic and Cardio-vascular surgery*, ed. 6, vol. II, Appleton & Lange, Stamford, 1996.
6. **Kirklin W.J., Barratt-Boyes B.G.,** *Cardiac surgery*, ed. 3, Churchill Livingstone, New York, 2003.
7. **Haimovici H., Ascer E., Hollier L., Stradness D.F., Town J.B.,** *Haimovici's Vascular Surgery. Principles and Techiques*, ed. 4, Blavkwell Science, Boston, 1996.
8. **Cohen L.H., Edmunds L.H. Jr.,** *Cardiac Surgery in the Adult*, ed. 2, New York, 2003
9. **Ursea M.,** *Enciclopedia medicală românescă a secolului XX*, Bucureşti, p. 1083-1093.
10. **SOCOTEANU I.,** Tratat de patologie chirurgicală cardio-vasculară, Editura Medicală, Bucureşti, 2007, p. 9.

EPIDEMIOLOGIA CARDIOPATIILOR CONGENITALE: INCIDENȚĂ, PREVALENȚĂ

SECȚIUNEA I **CAPITOLUL 2**

AURORA IOSEFINA SIMA, ION SOCOTEANU, GABRIELA CAMELIA SOCOTEANU

1. **DEFINIREA TERMENILOR**
   - 1.1. Malformații cardiace congenitale (MCC)
   - 1.2. Rata
   - 1.3. Rata incidenței
   - 1.4. Prevalența
   - 1.5. Cohorta (grup studiu)
2. **EFECTUL MORȚII PRENATALE ASUPRA RATEI INCIDENȚEI**
   - 2.1. Rata pierderii sarcinii
   - 2.2. Prevalența malformațiilor cardiace congenitale în moartea fetală
   - 2.3. Defectele cromozomiale în incidența morții fetale
   - 2.4. Tipul defectelor cromozomiale
3. **EFECTUL METODELOR DE DIAGNOSTIC ȘI AL ACCESULUI MEDICAL**
4. **EFECTUL SUMAT AL INFORMAȚIILOR**
   - 4.1. Studii istorice
   - 4.2. Studii actuale
   - 4.3. Tendințe în timp
5. **INCIDENȚA LEZIUNILOR SPECIFICE**
   - 5.1. Prevalența pe grupe etnice
6. **ISTORIA NATURALĂ**
   - 6.1. Mortalitatea în copilărie
   - 6.2. Istoria naturală a leziunilor specifice
     - 6.2.1. Rata mortalității
   - 6.3. Istoria naturală a supraviețuitorilor copilăriei
   - 6.4. Prevalența malformațiilor cardiace congenitale (MCC) în copilărie
7. **IMPLICAȚII ECONOMICE**

BIBLIOGRAFIE

1. DEFINIREA TERMENILOR

1.1. Malformații cardiace congenitale (MCC)

Malformațiile cardiace congenitale reprezintă boli structurale sau funcționale ale inimii, prezente la naștere chiar dacă sunt descoperite mai târziu.

Câteodată există ambiguitate în ceea ce privește originea congenitală, de exemplu, tahicardia supraventriculară observată la făt este congenitală, dar o tahicardie similară ce apare la 3 săptămâni după naștere nu este clasificată printre cele congenitale, deși ar putea avea o cauză congenitală. Studiile epidemiologice asupra malformațiilor cardiace congenitale se concentrează de obicei pe malformații structurale majore, neincluzând modificări minore structurale sau funcționale.

Majoritatea studiilor adoptă definiția malformațiilor cardiace congenitale dată de Mitchell (1971): „anomalie structurală, majoră a inimii sau a vaselor mari intratoracice, cu implicare funcțională actuală sau potențială". Această definiție exclude anomaliile venelor mari, cum ar fi vena cavă superioară stângă persistentă, sau anomaliile ramurilor arcului aortic, cum ar fi legătura trunchiului brahio-cefalic cu trunchiul arterial al carotidei stângi.

Este necesar de precizat și alte aspecte. Prolapsul de valvă mitrală se întâlnește de cinci ori mai frecvent decât toate cardiopatiile congenitale, cu toate acestea nu ştim care este procentul originii congenitale a acestei malformaţii. Bicuspidia aortică ce apare la 2% din totalul naşterilor este o anomalie congenitală, dar de obicei nu este raportată în studiile referitoare la incidența malformaţiilor congenitale ale inimii. De asemenea, canalul arterial permeabil al prematurului, deşi este o anomalie cardio-vasculară structurală prezentă la naştere, nu este privită ca o malformaţie cardiacă congenitală, deoarece este o anomalie funcţională a fătului normal şi de obicei nu mai persistă după tratament farmacologic **[1]**.

1.2. Rata

Rata se defineşte ca o schimbare a unui număr pe unitatea de timp şi corespunde termenului de „velocitate" folosit în conversația normală.

1.3. Rata incidenței

Rata incidenței reprezintă numărul cazurilor noi de boală care apar într-o populație, într-o anumită perioadă de timp. Dacă nu luăm în considerare timpul, atunci aceasta se numeşte proporţie, definită ca raportul în care numărătorul include numitorul, de exemplu, numărul nou-născuților morți / numărul nou-născuților morți + numărul nou-născuţilor vii **[14]**.

Incidența cardiopatiilor congenitale este rata care se referă la numărul de copii născuți cu MCC raportat la numărul total al naşterilor într-o perioadă, de obicei, dar nu întotdeauna, un an calendaristic. Se exprimă ca numărul de copii cu malformaţii cardiace congenitale la 1 000, 10 000 sau 100 000 de naşteri. Aceasta rată este rata medie pe an. Este important de definit numitorul ratei, pentru că pot fi mari diferențe între ratele bazate pe toate concepţiile sau cele bazate doar pe totalul nou-născuților vii (Hook, 1982; Schulman, 1988).

1.4. Prevalența

Prevalența reprezintă procentul subiecților cu MCC în populația generală, aceasta incluzând toţi supravieţuitorii cu MCC, fără a fi important momentul naşterii.

1.5. Cohorta (grup studiu)

Cohorta reprezintă un grup cu caracteristici comune, de exemplu, cei născuţi în acelaşi an sunt urmăriţi longitudinal pentru a determina rezultate. Urmărirea *cross-sectional* se referă la examinarea tuturor pacienţilor cu o anumită boală într-o perioadă de timp, urmărind supravieţuitorii mai multor cohorte succesive.

Este foarte dificil a avea o evaluare exactă a incidenței şi prevalenței MCC în populația generală, deoarece aceşti parametri depind de diagnosticarea eficace şi precoce antenatală şi postnatală **[10]**.

2. EFECTUL MORȚII PRENATALE ASUPRA RATEI INCIDENȚEI

2.1. Rata pierderii sarcinii

Rata pierderii sarcinii este relativ comună. Un studiu a comparat rata naşterii observate cu cea estimată pe un număr aşteptat de sarcini şi a concluzionat că peste 78% din sarcini pot fi pierdute. În Hawaii, Bierman si colaboratorii au urmărit 3000 de sarcini. Aceştia au observat că rata de avort spontan este de 23%. Două grupuri (Miller, 1980; Wilcox, 1988) au observat în urină valori crescute de gonadotropină corionică umană în timpul aşteptat de implantare, pentru a identifica sarcina foarte precoce, şi astfel au concluzionat că 33%, respectiv 22% din sarcini se termină foarte precoce înainte de a fi detectate clinic. 10%, respectiv 12% din sarcini sfârşesc mai târziu prin avort spontan. Harlap (1980) a observat ca 8,1% din sarcini sfârşesc prin avort spontan după a opta săptămână de sarcină. Riscul de avort creşte când mama are peste 35 de ani.

2.2. Prevalența malformațiilor cardiace congenitale în moartea fetală

Un factor important în determinarea incidenței cardiopatiilor congenitale este că la feţii care decedează prenatal incidența este mult mai mare decât la feţii vii. În consecință rata incidenței uzuale este subestimată considerabil bazându-se pe nou-născuţii vii, în timp ce incidența adevărată se calculează din momentul concepţiei (**Tabelul 2.1**).

Tabelul 2.1. Prevalenţa malformaţiilor cardiace congenitale (MCC) în moartea fetală

Anii	Locul	Total decese	Decese prin MCC	MCC % total	Vârsta	Comentarii
1966	Japonia	933	47	5	36-47 săpt.	Chiuretaj
1952-79	Boemia-Germania	3969	81	2,1	Neprecizată	Exclusă bicuspidia
1973-74	British Columbia	57	5	8,8		
1975-1983	Yorkshire, UK	247	38	15,4	Sub 25 săpt.	Prevalenţa scade cu vârsta fetală şi creşte cu dimensiunea fetală
		33	13	39,5	Sub 10 săpt.	
		74	13	17,6	11-15 săpt.	
		72	6	8,3	16-20 săpt.	
		42	3	7,1	20-25 săpt	
1976-83	New York 1, USA	412	10	2,4	8-28 săpt	Avort spontan consecutiv Nu depinde de vârsta fetală
1977-87	Seattle, USA	400	52	13	9-40 săpt.	Prevalenţa creşte cu vârsta fetală
		289	21	7,3		Exterior normal
		111	31	27,9		Exterior anormal
1957-71	Blackpool, UK	997	57	5,7	Neprecizată	
1959-67	Multicentric, USA	1344	37	5,7	Neprecizată	
1971-77	N. California, USA	221	17	7,7	Peste 20 săpt.	
1977-81	New York 2, USA	1312	6	0,5	Embrioni	
1980-89	Western Australia	1667	50	3	Neprecizată	

2.3. Defectele cromozomiale în incidenţa morţii fetale

Un mare număr de pierderi fetale precoce se datorează defectelor cromozomiale. Deşi anomaliile cromozomiale sunt observate la numai 0,4–0,8% dintre nou-născuţii vii, incidenţa acestor anomalii este mult mai mare în stadiile precoce de dezvoltare.Totuşi, anomaliile cromozomiale apar în 3–6% dintre ţesuturile examinate după avort provocat din motive nemedicale la 25–100 zile postconcepţie. Incidenţa este mai mare când se folosesc metode moderne de examinare a vilozităţilor coriale, este mai precoce în sarcină decât mai târziu şi este mai mare cu cât vârsta mamei este mai înaintată. Prin analiza a cinci studii separate, Hook (1981) a observat că 39% dintre avorturile spontane din primele 28 săptămâni de gestaţie s-au asociat cu anomalii cromozomiale. Pentru nou-născuţii morţi după 28 săptămâni, rata a fost de 5,7%, iar pentru toate decesele fetale, rata a fost de 35%. Cel mai mare procent de anomalii cromozomiale (aproximativ 50%) a fost raportat între săptămânile 8 şi 15 de gestaţie, o treime din acestea fiind avorturi precoce, procentul anomaliilor scăzând rapid după 15 săptămâni de gestaţie. Byrne şi colaboratorii (1985) au observat că cele mai multe anomalii cromozomiale apar la embrionii foarte mici. În studiile lor, 94% dintre embrionii cu lungimea sub 31 mm au avut anomalii cromozomiale comparativ cu 6% din embrionii cu lungimea de peste 30 mm **[15]**.

2.4. Tipul defectelor cromozomiale

Din datele din literatură se observă că, la nou-născuţii vii, aneuploidiile au reprezentat 58% din anomaliile cromozomiale, 36% dintre acestea au fost duplicaţiile cromozomilor X sau Y, aproximativ 2% au fost monosomii X, iar 21% au fost trisomii. Euploidiile au reprezentat aproximativ 41%, iar alte anomalii au fost între 1 şi 5%. În ceea ce priveşte avortul spontan sau provocat, aneuploidiile au fost de aproximativ 95%, dintre acestea 21% erau triploidii şi tetraploidii şi 18% au fost monosomii X, majoritatea decedând *in utero*. Deşi incidenţa anomaliilor cromozomiale în avortul provocat este mai mică decât în avortul spontan, distribuţia tipurilor de anomalii cromozomiale este similară în ambele grupe de avort şi complet diferită faţă de cea întâlnită la nou-născuţii vii. Deoarece în 30% din sarcinile peste 4 săptămâni apare moartea fătului înainte de termen, se poate calcula numărul fiecarui tip de anomalie cromozomială prezentă la 4 săptămâni și în ce procent feții supraviețuiesc ca să fie născuți vii.

Din **Tabelul 2.2** observăm că mai puțin de 1% din feții cu monosomie X(45X) supraviețuiesc, niciunul cu poliploidie nu supraviețuiește, numai 1% din cei cu trisomie **[21, 18, 13]** supraviețuiesc, 23% din aceștia sunt cu euploidie și 68% din aceștia sunt cu polisomie. Aceste date sunt asemănătoare cu cele raportate de Hook și anume că procentul feților care supraviețuiesc după 16 săptămâni de gestație și până la termen a fost de 70% pentru trisomia 21, 32% pentru trisomia 18, 58% pentru trisomia 13 și 25% pentru sindromul Turner.

Tabelul 2.2. Numărul estimativ al anomaliilor pe 100 000 de sarcini la 4 săptămâni

Grup	Aneuploidie				Euploidie	Total aberații	Total sarcini
	Cromozomi sexuali		Autozomali				
	Monosomie	Polisomie	Trisomie	Poliploidie			
Nou-născuți vii	6,4	143	85	0	164	0,57	70000
Avort provocat	2550	66	7585	3402	566	47,5	30000
Avort spontan	2556	209	7570	3402	730		100000
Supraviețuiri (%)	0,25	68,4	1,1	0	22,5	14,5	

Implicațiile acestor date pentru înțelegerea incidenței MCC sunt complexe, multe defecte cromozomiale putând fi induse de factori înconjurători, dar atunci efectul factorilor înconjurători acționează indirect asupra MCC prin defecte cromozomiale. Datorită faptului că defectele cromozomiale reprezintă 5% din totalul MCC la nou-născuții vii, studierea efectelor factorilor înconjurători asupra cromozomilor este de mică valoare în înțelegerea MCC la nou-născuții vii. De aceea în descrierea incidenței MCC în moartea fetală, trebuie avute în vedere și defectele cromozomiale. De obicei, se dă o mică atenție anomaliilor cromozomiale și există raportări ale MCC care nu iau în considerare anomaliile cromozomiale. Acest aspect este important pentru unele leziuni cum ar fi coarctația de aortă care determină un procent ridicat al morții fetale, dar se asociază frecvent cu sindromul Turner.

Nu există date suficiente despre MCC întâlnite la avortoni, care sunt produși de concepție ce decedează sau sunt eliminați din uter înainte de 20 săptămâni de gestație (în SUA) sau înainte de 28 săptămâni de gestație (în Marea Britanie). Moartea fetală se poate produce înainte de eliminarea din uter, în consecință, poate exista discrepanță între vârsta gestațională și dimensiune, în special pentru feții cu anomalii cromozomiale. La unii avortoni, nu se găsește niciun fragment de țesut fetal ca rezultat al rezorbției embrionului mort. Embrionii tineri trebuie studiați prin disecție sub microscop și pe secțiuni histologice pentru identificarea MCC. Feții bătrâni sunt macerați și fie nu pot fi examinați post-mortem, fie examinarea nu furnizeaza informații despre cord. La aceia care sunt studiați adecvat, se observă o prevalență crescută a anomaliilor cromozomiale la care sunt asociate malformații cardiace. Din acest motiv, incidența MCC e crescută la feții avortați precoce. Incidența crescută a defectelor cromozomiale în sarcina precoce poate fi luată în calcul prin evaluarea MCC prin ecocardiografie efectuată precoce în sarcină. Allan și colaboratorii (1994) au studiat 1 009 cazuri de MCC diagnosticate prin ecocardiografie efectuată precoce în sarcină, sub 24 săptămâni de gestație, 17% dintre aceștia prezentând anomalii cromozomiale.

S-au efectuat mai multe studii, în care au fost comparați nou-născuții morți cu nou-născuții vii, aceștia din urmă având o incidență similară a defectului septal ventricular, în timp ce prima categorie avea o incidență crescută a coarctației de aortă și a leziunilor complexe, cum ar fi dubla cale de intrare în ventriculul stâng, sindromul cordului stâng hipoplazic, trunchiul arterial comun, defect septal atrio-ventricular și dubla cale de ieșire din ventriculul drept (**Tabelul 2.3**). Din **Tabelul 2.3** lipsește canalul arterial permeabil, deoarece acesta nu poate fi considerat anormal la nou-născuții morți. Observăm, de asemenea, că stenoza pulmonară

Tabelul 2.3. Tipul malformațiilor cardiace congenitale la avortonii afectați și nou-născuții morți

Leziunea	**VSD**	**ASD**	**AVSD**	**PS**	**AS**	**CoAo**	**TGA**	**TF**	**CAT**	**HLH**	**HRH**	**DIV**	**SA**	**DORV**	**Altele**	**Total**
New York 1	17	1	0	0	0	0	2	0	0	0	0	0	0	0	0	20
Minnesota, USA	7	1	0	0	0	0	0	1	2	0	0	1	0	0	1	13
Londra, UK	11	3	7		0	2	4	3	4	0	0	2	1	0	3	40
Hamburg,Germania	28	3	2	0	0	12	7	1	4	2	0	8	3	0	4	73
USA, multicentric	9	3	5	1	0	2	0	1	2	2	2	1	0	1	9	38
Blackpool, UK	15	13	4	0	0	6	1	3	4	2	0	5	0	0	4	57
N.California, USA	5	3	0	2	0	3	0	0	0	2	1	0	1	0	0	17
New York 2	7	1	1	0	0	1	0	1	0	0	0	0	0	0	0	10
Yorkshire, UK	5	0	4	0	1	2	1	7	1	5	3	0	0	3	6	35
British Col., CA	3	0	0	0	0	0	0	1	0	0	0	0	0	0	0	4
Bohemia, Germania	26	3	5	0	1	3	3	7	3	6	1	2	0	6	15	81
Seattle, USA	16	3	0	0	0	3	0	1	0	0	0	1	0	0	2	26
New York 3						3										
Total	149	34	28	3	2	37	18	26	20	19	7	20	5	10	44	417
Probabilitatea (%)	35,7	8,2	6,7	0,7	0,5	8,9	4,3	6,2	4,8	4,6	1,7	4,8	1,2	2,4	10,6	
Frecvența alături de canal arterial permeabil	32,5	7,4	6,1	0,7	0,4	8,1	3,9	5,67	4,4	4,1	1,5	4,4	1,1	2,2	9,6	
Eco fetală	60	0	177	55	41	113	20	46	14	221	45	18	0	33	166	1009
Eco fetală (%)	5,9	0	18	5,5	4,1	11,2	2	4,6	1,1	21,9	4,5	1,8	0	3,3	16,5	100

VSD - defect septal ventricular ASD- defect septal atrial AVSD - defect septal atrio-ventricular
PS - stenoză pulmonară AS - stenoză aortică Co Ao - coarctație de aortă TGA - transpoziție de vase mari
TF - tetralogie Fallot CAT - trunchi arterial comun HLH - cord stâng hipoplazic HRH - cord drept hipoplazic
(atrezie de pulmonară sau tricuspidă, Sindrom Ebstein), DIV- dublă cale de intrare în ventricule SA - atriu unic
DORV - dublă cale de ieșire din ventriculul drept.

și cea aortică apar cu o prevalență disproporționat de scăzută. Aceasta reflectă abilitatea inadecvată în stabilirea diagnosticului. Bicuspidia aortică nu a fost inclusă în rezultatele supraviețuitorilor.

În urma studiilor efectuate pe 1 009 cazuri de MCC detectate la mijlocul sarcinii prin ecocardiografie fetală, s-au observat o incidență scăzută a defectelor septale atriale și ventriculare și o incidență crescută a defectelor de canal atrio-ventricular, precum și leziuni ale cordului stâng hipoplazic. Incidența crescută a defectelor septale atrio-ventriculare poate fi explicată prin factori familiali, cum ar fi vârsta mamei, și prin anomalii cromozomiale, dar incidența crescută a cordului stâng hipoplazic sugerează o incidență crescută a morții intrauterine. Incidența MCC la nou-născuții morți este de 5 ori mai mare decât la nou-născuții vii. Astfel, din 100 000 de sarcini cu vârsta de gestație de 4 săptămâni, 21 800 au fost avorturi spontane, 1 900 nou-născuți morți, 76 000 nou-născuți vii (Bierman, 1965). Dacă incidența MCC în fiecare grup a fost de 20%, 10% și 1%, atunci incidența totală a MCC va fi 4 360+190+763=5 313.

Prin urmare, adăugând incidența crescută a MCC la avortoni și nou-născuți morți, rezultă o incidență totală a MCC de cinci ori mai mare decât incidența găsită la nou-născuții vii **[11, 12]**.

3. EFECTUL METODELOR DE DIAGNOSTIC ȘI AL ACCESULUI MEDICAL

Incidența MCC variază foarte mult, ea depinzând de metodele de diagnostic, de accesul populației la mijloace de diagnostic performante, de experiența corpului medical de a diagnostica aceste malformații și de gradul de cultură medicală al populației. Există copii cu leziuni cu simptome evidente, cum ar fi tetralogia Fallot sau defectul septal ventricular larg, fiind ușor de diagnosticat. Dar există copii cu stenoză pulmonară minimă, defect septal atrial sau bicuspidie aortică care sunt asimptomatice şi sunt omise la examinarea clinică, astfel diagnosticul fiind întârziat. Dintre copiii cu MCC, numai 40% sunt diagnosticaţi în prima săptămână de viaţă, iar 50% sunt diagnosticaţi în prima lună de viaţă (Hoffman, 1978). Certificatele de deces nu sunt tocmai folositoare în identificarea MCC, deoarece cauzele deceselor la nou-născuţi sunt incorect evidenţiate în absenţa unei necropsii. Abu-Harb (1994) a observat că 30% dintre copiii care decedează cu MCC nu au fost diagnosticaţi înainte de naştere. Un studiu efectuat pe 30 298 nou-născuţi vii urmăriţi în prima săptămână de viaţă, arată că incidenţa MCC este subestimată (Shapiro, 1965).

4. EFECTUL SUMAT AL INFORMAŢIILOR

4.1. Studii istorice

Mai multe informaţii care pot fi obţinute prin certificatele de naştere şi de deces vin în sprijinul identificării MCC. Studiile precoce au arătat o incidenţă a MCC de 3–5 cazuri la 1000 de naşteri, raportată prin Registrele de Malformaţii Congenitale (Hoffman, 1968). Aceste registre au funcţionat între anii 1940–1960, când tratamentul chirurgical al MCC nu era valabil, iar interesul pentru MCC era scăzut. Existau doar câţiva pediatri cardiologi instruiţi, iar tehnicile de diagnostic nu erau adecvate pentru copiii cu MCC, în special pentru cei cu forme uşoare **[9]**.

4.2. Studii actuale

S-a depus un efort intens pentru includerea tuturor copiilor într-un studiu perinatal multicentric (Michell, 1971), prin studierea tuturor registrelor (Carlgren, 1987) sau prin organizarea de centre în care copiii suspectaţi de MCC să se adreseze şi să poată fi diagnosticaţi. Cardiologii pediatri au avut un rol important în aceste studii.

Tabelul 2.4 nu include 3 leziuni cardiace importante şi anume: prolapsul de valvă mitrală, bicuspidia aortică şi canalul arterial permeabil. Omiterea bicuspidiei aortice conduce la o subestimare a MCC, deoarece aceasta boală apare în procent de 2% din populaţie. În plus, deoarece bicuspidia aortică se complică cu

Tabelul 2.4. Incidenţa malformaţiilor cardiace congenitale la nou-născuţii vii

Locul studiului	Anii naşterii	Total nou-născuţi vii	Total MCC	MCC la 1000 nou-născuţi vii
America de Nord				
New York	1946-53	5628	43	7,64
Olmsted County	1950-69	32393	186	5,74
SUA multicentric	1959-67	54765	420	7,67
California Nord	1959-66	19044	163	8,56
Dallas County	1971-84	379561	2509	6,61
Baltimore	1981-82	368889	1494	4,05
Yuma	1983-88	11429	120	10,50
Sierra	1983-88	5045	27	5,35
Guadeloupe	1988-90	2285	139	6,08
Alberta, Canada	1981-84	103411	573	5,54
Marea Britanie				
Blackpool	1957-71	56982	338	5,95
Liverpool & Bootle	1960-69	160480	884	5,51
Merseyside	1979-88	203880	1543	7,57
Scandinavia				
Gothenburg, Suedia	1951-60	58314	450	7,72
Suedia	1981-83	93678	723	7,72
Uppsala, Suedia	1952-61	48500	291	6,00
Danemarca	1963-73	854886	5249	6,14
Vestfold , Norvegia	1982-88	15307	138	9,02
Kuopio, Finlanda	1989-92	12841	139	10,80
Europa				
Leiden, Olanda	1958	1817	15	8,25
Elveţia	1975	78464	494	6,30
Bas-Rhin, Franţa	1979-86	105374	801	7,60
Hainaut, Belgia	1986-87	17647	132	7,48
Florenţa, Italia	1975-84	46895	579	12,35
Oviedo, Spania	1976-85	53578	279	5,21
Tyrol, Austria	1979-83	41725	341	8,17
Italia	1992-93	341647	1445	4,23
Malta	1990-94	26117	231	8,80
Budapesta, Ungaria	1963-65	52569	373	7,10
Szolnok, Ungaria	1963-65	5644	67	11,87
Pecs, Baranya, Ungaria	1955-69	97482	744	7,63
Boemia, Ungaria	1980-84	91823	589	6,41
Cehoslovacia	1976-80	203000	1279	6,30
Bratislava	1981-87	61420	480	7,81
Asia				
India	1989-91	10964	43	3,92
Hong Kong	1987-89	20928	216	10,32
Kurashiki, Japonia	1987-95	5204	113	21,71
Nagoya, Japonia	1988-96	6064	161	26,55
Shanxi, China	1997	43641	268	6,14
Qatar	1984-94	49887	610	12,23
Australia				
New South Wales	1981-84	343521	1479	4,30
Australia Vest	1980-93	3356711	3038	9,05
Australia Sud	1986-93	158406	1707	10,78

endocardita bacteriană la copii și cu stenoza aortică calcificată la adulți, aceasta joacă un rol important în evaluarea costurilor îngrijirii medicale. În ceea ce privește canalul arterial permeabil, odată cu avansarea metodelor de tratament la copiii prematuri, s-a remarcat o supraviețuire crescută a sugarilor cu canal arterial permeabil. Având media incidenței prematurității, se pot naște în fiecare an atâția copii prematuri cu canal arterial permeabil, câți nou-născuți vii sunt cu toate tipurile de MCC. Cele mai moderne studii arată că incidența MCC este între 4 și 12 cazuri la 1 000 de nou-născuți vii (**Tabelul 2.4**).

Incidența cea mai mare o indică studii recente în care ecocardiografia a fost folosită extensiv. Incidența cea mai mare, 12 cazuri la 1 000 de nou-născuți vii, a fost raportată în Florența (Manetti, 1993) și pare să fie consecința faptului că acolo există o incidență crescută a defectelor septale ventriculare. Datorită faptului că defectul septal ventricular este cea mai frecventă MCC, incluzând și defectele mici la naștere, incidența totală e crescută. În afara acestor limite, rata incidenței nu variază consistent de la o țară la alta. De asemenea, nu au fost observate diferențe ale incidenței în anumite perioade. De exemplu, Carlgren a efectuat două studii în Gothenburg (Suedia) în 1959 și în 1969, pe o perioada de 10 ani, și nu a remarcat schimbări în incidența raportată. Diferențele de raportare pot apărea prin neincluderea copiilor cu forme ușoare de MCC.

Un studiu efectuat de Fixler (1990) a întărit acest aspect, și anume în intervalul celor 14 ani ai studiului, incidența formelor ușoare de MCC a fost în creștere, dar incidența formelor severe de MCC a rămas constantă. Bower (1994) a observat că, prin utilizarea ecocardiografiei, incidența MCC la 1 000 de nou-născuți din Austria a crescut de la 7,6 în 1980 la 10,4 în 1990 datorită includerii defectelor septale ventriculare mici și a stenozei pulmonare.

Grech (1998) a raportat o incidență crescută a stenozei pulmonare în Malta. Aceasta datorită faptului că nou-născuții vii care prezentau suflu erau examinați ecografic și astfel erau diagnosticați cu stenoză pulmonară severă suficientă pentru a justifica tratament.Un alt factor care influențează rata incidenței este durata urmăririi pacienților. În timpul studiilor, s-a observat o incidență mai mare a MCC în primii ani ai studiilor față de anii de la finalul studiilor. De exemplu, în Australia, Haan (1995) a observat că incidența la 1000 de nașteri a fost 11,9% în anii 1986–1988 și a scăzut de la an la an ajungând la 8,2% în 1993. Astfel, s-a obsevat că există o mare diferență a incidenței de la o țară la alta, de aceea nu se poate trage o concluzie exactă **[20]**.

4.3. Tendințe în timp

Tendința creșterii incidenței în timp a fost observată în special pe baza cazurilor de defect septal ventricular și canal arterial permeabil, aceasta pentru că cele două boli sunt cele mai frecvente MCC. Incidența crescută a defectelor septale ventriculare a fost observată prima dată de Carlgren (1959–1969). El a atribuit această incidență crescută din timpul celei de a doua decade neincluderii în prima decadă a defectelor mici care s-au închis precoce spontan. Creșterea frecvenței defectelor septale ventriculare a fost raportată și de Programul de Monitorizare a Defectelor Nașterii al Centrului de Control al Bolilor din SUA (Anderson, 1978; Edmonds, 1985). În Toronto, Canada, Cook (1980) nu a observat creșterea deceselor prin defect septal ventricular între anii 1965–1977. În Albania, New York, Spooner (1988) a arătat că odată cu trecerea anilor, media de vârstă în momentul diagnosticului scade, incidența închiderii spontane crește incidența formelor ușoare de defect septal ventricular, iar incidența formelor severe de defect septal ventricular a rămas constantă.

Incidențe crescute au fot găsite în acele studii populaționale în care toți nou-născuții dintr-o regiune au fost examinați ecografic, deoarece acestea au detectat un număr mare de defecte septale ventriculare, musculare sau membranoase mici, restrictive, care ulterior s-au închis. Acest aspect a fost confirmat de Colloridi (1995), care a observat că 48% dintre toate defectele septale ventriculare erau musculare și 69% din acestea s-au închis sub vârsta de 1 an.

Studii similare în Dallas, Texas (Fixler, 1990) și în Baltimore, Washington (Martin, 1989), din SUA au confirmat incidența crescută a defectelor septale ventriculare în special pe seama formelor ușoare. Omițând defectele septale ventriculare mici, am subestima incidența defectului septal ventricular și în consecință incidența MCC în general; ceea ce este valabil dacă asemenea defecte mici se închid spontan și precoce.

Laursen (1980) a inclus defectele septale ventriculare numai dacă acestea prezentau cel puţin suflu de gradul IV, excluzând astfel multe defecte mici.

De asemenea, există o incidenţă crescută a canalului arterial permeabil. Anderson (1978) a observat o incidenţă de trei ori mai mare între anii 1970 şi 1975 în SUA, în special în Atlanta, pe seama creşterii cazurilor cu canal arterial permeabil la prematurii cu greutate mică la naştere şi la cei dignosticaţi în prima săptămână de viaţă. Dificultatea de a decide dacă incidenţa crescută este reală sau nu este precizată de Programul Defectelor Congenitale din Atlanta.

Există unele sugestii în considerarea cazurilor cu stenoză pulmonară uşoară. Bound şi Logan (1977) nu au inclus niciun pacient cu stenoza pulmonară cu gradient presional stenotic sub 25 mm Hg. Este dificil de diferenţiat suflul din cadrul unei stenoze pulmonare uşoare de suflul inocent determinat de fluxul pulmonar, fără utilizarea ecocardiografiei Doppler.

5. INCIDENȚA LEZIUNILOR SPECIFICE

5.1. Prevalenţa pe grupe etnice

Incidenţele pe grupe etnice, notate în **Tabelul 2.5**, sunt foarte asemănătoare, diferind doar la câteva serii studiate, prin incidenţa leziunilor comune (defect septal ventricular), pentru că, aşa cum am menţionat mai sus, defectele mici nu au fost incluse în unele studii. Deoarece incidenţa defectelor septale ventriculare a fost extrem de crescută, efectul a fost scăderea cu 35% a procentului celorlalte MCC. Diferenţele în incidenţele leziunilor se explică probabil prin variaţia produsă de numărul mic al acestor leziuni în fiecare serie. Incidenţa defectului septal atrio-venticular variază întreit în diferite serii. Aceasta variaţie poate fi explicată prin vârsta mamelor incluse în studiu.

Mamele în vârstă au o incidenţă crescută a trisomiei 21 şi, în consecinţă, includerea multor mame în vârstă în diferite studii va creşte incidenţa defectului septal atrio-ventricular. Acesta explică de ce, în unele studii pe copii cu MCC, incidenţa trisomiei 21 variază între 3,2 şi 10,4%. În niciun studiu nu este menţionată vârsta mamei. Date referitoare la incidenţa diferitelor tipuri de MCC în Australia, Asia, America de Nord, Africa şi Groenlanda sunt rare, deoarece nu au fost făcute studii populaţionale intensive. Bannerman (1998) a observat că leziunile care determină moartea precoce sau cele foarte uşoare sau asimptomatice (defectul septal atrial) sunt raportate mai puţin, pe când cele care nu determină moarte precoce (tetralogia Fallot) sunt des raportate. Această explicaţie a fost dată pentru incidenţa mică a transpoziţiei complete în Africa. Cu toate acestea, rata incidenţei raportată în **Tabelul 2.6** este aproape similară cu cea din **Tabelul 2.5**.

Cel mai interesant aspect al acestui tabel este incidenţa scăzută a coarctaţiei de aortă şi a stenozei aortice, aspect comentat de Anderson (1977), care a observat incidenţe asemănătoare ale acestor leziuni în Japonia, Coreea şi Thailanda. Totuşi, coarctaţia de aortă nu este rară în Japonia. Incidenţa scăzută apare datorită întârzierii diagnosticului.

Momma (1982) a descris 154 de pacienţi cu caracteristici de coarctaţie de aortă numai într-un singur spital din Japonia între anii 1966–1980. În Singapore (1991), coarctaţia de aortă a reprezentat cea mai frecventă cauză de deces dintre cazurile MCC. Lien (1986) a raportat în Taiwan o incidenţă scăzută a coarctaţiei de aortă peste vârsta de 14 ani. De asemenea, în Hong Kong şi Asia coarctaţia de aortă este mai puţin frecventă.

Există influenţe genetice bine definite în incidenţa difertelor tipuri de MCC. În Malta, Grech (1998) a observat că incidenţa tetralogiei Fallot a fost de două ori mai mare decât în alte ţări. În studiile efectuate în Baltimore, Villaseñor (1991) a observat diferenţe semnificative statistice, între albi şi negri, în incidenţa diferitelor tipuri de MCC. Copiii negri au o incidenţă scăzută în coarctaţia de aortă, stenoza aortică, anomalia Ebstein, atrezia pulmonară cu sept intact şi transpoziţie completă. Totodată, au o incidenţă crescută a stenozei pulmonare şi a heterotaxiei. Unele diferenţe au fost atribuite diferenţelor socio-economice. Cu excepţia coarctaţiei de aortă a stenozei aortice şi a defectului septal atrial, diferenţele de incidenţă în diferitele regiuni nu pot fi atribuite unei urmăriri de scurtă durată, deoarece majoritatea copiilor cu MCC au fost diagnosticaţi la vârsta de 2 ani.

În Louisiana, Storch (1992) a observat o incidenţă crescută a leziunilor obstructive (coarctaţia de aortă, stenoză aortică) la albi comparativ cu negrii, iar Fixer (1993) a observat că albii au o incidenţă mai mare a

Tabelul 2.5. Prevalența malformațiilor cardiace congenitale pe grupe etnice

Locul	VSD	PAD	ASD	AVD	PS	AS	CoAo	TGA	TF	CAT	HLH	HRH	DIV	DORV	TAPVC	Altele	Total MCC
America de Nord																	
Minnesota	34,6	10,6	7,3	4,5	5,0	6,1	5,6	7,8	5,0		4,5	3,4			2,8	2,8	179
SUA multicentric	32,1	8,3	7,4	3,6	8,6	3,8	6,7	2,6	3,8	1,7	3,1	2,4	0,7	1,0		13,8	420
California Nord	31,3	5,5	6,1	3,7	13,5	3,7	5,5	3,7	3,7	2,5	0,6	0,6	0,6	0,6	0,6	17,8	163
Dallas	42,8	5,3	7,0	5,2	8,9	4,4	3,8	3,5	3,4	0,6	3,4	2,5	0,9	1,2	1,4		2509
Baltimore	26,3	2,6	7,5	8,6	7,0	3,3	6,8	5	9,2	1,5	5,7	3,2			1,7	11,6	1494
Yuma	44,2	5,2	6,5	1,3	14,3	3,9	0,0	5,2	5,2	0,0	0,0	3,9		3,9	0,0	2,6	77
Guadeloupe	32,4	6,5	12,2	3,6	3,6	1,4	5,0	2,9	4,3		5,7	5,7	1,4			10,1	139
Alberta, Canada	17,9	5,8	6,3	2,4				8,4	5,5					4,3	2,6	11,2	573
Toronto, Canada	31,0	7,1	11,2	6,1	10,8	8,4	3,4	2,6	8,0			1,1				16,4	464
Marea Britanie																	
Blackpool	28,1	6,5	8,3	7,4	2,7	4,1	5,6	5,6	8,6	1,2	3,3	1,5	1,5		2,1	13,6	338
Liverpool	32,5	11,9	5,9	2,4	7,6	5,1	6,3	5,0	5,9	1,1	2,8	2,5	1,7		0,8	8,0	884
Merseyside	36,2	8,9	4,9	4,1	9,2	5	4,7	4,0	4,3	0,8	3,2	2,2	1,5		2,1	8,9	1543
Scandinavia																	
Gothenburg, Suedia	27,1	9,5	4,3	3,0	3,8	5,4	9,8	6,0	4,1	1,4	0,8	2,4			0,8	21,7	369
Uppsala, Suedia	22,4	12,4	9,3		5,9	5,9	5,5	3,5	4,8								1012
Danemarca	24,0	12,6	9,4	2,6	5,9	4,7	7,0	4,8	5,8	1,4	3,0	1,8	1,5		1,4	13,4	5249
Vestfold, Norvegia	49,3	3,6	9,4	2,9	2,2	1,4	2,2	3,6	2,9	1,4	2,9	2,2	1,4			15,7	138
Finlanda	48	12														14,4	139
Europa																	
Bas Rhin, Germania	38,7	7,2	13,5	3,3	7,0	3,2	5,0	4,5	2,2		3,0	1,3	2,7			8,8	801
Belgia	42,0	0,8	14,3	3,9	7,1	1,5	5,6	4,0	7,1	1,6	3,2					9,0	132
Budapesta, Ungaria	26,2	12,2	12,9	5,3	4,1	9,1	4,1	4,3	8,7	3,8	1,1					7,6	371
Szolnok, Ungaria	16,4	13,4	7,5	4,5	6,0	12	4,5	4,5	4,5	2,9	0					23,9	67
Bratislava	19,0	5,0	14,4	3,8	8,3	9,4	4,0	4,4	5,6	3,1	4,0	0,6	0,6		0,6	17,3	480
Florența, Italia	50,2	16,0	3,4	6,0	2,9	0,3	1,9	3,4	1,8	1,1	2,3	1,4	2,1		0,3	6,7	618
Tyrol, Italia	36,7	3,2	7,3	4,4	5,6	3,5	5	4,4	6,5	0,6	3,8	3,9			0,6	12,1	341
Italia	39,0	3,8	7,5	5,4	7,3	2,2	2,4	3,7	3,3	0,65	1,8	2,65	2,0	0,65	0,65	2,6	1445
Malta	44,6	2,2	4,8	4,3	18,6	0,9	2,6	2,6	9,1	1,7	0	1,7		3,0	1,3	14,8	231
Dusseldorf, Germania	28,1	6,2	8,0	5,1	7,7	5,8	7,6	6,3	10,4								1016
Asia																	
India	34,9	41,9															
Hong Kong	45,1	9,8	3,8	2,3	12,0		0,8	5,3	7,5		1,5	1,5	2,3		1,5	6,8	
Japonia 1	86,7				3,5	2,7	1,8		0,9					1,8	0,9		113
Japonia 2	50																161
Qatar	40,6	5,1	7,2	2,8	8,7	4,6	4,1	3,1	5,1	0,3	1,8	1,5	1,8	2,6	1,8	8,9	610
Australia																	
New South Wales	28,5	3,4	3,9	6,1	6,6	2,9	7,8	9,5	7,7	2,4	6,7	5,1	1,9	2,0	2,1	2,2	1190
Australia Vest	42,6	6,8	7,2	1,6	7,3	3,3	5,8	5,8	3,5		2,8	3,7			1,0	8,6	1787
Australia Sud	41,7	11,0	19,6				3,7	5,2	2,4		1,8					14,6	1707

Abrevierile sunt aceleași ca în tabelul 4; zero semnifică leziuni specifice; spațiul liber înseamnă că leziunile sunt incluse la capitolul „Altele". PAD - canal arterial permeabil; TAPVC - anomalia totală de întoarcere venoasă pulmonară.

stenozei aortice, defect septal atrio-ventricular, defect septal ventricular decât negrii. Fixer consideră că aceste diferențe nu se datorează factorilor economici, ci frecvenței mari a leziunilor ușoare la albi, în consecință, diferențele de incidență ar putea fi determinate prin accesul la îngrijirea medicală [1].

Tabelul 2.6. Prevalența malformațiilor cardiace congenitale la populațiile indigene din Africa, Asia, Australia, America de Nord și Groenlanda

Locul	VSD	PAD	ASD	AVSD	PS	AS	CoAo	TGA	TF	CAT	HLH	HRH	DIV	DORV	TAPVC	Altele	Total MCC
Africa																	
Durban	18,8	25,6	6	2,6	6,8	-	0,9	-	21	2,6	-	5,1	1,7	0,9	-	7,7	117
Capetown	21,8	16,1	17	-	9,2	4,4	6,1	1,8	12	0,7	-	3,7	0,7	-	0,5	6,5	1439
Soweto	52,1	10,4	-	4,2	-	2,1	-	-	-	-	-	-	-	-	-	31,2	48
Zimbabwe	32,0	11,9						19,6							14,3	286	
Tanzania	50,0	-	7,1	10,7	3,6	-	-	-	11	-	-	3,6	-	-	-	14,3	28
Uganda	36,4	27,2	-	4,4	-	2,3	-	4,5	2,3	-	2,3	6,8	2,3	-	-	11,4	44
Nigeria 1	38,8	20,9	-	9	6	3	-	1,5	3	-	1,5	4,5	-	-	1,5	10,4	67
Nigeria 2	35	22	7,5	-	9	0,5	2	0,5	10	0,8	0,6	1,5	0,6	-	0,8	9,2	635
Etiopia	38,1	28,8	10,2	7,4	7,4	2,8	1,1	2,8	8	-	-	-	-	-	-	3,4	176
Sudan	45	5	4	5	8	3	1	1	13	-	-	2	3	-	1	9	100
Asia																	
India	29	11	12	-	7	2,5	2	4,5	17	-	-	-	-	-	-	15	200
Ceylon	17,6	14,8	31,9	Rare	13	-	0,7	0,4	7,5	5,9	-	1	-	-	-	-	55
Singapore	27	11,4	11,2	3,9	8	2,4	4,6	5,1	10	2,9	-	1,9	-	-	-	7,3	411
Taiwan 1	337	12,2	3,7	4,3	4,3	-	1,2	4,8	16	0,9	0,9	0,9	2,2	0,5	0,5	14,6	588
Taiwan 2	31,2	9,9	6,3	-	8	1,1	1,5	5,6	22	-	-	0,6	-	-	-	13,6	5389
America de Nord																	
Minnesota*	33,8	7,4	13,2	11,5	13	2,4	1,5	1,5	7,4	-	-	1,5	-	1,5	1,5	14,7	68
Australia**	28,2	15,4	13,4	-	14	3,8	5,1	5,1	7,3	-	-	-	-	-	14,9	14,9	1325
Groenlanda	42-66	-	6,7	-	27	-	-	-	-	-	-	6,6	-	-	-	-	15

Abrevierile sunt aceleași ca în tabelele 4 și 6; (-) leziunile sunt incluse la capitolul „Altele”.
** Populația indiană din America.*
*** Populația aborigenă.*

În România nu există date exacte privind incidența reală a MCC, datorită subraportării acestei patologii. Cu toate acestea, statisticile Organizației Mondiale a Sănătății (OMS) privind mortalitatea copiilor sub 1 an relevă, spre exemplu, că în Romania, în anul 2000, MCC au reprezentat 8,49% din totalul celor 4 370 de decese ale copiilor sub 1 an. Aceasta în timp ce în Franța, Germania și SUA procentajul a fost de 10,52%, 11,72% și respectiv 6,57% (**Fig. 2.1**).

În anul 2002, în țara noastră, procentajul de MCC responsabile de decesele copiilor sub 1 an a fost de 11,40%. Aceste date ne-ar îndemna către un optimism moderat. Totuși, dacă ținem seama de alte date ale OMS, impresia se schimbă. Astfel, mortalitatea neonatală este cel puțin de două ori mai mare în țara noastră decât în Franța, Germania, Regatul Unit sau SUA, iar mortalitatea în perioada de sugar este chiar de 4 ori mai mare (**Fig. 2.2, 2.3**). Mortalitatea la copilul mic, până la vârsta de 5 ani, un indicator fidel și recunoscut al calității unui sistem de asistență medicală pediatrică, este de peste două ori superioară celei similare din aceste țări (**Fig. 2.4**). În fine, speranța de viață este cu 8 ani mai mică decât în țările dezvoltate (**Fig. 2.5**). Aceste date sunt în contradicție cu cele ale mortalității neonatale prin MCC. Aparenta contradicție

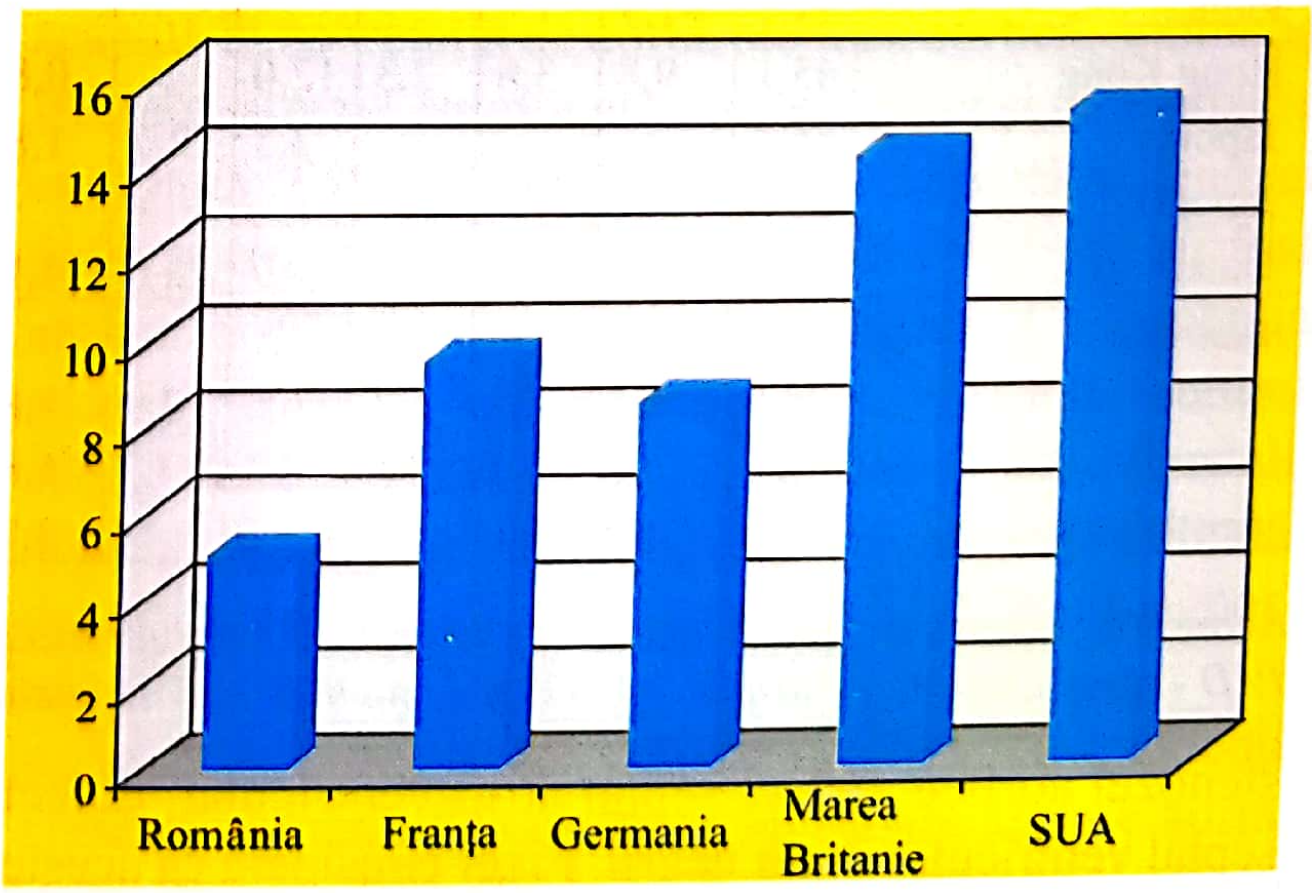

Fig. 2.1. MCC ca și cauză de mortalitate a sugarilor (%).

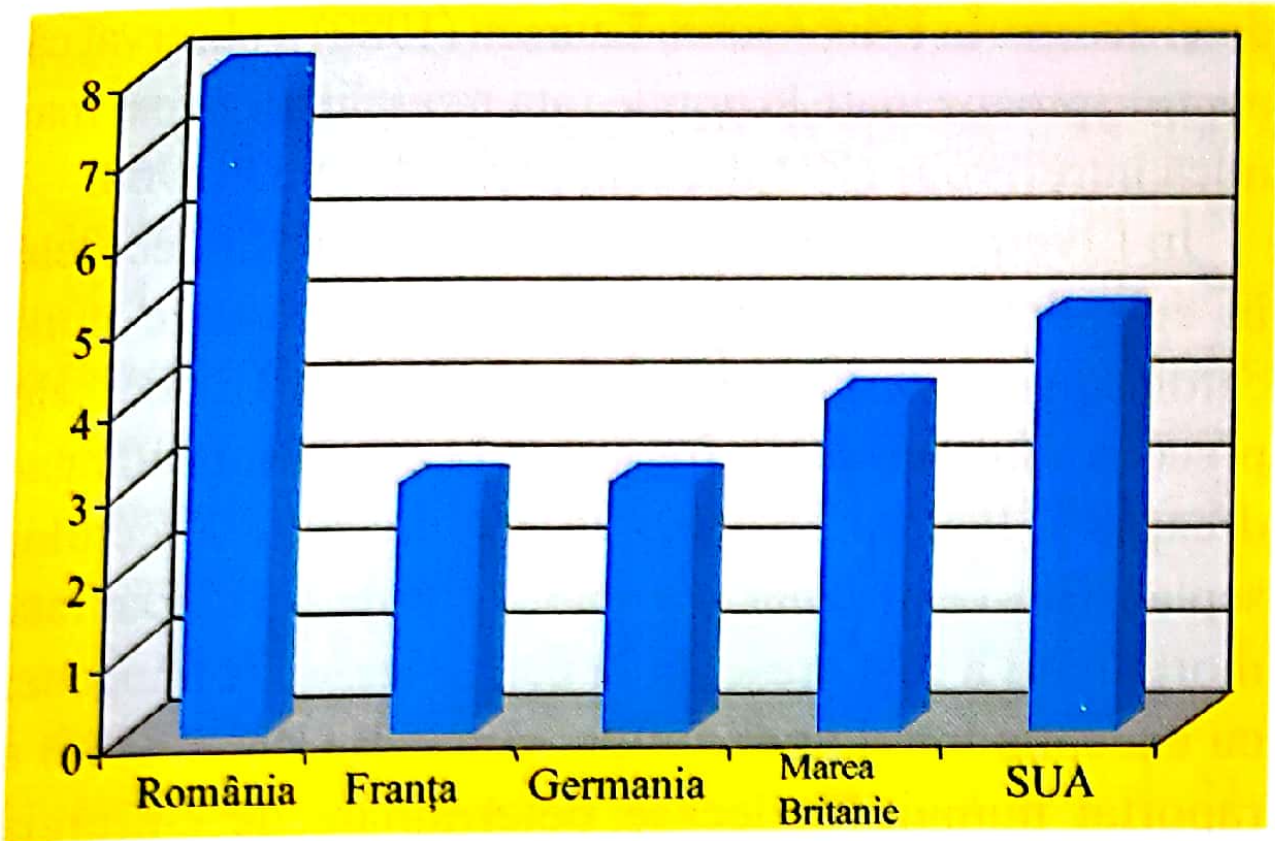

Fig. 2.2. Mortalitatea neonatală la 1 000 de naşteri vii.

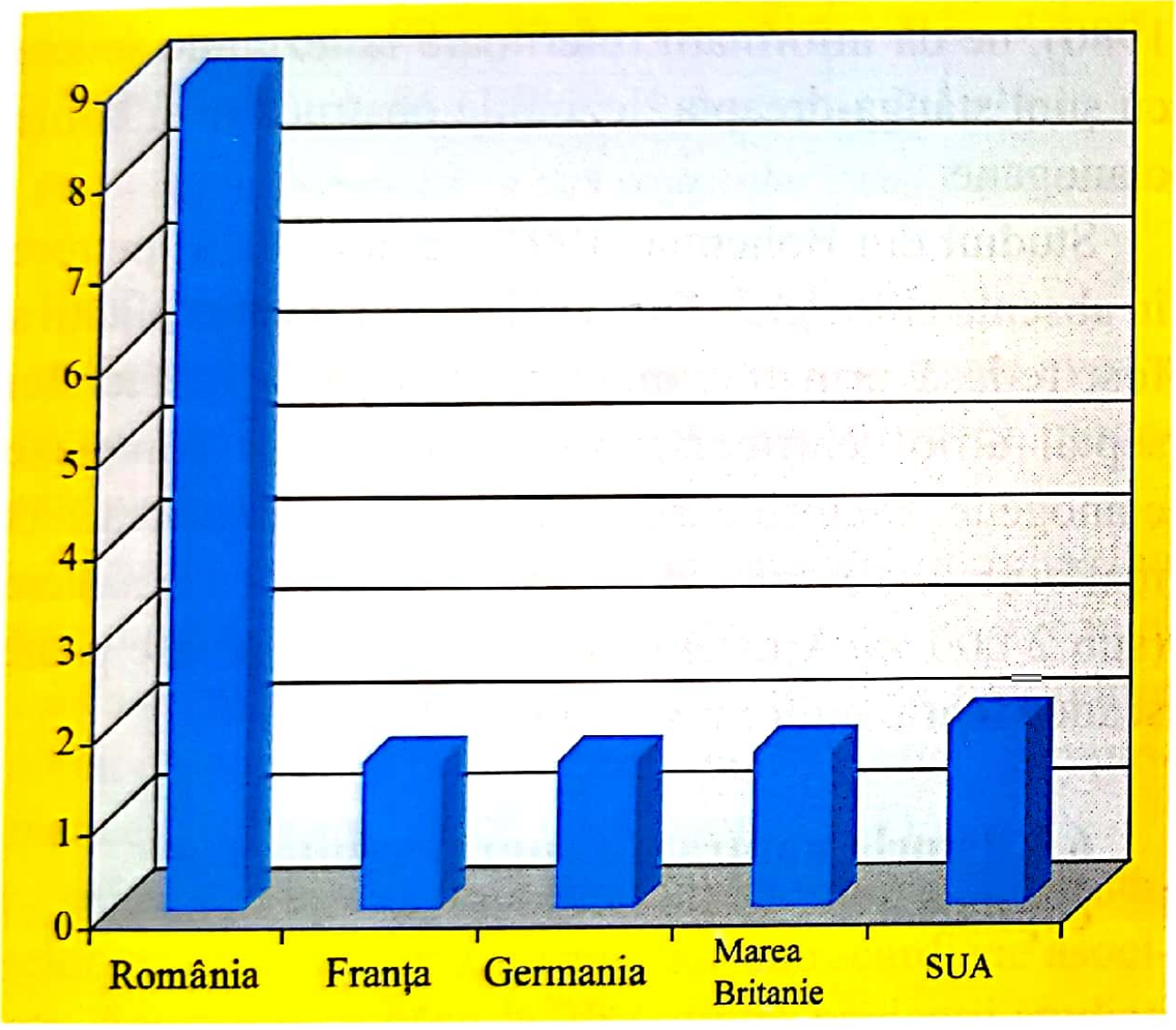

Fig. 2.3. Mortalitatea la sugari/1 000 de naşteri.

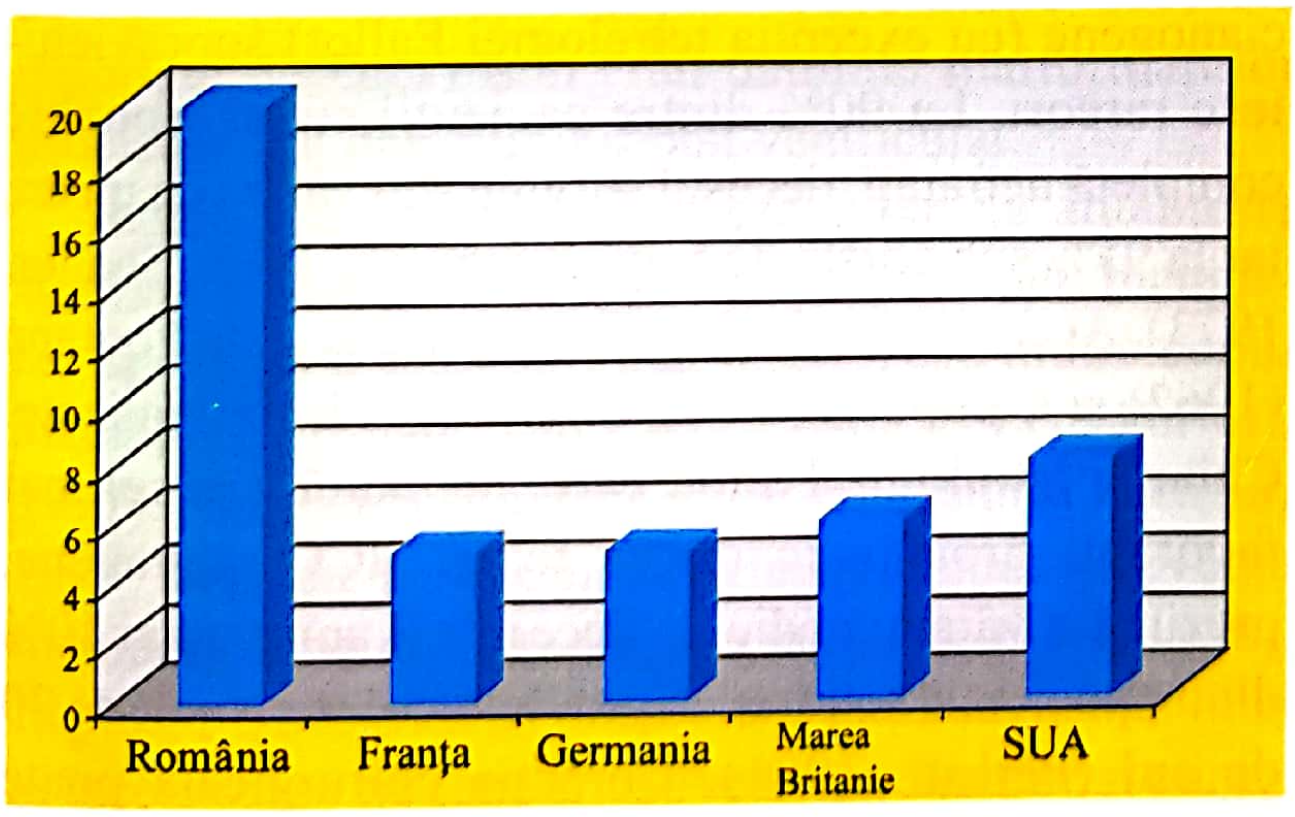

Fig. 2.4. Probabilitatea de a muri
înainte de a împlini 5 ani/100 de naşteri.

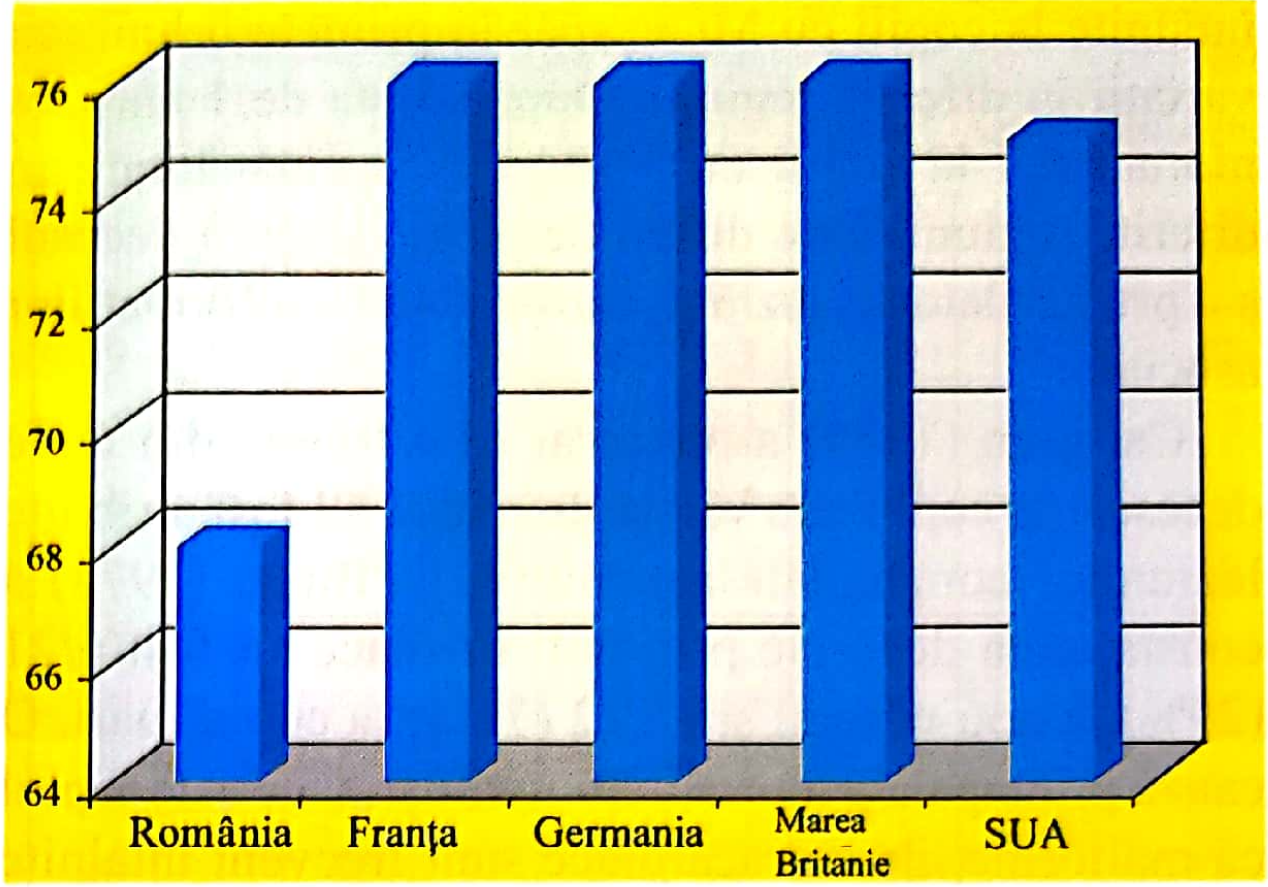

Fig. 2.5. Speranța de viață.

se explică prin gradul redus de depistare a MCC în perioada antenatală şi postnatală de către un sistem de sănătate mai puțin performant, care duce la subraportarea acestei patologii **[3]**.

6. ISTORIA NATURALĂ

Istoria naturală a unei boli se conturează prin urmărirea unui număr mare de pacienți netratați pentru boala respctivă. Pentru MCC acest lucru este dificil, datorită metodelor de diagnostic şi tratamentului chirurgical. Hoffman a rezumat recent cunoştintele referitore la istoria naturală a celor mai frecvente MCC şi răspunsul acestora la tratamentul chirurgical.

6.1. Mortalitatea în copilărie

Cea mai importantă complicație a MCC este moartea precoce. Deoarece majoritatea deceselor prin MCC au loc precoce, este posibilă obținerea de date referitoare la mortalitate, majoritatea celor care decedează având o confirmare a diagnosticului post-mortem. Procentul supraviețuirii la copiii cu MCC se determină prin studii intensive. Supraviețuirea creşte logaritmic odată cu vârsta. Mortalitatea a fost scăzută în studiile în care au fost incluse leziuni cardiace minime. De exemplu, incluzând copii cu defecte septale ventriculare mici, rata mortalității a scăzut de la 37% la 29% în două decade consecutive în Gothenburg (Carlgren, 1959, 1969). De obicei, aproximativ 50% dintre decesele întâlnite la copiii cu MCC apar în primele 6 luni, cu variații în diferite regiuni. După vârsta de 1 an, rata mortalității la copiii cu MCC este asemănătoare în diferite regiuni. Este dificil de observat dacă decesul s-a produs datorită leziunii cardiace sau malformațiilor asociate.

Carlgren (1959) a observat că o treime din toate decesele la copiii sub vârsta de o lună au fost atribuite leziunilor congenitale ale inimii. Hoffman (1978) a constatat că decesele prin boli cardiace au fost 6/21 (29%) la nou-născuți și 16/22 (73%) la copiii mari. O cauză principală a mortalității non-cardiace este faptul că malformațiile extracardiace sunt frecvent întâlnite la copiii cu MCC. Deci leziunile extracardiace influențează mortalitatea malformațiilor cardiace. Astfel, rata mortalității la malformații cardiace a fost de 67% comparativ cu MCC fără malformații extracardiace unde a fost 40% (Mitchell, 1971). Leziunile extracardiace pot implica oricare sistem, dar cele mai frecvente sunt cele ale sistemelor musculo-scheletal, genito-urinar și nervos central. Sindroame genetice specifice și cromozomiale au fost raportate la 7% dintre copiii studiați.

Deși anomaliile cardiace se pot asocia cu oricare malformație cardiacă, cele mai frecvente au fost leziunile cu șunt stânga-dreapta, coarctația de aortă, tetralogia Fallot, anomalii de conexiune ventriculo-arterială. Anomaliile extracardiace se asociază rar cu transpoziția completă, stenoza sau atrezia pulmonară, sindromul cordului stâng hipoplazic, trunchi arterial comun și anomalia totală de întoarcere venoasă pulmonară (Greenwood, 1975) **[19]**.

6.2. Istoria naturală a leziunilor specifice

6.2.1. Rata mortalității

Rata mortalității regiunilor specifice variază larg și este important să separăm decesele survenite din cauze cardiace de cele survenite din cauze non-cardiace, ca și decesele de după sau dinainte de chirurgia cardiacă. În **Tabelul 2.7** sunt raportate datele referitoare la rata mortalității MCC.

Carlgren (1969) a raportat la 49 de proceduri chirurgicale (majoritatea pentru canal arterial permeabil, defect septal atrial și tetralogie Fallot) doar două decese. În Danemarca, Laursen (1980) a observat că pentru aproape toate leziunile rata mortalității a fost mai mică între 1969–1973 decât în perioada 1963–1968.

În Liverpool, Dickinson (1981) a împărțit decesele în cele determinate de cauze cardiace, cauze non-cardiace și chirurgie cardiacă. Se observă că decesele precoce sunt mai puțin frecvente la cei cu șunt stânga-dreapta și leziuni obstructive, cu excepția defectului septal atrio-ventricular și a coarctației de aortă. Dar rata mortalității a fost crescută la cei cu leziuni cianogene, cu excepția tetralogiei Fallot. Mitchell (1971, SUA) a raportat numai 13 decese determinate de chirurgia cardiacă.

Un studiu efectuat în New Englad, SUA (Fyler, 1980), ne dă informații referitoare la leziunile severe cu șunt stânga-dreapta, leziunile obstructive și bolile cianogene.

Studiul din Bohemia (1992) ne arată ce se petrece în absența chirurgiei. Este evident că rata mortalității a fost redusă prin tratament chirurgical al defectului septal atrio-ventricular sau al leziunilor complexe cianogene. Factorii care influențează mortalitatea sunt malformațiile extracardiace și greutatea mică la naștere (sub 2 000 g). Ajustarea acestor factori de risc poate scădea foarte mult mortalitatea **[1]**.

6.3. Istoria naturală a supraviețuitorilor copilăriei

- ***Malformațiile cardiace cianogene***

După cum observăm în **Tabelul 2.7**, copiii cu MCC cianogene (cu excepția tetrelogiei Fallot) supraviețuiesc rareori. La 90% dintre pacienții cu transpoziție completă netratați, decesul survine sub vârsta de un an, iar la 95% sub vârsta de 5 ani (Liebman, 1969; Shaher, 1973). Aceeași concluzie a fost raportată și de Fontana (1962) și Campbell (1972) în urma studiilor realizate. Chiar și tetralogia Fallot, care, netratată, are cel mai favorabil prognostic dintre toate MCC cianogene, prezintă o vârstă medie de deces de 5 ani; numai 10% dintre pacienții netratați supraviețuiesc mai mult de 20 de ani (Perloff, 1991). Corecția chirurgicală poate crește supraviețuirea la 85% din pacienți până la cel puțin 30 de ani (Morris, 1991; Allen, 1992) **[4, 7]**.

Tabelul 2.7. Rata mortalității prin malformații cardiace congenitale la copii

Locul	VSD	PAD	ASD	AVSD	PS	AS	CoAo	TGA	TF	CAT	HLH	P AT	T AT	DIV	TAPVC	Altele	Nediagn.
Gothenburg	22	3	33	60	22	50	86	91	27	80	100	100	33		100	36	
SUA	12	34	23	47	14	0	94	82	31	86	100	100	80	67		61	
Danemarca	20	31	30	68	7	20	56	72	39	95	100	97	76	83	51	35	47
Liverpool														33			7
Cardiace	5	7	4	43	3	11	32	57	23	90	100	100	73	13	67	36	0
Noncardiace	8	7	12	0	0	2	7	2	10	0	0	0	7	13	0	10	0
Chirurgicale	3	3	2	14	0	0	9	30	33	0	0	0	13		33	14	
New England																	
Medicale	7	5	9	28	1		23	11	9		78	17	15		24		
Chirurgicale	7	31	1	14	19		30	29	20		15	77	26		32		
Bohemia																	
Sub 1 an	20	22	11	51	3	9	32	62	33	86	88	70	43	64	100	22	
Sub 15 ani	24	30	6		6	16		62	96	89	89		73	69		22	

*P AT - atrezie pulmonară cu sept ventricular intact T AT - atrezie de tricuspidă; celelalte abrevieri sunt ca în **Tabelele 2.4** și **2.6***

- ***Defectul septal ventricular (DSV)***

Cea mai frecventă malformație, DSV, poate avea o prezentare variată, de la forme ușoare (triviale), moderate până la cele severe, fatale.

Primul aspect important în determinarea rezultatului este dimensiunea defectului. În general, defectele mici sunt asimptomatice. Două studii au arătat că 70% dintre copiii născuți cu această leziune au DSV mici, asimptomatice (Hoffman, 1965; Dickinson, 1981).

Al doilea aspect important în determinarea rezultatelor este prezența malformațiilor extracardiace asociate. Acestea s-au găsit la 20% dintre pacienții studiați de Dickinson (1981) și la 30% dintre pacienții studiați de Fyler (1980). Aproximativ 50% dintre decesele raportate de Dickinson erau datorate malformațiilor asociate și nu defectului septal ventricular.

Închiderea spontană a defectelor se întâlnește frecvent și în special în cazul defectelor mici. Închiderea spontană a fost raportată la 20–70% dintre copiii afectați (Hoffman, 1965; Dickinson, 1981; Perloff, 1991). Închiderea spontană a fost raportată și în cazuri DSV largi cu simptomatologie evidentă, frecvența închiderii fiind de 12% (Hoffman, 1965; Fyler, 1980). În plus, s-a observat că unele DSV largi devin mai mici și încetează să fie semnificative hemodinamic și clinic. Al treilea aspect important care influențează rezultatele este localizarea defectului. Aproximativ 90% dintre DSV la populația caucaziană sunt perimembranoase sau musculare și au tendința să se închidă spontan (Somerville, 1979; Hiraishi, 1992; Roguin, 1995). Defectele implantate neobișnuit sau cele musculare multiple se închid rareori spontan. Defectele subaortice sau subpulmonare se întâlnesc la 5% dintre caucazieni și la 30% dintre japonezi și chinezi și se pot complica cu insuficiență aortică (Schmidt, 1988). Dacă pacientul nu decedează în copilărie, pot apărea următoarele complicații: insuficiență aortică, endocardită bacteriană, anevrism de sept ventricular, stenoză pulmonară infundibulară, boală vasculară pulmonară. În general, aceste complicații sunt rare și majoritatea pacienților pot duce o viață normală (Allen, 1992; Kirklin, Barratt-Boyes, 1993). Pentru pacienții cu DSV largi, rezultatele pe termen lung postchirurgie cardiacă sunt bune **[5, 10]**.

- ***Canalul arterial permeabil (CAP)***

La nou-născuții la termen cu CAP s-a observat închiderea spontană la 5–10% dintre pacienți. Cu excepția celor cu CAP larg, care decedează precoce, majoritatea copiilor afectați supraviețuiesc până la vârsta adultă. Campbell a raportat că 80% dintre pacienții netratați supraviețuiesc până la vârsta de 30 de ani și numai 40% dintre pacienți supraviețuiesc până la vârsta de 60 de ani.

Când canalul are diametrul redus, există riscul de a dezvolta endocardită bacteriană. Dacă este larg, pot apărea următoarele complicații: insuficiență cardiacă congestivă, fibrilație atrială sau boală vasculară pulmonară (Campbell, 1970). La majoritatea pacienților, închiderea canalului este urmată de normalizarea clinică (Ogawa, 1981; Anderson, 1992) **[13, 6]**.

- ***Defectul septal atrial (DSA)***

Defectul septal atrial determină rareori simptomatologie în copilărie, majoritatea pacienților ajungând până la vârsta adultă. Cu vârsta crește procentul pacienților care dezvoltă simptome, fibrilație atrială sau boală vasculară pulmonară (Ogawa, 1981; Murphy, 1990). Vârsta medie de deces la pacienții cu DSA larg este de 40 de ani. Închiderea defectului în copilărie duce la normalizarea clinică la majoritatea pacienților, dar are mai puțin succes la vârsta adultă. Cu vârsta, starea pacienților adulți se deteriorează prin creșterea șuntului stânga-dreapta datorită insuficienței ventriculului stâng și apariției insuficienței mitrale (Booth, 1988; Murphy, 1990). Schamroth (1987) a raportat apariția trombozelor la nivelul arterelor pulmonare. La pacienții în vârstă s-au mai raportat accidente vasculare cerebrale prin embolie paradoxală (Harvey, 1986) **[18]**.

- ***Defectul septal atrio-ventricular (DSAV)***

Defectele septale atrio-ventriculare dau mortalitate ridicată în copilărie. Cele mai bune rezultate au fost raportate la pacienții cu defect ostium primum. Aproximativ 60% dintre aceștia supraviețuiesc până la vârsta adultă, dar, în general, mai puțin decât cei cu defect septal atrial ostium secundum (Dickinson, 1981) **[17]**.

- ***Coarctația de aortă (CoAo)***

Informațiile cu privire la această malformație sunt neclare, deoarece majoritatea studiilor efectuate pe sugari nu fac diferență între coarctațiile preductale, care au mortalitate ridicată, și coarctațiile simple în care ductul devine ligament arterial. Cu toate acestea, CoAo netratată are mortalitate precoce ridicată. Majoritatea pacienților care supraviețuiesc perioadei de sugar ajung la vârsta adultă. În timpul copilăriei, ei pot fi asimptomatici, dar vârsta medie de deces a fost de 35 de ani în studiile lui Campbell (1970) și Cohen (1990). Puțini pacienți au supraviețuit până la vârsta de 50 de ani. Istoria lor naturală poate fi ameliorată chirurgical, prezentând totuși mortalitate crescută prin hipertensiune, boala arterelor coronare și endocardită bacteriană **[8]**.

- ***Stenoza aortică și pulmonară***

Stenoza aortică și pulmonară nu reprezintă o cauză comună de deces în copilărie. La pacienții netratați, vârsta medie de deces a fost de 40 de ani (Campbell, 1970). Majoritatea pacienților cu bicuspidie aortică vor dezvolta stenoză sau insuficiență aortică **[16]**.

Stenoza pulmonară are de obicei un prognostic mai bun, cu toate că nu au fost efectuate studii pe termen lung la pacienții adulți (Hoffman 1970). Chiar dacă există stenoză severă în copilărie, insuficiența cardiacă este rară până la vârsta de 40 de ani. Rezultatele după valvulotomie sunt bune (Perloff, 1991; Allen, 1992) **[4, 9]**.

6.4. Prevalența malformațiilor cardiace congenitale (MCC) în copilărie

Într-un an, numărul total al subiecților sub vârsta de 20 de ani cu malformații cardiace congenitale reprezintă numărul total al celor născuți cu malformații cardiace congenitale în urmă cu 20 de ani, mai puțin cei care au decedat ori s-au vindecat spontan. Subiecții afectați sunt cei care necesită urmărire pe termen lung, fără să fie necesară intervenția chirurgicală, cei care sunt în așteptarea tratamentului chirurgical și cei care au necesitat tratament chirurgical. Acești pacienți necesită îngrijire medicală (de exemplu, după închiderea canalului arterial permeabil), alții necesită urmărire medicală prelungită (de exemplu, după operarea tetralogiei Fallot), iar alții necesită proceduri chirurgicale ulterioare (de exemplu, schimbarea unui conduct sau a unei valve protetice).

Din studiul prevalenței MCC în SUA al lui Roberts și Cretin, rezultă că în 1995 în SUA au fost aproximativ 300 000 de pacienți cu MCC cu vârsta sub 20 ani, dintre care 38% suferiseră intervenție chirurgicală. În **Tabelul 2.8** sunt redate prevalența MCC și procentajul supraviețuitorilor chirurgiei pentru fiecare malformație în parte. După intervenția chirurgicală 90% dintre ei supraviețuiesc la vârsta de adult. S-a estimat că aproximativ 400 000 de adulți cu vârsta peste 21 de ani în SUA au MCC (Perloff, 1991). Se remarcă o creștere cu 5% pe an a acestui număr **[1, 2]**.

Tabelul 2.8. Prevalența malformațiilor cardiace congenitale la copil (1995-SUA)

Malformația	Prevalența			Procentajul supraviețuirii după operație			
	Total	Sub 1 an	1-20 ani	Total	Sub 1 an	1-5 ani	5-20 ani
VSD	64173	9623	54550	23,5	0,9	5,8	38,3
PS	57957	3319	54638	28,3	3,3	11,1	35,2
ASD	34593	1921	32672	40,4	0,8	8,6	52,5
PAD	32239	2226	30013	65,2	31,4	48	73,5
CoAo	16450	1064	15386	64,6	23	29	78,8
TF	16312	1084	15228	60	3,5	16,7	78,7
ASD	21857	1221	20636	24,3	2,7	7,3	30,8
Altele	52560	5743	46817	34,1	4,3	15,1	45,1
Total	296141	26201	269940	37.6	5,6	15,3	48,6

7. IMPLICAȚII ECONOMICE

Dickinson (1981) a estimat că numărul total al procedurilor chirurgicale cardiace în Anglia se ridică la 3 759 la un milion de nou-născuți vii, o valoare similară cu cea sugerată în SUA în 1981 de către Engle. Dickinson a observat că o treime dintre aceștia (1 383) necesită tratament chirurgical sub vârsta de 1 an. În Liverpool, rata cateterizărilor cardiace la sugari a fost de 2 500 la un milion de nou-născuți vii, iar în New England a fost de 2 700 la un milion de nou-născuți vii. Numărul total al cateterizărilor la copil a fost de 5 737 la un milion de nou-născuți vii, deoarece majoritatea copiilor necesită mai mult decât o dată efectuarea cateterismului, în special cei cu malformații complexe care necesită și tratament intervențional în timpul cateterismului.

La acest număr, se adaugă cateterismul cardiac și chirurgia cardiacă necesare diagnosticului și tratamentului stenozei aortice secundare bicuspidiei aortice ce apare la vârsta adultă. După unele estimări, jumătate dintre subiecții cu bicuspidie aortică vor dezvolta stenoză aortică semnificativă, atunci în fiecare an vor fi în plus 10 000 de cateterisme cardiace și proceduri chirurgicale la un milion de nou-născuți vii. Ținând cont de aceste aspecte, costul financiar al MCC este considerabil crescut.

Garson a estimat în 1994 costurile și frecvența examinărilor și procedurilor pentru majoritatea MCC în spitalele din SUA. Media costului în 1992 a fost de 164 USD pentru consultația simplă, 680 USD în cazul adăugării ecocardiografiei, 5 630 USD pentru spitalizare, inclusiv cateterism cardiac, 18 200 USD pentru spitalizarea cu implantarea pacemaker-ului, 35 850 USD pentru spitalizarea chirurgiei cardiace. Costul pe pacient s-a estimat la 3 900 USD pentru boală ușoară (19% din pacienți), 49 700 pentru MCC necianogenă (45% din pacienți) și 102 080 USD pentru MCC cianogenă (36% din pacienți), media costului fiind de 59 877 USD. Pentru adulții între 22 și 40 de ani cu MCC costul mediu a fost de 18 800 USD pe pacient. Ca să estimăm costurile totale pe an pentru MCC, înmulțim numărul cateterismelor, respectiv al procedurilor chirurgicale, cu valoarea costului unei proceduri. Astfel costul anual în SUA al cateterismelor este de 32 102 400 USD, iar pentru chirurgia cardiacă costul anual este de 50 199 800 USD. Deoarece rata nașterilor în SUA este de 4 milioane pe an, costurile totale pe an vor fi de 131 .619 840 USD pentru cateterismul cardiac și 181 605 159 USD pentru chirurgia cardiacă la copil. Costurile intervenționale reprezintă o treime din cele ale chirurgiei cardiace. Odată cu dezvoltarea metodelor neinvazive (ecocardiografia și rezonanța magnetică), numărul total al cateterismelor a diminuat. Dacă adăugăm aici cei 10 000 de adulți estimați cu stenoză aortică la un milion de nou-născuți vii care necesită înlocuire valvulară, costurile pentru cateterism ar fi de 56 000 000 USD, iar pentru chirurgie cardiacă de 358 000 000 USD la un milion de nou-născuți vii.

Aceste costuri variază foarte larg de la țară la țară. Spre exemplu, în Anglia în 1992, rata nașterilor era de 785 000, care reprezintă 20% din totalul costurilor în SUA. Majoritatea copiilor care au necesitat tratament chirurgical pot duce o viață normală în societate. Costul estimat de Garson în 1994 pe an a fost de 1 030 USD pentru pacientul necianotic şi 3 168 USD pentru pacientul cianotic.

Pentru a compara costurile, pentru îngrijirea unui pacient cu bypass coronarian costul estimat ar fi de 92 110 USD, iar pentru îngrijirea unui nou-născut la termen cu greutate sub 1 000 g costul ar fi de 49 665 USD. Deşi incidenţa bolii coronariene este mult mai mare decât incidenţa MCC, cei afectaţi de boala coronarelor devin bolnavi în a şaptea decadă de viaţă. Probabil că în următorii 20 de ani incidenţa bolilor cardio-vasculare, provocate de boala arterelor coronare şi de hipertensiune, va scădea, în timp ce incidenţa MCC va creşte încet, astfel încât supravieţuitorii să aibă propriile lor familii. În consecinţă, MCC probabil vor spori serviciile cardio-vasculare şi costurile **[1]**.

BIBLIOGRAFIE

1. **Anderson R.N.,** *Pediatric Cardiology*, ed. 2, Churchill Livingstone, New York, 2002.
2. **Freedom R.M.,** *The Natural and Modified History of Congenital Heart Disease*, Blackwell Pub., Boston, 2004,
3. **Socoteanu I.,** *Tratat de patologie chirurgicală cardio-vasculară*, Bucureşti, Editura Medicală, 2007.
4. **Perloff J.K.,** *Clinical Recognition of Congenital Heart Disease*, ed. 5, Saunders, Philadelphia, 2003.
5. **Kirklin, Barrat-Boyes**, *Cardiac Surgery*, ed. 5, Churchill Livingstone, New York, 2005.
6. **Campbell M.,** *Natural History of Cyanotic Malformations and Comparison of All Common Cardiac Malformations*, „British Heart Journal", 34, 1972.
7. **Carlgren L.E.,** *Monitoring of Congenital Cardiac Defects*, „Pedriatic Cardiology", 8, 1987.
8. **Cohen M.,** *Coarctation of the aorta: long-term follow-up and prediction of outcome alter surgical correction*, „Circulation" 80, 1989.
9. **Hoffman J.I.E.,** *Reflection on the past, present and future of pediatric cardiology*. „Cardiology in the Young", 4, 1994.
10. **Keith J.D.,** *Vetricular Septal Defect. Incidence, Mobidity,and Mortality in Various Age Groups.* „British Heart Journal", 33, 1971.
11. **Stoll C.,** *Risk factors in congenital heart disease*, „European Journal of Epidemiology", 5, 1989.
12. **Takano K.,** *Incidence of cardio-vascular malformations in human embryos.* Proceedings of the Congress of Anomalies Research Association of Japan, 1967.
13. **Ogawa K.,** *Long-term results of operated and non-operated patients with congenital heart diseases*, „Japanese Circulation Journal", 1981.
14. **Elandt-Johnson R.C.,** *Definition of rates: some remarks on their use and misuse*, „American Journal of Epidemiology", 1975.
15. **Hook E.B.,** *Chromosome abnormalities and spontaneous fetal death following amniocentesis: further data and associations with maternal age*, „American Journal of Human Genetics", 1983.
16. **Hossack K.F.,** *Congenital valvular aortic stenosis. Natural history and assessment for operatio,*. „British Heart Journal", 1980.
17. **Somerville J.,** *Ostium primum defects: factors causing deterioration in the natural history*, „British Heart Journal", 1965.
18. **Hamilton WT,** *Atrial septal defect: clinical profile with physiologic correlates in children and adults*, „Congenital heart disease in adults", Philadelphia, 1979.
19. **Greenwood R.D.,** *Extracardiac abnormalities in infants with congenital heart disease*, „Pediatrics", 1975.
20. **Grech V.,** *Spectrum of congenital heart disease in Malta. An excess of lesions causing right ventricular outflow tract obstruction in a population-based study*, „European Heart Journal", 1998.

ETIOPATOGENIA CARDIOPATIILOR CONGENITALE

SECŢIUNEA I

CAPITOLUL 3

ION SOCOTEANU, ADRIAN HODOROGEA, CĂTĂLIN CRÎSTOVEANU,
CIPRIAN DIMA

INTRODUCERE
1. DEFECTE CROMOZOMIALE ŞI MONOGENICE
    1.1. Aneuploidia autozomală
        1.1.1. Trisomia 21
        1.1.2. Trisomia 18 (sindromul Edwards)
        1.1.3. Trisomia 13 (sindromul Patau)
        1.1.4. Alte defecte autozomale
    1.2. Aneuploidia cromozomilor sexuali
        1.2.1. Sindromul Turner (45,X)
        1.2.2. Sindromul Klinefelter
    1.3. Sindroame determinate de microdeleţii
        1.3.1. Sindromul Di George
        1.3.2. Sindromul Williams
        1.3.3. Sindromul Alagille
        1.3.4. Alte locaţii cromozomiale sau genice
2. CARDIOPATIILE CONGENITALE IZOLATE DETERMINATE DE DEFECTE MONOGENICE
    2.1. Anomalii de lateralitate
    2.2. Anomalii de septare
3. CAUZE CIRCUMSTANŢIALE
    3.1. Diabet matern
    3.2. Consum matern de substanţe toxice
        3.2.1. Alcool
        3.2.2. Ecstasy
        3.2.3. Litiu
        3.2.4. Fenilcetonuria maternă
4. INTERACŢIUNI CIRCUMSTANŢIALE ŞI GENETICE
    4.1. Transmiterea poligenică şi modelul multifactorial
        4.1.1. Transmiterea poligenică
        4.1.2. CAP – transmitere multifactorială
    4.2. Genetică versus factori circumstanţiali
    4.3. „Metoda gemenilor"
    4.4. Recurenţa riscului în rândul rudelor apropiate şi la persoanele neînrudite
    4.5. Riscuri empirice pentru persoanele neînrudite
5. PERSPECTIVE
6. SINDROAME GENETICE CARDIACE

BIBLIOGRAFIE

INTRODUCERE

Aşa-zisa ectopie cardiacă sau, altfel spus, localizarea cordului în afara cutiei toracice este cunoscută încă din timpul babilonienilor, prezenţa acestei malformaţii prevestind un dezastru naţional iminent **[1]**. Este mai mult ca sigur că în antichitate se ştia şi despre **cianoză**. Cu toate acestea, studiile „moderne" ale malformaţiilor cardiace congenitale (MCC) datează din epoca Renaşterii. Prima relatare ştiinţifică este considerată cea a lui Leonardo da Vinci, care în anul 1513 a descris un defect septal interatrial (DSA) a cărui prezenţă a fost constatată în urma efectuării necropsiei unui cadavru **[2]**. Următoarele patru secole au reprezentat descrierea spectrului anatomic al MCC, acesta însemnând doar un mic progres în direcţia înţelegerii cauzelor determinante.

Ca şi în cazul altor malformaţii congenitale, o varietate de factori circumstanţiali a fost luată în considerație. Observaţia familiilor în care mai mult de un membru era afectat a condus la creşterea convingerii în posibilitatea implicării factorilor ereditari. Recunoaşterea embriopatiei rubeolice a întărit credința în susținerea factorului circumstanțial, în timp ce studierea defectelor intracardiace care urmau modelul mendelian, legat de transmiterea genetică, s-a concretizat după descoperirea sindromului Ellis-van Creveld [3]. Analiza sistematică a unui larg grup de pacienți cu malformații cardiace [4, 5] nu a reușit totuși, să producă decât dovada fie a evidenței factorilor circumstanțiali, fie a unei anomalii monogenice – în rândul majorității pacienților. S-a tras concluzia că interacțiunea complexă dintre factorul genetic și cel circumstanțial era responsabilă de apariția majorității malformațiilor congenitale – inclusiv a celor cardiace. Descoperirea **trisomiei 21** în anul 1959, cât și avansarea rapidă ulterioară în domeniul citogeneticii clinice au permis definirea minorității importante, în contextul căreia dezvoltarea cardiacă este afectată de un defect cromozomial major. Defectele cromozomiale continuă să prezinte o importanță deosebită în cadrul cardiologiei pediatrice. În pofida declinului incidenței trisomiei 21 în rândul pacienților, ca rezultat al stabilirii diagnosticului în etapa prenatală, contribuția citogeneticii a crescut după descoperirea **microdelețiilor genice**. Aceste realizări au adus explicația în cazul mai multor sindroame cardiace clasice, precum Wiliams, Di George etc. În unele cazuri, precum în cel al sindromului Alagille, pot fi prezente fenomenul unei mici deleții la nivelul cromozomului 20 sau o mutație care produce pierderea funcției genei „jagged-1". Distincțiile dintre anomaliile cromozomiale și cele monogenice încă nu au fost pe deplin clarificate. O listă completă a **sindroamelor cardiace** este anexată la sfârșitul acestui capitol, fiind incluse aici și **anomaliile monogenice** – când gena respectivă a fost reperată. Aceste sindroame pot conduce la identificarea mecanismelor critice legate de dezvoltarea cordului. În ultimii ani a fost constatată implicarea unor gene în apariția **sindroamelor de lateralitate**, precum și a altor sindroame, asociate procesului de **septare** – ca, de pildă, sindromul Holt-Oram și, mai recent, sindromul Creveld. Toate acestea fiind implicate în mecanismele dezvoltării cardiace.

Factorii circumstanțiali reprezintă o mică, dar importantă categorie în cadrul cauzelor cunoscute, implicate în apariția malformațiilor cardiace. Acestor factori ne vom adresa în continuare, urmărind explorarea rezultatului interacțiunii dintre influențele **genetică și circumstanțială**, începute cu dovezile studiilor asupra **gemenilor**, care au creat unele confuzii în trecut. Efectul aditiv al mai multor gene, în contextul **modelului poligenic**, rămâne cauza probabilă a apariției majorității defectelor cardiace. Acestui fapt se adresează secțiunea finală, în cadrul căreia vor fi reproduse câteva tabele empirice, care evaluează **riscul recurenței**, ele fiind utile în contextul **consilierii genetice**.

1. DEFECTE CROMOZOMIALE ȘI MONOGENICE

Fiecare celulă din organismul uman conține în interiorul nucleului său 46 de cromozomi. Aceștia dețin informația proprie a modelului organismului respectiv. Dintre aceștia, 44 de cromozomi sunt comuni ambelor sexe – 22 de perechi de autozomi. Cei doi cromozomi rămași, X și Y, stabilesc sexul ovulului fecundat. **Aneuploidia** este un termen generic pentru orice perturbare a complementului cromozomial, alta decât adaosul unui extra-set de cromozomi la numărul întreg al acestora, care reprezintă o altă anomalie, **poliploidia**. În traducere literală, „aneuploidia" înseamnă „set defectuos" și poate fi definită prin pierderea sau câștigarea unui întreg cromozom sau a unei părți din acesta.

1.1. Aneuploidia autozomală

Aneuploidia autozomală sau, altfel spus, orice anomalie prezentă la nivelul oricăror cromozomi, cu excepția celor doi, X și Y, provoacă perturbări majore care se reflectă asupra dezvoltării embrionare, determinând avortul spontan ale fetușilor afectați în cea mai mare măsură. La cei care reușesc să supraviețuiască, forma cea mai comună de aneuploidie este **trisomia**. Aceasta reprezintă suplimentarea cu un cromozom întreg a numărului total de cromozomi. Majoritatea cazurilor sunt rezultatul unei **nondisjuncții** în procesul **meiozei**. Atunci când celula primordială se divizează pentru a produce ovulul sau spermatozoidul, perechile potrivite de cromozomi se separă în așa fel încât conținutul gametului să conțină câte un cromozom din fiecare pereche. Acesta va conține 23 de cromozomi în total, ceea ce va reprezenta un **set haploid**. Fuziunea ovulului cu spermatozoidul va reface numărul de 46 de cromozomi. Dacă o pereche de cromozomi nu reuşeşte să se separe în procesul meiozei, atunci gametul şi, în consecinţă, embrionul va conţine fie cu un cromozom mai mult, fie cu unul mai puţin. Odată produs următorul grup, acesta va fi în majoritatea cazurilor identic cu cel anterior, în mod particular atunci când sunt afectaţi cromozomii de mari dimensiuni. Fetuşii care prezintă trisomie la nivelul cromozomilor mai mici se pot dezvolta până la termen, în special în cazul trisomiei 13, 18 sau 21.

1.1.1. Trisomia 21

La unul din 20 de nou-născuţi se constată prezenţa trisomiei 21 **[6]**, această anomalie prezentând specificitatea cea mai mare în contextul etiologic. Termenul de „idiot mongoloid" a fost folosit pentru prima dată de către John Langdon Down în anul 1866, în descrierea clasică a acestui sindrom, determinând astfel apariţia unei premise greşite prin asocierea acestui tip de facies de copil cu reprezentanţii rasei mongoloide. În anul 1959, Lejeune a reuşit să identifice prezenţa unui cromozom de dimensiuni foarte reduse, pe care l-a marcat cu numărul 21. Tehnicile genetice actuale reuşesc să clarifice situaţia, iar trăsăturile dismorfice caracteristice sunt recunoscute cu uşurinţă. Nivelul inteligenţei acestor copii ajunge rareori să atingă parametrii normali, media coeficientului situându-se în jurul valorii de 50. Unii dintre ei prezintă o incidenţă crescută a malformaţiilor şi bolilor, printre care figurează atrezia duodenală, boala Hirschsprung şi atrezia anală, leucemia, precum şi deficienţe la nivelul sistemului imunitar. De un interes special beneficiază frecvenţa malformaţiilor cardiace. Rowe şi Uchida **[7]** au depistat în două cincimi de cazuri din cadrul unor serii prospective de pacienţi diagnostocaţi cu acest sindrom prezenţa defectului cardiac şi/sau la nivelul vaselor mari. Dintre aceştia, o treime aveau defect septal atrio-ventricular (DSAV), iar altă treime – defect septal interventricular (DSV). Într-o analiză de amploare a copiilor diagnosticaţi cu trisomia 21 care prezentau defecte cardiace, Park a constatat prezenţa DSAV la peste două cincimi din cazuri, în timp ce trei zecimi aveau multiple anomalii, dintre care canalul arterial persistent (CAP) o reprezenta pe cea de-a doua, ca incidenţă, leziunea fiind prezentă în 16% dintre cazurile studiate.

Într-un studiu necroptic **[9]**, s-a constatat că la aproape jumătate dintre copiii diagnosticaţi cu sindromul Down au fost găsite malformaţii cardiace, dintre care două treimi erau reprezentate de DSAV. Asocierea semnificativă a DSAV cu trisomia 21 nu a fost remarcată în cadrul altor anomalii cromozomiale. Este o speculaţie pertinentă afirmaţia că o anume funcţie importantă din procesul de creştere, cât şi adeziunea foiţelor endocardice sunt determinate de genele de la nivelul cromozomului 21. Din punct de vedere practic, prezenţa deviaţiei axiale stângi în cazul unui nou-născut având trăsăturile caracteristice sindromului Down reprezintă o predicţie foarte probabilă a prezenţei DSAV. În mod invers, frecventa asociere a MCC cu trisomia 21 capătă o importanţă deosebită în contextul în care sindromul Down este de avut în vedere la orice nou-născut care prezintă un probabil defect cardiac. Diagnosticul este stabilit cu dificultate în cazul copilului intubat şi decompensat. În această situaţie, constatarea prezenţei unui occiput aplatizat, flexia degetului mijlociu printr-o mişcare de adducţie singulară, cât şi prezenţa unei singure cute palmare vor contribui la înlesnirea recunoaşterii acestui sindrom. Trebuie reamintit faptul că acest ultim indice este prezent doar unilateral la 1 din 25 de copii care prezintă malformaţii cardiace, fără a avea acest sindrom, iar 1 din 75 de copii prezintă bilateral acest semn. Aceasta este una dintre puţinele situaţii în care examinarea clinică dermatoglifică poate avea o valoare practică. Modelele dermatoglifice se află sub un puternic control genetic, prezenţa lor relevând o perturbare la nivel cromozomial. Trăsăturile caracteristice relative din cadrul acestui sindrom sunt reprezentate de prezenţa triradiusului axial distal şi de densitatea crescută a arcurilor ulnare de la nivelul amprentei digitale. Un semn util este prezenţa despicăturii la nivelul degetului I de la picior. Asociată cu acesta, o variantă a modelului dermatoglific apare la nivelul primului os metatarsian al aceluiaşi deget. La trei pătrimi dintre copiii cu sindromul Down se constată prezenţa arcului tibial, această caracteristică apărând doar la 0,3% din populaţia normală.

Este important să ne reamintim de fiecare dată că aceste trăsături pot fi întâlnite şi la indivizii normali. Triradiusul axial distal poate fi prezent la peste o zecime din populaţia normală, iar arcurile ulnare de la nivelul degetului I drept – la aproximativ trei zecimi. Rezultatul evaluării diagnostice este unul negativ. Dacă asemenea semne lipsesc, se consideră absent sindromul Down, însă prezenţa lor nu poate fi considerată o confirmare absolută a existenţei lui. În anul 1981, David **[10]** a examinat dermatoglifele a 800 de pacienţi diagnosticaţi cu MCC, comparându-le cu alte 1000 – de control. Rezultatele sale preliminare au confirmat faptul că MCC, în absenţa acestui sindrom, se asociază cu dermatoglife anormale.

Sindromul Down mozaic

Aproximativ 3% dintre copiii diagnosticaţi cu trisomia 21 au părinţi care fac parte din grupul mozaic, ceea ce înseamnă, că o parte din celulele parentale prezintă un extra-cromozom 21, ceea ce va influenţa una sau ambele gonade. Dacă mozaicismul este identificat la un părinte, riscul recurenţei este mai mare de 10% **[11]**. Există unele familii la care se constată prezenţa riscului recurenţei de 1% în rândul rudelor apropiate ale copilului diagnosticat cu trisomia 21. Pe deasupra, unii părinţi ar părea să prezinte un risc crescut de **nondisjuncţie**, fiind descrisă apariţia recurenţei acestui sindrom datorită afectării altor cromozomi, diferiţi de cel cu numărul 21.

Sindromul Down translocaţie

La aproximativ o douăzecime dintre copiii diagnosticaţi cu sindromul Down trisomia este cauzată de **translocaţia Robertson**. Cum un sfert dintre aceştia o au transmisă de la părinţi, de obicei de la mamă, alte trei sferturi prezintă mutaţii noi **[12]**. Mesagerul acestei translocaţii echilibrate este în totalitate normal, însă el dispune doar de 45 de cromozomi la nivelul fiecărei celule, deoarece cromozomul 21 este fuzionat cu un altul, de obicei cu cromozomul 14, care şi el este acrocentric, iar braţele lui, extrem de scurte, se pot pierde în procesul fuziunii. În procesul formării gametului, cromozomul 14 stabileşte migrarea. Un alt cromozom 21 impar poate să urmeze oricare din cele două căi; în rezultat, mai mult de jumătate dintre gameţi vor conţine fiecare fie câte două copii ale cromozomului 21, fie niciuna. Absenţa acestui cromozom va duce la producerea unui embrion **monozomic** pentru cromozomul 21, care nu va fi viabil. Două copii rezultă în cazul trisomiei 21. Alte posibilităţi sunt cea normală sau cea de mesager, astfel încât la o treime dintre mesagerii supravieţuitori din rândul persoanelor neînrudite ar fi trebuit să fie prezent sindromul Down. În practică, riscul este mai mic de 1% când tatăl este mesagerul, şi de 10%, dacă mesagerul este mama. După câte se pare, acest fapt se datorează **translocaţiei neechilibrate**, care are un efect dăunător asupra gametului sau embrionului. Cariotipul ar fi trebuit să fie obţinut de la toţi nou-născuţii diagnosticaţi cu sindromul Down.

Odată depistată translocaţia neechilibrată, se impune testarea părinţilor în ceea ce priveşte starea de mesager. Dacă translocaţia implică fuziunea a două copii ale cromozomului 21 la un părinte, atunci toate persoanele neînrudite vor avea sindromul Down.

Atunci când pacienţii cu acest sindrom ajung la vârsta pubertăţii, este de datoria părinţilor să iniţieze consilierea lor în privinţa riscului recurenţei în cazul conceperii copiilor. Bărbaţii diagnosticaţi cu trisomia 21 sunt aproape în mod invariabil sterili. Femeile prezintă o scădere a fertilităţii, însă sunt capabile să nască. Într-un studiu mai puţin amplu **[13]**, s-a constatat că unul din trei copii născuţi din mame cu sindrom Down va contracta, la rândul său, sindromul.

1.1.2. Trisomia 18 (sindromul Edwards)

Trisomia 18 afectează unu din 3500 de nou-născuţi. Decesul prematur survine aproape invariabil din cauza prezenţei multiplelor malformaţii. Cei care supravieţuiesc prezintă retardare mintală severă. Trăsăturile tipice sunt date de un occiput proeminent, un aparat auditiv malformat şi subdezvoltat, precum şi de o mandibulă subdezvoltată, deşi înfăţişarea este mai puţin caracteristică faţă de cea întâlnită în cazul trisomiei 21 sau 13. Două semne clinice suplimentare au o valoare importantă: strângerea atipică a pumnilor şi o formă a tălpii „în balansoar". Defectele cardiace sunt prezente în majoritatea cazurilor, cel mai des întâlnite fiind CAP sau DSV. Diagnosticul clinic este certificat prin examinarea modelelor dermatoglifice. Triradiusul axial distal şi prezenţa arcurilor simple la nivelul a trei sau mai multor degete sunt caracteristice, însă nu sunt unice doar pentru acest sindrom.

1.1.3. Trisomia 13 (sindromul Patau)

Unu din 7000 de copii se naşte cu sindromul Patau. Majoritatea acestora decedează în etapa neonatală. Supraviețuirea după primul an de viață este o excepție. Trăsăturile clinice caracteristice sunt polidactilia, despicătura labială şi palatinală (adeseori bilaterală şi severă), precum şi hipotelorismul asociat cu malformația lobilor frontali cerebrali, această anomalie fiind denumită şi holoprosencefalie. Incidența defectelor cardiace este crescută, în special a DSA şi DSV. Malpozițiile cardiace sunt relativ frecvente **[14]**, indicând probabil un izomerism atrial. La fel ca în cazul DSAV şi al trisomiei 21, incidența crescută a malpozițiilor cardiace la pacienții diagnosticați cu trisomia 13 poate reflecta rolul specific pe care îl are în aceste condiții genomul, în ceea ce priveşte determinarea lateralității.

1.1.4. Alte defecte autozomale

Un număr tot mai mare de sindroame sunt asociate anomaliilor autozomale specifice, ca rezultat al introducerii la începutul anilor '70 ai secolului trecut a metodei „G-banding", ceea ce a permis recunoaşterea cromozomilor individuali şi a secvențelor acestora. Există un şir de trăsături comune caracteristice în cazul majorității copiilor care fac parte din acest grup. Cele mai reprezentative sunt greutatea mică la naştere, retardarea mintală, statura redusă, microcefalia, trăsăturile dismorfice, malformațiile cerebrale şi ale tractului urogenital, precum şi MCC. A fost relatat cazul unui copil care a fost operat în etapa neonatală pentru atrezie de tricuspidă, datorită absenței conexiunii atrio-ventriculare drepte. La vârsta de doi ani, în urma constatării întârzierii în dezvoltarea sa (statură mică, facies dismorfic), s-a ajuns la examinarea cariotipului. Acesta a relevat prezența excesului de material genetic la nivelul brațului lung al cromozomului 13. Cariotipul membrilor familiei sale a arătat că acelaşi fenomen a avut loc la nivelul secvenței brațului scurt al cromozomului 8. **Translocația echilibrată** între cromozomul 8 şi 13 a fost descoperită la tată. Copilul respectiv a rezultat în urma fertilizării celulelor normale care conțineau o copie a cromozomului 8 şi una a cromozomului 13, spermatozoidul conținând o copie normală a cromozomului 8 şi a cromozomului 13 alungit. În rezultat, spermatozoidul avea trei brațe scurte ale cromozomului 8, indicând prin aceasta prezența trisomiei 8p. La fel ca şi tatăl său, fratele acestui copil era mesager **[15]**.

Riscul recurenței în cazul unor familii, stabilit atunci când un copil se naşte cu un cariotip neechilibrat, se situează între 1 şi 5 **[16]**. Spre deosebire de mesagerii translocației Robertson, mesagerii de ambele sexe ai translocației reciproce ar părea că transmit în egală măsură şi forma neechilibrată. În practică, analiza cromozomială nu este indicată în cazul în care defectul cardiac este prezent izolat sau în cazul „copilului bătrân", a cărui inteligență se situează în limite normale. Efectuarea acestei analize este indicată în cazul oricărui nou-născut aflat în posibilitatea de a deceda din cauza unui defect cardiac asociat cu alte malformații sau în cazul „copilului bătrân" care prezintă o întârziere semnificativă în dezvoltare. Dacă se impune, recoltarea mostrei de la nivelul cordului poate fi efectuată după survenirea decesului. În cazul nou-născuților, adeseori este suficientă recoltarea celulelor albe, aflate în procesul diviziunii naturale, permițând efectuarea rapidă a cariotipului. Există posibilitatea ca în prezent un număr substanțial de cazuri să nu poată fi recunoscute. Trăsăturile dismorfice minore sunt adesea greu de evaluat, nefiind imposibil de a atribui statura scundă şi întârzierea în dezvoltare impactului unei boli de natură fizică. Recunoaşterea aneploidiei cromozomiale este, în mod evident, importantă. Dacă se reuşeşte recunoaşterea **translocației reciproce familiale**, poate fi evitată apariția recurenței malformațiilor. În mod invers, în cazul cariotipurilor parentale normale dar unde este identificată prezența anomaliei la copil, apărută *de novo*, poate fi dată explicația în legătură cu riscul apariției MCC ca nefiind implicate mecanisme genetice liniştind astfel părinții în legătură cu acest fapt, asigurându-i că riscul nu va creşte în viitor în rândul persoanelor neînrudite cu ei în mod direct.

1.2. Aneuploidia cromozomilor sexuali

Femeia are doi cromozomi X la nivelul fiecărei celule, iar bărbatul are un cromozom X şi unul Y, de mici dimensiuni. Acesta din urmă determină sexul masculin. Dezvoltarea masculină normală arată că este solicitată doar o singură copie de la nivelul genelor cromozomului X. Femeile evită depăşirea limitei prin intermediul inactivării unuia din cei doi cromozomi X la nivelul fiecărei celule, aflate între al 16-lea şi al 1 000-lea ciclu de diviziune celulară din etapa embrionară, acest proces fiind denumit **lionizare**. Atunci când se depăşeşte numărul de cromozomi X la nivelul fiecărei celule, acestea îşi întrerup toate deodată procesul de diviziune. De aceea, embrionul poate tolera complemenţii cromozomiali care conţin 3, 4 sau 5 cromozomi X printr-o tulburare relativ redusă a dezvoltării. În cazul când se constată prezenţa CAP la nivelul grupului cu 5 cromozomi, dezvoltarea cordului nu este afectată. Această situaţie nu va apărea atunci când un singur cromozom sexual este prezent de la început: 45,X.

1.2.1. Sindromul Turner (45,X)

Descris pentru prima dată de către Ullrich în anul 1930, sindromul a fost asociat cu numele medicului american Turner (1938). În pofida majorităţii pacienţilor afectaţi de alte forme de aneploidie cromozomială, sindromul Turner este asociat în special cu un număr semnificativ de decese în perioada prenatală. În urma studiului efectuat asupra fetuşilor avortaţi, s-a estimat că frecvenţa de 1 la 10 000 de naşteri reprezintă 1% din numărul sarcinilor concepute care aveau cariotipul 45,X. Deficienţa în ceea ce priveşte maturizarea sexuală şi statura redusă sunt asociate adesea cu „gâtul de lebădă" (sau *pterigium colli,* într-o altă formulare), „gura de rechin", cu orientarea fantelor palpebrale oblic şi în jos şi cu un aparat auditiv subdezvoltat. Asocierea frecventă a coarctaţiei aortice (CoAo) este bine documentată. Stenoza aortică (SAo) este malformaţia cardiacă cea mai obişnuită dintr-un şir lung al acestora, care sunt rareori întâlnite în cadrul acestui sindrom. Prevalenţa MCC în cazul subiecţilor 45,X nu a putut fi stabilită cu uşurinţă, datorită dificultăţii de prelevare a mostrelor nealterate. În anul 1976 Simpson **[17]** a prezentat rezultatele unui studiu asupra defectelor cardiace întâlnite în rândul pacienţilor 45,X, identificaţi datorită prezenţei disgeneziei gonadale, amenoreei sau în urma efectuării screening-ului cromozomial. Defectele cardiace au fost depistate în o zecime de cazuri, ele fiind excluse la o jumătate dintre subiecţii incluşi în studiu, nivelul riscului fiind stabilit între 10 şi 16%.

Într-un studiu publicat în anul 1983, Miller a identificat 80 de fete 45,X prin intermediul endocrinologiei pediatrice clinice, dintre care 13 prezentau CoAo. În cazul a 35 de mostre prelevate consecutiv de la aceste paciente, care nu prezentau semne de afectare malformativă cardiacă, efectuarea ecocardiografiei detaliate a descoperit prezenţa bicuspidiei aortice în 12 cazuri, a prolapsului valvei mitrale în două şi o ectazie aortică de asemenea în două cazuri. În mod invers, defectele cardiace au fost rareori întâlnite la pacienţii 45,X care au fost diagnosticaţi cu această anomalie în cadrul clinicilor de ginecologie **[17]**. Asocierea anomaliilor cardiovasculare cu trăsăturile cele mai caracteristice acestui sindrom, precum „gâtul de lebădă" şi limfedemul, prezintă o referire timpurie clară, care pledează în favoarea nepotrivirii. Un studiu raţional al acestui aspect indică faptul că o zecime dintre copiii 45,X prezintă afecţiuni cardio-vasculare semnificative şi, poate, încă o zecime ar fi diagnosticaţi cu anomalii valvulare minore, în urma efectuării examenelor ecocardiografice.

Aşa-zisa „pată bucală" relevă faptul că sunt absenţi **corpii Barr**, cromozomul X inactivat aflându-se lângă membrana nucleară. În prezent, acest test nu trebuie considerat un înlocuitor al examinării cromozomiale detaliate. Ar putea apărea întrebarea: de ce cariotipul 45,X este considerat o anomalie, odată ce toţi indivizii de sex masculin au doar câte un cromozom X? La nivelul ovarelor, ambii cromozomi X sunt activi, fapt esenţial în dezvoltarea gonadelor. În celelalte ţesuturi, inactivarea unuia din cei doi cromozomi X este incompletă. În prezent se ştie că mai multe gene, aflate în apropierea capătului braţului scurt al cromozomului X, inclusiv a locaţiei Xg a grupei sangvine, rămân funcţionale şi după lionizare. Se cunoaşte, de asemenea, faptul că prin intermediul cromozomului Y se transmit gene echivalente. Subiectul 45,X deţine doar câte o singură copie a acestor gene. Deficienţa respectivă este cea care, probabil, provoacă apariţia mai multor trăsături caracteristice sindromului Turner.

1.2.2. Sindromul Klinefelter

Sindromul XXY nu deţine o incidenţă crescută în ceea ce priveşte anomaliile cardiace. Rosentahal **[18]** a descoperit pacienţi cu sindromul XXY care prezentau tetralogie Fallot, CAP, precum şi diverse defecte septale, însă prevalenţa defectelor cardiace diferă într-o foarte mică măsură de cea întâlnită în rândul populaţiei generale. Au mai fost depistaţi pacienţi care aveau prolaps de valvă mitrală.

1.3. Sindroame determinate de microdeleţii

Termenul de **microdeleţie** a început să die adoptat în literatura de specialitate, deşi acesta are un înţeles biologic redus. În esenţă, orice deleţie care ar trebui, în mod normal, să fie recunoscută prin intermediul tehnicii fluorescenţei specifice şi care lipseşte în urma examinării în banda 800 a spectrului cromozomial „G-banded", poartă denumirea de microdeleţie.

1.3.1. Sindromul Di George

De departe, cel mai important exemplu de microdeleţie este deleţia secvenţei **22q11**. Aproximativ 2 milioane de perechi de bază se pierd, în mod normal, în cazul acestei anomalii, constând în pierderea a cel puţin 20 de gene (**Fig. 3.1**). În figura respectivă sunt prezentate segmentele de la nivelul fiecărui braţ cromozomial supus deleţiei care au aceeaşi secvenţă. În procesul meiozei, atunci când apar două copii ale perechii 22 de cromozomi, se poate ajunge la dereglarea aliniamentului. În cazul în care are loc, ulterior, încrucişarea, este posibil să fie reprodus cromozomul având acest segment radiat.

Din punct de vedere clinic, asocierea dintre sindromul Di George şi deleţia secvenţei 22q11 este documentată de la începutul anilor '80 ai secolului trecut, atunci când la o familie s-a constatat prezenţa translocaţiei între cromozomul 20 şi 22, fiind observate trăsăturile clasice: hipoplazia timică, hipocalcemia şi malformaţie, la nivelul tractului de ejecţie ventricular (TEV) **[19]**. În anul 1992, Wilson a raportat rezultatele studiului efectuat asupra unei familii cu o variabilitate clinică crescută a modelului, constatând prezenţa acestui sindrom la o rudă apropiată, un DSV – la alta şi CoAo – la a treia, în urma deleţiei secvenţei 22q11, aceasta având origine maternală. Dezvoltarea ulterioară a hibridizării fluorescente *in situ* a dus la accelerarea procesului de stabilire a diagnosticului, devenind evident faptul că deleţia secvenţei 22q11 a reprezentat cauza comună a apariţiei defectului cardiac familial la nivelul TEV, prezenţa acestei radieri fiind demonstrată la mai mult de jumătate din familiile cu multiple defecte cardiace. Un studiu european, efectuat pe aproape 600 de pacienţi, a arătat că aproximativ trei pătrimi dintre subiecţi prezentau un defect care implica TEV, o pătrime dintre aceste cazuri fiind transmise de

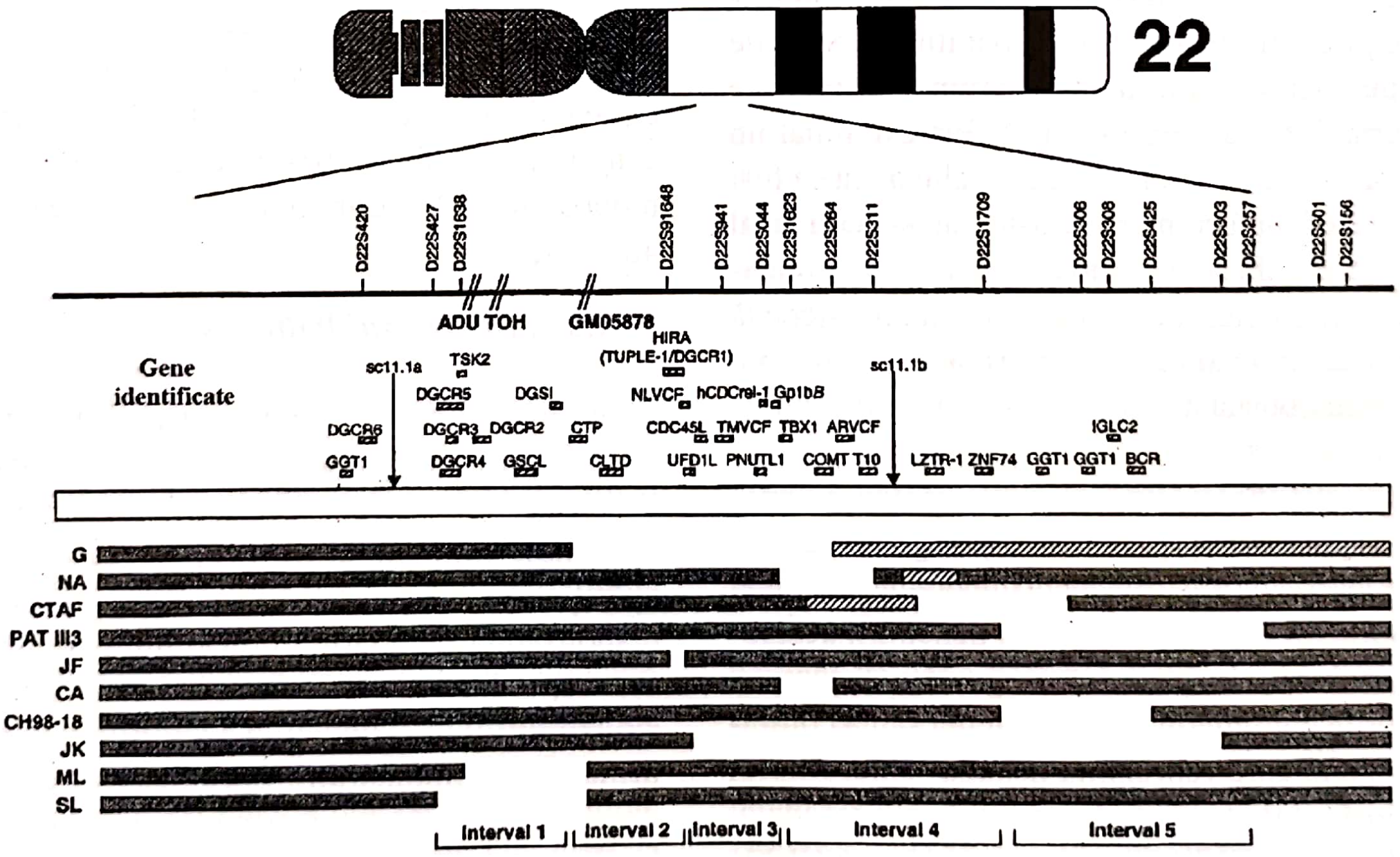
22
D22S420
D22S427
D22S1638
D22S91648
D22S941
D22S044
D22S1623
D22S264
D22S311
D22S1709
D22S306
D22S308
D22S425
D22S303
D22S257
D22S301
D22S156
ADU TOH
GM05878
HIRA
(TUPLE-1/DGCR1)
Gene identificate
sc11.1a
sc11.1b
TSK2
DGCR5
DGSI
NLVCF
hCDCrel-1
Gp1bB
DGCR6
DGCR3
DGCR2
CTP
CDC45L
TMVCF
TBX1
ARVCF
IGLC2
GGT1
DGCR4
GSCL
CLTD
UFD1L
PNUTL1
COMT
T10
LZTR-1
ZNF74
GGT1
GGT1
BCR
G
NA
CTAF
PAT III3
JF
CA
CH98-18
JK
ML
SL
Interval 1
Interval 2
Interval 3
Interval 4
Interval 5

Fig. 3.1. Harta deleţiei secvenţei critice a cromozomului 22q11. Regiunile care nu au fost supuse deleţiei sunt reprezentate prin culoarea neagră; segmentele haşurate corespund regiunilor care încă nu pot fi analizate; liniile întrerupte reprezintă pacienţii cu translocaţie (adaptare după J. Burn **[33]**).

la mamă. Toți pacienții care au acest sindrom prezintă trăsături faciale specifice care totuşi pot avea un caracter discret: fante palpebrale scurte şi înguste, un aspect bulbar al nasului, care pare „ciupit" datorită aplatizării structurilor faciale pe care le suportă, gură de dimensiuni reduse şi urechi mari, rotunjite. Combinarea trăsăturilor a adus o diversitate de caracterizări sindromale, incluzând sindromul Shprintzen, sindromul anomaliei faciale cono-truncale (Takao) şi sindromul Strong. Acronimul **ACTDH22** nu a reuşit să capete o susținere universală, pentru că poate transmite o stare greşită în fapt. Termeni care descriu în cea mai bună măsură sindromul Di George – trăsături apărute încă din perioada neonatală, precum hipocalcemia şi hipoplazia timică, sindromul velo-cardio-facial, înâlnit la cei cu faciesul tipic, afectarea palatinală şi vorbirea nazalizată, cât şi fenotipul ACTDH (anomalie cardiacă, deficit al celulelor T, despicătură, hipocalcemie), toate acestea nu sunt, de fapt, decât o înşiruire de termeni.

Din punctul de vedere al embriologiei, acest sindrom reprezintă problema implicării migrației celulelor de la nivelul **crestei neurale**. Unele celule migratoare din creasta neurală cervicală, urcând spre partea de sus a feței, îşi au originea în arcurile ramificate, ca, de pildă, timusul şi tractul paratiroid. Studiile efectuate pe şoareci au adus noi lămuriri în ceea ce priveşte variabilitatea fenotipului. A fost examinat un model a cărui secvență cromozomială echivalentă a fost supusă deleției. După cum era de aşteptat, s-a constatat că la embrioanele de şoareci lipsea artera care alimentează al patrulea arc ramificat. O descoperire neaşteptată a fost faptul că, la examinarea embrioanelor oarecum „bătrâne", s-au constatat câteva cazuri cu deficiențe la nivelul arterelor. Aceasta semnifică existența unei oarecari capacități de depistare a malformației, asemănătoare cu capacitatea şopârlei de a-şi regenera coada secționată. Observația are o evidentă importanță în înțelegerea variabilității exprimării şi a non-penetrării ocazionale complete în cazul multor defecte genetice înnăscute.

Dezbaterile continuă în privința genei sau a combinațiilor de gene care reprezintă „cauza" sindromului **velo-cardio-facial**. Una dintre primele şi, totodată, sigure candidate este TUPLE1, redenumită ulterior HIRA. Această genă este bine exprimată la nivelul derivației cunoscute a crestei neurale. Un alt jucător important este UFD1L; într-un raport prezentat de Yamagishi **[19a]** s-a constatat că o radiere de mică amploare a fost pusă în evidență la un pacient cu sindromul Di George, la care era afectată doar această genă, iar la un alt pacient s-a constatat afectarea unei alte gene. Întrebările de ordin tehnic persistă în legătură cu acest raport. Un argument singular în defavoarea acestei cauze singulare este că studiul efectuat pe modelul de şoarece implică o construcție care duce la fragmentarea UFD1L, însă şoarecii cu această potrivire, dar la care nu era prezentă radierea acestei gene nu au contractat malformația cardiacă. Rămâne posibilitatea existenței unui alt sindrom învecinat. Ceea ce ar însemna că doar sindromul respectiv va apărea atunci când un set de gene lipseşte sau când acestea prezintă deficiențe. Există oarecum o cauză poligenică, dar care afectează şi genele învecinate. Un argument în favoarea acestei explicații este că în privința mutației diverselor gene afectate nu a fost relevată niciun fel de anomalie în cazul pacientului cu sindromul Di George, dacă nu s-a produs deleția.

Câțiva copii care prezentau trăsăturile caracteristice sindromului Di George aveau alte deficiențe cromozomiale. Unele pot fi însă doar o coincidență mai degrabă, existând gene la nivelul acestor locații care, de asemenea, joacă un rol în această privință, controlând migrația de la nivelul crestei neurale. O altă deleție extrem de importantă este 10p13. Alte deleții raportate sunt monosomia şi trisomia 18q, monosomia 18p, monosomia 12p cu trisomia 1q, dublarea 9q şi deleția 4q21.3-25.

1.3.2. Sindromul Williams

Asocierea dintre stenoza aortică supravalvulară şi modelul dismorfismului clasic, cunoscută ca sindromul Williams, a fost relatată în literatura de specialitate cu mai mult timp în urmă **[20]**. Aceasta a condus la apariția speculației conform căreia ar exista o genă responsabilă de apariția defectului cardiac, care să fi fost supusă deleției – fenomen făcând parte din cadrul **sindromului microdeleției**. Confirmarea putea veni în urma unei demonstrații. Spre deosebire de progresia uzuală, de la deleție până la descoperirea genei implicate, procesul se derula în sens invers, atunci când în cazul pacientului diagnosticat cu stenoză aortică supravalvulară, apărută ca urmare a translocației, atenția se concentra asupra genei de elastină de pe cromozomul 7. Hibridizarea fluorescentă *in situ* a relevat, în scurt timp, prezenţa microdeleţiilor la pacienţii cu sindrom Williams. Elastina reprezintă componenta majoră din structura pereţilor vaselor mari, astfel încât asocierea îngustării aortice a fost relativ simplă. Induraţia obrajilor, precum şi reducerea ţesutului moale de la nivelul unui facies tipic au fost de asemenea atribuite cu uşurinţă deficienţei acestui component al ţesutului conjuctiv. Persistă în continuare controversa legată de cauza fundamentală a apariţiei dizabilităţii în ceea ce priveşte capacitatea de învăţare şi absenţa personalităţii. Gena învecinată, LimK, este implicată în procesul dezvoltării sistemului nervos central, însă nu există o relaţie consecventă între prezenţa sau absenţa acestei gene şi fenotipul rezultat.

1.3.3. Sindromul Alagille

Stenoza arterială pulmonară periferică reprezintă semnul de bază al sindromului Alagille, această tulburare multisistemică afectând ficatul, sistemul cardio-vascular, coloana vertebrală, ochii şi faciesul. Asocierea microdeleţiei, implicat fiind cromozomul 20p12, a redus regiunea de interes şi a condus la identificarea defectului genetic cauzator, acesta fiind pierderea secvenţei genei *jagged-1* **[21]**. Această genă constituie un ligand pentru receptorul Notch 1. Calea Notch este implicată în controlul unei multitudini de procese, care se extind până la diferenţierea tisulară şi morfogeneza cancerului. Este inutil de spus că această descoperire „explică", la un nivel superficial, geneza leziunii stenotice de la nivelul arborelui vascular pulmonar, asociată cu alte trăsături ale acestui sindrom, precum hipoplazia ductului biliar, embriotoxonul posterior al ochiului, vertebrele în formă de fluture şi faciesul caracteristic. Numeroase cercetări vor mai trebui întreprinse pentru a înţelege în totalitate relaţia dintre eroarea genetică şi fenotipul clinic, însă descoperirea faptului că se pierde gena *jagged-1* concentrează atenţia cercetătorilor asupra căii corecte de urmat. În plus, observaţia conform căreia pierderea în întregime a unei gene produce acelaşi spectru fenotipic ca şi mutaţia survenită în interiorul genei, fapt care va conduce la un produs genetic de dimensiuni reduse, demonstrează că există un sindrom al **„haplo insuficienţei"**. Cu alte cuvinte, problema apare în momentul pierderii unei jumătăţi din produsul genic. Acest fapt se află în opoziţie cu alte disfuncţii genetice la care, spre exemplu, poate exista un efect negativ dominant, apărut datorită unui produs genic anormal care perturbă dezvoltarea tisulară normală.

1.3.4. Alte locaţii cromozomiale sau genice

Într-un studiu relativ recent, Brewer **[22]** a eliminat metoda meta-analizei, concentrându-se asupra asocierii dintre malformaţiile specifice şi anomaliile cromozomiale vizibile. Pe lângă asocierile majore, despre care s-a discutat deja, a fost constatată o asociere puternică între deleţia braţului lung al cromozomului 11 şi hipoplazia cordului stâng – un model care în unele cazuri este denumit sindromul Jacobsen, precum şi o asociere între DSAV şi deleţia cromozomului 8p. Odată cu finalizarea procesului descifrării genomului uman, devine posibilă examinarea genelor de la nivelul altor locaţii, care vor reprezenta candidaturi serioase pentru fundamentarea acestor malformaţii inividuale.

2. CARDIOPATIILE CONGENITALE IZOLATE DETERMINATE DE DEFECTE MONOGENICE

Aproximativ opt zecimi dintre nou-născuţii vii cu defecte cardiace prezintă un cariotip normal, chiar şi după efectuarea analizei folosind metoda **hibridizării fluorescente** *in situ*. Aceasta nu exclude, însă, baza genetică, întrucât genele individuale se află la o mare distanţă de rezoluţia microscopului. Fiecare cromozom conţine o singură moleculă de ADN, concentrat în jurul spiralei înguste. Cea mai mică bandă de pe cromozomul 1 conţine o cantitate de ADN suficientă pentru 2000–3000 de gene. În practică, există în jur de 50, astfel încât majoritatea ADN-ului cromozomial este **intergenic**, adică, în aparenţă, nu conţine nicio informaţie utilă. Dacă o anomalie de la nivelul unei singure perechi de gene determină apariţia malformaţiei cardiace, atunci se foloseşte termenul de **defect monogenic**. Aceste defecte respectă regulile transmiterii mendeliene şi pot fi împărţite în 3 categorii: **autozomal recesive**, **autozomal dominante** şi cele care ţin de **cromozomul X**. Distribuţia la nivelul familiei, istoricul familial şi/sau prezenţa trăsăturilor extracardiace distinctive permit recunoaşterea defectului monogenic.

Codul genetic este înregistrat folosindu-se patru elemente de bază: **adenina, guanina, citozina** şi **timina.** Aceste elemente sunt „citite" în blocuri de câte trei împreună cu o **tripletă**, reprezentând un reziduu al aminoacidului lanţului polipeptidic. Există 64 de posibile combinaţii ale celor 4 litere, astfel că majoritatea aminoacizilor dispun de mai mult de un cod. Alte triplete acţionează într-un mod parţial sau chiar sunt blocate în totalitate. În mod tipic, genele sau alelele intervin secvenţial. Există secvenţe ale literelor fără un înţeles aparent, care sunt îndepărtate în decursul transcripţiei pe ARN-ul mesager. Dacă două alele au aceeaşi secvenţă, identică cu cea de bază, atunci individul este **heterozigot**. Cum fiecare persoană are doar două alele, pot exista zeci sau sute de variante ale alelelor în rândul populaţiei. La câţiva indivizi, schimbările care intervin la nivelul genelor vor conduce la apariţia unui produs genetic defectuos. Când o singură alelă anormală se găseşte pe locaţia sa, alela normală va genera 50% din cantitatea de polipeptid normal. Dacă această cantitate este suficientă pentru necesităţile organismului, atunci heterozigoţii vor rămâne sănătoşi. Ei sunt consideraţi **purtători**. Doar în cazul în care ambele alele sunt defectuoase, la nivelul locaţiei lor va surveni îmbolnăvirea. Aceasta va fi considerată o boală **autozomal recesivă**, însemnând că „boala" genei respective este recesivă pentru gena „normală". Printre bolile recesive care afectează cordul, se numără şi boala Pompe (boala acumulării de glicogen de tip IIa) **[23]**.

În majoritatea afecţiunilor autozomale, nu sunt depistate anomalii biochimice. Modelul transmis este recunoscut datorită apariţiei aceluiaşi model malformativ la mai mulţi membri ai aceluiaşi subgrup, având părinţi normali. Cosanguinitatea, fie căsătoria între veri reprezintă o altă cauză. Un exemplu bine documentat de sindrom autozomal recesiv este sindromul Ellis-van Creveld.

Dacă unele sau toate celulele organismului au nevoie de ambele alele pentru a funcţiona normal, atunci la heterozigotul cu o alelă defectuoasă, care va solicita un produs genic pentru a funcţiona, va apărea boala. Acest fapt se petrece, în mod tipic, cu proteinele structurale. **Sindromul Marfan** reprezintă un exemplu clasic în cardiologie. Datorită faptului că heterozigotul are trăsăturile caracteristice bolii, şi anume regurgitarea valvulară aortică şi mitrală, anevrismul aortei, arahnodactilie, dislocarea cristalinului şi laxitatea articulară, această anomalie este considerată o stare **autozomal dominantă**. Când individul afectat de sindromul Marfan se află în etapa copilăriei, există 50% şanse ca subiectul respectiv să deţină la nivelul ovulului sau spermatozoidului alela defectuoasă. Întrucât această condiţie este suficientă pentru a induce boala, riscul apariţiei recurenţei în rândul persoanelor neînrudite este de 50%. Dacă un copil care deţine caracteristicile clasice ale sindromului are părinţi aparent normali, există două posibile explicaţii. Un părinte poate fi purtătorul genei afectate, însă datorită efectului altor gene boala nu se dezvoltă. În mod alternativ, la copil se poate produce o nouă mutaţie. Dacă la un părinte sunt prezente unele trăsături minore, cum ar fi laxitatea articulară sau arahnodactilia, atunci această condiţie este numită „exprimare limitată". Aceasta, însă, nu asigură purtătorilor de boli autozomale dominante majore garanţia de a nu fi expuşi manifestărilor clinice ale bolii, exprimată prin aşa numita **non-penetrare**. Aşadar, dacă ambii părinţi, precum şi alţi membri ai familiei respective sunt „normali", boala apare la copilul afectat, probabil, datorită unei **noi mutaţii**. Dacă forma bolii dominante este suficient de gravă încât să ducă la imposibilitatea procreării, se consideră că forma genetică respectivă este **limitată**. Incidenţa bolii se echilibrează dacă rata noilor mutaţii este egală cu pierderea alelelor defectuoase, datorită decesului subiecţilor afectaţi.

Sindromul Noonan este un sindrom autozomal dominant, care prezintă o incidenţă crescută a MCC **[24]**. Acestea sunt în mod frecvent reprezentate de stenoza pulmonară cu displazie valvulară, DSA tip foramen ovale, iar în timp – prin cardiomiopatie hipertrofică.

Cea de a treia formă a transmiterii de tip mendelian este legată de cromozomul X. Reprezentanţii sexului masculin au doar un cromozom X la nivelul fiecărei celule, astfel încât fiecare locaţie genetică de pe acest cromozom dispune de o singură alelă în celulă. Dacă băiatul are alela defectuoasă situată pe locaţia de pe cromozomul X, va apărea deficienţa produsului genetic.

Testul, efectuat în scopul confirmării transmiterii legăturii de pe cromozomul X, în privinţa transmiterii anomaliei de la tată la fiii săi, nu a reuşit. Fiul, bineînţeles, trebuie să primească un cromozom Y de la tatăl său. Dacă datele sunt reduse în această privinţă, transmiterea pe cale maternă a defectului bărbatului, prezentând o afectare mult mai gravă, este mult mai sugestivă.

Distrofia musculară Duchenne este un exemplu tipic. Pacienții afectați suferă o degenerare progresivă a musculaturii striate. Cardiomiopatia devine evidentă încă din adolescență. După cum s-a mai spus, femeile au doi cromozomi X încă din etapa incipientă a dezvoltării, dintre care unul este inactivat la nivelul fiecărei celule. Dacă este inactivată transmiterea cromozomială a alelei defectuoase, clona derivată din celula respectivă nu va conține niciun fel de anomalie. În medie, jumătate dintre celulele femeii vor funcționa normal, iar cealaltă jumătate vor fi defectuoase. Celulele musculare plurinucleare rezultă probabil din fuziunea mai multor celule. De aceea, rareori sunt întâlnite situații în care femeia respectivă să aibă neșansa să-și folosească doar celule defectuoase, pentru creșterea proporției masei musculare. O anomalie cardiacă rar întâlnită, provocată de prezența defectului la nivelul cromozomului X, este secvența lateralității legate de acest cromozom, care constă în apariția defectului la nivelul genei *zic3*.

2.1. Anomalii de lateralitate

Cordul este extrem de sensibil în privința lateralității, deoarece, fiind organ asimetric, situat median, el poate funcționa în bune condiții doar atunci când componentele sale drepte și stângi se dezvoltă într-un mod foarte precis. Este important de menționat că genele care determină lateralitatea nu sunt gene „cardiace”, însă acestea influențează procesul foarte important pentru o dezvoltare cardiacă normală. Interrelația precisă dintre un mare număr de gene care exprimă manifestarea asimetrică încă urmează să fie pe deplin elucidată. Gene precum *lefty1* și *lefty2* prezintă un model de exprimare legat de linia mediană, reprezentând un fel de barieră semipermeabilă, stabilită încă din perioada primitivă. Un alt jucător cheie este gena *nodal*, numele său fiind legat de nodul Hensen de la nivelul extremității cefalice, din etapa primitivă. Descoperirile recente au identificat cilii de pe fața inferioară a nodului, care induc un flux dinspre stânga spre dreapta. Aceștia au, în mod evident, un rol important în contextul procesului lateralizării **[26]**. Studiul respectiv a furnizat datele necesare pentru explicarea unei alte descoperiri genetice. De mai mulți ani, interesul cercetătorilor este concentrat asupra șoarecelui *ivliv*, datorită faptului că șoarecii monozigoți rezultați își pierdeau abilitatea de a deosebi stânga de dreapta. Jumătate dintre aceștia prezentau o inversiune sau o dispunere anormală a organelor interne, iar în jur de o cincime din numărul total prezentau malformații cardiace tipice, similare cu cele întâlnite în cazul izomerismului. Acest fapt a dus la constatarea evidentă a analogiei în cazul sindromului Kartagener, în care lateralitatea este întâmplătoare, iar incidența crescută a malformațiilor cardiace apărute era rezultatul inversiunii incomplete a axului stânga-dreapta. Subiecții care prezentau acest sindrom aveau o anomalie ciliară, apărută în rezultatul defectului de la nivelul brațelor de **dineină**. Atunci când s-a descoperit că la șoarecele *ivliv* era prezentă o anomalie la nivelul genei responsabile de lanțul greu al dineinei, s-a presupus că această genă afectată ar putea determina apariția sindromului Kartagener și la oameni. Deocamdată, nu a fost relatat niciun astfel de caz.

Modelele malformației respective pot fi împărțite în cele care prezintă și în cele care nu prezintă diskinezie ciliară primară. Asocierea diskineziei ciliare cu dispunerea „în oglindă“ a organelor interne și cu bronșiectazia este cunoscută ca epinom al sindromului Kartagener. Anomalia ciliară se supune predicțiilor din cadrul transmiterii **autozomal recesive**. Impactul bronșiectaziei începe să devină o raritate, odată cu extinderea aplicării unei terapii mai eficiente. Dispunerea „în oglindă” apare la aproximativ jumătate dintre homozigoții afectați, acest fapt sugerând că determinarea dispunerii organelor interne este un fenomen întâmplător la fiecare caz în parte. Defectele cardiace apar la aproximativ o zecime dintre indivizii afectați, aceștia prezentând o reducere, ce merge până la completa inversiune a lateralității, ceea ce s-ar datora, probabil, unei tulburării heterogenice.

2.2. Anomalii de septare

DSAV pot apărea în urma perturbării lateralității. Acestea sunt asociate, în mod evident, mai degrabă **trisomiei 21**. În postura de anomalie izolată, această malformație se manifestă adesea printr-o transmitere **autozomal dominantă**.

Așa-numitul „ostium primum” este o formă a DSAV în care șuntul se limitează la nivelul atriului. Pot apărea defecte alăturate, care să permită șuntarea sângelui atât atrial, cât şi ventricular, fenomen întâlnit în cadrul aceleiaşi familii. Această formă de defect cardiac este de asemenea întâlnită în cadrul sindromului Ellis-van Creveld, un sindrom autozomal recesiv, caracterizat prin polidactilie la nivelul degetului mic al mâinii, membre scurte, coaste scurte (conferind toracelui un aspect tubular) şi prezența de frenuloame bucale multiple. Gena afectată a fost localizată la nivelul cromozomului **4p16**. Familiile care prezintă forma clasică a acestui sindrom au mutații la nivelul terminației acestei gene. Observațiile efectuate au arătat absența mutației la **tată şi fiică**, care prezentau DSA de tip *ostium primum*, polidactilie postaxială şi anomalii dentare, dar care aveau o statură normală. Schimbarea petrecută la nivelul unui singur aminoacid – **R443Q** nu a fost depistată în lotul de control, sugerând că această schimbare poate perturba funcția suficient de mult încât să producă defectul cardiac printr-o caracteristică dominantă variabilă.

3. CAUZE CIRCUMSTANȚIALE

Cercetările efectuate în sensul asocierii circumstanțelor ambientale specifice cu malformațiile cardiace au marcat succese notabile. Acestea încep cu **rubeola congenitală,** care în prezent este acceptată drept cauză a apariției MCC în rândul populației europene, la nivelul căreia este răspândit acest virus, dar care va continua să producă defecte cardiace şi în cadrul altor populații. În Marea Britanie, spre exemplu, începând cu mijlocul anilor '70 ai secolului trecut erau raportate 64 de noi cazuri pe an, din care două cincimi prezentau malformații multiple, această anomalie având rata de 3 27 la 100 000 (deşi, mai mult ca sigur, această rată este subestimată datorită faptului că numeroase cazuri rămâneau nediagnosticate). Multiple cauze teratogene, care duc la apariția MCC, sunt bine documentate în prezent (**Tabelul 3.1**).

Tabelul 3.1. Factorii circumstanțiali care pot determina apariția malformațiilor cardiace (adaptare după J. Burn **[33]**)

Factorul teratogen	Riscul de apariție a defectului cardiac (%)	Formele cele mai comune
Rubeola maternă	35	CAP, stenoza arterială pulmonară periferică, defecte septale
DZ matern	3-5	DSV, CoAo, transpoziție completă de vase mari
Fenilketonuria maternă	25-50	Tetralogie Fallot
Lupusul eritematos sistemic	20-40	Bloc total atrio-ventricular
Consum abuziv de alcool de către mamă	25-30	Defecte septale
Hidantoina	2-3	Stenoză valvulară aortică şi pulmonară, CoAo, CAP
Litiul	10-20	Boala Ebstein, atrezie tricuspidiană, DSA
Acidul retinoic	?	Defecte la nivelul tractului de ejecție ventricular
Trimetadiona (în trecut)	15-30	Tetralogie Fallot, transpoziție completă de vase mari, cord stâng hipoplazic
Talidomida (în trecut)	<5	Tetralogie Fallot, defecte septale, trunchi arterial comun

În termeni practici, diabetul matern şi abuzul de alcool rămân să reprezinte cel mai important pericol extern asupra dezvoltării cardiace normale, fiind importantă, totodată, studierea istoricului ingestiei de medicamente înainte de a prezenta ponderea riscului recurenței. Aspectul este important atunci când este consultat un subiect afectat, întrucât recunoaşterea cauzei teratogene îi va permite consultantului genetic să dea un procent foarte redus al riscului apariției recurenței, în unele cazuri, iar persoana consultată îşi va asuma, bineînțeles, obligația să elimine, pe cât posibil, cauza, în perspectiva conceperii unei sarcini ulterioare.

3.1. Diabet matern

Fetuşii născuți din mame diagnosticate cu diabet zaharat (DZ) au un risc crescut de a prezenta MCC izolată sau în asociere cu alte trăsături caracteristice ale embriopatiei diabetice. În mod special, fetuşii expuşi prezintă un risc crescut de dezvoltare defectuoasă a extremității caudale a coloanei vertebrale, această anomalie purtând denumirea de **regresie caudală** sau **agenezie sacrală**. În cazurile favorabile rezultă modelul **hipoplaziei femurale** şi **sindromul faciesului**

atipic. Williamson [27] a descoperit prezența MCC la două cincimi dintre copiii care aveau trăsături caracteristice la nivelul scheletului, în contextul embriopatiei diabetice. Rowland [28] a prezentat un risc de 4% de a contracta anumite defecte în rândul **persoanelor neînrudite** care aveau mame cu DZ. Studiile ulterioare, în cadrul cărora s-a ținut cont de **controlul glicemic**, au prezentat o rată puțin diferită în privința apariției malformației cardiace, comparativ cu populația generală, în cazurile în care mamele își contolau cu stricteţe valorile glicemice. Fundamentul modelului malformativ rămâne, însă, neclar. Rowland a constatat prezența DSV, CoAo și a transpoziției complete de vase mari la peste jumătate dintre copiii afectați incluşi în studiu, deşi există probabilitatea ca unele căi embriologice să fie în mod special susceptibile de a fi întrerupte datorită perturbării homeostaziei glucozei, astfel încât unele cupluri mamă – făt să fie în mod genetic mai predispuse la o dezvoltare anormală. Recent a fost raportată asocierea dintre diabetul matern şi izomerismul stâng.

3.2. Consum matern de substanţe toxice

3.2.1. Alcool

Alcoolul este substanța non-terapeutică la care apelează cel mai des femeile gravide. Consumul acestuia va conduce la apariția MCC în rândul unor fetuşi expuşi. DSV este malformația care survine cel mai frecvent, însă DSA, tetralogia Fallot, precum şi alte defecte pot fi de asemenea întâlnite. **Sindromul alcoolic fetal** produce un fenotip caracteristic. Incidența acestui sindrom în rândul populației generale se situează între 0,1–3,3 la 1000, malformațiile cardio-vasculare fiind prezente la între trei şi şapte zecimi din numărul copiilor afectați [29]. Consumatoarele înrăite, considerate femeile care ingeră zilnic echivalentul a 45 de mililitri sau mai mult de alcool absolut, vor transmite în rândul persoanelor neînrudite o incidență mult crescută de apariție a anomaliilor majore, comparativ cu gravidele care consumă o cantitate de alcool în cantități moderate. Un nivel „sigur" al cantității aportului de alcool în timpul sarcinii nu a fost stabilit.

3.2.2. Ecstasy

Urmărirea prospectivă a nou-născuților care au fost expuşi efectelor acestui drog pe durata vieții fetale a constatat o creştere semnificativă a riscului de a contracta defecte cardiace. Rata malformațiilor este de 15,4%, predominând defectele cardio-vasculare şi musculo-scheletale. Într-un studiu efectuat, din cei 78 de nou-născuți, doi prezentau defecte septale, aceasta echivalând cu o rată de 26 la 1 000 de naşteri vii [30]. Nereprezentând o semnificație în sine, această observație impune continuarea cercetărilor, mai ales în contextul răspândirii tot mai largi a acestui drog.

3.2.3. Litiu

Litiul, folosit în tratamentul depresiei, a fost depistat pentru prima dată ca având un efect teratogen, datorită creşterii numărului de nou-născuți diagnosticați cu **boala Ebstein**. Conform rezultatelor unui studiu, o zecime dintre copiii care au fost expuşi influenței acestui drog pe durata vieții lor intrauterine prezentau malformații, majoritatea având defecte cardio-vasculare congenitale [31]. Datele extrase din registrul suedez au arătat că patru copii expuşi prezentau MCC, în timp ce numărul scontat era de 0,2 (dintre cei afectați, însă, niciunul nu prezenta anomalia Ebstein).

3.2.4. Fenilcetonuria maternă

Datorită aplicării unui tratament de succes al fenilcetonuriei, prin modificarea dietei, un număr mic, dar semnificativ de homozigoți de sex feminin, având o dezvoltare intelectuală normală, au reuşit să atingă vârsta copilăriei. Majoritatea acestora, însă, renunță la această dietă drastică în perioada adolescenței, astfel încât valorile sangvine ale fenilalaninei pot fi crescute la momentul sarcinii. În rândul persoanelor neînrudite care nu au urmat tratamentul, Lenke şi Levy [32] au depistat prezența **microcefaliei** la două treimi dintre acestea, şi a MCC – la o pătrime. Doar reintroducerea dietei fără produşi care să conțină fenilalanină, în etapa premergătoare conceperii sarcinii, a determinat o rată de apariție a malformațiilor identică cu aceea din rândul populației generale.

4. INTERACŢIUNI CIRCUMSTANŢIALE ŞI GENETICE

4.1. Transmiterea poligenică şi modelul multifactorial

4.1.1. Transmiterea poligenică

Teoria legată de transmiterea poligenică constă, în principiu, în faptul că apariția bolii este determinată de un număr de gene alăturate. În contextul unui model multifactorial au fost incluşi factorii circumstanţiali alăturaţi. Evaluarea unei ipoteze se făcea, în trecut, aplicând termenii respectivi unei categorii diagnostice vaste, precum şi alăturând termenul multifactorial, sinonim cu „idiopatia".

Folosind un model imaginar luat ca exemplu, s-a încercat găsirea explicaţiilor în privinţa stabilirii legilor, cât şi a previziunilor legate de modelul pragului poligenic realizat. Există 6 caracteristici importante:

- riscul apariţiei recurenţei va depinde de incidenţa din rândul populaţiei: riscul, în cazul rudelor apropiate, cât şi la persoanele neînrudite, reprezintă aproximativ pătratul rădăcinii incidenţei de la nivelul populaţiei generale;
- riscul în rândul rudelor apropiate este comparabil cu riscul în cazul persoanelor neînrudite;
- riscul este crescut în cazul rudelor apropiate, cât şi la persoanele neînrudite, însă el se reduce mult odată cu creşterea îndepărtării relaţionale dintre indivizi;
- riscul este crescut în perspectivă, atunci când numeroşi membri ai aceleiaşi familii sunt afectaţi;
- riscul recurenţei poate creşte atunci când tulburarea este mai gravă;
- dacă există o incidenţă inegală între cele două sexe, atunci riscul va fi mai mare în rândul indivizilor care fac parte din categoria sexuală cel mai puţin afectată, acest fapt purtând denumirea de **efectul Carter**.

Tabelul 3.2. Riscurile asociate formelor genetice majore sau factorilor circumstanţiali majori (adaptare după J. Burn **[33]**)

Forma genetică majoră	Riscul
Recesivă	Risc mai crescut în rândul rudelor apropiate faţă de persoanele neînrudite Incidenţa cosanguinităţii este crescută
Dominantă	Risc crescut pentru persoanele neînrudite faţă de rudele apropiate Afectarea membrilor familiei pe durata a trei generaţii este mai probabilă Vârstă paternală avansată
Factorii circumstanţiali majori	Incidenţă malformativă de la probabilă la fluctuantă, în dependenţă de timp şi/sau sezon; pot avea loc fenomene „epidemice“ Asociere frecventă cu teratogenii specifici Agregare familială nepronunţată; improbabilă afectarea atât a rudelor apropiate, cât şi a persoanelor neînrudite

Anomaliile monogenice trebuie de asemenea luate în considerare. Atât tulburările autozomal recesive, cât şi cele dominante sunt cunoscute ca fiind cauza reducerii severe a creşterii în înălţime, indiferent de cadrul genetic. Spre exemplu, dacă un număr mare de subiecţi care prezintă **acondroplastie** sunt prezenţi în rândul populaţiei generale, atunci acest fapt ar trebui să determine o creştere semnificativă a riscului în rândul persoanelor neînrudite, comparativ cu cel al rudelor apropiate. Morton **[34]** a dezvoltat un model mult mai complex, care ţine cont de această posibilitate. Sunt necesare un număr mare de cazuri diagnosticate cu anomalii monogenice pentru a determina o variaţie detectabilă a gradului de risc, estimat prin intermediul **transmiterii poligenice**.

Mai multe caracteristici permit identificarea anomaliilor monogenice sau a factorilor circumstanţiali majori (**Tabelul 3.2**).

4.1.2. CAP – transmitere multifactorială

Confirmarea clară a creşterii incidenţei apariţiei CAP în rândul copiilor ale căror mame au contractat rubeola pe durata primului trimestru de sarcină a arătat cauza majoră în ceea ce priveşte etiologia anomaliei date. În privinţa altor afecţiuni cardio-vasculare datorate acestui virus, se pare că acestea ar apărea ca rezultat al acţiunii directe a virusului rubeolei asupra dezvoltării peretelui CAP. Aceste malformaţii diverse includ o incidenţă crescută a stenozei arteriale pulmonare periferice şi, mult mai rar, anomalii ale altor artere.

Naşterea prematură reprezintă în prezent un factor circumstanţial major legat de apariţia CAP, explicând, probabil, incidenţa crescută constatată în rândul populaţiei. Au devenit mult mai frecvente cazurile apărute din cauza perioadei gestaţionale mai reduse, supraîncărcării circulatorii, cât şi datorită complicaţiilor asociate, cum ar fi sindromul **detresei respiratorii**. Levin a calculat o valoare a incidenţei de 7% **[35]**, însă alte studii au arătat că această malformaţie era prezentă începând de la o cincime, mergând până la o pătrime în cazul anumitor categorii pediatrice, ajungându-se până la o treime, în cazul nou-născuţilor având o greutate sub 1500 de grame. Aproape o zecime dintre copiii diagnosticaţi cu MCC, conform registrului malformaţiilor din oraşul Liverpool, între anii 1960–1969, era reprezentată de cei la care s-a constatat prezenţa CAP. În jur de o cincime dintre aceştia au avut o perioadă de gestaţie mai mică de 38 de săptămâni, iar trei zecimi cântăreau sub 2500 de grame la naştere. Aceste date ne sugerează faptul că, în majoritatea cazurilor, recunoaşterea influenţelor circumstanţiale nu trebuie deloc subestimată.

Se cunosc de asemenea cauzele genetice, fiind implicate anomaliile cromozomiale ca, de pildă, XXXXY, precum şi numeroase defecte monogenice. Sindromul autozomal dominant Treacher-Collins, cât şi sindromul autozomal recesiv Carpenter al craniosinostozei şi al polisindactiliei sunt doar câteva exemple în acest sens. Din nou, ponderea acestor sindroame recunoscute, precum şi a anomaliilor genetice, în contextul incidenţei globale, este redusă. Studiile familiale efectuate au confirmat evidenţa **factorului poligenic**. Posibilitatea unei predispoziţii genetice, în cazurile în care se constată prezenţa formei izolate a CAP, a fost remarcată, pentru prima dată, în urma efectuării unei observaţii repetate asupra a doi sau mai mulţi subiecţi afectaţi din cadrul aceleiaşi familii. Analizele sistematice, bazate pe efectuarea de studii familiale asupra copiilor născuţi la termen, au fost iniţiate de Record şi McKeown, în anul 1953, şi de către Anderson, în 1954. Datele combinate ale acestora dădeau o rată a riscului recurenţei de 1 la 50. Ulterior, Anderson a constatat că dintre cazurile necomplicate doar o pătrime erau băieţi. Numeroasele studii efectuate în continuare au confirmat faptul că aceste rezultate preliminare au fost, în esenţa lor, corecte.

Predispoziţia genetică se poate baza pe o combinaţie dintre anomalia histologică şi variaţia vitezei de maturizare. Gittenberger de Groot **[36]** a demonstrat originile histologice ale categoriilor clinice, acestea purtând denumirea de **închidere întârziată** – în cazul unui canal normal, şi de **persistenţă** – în cazul unui canal anormal din punct de vedere structural. Această din urmă condiţie survine în urma unui defect anatomic primar. În afară de aceasta, proliferarea **lamei elastice subendoteliale** va întrerupe procesul închiderii normale, acest fenomen stând la baza numeroaselor cazuri de persistenţă. „Aortificarea" constatată la modelele canine nu a fost în mod frecvent întâlnită la nivelul CAP de la om. Un alt punct de interes a fost legat de recunoaşterea faptului că durata perioadei de maturizare este variabilă, spre exemplu, un fetus de 27 de săptămâni, care a decedat în urma naşterii premature, s-a dovedit că avea un CAP matur, pe când într-un alt caz, CAP a rămas într-o formă incipientă până după al treilea trimestru.

În urma acestor observaţii, se poate deduce că forma izolată de PCA, întâlnită în rândul copiilor născuţi la termen, s-ar datora anomaliei determinate genetic a **morfologiei murale**. În unele cazuri, schimbarea poate interveni doar dacă închiderea se realizează prin intermediul administrării **prostaglandinelor**. Un alt factor genetic este expunerea la condiţiile unei naşteri premature, acesta purtând denumirea de **maturizare morfologică**. Cu cât naşterea prematură survine mai devreme, o proporţie tot mai mare din rândul populaţiei va depăşi linia care desparte **închiderea** de **persistenţă**, iar ca rezultat, contribuţia predispoziţiei genetice va deveni tot mai slabă. Din nou, tentativa de a realiza închiderea prin intermediul inhibării prostaglandinei va depinde de maturizare. Un canal incomplet dezvoltat este predispus să se închidă complet. „Întârzierea" genetică a maturizării este, probabil, un factor predictiv al stabilirii indicaţiei de efectuare a închiderii CAP pe cale **chirurgicală**. Cu cât naşterea prematură survine la un termen mai scurt, cu atât mai semnificativ se va schimba pragul, acesta acoperind o proporţie tot mai mare din populaţie, în timp ce prezenţa **detresei respiratorii** poate fi considerată o variaţie circumstanţială suplimentară în privinţa producerii diseminării populaţionale. Această interpretare va putea fi testată în viitor comparându-se riscurile apariţiei recurenţei la copilul al cărui canal s-a închis sub efectul **indometacinei** şi cel **chirurgical**. Se poate face o singură predicţie, aceea că recurenţa va fi mai crescută în rândul acelor familii în care copilul cu persistenţă de canal va fi supus intervenţiei chirurgicale **[36a]**.

4.2. Genetică versus factori circumstanţiali

Malformaţiile cardiace au depăşit ca pondere toate defectele structurale majore, luate la un loc. Există o similaritate remarcabilă în privinţa **ratelor naşterilor** raportate din centre diferite (**Fig. 3.2**).

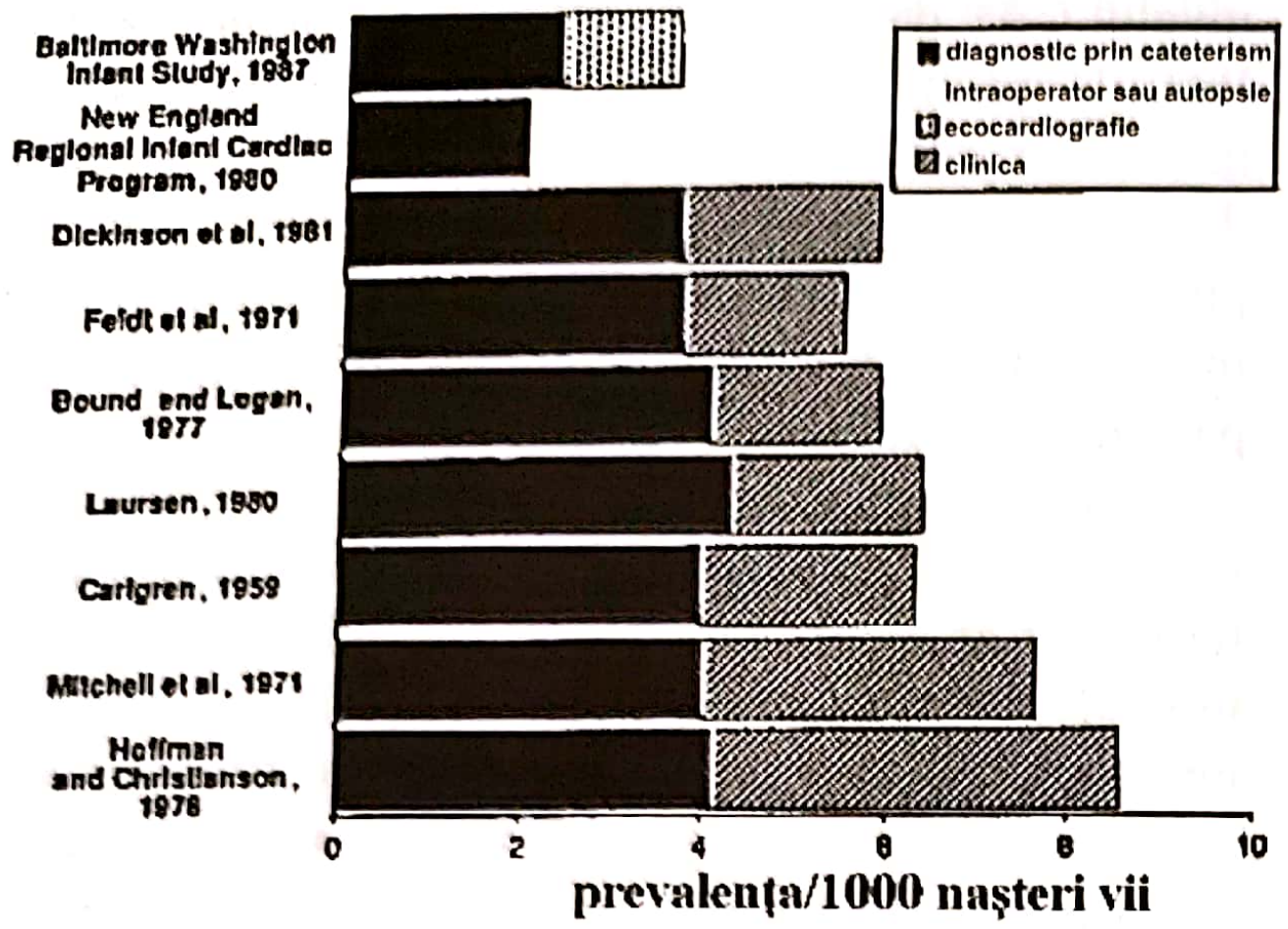

Fig. 3.2. Prevalența malformațiilor cardiace în rândul populațiilor studiate (adaptare după J. Burn **[33]**).

Cele mai mari diferențe pot fi atribuite problemelor de depistare a cazurilor. În studiul New England au fost incluși copiii care au fost urmăriți pe parcursul primului an de viață. Într-un alt studiu, Baltimore-Washington, au fost incluse toate diagnosticele înregistrate pe parcursul primului an de viață. Impactul tot mai mare pe care îl are ecocardiografia crește proporția diagnosticelor stabilite timpuriu. În ambele studii a existat o variație foarte mică a datelor colectate de la an la an. În cazul altor studii, defectele cardiace diagnosticate clinic au dat o valoare estimativă cuprinsă între 6 și 8 la 1000, cu o rată sigură situată sub 4 la 1000 în cazul acelor copii care au fost diagnosticați prin metoda **cateterismului cardiac**, **chirurgical** sau **postmortem**. Rezultatele publicate de un studiu incluzând toate defectele cardiace înregistrate în Irlanda de Nord pe parcursul anilor 1974–1978, aflate în urmărire și după această perioadă, au identificat o rată anuală cuprinsă între 6,0 și 8,59 *per* 1000, cu o medie de 7,34 la 1000. Abu Harab, folosindu-se de datele colectate din registrul malformațiilor din nordul Angliei, a calculat o rată sigură anuală de 5 la 1000 de nașteri totale care au avut loc în cadrul serviciului regional de cardiologie, parvenite de la oricare sursă **[37]**. Mesajul general al acestor studii este că defectele cardiace prezintă o constanță remarcabilă legată de timp și loc, care pledează în favoarea „**teratogenităților ascunse**" – drept cauză majoră a apariției malformațiilor. În pofida acestui fapt, mulți autori au susținut contribuția majoră a circumstanțelor ca fundament al studiilor gemenilor.

4.3. „Metoda gemenilor"

„Metoda gemenilor" furnizează o estimare a contribuției genetice în privința apariției anomaliilor, comparând concordanța ratelor în rândul gemenilor **monozigoți** și **dizigoți**. În timp ce gemenii monozigoți își împart toate genele prezente la ei, orice trăsătură având o componentă genetică ce ar trebui să aibă o probabilitate mai mare de afectare a ambilor membri gemelari, la gemenii dizigoți, doar jumătate din totalul genelor sunt împărțite între cei doi. O ipoteză fundamentală ridică întrebarea dacă gemenii pot fi comparați din punct de vedere biologic cu un copil născut dintr-o sarcină unică. Această supoziție ar putea fi adevărată pentru gemenii dizigoți, dar nu va putea fi susținută în cazul monozigoților, întrucât aceștia din urmă sunt expuși unor influențe intrauterine majore și unice totodată. Gemenii monozigoți reprezintă „o malformație față de care natura a fost blândă". Galton, în lucrarea sa publicată în 1876, a ocolit această problemă, concentrându-se asupra tulburărilor considerate de el ca fiind de origine postnatală. Price a fost primul care a enumerat modalitățile prin care influențele procesului gemelar pot afecta dezvoltarea timpurie, conchizând că aplicarea „metodei gemenilor" în cazul malformațiilor ar putea avea ca rezultat o contribuție genetică subestimată până la momentul respectiv. Aceasta nu i-a împiedicat însă pe mulți cercetători să declare că defectele cardiace nu sunt de origine genetică, pentru că acestea, de obicei, afectează doar unul dintre membrii sarcinii gemelare monozigote.

McKeown și Record au remarcat, în anul 1960, prezența unui aparent exces al MCC în rândul gemenilor de același sex. Leck, în același an, ca și Campbell, în anul următor, au crescut probabilitatea ca procesul dezvoltării gemelare în sine să ducă la apariția defectelor cardiace la unul dintre gemeni. Ulterior, în studiul seriilor clinice, conținând în exces gemeni monozigoți și anomalii cardiace, s-a constatat că acestea din urmă erau mult mai numeroase în cazul gemenilor de același sex, în cadrul studiilor populaționale. Toate rapoartele au fost deschise obiecțiilor critice pentru unul sau mai multe dintre cele patru considerente: demonstrarea zigocității, metoda de lucru, veridicitatea diagnosticului cardiac și dimensiunea mostrelor. În anul 1984, Burn și Corney au raportat o serie de 195 de gemeni, dintre care, în urma exluderii diagnosticelor incerte, a sindroamelor monogenice și cromozomiale, a gemenilor „sudaţi”, precum şi a celor cu PCA, au rămas 155 **[38]**.

În Liverpool, incidenţa defectelor cardiace în rândul copiilor născuţi dintr-o sarcină unică, în perioada 1960–1969, a fost sub 6 la 1000. Printre toţi gemenii înregistraţi în oraşul respectiv în acelaşi interval de timp, prevalenţa MCC confirmate a fost de 11,09 la 1 000. Într-un alt studiu, legat de naşterile în cadrul a două maternităţi din Birmingham, care au avut loc între anii 1960–1965, a fost analizată zigocitatea. Dintre cei 228 de gemeni monozigoţi, 13 prezentau malformaţii cardiace, comparativ cu 4 din 628 de gemeni dizigoţi. Combinând aceste date cu rezulatele parvenite din Aberdeen, dintr-un studiu de rutină iniţiat pentru determinarea zigocităţii, s-a demonstrat că subiecţii monozigoţi prezintă un risc crescut. Datele combinate au arătat o prevalenţă de 17,2 la 1 000, comparativ cu 6,0 la 1 000, în cazul copiilor născuţi dintr-o sarcină unică (**Fig. 3.3**).

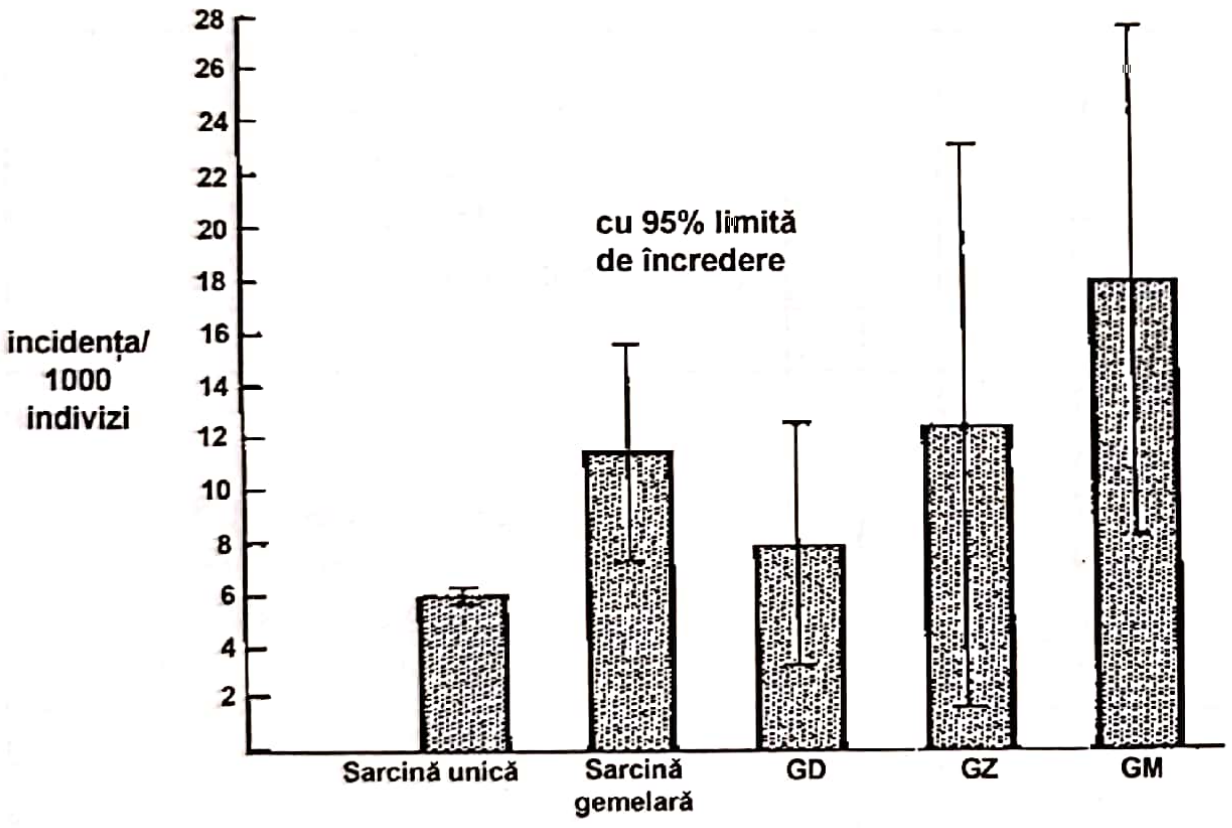

Fig. 3.3. Incidenţa defectelor cardiace la gemeni. Datele au fost colectate din Liverpool şi Aberdeen. GD – gemeni dizigoţi; GZ – gemeni cu zigozitate incertă; GM – gemeni monozigoţi (adaptare după J. Burn [33]).

4.4. Recurenţa riscului în rândul rudelor apropiate şi la persoanele neînrudite

Au fost efectuate numeroase studii asupra riscului apariţiei recurenţei în rândul rudelor apropiate ale copiilor diagnosticaţi cu malformaţii cardiace (**Tabelele 3.3** şi **3.4**).

Principiul general, conform căruia riscurile recurenţei în rândul rudelor apropiate se situează între 2 şi 5%, aplicat adesea în contextul **sfatului genetic**, este unul aparent. Majoritatea studiilor nu reuşesc să distingă între rudele apropiate născute înainte sau după subiectul în cauză, putând astfel să apară inexactităţi în privinţa rezultatelor, întrucât familiile care au avut un copil diagnosticat cu malformaţie cardiacă este puţin probabil să rişte conceperea unei noi sarcini. Totuşi, calculele au arătat că există o marjă de siguranţă, în termeni practici, în contextul progreselor făcute în domeniul ecocardiografiei fetale şi în ceea ce priveşte îngrijirea postnatală a copiilor afectaţi, marjă care reuşeşte să aducă îmbunătăţiri, mergând până la un punct raţional, în cadrul sfatului genetic legat de riscul recurenţei, începând din etapa de embrion.

4.5. Riscuri empirice pentru persoanele neînrudite

În studiile timpurii, datele limitate din literatură au sugerat un risc al recurenţei în rândul persoanelor neînrudite cuprins între 3 şi 5%, comparabil cu cel citat în cazul rudelor apropiate şi, totodată, compatibil cu modelul **multifactorial**. În anul 1982, Whittemore a raportat rezultatele unui studiu care nu a ţinut cont de predispoziţia poligenică. Au fost depistaţi 60 de copii cu malformaţii cardiace, din totalul de 372 de copii născuţi din mame care prezentau defecte cardiace sub diverse forme, riscul recurenţei fiind de 16%. Emanuel, în 1983, a constatat că o zecime dintre copiii născuţi din mame care aveau DSAV prezentau un defect cardiac major. În anul 1985, Roe a studiat familiile de adulţi, în rândul cărora a fost consemnată prezenţa CoAo, stenozei aortice, DSA şi dextropoziţiei. În cadrul primelor trei categorii recurenţa a fost remarcată la o zecime dintre copiii născuţi în cadrul fiecărei categorii. În prezent, aceste riscuri crescute se referă în mare măsură la persoanele neînrudite, însă posibilitatea unor erori nu poate fi exclusă. Studiul întreprins de Whittemore **[39]** s-a referit la acele femei care au dat curs invitaţiei de a fi supuse urmăririi în perioada de după naştere, însă nu a fost calculată rata participării la acel studiu. În studiul întreprins de Emanuel **[40]**, familiile a 60 de subiecţi, provenite iniţial dintr-o cohortă de 123 de persoane, au relevat o rată a participării de sub 50%, iar familiile a 30 de subiecţi alăturaţi, dintr-un total nespecificat, au fost incluse în acelaşi studiu. Rata participării a fost de asemenea una redusă, în cadrul studiului întreprins de Rose, în parte fie datorită faptului

Tabelul 3.3. Riscurile apariției recurenței la rudele apropiate, în funcție de diferitele tipuri ale malformației cardiace (adaptare după J. Burn [33])

Tipul malformației	Nr. subiecți	Nr. rude apropiate afectate	Nr. total rude apropiate	Procentajul afectaților	Consiliere genetică (%)	Referințe
Dispunerea „în oglindă"	240	28	1271	2,2	3	Torgersen, 1950
Dispunerea izomerică	60 98	3 2(4)	63 109	4,7 5 2 (4,1)	5	Rose et al., 1975 Burn et al., 1984a
Atrezia tricuspidiană	33 52	0 (1) 0(1)	92 98	0 (0,9) 0(0,1)	1	Fuhrmann, 1968a Nora & Nora, 1983
Atrezie mitrală		0(2)	110	0 (2)	2	Child & Dennis,1977
Transpoziție completă	184 153	6(22) 3	442 171	1,4(5,0) 1,8	2	Fuhrmann, 1968a Ando et al., 1977
Trunchi arterial comun	45 43	21	86	1,4 1,2	1	Sanchez-Cascos, 1978 Nora & Nora, 1983
Atrezie pulmonară	36	0(1)	80	1,3	1	Nora & Nora, 1983
DSA tip „foramen ovale"	172 191	9(10) 13 11 6 11	279 1110 380 645 335	3,2(3,7) 1,2 2,9 1,0 3,3	3	Nora et al., 1976 Ando et al., 1977 Nora & Nora, 1983 Zetterqvist, 1972 Sanches-Cascos, 1978
DSAV	135 73 92 80 51	7 4 4 2 14	190 151 229 103	3,7 2,6 1,7 1,9 8,7	2	Williamson, 1969 Nora & Nora, 1983 Emanuel et al., 1968 Ando et al., 1977 Sanches-Cascos,1978
Boala Ebstein	47	1	105	1	1	Nora & Nora, 1983
DSV	180 1241 241 61 306	6 18 12 3 28 2	359 1237 345 672 61	1,7 1,5 1,7 0,9 4,2 3,3	3	Campbell, 1965 Ando et al., 1977 Sanches-Cascos,1978 Dennis & Warren,1981 Nora & Nora, 1983 Czeizel & Meszaros,1981
Stenoză pulmonară	125 123 101 166	6 3 1 10	282 99 208 375	2,1 1,5 0,5 2,7	2	Campbell, 1962 Ando et al., 1977 Dennis & Warren, 1981 Nora & Nora, 1983
Tetralogia Fallot	100 196 113 61 189	4 6 4 0 11	189 380 327 100 366	2,1 1,6 1.2 0 3.0	2	Boon et al., 1972 Ando et al., 1977 Sanches-Cascos,1978 Dennis & Warren,1981 Nora & Nora, 1983
Stenoză aortică	126 29 155	10 2 8	246 41 361	4,1 4,9 2,2	3	Zoethout et al., 1964 Ando et al., 1977 Nora & Nora, 1983
CoAo	109	1	252	0.4	2	Campbell & Polani, 1961
CAP (Numerele dintre paranteze indică totalul defectelor cardiace).	94 100 131 241 435 295 220	5 1 5 3 15 8 18	283 112 281 198 663 408 516	1,8 0,5 1,8 1,5 2,3 2,0 3,5	2.5	Zetterqvist, 1972 Boon & Roberts,1976 Nora & Nora, 1983 Wilkins, 1969 Zetterqvist, 1972 Ando et al., 1977 Nora & Nora,1983

Tabelul 3.4. Ratele recurenței în rândul persoanelor neînrudite, de ambele sexe, prezentând defecte cardiace (adaptare după J. Burn [33])

Tipul malformației	Procentajul persoanelor neînrudite afectate		Raportul F:B	Referințe
	♂	♀		
DSA	0	11,1		Williamson, 1969
Tetralogia Fallot	0	3,1		Taussig, 1971
DSA	1.6	3,1	1,94	Zetterqvist, 1972
Stenoză valvulară pulmonară	3.0	2,9	0,97	Dennis & Warren,1981
Malform. cardiace asociate	1.4	5,1	3,64	Czeizel et al.,1982
DSAV	0	13,9		Emanuel et al., 1983
Stenoză aortică	7.3	13,0	1,78	Rose et al., 1985
Malform. cardiace asociate	2.4	5,5	2,29	Nora & Nora, 1987

că cercetătorii au restricționat la doi ani perioada în care să poată fi contactați subiecții, fie datorită deciziei luate de a restricționa adresabilitatea la spitalul din statul respectiv. Aceasta poate avea ca rezultat apariția unui exces al familiilor cu copii afectați care au fost, mai mult decât probabil, excluse datorită absenței unui centru specializat în statul respectiv. O dificultate suplimentară, apărută la compararea diferitelor studii, a fost alegerea defectului cardiac. Czeizel, în anul 1982, a urmărit supraviețuitorii adulți, indiferent de malformația cardiacă prezentată. S-a constatat un risc al recurenței situat în jurul valorii de 4%. Nora a atras atenția asupra riscului crescut al recurenței în rândul persoanelor neînrudite cu mamele afectate, în aproape toate rapoartele publicate până la data respectivă (**Tabelul 3.4**).

5. PERSPECTIVE

Recunoașterea faptului că defectele monogenice majore sunt responsabile de apariția unui număr semnificativ de malformații cardiace a condus la creșterea interesului, în sensul efectuării **investigației genetice moleculare** a cazurilor izolate sau sindromale. Aceasta va conduce, în mod inevitabil, la identificarea genelor având o importanță majoră în contextul dezvoltării cordului, unele dintre acestea având o relevanță directă în contextul managementului clinic al familiilor afectate. Un exemplu important în acest sens îl reprezintă **„cartografierea genică"**, în cazul drenajului venos pulmonar total (DVPT), întreprinsă la nivelul centromerului cromozomului 4 **[41]**. Folosind mostre prelevate de la o familie numeroasă, Bleyl a obținut un scor LOD maximal, de 6,51 la 100 000. Doar 7 subiecți afectați au fost folosiți în cadrul studiului. Analizele i-au inclus pe toți subiecții, însă doar 7 dintre acești pacienți afectați, împreună cu purtătorul, au prezentat un fenotip necunoscut. Succesul cartografierii, repurtat prin această restrângere a numărului de subiecți, a demonstrat vitalitatea acestei abordări, conferită de densitatea markerilor disponibili în prezent. Este posibil ca gena sau genele implicate în apariția DSAV să fie identificate în curând, folosind o abordare similară.

6. SINDROAME GENETICE CARDIACE

Termenul de sindrom derivă de la rădăcina clasică pentru noțiunea de „a merge împreună". În ultimii ani numărul de modele coexistente descrise în literatură a crescut substanțial. În pofida progreselor făcute în descifrarea genomului uman și a tehnicilor citogenetice avansate actuale, un **diagnostic genetic** specific se poate pune doar în cazul câtorva sindroame. Cu toate acestea, recunoașterea diagnosticului sindromal are valoare clinică. Adesea, prezența defectului cardiac ca o caracteristică unică face ca primul specialist care „vede" copilul să fie cardiologul. Posibilitatea stabilirii clare a diagnosticului sindromal poate avea implicații practice imediate, din punctul de vedere al managementului și prognosticului. Grupul tabelelor, anexate în continuare, descrie toate sindroamele recunoscute care se asociază cu malformații cardiace, în concordanță cu categoriile majore ale leziunilor „asociate".

Acestea sunt, mai întâi, prezentate în ordine alfabetică (**Tabelul 3.5**), apoi ele se subdivid în grupuri având caracteristici comune, care ar fi cele mai evidente în timpul prezentării. În continuare, clasificarea se împarte în sindroame „comune" și „rare". „Comun" poate să însemne fie că sindromul respectiv este întâlnit frecvent (ca, de pildă, sindromul Noonan), fie că defectele cardiace respective au o trăsătură foarte caracteristică pentru anomalia dată, chiar dacă sindromul în sine este rareori întâlnit (**Tabelele 3.6, 3.7, 3.8, 3.9, 3.10, 3.11, 3.12, 3.13**).

Tabelul 3.5. Caracteristicile clinice şi etiologia sindroamelor cardiace (adaptare după J. Burn [42])

Sindromul	Caracteristici clinice	Etiologie	Defecte cardiace	Referinţe
Sindromul Aase	Police trifalangian, hipoplazie radială, umeri îngustaţi, închiderea întârziată a fontanelei anterioare, anemie hipoplazică, statură uşor micşorată, hepato-splenomegalie variabilă. Suprapunere cu Sindromul Diamond Blackfan	Neclară, probabil autozomal dominantă	Defectul septal ventricular reprezintă cea mai comună anomalie. S-a descris şi trunchi arterial comun	Muis şi colab., 1986; Hing şi Dowton, 1993
Sindromul Aase-Smith	Malformaţie cerebrală Dandy-Walker, contracturi articulare multiple, pliuri de flexiune slab formate, despicătură palatinală, ptoză	Autozomal dominantă	S-au raportat defecte musculare septale ventriculare şi hipertrofie cardiacă	Aase şi Smith, 1968; Patton şi colab., 1985
Sindromul Achard	Arahnodactilie, brahicefalie, micrognaţie, dislocarea cristalinului, laxitate articulară, proporţii corporale normale, statură normală	Necunoscută; toate cazurile au fost sporadice	Defecte septale ventriculare	Parish, 1960; Duncan, 1975
Sindromul Acrocallosal	Duplicarea halucelui, polidactilia postaxială a degetelor mâinilor şi picioarelor, sindactilie, retard mental (agenezia corpului calos), retard în dezvoltare, frunte înaltă, occiput proeminent, hipertelorism, ochi înclinaţi inferior, nas scurt, ocazional despicătură palatinală	Autozomal recesivă	Defect septal ventricular, defect septal atrial, tetralogia Fallot, valvă pulmonară displazică, dextropoziţia aortei	Schinzel, 1988; Casamassima şi colab., 1989; Courtens şi colab., 1997
Displazia acromicrică	Statură redusă, brahidactilie, condrodisplazie, blefarofimoză, nări antevertite	Toate cazurile sporadice	Defect septal atrial, defect septal ventricular	Maroteaux şi colab., 1986; Hennekam şi colab., 1996
Sindromul Adams (tahicardie, hipertensiune microftalmie, hiperglicinurie)	Tahicardie paroxistică, hipertensiune şi crize cu microftalmie, cataracte şi calculi renali datorită hiperglicinuriei	Fraţi afectaţi; generaţiile anterioare doar defecte oculare şi renale. Pot coexista două tulburări	Tahicardie paroxistică	Adams şi Nance, 1967
Sindromul Adams-Oliver	Defecte de scalp, piele terminală marmorată transversal	Autozomal dominantă	Tetralogia Fallot, defect septal ventricular, defect septal atrial; coarctaţie aortică, stenoză pulmonară, stenoză valvulară aortică, prolaps al valvei mitrale	Kuster şi colab., 1988; Zapata şi colab., 1995
Aglosie-situs inversus	Hipoplazia limbii, mandibulă redusă, situs inversus	Incert	Dextrocardie	Durham şi Austin, 1990
Agnaţie-holoprozencefalie (complexul malformaţiei de agnaţie)	Mandibulă absentă, urechi extrem de jos inserate, uneori sinoţie, microstomie, holoprozencefalie, ciclopie, atrezie anală, rinichi în formă de potcoavă	Autozomal recesivă sau defect cromozomial neidentificat	Cea mai comună anomalie constă în transpoziţia laterală a organelor, tetralogia Fallot; defect septal ventricular şi alte defecte diverse	Leech şi colab., 1988; Meinecke şi colab., 1990; Porteous şi colab., 1993
Sindromul Alagille (displazia arterio-hepatică)	Colestaza intrahepatică (95%), defecte ale camerei anterioare a globului ocular (80%), embriotoxon în principal posterior, facies anormal (90%), anomalii vertebrale (70%)	Autozomal recesivă	Defecte cardiace nespecificate	Hurst şi colab., 1987

Tabelul 3.5. *(continuare)*

Sindromul alcaptonuriei (ocronoza)	Depozitarea acidului homogentizinic, sclere şi cartilaje pigmentate, artrită tardivă	Autozomal recesivă; defectele din HGO la nivelul 3q21 conduc la deficit de homogentizat-1,2-dioxigenază	Afecţiune cardio-vasculară accelerată, stenoză aortică, boala valvei aortice calcifiate	Kenny şi colab., 1987; Fernandez-Canon şi colab., 1996
Sindromul Alstrom	Retinita pigmentată, cataracte, surditate senzorineurală, obezitate, diabet zaharat, statură mică, hipogonadism, disfuncţie hepatică, acanthosis nigricans	Autozomal recesivă; gena schiţată la 2p	Cardiomiopatie dilatativă	Waren şi colab., 1987; Michaud şi colab., 1996; Marshall şi colab., 1997; Collin şi colab., 1997
Anoftalmie, dextrocardie, anomalii scheletale	Anoftalmie bilaterală, urechi mari cu lobi cărnoşi, metatarsus adductus, defecte de fuziune ale T5-T6, 13 perechi de coaste	Incertă, părinţii fiind veri secundari	Situs inversus cardiac/ dextrocardie	Aughton, 1990
Sindromul Antley-Bixler	Sinostoză de sutură coronală, lambdoidală, umflătură frontală, hipoplazia gravă a etajului facial mijlociu, proptoza, stenoza coanală, femurul şi ulna arcuite, atrezia vaginală, anomalii renale	Probabil autozomal recesivă	Defect septal atrial	Schinzel şi colab., 1983; Hassell şi colab., 1994; Crisponi şi colab., 1997
Sindromul Apert	Craniosinostoză severă, faţă plată, hipertelorism, sindactilie (mâini precum mitena), ocazional despicătură palatinală, surditate, retard mental, anomalii renale şi genitourinare	Autozomal dominantă; defectele din FGFR2 la nivelul 10q	Defect septal ventricular, defect septal atrial, duct arterial persistent, coarctaţie, alte defecte diverse	Cohen şi Keriborg, 1993, 1,b; Wilkie şi colab., 1995
Aplazia pielii, cută retiniană, anomalii cerebrale	Defecte de scalp, degete absente cu unghii ataşate la metacarpiene, calcificare periventriculară şi talamică, dilataţie ventriculară şi atrofie cerebrală, agenezia corpului calos, nas larg şi bulbos, bărbie mică, filtru alungit	Autozomal recesivă, s-au raportat cazuri cu afectarea fraţilor şi surorilor	Defect septal ventricular	Orstavik şi colab., 1995
Atrezia intestinală congenitală „apple peel" (coajă de măr)	Atrezia duodenală sau jejunală înaltă, asociată cu absenţa mezenterului intestinului subţire şi cu ocluzia arterei mezenterice superioare, 15% alte defecte, incluzând anus neperforat, atrezia biliară, microftalmia, obstrucţia joncţiunii uretero-pelviene	Autozomal recesivă	Defect septal atrial	Seashore şi colab., 1987
Sindromul Astley-Kendall (dwarfism cu membre scurte şi porozitate extensivă)	Dwarfism letal, cu membre scurte, metafize mărite, proiecţii spiculiforme din capătul oaselor lungi, defecte transversale ale oaselor lungi, absenţa calcificării boltei craniului, porozitatea oaselor spinale	Sporadică	Cord poziţionat pe dreapta	Astley şi colab., 1980
Sindromul feţei asimetrice „care plânge" (sindromul Cayler)	Hipoplazia sau absenţa depresorului angular al gurii pe o parte, defecte genito-urinare, musculo-scheletale, respiratorii, cervico-faciale, anomalii intestinale şi ale sistemului nervos central, neuroblastomul	Sporadică? parte a fenotipului CATCH (deleţia 22q11 la câţiva pacienţi)	Defecte septale atriale, duct arterial deschis, defecte septale ventriculare. S-au raportat alte defecte diverse	Gianotti şi colab., 1994; Lin şi colab., 1997; Rauch şi colab., 1998

Tabelul 3.5. *(continuare)*

Sindromul Atkin (sindromul oculo-cerebro-acral)	Hipertelorism, buză despicată, micrognaţie, chist Dandy Walker, anomalii renale, urechi malformate, ectrodactilie, cornee înceţoşată, microftalmie	Un singur caz	Defect septal atrial, defect septal ventricular, duct arterial persistent, displazia valvei pulmonare	Atkin şi Patil, 1984
Defect septal atrial cu defecte de conducere atrio-ventriculară	Moarte subită la câţiva pacienţi	Autozomal dominantă; defectul din CSX la nivelul 5q34	Defect septal atrial secundar; s-au raportat şi alte malformaţii, bloc atrio-ventricular	Bosi şi colab., 1992; Schott şi colab., 1998
Defect septal atrial-limfedem	Limfedem, hidrocel testicular, frunte proeminentă, pliu epicantic, fisuri palpebrale înclinate în sus, punte nazală lată, despicătura orizontală a bărbiei, hidrops fetal, splină accesorie, omfalocel	Autozomal recesivă	Defect septal atrial, duct arterial deschis	Irons şi colab., 1996
Sindromul displaziei mezodermice axiale (episod caudal regresiv cu sindromul Goldenhar)	Microsomie hemifacială, microţie, anomalii renale (agenezie, ectopie, hidronefroză), uter absent, stenoză anală, hemivertebre, fuziunea vertebrelor, absenţa sacrală	Necunoscută; de obicei sporadică	Dextrocardie	Bini şi colab., 1996
Sindromul Baller-Gerold (craniosinostoza-aplazia radială)	Craniosinostoză, aplazie radială, degete lipsă, anomalii anale, defecte scheletale, defecte ale sistemului nervos central, defecte uro-genitale	Autozomal recesivă	Defect septal ventricular, tetralogia Fallot. S-a raportat stenoză subaortică, atrezie pulmonară	Preis şi colab., 1995; Cohen şi Toriello, 1996; Gripp şi colab., 1999
Sindromul Baraitser-Winter	Dizabilităţi severe de învăţare, colobomul irisului, ptoză, pliuri epicantice, statură mică, criptorhidism	Autozomal recesivă	Defect septal ventricular	Baraitser şi Winter, 1988
Sindromul Bardet-Biedl	Retard mintal, polidactilie ulnară, obezitate, distrofie retiniană, hipogenitalism, boli renale, ocazional statură mică, pierderea auzului, atrezie vaginală	Autozomal recesivă; patru locaţii ale genelor sunt schiţate la 11q13 (BBS1), 16q21 (BBS2), 3q12 (BBS3), 15q22 (BBS4)	Defecte congenitale rare, defect septal atrial, valvă aortică bicuspidă, stenoză pulmonară, boli cardiace dobândite, incluzând cardiomiopatie hipertrofică sau dilatativă	Elbedour şi colab., 1994; Beales şi colab., 1997; Yang şi colab., 1999
Sindromul Barrow	Dwarfism cu membre scurte (rizomelic), testicule necoborâte, micrognaţie severă, frunte înclinată, punte nazală proeminentă, hemangiom facial	Un singur caz	Ventricul unic, trunchi arterial comun	Barrow şi Fitzsimmons, 1984
Sindromul Barth (miopatia cardio-scheletală legată de cromozomul X)	Neutropenie, miopatie periferică, mitocondrii anormale, retard de creştere, moarte prematură. Afecţiunea cardiacă poate fi izolată	Legat de X; mutaţii în gena tazzafins G4.5 la nivelul Xq28	Cardiomiopatie dilatativă, fibroelastoză endocardică	Christodolou şi colab., 1994; Bione şi colab., 1996; D'Adamo şi colab., 1997
Sindromul Beals (arahnodactilie contracturală congenitală)	Membre lungi şi subţiri, arahnodactilie, contracturi articulare masive, camptodactilie, urechi „mototolite", cifoscolioză, hipoplazia muşchilor gambei, ocazional miopie, cheratoconus şi ectopia cristalinului, osteopenie	Autozomal dominantă; mutaţii în fibrilina 2 la nivelul 5q	În principal prolapsul şi regurgitarea valvei mitrale, ocazional dilataţia rădăcinii aortei, DSV, DSA, CAP, anomalii ale arcului aortic	Viljoen, 1994; Putnam şi colab., 1995

Tabelul 3.5. *(continuare)*

Sindromul Beckwith-Wiedemann	Macroglosie, supradezvoltare, omfalocel, visceromegalie, pliuri ale urechii, hipoglicemie, anomalii renale, hemihipertrofie	Variată; autozomal dominantă cu penetrare incompletă, rearanjare parentală a 11p15, pierderea imprimării genei pentru IGF2, defect în gena pentru p57	Cardiomegalie, o mare varietate de anomalii ce include defecte septale, trunchi arterial comun	Elliott şi Manher, 1994; Weksberg şi Squire, 1996; Hatada şi colab., 1996; Sui şi colab., 1997
Sindromul Beemer-Robinow	Hidrocefalie, densitate osoasă crescută, nas bulbos, urechi jos inserate, fisuri palpebrale înclinate în jos, genitalii ambigue, coaste şi fibule subţiri, disfuncţie peroxisomală	Recesivă; doi fraţi la o familie şi un caz sporadic la un pacient de sex masculin	Ventricul drept cu dublă cale de ieşire, tetralogie Fallot	Robinow şi Beemer, 1990
Sindromul Bindewald	Insuficienţă severă de dezvoltare, microcefalie, urechi mari în protruzie, frunte păroasă, fisuri palpebrale înclinate în jos, palat înalt arcuit, micrognație	Autozomal recesivă; s-au consemnat patru fraţi siamezi proveniţi din părinţi consangvinizați	Defect septal atrial, întoarcere venoasă anormală, tetralogia Fallot, duct arterial deschis, stenoză pulmonară, defect septal ventricular, transpoziția vaselor mari	Bindewald şi colab., 1994
Sindromul Berardinelli (lipodistrofie congenitală generalizată, sindromul Seip)	Lipoatrofie generalizată, hepatomegalie, hiperlipidemie, acanthosis nigricans, organomegalie, statură înaltă, diabet zaharat non-cetonic, insulino-rezistent	Autozomal recesivă	Cardiomiopatie hipertrofică, stenoza multiplă periferică a arterei pulmonare	Bjomstad şi colab., 1996; Seip şi Trqgstad, 1996; Gedde-Dahl şi colab., 1996; Uzun şi colab., 1997
Sindromul Bonneau (polisindactilie cu defecte cardiace)	Polisindactilie, hipertelorism, duplicație haluciană, nări largi, urechi jos inserate	Probabil autozomal recesivă	Defecte septale, ventricul cu intrare dublă, conexiune ventriculo-arterial discordant	Bonneau şi colab., 1983; Rajab, 1997
Sindromul Bonnemann-Meinecke	Hidrocefalie, hipoplezie cerebelară, defecte corticale	Autozomal recesivă	Tetralogia Fallot, transpoziția laterală a organelor, defect septal atrial	Bonnemann şi Meinicke, 1996
Sindromul Bowen	Dezvoltare tardivă, glaucom, opacităţi corneene, punte nazală aplatizată, omfalocel, camptodactilie	Autozomal recesivă	Defect septal ventricular	Billette de Villemeur şi colab., 1992
Sindromul cu brahidactilie tip E cu defect septal atrial (ADS)	Brahidactilie tip E, sinostoza falangelor terminale, oase mici supranumerare la membrele inferioare	Autozomal dominantă	Defect septal atrial, stenoză pulmonară, atrezie tricuspidiană, defect septal ventricular, atrezie mitrală	Czeizel şi Goblyos, 1989; Wilson şi colab., 1995
Sindromul Burn-McKeown	Atrezie coanală, defect cardiac, facies dismorfic, surditate, anomalii ale urechii externe, defecte oculare, ocazional despicătură de buză	Autozomal recesivă	Defect septal atrial, defect septal ventricular	Burn şi colab., 1992; Marcelino şi colab., 1999
Sindromul camptodactilie-artrită-pericardită	Camptodactilie, contracturi progresive şi poliartrită cu debut infantil	Autozomal recesivă; gena schiţată la 1q25-q31, defecte constatate în gena CACP	Pericardită, prolaps de valvă mitrală la un pacient	Verma şi colab., 1995; Bahabri şi colab., 1998

Tabelul 3.5. *(continuare)*

Sindromul displaziei campomelice	Polihidramnioză, tibie şi femur curbate anterior, hipotonie, scapule mici, osificare redusă a pubisului, despicătură palatinală, micrognaţie, punte nazală aplatizată, reversiune sexuală la bărbaţi, torace redus, suferinţă respiratorie, deces timpuriu	Autozomal dominantă; defecte în SOX9 la nivelul 17q	În principal, defecte septale şi ventriculare, tetralogie Fallot. S-au raportat şi stenoza aortică şi ductul persistenţa de canal arterial	Houston şi colab., 1983; Foster şi colab., 1994; Wagner şi colab., 1994; Mansour şi colab., 1995
Sindromul pentalogiei Cantrell	Defecte ale peretelui corporal anterior, stern scurt sau bifid, defect pericardic diafragmatic, deficienţă diafragmatică anterioară	Sporadică; câteva cazuri asociate cu Xq26.1	Defect septal atrial, defect septal ventricular, stenoză aortică, ventricul drept cu dublă ieşire, trunchi arterial comun, drenaj venos pulmonar anormal total, cord ectopic, transpoziţia marilor artere, tetralogia Fallot	Vanamo şi colab., 1991; Carmi şi Boughman, 1992; Paruari şi colab., 1996
Sindromul glicoproteinelor cu deficit de carbohidraţi, tipul IA (sindromul Jaeken)	Semnele timpurii includ hipotonia, întârzierea în dezvoltare, ficat mărit şi disfuncţional, ataxie progresivă cu atrofie cerebelară, microcefalie, retinopatie pigmentară. Semnele tardive includ pierderi musculare neuropatice, hipogonadism	Autozomal recesivă; defecte în gena pentru fosfomanamutază (PPM2), la nivelul 16p13	Pericardită non-restrictivă, cardiomiopatie hipertrofică	Jaeken şi colab., 1997; Matthijs şi colab., 1997; Imtiaz şi colab., 2000
Sindromul glicoproteinelor cu deficit de carbohidraţi, tipul II	Dezvoltare sever întârziată, hipotonie, crize, cifoscolioză, pilozitate, caracteristici dismorfice minore cu lărgirea şi displazia pavilionului urechii cu profil nazal coroiat	Autozomal recesivă; defect în gena pentru N-acetil-glucozaminil-transferază II la nivelul 14q21	Defect septal ventricular	Jaeken şi colab., 1994; Tan şi colab., 1996
Sindromul cardio-auditiv descris de Sanchez-Cascos	Surditate senzorineurală severă, spirale excesive la vârful degetelor	Autozomal recesivă	Hipertrofie cardiacă	Sanchez-Cascos şi colab., 1969
Sindromul cardio-facio-cutanat	Asemănător sindromului Noonan, cu capul mare şi restricţie bitemporală, faţă aspră, păr rar şi creţ, hipercheratoză, ihtioză, statură mică, retard mintal. Suprapunere cu sindroamele Noonan şi Castello	Sporadică; ?autozomal dominantă, alelic cu sindromul Noonan (gena schiţată la 12q24, la o familie cu ambele fenotipuri)	În principal, stenoză pulmonară, defect septal atrial, cardiomiopatie hipertrofică, alte defecte ce includ defecte septale ventriculare	Reynolds şi colab., 1986; Wieczorek şi colab., 1997; Leguis şi colab., 1998
Sindromul Carpenter	Polidactilia pre-axială a picioarelor, craniosinostoza (acrocefalie), retard mintal, frunte înaltă, hipoplazia etajului facial mijlociu, ptoză, hipogenitalism, obezitate, posibile malformaţii cerebrale	Autozomal recesivă	Defect septal ventricular, duct arterial persistent, defect septal atrial, stenoză pulmonară, tetralogia Fallot	Cohen şi colab., 1987
Cataractă şi cardiomiopatie (sindromul Senger)	Cataractă congenitală, deces prematur, miopatie mitocondrială	Autozomal recesivă; ?defect mitocondric, la câţiva pacienţi s-a raportat deficienţa complexului I	Cardiomiopatie hipertrofică	Cruysberg şi colab., 1986; Pitkanen şi colab., 1996

Tabelul 3.5. *(continuare)*

Sindromul CATCH (acronim)	Defecte cardiace, facies anormal, hipoplazie timică, despicătură palatinală, hipocalcemie (vezi de asemenea sindromul Di George, sindromul velo-cardio-facial şi sindromul Takao)	Deleţia 22q11; transmitere dominantă la 10-15%. Defectele cardiace atribuite pierderii de Tbx1	Defecte ale tractului de evacuare, în principal tetralogia Fallot, defect septal ventricular, arc aortic întrerupt, atrezie pulmonară, trunchi arterial comun	Wilson şi colab., 1993a, Ryan şi colab., 1987; Thomas şi Graham, 1997
Sindromul Catel-Manzke (sindromul digito-palatal)	Episoade Pierre-Robin, index scurt, flectat şi deviat ulnar cu falangă proximală accesorie, ocazional police sau radius hipoplazic/absent, anomalii vertebrale, laxitate articulară, retard mintal	?Legată de cromozomul X ?autozomal recesivă	În principal, DSA,DSV, tetralogia Fallot, transpoziţia arterelor mari, CoAo, arc aortic hipoplazic	Wilson şi colab., 1993b; Kant şi colab., 1998
Defect cu hipoplazie cerebelară-limfedem-migraţie neuronală	Micrognaţie severă, despicătură palatinală, episod Pierre-Robin, orificii în coastele posterioare, suferinţă respiratorie, retard mintal, retard de dezvoltare, anomalii cerebrale	Autozomal recesivă	Defect septal ventricular	Dobyns şi colab., 1996
Sindromul cerebro-costo-mandibular	Micrognaţie severă, despicătură palatinală, episod Pierre-Robin, orificii în coastele posterioare, suferinţă respiratorie, retard mental, retard în dezvoltare; ocazional traheomalacie, anomalii cerebrale	Incertă; s-a raportat transmisie autozomal recesivă şi autozomal dominantă	Defect septal ventricular, raportat la un singur pacient	Plötz şi colab., 1996
Displazie cerebro-facio-toracică	Retard mintal, frunte îngustă, sprâncene stufoase, sprâncene unite, gură triangulată şi comisuri bucale coborâte, brahicefalie, hipoplazie maxilară marcată, hemivertebre, coaste bifide sau unificate	Autozomal recesivă, raportat cu două surori şi un frate de la părinţi veri de gradul doi	Defect septal atrial	Guion-Almeida şi colab., 1996
Sindromul Char	Buze mari, filtru scurt, frunte lărgită, sprâncene îngroşate, punte nazală aplatizată, hipertelorism, nas scurt şi aplatizat, clinodactilia degetului 5; ocazional ptoză, întârziere, mişcări limitate ale articulaţiilor interfalangice	Autozomal dominantă	Duct arterial deschis	Char, 1978; Temple, 1992; Slavotinek şi colab., 1997
Asocierea CHARGE (acronim)	Colobom (iris şi/sau retina), defecte cardiace, atrezia coanelor, retardul în dezvoltare şi creştere şi/sau anomalii ale sistemului nervos central, hipoplazia genitală la bărbaţi, urechi mici şi conice, surditate	Necunoscută; toate cazurile sporadice	Tetralogia Fallot, duct arterial deschis, defecte septale atriale, ventriculare, atrio-ventriculare, anomalii ale arcului aortic, hipoplazia cordului stâng, ventricul drept cu dublă ieşire	Oley şi colab., 1988; Wyse şi colab., 1993; Tellier şi colab., 1998
Sindromul CHILD (acronim)	Hemidisplazie congenitală, nevus ihtioziform, defecte de membre, hipoplazie viscerală ocazională, leziuni ale sistemului nervos central şi retard mental	Dominantă şi asociată cu cromozomul X, cu letalitate la sexul masculin	Defect de septaţie cu valve anormale şi/sau trunchi arterial comun, complexul Shone, defect septal ventricular	Happle şi colab., 1980, 1996

Tabelul 3.5. *(continuare)*

Condrodisplazia punctată de tip Conradi-Hunermann (CDPX2)	Scurtarea asimetrică a membrelor, epifiză punctată, contracturi, modificări neregulate ale pielii, păr rar, facies lat	Dominantă și legată de cromozomul X; datorat genei EBP la Xp11.2, defect în biosinteza colesterolului	Ocazional s-au descris defecte cardiace	Happle, 1979; Silengi și colab., 1980; Fourie, 1995; Braverman și colab., 1999
Condrodisplazia punctată de tip rizomelic	Extremități proximale scurte, epifiză punctată, despicătura coronară a vertebrelor, contracturi, față plată, obraji plini, cataracte, ihtioză, deces timpuriu, retard psihic în rândul supraviețuitorilor	Autozomal recesivă; defecte în PEX7 la 6q2 (tipul 1) sau în DHAT-AT (tipul 2)	Variate defecte cardiace	Agamanolis și Novak, 1995; Subramani, 1997; Ofman și colab., 1998; Motley și colab., 1997
Disomia maternă cu cromozomul 16	Caracteristicile variate depind de nivelul mozaicismului. Asimetrie, hipertelorism, mâini și picioare mici, clinodactilia degetului 5, microcefalie, hipospadie, scolioză	Sporadică	Defect septal atrial, defect septal atrio-ventricular, defect septal ventricular	Kalousek și colab., 1993
Sindromul Coffin-Siris	Deficit de creștere, retard mintal, microcefalie, față aspră, gură largă, pilozitatea scalpului rară, hirsutism, falange terminale deficitare, unghii hipoplazice	Posibil autozomal recesivă	Defect septal atrial, duct arterial persistent, tetralogia Fallot, stenoza pulmonară, persistența venei cave superioare stângi	Levy și Baraitser, 1991
Sindromul Cohen	Obezitate tronculară, retard mental, hipotonie, microcefalie, pubertate întârziată, laxitate articulară, mâini și picioare lungi și subțiri, ochi înclinați inferior, filtru scurt, incisivi centrali superiori proeminenți, ocazional distrofie corioretiniană, neutropenie	Autozomal recesivă; gena schițată la 8q	Prolaps de valvă mitrală, defect septal ventricular, dilatație aortică. S-a raportat cardiomiopatie neonatală tranzitorie	North și colab., 1995a; Fryns și colab., 1996; Kolehmainen și colab., 1997
Intestin scurt congenital, malrotație, dismotilitatea intestinului subțire	Intestin scurt, malrotație, stenoză pilorică, distensie anterioară, hipertelorism și telecantus, trombocitopenie	Transmitere legată de X; ?defect de genă învecinată	Duct arterial persistent	Fitz Patrick și colab., 1997
Sindromul feței cu anomalie conotronculară (sindromul Takao). Parte a fenotipului CATCH	Gură mică, filtru scurt, micrognație, hipertelorism, fisuri palpebrale scurte, urechi displazice, voce nazală, ocazional despicătură palatinală, retard psihic ușor	Dominantă; cauzat de deleția 22q11	Trunchi arterial comun, tetralogia Fallot cu artere colaterale aorto-pulmonare majore	Burn și colab., 1993; Matsuoka și colab., 1994; Ryan și colab., 1997
Sindromul Conradi-Hunerman (condrodis-plazia punctată)	Hidramnioză și moarte timpurie la unii pacienți, calificație epifizeală punctată, asimetria membrelor, scolioza, contracturi, față plată, cataracte (20%), piele uscată și alopecie (20%)	Variabil autozomal dominant	Defectele cardiace reprezintă o caracteristică ocazională	Hydman și colab., 1976
Sindromul Cornel	Cel puțin două generații cu ptoză și coarctație asociată cu întârzierea vorbirii, probabil datorată pierderii senzori-neuronale a auzului	Autozomal dominant	Coarctație, aortă întreruptă	Cornel și colab., 1987

Tabelul 3.5. *(continuare)*

Sindromul Cornelia de Lange	Retard mintal, insuficienţă în creştere, microbrahicefalie, hirsutism, sprâncene unite, sprâncene regulate, nas scurt crestat superior, filtru lung, buză superioară subţire, variate defecte cu reducerea membrului superior, reflux gastro-esofagian, ocazional hernie diafragmatică	Autozomal dominantă; gene posibil schiţate la 3q26	În principal defect septal ventricular, stenoză pulmonară, alte defecte posibile inclusiv tetralogia Fallot, duct arterial persistent, coarctaţie aortică	Ireland şi colab., 1993; Ireland, 1996; Tsukuhara şi colab., 1998
Sindromul Costello	Polihidramnioză, retard mintal, insuficienţă de creştere postnatală, faţă aspră, buze groase, exces de piele pe gât, mâini şi picioare, pliuri palmare şi plantare profunde, papiloame, păr rar şi creţ, „acanthosis nigricans”	Probabil autozomal dominantă	Cardiomiopatie hipertrofică, disritmie, defect septal ventricular, defect septal atrial, stenoza pulmonară, defecte de valvă mitrală	Fukao şi colab., 1996; Philip şi Sigaudy, 1998; Siwik şi colab., 1998
Displazia cranio-ectodermală (sindromul Sensenbrenner)	Dolicocefalie, păr rar, pliuri epicantice, hipodonţie, membre scurte, brahidactilie, torace îngust, sinostoza suturii sagitale, insuficienţă renală, distrofie retiniană	Autozomal recesivă	Atriu stâng divizat şi valvă aortică bicuspidă, raportate la un pacient	Young, 1989; Lang şi Young, 1991; Savill şi colab., 1997
Sindromul „Cri du Chat” (5p-)	Deficit de creştere, plâns „de pisică”; întârziere în dezvoltare, microcefalie, facies rotund, hiprtelorism	Sporadic; translocaţie în 10-15% din familii	Variabile	Niebuhr, 1978
„Cutis laxa” (forma dominantă)	Piele laxă, aspect îmbătrânit prematur, nas în formă de cioc, ocazional voce răguşită, dislocaţie articulară, hernii	Autozomal dominantă; defecte în gena pentru elastină la 7q11	Rar, stenoza arterei pulmonare, prolaps de valvă mitrală, sinuozitatea şi dilataţia arterelor carotidiene şi a aortei, dilatarea sinusurilor valsalva, coarctaţie aortică	Damkier şi colab., 1991; Tassabehji şi colab., 1998
„Cutis laxa“ (forma recesivă)	Piele laxă, apariţie aspect îmbătrânit, pleoape inferioare eversate, nas încovoiat, buză superioară lungă, diverticuli intestinali sau vezicali, prolaps vaginal şi rectal, hernii, emfizem sever	Autozomal recesivă	Cord pulmonar, dilataţia rădăcinii aortice, stenoza arterei pulmonare, sinuozitatea şi dilatarea carotidiană, a arterelor cerebrale şi pulmonare	Beighton, 1972; Weir şi colab., 1977; Van Maldergem şi colab., 1988
Desmosteroloza	Macrocefalie, punte nazală hipoplazică, despicătură palatinală, noduli gingivali, scurtarea rizomelică a membrelor, defect în biosinteza colesterolului	Autozomal recesivă; deficit de 3-beta-hidroxisterol-delta-2x-reductază	Anomalie în întoarcerea venoasă pulmonară	Clayton şi colab., 1996; Fity Patrick şi colab., 1998
Sindromul Di George	Hipoplazia sau disfuncţia timică, hipocalcemie (hipoparatiroidism), urechi jos inserate, micrognaţie, fante palpebrale scurte, telecantus, filtru scurt, gură mică, ocazional anomalii renale	Radiere 22q11; transmitere autozomal dominantă la 10% din cazuri, unele cazuri determinate de deleţia 10p sau 4p sau diabetul matern	Defecte de evacuare: aorta întreruptă, trunchi arterial comun, tetralogia Fallot	Demczuk şi Aurias, 1995; Schuffenhauer şi colab., 1995; Ryan şi colab., 1997; Greenberg, 1993

Tabelul 3.5. *(continuare)*

Sindromul distichiază-limfedem	Şir suplimentar de gene, limfedem cu instalare tardivă; ocazional despicătură de palat, micrognaţie, „pterygium colli", ptoză, malformaţii Arnold-Chiari, malformaţii ale tractului urinar, chisturi spinale extradurale, anomalii vertebrale, uter dublu	Autozomal dominantă; legat de 1bq	Defecte septal ventricular, tetralogia Fallot, stenoza pulmonară periferică, aritmie, defect de conducere	Temple şi Collin, 1994; Chen şi colab., 1996; Mangion şi colab., 1999
Sindromul Donnai-Barrow	Hernie diafragmatică, omfalocel, agenezia corpului calos, surditate	Autozomal recesivă	Ventricul drept cu dublă ieşire	Donnai şi Borrow, 1993
Sindromul DOOR (acronim)	Surditate, onicodistrofie, onicoliză, retard mintal, police trifalangian, ptoză, nas larg şi scurt, hidronefroză	Autozomal recesivă	Defect septal atrial, defect septal ventricular	Thornton şi colab., 1994
Sindromul Down (trisomia 21)	Hipotonie, întârzierea dezvoltării, fisuri palpebrale înclinate superior, iris pătat, pliuri epicantice, brahicefalie, metacarpiene şi falange scurte, cută palmară unică	Sporadică; asociat cu vârsta înaintată a mamei; 5% translocaţie robertsoniană dezechilibrată	Defecte cardiace la 40%: DSAV, DSA, DSV, CAP, tetralogia Fallot	Marino, 1993; Wells şi colab., 1994
Sindromul rupturii amniotice timpurii (include complexul ADAM, complexul membre-perete corporal)	Defecte structurale majore la cap, membre şi/sau peretele trunchiului, asociat cu benzi amniotice şi cord ombilical scurt	Se presupune a fi cauzat de ruptura amniotică; final grav la ruperea benzii amniotice	În principal atriu/ventricul primitiv comun, alte defecte inclusiv trunchi arterial comun, defect septal ventricular, defect septal atrial, plasarea externă congenitală a inimii	Moerman şi colab., 1992; Bamforth, 1992
Anomalia Ebstein – anomalii scheletale	Camptodactilie/clinodactilie, flexia limitată a cotului, edem	Autozomal dominantă	Anomalia Ebstein	Balaji şi colab., 1991
Ectopia cardiacă – despicătura de buză şi palat	Despicătură de buză/palat/ mandibulă, asternie	Sporadică; ?cauzat de ruptura amniotică precoce	Plasarea externă congenitală a cordului	Gorlin şi colab., 1996
Sindromul Edwards (trisomia 18)	Întârzierea dezvoltării, insuficienţă în creştere, hipertonie, occiput proeminent, fisuri palpebrale reduse, mâini încleştate cu degetele suprapuse, omfalocel, spina bifidă, defect radial	Sporadică	Defect septal ventricular, anomalii valvulare, defect septal atrial, duct arterial persistent, ventricul drept cu dublă cale de ieşire, tetralogia Fallot	Embleton şi colab., 1996
Sindromul Ehlers-Danlos tipul IV (arterial sau tipul Sack-Barabas)	Reprezintă cea mai severă formă, pielea se lezează cu uşurinţă şi are aspect îmbătrânit precoce, cu vene proeminente şi cicatrici cheloide, dar cu o uşoară creştere a elasticităţii, tendinţă la rupere intestinală	Forme autozomal recesive şi dominante; defecte în gena pentru tipul III de colagen (COL3A1) la nivelul 2q31	Anevrisme şi ruptura spontană a aterelor cu calibru mare şi mediu, prolapsul valvei mitrale	Pope şi colab., 1988; 1997; North şi colab., 1995b
Sindromul Elis-van Creveld (displazia condro-ectodermică)	Statură redusă, polidactilie postaxială, scurtarea mezo/acromelică a membrelor, coaste scurte, torace mic, frenule orale, dinţi natali, displazia unghiilor, genus valgum, pelvis redus trident, ocazional malformaţii Dandy-Walker	Autozomal recesivă; gena schiţată la 4p16 cu funcţie necunoscută	Defecte cardiace la 50%, specific atriu comun, defect septal atrial extins (tip ostium primum), defect septal atrio-ventricular; s-a raportat cord stâng hipoplazic	Da Silva şi colab., 1980; Polymeropoulos şi colab., 1996; Digilio şi colab., 1995; 1997a; Ruiz-Perez şi colab., 2000

Tabelul 3.5. *(continuare)*

Boala Fabry	Acroparestezie, dureri abdominale, angiocheratoame, opacități corneene, insuficiență renală	Legat de cromozomul X; defect în gena pentru alfa-galactozidaza A la nivelul Xq22	Cardiomiopatie hipertrofică, prolapsul VM, aritmii, ischemie miocardică, boli cerebrovasculare	Desnick şi colab., 1995
Spectrul facio-auriculo-vertebral (sindromul Goldenhar, microsomia hemifacială, displazia oculo-auriculo-vertebrală)	Microsomie hemifacială, dermoid epibulbar, proeminențe preauriculare, surditate, colobomul pleoapelor, maxile reduse, despicătură palatinală, anomalii vertebrale, microție	Sporadică; ocazional autozomal dominantă sau recesivă	În principal defecte septale ventriculare, tetralogia Fallot; alte defecte incluzând defect septal atrial, coarctație, transpoziția marilor artere	Morrison şi colab., 1992; Kumar şi colab., 1993
Displazia facio-cardio-melică	Radius, ulna, tibia, fibula şi policele bilateral hipoplazic sau absent, picioare diforme şi camptodactilie, gât cudat, limba hipoplazică sau absentă, hipertelorism	Autozomal recesivă	Cord stâng hipoplazic, trunchi arterial comun	Cantu şi colab., 1975
Sindromul facio-cardio-renal (sindromul Eastman-Bixler)	Rinichi sub formă de potcoavă, retard mintal, hipoplazie malară, nas larg, filtru neted, mandibulă proeminentă, urechi proeminente şi jos inserate; ocazional despicătură palatinală	Raport unic: trei frați	Defecte de conducere, fibroelastoză endocardică	Eastman şi Bixler, 1977
Anemia Fanconi	Pancitopenie, leucemie, statură mică, pete „café au lait“, police absent/hipoplazic, organe genitale mici, microcefalie, anormalități renale, retard mental, ochi mici, pierderea auzului, ocazional anormalități ale sistemului nervos central şi gastro-intestinale	Autozomal recesivă; defect în principal la FAA la nivelul 16q24 sau FAC la 9q22, FAD schițat la 3p2 şi cel puțin alte 5 gene (FAB, FAE, FAF, FAG, FAH)	Defecte cardiace la unu din şase: diverse tipuri	Giampietro şi colab., 1993; 1997; Joenje şi colab., 1997
Sindromul Farag (hipertelorism şi tetralogia Fallot)	Retard mintal, hipertelorism, hipospadias, fante palpebrale înguste, punte nazală plată, urechi rotate posterior	?Autozomal recesivă	Tetralogia Fallot, foramen oval deschis, atrezie pulmonară, duct arterial persistent	Farag şi Teebi, 1990
Sindromul hipoplaziei femurale – facies atipic	Femur scurt şi curbat, filtru lung, sinostoză radio-ulnară, despicătură palatinală	Două treimi sporadice, o treime asociat cu diabetul matern	Defecte cardiace, în principal defecte septale ventriculare (numai în cazurile de diabet matern)	Burn şi colab., 1984
Sindromul alcoolic fetal	Statură mică, debut prenatal, fante palpebrale scurte, filtru neted, buză superioară subțire, falange terminale hipoplazice, hipotonie, retard mental	Alcoolismul matern	Tipic defecte septale la o treime din cazuri; tetralogia Fallot, defect septal atrial	Sandor şi colab., 1981
Sindromul fetal indus de aminopterină	Deficit de creştere, microcefalie, oase faciale hipoplazice, punte nazală lată, curățarea părului, antebrațe scurte, picioare diforme	Antagonişti ai folatului	În unele cazuri defecte cu dextropoziție cardiacă	Shaw şi Steinback, 1968
Sindromul fetal indus de citomegalovirus	Hepato-splenomegalie, trombocitopenie, anemie, microcefalie, calcificări cerebrale, corioretinită, surditate	Distrugere virală	Ocazional stenoză valvulară mitrală sau pulmonară, defect septal atrial	Conboy şi colab., 1987; Ko şi colab., 2000

Tabelul 3.5. *(continuare)*

Sindromul fetal indus de hidantoină	Deficit de creştere, microcefalie, retard uşor, punte nazală lată şi depresivă, unghii hipoplazice	Distrugere medicamentoasă	Stenoză valvulară aortică şi pulmonară, coarctaţie, duct arterial deschis, defecte septale	Bartoshesky, 1982; Meadow, 1991
Sindromul rubeolic fetal	Surditate senzorineurală, deficit de creştere, retard psihic, cataractă	Distrugere virală pe calea sistemului vascular	Duct arterial deschis, stenoză pulmonară, stenoză arterială periferică	Gregg, 1942; Webster, 1998
Talomida fetală	Reducţia membrelor, microftalmie, colobom, microţie, despicătură de palat/buză, paralizie facială, hipoplazie renală, criptorhidism, stenoză duodenală, stenoză anală, agenezie sacrală	Expunere intrauterină la talomidă	Defect septal ventricular, stenoză pulmonară, duct arterial deschis, anomalii conotronculare	Smithells şi Newman, 1992
Sindromul fetal indus de valproat	Creastă frontală cu îngustare bifrontală, epicantus, punte nazală lată aplatizată, nas scurt şi ridicat, filtru lung şi plat, ocazional defecte ale tubului neural, despicătură de palat/buză, defecte de radius, osteomalacie, malformaţii genito-urinare, hipoplazie falangiană distală	Distrugere medicamentoasă	Defect septal ventricular, defect septal atrial, duct arterial deschis, coarctaţie aortică, cord stâng hipoplazic, stenoză aortică, stenoză pulmonară periferică	Clayton-Smith şi colab., 1995
Sindromul fetal indus de vitamina A	Retard mintal, anoţie/microţie, hipertelorism, micrognaţie, hidrocefalie şi alte malformaţii ale sistemului nervos central, hipoplazie timică	Distrugere medicamentoasă	Trunchi arterial comun, transpoziţia marilor vase, defect septal atrial, defect septal ventricular, tetralogia Fallot	Lammer şi colab., 1985
Sindromul fetal indus de warfarină	Condrodisplazia punctată cu membre scurte şi epifize gravate; punte nazală hipoplazică şi/sau nări dilatate; ocazional defecte oculare şi cerebrale	Distrugere medicamentoasă	Stenoză pulmonară şi duct arterial persistent	Hall şi colab., 1980
Sindromul FG (sindromul Opitz-Kaveggia)	Insuficienţă în creşterea postnatală, hipotonie, constipaţie severă, anomalii anale, frunte lată cu întârzierea creşterii, agenezia corpului calos	Recesivă, legat de cromozomul X; Probabil heterogenică	Preponderent defecte septale ventriculare; stenoză pulmonară, hipoplazia cordului stâng	Optiz şi colab., 1988; Romano şi colab., 1994; Zwamborn-Hanssen şi colab., 1995
Sindromul Forney	Statură mică proporţionată, surditate conductivă, fuziune vertebrală, sinostoză carpotarsală, pigmentaţia pielii	Autozomal dominantă	Insuficienţă mitrală	Forney şi colab., 1966
Sindromul Fournier (stenoză pulmonară şi nefroză congenitală)	Sindromul nefrotic congenital	?Autozomal recesivă	Stenoză pulmonară	Fournier şi colab., 1963
Sindromul X fragil	Dizabilităţi severe de învăţare, faţă alungită, urechi mari, testicule mărite	Recesivă, legată de cromozomul X; FMR1	Prolaps de valvă mitrală	Crabbe şi colab., 1993; De Vries, 1998
Sindromul Fraser	Criptoftalmus, agenezie renală, atrezia şi stenoza laringiană şi vaginală, sindactilie, defecte cardiace	Autozomal recesivă	S-au descris variate defecte	Burn şi Marwood, 1983
Displazia frontonazală cu defecte cardiace	Hipertelorism, rădăcină nazală lată, despicătură nazală mediană, statură mică, microcefalie	Sporadică	Tetralogia Fallot, stenoza aortică	De Moor şi colab., 1987; Meinecke şi Blunck, 1989

Tabelul 3.5. *(continuare)*

Fucozidoză	Deteriorare mintală şi motorie progresivă, faţă aspră, hepatomegalie, piele îngroşată, angiocheratoame, insuficienţă de creştere, rigiditate articulară, hernie ombilicală, infecţii recurente	Autozomal recesivă; defect în gena pentru alfa-fucozidază la nivelul 1p34	Cardiomiopatia	Willems şi colab., 1991
Sindromul gastro-cutanat	Ulcer peptic, hernie hiatală, pete lentigine/„café au lait”, hipertelorism, miopie	Autozomal dominantă	Un singur arbore genealogic; 10 persoane afectate, una cu prolaps de valvă mitrală şi una cu stenoză pulmonară periferică	Halal şi colab., 1982
Sindromul Gay	Membrană laringiană, statură mică	Autozomal dominantă	Defect septal ventricular	Gay şi colab., 1981
Sindormul geleofizic	Statură mică, mâini şi picioare mici, oase tubulare late şi scurte, contracturi articulare, ochi înclinaţi superior, nas scurt ridicat, buză subţire, filtru neted, hepato-splenomegalie, deces prematur	Autozomal recesivă	Depozite glicoproteice în toate valvele cardiace, cu inducerea stenozei şi insuficienţei	Shohat şi colab., 1990; Pontz şi colab., 1996
Boala de depozitare a glicogenului tipul IIA (boala Pompe)	Hipotonie severă, hiperglosie, slăbiciune musculară, hepatomegalie	Autozomal recesivă; defect în gena pentru acid alfa-glucozidază la nivelul 17q23	Hipertrofie cardiacă progresivă	Hirschhorn, 1995
Boala de depozitare a glicogenului tipul IV (deficienţa Brancher)	Ciroză infantilă, miopatie rapid progresivă, insuficienţă de dezvoltare, deces precoce	Autozomal recesivă; defect în GBE la nivelul 3p12	Cardiomiopatie	Chen şi Burchell, 1995; Bao şi colab., 1996
Boala de depozitare a glicogenului tipul V (boala McArdle)	Crampe musculare, astenie rapidă şi mioglobinurie la efort, pierdere musculară progresivă	Autosomal recesivă; defect în PYGM la nivelul 11q13	Insuficienţă congestivă datorată unui flux sanguin crescut la efort; ? implicarea miocardului	Chen şi Burchell, 1995
Sindromul Golabi Ito	Retard mintal, microcefalie, protruzia urechilor, hipertelorism, păr uscat şi fragil, palat îngust, macrodonţie, piele marmorată	Recesivă, legată de cromozomul X	Defect septal atrial	Golabi şi colab., 1984
Sindromul Goltz	Hipoplazia dermală focală, oligodactilie, hipoplazie dentară, microftalmie, colobom, alopecie, retard mental, osteopatie striată	Aproape toate cazurile sporadice şi la sexul feminin. Posibil dominantă asociată cromozomului X, cu letalitate timpurie la bărbaţi	Rar; stenoză pulmonară, defect septal atrial, duct arterial persistent	Temple şi colab., 1990; Goltz, 1992
Sindromul Gorlin (sindromul nevilor cu celule bazale)	Macrocefalie, umflătură frontală, prognatism, carcinoame bazocelulare multiple după pubertate, gropiţe palmare-plantare, cheratochisturi maxilare odontogenice multiple, anomalii costale, ocazional calcificări false, retard mintal uşor, fibroame ovariene	Autozomal dominant; defect în gena pătată la nivelul 9q22	Fibroame cardiace	Gorlin, 1995; Kimonis şi colab., 1997

Tabelul 3.5. *(continuare)*

Sindromul Gorlin-Chaudry-Moss	Disostoză craniofacială, hipertricoză, hipoplazie genitală, defecte dentare, ochi mici, defecte palpebrale, statură mică, urechi displazice, surditate de conducere, displazie falangiană distală	?Autozomal recesivă	Duct arterial persistent	Ippel şi colab., 1992
Sindromul Hajdu-Cheney	Acrosteoliză în copilăria târzie, deformităţi craniene, amprentă bazilară, facies distinctiv, osteoporoză, laxitate articulară, cifoscolioză, statură mică, pierderea precoce a dinţilor, pierderea auzului, ocazional hidrocefalie, afecţiuni renale chistice, despicătură palatinală	Autozomal dominantă	Preponderent duct arterial persistent, defect septal ventricular, insuficienţă mitrală şi stenoză aortică	Crifasi şi colab., 1997
Sindromul Hallerman-Streiff	Microftalmie, cataractă, maxilare mici, proeminenţă frontală, nas subţire ascuţit, anomalii dentare, hipotricoză, atrofia pielii, statură mică, ocazional retardare psihică	Aproape întotdeauna sporadică	Ocazional tetralogia Fallot, stenoză pulmonară, DSV, defect septal atrial, duct arterial persistent	Cohen, 1991; Imaizumi şi colab., 1994
Sindromul Hay-Wells (sindromul AEC)	Anchiloblefaron, displazie ectodermică, despicătură de buză şi/sau palat; hipodonţie, unghii distrofice, păr rar şi sârmos, dermatită sau eroziunea pielii capului	Autozomal dominantă	Ocazional defect septal ventricular şi duct arterial persistent	Hay şi Wells, 1976; Green şi colab., 1987
Sindromul cord-mână II	Ulna hipoplazică sau absentă, umeri înclinaţi şi îngustaţi, metacarpiene scurte, police scurt şi lat, degetele 4 şi 5 scurte, dislocarea anterioară a extremităţii inferioare a ulnei	Anormalităţi electrocardiografice	Tahicardie şi fibrilaţie atrială	Temtamy şi McKusick, 1978
Sindromul cord-mână III	Brahidactilie, hipoplazie falangiană, oase supranumerare la degetul indicator	Autozomal dominantă	Defect de conducere intraventriculară, sindromul „sick sinus“	Ruiz de la Fuente şi Prieto, 1980
Sindromul cord-mână IV	Statură mică proporţionată, torticolis, organe genitale mici, polidactilie post şi preaxială, sinostoza metacarpienelor	Posibil autozomal dominantă	Atriu comun, stenoză pulmonară, defect septal ventricular, drenaj venos sistemic anormal	Martinez şi colab., 1981
Sindromul cord-mână V (extrasistole ventriculare, perodactilie şi episod Robin)	Sincope, micrognaţie, glossoptoză, despicătură de palat deschisă sau submucoasă, hipoplazia/agenezia falangei distale la mâini şi picioare	Autozomal dominantă	Extrasistole ventriculare apărând ca bigeminism sau tahicardie multifocală	Stoll şi colab., 1992; Toriello, 1992
Sindromul Hennekam	Limfedem cu instalare precoce, limfangiectazie intestinală, retard în creştere, retard mental, accese, aplatizarea etajului mijlociu al feţei, punte nazală plată, epicantus, hipertelorism, anomalii ale urechilor, anomalii dentare, malformaţii renourinare, surditate, anomalii scheletale, sindactilie	Autozomal recesivă	Defect septal ventricular	Angle şi Hersh, 1997

Tabelul 3.5. *(continuare)*

Teleangiectazia hemoragică ereditară	Teleangiectazie nodulară sau păianjen pe buze, față, membrane mucoase și ocazional la nivel visceral, epistaxis recurent	Autozomal dominantă; heterogenă, mutații în gena pentru endoplină la 9q3 (HHT1), ALK1, la 12q13 (HHT2), alte gene neidentificate în locații diferite	Fistule arterio-venoase, hemangioame cavernoase, anomalii vasculare cerebrale	Porteous și colab., 1992; McAllister și colab., 1994; Guttmacher și colab., 1995; Johnosn și colab., 1996
Sindromul Ho	Maxilare mici, despicătură palatinală, polidactilie preaxială, dislocarea șoldului, tibie hipoplazică/absentă, picioare diforme, fontanele persistente, oase suturale	Caz unic: ?cauzat de expunerea multiplă la medicamente	Defect septal ventricular, artera subclavie aberantă	Ho și colab., 1975
Sindromul Hollister	Brahidactilie cu police lung, umeri înguști, scurtarea ușoară a membrelor, articulații rigide	Autozomal dominantă	Stenoza pulmonară, ?defect de coconducere, bloc AV de gradul I	Hollister și Hollister, 1981
Sindromul Holmes-Schimke	Microcefalie, retard mental, crize, micropenis, hipotelorism minor, punte nazală depresivă, față aspră, anormalități costale	Raport unic: doi frați	Arc aortic hipoplazic, defect septal atrial, defect septal ventricular	Holmes și colab., 1993
Sindromul Holt-Oram	Police trifalangian sau hipoplazic până la absent sau bifid, hipoplazia variabilă a primului metacarpian, a radiusului sau a întregului membru, umeri îngustați	Autozomal dominantă; mutații în TBX5 la 12q21	Predominant defect septal atrial, anormalități electrocardiografice izolate; alte defecte, inclusiv defecte septale ventriculare, stenoză aortică, tetralogia Fallot	Newbury-Ecob și colab., 1996; Sletten și Pierpont, 1996; Li și colab., 1997b
Sindromul Holzgreve	Agenezie renală, polidactilie mezo-postaxială, despicătură de buză/palat. Suprapunere cu sindromul Thomas	Sporadică	Hipoplastia cordului stâng, atrezia arcului aortic, defecte septale atriale, ventriculare și atrio-ventriculare	Meinecke și colab., 1993
Homocistinuria	Dislocarea cristalinului, retard ușor, accese, tulburări psihiatrice, constituție marfanoidă, osteoporoză, roșeață malară	Autozomal recesivă Defecte în gena pentru cistationina-beta-sintază, la nivelul 21q22	Tromboză vasculară	Mudd și colab., 1985; Kraus, 1994; Welch și Loscalzo, 1998
Disostoza humerospinală	Despicături coronare ale vertebrelor, humerus distal bifid, cot dislocat, membre superioare rizomelice, picioare diforme „equinovarus”	Incertă; semi-frați materni afectați și un caz sporadic	Valvă mitrală îngroșată; posibil defect septal ventricular la un caz	Kozlowski și colab., 1974; Hall, 1997
Sindromul Hunter (mucopoli-zaharidoza II)	Facies aspru, deficiență de creștere, articulații rigide, cornee clară, hepato-splenomegalie, surditate progresivă, retard mintal	Recesivă, legată de cromozomul X; defect în gena pentru iduronat-sulfatază la nivelul Xq27-28	Insuficiență cardiacă datorată stenozei și insuficienței valvulare, îngustarea arterelor coronariene, afecțiuni miocardice	Neufeld și Muenzer, 1995
Sindromul Hurler (mucopoli-zaharidoza IH)	Facies aspru, disostoză multiplă, hepato-splenomegalie, cornee încețoșată, surditate, retard mental, macroglosie, deces prematur	Autozomal recesivă; defect în IDUA la 4p16	Cardiomiopatie, insuficiență și stenoză valvulară, boli ale arterelor coronariene	Neufeld și Muenzer, 1995

Tabelul 3.5. *(continuare)*

Sindromul Hurst	Microcefalie, statură mică, stenoză coanală, retard mental, pliuri epicantice, nas redus, filtru lung, buză superioară subţire	?Autozomal recesivă	Defect septal atrio-ventricular, defect septal ventricular	Hurst şi colab., 1989
Sindromul hidroletal	Hidrocefalie, hidramnioză, letalitate, malformaţii ale sistemului nervos central, polidactilie, micrognaţie, occipitoschizis, despicătură de buză şi palat, stenoză laringo-traheală	Autozomal recesivă; schiţat la 11q24	Defect septal atrio-ventricular, defect septal ventricular şi alte defecte	Salonen şi Herva, 1990; Visapaa şi colab., 1999
Sindromul hipertelorism-microţie-despicătură (HMC)	Hipertelorism, despicătură de buză/palat, urechi mici displazice, rădăcină nazală lată, retard mintal, ectopie renală, statură mică	Autozomal recesivă	Defect septal atrial, defect septal atrio-ventricular	Verloes, 1994
Hipertricoză-osteo-condro-displazie	Hipertricoză congenitală, macrosomie, osteopenie, torace îngust, coaste late, platispondilie	?Autosomal recesivă	Toate cele 4 persoane afectate prezentau cardiomegalie, una avea duct arterial deschis şi alta stenoză aortică	Cantu şi colab., 1982
Hipetricoză-osteodisplazie-cardiomiopatie	Hipertricoză, macrosomie, macrocefalie, facies aspru, osteopenie, torace îngust, coaste late, platispondilie, retard mintal uşor	?Autozomal recesivă	Cardiomegalie, revărsat pericardică, duct arterial deschis, stenoză aortică	Nevin şi colab., 1996; Garcia-Cruz şi colab., 1997
Calcificare arterială infantilă idiopatică	Boli arteriale cerebrale; depozitarea hidroxiapatitei datorită defectului în lamina elastică, moarte timpurie	?Autozomal recesivă	Boli arteriale coronariene	Bellah şi colab., 1992; Pao şi colab., 1998
Sindromul Ieshima	Hipotonie, incapacitate de dezvoltare, hipertelorism, sprâncene arcuite, nas mic, microţie, micrognaţie, despicătură de palat, microcefalie, retard mintal, surditate, penis mic, criptorhidism	?Autozomal recesivă	Duct arterial deschis, hipertensiune pulmonară	Ieshima şi colab., 1986
Boala Refsum infantilă	Hipotonie, surditate, retinopatie, neuropatie demielinizantă, fibroză hepatică	Autozomal recesivă	Defecte de conducere	Fitz Patrick, 1996
Episod de izomerism	**Dreapta**: specific două atrii drepte, bronhii şi plămâni, splină absentă. **Stânga**: specific două atrii stângi, bronhii şi plămâni, spline multiple. **Ambele**: ficat situat central, malrotaţia organelor	Probabil heterogenă; penetranţă incompletă, recesivă în unele cazuri	Tulburarea septaţiei şi conexiunii embrionare, mai grav în latura dreaptă, conexiuni venoase anormale, sistemic pe stânga şi pulmonar pe dreapta	Rose şi colab., 1975; Burn şi colab., 1986; Burn, 1991
Sindromul Jarcho-Levin (displazia spondilo-toracică)	Statură redusă sever, trunchi scurt, coaste în evantai, hemivertebre, hidronefroză, anus neperforat	Autozomal recesivă; defect al genei DLL3 la 19q13, parte a căii de semnalizare Notch	Defect septal atrio-ventricular, coarctaţie/întrerupere aortică, stenoză pulmonară, defect ventricular	Aurora şi colab., 1996; Bulman şi colab., 2000
Sindromul Jennings	Frunte proeminentă, urechi „mototolite”, fante palpebrale, maxilare şi genitale reduse, retard psihic moderat şi accese	Raport unic: doi fraţi	Fibroelastoză endocardică	Jennings şi colab., 1980

Tabelul 3.5. *(continuare)*

Sindromul Jervell-Lange-Nielson	Surditate senzori-neurală, sincopă, moarte subită, ocazional accese	Autozomal recesivă, defecte heterogene şi homozigotice, în KVLQT1 la 11p15, în KCNE1 la 21q11	Interval QT prelungit, aritmie	Jervell, 1985; Tyson şi colab., 1997
Displazia toracică Jeune	Scurtarea severă a coastelor, dwarfism cu membre scurte, insuficienţă respiratorie, anomalii pelviene, polidactilie, epifiză conică, ocazional boala rinichilor chistici, distrofie retiniană, fibroză hepatică şi pancreatică	Autozomal recesivă	Insuficienţă cardiacă congestivă, cord pulmonar; cardiomiopatia şi defecte cardiace congenitale sunt rare	Tahernia şi Stamps, 1997; Turkel şi colab., 1985
Sindromul Johannson-Blizzard	Incapacitate de a creşte, insuficienţă pancreatică, hipotiroidism, aplazia congenitală a pielii, anomalii ale pilozităţii, nări dilatate hipoplazice, retard mental, surditate senzori-neurală	Probabil autozomal recesivă	Defect septal atrial, defect septal ventricular, stenoză pulmonară, transpoziţia marilor artere, dextropoziţia laterală a organelor	Hurst şi Baraitser, 1989
Sindromul Johnson-McMillan	Alopecie, anosmie, surditate de conducere, microţie şi/sau atrezia canalului autitiv extern, hipogonadism hipogonadotropic, ocazional retard mintal, despicătură palatinală	Autozomal dominantă	Defect septal ventricular, defect cardiac complex	Johnson şi colab., 1983; Bankier şi Rose, 1994
Sindromul Jones-Waldman	Frunte proeminentă, protruzia oculară, vârf nazal lărgit, depresiuni preauriculare, statură mică, clinodactilie, criptorhidism	Autozomal dominantă	Tetralogia Fallot	Jones şi Waldman, 1985; Schuler şi colab., 1994
Sindromul Kakubi (sindromul Niikawa-Kuroki)	Retard mintal, statură mică, faţă caracteristică cu sprâncenele acoperite, pleoapele inferioare eversate, fante palpebrale alungite, urechi şi pulpa degetelor proeminente; ocazional malformaţii scheletale şi viscerale, incluzând despicătura de palat şi buză, anomalii vertebrale şi anomalii renale	Probabil autozomal dominantă	Defect septal ventricular, defect septal atrial, coarctaţie, anomalii valvulare aortice, prolaps al valvei mitrale, transpoziţia arterelor mari; s-au raportat şi alte defecte	Niikawa şi colab., 1988; Philip şi colab., 1992; Hughes şi Davies, 1994
Sindromul Kartagener	Dischinezie ciliară, rezultată din absenţa lanţurilor de dineină, bronşiectazie, surditate de conducere	Autozomal recesivă; jumătate din homozigoţi au transpoziţie laterală a organelor	Aranjament „în oglindă”, rareori asociat cu defecte majore (?suprapunere cu episod de izomerism)	Afzelius, 1976; Guichard şi colab., 2000
Sindromul Kashani	Uropatie obstructivă, reflux ureteral, hidronefroză	Raport unic: două surori	Hipoplazia difuză a arterelor pulmonare, hipoplazie uşoară a aortei ascendente	Kashani şi colab., 1984
Sindromul Kaufman	Duplicarea ureterelor, fuziune vertebrală, hemivertebre, stenoză anală, despicătură de buză şi palat	Probabil autozomal recesivă	Hipoplazia cordului stâng, coarctaţie aortică, defect septal ventricular defect septal atrial, duct arterial deschis	Kaufman şi colab., 1974
Sindromul Kaufman-McKusick	Polidactilie postaxială, hidrometrocolpos, atrezie vaginală, atrezie/stenoză anală, hidronefroză, boala Hirschprung	Autozomal recesivă; gena schiţată la 20p12	Defect septal atrio-ventricular, atriu unic, defect septal ventricular	Cantani şi colab., 1987; Lurie şi Wulfsberg, 1994; Stone şi colab., 1998

Tabelul 3.5. *(continuare)*

Sindromul Kawashima (sindrom asemănător embriopatiei izotretinoine)	Hipertelorism, displazia urechilor, proeminenţe preauriculare, surditate senzorineurală, vârf nazal lărgit, microgrnaţie	Unic raport: trei fraţi	Arc aortic întrerupt, defect septal atrial, defect septal ventricular, stenoză aortică	Kawashima şi colab., 1987
Sindromul Kearns-Sayre	Miopatie mitocondrică, oftalmoplegie, retinită pigmentată, ptoză, atrofie optică, statură mică, surditate, disfuncţii endocrine şi neurologice	Deleţii/duplicaţii ADN mitocondriale	Defecte de conducere, cardiomiopatie	Alaike şi colab., 1997; Fromenty şi colab., 1997
Sindromul Keutel	Calcificarea cartilajului urechii, a laringelui şi traheii, brahi-telefalangie, hipoplazia etajului mijlociu al feţei, surditate mixtă, statură mică, predispoziţie la infecţii, retard mintal	Autozomal recesivă	Stenoză arterială pulmonară periferică multiplă, defect septal ventricular	Teebi şi colab., 1998
Sindromul Klippel-Feil	Gât scurt, inserţie joasă a părului, vertebre cervicale anormale, surditate, umeri Sprengel, despicătură de palat, ocazional agenezie renală	Preponderent sporadică; poate fi dominantă în câteva cazuri	O mare varietate de defecte, de obicei defecte septale ventriculare	Nagib, 1985
Sindromul Klippel-Trenaunay-Weber	Hipetrofia asimetrică a membrelor, hemangiom cutanat, retard uşor la cei cu implicaţii faciale, episoade tromboembolice	Sporadică	Fistule arterio-venoase, hemangioame cavernoase, vene varicoase	Viljoen, 1998a; Samuel şi Spitz, 1995
Sindromul Kousseff	Meningocel sacral, agenezie renală, urechi jos inserate şi rotate posterior, retrognaţie, gât scurt, inserţia posterioară joasă a părului	Autozomal recesivă	Tetralogia Fallot, trunchi arterial comun, stenoză/atrezie pulmonară, defect septal ventricular	Kousseff, 1984; Toriello şi colab., 1985a
Sindromul Lambert	Retard psihic uşor, proeminenţe/depresiuni preauriculare, displazia urechilor, picioare diforme, macrostomie, hipospadias, hernie inghinală, atrezie biliară	?Autozomal recesivă	Defect septal ventricular	Lambert şi colab., 1990
Sindromul Larsen	Dislocaţie articulară multiplă, diformităţi ale picioarelor, police aplatizat, faţă plată, punte nazală în depresiune, despicătură de palat, statură mică, segmentarea vertebrală anormală, oase carpiene accesorii	Autozomal dominantă; o genă schiţată la 3p, posibile şi forme autozomal recesive	Dilataţia rădăcinii aortice, anomalii valvulare ale ductului arterial, defecte septale, stenoză pulmonară, fibroelastoză endocardică	Kiel şi colab., 1983; Laville şi colab., 1994a; Vujic şi colab., 1995
Episoade de lateralitate (includ situs ambiguus, heterotaxie, poli/asplenie, sindromul Ivemark, episod de izomerism)	Asplenie/polisplenie, perturbarea lateralizării viscerale, izomerism atrial şi branhial drept/stâng	Heterogenă; preponderent sporadică, câteva autozomal recesive şi altele dominante cu penetranţă incompletă	Defecte complexe incluzând anomalia totală a drenajului venos pulmonar, atriu comun, defect septal atrio-ventricular, transpoziţia arterelor mari, atrezie pulmonară, vena cavă inferioară întreruptă	Azlsworth, 1993; Bowers şi colab., 1996; Penman-Splitt şi colab., 1996; Hashmi şi colab., 1998
Sindromul Laurence	Boala Hirschprung, polidactilia postaxială a mâinilor, degete ale picioarelor mari şi bifide	Probabil recesivă	Defecte septale ventriculare, defect septal atrial, stenoză mitrală, coarctaţie aortică	Laurence şi colab., 1975; Nowaczyk şi colab., 1997
Microftalmia Lenz	Retard mental, microftalmie, microcefalie, anomalii scheletale, digitale, genito-urinare, ocazional despicătură de buză/palat	Recesivă şi corelată cu X	Apar de obicei defecte cardiace nespecificate	Traboulsi şi colab., 1988

Tabelul 3.5. *(continuare)*

Sindromul LEOPARD (sindromul lentigo multiplu) – acronim	Lentigo multiplu, anomalii electrocardiografice, hipertelorism ocular, stenoză pulmonară, anomalii genitale, retard, surditate; ocazional dificultăţi de învăţare; suprapunere cu sindromul Noonan şi neurofibromatoza	Autozomal dominantă	Stenoză pulmonară, displazia valvei pulmonare, cardiomiopatie hipertrofică, anormalităţi electrocardiografice; stenoză subaortică şi duct arterial deschis	Coppin şi Temple, 1997
Sindromul Levin	Colobomul retinian, slăbiciunea muşchiului coborâtor al comisurii bucale; ?suprapunere cu asocierea CHARGE	Ambele cazuri provenite dintr-o pereche de gemeni monozigotici; ?genetică	Hipoplazia arcului aortic	Levin şi colab., 1973
Sindromul nevului sebaceu linear	Nevus pigmentat linear, retard moderat, hidrocefalie, cornee înceţoşată, colobom, tumori renale, accese	Sporadică	Coarctaţie aortică, defect septal ventricular, alte leziuni mai rare	Zaremba, 1978
Sindromul nevului sebaceu linear	Leziuni verucoase pigmentate lineare, retard mintal, accese, malformaţii ale sistemului nervos central, anomalii scheletale şi oculare	Sporadică	Defect septal ventricular, coarctaţie aortică, stenoză pulmonară, duct arterial persistent, hipoplazia cordului drept	Grebe şi colab., 1993
Sindromul Lin-Gettig	Craniosinostoză sagitală, agenezia corpului calos, dezvoltare întârziată, camptodactilie, blefarofimoză/ptoză, hipoplazie genitală	Doi fraţi; ?recesivă	Defect septal ventricular	Lin şi Gettig, 1990
Sindromul Lowry-MacLean	Dizabilităţi severe de învăţare, microcefalie, craniosinostoză, despicătură de palat, eventraţie diafragmatică, hipospadias	Incertă	Defect septal atrial, defect septal ventricular, stenoză pulmonară	Kousseff şi colab., 1994
Sindromul Lujan-Fryns (retard mintal asociat cromozomului X cu status marfanoid)	Retard mental, status slăbit, mâini şi picioare lungi şi subţiri, faţă alungită şi îngustă, nas ascuţit, boltă palatină înaltă şi arcuită, voce hipernazală, probleme comportamentale	Recesivă legată de X	Defect septal atrial doar la un singur pacient	Lacombe şi colab., 1993
Limfedem cu anomalii cardiace (Sindromul Irons)	Limfedem congenital al membrelor inferioare, hidrocel, frunte proeminentă, epicantus, punte nazală aplatizată şi lată, hidrops, omfalocel	Raport unic: trei fraţi	Defect septal atrial	Irons şi colab., 1996
Sindromul Maffuci	Encondromatoză, hemangioame cutanate multiple	Sporadică	Hemangiom cavernos	Lewis şi Ketcham, 1973
Sindromul Malouf	Disgenezie ovariană, hipogonadism hipergonadotropic, ptoză	Probabil autozomal recesivă	Cardiomiopatie	Malouf şi colab., 1985
Disostoza mandibulo-facială	Statură mică, microcefalie, fante palpebrale înclinate inferior, urechi jos inserate şi în protruzie, pierderea auzului, criptorhidism	Recesivă, corelată cu X	Stenoză pulmonară subvalvulară	Toriello şi colab., 1985b
Sindromul Marden-Walker	Blefarofimoză, contracturi articulare congenitale multiple, dezvoltare întârziată, retard de creştere, masă musculară diminuată, facies imobil, micrognaţie, cifoscolioză	Autozomal recesivă	Dextrocardie, conexiuni anormale ale venei cave, defecte septale, cardiomiopatie	Ramer şi colab., 1993; Williams şi colab., 1993

Tabelul 3.5. *(continuare)*

Sindromul Marfan	Constituţie înaltă şi slabă, membre lungi, arahnodactilie, diformităţi toracice, scolioză, laxitate articulară, palat înalt, miopie, subluxaţia cristalinului, hernii noi tot mai numeroase, striuri cutanate, pneumotorace, ectazie durală	Autozomal dominantă; defect în gena pentru fibrilina-1 la nivelul 15q21	Dilataţia aortei ascendente, disecţie aortică, regurgitare mitrală, prolapsul valvei mitrale	De Paepe şi colab., 1996; Gray şi Davies, 1996
Sindromul hipermobilităţii marfanoide	Statură înaltă disproporţionată, arahnodactilie, dislocarea articulaţiilor, hiperelastoză	Probabil defect de colagen; ?autozomal dominantă	Insuficienţa aortică şi a valvei mitrale	Walker şi colab., 1969
Sindromul Maroteaux-Lamy (mucopoli-zaharidoza VI)	Insuficienţă de creştere, faţă aspră, contracturi articulare, diformităţi toracice, înceţoşare corneană, pierderea auzului, hepato-splenomegalie	Autozomal recesivă; defect în gena pentru arilsulfataza B la 5q1	Stenoză şi insuficienţă valvulară, cardiomiopatie	Neufeld şi Muenuer, 1995
Sindromul Marshall-Smith	Înălţime exagerată, vârstă osoasă avansată, incapacitate de dezvoltare, creştere întârziată, funte şi ochi proeminenţi, deces timpuriu	Sporadic	Defect septal atrial, duct arterial persistent	Williams şi colab., 1997
Sindromul indus de diabetul matern	Varietate de malformaţii, agenezie sacrală (regresiune caudală), hipoplazie femurală, despicătură palatinală, anomalii vertebrale	Diabet matern (?insuficient tratat)	Până la 5% prezintă defecte ce includ defectele septale ventriculare şi transpoziţia completă	Rowland şi colab., 1973; Ferencz şi colab., 1990
Sindromul indus de fenilcetonuria maternă	Microcefalie, retard mintal, retard în creşterea intrauterină, ocazional despicătură palatinală, microftalmie	Distrugere prin niveluri ridicate de fenilalanină în uter	25% din pacienţi prezintă defecte, inclusiv defecte septale şi obstrucţia evacuării	Levy şi Ghavami, 1996
Sindromul McDonough	Retard mintal, nas mare, urechi de liliac, separaţia musculaturii rectale („diastasis recti"), cifoscolioză, pliuri antropoide	?Autozomal recesivă	Stenoză aortică, stenoză pulmonară, defect septal atrial, defect septal ventricular	Garcia-Sagredo şi colab., 1984
Sindromul Meckel	Encefalocel occipital, microcefalie, displazie renală chistică, polidactilie postaxială, microftalmie, despicătură de buză/palat, fibroză/chisturi hepatice, alte anomalii ale sistemului nervos central,incluzând malformaţiile Dandy Walker	Autozomal recesivă; heterogenă, o genă schiţată la 17q22	S-au descris defecte variate, îndeosebi septale	Salonen, 1984; Salonen şi Paavola, 1998
Megachist-microcolon-hipoperistaltism	Megachist/megaureter/hidronefroză; microcolon/intestin subţire dilatat	Autozomal recesivă	Rabdomiom, trunchi arterial comun, defecte cardiace complexe	Anneren şi colab., 1991
Microcefalie-cardiomiopatie	Microcefalie, retard mintal, urechi sub formă de pâlnie, clinodactilie, torace îngustat	Autozomal recesivă	Cardiomiopatie	Winship şi colab., 1991
Microftalmie-microţie-trunchi arterial (trunchi arterial comun)	Microftalmie, microţie, contracturi articulare, camptodactilie	Fraţi multipli, ?recesivă	Trunchi arterial comun	Digilio şi colab., 1997b

Tabelul 3.5. *(continuare)*

Sindromul Mietens (sindromul Mietens-Weber)	Opacitate corneană, nistagmus, contractură în flexiune a cotului, dizlocarea radiusului, radius şi ulna scurte/absente, insuficienţă de creştere, nas îngustat	Autozomal recesivă	Anevrism vascular	Mietens şi Weber, 1966
Sindromul Miller (dizostoza acrofacială postaxială; sindromul Geene-Wiedemann)	Defect de reducere postaxială, hipoplazie malară, ochi înclinaţi inferior, ectropion, colobom palpebral, micrognaţie, despicătură de buză/palat, urechi displazice, pierderea auzului	Probabil autozomal recesivă	Defect septal ventricular, defect septal atrial	Neumann şi colab., 1996
Sindromul lisencefaliei Miller-Dieker	Lisencefalie tipul I, retard sever, accese, incapacitate de creştere, frunte înaltă şi brăzdată, îngustare bitemporală, nas scurt şi ridicat, buză superioară proeminentă	Autozomal dominantă; deleţii la 17p13.3 la >90% cauzând haploinsuficienţa genelor, inclusiv a LIS-1	Defecte variate, inclusiv tetralogia Fallot, defect septal ventricular, stenoză pulmonară, duct arterial persistent	Dobyns şi colab., 1996, 1998; Pilz şi Quarrell, 1996
Sindromul Morquio (mucopoli-zaharidoza IV)	Faţă uşor aspră, dwarfism, trunchi scurt, cifoscolioză severă, genu valgus (genunchi în X), hipoplazie odontoidă, cornee înceţoşată, pierderea auzului, hepatomegalie	Autozomal recesivă; defecte în GALNS la 16q24 (tip A) sau GLB1 la 3p21 (tip B)	Stenoză şi insuficienţă aortică şi de valvă mitrală	Neufeld şi Muenzer, 1995; Northover şi colab., 1996
Sindromul Mucke	Limfedem congenital, fante palpebrale înclinate, filtru lung, retrognaţie	Raport unic: doi fraţi	Coarctaţie aortică, duct arterial persistent	Mucke şi colab., 1986
Mucolipidoza II (I boala celulară)	Retard psihomotor sever, statură mică, creştere diminuată în greutate, facies aspru, creste alveolare groase, rigiditate articulară, cifoscolioză, hepatomegalie, macroglosie, deces timpuriu	Autozomal recesivă; deficienţa glucozamin-acetil-fosfat-transferazei; gena schiţată la 4q2	Îngroşarea şi insuficienţa valvei aortice, cardiomegalie	Kornfeld şi Sly, 1995
Mucolipidoza tip III (polidistrofia pseudo-Hurier)	Faţă aspră, retard mintal uşor, înceţoşare corneeană, statură mică, rigiditate articulară, scolioză	Autozomal recesiv; deficienţa enzimei GNPTA; gena schiţată la 4q2	Insuficienţa valvei aortice	Kornfeld şi Sly, 1995
Nanismul Mulibrey	Statură redusă sever, faţă triunghiulară, craniu mărit, şa turcească sub forma literei J, pete retiniene galbene, hepatomegalie, pierdere musculară, „naevus flameus“	Autozomal recesivă; gena schiţată la 17q2	Pericardită constrictivă	Lapunzina şi colab., 1995; Avela şi colab., 1997
Sindromul MURCS	Aplazia mulleriană a ductului renal, displazie cervico-toracică, absenţă uterină, atrezie vaginală, statură mică	Sporadică	Întoarcere venoasă anormală, defecte de conducere, transpoziţia laterală a inimii/dextrocardie, defect septal ventricular	Braun-Quentin şi colab., 1996
Sindromul Mutchinick	Retard mintal, microcefalie, tulburări de vorbire, statură mică, ochi înclinaţi inferior, hipertelorism, urechi mari simple, nas drept şi larg	Probabil autozomal recesivă	Defect septal atrial, stenoză pulmonară, bloc de ramură dreaptă	Doerfler şi colab., 1997

Tabelul 3.5. *(continuare)*

Sindromul Myhre	Retardaţie mintală, statură mică, limitare articulară, hipertrofie musculară, degete scurte, blefarofimoză, filtru scurt, prognatism, pierderea auzului (poate fi similar cu sindromul GOMBO)	?Autozomal recesivă	Defect septal atrial, hipertrofie ventriculară	Garcia-Cruz şi colab., 1993; Bottani şi Verioes, 1995
Sindromul distrofiei miotonice	Miotonie, cataractă, ptoză, testicule mici, alopecie frontală, slăbiciune musculară	Autozomal dominantă	Defecte de conducere, rabdomiom	Forsberg şi colab., 1990
Sindromul Najjar (sindromul cardio-genital)	Hipospadie, penis mic, testicule mici, criptorhidism, retard mintal	Recesivă; 3 fraţi într-o familie şi 2 – în alte 2 familii; ?autozomal; ?legat de cromozomul X?	Cardiomiopatie congestivă	Najjar şi colab., 1996; Nwokoro şi colab., 1997
Sindromul NAME (sindromul LAMB, sindromul Carney)	Nevi, mixom atrial, neurofibrom mixoid (mucinoza pielii), efelide (hiperactivitate endocrină); tumori endocrine maligne	Autozomal dominantă; gena schiţată la 2p16	Mixom atrial	Stratakis şi colab., 1996; Nwokoro şi colab., 1997
Sindromul Nathalie	Surditate senzori-neurală, cataractă, atrofie musculară, osteocondroză, retard în creştere, hipoplazie mamară	Autozomal recesivă	Intervale PR scurte şi extrasistole ventriculare QRS	Cremers şi colab., 1975
Boala Naxos	Cheratoză palmo-plantară, păr dens, sârmos, zbârlit, brahidactilie	Autozomal recesivă; gena schiţată la 17p21	Aritmii ventriculare, fibrodisplazie endomiocardică, anomalia Ebstein	Protonotarios şi colab., 1986; Tosti şi colab., 1994; Coonar şi colab., 1998
Miopatie necrotizantă-cataractă-cardiomiopatie	Hipotonie, cataracte, atrofie cerebrală/de corp calos, miopatie necrotizantă, retard mintal	Probabil autozomal recesivă	Cardiomiopatie	Lyon şi colab., 1990
Sindromul Neish-Roberts	Frunte lată, vârf nazal bifid, micrognaţie, camptodactilie, hidronefroză non-obstructivă, septum pellucidum absent	Doi fraţi afectaţi	Hipoplazia cordului stâng, hipoplazia aortică	Neish şi Roberts, 1992
Neurofibro-matoza tip I	Pete „café au lait”, hamartoame, neurofibroame periferice, macrocefalie, tumori ale sistemului nervos central (incluzând gliom optic, feocromocitom, tumori maligne), scolioză, pseudoartroză, retard mintal uşor	Autozomal dominantă; defect în gena pentru neurofibromină la 17q11	Hipertensiune, stenoza arterei renale, arterei carotidiene interne, aortei, anevrism, congestie cardiacă, neurofibroame cardiace, ocazional stenoza valvei pulmonare, neurofibromatoză cardiacă	Shen şi colab., 1996; Friedman şi Birch, 1997; Ferner, 1998
Sindromul Noonan	Statură mică, gât scurt, torace excavat, hipertelorism, ochi înclinaţi inferior, urechi jos inserate, retard mental uşor, criptorhidism	Autozomal dominantă; heterogenă, o genă schiţată la 12q22	Stenoza valvei pulmonare, defect septal atrial, cardiomiopatie hipertrofică, defect septal ventricular	Allanson, 1987; Burch şi colab., 1993; Jamieson şi colab., 1994; Brady şi colab., 1997
Leziune cu celule gigantice/„Noonan-like”	Statură mică, inteligenţă redusă/normală, hipertelorism, urechi rotate posterior, leziuni cu celule gigantice ale oaselor	Sporadică	Stenoză pulmonară	Cohen şi Gorlin, 1991
Sindromul neurofibromatozei Noonan	Fenotip Noonan asociat cu manifestarea neurofibromatozei	Autozomal dominantă; mecanism încă neelucidat	Stenoză pulmonară; multiple alte defecte	Opitz şi Weaver, 1985; Carey, 1998

Tabelul 3.5. *(continuare)*

Sindromul oculo-facio-cardio-dentar	Cataractă congenitală, microftalmie, radiculomegalie, oligodonție, dinți temporari persistenți, față alungită, punte nazală înaltă, nări crestate, ocazional despicătură de palat, pierderea auzului, retard mintal	Dominantă, corelată cu cromozomul X	Defect septal atrial, defect septal ventricular, prolapsul valvei mitrale	Gorlin și colab., 1996; Obwegeser și Gorlin, 1997
Sindromul Ohdo	Retard mintal, blefarofimoză, ptoză, hipoplazie dentară, urechi displazice, nas caracteristic, cavitate bucală mică, pierderea auzului	?Autozomal dominantă	Defect septal ventricular, defect septal atrial, duct arterial persistent, stenoză pulmonară	Mhanni și colab., 1998; Rasmussen și Stromme, 1998
Displazia Omo	Scurtarea rizomelică a membrelor, îndeosebi a umerilor, dizlocarea capetelor radiale, femur curbat, față caracteristică cu nas mic și vârf rotunjit, punte nazală în depresiune și filtru lung	Autozomal recesivă și dominantă	Stenoză mitrală	Baxova și colab., 1994
Omfalocel-extrofie vezicală-anus neperforat-defecte spinale (OEIS)	Omfalocel, eversiune vezicală, organe genitale anormale sau absente, defecte de segmentare a coloanei lombare și sacrale	Sporadică	Defect de canal atrio-ventricular, vena cava inferioară stângă persistentă, arteră subclavie dreaptă aberantă	Kant și colab., 1997
Sindromul Onat (stenoză subaortică și miopie)	Statură mică proporționată, nas ridicat sau în anteversiune, voce răgușită, chifoză, hernie inghinală, afecțiuni pulmonare obstructive	Posibil autozomal recesivă	Stenoză aortică	Onat și colab., 1984
Sindromul Opitz G/BBB (sindromul Opitz-Frias)	Hipertelorism, despicătură de buză și palat, disfagie, despicătură laringo-traheală, hipospadie, imperforație anală, dezvoltare întârziată	Corelat cu X; defecte în MID1 la Xp.3, forme autozomal dominante schițate la 22q11	Duct arterial deschis, defect septal ventricular, tetralogia Fallot, defect septal atrial, coarctație aortică, defecte cardiace complexe	Robin și colab., 1995, 1996; Quaderi și colab., 1997
Sindromul oral-digital-cardiac	Hipertelorism, hamartom oral, malocluzie, polidactilie postaxială, hidrometrocolpos	Autosomal recesivă	Insuficiență aortică, defect septal atrio-ventricular, coarctație/întreru-pere aortică	Orstavik și colab., 1992
Sindromul oro-facial-digital (OFD), tipul IV (sindromul Mohr-Majewski)	Despicătură mediană de buză superioară, frenule multiple, hematoame linguale, tibie absentă, polidactilia pre-postaxială a picioarelor, polidactilia postaxială a mâinilor, atrofie cerebrală	Autozomal recesivă	Tetralogia Fallot, defect septal atrio-ventricular, anomalie de întoarcere venoasă	Toriello și colab., 1997
Sindromul oro-facial-digital (OFD), tipul II (sindromul Mohr)	Despicătura mediană a buzei, limbă lobată, hamartom, encefalocel, polidactilie pre-postaxială	Autozomal recesivă	Defect septal atrio-ventricular, aortă întreruptă, defect septal atrial	Baraitser, 1986
Sindromul oro-facial-digital (OFD), tipul VI (sindromul Varadi-Papp)	Degete mari și bifide la picioare, polidactilia centrală a mâinilor, metacarpiene III în formă de Y, despicătură de buză/palat, frenule orale, noduli linguali, defecte cerebelare, retard mintal și de creștere	Autozomal recesivă	Stenoză aortică, defect septal atrio-ventricular, coarctație aortică	Varadi și colab., 1980; Munke și colab., 1990

Tabelul 3.5. *(continuare)*

Osteogeneza imperfectă (patru tipuri clinice)	Fracturi multiple, osteopenie, oase wormiene şi/sau craniu moale deformat, şi/sau sclere albastre, şi/sau smalţ dentar anormal, pierderea progresivă a auzului	Autozomal dominantă; defecte în COL1A1, la 17q, sau COL1a2, la 7q	Dilatarea rădăcinii aortice, prolapsul valvei mitrale, ruptura corzii mitrale, regurgitare aortică	Hortop şi colab., 1986; Byers, 1993
Osteogeneza imperfectă – microcefalie-cataracte	Fracturi multiple, oase late, cataracte, urechi jos inserate, microcefalie, atrofie cerebrală, laxitate articulară	Raport unic: trei fraţi ?autozomal recesivă	Ventricul stâng redus (1), defect septal ventricular (1)	Buyse şi Bull, 1978
Sindromul oto-palato-digital tipul II	Hipertelorism, ochi înclinaţi inferior, micrognaţie, despicătură de palat, oase lungi curbate, degete flectate şi suprapuse, degetele picioarelor lăţite, metacarpiene 1 scurte; ocazional polidactilie, fibula mică sau absentă, omfalocel	Recesivă, corelată cu X	Defect septal ventricular, defect septal atrial, stenoză aortică, duct arterial deschis	Andre şi colab., 1981; Young şi colab., 1993; Preis şi colab., 1994; Robertson şi colab., 1997
Sindromul Pallister-Hall	Hemartoblastom hipotalamic, polidactilie centrală/postaxială, anus neperforat, brahitelefalangie, displazia unghiilor, anomalii laringiene, disfuncţie pituitară, anomalii renale, facies anormal	Autozomal dominantă; defect în GL12 la nivelul 7p13	Stenoză pulmonară, coarctaţie aortică, defect septal atrial, defect septal ventricular	Biesecker şi Graham, 1996; Kang şi colab., 1997
Sindromul Pallister-Killian	Retardaţie mentală severă, statură mică, facies aspru, proeminenţă frontală, alopecie temporală, nas ridicat, obraji plini, gură cu comisuri coborâte, regiuni cutanate depigmentate, hernie diafragmatică, mameloane supranumerare	Mozaicism 12p tetrasomie	Preponderent defect septal ventricular, coarctaţie aortică, defect septal atrial, duct arterial persistent, stenoză aortică	Schinzel, 1991
Sindromul Palmer-Pagon	Hidrocefalie, reflux urinar, inserţia joasă a cordului ombilical, punte nazală plată, vârf nazal bulbos	Doi fraţi; ?recesivă	Tetralogia Fallot, anomalii de întoarcere venoasă, defect septal atrial, duct arterial persistent	Palmer şi Pagon, 1993
Hipoplazia pancreatică – defect cardiac congenital	Hipoplazie congenitală ce duce la diabet zaharat	Autozomal dominantă	Tetralogia Fallot, transpoziţia marilor artere, defect septal atrial, duct arterial persistent	Yorifuji şi colab., 1994
Sindromul Patau (trisomia 13)	Retard mental şi dezvoltarea incompletă a creierului frontal, polidactilie, microcefalie, microftalmie, despicătură de buză şi palat, surditate, criptocludism, defecte de scalp	Sporadică	Defecte cardiace la 80%; defect septal ventricular, duct arterial deschis, defect septal atrial	Wyllie şi colab., 1994
Sindromul Pena-Shokeir	Anchiloze multiple, hipoplazie pulmonară, retardul creşterii intrauterine, hipertelorism, micrognaţie, gât scurt, urechi jos inserate	Câteva recesive; risc recesiv 10-15%, unele datorită anticorpilor materni împotriva receptorilor acetilcolinei	Numeroase defecte ocazionale, incluzând defect septal atrial, coarctaţie aortică, hipoplazie cardiacă	Hall, 1986; Brueton şi colab., 2000
Sindromul Percin	Sindactilia cutanată a degetelor mâinilor şi picioarelor, despicătură de buză	Autozomal dominantă, cu prezentarea unui tată cu 2 fiice	Defect septal atrial, tetralogia Fallot	Percin şi colab., 1995

Tabelul 3.5. *(continuare)*

Anomalia Peeres-defect cardiac congenital	Anomalia Peters a ochilor cu sclerocornee, glaucom, displazia irisului	Sporadică	Tetralogia Fallot, arc aortic duplicat/drept, dextrocardie, defect septal ventricular	Chen şi D'Souza, 1990
Sindromul Peters-plus (sindromul Krause-Kivlin)	Anomalia Peters, statură mică, membre scurte, brahidactilie, faţă rotundă, buze subţiri, filtru lung, retard mental, ocazional despicătură de buză/palat, anomalii renale	Autozomal recesivă	Defect septal atrial, defect septal ventricular, stenoză pulmonară, stenoză aortică subvalvulară	Hennekam şi colab., 1993; Thompson şi colab., 1993
Sindromul cardiocranian tip Pfeiffer	Craniostenoză sagitală, retard de creştere, contracturi articulare, retard mental, ocazional anomalii renale, deschiderea limitată a cavităţii bucale	?Autozomal recesivă	Defect septal atrial, tetralogia Fallot, defect septal ventricular, duct arterial persistent, stenoză pulmonară	Digilio şi colab., 1997a
Sindromul Pfeiffer-Singer-Zschiesche	Craniosinostoză sagitală, incapacitate de dezvoltare, contracturi articulare, dezvoltare întârziată, hipertelorism, micrognaţie, urechi jos inserate, despicătură submucoasă de palat, rinichi hipoplazici, coaste anormale	Incertă? Autozomal recesivă	DSA, defect septal ventricular duct arterial deschis, tetralogia Fallot, stenoză pulmonară periferică şi o venă azygos	Williamson-Kruse şi Biesecker, 1995
Sindromul PHAVER	Pterigie, defecte cardiace, moştenire autosomal recesivă, defecte vertebrale, anomalii ale urechilor şi defecte radiale	Autozomal recesivă	Defect septal ventricular, defect septal atrial, arc aortic hipoplazic, ventricul drept cu dublă ieşire, atrezie pulmonară	Powell şi colab., 1993
Sindromul Poland	Extremităţi terminale unilaterale, defecte de reducere, absenţa capului sternal ipsilateral al pectoralului mare, microcefalie, agenezie renală, hernie diafragmatică	De obicei sporadică	Dextrocardie, stenoza arterei subclaviculare stângă	Bamforth şi colab., 1992
Polidactilie postaxială cu anomalii dentare şi vertebrale	Polidactilie postaxială, hipoplazia şi fuziunea corpurilor vertebrale, dinţi mari, cu număr redus şi defecte de smalţ, degete largi la picioare, despicături submucoase	Autozomal recesivă	Murmur de evacuare ventriculară dreaptă la doi pacienţi, iar la unul trunchi arterial comun, din care derivă 2 artere pulmonare	Rogers şi colab., 1977
Dischinezia ciliară primară (include sindromul imotilităţii ciliare, sindromul Kartagener)	Dischinezia ciliară, brahiectazie, sinuzită, transpoziţia laterală a organelor la 50%, infertilitate; suprapunere cu episod de lateralitate	Autozomal recesivă	10%; preponderent discordanţă atrio-ventriculară şi ventriculo-arterială, rar asociată cu defecte majore, dextrocardie	Afzelius, 1976; 1995; Penman-Splitt şi colab., 1996
Sindromul Progeria (sindromul Hutchinson-Gilford)	Îmbătrânire prematură ce duce la insuficienţă de creştere, pierderea grăsimii subcutanate, a părului şi dinţilor, piele atrofică	Preponderent sporadic; mutaţii autozomal dominante, posibile şi forme autozomal recesive	Afecţiuni arteriale coronariene, ateroscleroză generalizată, insuficienţă cardiacă congestivă, accident cerebrovascular	Macial, 1988; Badame, 1989
Prune belly-stenoza pulmonară-surditate-retard mintal	Sindromul Prune belly, surditate senzorineurală, retard mintal, hidronefroză	Autozomal recesivă	Stenoză pulmonară	Lockhart şi colab., 1979

Tabelul 3.5. *(continuare)*

Polidistrofia pseudo-Hurler (mucolipidoza III)	Faţă aspră, opacităţi corneene, retard psihic uşor, rigiditate articulară, statură mică, nivel seric înalt pentru enzimele lizozomale, nivel redus al fibroblaştilor	Autozomal recesivă	Regurgitare aortică, datorată afectării valvei	Kelly şi colab., 1975
Pseudoxantom elastic	Leziuni papulare cutanate flexurale gălbui, redundanţă cutanată uşoară, dungi retiniene angioide, corioretinopatie	Forme autozomal dominante şi recesive; o genă schiţată la 16p13 ABCC6	Angină, claudicaţie, HTA, accidente cerebro-vasculare, posibil prolapsul de valvă mitrală, cardiomiopatie restrictivă	Viljoen, 1988b; Lebwohi şi colab., 1994; Struk şi colab., 1997; Van Soest şi colab., 1997; Ringfell şi colab., 2000
Sindromul Rabenhorst (sindromul cranio-acro-facial)	Faţă îngustată, micrognaţie, punte nazală îngustă şi proeminentă, cavitate bucală redusă, anomalii ale mâinilor şi picioarelor	Probabil autozomal dominantă (tată şi fiică)	Defect septal ventricular, stenoză pulmonară	Grosse, 1974
Sindromul Reardon	Scurtarea rizomelică a membrelor, metafize dilatate, aripi iliace dilatate, torace îngust, despicătură coronară a vertebrelor	Probabil autozomal recesivă	Ventricul drept hipoplazic, atrezie pulmonară, defect septal atrial, defect septal ventricular	Reardon şi colab., 1990
Boala Refsum	Degenerare retiniană pigmentată, polineuropatie cronică, ataxie, ocazional surditate senzorineurală, ihtioză	Autozomal recesivă; defect în PAHX (PHYH) la 10p	Anormalităţii ECG: modificări ST, unda T, defecte de conducere, cardiomiopatie congestivă	Steinberg, 1995; Jansen şi colab., 1997; Mihalik şi colab., 1997
Displazia renală-hepatică-pancreatică	Displazie renală chistică, chistofibroză pancreatică, disgenezie biliară şi fibroză hepatică, ocazional asplenie/polisplenie, transpoziţia laterală a organelor	La unele autozomal recesivă	Ventriculul stâng hipoplazic, transpoziţia marilor artere, gaură ovală deschisă, duct arterial persistent	Crawfurd, 1978; Lurie şi colab., 1991
Sindromul Rett	Regresie începând de la 6 luni, pierderea funcţiilor sociale şi motrice, răsucirea mâinii, ataxie la mers, epilepsie, spasticitate tardivă	Dominantă corelată cu X; mutaţie în proteina-2 de legare a metil-CpG (MECP2) la nivelul Xq28	Interval QT prelungit, anomalii ale undei T?, moarte subită	Seful şi colab., 1994; Amir şi colab., 1999
Sindromul Ritscher-Schinzel (sindromul 3C)	Malformaţii Dandy Walker sau variante, macrocefalie, fontanele largi, hipertelorism, ochi înclinaţi, retard mintal, hipotonie, creştere tardivă; ocazional colobom	Autozomal recesivă	Defect septal ventricular, defect septal atrial, defect septal atrio-ventricular, tetralogia Fallot; alte defecte variate	Lurie şi Ferencz, 1996; Kosaki şi colab., 1997; Orstavik şi colab., 1998
Sindromul Roberts (sindromul pseudotalomidic)	Defecte variabile de reducere a extremităţilor, creştere tardivă, despicătură de buză şi palat, hipertelorism, întârziere, defecte renale, moarte neonatală, separaţia prematură a centromerilor	Autozomal recesivă	Duct arterial deschis, defect septal ventricular, defect septal atrial; stenoza valvei aortice şi pulmonare, coarctaţie aortică, atrezia arcului aortic	Van den Berg şi Francke, 1993
Episod Robin: sindromul Pierre Robin	Micrognaţie, despicătură posterioară de palat în formă de potcoavă, dislocarea posterioară a limbii (maxilarul mic deplasează limba, ceea ce împiedică închiderea palatului)	Preponderent sporadice	Defecte cardiace puternic asociate, probabil acolo unde micrognaţia e cauzată de defectele arcului branhial	Hanson şi Smith, 1975

Tabelul 3.5. *(continuare)*

Episod Robin: persistenţa venei cave superioare stângi	Episod Robin, talipes equinovarus	Corelate cu X	Vena cavă superioară plasată pe stânga, defect septal atrial	Gorlin şi colab., 1970
Sindromul Robinow	Dwarfism cu membre scurte, facies fetal, frunte lată, hipertelorism, nas mic ridicat, cavitate bucală largă, gingii groase, micropenis, hemivertebre	Heterogenă; descrise forme autozomal dominante şi recesive	Defecte cardiace, incluzând tetralogia Fallot	Atalay şi colab., 1993; Robinow, 1993; Sabry şi colab., 1997
Sindromul Romano-Ward (sindromul QT prelungit)	Sincopă recurentă, moarte subită	Autozomal dominantă; heterozigotică; mutaţii în KVLQT1 la 11p15, HERG la 7q3, SCN5A la 21q22 şi una neidentificată la 4q2	Interval QT prelungit, aritmii ventriculare	Moss şi colab., 1991; Burn şi colab., 1997; Yareba şi colab., 1998
Sindromul Rommen	Retard mintal, incapacitate de dezvoltare, microcefalie, hipotonie, accese, fante palpebrale înclinate, urechi proeminente	Raport unic: doi fraţi	Tetralogia Fallot	Rommen şi colab., 1983
Sindromul Rubinstein-Taybi	Dezvoltare întârziată, degetele mâinii late şi deviate şi degete mari la picioare, statură mică, microcefalie, ochi înclinaţi, nas ascuţit cu sept nazal prelungit sub aripile nazale	Autozomal dominantă; mutaţii în CBP la 16p13	Defecte cardiace la 38%, preponderent defect septal ventricular, duct arterial persistent, anomalii ale valvei aortice, coarctaţie aortică	Rubinstein, 1990; Hennekam şi colab., 1990; Petrij şi colab., 1995; Stevens şi Bhakta, 1995
Sindromul Ruvalcaba	Retard mintal, microcefalie, statură mică, nas încovoiat, ochi înclinaţi, gură şi aripi nazale reduse, degete scurte, epifiză conică, osteocondroza spinală, craniosinostoză	Autozomal dominantă	Defect septal atrial, stenoză pulmonară	Bialer şi colab., 1989
Sindromul Saethre-Chotzen	Sinostoză coronară, brahicefalie, limita frontală a părului coborâtă, asimetrie facială, ptoză, degete mari la picioare, sindactilie cutanată, urechi proeminente, întârzieri variabile de dezvoltare	Autozomal dominantă; defecte în gena Twist la 7p21 sau în FGFR2 sau FGFR3	Ocazional descrise defecte cardiace	Reardon şi Winter, 1994; Paznekas şi colab., 1998
Sindromul Sanfilippo (mucopolizaharidoza tip III)	Deteriorare intelectuală, probleme comportamentale, faţă uşor aspră, hirsutism, disostoză multiplă uşoară	Autozomal recesivă; defecte de genă în HSS la 17q25 (tip A), NAGLU la 17q21 (B), GNS la 12q14 (D), gena pentru acetilCoA α-glucozaminid-acetil-transferază (C)	Îngroşarea valvei mitrale ce duce la insuficienţă	Neufeld şi Muenzer, 1995; Scott şi colab., 1995; Zhao şi colab., 1996
Sindromul Scheie (mucopolizaharidoza tip IS)	Gură largă, buze pline, maxilare mari, cornee înceţoşată, rigiditate articulară, ocazional hepatomegalie şi pierderea auzului, sindromul tunelului carpian	Autozomal recesivă; defecte în IDUA la 4p16	Stenoza şi insuficienţa valvei aortice	Neufeld şi Muenzer, 1995

Tabelul 3.5. *(continuare)*

Sindromul Schinzel-Gledion	Retard mintal, hipoplazia severă a etajului mijlociu al feței, duct arterial deschis, hirsutism, hidronefroză, anomalii genitale, anomalii scheletale, stenoză coanală, malformații cerebrale, tumori sacro-coccigiene	Probabil autozomal recesivă	Preponderent defect septal atrial, duct arterial persistent, anomalii valvulare	Elliott și colab., 1996
Sindromul coaste scurte-polidactilie tip 1 (Saldino-Noonan)	Hidrops, deces neonatal, coaste scurte, polidactilie ulnară, oase tubulare scurte, neregularități ale metafizelor, scapule rotunjite, anomalii vertebrale și pelviene; posibile malformații renale, intestinale, genito-urinare, reversiune sexuală la bărbați	Autozomal recesivă	Varietate de defecte cardiace, incluzând transpoziția arterelor mari, coarctație, defect septal ventricular	Sillence,1980; 1987; Martinez-Frias și colab., 1993
Sindromul coaste scurte-polidactilie tip 2 (sindromul Majewski)	Hidrops, deces neonatal, coaste scurte, polidactilie pre/postaxială, despicătură de buză superioară mediană, tibie ovoidă și scurtă; posibil malformații intestinale, reno-urinare, cerebrale, genitale ambigue, despicătură palatinală	Autozomal recesivă	Defect septal atrio-ventricular, coarctație/întrerupere aortică, defect septal ventricular	Walley și colab., 1983; Digilio și colab., 1997c
Sindromul coaste scurte-polidactilie tip 3 (Verma-Naumoff)	Hidrops, deces neonatal, coaste scurte, polidactilie, oase tubulare scurte, neregularități ale metafizelor, bază craniană redusă, anomalii vertebrale și pelviene; posibile malformații renale, intestinale, genito-urinare, reversiune sexuală la bărbați	Autozomal recesivă	Dextrocardie/transpoziția laterală a organelor, hipoplazia cordului stâng, duct arterial deschis, defect septal ventricular	Sillence, 1980; Bernsteion și colab., 1985
Sindromul coaste scurte-polidactilie tip 4	Hidrops, coaste scurte, oase tubulare scurte, radius și ulna curbate, polidactilie variată, despicătură mediană de buză; posibile malformații renale, genitale, cerebrale, omfalocel, despicătură palatinală, deces neonatal	Autozomal recesivă	Atrezia arcului aortic, coarctație, transpoziția arterelor mari, defect septal ventricular, defect septal atrial, duct arterial deschis	Chen și colab., 1994; Lurie, 1994
Sindromul SHORT (acronim)	Statură mică, articulații hiperextensibile, depresie oculară, anomalia Rieger (camera anterioară a globului ocular), erupție dentară întârziată	Autozomal recesivă	Hipoplazia cordului stâng, tumori cardiace	Sorge și colab., 1996
Sindromul Shprintzen-Goldberg	Craniosinostoză, exomfalos, hipoplazie maxilară și mandibulară, hernii abdominale, arahnodactilie, camptodactilie, dizabilități de învățare, psihic marfanoid	Cazuri sporadice	Insuficiență mitrală	Shprintzen și Goldberg, 1982
Sindromul Shwachman	Insuficiența pancreasului exocrin, incapacitate de dezvoltare, disfuncția măduvei osoase, pancitopenie, dwarfism cu membre scurte și modificări de metafize, rash ihtiozic ocazional, retard mintal	Autozomal recesivă	Insuficiență cardiacă datorată leziunilor miocardice; s-a descris fibroza endocardică	Savilahti și Rapola, 1994; Mack și colab., 1996

Tabelul 3.5. *(continuare)*

Sindromul Simpson-Golabi-Behmel	Supradezvoltare pre- şi postanatală, faţă aspră, hipertelorism, nas lat, gură mare, macroglosie, maxile proeminente, mâini late, despicătură de palat/boltă palatină înaltă, mameloane supranumerare, ocazional unghii hipoplazice, polidactilie, hernii, anomalii ale tractului renal, retard mintal uşor, tumori embrionare, deces subit	Corelată cu X; defecte în gena pentru glipican 3 la nivelul Xq26	Defecte de conducere, tahiaritmie, malformaţii, preponderent defecte septale ventriculare, defect septal atrial, stenoză pulmonară	Konig şi colab., 1991; Garganta şi Bodurtha, 1992; Pillia şi colab., 1996
Atriu unic-polidactilie	Hexadactilie postaxială a celor patru membre, ocazional anomalii dentare	?Autozomal dominantă	Atriu unic, vena cavă superioară, canal atrio-ventricular	Onat, 1994
Sindromul Singleton-Merten	Displazie dentară, osteoporoză, cavităţi medulare extinse la încheietura mâinilor, ocazional statură redusă	Autozomal dominantă (expresie variabilă)	Calcificarea progresivă a arcului aortic şi a valvei aortice, mortalitate crescută	Feigenbaum şi colab., 1988
Boala nodului sunisal şi miopie	Miopie degenerativă cu atrofia epiteliului coroid şi pigmentat	?Autozomal dominantă (tată, fiică şi fiu)	Sindromul „sick-sinus”	Onat, 1986
Sindromul Lemli-Opitz (include tipul I şi II)	Retard mintal, incapacitate de dezvoltare, dificultăţi de alimentaţie, deces prematur, microcefalie, micrognaţie, ptoză, nări în anteversiune, două treimi cu sindactilie la picioare, creste alveolare largi, statură mică, anomalii genitale; ocazional polidactilie, despicătură palatinală, alte variate malformaţii viscerale	Autozomal recesivă; defect *in death*, gena pentru sterol D7-reductază, la 11q12-15	Preponderent canal atrio-ventricular, defect septal atrial, duct arterial deschis, defect septal ventricular, întoarcere venoasă pulmonară anormală, coarctaţie aortică, stenoză aortică, hipoplazia cordului stâng, tetralogia Fallot	Lin şi colab., 1997a; Ryan şi colab., 1998; Wassif şi colab., 1998
Sindromul Smith-Magenis	Dezvoltare sever întârziată şi comportament de autodistrugere, perturbarea somnului, statură mică şi umflată, brahidactilie, surditate, scolioză, anomalii renale	Microradiere 17p11.2	Defecte cardiace la 37%: defecte septale atrio-ventriculare, defect septal atrial, stenoză aortică, stenoză pulmonară, defect septal ventricular	Greenberg şi colab., 1996
Sindromul Sonoda	Statură mică, dezvoltare întârziată, faţă rotundă, punte nazală în depresiune, cavitate bucală mică	Autozomal recesivă	Stenoză pulmonară, defect septal ventricular, hipospadias	Sonoda şi colab., 1988
Sindromul Sotos (gigantism cerebral)	Supradezvoltare pre- şi postnatală, frunte proeminentă, macrocefalie, fante palpebrale înclinate, obraji „ascuţiţi”, retard mintal	Preponderent sporadică; ocazional autozomal dominantă	Rar; defect septal atrial; defect septal ventricular, duct arterial deschis, atrezie tricuspidiană/pulmonară	Kaneko şi colab., 1987; Norean şi colab., 1998
Atrofie musculară spinală cu contracturi şi afecţiuni cardiace congenitale	Atrofie musculară spinală, arhinencefalie	Autozomal recesivă	Defect septal atrial, stenoză aortică valvulară	Moller şi colab., 1990

177316

Tabelul 3.5. *(continuare)*

Displazie spondilo-epimetafizeală cu laxitate articulară	Statură mică, laxitate articulară, cifoscolioză, dislocarea capetelor radiale, picioare diforme, falange terminale spatuliforme, faţă ovală, buză superioară lungă, ochi proeminenţi, sclere albastre, piele fină hiperelastică, ocazional despicătură palatinală, dislocarea şoldului	Autozomal recesivă	Insuficienţa valvei mitrale, defect septal ventricular, defect septal atrial	Beighton şi colab., 1994
Sindromul Sturge-Weber	Hemangiom capilar facial, glaucom, epilepsie, retardaţie, calcificaţie intracraniană	Sporadică	Angiom leptomeningian	Sujansky şi Conradi, 1995; Griffiths, 1996
Sindromul Ter Haar	Ochi proeminenţi, glaucom congenital, frunte proeminentă, micrognaţie, brahicefalie, hipertelorism, fontanele largi, brahidactilie, metafize lărgite, tibie şi radius curbate, coaste neregulate	Probabil autozomal recesivă	Ventricul cu dublă evacuare, duct arterial persistent, defect septal ventricular, prolaps de valvă mitrală	Wallerstein şi colab., 1997
Sindromul Thakker-Donnai	Hipertelorism, fante palpebrale înclinate, punte nazală lată, hidrocefalie, agenezia corpului calos, anomalii vertebrale, hernie diafragmatică, atrezie anală	Autozomal recesivă	Transpoziţia marilor artere, tetralogia Fallot, defect septal ventricular	Thakker şi Donnai, 1991
Displazie tanatoforică	Dwarfism sever cu membre scurtate, torace îngustat, deces neonatal, macrocefalie, punte nazală în depresiune, femur scurt curbat, lărgirea metafizelor, vertebre turtite, sub forma literei „H”, anomalii cerebrale; ocazional craniu sub forma frunzei de trifoi	Autozomal dominantă; defect în FGFR3 la 4p16	Defect septal atrial, duct arterial persistent; un caz cu anomalii majore ale arterelor	Elejalde, 1985; Wilcox şi colab., 1998
Sindromul anemiei megaloblastice, care răspunde la tiamină (sindromul Rogers)	Pierderea senzorineurală a auzului, diabet, anemie megaloblastică ce răspunde la tiamină, activitatea redusă a cetoglutarat-dehidrogenazei	Autozomal recesivă; gena schiţată la 1q23	Defecte septale ventriculare, defect septal atrioventricular, transpoziţia laterală a organelor	Viana şi Carvalho, 1978; Abboud şi colab., 1985; Neufeld şi colab., 1997
Sindromul Thomas	Hipodisplazie renală, displazie, agenezie sau despicătură de buză/palat (se aseamănă cu sindromul Holzgreve)	Autozomal recesivă	Episod cu hipoplazia cordului stâng, atriu comun, trunchi arterial comun, CAP, tetralogia Fallot, DSV, CoAo, cardiomiopatie hipertrofică	Zlotogora şi colab., 1996
Sindromul toraco-abdominal	Hernie diafragmatică, hipoplazie pulmonară, hernie ventrală	Dominantă, corelată cu X; gena schiţată la Xq25-q26	Artera pulmonară hipoplazică, transpoziţia arterelor mari, duct arterial persistent, anomalie completă a drenajului pulmonar, hipoplazia cordului stâng, defect septal ventricular	Carmi şi colab., 1990; Parvari şi colab., 1996
Trombocitopenie-absenţa radiusului (sidromul TAR)	Radius absent bilateral, hipoplazie ulnară, prezenţa degetelor, ocazional (7%) retard mintal, maxilare mici, strabism	Autozomal recesivă	Defect cardiac congenital, la 33%, inclusiv tetralogia Fallot şi defect septal atrial	Hall, 1987

Tabelul 3.5. *(continuare)*

Sindromul Toriello-Carey	Agenezia corpului calos, fante palpebrale scurte, telecantus, micrognaţie, despicătură de palat, brahidactilie, hipotonie, dizabilităţi de învăţare	Autozomal recesivă	Defect septal atrial, duct arterial persistent, cardiomiopatie, stenoză pulmonară	Lacombe şi colab., 1992
Sindromul Townes-Brock	Degete trifalangice, anus imperforat, urechi cu pliuri multiple, surditate senzori-neurală, platfus, proeminenţe preauriculare, agenezie renală	Autozomal dominantă; probabil gena este SALL1, un factor de transcripţie la 16q12.1	Trunchi arterial comun, defect septal ventricular	Barakat şi colab., 1988; Powell şi Michaelis, 1999
Sindromul Treacher-Collins (disostoza mandibulo-facială)	Hipoplazie mandibulară şi malară, urechi malformate, surditate, ochi înclinaţi, colobomul pleoapei inferioare, despicătură palatinală	Autozomal dominantă; defect în gena TCOF1 1pe 5q ce duce la insuficienţă haploidă	Defecte cardiace nespecificate ocazional	Dixon, 1995; 1996; Gladwin şi colab., 1996
Sindromul trigonocefaliei C (sindromul Opitz C)	Retard mintal, pliuri metopice, creste alveolare late, ochi ridicaţi, epicantus, hemangioame frontale, nas ridicat, piele sensibilă	Autozomal recesivă	Varietate de defecte incluzând ductul arterial persistent, defect septal ventricular, tetralogia Fallot	Glickstein şi colab., 1995
Scleroza tuberoasă	Pete cutanate depigmentate, adenom sebaceu, fibroame periungulare, tumori renale, gropiţe dentare, retard mintal, accese, leziuni cerebrale, ocazional afecţiuni renale polichistice	Autozomal dominantă; defecte în gena hamartinei la 9q34 (TSC1) sau în gena tuberinei la 16p13	Rabdomioame cardiace, sindromul Wolff-Parkinson-White	Webb şi Osborne, 1995; DiMario şi colab., 1996; Van Slegtenhorst şi colab., 1997
Sindromul Turner	Statură mică, disgenezie gonadică, torace lat, mameloane spaţiate, gât scurt, limfedem congenital, anomalii renale	Sporadică	Coarctaţie aortică, anomalii valvulare aortice, anomalii parţiale ale drenajului venos pulmonar	Gotzsche şi colab., 1994
Sindromul VACTERL (acronim)	Anomalii vertebrale, atrezie anală, defecte cardiace, fistulă traheo-esofagiană, anomalii renale, defecte în reducţia membrelor (radius)	Sporadică, ?tulburarea timpurie a dezvoltării generale	Varietate de defecte; defectele septale ventriculare sunt cele mai frecvente	Weaver şi colab.; Damian şi colab., 1996
Sindromul Van Allen-Myhre	Exomfalos, diafragmul anterior absent, absenţa sacrului, defecte ale extremităţilor, microftalmie, defecte cutanate	Probabil autozomal recesivă	Plasarea congenitală externă a cordului, defect septal atrial primar	Van Allen şi Myhre, 1991
Sindromul Van Bever	Supinaţia limitată a antebraţelor, datorată capetelor radiale subluxate, scolioză, fuziune carpiană	Autozomal dominantă	Defecte septale, prolaps de valvă mitrală, defecte de conducere	Van Bever şi colab., 1996
Sindromul Varadi	Degete mari la picioare, polidactilie ulnară, despicătură de buză/palat, noduli linguali, retard mintal şi de creştere	Autozomal recesivă	Stenoza aortică	Varadi şi colab., 1980
Sindromul velo-cardio-facial (sindromul Shprintzen)	Despicătură de palat, voce nazalizată, fante palpebrale înguste migdaliforme, vârf nazal bulbos, gură mică întredeschisă, micrognaţie, statură mică, degete ascuţite, retardare psihică uşoară, ocazional anomalii renale, tulburări psihiatrice	Deleţie 22q11; transmitere dominantă la aproximativ 1 din 10	Defect septal ventricular, tetralogia Fallot, atrezie pulmonară	Lipson şi colab., 1991; Goldberg şi colab., 1993; Ryan şi colab., 1997

Tabelul 3.5. *(continuare)*

Sursplus de extrasistole ventriculare	Statură mică, microcefalie, retard mintal, pigmentaţia pătată a pielii, hipertelorism, pierderea prematură a dinţilor	Posibil autozomal dominantă	Bătăi ventriculare ectopice multifocale	Char şi colab., 1975
Sindromul Verloove-Vanhorick	Despicătură de buză/palat, micrognaţie, femur şi humerus scurt, metacarpiene/metatarsiene absente, sindactilie, rinichi sub formă de potcoavă, criptorhidism	Autozomal recesivă	Trunchi arterial comun	Verloove-Vanhorick şi colab., 1981
Sindromul Von Hippel-Lindau	Angioame retiniene, hemangioblastoame cerebelare, hemangioame spinale, chisturi pancreatice, hepatice şi/sau renale, feocromocitom, carcinom renal	Autozomal dominantă; defect în gena VHL la 3p2	Anomalii vasculare, hipertensiune asociată cu hipernefrom sau feocromocitom	Maher, 1994; Maddock şi colab., 1996
Sindromul Waardenburg (WS)	Buclă albă, surditate senzorineurală, heterocromia irisului, telecantus, ocazional despicătură palatinală şi boala Hirschprung	Autozomal dominantă; heterogenă; defecte în PAX3 la 2q35 (WS1,3), în MITF şa 3p1 (15% din WS2), EDN3 la 20 q13, EDNRB la 13 q22, SOX10 la 22q13 (WS4)	Ocazional defecte cardiace de diferite tipuri	Read şi Newton, 1997
Sindromul Watson	Pete „café au lait", pistrui axilari, retard mental, statură mică	Autozomal dominantă; alelică la NF-1	Stenoză pulmonară	Allanson şi colab., 1991; Upahyaya şi colab., 1992
Dismorfismul capului şi gâtului-boli cardiace congenitale	Statură mică, macrocefalie, gât scurt, deget mic curbat, torace excavat, fante palpebrale înclinate, sprâncene arcuite, pliuri supraorbitare hipoplazice, nas mare, urechi cu inserţie joasă, retard mintal	Autozomal recesivă	Defect septal atrial, defect septal ventricular	Al-Gazali şi colab., 1996
Sindromul Weill-Marchesani	Statură mică, brahidactilie, miopie, glaucom, cristalin dislocat şi/sau sferic, rigiditate articulară	Heterogenă; forme autozomal recesive şi forme autozomal dominante cu o genă schiţată la 15q21	Cazuri de stenoză pulmonară infundibulară, defect septal ventricular, duct arterial persistent, stenoză aortică subvalvulară	Rennert, 1969; Verloes şi colab., 1992; Wirtz şi colab., 1996
Sindromul Werner	Oprirea creşterii la pubertate, cataracte, albirea şi pierderea prematură a părului, pierdere musculară, diabet zaharat, hipogonadism, calcificarea ţesuturilor moi, piele atrofică	Autozomal recesivă; defect în WRN la 8p1, o enzimă implicată în despiralarea ADN, reparaţie şi segregaţie cromozomială	Arterioscleroză prematură ce duce la insuficienţă cardiacă congestivă, scleroză valvulară	Salk, 1982; Duvic şi Lemak, 1995; Yu şi colab., 1996
Buclă albă cu anomalii multiple	Buclă albă, hipertelorism, sclere albastre, pliuri epicantice, palat înalt, filtru proeminent, clinodactilie, hiperlaxitate articulară, seamănă cu sindromul Kabuki	Raport unic: doi fraţi	Defect septal atrial	Goodman şi colab., 1980

Tabelul 3.5. *(continuare)*

Sindromul Wiedemann-Rautenstrauch (progeria neonatală)	Naştere cu greutate mică, aspect îmbătrânit de la naştere, caracteristici de om „chinuit", întârziere în dezvoltare, păr rar, lipsa grăsimii subcutanate la nivelul feselor	Autozomal recesivă	Defect septal atrial, defect septal ventricular	Hagadorn şi colab., 1990
Sindromul Williams	Retard mintal uşor/moderat, personalitate prietenoasă, hipercalcemie infantilă, iris stelat, obraji plini, gură largă, buze groase, lărgirea malară, plenitudine periorbitară, hiperacuzie	Probabil sindromul genetic contiguu, cauzat de deleţia 7q11 moştenită dominant, limitând gena pentru elastină LIMK1	Stenoza aortică supravalvulară, stenoza arterei pulmonare periferice	Burn, 1995; Wu şi colab., 1998
Sindromul Wolf-Hirschhorn	Deficit de creştere, retard mental sever, microcefalie, accese, hipertelorism, glabela proeminentă, sprâncene arcuite accentuat, proptoză, strabism, despicătură de buză/palat, agenezia corpului calos, picioare deformate, hipospadie, criptorhidism	Sporadică; radierea *de novo* într-o regiune critică de 165 kb, translocaţii în 10-15%	Defect septal ventricular, defect septal atrial	Estabrooks şi colab., 1995; Opitz, 1995; Wright şi colab., 1997; Stec şi colab., 1998
Sindromul Woodhouse	Hipogonadism, păr şi sprâncene rare, diabet zaharat, retard mental, surditate, incapacitate de maturare sexuală feminină, statură mică	Autozomal recesivă	Depresiunea variabilă a ST şi anormalităţi ale undei T	Woodhouse şi Sakati, 1983
Episod de lateralitate corelat cu cromozomul X	Anomalie de lateralitate, polisplenie/asplenie, spina bifidă, malformaţii cerebrale, agenezie sacrală	Corelată X; defect în Zic3 la Xq26	Defecte compelxe incluzând anomalii totale de drenaj venos pulmonar, atriu comun, defect septal atrio-ventricular, transpoziţia arterelor mari, atrezie pulmonară, vena cavă inferioară întreruptă	Mathias şi colab., 1987; Gebbia şi colab., 1997
Sindromul Young-Madders	Holoprozencefalie, microftalmie, criptorhidism, polidactilie postaxială, stenoză coanală	Incertă; ?recesivă	Dextrocardie, defect septal atrial, defect septal ventricular, defect septal atrio-ventricular	Hennekam şi colab., 1991
Sindromul Young-Simpson	Microcefalie, blefarofimoză, urechi cu inserţie joasă şi rotate posterior, micrognaţie, hipotiroidism	Incertă	Defect septal atrio-ventricular, defecte septale atriale şi ventriculare	Bonthron şi colab., 1993
Sindromul Yunis-Varon	Dolicocefalie, fontanele anterioare largi, păr rar, buze subţiri dismorfice, filtru scurt, degete lipsă, hipoplazie claviculară	Autozomal recesivă	Tetralogia Fallot, cardiomiopatie	Ades şi colab., 1993
Sindromul Zellweger	Hipotonie şi retard sever, fontanele largi, frunte înaltă, ochi ridicaţi, pliuri epicantice, pliuri supraorbitare hipoplazice, hepatomegalie, epifize gravate, chisturi renale, surditate, disfuncţie retiniană	Autozomal recesivă; heterogenă; defecte în câteva gene implicate în biosinteza peroxizomului, preponderent în PEX1 la 7q2	Duct arterial persistent, defect septal ventricular, variate anomalii aortice	Fitz Patrick, 1996; Reuber şi colab., 1997

Tabelul 3.6

Sindroame asociate cu surditate şi/sau anormalităţi ale urechii (J.Burn [42])
Frecvente
Sindromul Beckwith–Wiedemann
Sindromul Jervell – Lange–Nielson
Sindromul Noonan
Sindromul Townes – Brock
Sindromul Waardenburg
Rare
Sindromul Alstrom
Sindromul Antley – Bixler
Sindromul Apert
Sindromul cardio – auditiv Sanchez–Cascos
Sindromul fetal indus de citomegalovirus
Talidomidă fetală
Sindrom fetal indus de vitamina A
Sindromul Froney
Sindromul Fraser
Sindromul Golabi Ito
Sindromul Hajdu – Cheney
Sindromul Jennings
Sindromul Kartagener
Sindromul Kearns – Sayre
Sindromul Klippel – Feil
Sindromul Kousseff
Sindromul Mcdonough
Microcefalie – cardiomiopatie
Sindromul Mutchinick
Sindromul Nathalie
Osteogeneză imperfectă – microcefalie – cataracte
Sindromul Smith – Magenis
Sindromul Woodhouse

Tabelul 3.7

Sindroame asociate cu defecte de vedere (adaptare după J.Burn [42])
Frecvente
Sindromul Cohen
Sindromul Fraser
Sindromul Goltz
Homocistinuria
Sindromul Marfan
Sindromul SHORT
Sindromul Waardenburg
Rare
Sindromul Achard
Sindromul Alstrom
Sindromul Antley – Bixler
Sindromul Baraitser – Winter
Sindromul Bowen
Displazie cranioectodermală
Sindromul fetal indus de citomegalovirus
Talidomida fetală
Sindrom fetal indus de vitamina A
Sindrom fetal indus de warfarină
Sindrom gastrocutanat
Sindromul Hajdu – Cheney
Sindromul Hallerman – Streiff
Sindromul Kearns – Sayre
Sindromul Klippel – Trenaunay–Weber
Sindromul Levin
Sidromul nevului sebaceu linear
Sindromul fenilcetonuriei materne
Sindromul Meckel
Sindromul distrofiei miotonic
Sindromul Nathalie
Noonan-like/leziune cu multipe celule gigante
Sindromul Ohdo
Osteogeneză imperfectă – microcefalie - cataracte
Anomalia Peters – defect cardiac congenital
Sindromul von Hippel – Lindau
Sindromul Werner
Sindromul Young – Madders

Tabelul 3.8

Sindroame asociate cu malformaţii gastro-intestinale (adaptare după J.Burn [42])	
Comune	
Sindromul Beckwith	Sindromul indus de diabetul matern
Sindromul pentalogiei Cantrell	Sindromul MURCS
Fenotipul CATCH	Sindromul Noonan
Sindromul Edwards (trizomia 18)	Sindromul Rubinstein–Taybi
Sindromul Fraser	Sindromul Townes–Brocks
Episodul de izomerism	Sindromul VACTERL
Rare	
Sindormul Alstrom	Sindromul Lambert
Sindromul Antley-Bixler	Sindromul Laurence
Sindromul Apert	Sindromul nevului sebaceu linear
Sindromul Beemer-Robinow	Sindromul Malouf
Sindromul Cohen	Sindromul Marfan
Sindromul Donnai-Barrow	Sindromul Meckel
Sindromul hidantoinei fetale	Megachist-microcolon-hipoperistaltism intestinal
Talomida fetală	Sindromul Neish–Roberts
Sindromul FG (Sindromul Opitz-Kaveggia)	Sindromul Palliester–Hall
Fucozidoza	Hipoplazia pancreatică-defecte cardiace congenitale
Sindromul gastrocutanat	Sindromul Poland
Sindromul cord-mână IV	Displazia renală-hepatică-pancreatică
Microsomie hemifacială - defecte radiale	Sindromul Robinow
Sindromul Holzgreve	Sindromul Ruvalcaba
Sindromul hidroletal	Sindromul Schinzel–Giedion
Sindromul Jarcho-Levin	Sindromul Schwachman
Sindromul Jennings	Sindromul Smith–Magenis
Displazia toracică Jeune	Sindromul Thakker–Donnai
Sindromul Kashani	Sindromul toraco-abdominal
Sindromul Kaufman	Sindromul Verloove–Vanhorick
Sindromul Kaufman-McKusick	Sindromul von Hippel–Lindau
Sindromul Kearns-Sayre	Sindromul Woodhouse
Sindromul Kousseff	

Tabelul 3.9

Sindroame asociate cu defecte de reducere a membrelor (adaptare după J. Burn [42])	
Comune	***Rare***
Sindromul Adams-Oliver	Brahidactilie de tip E cu sindromul ASD
Sindromul Goltz	Sindromul alcoolismului fetal
Sindromul Holt–Oram	Sindromul fetal indus de aminopterină
Sindromul indus de diabetul matern	Sindromul fetal indus de hidantoină
Sindromul Poland	Talomida fetală
Sindromul trombocitopenie-radius absent (TAR)	Sindromul fetal indus de vitamina A
Sindromul VACTERL	Sindromul Hajdu–Cheney
	Sindromul cord–mână II
	Sindromul cord–mână III
	Microsomie hemifacială defecte radiale
	Sindromul Hollister
	Sindromul Pena–Shokeir
	Sindromul Ter Haar

Tabelul 3.10

Sindroame asociate cu dizabilități de învățare și /sau dismorfie facială (J. Burn [42])	
Comune	
Sindromul acrocalosal	Sindromul cord–mână IV
Sindromul Beckwith–Wiedemann	Sindromul indus de fenilcetonuria maternă
Sindromul Carpenter	Sindromul Meckel
Fenotipul CATCH	Sindromul Noonan
Sindromul Cohen	Sindromul neurofibromatozei Noonan
Sindromul Costello	Sindromul Rubinstein–Taybi
Sindromul Edwards (trisomia 18)	Sindromul Smith–Magenis
Sindromul alcoolismului fetal	Sindromul Sotos (gigantism cerebral)
Sindromul fetal indus de hidantoină	Sindromul Williams
Sindromul X fragil	Sindromul Wolf–Hirschhorn
Sindromul Goltz	
Rare	
Sindromul Aase	Sindromul Lowry–MacLean
Sindromul Adams–Oliver	Sindromul Marden–Walker
Deficiența aldolazei A	Sindromul Marshall–Smith
Sindromul Alstrom	Sindromul fetal indus de diabetul matern
Sindromul Antley–Bixler	Sindromul Mcdonough
Sindromul Apert	Microcefalie-cardiomiopatie
Sindromul Baraitser–Winter	Sindromul Mucke
Sindromul Bonnemann–Meinecke	Mucolipidoza II (boala celulară I)
Sindromul Bowen	Sindromul Mutchinick
Sindromul Bura–McKeown	Sindromul distrofiei miotonice
Sindromul cerebro-costo-mandibular	Sindromul Neish Roberts
Sindromul Char	Sindromul oculo-facio-cardio-dentar
Sindromul pielii laxe (forma recesivă)	Sindromul Ohdo
Sindromul DiGeorge	Sindromul oral-cardiac-digital
Sindromul fetal indus de aminopterină	Osteogeneza imperfectă-microcefalie-cataractă
Talomida fetală	Sindromul Pallister–Hall
Sindromul fetal indus de vitamina A	Sindromul Pena–Shokeir
Sindromul fetal indus de warfarină	Episod Robin: persistența venei cave superioare stângi
Sindromul FG (Sindromul Opitz–Kaveggia)	Sindromul Robinow
Sindromul Fraser	Sindromul Rommen
Fucozidoza	Sindromul Ruvalcaba
Sindromul gastrocutanat	Sindromul Saethre–Chotzen
Sindromul geleofizic	Sindromul Saito
Sindromul Golabi Ito	Sindromul Schinzel–Giedion
Sindromul Hajdu–Cheney	Sindromul Simpson–Golabi-Behmel
Sindromul Hallerman–Streiff	Sindromul Singleton–Merten
Microsomia hemifacială, defecte radiale	Sindromul Thakker–Donnai
Homocistinuria	Sindromul trombocitopenie – radius absent (TAR)
Hipertricoză – osteocondrodisplazie	Sindromul Varadi
Sindromul Jennings	Sindromul Waardenburg
Sindromul Klippel–Feil	Sindromul Watson
Sindromul Klippel–Trenaunay–Weber	Sindromul Werner

Tabelul 3.10. *(continuare)*

Sindromul Kousseff	Sindromul Wiedemann-Rautenstrauch (progeria neonatală)
Sindromul Lambert	Sindromul Woodhouse
Sindromul Larsen	Sindromul Young–Madders
Sindromul Lin–Gettig	Sindromul Young–Simpson
Sindromul nevului sebaceu linear	Sindromul Yunis–Varon

Tabelul 3.11

Sindroame asociate cu organomegalie (adaptare după J.Burn [42])	
Comune	***Rare***
Sindromul Beckwith–Wiedemann	Sindromul Aase
Sindromul Noonan	Sindromul fetal indus de citomegalovirus
	Fucozidoza
	Sindromul geleofizic
	Sindromul Klippel–Trenaunay–Weber
	Sindromul Simpson–Golabi–Behmel

Tabelul 3.12

Sindroame asociate cu defecte scheletale altele decât defectele membrelor (J.Burn [42])	
Comune	
Sindromul Carpenter	Sindromul fetal indus de diabetul matern
Homocistinuria	Sindromul Noonan
Sindromul Jarcho–Levin	Sindromul Rubinstein–Taybi
Sindromul Marfan	
Rare	
Sindromul Aase	Sindromul Klippel–Feil
Sindromul Achard	Sindromul Klippel–Trenaunay–Weber
Sindromul Adams–Oliver	Sindromul Larsen
Sindromul Alstrom	Sindromul Marden–Walker
Sindromul Antley–Bixler	Sindromul hipermobilităţii marfanoide
Sindromul Apert	Sindromul Mcdonough
Sindromul Beemer–Robinow	Microcefalie-cardiomiopatie
Brahidactilie tipul E cu sindrom ASD	Mucolipidoza II (boala celulară I)
Sindromul cerebro-costo-mandibular	Sindromul Myhre
Desmosteroloză	Leziuni multiple cu celule gigantice / „Noonan-like”
Ectopia cordului – despicătură de buză şi palat	Osteogeneza imperfectă-microcefalie-cataracte
Talomidă fetală	Sindromul Reardon
Sindromul fetal indus de vitamina A	Episod Robin: persistenţa venei cave superioare stângi
Sindromul fetal indus de warfarină	Sindromul Robinow
Sindromul Forney	Sindromul Ruvalcaba
Fucozidoza	Sindromul Saethre-Chotzen
Sindromul Gay	Sindromul Schinzel-Giedion
Sindromul geleofizic	Sindromul Schwachman
Sindromul Grix	Sindromul Singleton–Merten
Sindromul Hajdu–Cheney	Sindromul Ter Haar
Hipertricoză-osteocondrodisplazie	Sindromul van Bever
Displazia toracică Jeune	Sindromul Verloove–Vanhorick
Sindromul Kaufman	Sindromul Yunis–Varon

Tabelul 3.13

Sindroame asociate cu polidactilie (adaptare după J. Burn [42])	
Comune	*Rare*
Sindromul Carpenter	Sindromul Forney
Sindromul cord-mână IV	Microzomia hemifacială cu defecte radiale
Sindromul hidroletal	Sindromul Ho
Sindromul Meckel	Sindromul Holzgreve
	Displazia toracică Jeune
	Sindromul Kaufman–McKusick
	Sindromul Laurence
	Sindromul oral-cardiac–digital
	Sindromul Pallister–Hall
	Sindromul Schinzel–Giedion
	Sindromul Simpson–Golabi–Behmel
	Sindromul Varadi
	Sindromul Young-Madders

O sursă alternativă o reprezintă o bază de date în format electronic, spre exemplu, Baza Datelor Medicale Oxford pentru Dismorfologie (editată de prof. R. Winter).

BIBLIOGRAFIE

1. **Taussig H.,** *World survey of the common cardiac malformations: developmental error or genetic variant,* „Am. J. Card.", 1982, 50: 544-59.
2. **Rashkind W.J.,** *Historical aspects of congenital heart disease, Birth Defects,* „Original Articles", Series VIII, 1972: 2-8.
3. **Ellis R.W.B., Van Creveld S.,** *A syndrome characterized by ectodermal, polydactyly, chondrodyspasia and congenital morbus cordis: report of three cases,* „Arch. Dis. Child.", 1940, 15: 65-84.
4. **McKeown T., MacMahon B., Parsons C.G.,** *The familial incidence of congenital malformation of the heart,* „British Heart J.", 1953, 15: 273-7.
5. **Polani P.E., Campbell M.,** *An aetiological study of congenital heart disease,* „An. Human Genet.", 1955, 19: 209-30.
6. **Kenna A.P., Smithells R.W., Fielding D.W.,** *Congenital heart disease in Liverpool 1960-69,* „Quart. J. Med.", 1975, 44: 17-44.
7. **Rowe R.D., Uchida I.A.,** *Cardiac malformation in mongolism,* „Am. J. Med.", 1961, 31: 726-35.
8. **Park S.C., Mathews R.A., Zubergbuhler J.R. et al.,** *Down's syndrome with congenital heart malformation,* „Am. J. Dis. Child.", 1977, 131: 29-33.
9. **Warkany J., Passarge E., Smith L.B.,** *Congenital malformations in ausomal trisomy syndroes,* „Am. J. Dis. Child.", 1966, 112: 502-17.
10. **David T.J.,** *Dermatoglyphics in congenital heart disease,* „J. Med. Genet.", 1981, 18:344-9.
11. **Harris D.J., Begleiter M.L., Chamberlin J. et al.,** *Parental trisomy 21mosaicism,* „Am. J. Human Genet.", 1982, 34: 125-33.
12. **Albright S.G., Hook E.B.,** *Estimates of the likelyhood that a Down's syndrome child of unknown genotype is a consequence of an inherited translocation,* „J. Med. Genet.", 1986, 17: 273-6.
13. **Masterson J.G., Law E.M., Power M.M.,** *Reproduction in two females with Down's syndrome,* „An. Genet.", 1970, 13: 38-41.
14. **Schinzel A.A.,** *Cardio-vascular defects associated with chromosomal aberrations and malformation syndromes.* In: Steinberg A.G., Bearn A.G., Motulsky A.G. (eds.), *Progress in medical genetics V: Genetics of cardio-vascular disease,* Saunders, Philadelphia, USA, 1983, 303-8.
15. **Burn J., Baraitser M., Hughes D.T. et al.,** *Absent right atrioventricular connection due to an unbalanced familial 8;13 translocation: a cautionary tale,* „Ped. Cardiol.", 1984, 5: 55-60.
16. **Boue A.,** *European collaborative study on structural chromosome anomalies in prenatal diagnosis. Presented at 6th International Congress of Human Genetics Workshop on collaborative studies in prenatal diagnosis for chromosome disorders, 1981, Jerusalem, Israel.*
17. **Simpson J.L.,** *Gonadal dysgenesis in disorders of sexual differentiation: etiology and clinical delineation,* Academic Press, New York, USA, 1976.
18. **Rosenthal A.,** *Cardio-vascular malformations in Klinefelter's syndrome: a report of three cases,* „J. Ped.", 1972, 80: 471-3.
19. **De la Chapelle A., Herva R., Koivisto M. et al.,** *A deletion in chromosome 22 can cause Di George syndrome,* „Human Genet.", 1981, 57: 253-6.

19a. **Yamagishi H., Garg V., Matsuoka R. et al.,** *A molecular pathway revealing a genetic basis for human cardiac and craniofacial defects*, „Science", 1999, 283: 1158-61.

20. **Burn J.,** *Williams syndrome*, „J. Med. Genet.", 1986, 23: 389-95.

21. **Oda T., Elkahloun A.G., Pike B.L.,** *Mutations in the human Jagged1 gene are responsible for Alagille syndrome*, „Nature Genet.", 1997, 16: 235-42.

22. **Brewer C., Holloway S., Zawalnyski P. et al.,** *A chromosomal deletion map of human malformations*, „Am. J. Human Genet.", 1998, 63: 1153-9.

23. **Reuser A.J., Kroos M.A., Hermans M.M. et al.,** *Glycogenosis type II (acid maltase deficiency)*, „Muscle and Nerve", 1995, 3: S61-9.

24. **Burch M., Sharland M., Shinebourne E. et al.,** *Cardiologic abnormalities in Noonan syndrome: phenotypic diagnosis and echocardiographic assessment of 118 patients*, „J. Am. Coll. Card.", 1993, 22: 1189-92.

25. **Gebbia M., Ferrara G.B., Pilia G. et al.,** *X-linked situs abnormalities results from mutations in ZIC3*, „Nature Genetics", 1997, 17: 305-9.

26. **Nonaka S., Tanaka Y., Okada Y. et al.,** *Randomisation of left-right asymmetry due to loss of nodal cilia generating leftward flow of extraembryonic fluid in mice lacking KIF3B protein*, „Cell", 1998, 95: 829-37.

27. **Williamson D.A.J.,** *A syndrome of congenital spinal anomalies in infants of diabetic mothers*, „Develop. Med. Child Neur.", 1970, 12: 145-52.

28. **Rowland T.W., Hubell J.P., Nadas A.S.,** *Congenital heart disease in infants of diabetic mothers*, „J. Ped.", 1973, 83: 815-20.

29. **Fang T., Bruyere H.J.J., Kargas S.A. et al.,** *Ethyl alcohol-induced cardio-vascular malformations in the chick embryo*, „Teratology", 1987, 35: 95-103.

30. **McElhatton P.R., Bateman D.N., Evans C. et al.,** *Congenital anomalies after prenatal ecstasy exposure*, „Lancet", 1999, 354: 1441-2.

31. **Weinberg M.R., Goldfield M.D.,** *Cardio-vascular malformations with lithium used during pregnancy*, „Am. J. Psych.", 1975, 132: 529-31.

32. **Lenke R.R., Levy H.L.,** *Maternal phenylketonuria and hyperphenylalaninemia. An international survey of the outcome of untreated and treated pregnancies*, „New England J. Med.", 1980, 303: 1202-8.

33. **Burn J.,** *The aetiology of congenital heart disease*. In: Anderson R.H., Baker F.J., Macartney F.J. (eds.), *Paediatric cardiology*, ed. 2, Churchill Livingstone, Philadelphia, USA, 2002: 141-65.

34. **Morton N.E., Yee S., Elston R.C. et al.,** *Discontinuity and quasi-continuity: alternative hypotheses of multi-factorial inheritance*. „Clinical Genet.", 1970; 1: 81-93.

35. **Levin D.L., Stanger P., Kitterman J.A. et al.,** *Congenital heart disease in low birth weight infants*, „Circulation", 1975, 52: 500-3.

36. **Gittenberger de Groot A.C., Ertbruggen I., Moulaert A.J.M.G. et al.,** *The ductus arteriosus in the preterm infant: histologic and clinical observations*, „J. Paed.", 1980, 96: 88-93.

36a. **Streian C.G., Socoteanu I.,** *Canalul arterial persistent*. În: Socoteanu I. *Tratat de patologie chirurgicală cardio-vasculară*, Ed. Medicală, Bucureşti, 2007, vol.1, pp. 513-9.

37. **Abu-Harb M., Hey E., Wren C.,** *Death in infancy from unrecognised congenital heart disease*, „Archives of Disease in Childhood", 1994, 71: 3-7.

38. **Burn J., Corney G.,** *Congenital heart defects and twinning*, „Acta Geneticae Medicae et Gemellologiae" (Rome), 1984, 33: 61-9.

39. **Whittemore R., Hobbins E.J., Engle M.A.,** *Pregnancy and its outcome in women with and without surgical treatment of congenital heart disease*, „Am. J. Cardiol.", 1982, 50: 361-70.

40. **Emanuel R., Somerville J., Inns A. et al.,** *Evidence of congenital heart disease in the offspring of parents with atrio-ventricular defects*, „British Heart J.", 1983, 49: 144-7.

41. **Bleyl S., Nelson L., Odelberg S.J. et al.,** *A gene for familial total anomalous pulmonary venous return maps to chromosome 4p13-q12*, „Am. J.Human Genet.", 1995, 56: 408-15.

42. **Burn J., Wright M., Goodship J. et al.,** *Appendix: Syndromes involving the heart*. In: Anderson R.H., Baker F.J., Macartney F.J. (eds.), *Paediatric cardiology*, pp. ed. 2., Churchill Livingstone, Philadelphia, USA, 2002, 165-213.

IMPLICAȚIA GENETICII ÎN CARDIOPATIILE CONGENITALE

SECȚIUNEA I **CAPITOLUL 4**

VALERICA BELENGEANU, NICOLETA ANDREESCU

1. INTRODUCERE
2. MOLECULE SEMNAL CU ROL ÎN DEZVOLTAREA CARDIO-VASCULARĂ
3. GENE IMPLICATE ÎN PROCESUL DE MORFOGENEZĂ PATOLOGICĂ CARDIACĂ
4. CLASIFICAREA MALFORMAȚIILOR CARDIACE CONGENITALE
5. SINDROAME MALFORMATIVE CARE ASOCIAZĂ ANOMALII CARDIACE
    - 5.1. Bolile cromozomiale
        - 5.1.1. Trisomia 21 (Sindromul Down)
        - 5.1.2. Trisomia 18 (Sindromul Edwards)
        - 5.1.3. Trisomia 13 (Sindromul Patau)
        - 5.1.4. Tetrasomia 22 – Sindromul „ochi de pisică” (cat eye)
        - 5.1.5. Sindromul Turner (Disgenezia gonadală Bonnevie–Ullrich, Monosomia X)
        - 5.1.6. Deleția 4p (Sindromul Wolf-Hirschhorn)
        - 5.1.7. Deleția 5p (Sindromul Lejeune - Sindromul Cri du chat)
        - 5.1.8. Monosomia 18q-
        - 5.1.9. Deleția 22q11
        - 5.1.10. Sindromul Rubinstein-Taybi
        - 5.1.11. Sindromul Williams
    - 5.2. Bolile genice
        - 5.2.1. Sindromul Cornelia de Lange
        - 5.2.2. Neurofibromatoza
        - 5.2.3. Sindromul Marfan
        - 5.2.4. Sindromul Alagille
        - 5.2.5. Sindromul Noonan
        - 5.2.6. Sindromul Adams-Oliver
        - 5.2.7. Sindromul Char
        - 5.2.8. Sindromul Holt-Oram
        - 5.2.9. Sindromul Ellis van Creveld (displazia condroectodermală)
        - 5.2.10. Sindromul Fryns
        - 5.2.11. Sindromul Keutel
        - 5.2.12. Sindromul Smith-Lemli-Opitz
        - 5.2.13. Sindromul Simpson-Golabi-Behmel
    - 5.3. Bolile parțial genetice sau comune
        - 5.3.1. Boli poligenice multifactoriale care asociază malformații cardiace
            - 5.3.1.1. Asociația CHARGE
        - 5.3.2. Sindroame cu etilogie necunoscută, care asociază malformații cardio-vasculare
            - 5.3.2.1. Sindromul Goldenhar
            - 5.3.2.2. Asociația VATER
    - 5.4. Sindroame datorate factorilor teratogeni ce asociază malformații cardiace
        - 5.4.1. Alcoolul
        - 5.4.2. Warfarina
        - 5.4.3. Acidul valproic
        - 5.4.4. Diabetul zaharat
        - 5.4.5. Lupusul eritematos sistemic
        - 5.4.6. Hipertermia
        - 5.4.7. Rubeola
        - 5.4.8. Parvovirus 9
6. ANOMALII CARDIACE NONSINDROMICE
    - 6.1. Cardiomiopatia hipertrofică
    - 6.2. Cardiomiopatia dilatativă familială
    - 6.3. Fibrilația atrială familială
7. BOLI METABOLICE CU AFECTARE CARDIACĂ
    - 7.1. Boli lizozomale
        - 7.1.1. Sindromul Hurler (MPZ I)
        - 7.1.2. Sindromul Hunter (MPS II)
        - 7.1.3. Sindromul Sanfilippo (Mucopolizaharidoza tip III)
        - 7.1.4. Sindromul Morquio (Mucopolizaharidoza tip IV)
        - 7.1.5. Boala Gaucher
        - 7.1.6. Boala Fabry
        - 7.1.7. Boala Tay-Sachs
    - 7.2. Boli datorate afectării glicozilării
    - 7.3. Boli de stocare a glicogenului
        - 7.3.1. Glicogenoza de tip I
        - 7.3.2. Glicogenoza de tip II
        - 7.3.3. Glicogenoza de tip III
        - 7.3.4. Glicogenoza de tip IV
        - 7.3.5. Glicogenoza de tip IX
    - 7.4. Miopatii mitocondriale
    - 7.5. Defecte ale oxidării acizilor grași

GLOSAR
BIBLIOGRAFIE

Redactare medicală: Ion Socoteanu, Iulia Cristina Frînculescu, Marius Frînculescu

1. INTRODUCERE

Inima este organul care se formează timpuriu, în timpul embriogenezei, iar funcţia sa circulatorie este importantă pentru asigurarea viabilităţii produsului de concepţie. Pentru dezvoltarea sistemului cardio-vascular sunt necesare o cascadă de evenimente, multiple interacţiuni intrecelulare, toate aflate sub control genetic. Anomaliile de dezvoltare a sistemului cardio-vascular reprezintă o cauză importantă a malformaţiilor cardiace congenitale.

Din a treia săptămână a vieţii intrauterine, ADN-ul cromozomial începe să funcţioneze prin procesele de autocataliză (biosinteza ADN) şi heterocataliză (sinteza proteinelor specifice). Mesajul genetic este preluat de ARN$_m$ care, la rândul său, devine canalul de transmisie a informaţiei până la nivelul citoplasmei. Informaţia genetică este preluată sub formă de cod. Codul genetic cuprinde gruparea de simboluri ale alfabetului genetic, reprezentate de cele patru baze azotate: adenina (A), guanina (G), timina (T) şi citozina (G). În ARN$_m$ timina este înlocuită cu uracilul (U). Din combinaţia acestor litere se compun cuvinte de câte trei litere, care reprezintă aminoacizii din proteine. Cuvintele formate din trei litere se numesc codoni.

Ordinea de înşiruire a aminoacizilor este determinată de secvenţa codonilor din ARN$_m$. Aminoacizii sunt transportaţi de ARN$_t$, care cu ajutorul anticodonului recunoaşte codonul complementar de pe ARN$_m$. Pe polimeri se fixează doar anticodonii care îşi găsesc codonii complementari. Dacă în acest sistem de transmitere a mesajului apar greşeli de copiere sau traducere, proteinele apar modificate, având repercusiuni în patologia umană.

Mutaţiile genetice modifică programul genetic, iar organismul nu se dezvoltă în cadrul limitelor de variaţii considerate normale, chiar atunci când condiţiile de mediu rămân constante, rezultatul fiind malformaţiile congenitale genetice. Programul genetic se realizează datorită faptului că celulele sunt în interdependenţă cu mediul citoplasmatic intern, unde se găsesc elemente organice şi anorganice, şi cu mediul extern (climat, alimentaţie etc.). Rezultatul acestei interdependenţe duce la morfologia şi funcţionarea normală a organismului uman.

În prezent sunt cunoscute 149 de locusuri implicate în determinismul genetic al dezvoltării cardiace. Expresia anumitor gene determină un pattern specific de dezvoltare a unui ţesut. Informaţii utile referitoare la expresia genelor implicate în dezvoltarea sistemului cardio-vascular au fost obţinute consecutiv unor studii care urmăreau efectul anumitor medicamente. Au fost folosite metode de hibridizare şi secvenţializare a ADN-ului, s-au constituit colecţii de gene stocate în biblioteci genice. Tehnica microarray a permis descifrarea mecanismelor moleculare ale apariţiei malformaţiilor cardiace, fiind identificate gene care contribuie la apariţia unor malformaţii ca defectul septal, cardiomiopatia, hipertensiunea arterială, arterioscleroza.

Pentru identificarea bazei genetice a malformaţiilor cardiace congenitale au fost folosite studii de linkage genic şi secvenţializarea genelor candidate. Analiza citogenetică s-a dovedit utilă în câteva situaţii; astfel identificarea punctelor de ruptură în cazul unor translocaţii a permis descoperirea unor gene implicate în determinismul unor anomalii cardiace.

2. MOLECULE SEMNAL CU ROL ÎN DEZVOLTAREA CARDIO-VASCULARĂ

Studiile efectuate au arătat că în dezvoltarea inimii la vertebrate intervine interacţiunea complexă a multiplelor ţesuturi care produc atât semnale inductive, cât şi semnale inhibitorii.

Au fost identificate numeroase molecule semnal ce funcţionează în cadrul unei reţele reglatoare şi explică interacţiunea dintre ţesuturile embrionare necesare pentru dezvoltarea cardiacă.

Principalii factori ce intervin în dezvoltarea timpurie a inimii:

1. *Superfamilia de factori transformatori ai creşterii*

a) Semnalizarea nodală

Cripto, membru al familiei EGF-CFC de proteine membranare extracelulare, are un rol important în semnalizarea nodală, fiind un coreceptor obligator (Yeo and Whitman, 2001) **[1]**. Cripto se exprimă în mezodermul ce intervine în dezvoltarea ariei cardiace şi a tubului liniar cardiac. Studiile efectuate pe şoareci

Cripto knockout au arătat că aceştia mor după gastrulaţie. Deşi factori de transcripţie cum sunt Gata4, Mef2c, Hand1şi Hand2 se exprimă, nu au putut fi identificaţi markeri de diferenţiere cardiacă. Celulele embrionare ce nu prezintă Cripto nu pot exprima markeri de diferenţiere cardiacă, deşi factorii de transcripţie cardiacă au o structură normală. Studiile efectuate au arătat că semnalizarea nodală la nivelul endodermului este necesară pentru o cardiogeneză normală.

b) Proteine de semnalizare morfogenică osoasă (BMP)

Studiile efectuate la vertebrate au arătat că cel puţin trei membri ai familiei BMP se exprimă în regiunea cardiogenică. BMP-2 se exprimă în endodermul lateral, BMP-7 şi BMP-4 se exprimă în ectodermul adiacent mezodermului precardiac. BMP-2 şi BMP-4 intervin în diferenţierea cardiacă, inhibarea semnalizării BMP în regiunea cardiogenică duce la bloc complet al expresiei markerilor de diferenţierea cardiacă. Semnalele BMP sunt necesare pentru inducerea diferenţierii cardiace, dar nu şi suficiente.

2. *Factori de semnalizare a creşterii fibroblaştilor*

Expresia factorilor de creştere a fibroblaştilor (FGF-1, -2, -4, -8) în ţesutul endodermal intervine în inducerea diferenţierii cardiace. FGF-4, în prezenţa BMP-2, poate induce diferenţierea cardiacă în unele ţesuturi non-cardiogene, dar separat cei doi factori nu au acţiune similară (Lough et al., 1996) **[2]**. Şoarecii knockout FGF-2 supravieţuiesc şi nu prezintă defecte cardiace evidente. Studiile efectuate prin inhibarea FGF au arătat că această acţiune nu perturbă diferenţierea cardiacă (Feldman et al., 1995; Sun et al., 1999) **[3, 4]**. Semnalizarea FGF nu este suficientă pentru inducerea diferenţierii cardiace, dar în cooperare cu BMP intervine în dezvoltarea cardiacă şi/sau reglarea dimensiunii ariei cardiace.

3. *Semnalele Wnt*

Diferenţierea cardiacă a embrionului este modelată în parte de semnalele inhibitorii provenite din ţesutul neural şi notocord. Semnalele inhibitorii de la nivelul notocordului implică antagoniştii semnalelor BMP prin intermediul proteinelor inhibitorii Noggin şi/sau Cordin (Klingensmith et al., 1999) **[5]**. Semnalele inhibitorii de la nivelul ectodermului neural implică membrii familiei Wnt. Wnt1 şi Wnt3a se exprimă în ţesutul neural dorsal în timpul diferenţierii cardiace. Reducerea activităţii Wnt în ţesutul neural determină expansiunea ţesutului cardiac în zonele care în mod normal nu participă la formarea cardiacă. Expresia ectopică a Wnt3a sau Wnt8 poate să blocheze cardiogeneza în ţesuturile care în mod normal formează inima (Schneider şi Mercola, 2001) **[6]**. Inhibarea semnalelor Wnt11 endogene determină o scădere a expresiei moleculelor marker asociate cu diferenţierea şi specificitatea cardiacă şi formarea anormală a tubului cardiac. Activarea ectopică a semnalelor Wnt11 poate induce diferenţierea cardiacă în ţesuturi care în mod normal nu intervin în cardiogeneză.

4. *Semnale Hedgehog (Shh)*

Studiile de ablaţie genică efectuate pe şoareci au arătat rolul pe care semnalele hedgehog îl au în dezvoltarea cardiacă. Şoarecii care prezintă un deficit al proteinelor coreceptor hedgehog au o expresie deficientă a factorului de transcripţie a homeodomeniului Nkx2-5 (Zhang et al., 2001) **[7]**. Expresia Nkx2-5 începe mai târziu în timpul dezvoltării, dar importanţa semnalelor hedgehog în morfogeneza cardiacă este demonstrată de apariţia unui eşec în septarea cardiacă.

5. *Semnale Notch*

Aria cardiacă conţine celule care în mod normal nu contribuie la morfogeneza cardiacă, dar sunt capabile să formeze ţesutul cardiac dacă sunt excizaţi progenitorii cardiaci definitivi. Această proprietate se pierde pe măsură ce dezvoltarea progresează şi va fi restricţionată numai pentru precursorii cardiaci. Analizele efectuate au arătat că mecanismul prin care se pierde această plasticitate implică Notch1 şi ligandul său Serrate (Rones et al., 2000) **[8]**. Semnalele *Notch* determină o scădere a markerilor de diferenţiere cardiacă, o scădere a semnalelor Notch determină o creştere a expresiei genelor miocardice.

3. GENE IMPLICATE ÎN PROCESUL DE MORFOGENEZĂ PATOLOGICĂ CARDIACĂ

Dezvoltarea cardiacă începe în ziua 18 de gestaţie prin coalescenţa mezodermului cardiogenic. Mezenchimul splanhnic se agregă pentru a forma o pereche de tuburi endoteliale care fuzionează pe linia mediană, rezultând în final un tub cardiac unic; concomitent are loc proliferarea mezenchimului şi se formează mioepicardul. Viitoarele miocite sunt separate de endoteliu printr-un ţesut gelatinos. Moleculele inhibitorii Wnt, crescent şi dickkoph sunt exprimate în mezodermul cardiac şi au expresie ectopică în mezodermul posterior, astfel încât pot induce diferenţierea cardiacă. Diferenţierea cardiacă este mediată în parte de BMP2, BMP7, produşi de către neuroectodermul subiacent. În dezvoltarea cardiacă timpurie, dar şi mai tardiv, intervine NKX2-5, membrii familiei de factori de transcripţie GATA4, GATA5 şi GATA6. În ziua 22, tubul cardiac unic se alungeşte, iar segmentarea permite delimitarea trunchiului arterial, a bulbului cardiac, ventriculelor primitive, atriului şi sinusurilor venoase. Factorii de transcripţie MESP1 ŞI MESP2 au un rol important în formarea ventriculelor. IRX4 este un factor de transcripţie a homeodomeniului care se exprimă puternic la nivelul curburii externe a tubului cardiac unde au loc o creştere rapidă şi o remodelare. IRX pare să regleze acţiunea NKX2.5, dar şi a altor factori de transcripţie.

Pe măsură ce dezvoltarea cardiacă avansează, atriul şi sinusul cavernos sunt împinse dorsal, în această perioadă se stabileşte poziţia relativă a ventriculelor stâng şi drept, se formează regiunea nodală. Regiunea nodală, care are rol de organizator, este formată din celule epiteliale specializate, cu monocili ventrali. Unii dintre monocili au o mişcare giratorie, ceea ce a condus la ipoteza că această mişcare ciliară determină un gradient morfogenetic cu rol în formarea axei stânga-dreapta. Acest mecanism a fost sugerat şi de observarea unei membrane mărginite de un „pachet vezicular nodal” care conţine SHH şi retinoizi. Producţia pachetului vezicular nodal necesită prezenţa FGF8. Activarea receptorilor nodali este dependentă de coreceptorii membranari ce activează fosforilarea SMAD2/3. Fosfo-Smad 2/3 este translocată la nivelul nucleului unde interacţionează cu factorii de transcripţie TGIF şi FAST1. Aceştia activează NODAL, LEFTZ-2 şi PITX2. Formarea unei bariere care să împiedice difuzarea semnalelor camerei stângi la nivelul camerei drepte implică placa precordală şi notocordul. Aceste structuri sunt dependente de SHH, iar mutaţiile SHH determină isomerismul stâng. Leftz1 este un antagonist nodal necesar pentru a delimita aria de activitate nodală, mutaţiile acestuia conducând de asemenea la isomerism stâng. PITX are rol în transferul informaţiilor poziţionale la primordiul de organ.

Compartimentarea viitoarelor atrii şi ventricule în camera dreaptă şi stângă începe în săptămâna a patra. În săptămâna a cincea endocardul va fuziona pe linia mediană pentru a diviza canalul atrio-ventricular în compartimentele drept şi stâng care ulterior vor forma valvele atrio-ventriculare. Factorii de transcripţie PITX2 *şi* FOG-2 sunt necesari pentru formarea canalului atrio-ventricular, iar deficitul acestora duce la o septare anormală. FOG-2 intercţionează cu GATA4.

Există două tipuri de defecte ale canalului atrio-ventricular: defect de sept atrial (DSA) izolat şi defect de sept atrio-ventricular (DSAV). Defectele septului secundum sunt cele mai frecvente. Defectele de sept atrio-ventricular includ o familie de malformaţii care implică septul atrial inferior şi septul ventricular superior. Mutaţiile genei CRELD1 au fost asociate cu DSA nonsindromic, DSAV familial forma dominant autozomală fiind asociată unor gene localizate pe cromozomul 1p31-p21. Un alt defect ce apare timpuriu în morfogeneza cardiacă este atriul comun, anomalie caracteristică sindromului Ellis van Creveld, determinat de mutaţii ale genelor EVC sau EVC2.

DSA familial a fost asociat cu mutaţii ale genelor MYH6 şi TBX5, ale factorilor de transcripţie NKX2.5 şi GATA4. DSA este o anomalie frecvent identificată în multe boli cu transmitere mendeleană, ceea ce sugerează că multiple mecanisme sunt implicate în septarea atrială sau că DSA este o manifestare nespecifică a perturbării morfogenezei cardiace.

Pe măsură ce se dezvoltă plămânii, are loc coalescenţa plexului venos pulmonar primitiv, se formează venele pulmonare care fuzionează în vena pulmonară comună, ce va fi încorporată în peretele atriului stâng. Ulterior, ramurile proximale ale venelor pulmonare vor fi încorporate în peretele dorsal şi vor rezulta patru vene pulmonare ce se deschid separat în atriu. Returul venos pulmonar anormal (TAPVR) şi venele pulmonare anormale parţiale sunt frecvent identificate în conjuncţie cu isomerismul stâng sau drept. TAPVR ar putea rezulta ca o anomalie secundară în dezvoltarea cardiacă sau în defectele de creştere a atriilor şi ar putea explica asocierea cu DSAV. TAPVR nu a putut fi asociat mutaţiei unei singure gene.

Separarea celor două ventricule începe prin formarea unui pliu muscular la nivelul constricţiei dintre ventriculele primitive. Câţiva factori de transcripţie au rol în septarea ventriculară: coreceptorul acidului retinoic, receptorul alfa al retinoidului X (RXRa), factorul enhancer transcripţional (TEF1) şi Sox 4 (Ya et al., 1998) **[9]**. Defectele de sept ventricular au fost regăsite în marea majoritate a bolilor genetice ce afectează dezvoltarea cardiacă. Unele sunt defecte datorate anomaliilor de creştere a miocitelor (sindromul Holt-Oram), altele se datorează anomaliilor de remodelare a cardiomiocitelor. DSV pot face parte dintr-un complex de defecte, situaţie în care sunt considerate defecte anatomice secundare.

Valvele aortice şi pulmonare se dezvoltă din ţesutul endocardic la nivelul orificiului aortei şi al trunchiului pulmonar. Studiile efectuate au arătat că mutaţii ale NFATC şi EGFR/PTPN11 duc la formarea unor valve semilunare anormale. Mutaţii ale liganzilor receptorilor EGF determină o creştere anormală a precursorilor valvelor endocardice. Studiile efectuate pe şoareci au demonstrat că mutaţii ale genelor HAND2, Bop, neuregulin, ERBB2, ERBB4 şi RXRa determină hipoplazie ventriculară primară şi reducerea grosimii peretelui. Şoarecii heterozigoţi pentru mutaţii ale genei *Nos* prezentau valve aortice bicuspide.

Dezvoltarea anormală a valvei pulmonare duce la obstrucţia fluxului sangvin la nivelul ventriculului drept. Leziunile caracteristice sunt stenoza, respectiv atrezia pulmonară. În sindromul Noonan, displazia valvei pulmonare este asociată mutaţiilor PTPN11. În sindromul Costello (determinat de mutaţii ale HRAS) şi sindromul cardio-facio-cutanat (datorat mutaţiilor genelor BRAF, MEK1, MEK2 şi KRAS), genele mutante specifică proteine cu rol în activarea căii de semnalizare a protein kinazei mitogen activată. Un alt exemplu de boală ce asociază stenoza pulmonară sau atrezia pulmonară este sindromul velo-cardio-facial.

În timpul săptămânii cinci se formează septul care separă bulbus cordis şi trunchiul arterial în două canale: aorta şi trunchiul pulmonar. Mutaţiile genelor RARa1, RARb şi RXRa determină defect de sept ventricular muscular, transpoziţie arterială şi canal arterial comun. Mutaţiile genelor endotelin, ale receptorului *endotelin A şi ECE-1* determină malformaţii ale arcului aortic.

Anomaliile cono-truncale au fost asociate sindroamelor velo-cardio-facial (TBX1), CHARGE (CHD7, SEMA3E), Alagille (JAG1, NOTCH2). O legătură între aceste manifestări nu a fost stabilită, neputând fi evidenţiată o interacţiune funcţională între semnalizarea Notch şi familia de factori de transcripţie TBX.

Canalul arterial comun permite sângelui venos oxigenat să pătrundă în circulaţia sistemică, în perioada intrauterină, dar după naştere acest duct se închide, separând cele două sisteme circulatorii. Persistenţa canalului arterial postnatal a fost observată în mai multe sindroame: Down, velo-cardio-facial, Char.

Atriul comun primitiv funcţionează ca un pacemaker, din care se formează ulterior fibrele specializate pentru conducere. Nodul sino-atrial îşi are originea în apropierea sinusului venos şi este apoi încorporat în peretele atriului drept la intrarea venei cave superioare. Nodul atrio-ventricular se dezvoltă în partea inferioară a septului interatrial. Un rol important în dezvoltarea sistemului de conducere îl are NKX2.5, lipsa acestei gene determinând absenţa nodului atrio-ventricular primordial. Connexin 40 leagă NKX2.5 şi poate altera expresiei acesteia (suprafuncţie sau pierderea funcţiei) (Harris et al., 2006) **[10]**. Au fost identificate trei gene care sunt asociate cu o dezvoltare anormală a sistemului de conducere cardiacă. Prima mutaţie identificată a fost în gena NKX2.5, apoi s-a identificat şi gena pentru sindromul Wolff–Parkinson–White forma familială (Gollob et al., 2001) **[11]**. Tahiaritmia a fost constatată la pacienţii cu sindrom Costello, boală determinată de mutaţii ale genei HRAS (Aoki et al., 2005) **[12]**.

Gene implicate în procesul de morfogeneză patologică cardiacă: NKX2.5, GATA6, GATA4, HAND1, HAND2, NFATC, FOG2, TFAP2B, FGF2, FGF4, FGF12, TGFB1.

Aceste gene au un rol bine precizat la ora actuală; în continuare, vor fi detaliate mecanismele prin care toate aceste gene se influenţează, interacţionează şi conlucrează pentru morfogeneza cardiacă.

Genele implicate în procesul de dezvoltare cardiacă specifică factori de transcripţie (NKX2.5, GATA6, GATA4, HAND1, HAND2, NFATC, FOG2, TFAP2B), molecule de semnalizare, factori de transformare fibroblastică (FGF2, FGF4, FGF12), factori de creştere a fibroblaştilor (TGFB1). Factorii de transcripţie sunt proteine cu rol în reglarea expresiei genice. Moleculele de semnalizare permit răspunsul celular şi sunt implicate în reglarea unor funcţii biologice.

• **NKX2.5** este localizată pe cromozomul 5q34 (**Fig. 4.1**) şi conţine doi exoni care specifică o proteină ce conţine 325 aminoacizi (factor de transcripţie *homeobox*). NKX2.5 se exprimă la nivelul muşchiului cardiac în perioada embrionară, fetală şi adultă. Deşi s-a considerat iniţial că are rol în dezvoltarea cardiacă, expresia acesteia în perioada adultă a sugerat că este implicată în procesul de diferenţiere din timpul dezvoltării inimii, în homeostazie şi în supravieţuirea miocitelor cardiace.

Familia de proteine homeobox NK2 are rol în diferenţierea miocitelor (acţiune sinergică cu TBX5), formarea septului atrial şi ventricular în perioada de embriogeneză, reglarea axului cardiac, funcţia nodului atrio-ventricular.

Au fost identificate 29 de mutaţii nonsens şi missens ale genei NKX2.5. Expresia fenotipică sunt anomaliile de conducere atrio-ventriculară, defectele de sept atrial secundar, defectele de sept ventricular, tetralogia Fallot, anomaliile valvei tricuspide.

Experimentele efectuate pe şoareci au arătat că lipsa ambelor alele ale genei NKX2.5 nu permite dezvoltarea cardiacă, astfel inima va rămâne un tub liniar primitiv, la nivelul căruia nu se vor diferenţia camerele cardiace. Lipsa genei NKX2.5 a fost asociată cu o letalitate timpurie. NKX2.5 a fost plasată printre genele cu rol major în dezvoltarea cardiacă datorită rolului acesteia în reglarea expresiei altor gene. Astfel genele NKX2.5 şi TBX5 au acţiune sinergică pentru activarea ANF (factor natriuretic atrial) şi pentru expresia genei Connexin 40 (Cx40). NKX2.5 şi GATA4 activează ANF şi actina alfa cardiacă. GATA4 este un factor activator al expresiei genice a NKX2.5 în perioada embrionară.

Toţi aceşti factori au fost implicaţi în determinismul malformaţiilor cardiace, rămânând de stabilit modul cum fiecare dintre ei intervine în patogeneza cardiacă.

• **TBX5** este localizată pe cromozomul 12q24 (**Fig. 4.2**) şi specifică o proteină T-box 5, care face parte din familia de proteine T-box. Proteinele T-box 5 acţionează ca factori de transcripţie. La nivelul nucleului celular, T-box 5 se leagă de o regiune specifică a ADN-ului şi controlează activitatea unor gene. În perioada embrionară, gena TXB5 activează genele implicate în dezvoltarea membrelor şi pe cele cu rol în creşterea şi dezvoltarea cardiacă. Aceste gene activate specifică proteine implicate, în special, în formarea septului ce va separa cavitatea stângă de cea dreaptă.

Mutaţiile genei TXB5 determină anomalii de dezvoltare a membrelor şi a inimii, anomalii caracteristice sindromului Holt-Oram, boală cu transmitere dominant autozomală. Defectele cardiace asociate mutaţiilor TBX5 sunt: defectul septal atrial, defectul septal ventricular, defectul septal atrio-ventricular şi anomaliile de conducere. Au fost descrise 34 de mutaţii diferite care afectează toţi exonii genei TXB5. Au fost identificate mutaţii nonsens, missens şi mutaţii în frameshift. Majoritatea mutaţiilor sunt de tip nonsens şi determină o haploinsuficienţă, care duce la o scădere a transcripţiei genelor ANF şi Cx 40. Mutaţiile missens determină o scădere variabilă a capacităţii de legare a ADN-ului, scăderea capacităţii de activare sinergică împreună cu NKX2.5.

Studiile efectuate la murine au arătat că mutaţia genei TBX5, în stare de heterozigoţie, determină

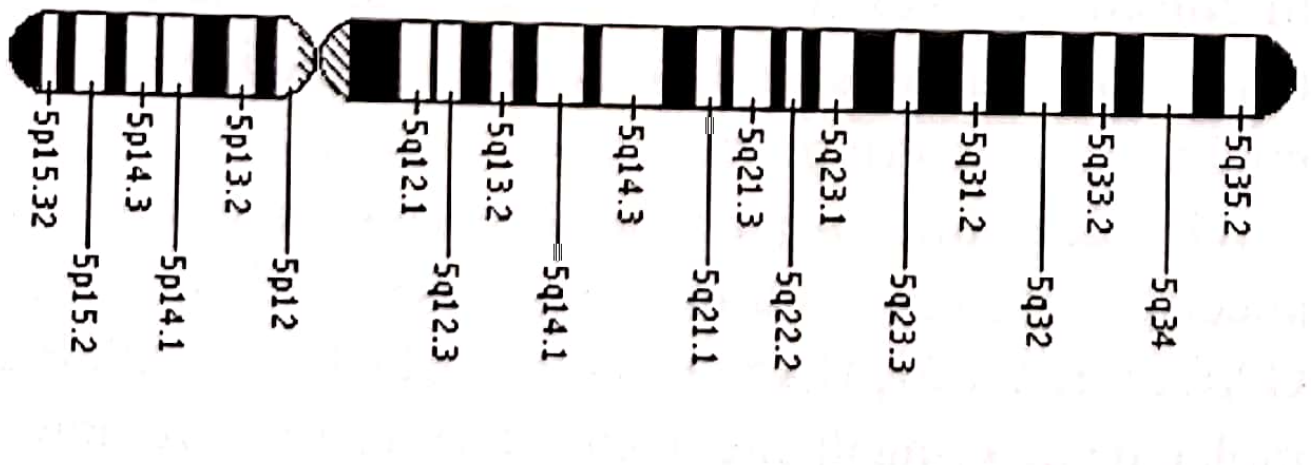

Fig. 4.1. Localizarea genei NKX2-5 pe cromozomul 5q34
http://ghr.nlm.nih.gov.

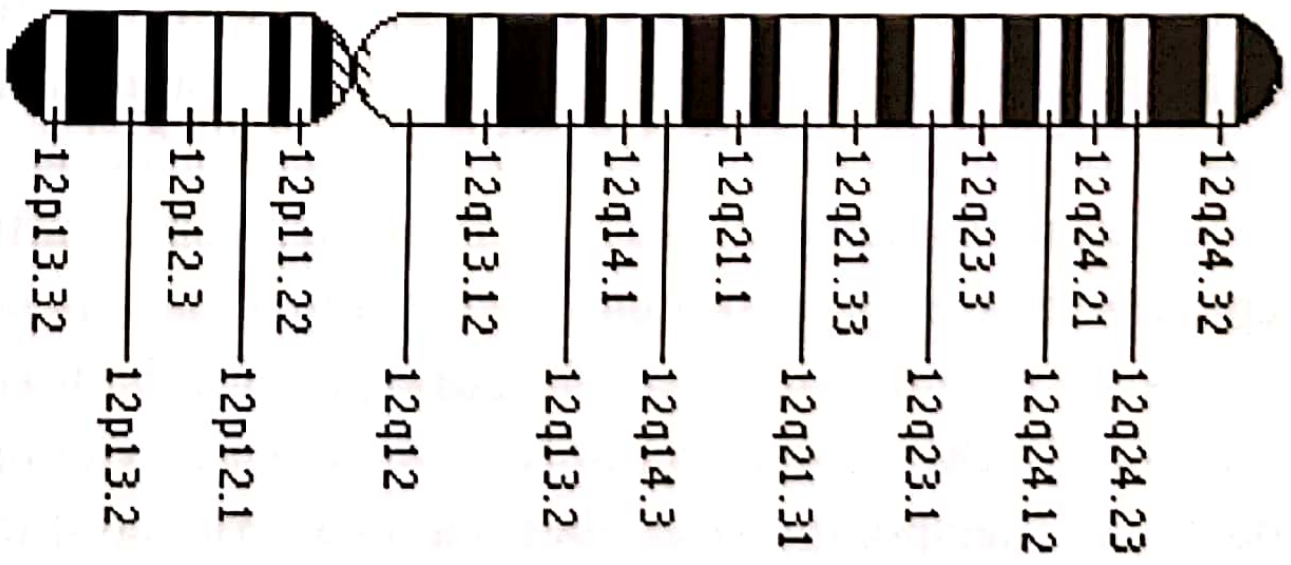

Fig. 4.2. Localizarea genei TBX5 pe cromozomul 12q24
http://ghr.nlm.nih.gov.

manifestările fenotipice caracteristice sindromului Holt-Oram, pe când mutațiile în stare de homozigoție se asociază unei letalități precoce.

- **GATA4** este localizată pe cromozomul 8p23.1-p22 (**Fig. 4.3**) și este formată din șapte exoni, specificând o proteină ce conține 442 aminoacizi. GATA4 specifică un factor de transcripție care recunoaște specific o secvență de ADN (WGATAR), aflată în regiunea reglatoare a mai multor gene necesare diferențierii și morfogenezei a numeroase organe. GATA4 se exprimă în organe ca inima, intestinul, pancreasul, ficatul și gonadele, având un nivel crescut, cel mai frecvent, în perioada fetală.

Studii recente au demonstrat că GATA4 este un factor de transcripție stimulat de stres care determină stimularea miocitelor cardiace. Starea de preischemie determină creșterea activității de legare a ADN-ului de către GATA4, pe când ischemia/reperfuzia scad expresia acestei gene. Astfel, s-a constatat că preischemia, ischemia/reperfuzia și oxidul de azot modulează activitatea GATA4, putând dicta durata de supraviețuire a miocitelor și apoptoza acestora. Absența GATA4 la șoareci a dus la deces datorită disgeneziei cardiace, între zilele 7–9, pe când o supraexpresie a acesteia a fost asociată cu hipertrofie cardiacă.

Au fost identificate mutații de tip missens, nonsens și în frameshift ale genei GATA4. Consecința acestor mutații este diminuarea dozajului genic. La șoarecii care prezentau mutația în homozigoție s-a constatat decesul precoce, înaintea formării inimii. Spre deosebire de mutațiile în heterozigoție ale genelor NKX2.5 și TBX5 care determinau anomalii de conducere, această manifestare fenotipică nu a fost observată în cazul mutației în heterozigoție a genei GATA4.

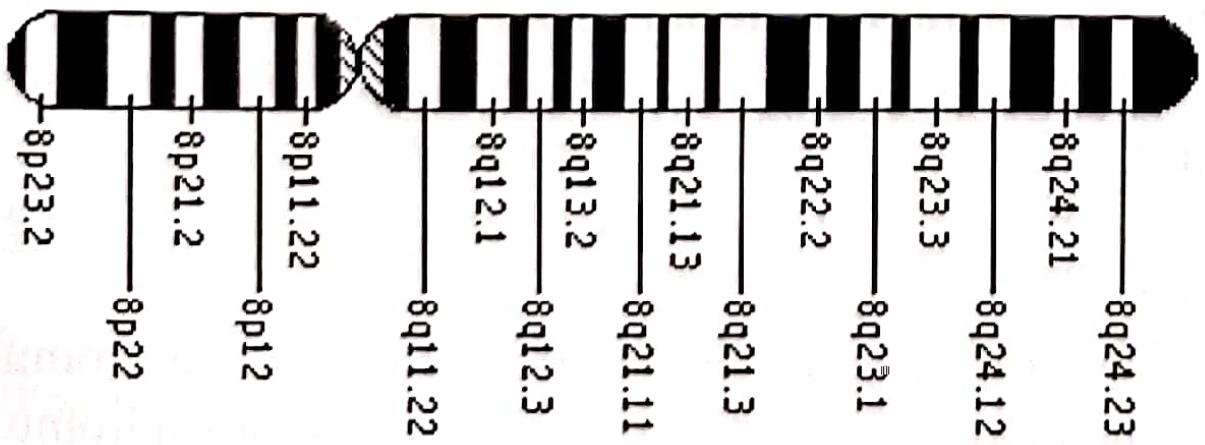

Fig. 4.3. Localizarea genei GATA4 pe cromozomul 8p23.1-p22
http://ghr.nlm.nih.gov.

Gena GATA4 are un rol important în cascada moleculară de evenimente implicate în organogeneză în perioada fetală și în buna funcționare a organelor.

- **FOG2** este localizată pe cromozomul 8q23.1 (**Fig. 4.4**), fiind un cofactor transcripțional, și are rol de reglare a expresiei genelor, prin coreglarea genei GATA4. Mutațiile acestei gene determină diferite defecte la nivel cardiac, dar nu afectează dezvoltarea gonadelor. Studiile pe șoareci au demonstrat rolul genei FOG2 în morfogeneza cardiacă și în vasculogeneză. La examinarea șoarecilor purtători de mutații ale FOG2 s-au constatat: atrezie tricuspidiană, stenoză pulmonară, agenezia arterelor coronare, anomalii ale endocardului, ventricul drept dublu, canal atrio-ventricular complet, tetralogie Fallot. Au fost raportate anomalii ale miocardului care este slab dezvoltat, având o vascularizație scăzută. La șoarecii care au supraviețuit după naștere s-au constatat malformații ca: defect de sept ventricular, defect de sept atrial de tip ostium primum, atrii mărite. La pacienții cu tetralogie Fallot, au fost identificate două mutații missens, care determină sinteza unei proteine a cărei proprietate de a lega și represa GATA4 se păstrează, mecanismul patogenetic prin care FOG2 determină malformații cardiace fiind altul decât cel suspicionat.

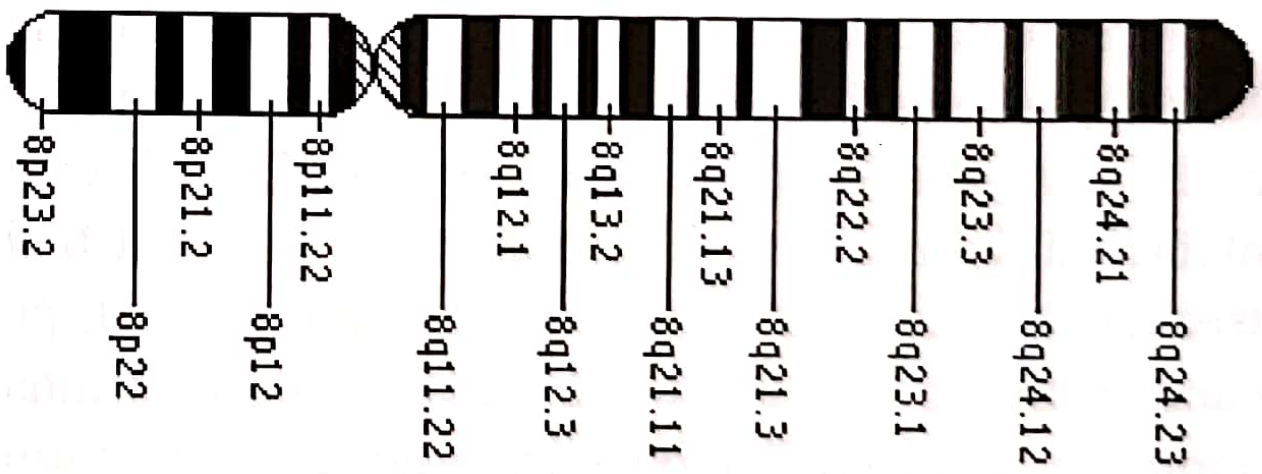

Fig. 4.4. Localizarea genei FOG2 pe cromozomul 8q23.1
http://ghr.nlm.nih.gov.

- **TFAP2B** este localizată pe cromozomul 6p12 (**Fig. 4.5**) și specifică un factor de transcripție derivat al crestelor neurale cu rol în reglarea transcripției, a diferențierii celulare, în controlul ciclului celular și morfogeneză. TFAP2B se exprimă în crestele neurale și este membru al familiei de factori de transcripție AP2, o familie de gene cu rol în sinteza acidului retinoic ce intervine în ciclul celular, apoptoză şi dezvoltare. Familiile de factori de transcripţie se exprimă în aceaşi linie celulară, dar în momente diferite ale dezvoltării embrionare. Familia de gene AP2 are rol în reglarea expresiei genelor implicate în dezvoltarea ţesuturilor de origine ectodermală, cum sunt crestele neurale şi pielea. Crestele neurale sunt importante pentru dezvoltarea cardio-vasculară, în principal, septarea cono-truncală. AP2 poate fi, de asemenea, implicată în supraexpresia c-erbB2 în celulele canceroase – cancerul de sân.

Mutaţii ale genei TFAP2B au fost asociate cu persistenţa ductului arterial, o arteră care dispare după naştere, în mod normal. Ductul arterial este o arteră care face legătura între artera pulmonară şi aortă în perioada fetală, şuntând ajungerea sângelui la plămâni. Neînchiderea acesteia după naştere se întâlneşte la 1/2 000–1/5 000 dintre nou-născuţi şi reprezintă 5–7% dintre malformaţiile cardiace congenitale. Procesul de închidere a canalului arterial începe din al doilea trimestru de gestaţie prin acumularea subendotelială de proteine matriciale, detaşarea celulelor endoteliale din lamina internă, urmată de migrarea celulelor netede în regiunea subendotelială. Etapa finală este reprezentată de contracţia musculaturii netede care este reglată de presiunea oxigenului şi de nivelul hormonilor vasoactivi.

Persistenţa ductului arterial, asociată cu dismorfie facială şi anomalii scheletale sunt caracteristice sindromului Char, boală dominant autozomală. Mutaţiile care afectează domeniul de legare al ADN-ului sunt mai frecvent asociate cu persistenţa ductului arterial, pe când mutaţiile care afectează restul genei determină anomalii scheletale şi dismorfie facială mai puţin severe.

La şoarecii care prezentau mutaţia în homozigoţie a genei TFAP2B s-a constatat decesul în perioada neonatală, datorită rinichilor polichistici; când mutaţia era prezentă în stare de heterozigoţie, şoarecii erau normali. Defecte cardiace de tipul persistenţei ductului arterial nu au fost evidenţiate la şoareci. Satoda et al. **[13]** a sugerat că această discrepanţă se datorează modului diferit de transmitere a alelelor, cu o interacţiune dominant negativă la specia umană comparativ cu haploinsuficienţa la şoareci.

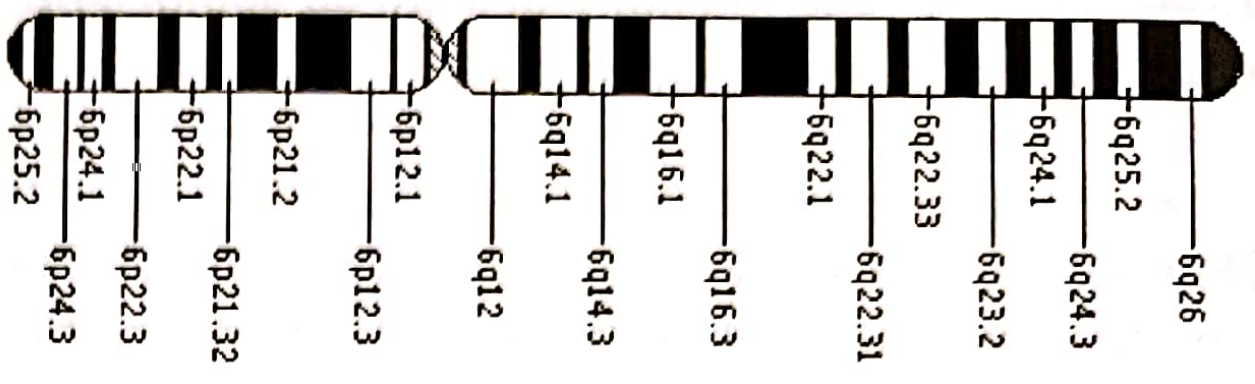

Fig. 4.5. Localizarea genei TFAP2B pe cromozomul 6p12 http://ghr.nlm.nih.gov.

• **PTPN11** este localizată pe cromozomul 12q24 (**Fig. 4.6**) şi conţine 15 exoni. PTPN11 face parte din familia de gene PTP (tirozin-fosfat proteine). Gena PTPN11 specifică o proteină SHP-2, care are rol în generarea de semnale în celule, influenţând funcţia şi diviziunea acestora. SHP-2 reglează activarea Ras/Erk, participă la activarea altor cascade de evenimente, inclusiv activarea factorilor de creştere fibroblastică. În perioada de embriogeneză această proteină are un rol important în dezvoltarea inimii, a vaselor sangvine, a oaselor, dar şi a altor ţesuturi.

PTPN11 este o oncogenă, mutaţiile ei putând determina transformarea malignă a celulelor care conţin această mutaţie. Sindromul Noonan se datorează mutaţiilor genei PTPN11, fiind cunoscute până în prezent peste 50 de mutaţii. La pacienţii cu sindrom Noonan care prezentau mutaţia PTPN11, stenoza pulmonară era mai frecventă decât cardiomiopatia hipertrofică.

Consecinţa mutaţiilor genei PTPN11 este formarea unei proteine SHP-2 permanent activată, prin pierderea capacităţii de activare/inhibare legată de acţiunea altor proteine. Activarea permanentă a SHP-2 determină un dezechilibru al sistemului care controlează funcţiile celulare, cum sunt creşterea şi diviziunea, rezultând anomalii cardiace, tulburări ale sângerării, anomalii scheletale. O altă consecinţă este apariţia leucemiei mielomonocitare, caracterizată printr-o supraproducţie de promielocite, a sindromului mielodisplazic, leucemiei mieloide acute, leucemiei limfatice.

Mutaţiile genei PTPN11 pot determina sindromul Noonan like. Acest sindrom este asemănător sindromului Noonan, dar indivizii afectaţi prezintă leziuni cu celule gigantice, care pot determina chisturi la nivelul oaselor sau al părţilor moi. Mutaţii ale genei PTPN11 sunt asociate și sindromului LEOPARD. Acesta este un acronim pentru lentigines (pete maronii), anomalii ECG, hipertelorism, stenoză pulmonară, anomalii genitale, retard de creștere și surditate.

Mutațiile genei pot apărea în timpul vieții individului (nu sunt prezente de la naștere) și pot afecta doar unele celule, fiind mutații somatice și nu moștenite. Mutația PTPN11 în homozigoție, la șoareci, este letală, pe când în heterozigoție determină anomalii cardiace, scheletale, fenotip dismorfic și boală mielo-proliferativă.

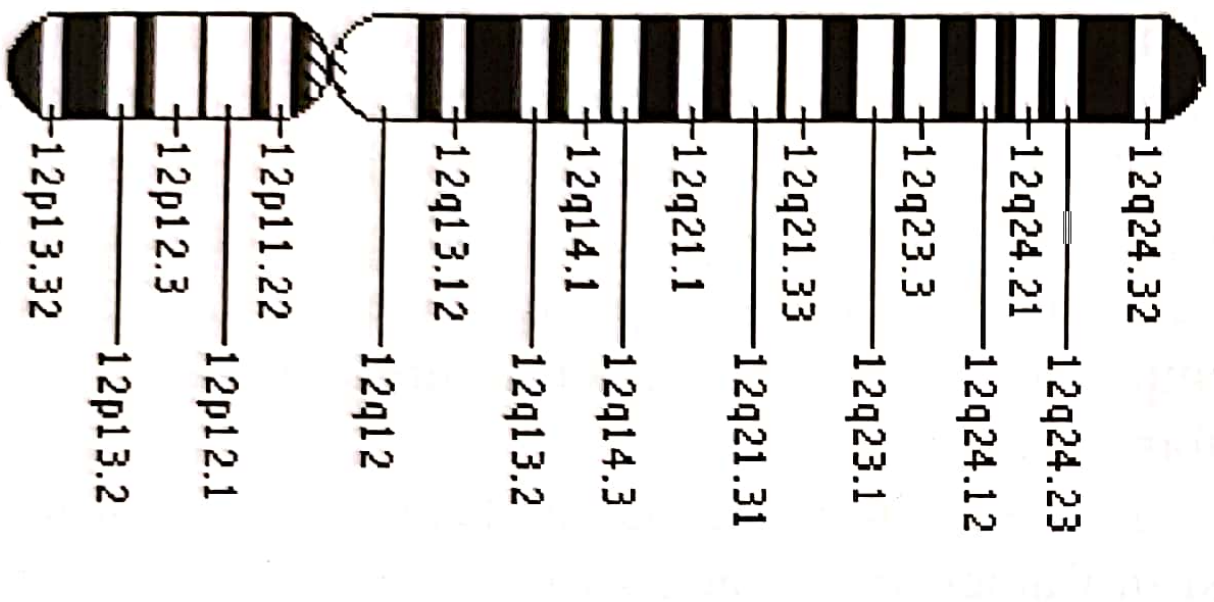

Fig. 4.6. Localizarea genei PTPN11 pe cromozomul 12q24 http://ghr.nlm.nih.gov.

• **JAG1** este localizată pe cromozomul 20p12.1-p11.23 (**Fig. 4.7**), conține 26 exoni și specifică o proteină Jagged1, componentă a căii de semnalizare intercelulară. Jagged1 se găsește la nivelul membranei anumitor celule, fiind un ligand al receptorului Notch1. În momemtul când se realizează legătura între Jagged1 și Notch1, se declanșează reacții de semnalizare care influențează funcțiile celulare. Astfel este controlată dezvoltarea embrionului, în special a celulelor care vor forma inima, ficatul, ochii, urechile și coloana vertebrală. Rolul proteinei Jagged1 se menține pe parcursul vieții individului, fiind importantă în formarea elementelor figurate.

Au fost indentificate un număr mare de mutații ale JAG1, care determină formarea unor proteine Jagged1 anormale (de mici dimensiuni, cu structură alterată). Proteinele Jagged1 anormale vor interfera calea de semnalizare, determinând erori de dezvoltare la nivelul mai multor organe (defecte cardiace, dismorfie facială).

Mutațiile genei JAG1 sunt responsabile de manifestările fenotipice ale sindromului Alagille, boală dominant autozomală, caracterizată prin anomalii cardiace, hepatice, scheletale, oculare și cranio-faciale. O malformație cardiacă specifică sindromului Alagille este stenoza valvei sau arterei pulmonare asociată sau nu cu tetralogia Fallot. Au fost identificate mutații de tip missens, nonsens, în frameshift, deleții mari și splicing. Consecința acestor mutații este haploinsuficința care reprezintă cauza manifestărilor sindromului Alagille. O altă explicație este că o mutație la nivelul genei JAG1 determină lipsa expresiei alelei respective. Cu toate acestea, s-a demonstrat că la acești pacienți se generează atât proteina normală, cât și cea anormală. JAG1 anormală nu are expresie, rezultatul fiind similar haploinsuficienței. O a treia explicație ar putea fi haploinsuficiența proteinei dependentă de dozajul genic; studiile au arătat că Notch este sensibilă la dozajul genic. JAG1 are un rol important în reglajul genic, acțiunea ei fiind de co-expresie cu gena Nothc.

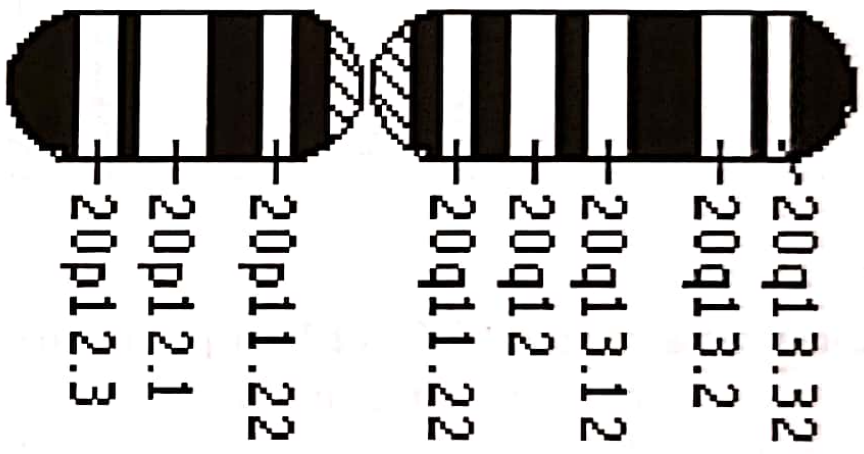

Fig. 4.7. Localizarea genei JAG1 pe cromozomul 20p12.1-p11.23 http://ghr.nlm.nih.gov.

• **EVC și EVC2** sunt localizate pe cromozomul 4p16 (**Fig. 4.8**), foarte aproape una de cealaltă, și au o configurație de cap la cap și un promotor comun; se consideră că funcțiile lor sunt relaționate și sunt transcrise într-un mod coordonat.

EVC specifică o proteină a cărei funcție nu este încă cunoscută, dar se crede că ea intervine în creșterea normală. S-a constatat că este activă în viața intrauterină și intervine în dezvoltarea inimii, a oaselor, a rinichilor și a plămânilor. Au fost raportate peste 10 mutații diferite (nonsens, missens, splicing) ale EVC care determină sindromul Ellis van Creveld, boală recesiv autozomală caracterizată prin condrodisplazie și malformații cardiace. Mutațiile genei EVC determină alterarea funcției proteinei, formându-se o proteină mică nefuncțională. La nivel cardiac manifestările sunt reprezentate de defectul de sept atrio-ventricular.

Mutația genei EVC, constând în substituția unui singur aminoacid din structura proteinei, determină manifestările fenotipice caracteristice disostozei acrodentale Weyers, boală dominant autozomală.

EVC2 specifică o proteină *limbin*, a cărei funcție este importantă pentru creșterea și dezvolatarea normală, fiind activă la nivelul inimii, plămânilor, ficatului, rinichilor, pancreasului și al mușchilor scheletali. Mutațiile genei EVC2 determină producția unei proteine limbin mică, nefuncțională, manifestările fenotipice fiind cele ale sindromului Ellis van Creveld.

Mutația EVC2, constând în deleția unei singure perechi de baze azotate, este responsabilă de apariția sindromului Weyers.

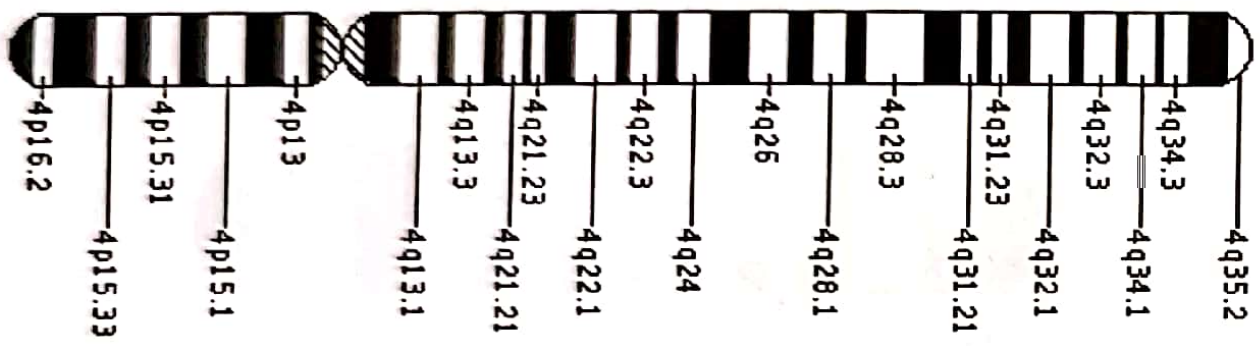
4p16.2
4p15.33
4p15.31
4p15.1
4p13
4q13.1
4q13.3
4q21.21
4q21.23
4q22.1
4q22.3
4q24
4q26
4q28.1
4q28.3
4q31.21
4q31.23
4q32.1
4q32.3
4q34.1
4q34.3
4q35.2

Fig. 4.8. Localizarea genelor EVC și EVC1 pe cromozomul 4p16
http://ghr.nlm.nih.gov.

• **CRELD1** este localizată pe cromozomul 3p25.3 (**Fig. 4.9**), conține 11 exoni, specifică o proteină cu rol în adeziunea celulară și are un rol cheie în dezvoltarea embrionară. Gena se exprimă ubicuitar în perioada de embriogeneză, ulterior exprimându-se mai ales la nivelul inimii, a mugurilor membrelor, a mandibulei și a sistemului nervos central. Expresia genei se menține și în perioada adultă.

Mutații ale genei CRELD1 reprezintă un factor de risc pentru apariția defectelor de separare a camerelor inimii, care variază de la anomalii ale valvei mitrale, defectul septal atrial de tip ostium secundum, până la defectul septal atrio-ventricular complet. Gena cu model de transmitere dominant autozomal are penetranță incompletă (Pierpont et al., 2000) **[14]**. Robinson et al. (2003) **[15]** au demonstrat că mutațiile genei CRELD1 cresc susceptibilitatea pentru apariția defectelor septale atrio-ventriculare și nu sunt factori cauzali direcți.

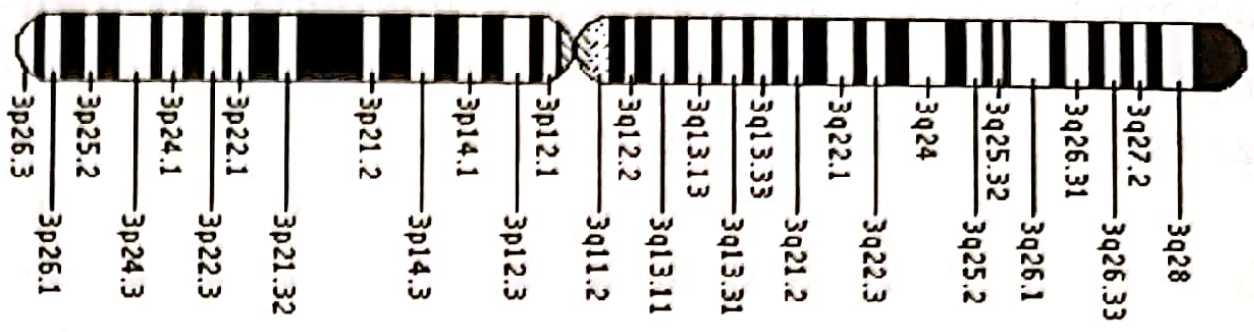
3p26.3
3p26.1
3p25.2
3p24.3
3p24.1
3p22.3
3p22.1
3p21.32
3p21.2
3p14.3
3p14.1
3p12.3
3p12.1
3q11.2
3q12.2
3q13.11
3q13.13
3q13.31
3q13.33
3q21.2
3q22.1
3q22.3
3q24
3q25.2
3q25.32
3q26.1
3q26.31
3q26.33
3q27.2
3q28

Fig. 4.9. Localizarea genei CRELD1 pe cromozomul 3p25.3
http://ghr.nlm.nih.gov.

• **ZIC3** este localizată pe cromozomul Xq26.2 (**Fig. 4.10**), aparține superfamiliei de gene GLI și specifică un factor de transcripție. ZIC3 se exprimă la nivelul ectodermului și mezodermului în timpul gastrulației și la nivelul mugurilor membrelor și a retinei în perioada de neurolație și organogeneză. ZIC3 este implicată în reglarea asimetriei dreapta–stânga și în formarea tubului neural.

Au fost identificate mutații de tip nonsens, missens și în frameshift ale genei ZIC3. Se vor forma astfel proteine cu o structură instabilă care nu își pot exercita efectul transcripțional. Mutațiile ZIC3 sunt asociate heterotaxiei X-link-ate, anomalie care se datorează disrupției embrionare. Manifestările cardiace includ defect de sept atrial, defect de sept atrio-ventricular, transpoziția vaselor mari, stenoză pulmonară.

Ware et al. (2006) **[16]** a sugerat rolul cheie pe care ZIC3 îl are în embriogeneză, în formarea endodermului visceral anterior, în inițierea gastrulației și în morfogeneză.

Deleția la nivelul genei ZIC3 are efect letal în perioada embrionară la 50% dintre șoareci, la 30% decesul survenind în perioada neonatală. La șoarecii

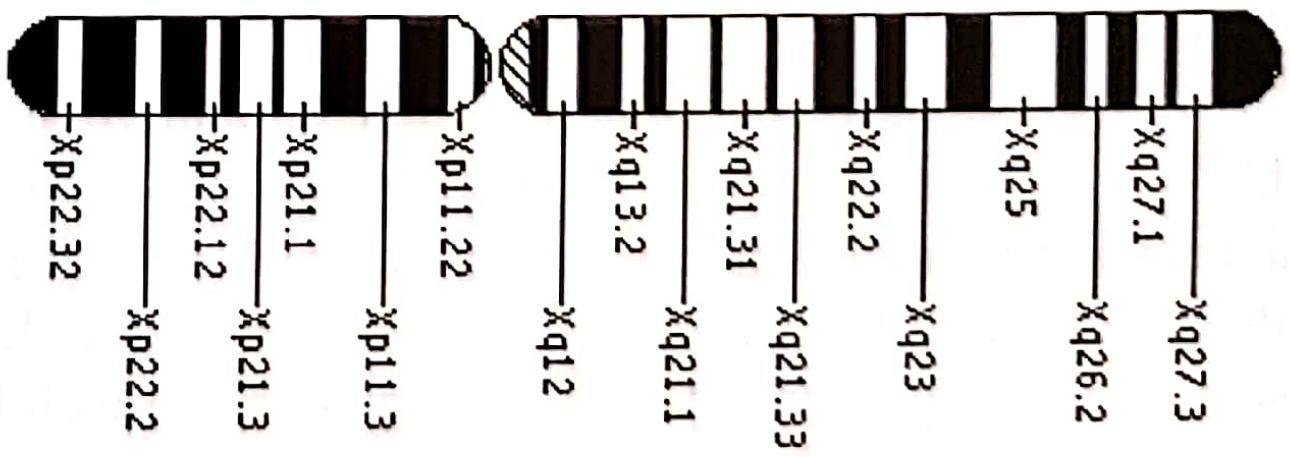
Xp22.32
Xp22.2
Xp22.12
Xp21.3
Xp21.1
Xp11.3
Xp11.22
Xq12
Xq13.2
Xq21.1
Xq21.31
Xq21.33
Xq22.2
Xq23
Xq25
Xq26.2
Xq27.1
Xq27.3

Fig. 4.10. Localizarea genei ZIC3 pe cromozomul Xq26.2
http://ghr.nlm.nih.gov.

care supraviețuiesc, au fost evidențiate defecte de lateralitate, defecte de tipul translocație de vase mari, defect septal atrial, defect de sept ventricular, anomalii ale aortei și ale sistemului venos.

• **CFC1** este localizată pe cromozomul 2q21.1 (**Fig. 4.11.**) și specifică o proteină care face parte din familia de factori de creștere epidermali (EGF-CFC). Proteina specificată joacă un rol cheie în calea de semnalizare intercelulară în timpul embriogenezei.

Mutațiile CFC1 determină heterotaxie viscerală (HTX), forma autozomală. HTX include o varietate de anomalii congenitale: malformații cardiace complexe, *situs inversus* sau *situs ambiguus*.

Anomaliile cardiace asociate mutațiilor CFC1 sunt: transpoziția de vase mari, dextrocardia, anomalii ale aortei, defecte ale septului atrial sau ventricular, malformații cono-truncale, tetralogie Fallot, atrezie pulmonară, trunchi arterial comun.

Mutațiile CFC1 determină pierderea funcției acestei gene.

La șoarecii cu mutație a genei CFC1 în stare de homozigoție, modificările fenotipice sunt asemănătoare celor identificate la specia umană, pe când mutațiile în stare de heterozigoție nu determină anomalii la șoareci, fapt ce poate fi explicat prin diferența de dozaj genic, la care se adaugă contribuția factorilor de mediu. La specia umană, în timpul dezvoltării cardiace, scăderea activității genei CFC1 poate perturba semnalul Nodal la nivelul plăcii laterale mezodermale, conducând la anomalii de lateralizare și, consecutiv, la o morfogeneză heterotaxică.

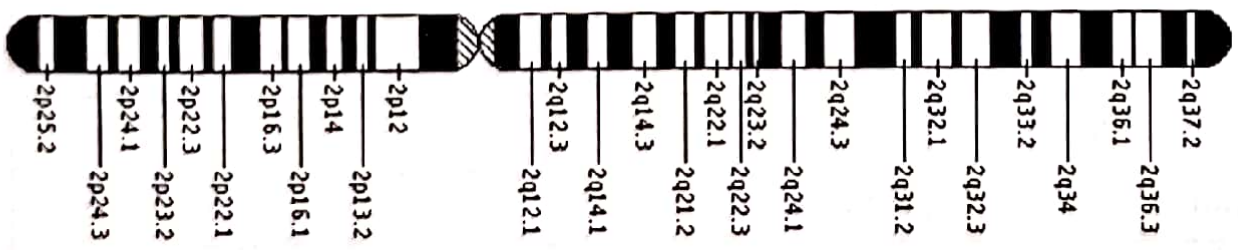

Fig. 4.11. Localizarea genei CFC1 pe cromozomul 2q21.1 http://ghr.nlm.nih.gov.

• **PROSIT240** este localizată pe cromozomul 12q24.21 (**Fig. 4.12**) și are o structură asemănătoare receptorului nuclear coactivator TRAP240. S-a sugerat că ar specifica o nouă componentă a complexului de proteine asociate receptorilor hormonilor tiroidieni. PROSIT240 conține 31 de exoni și specifică o proteină cu 2210 aminoacizi, a cărei structură este identică în proporție de 51% cu cea specificată de gena TRAP240. PROSIT240 și TRAP240 se exprimă ubicuitar, având expresie crescută în musculatura scheletală. PROSIT 240 se exprimă și la nivelul inimii, al creierului, rinichilor, placentei și leucocitelor. O expresie puternică a genei a fost înregistrată la nivelul aortei și al cerebelului.

Mutațiile genei PROSIT240 au fost identificate la pacienții cu defecte cardiace severe și retard mintal. Mutațiile de tip missens determină o alterare a funcției PROSIT240 de a interacționa cu activatorii sau represorii acesteia; în prezent nu sunt pe deplin cunoscute funcțiile acestei gene.

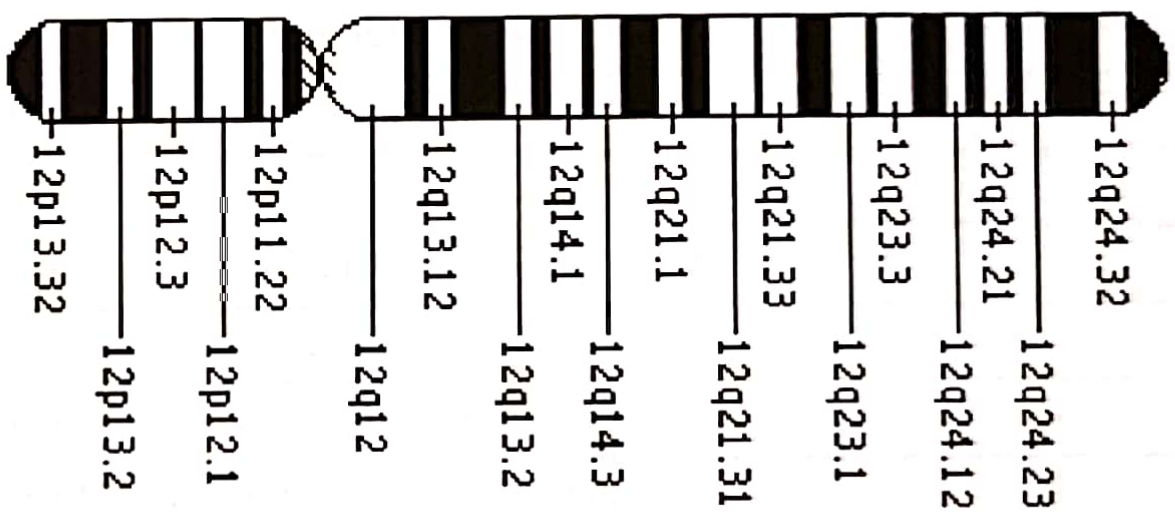

Fig. 4.12. Localizarea genei PROSIT240 pe cromozomul 12q24.21. http://ghr.nlm.nih.gov.

• **MEF2A** este localizată pe cromozomul 15q26 (**Fig. 4.13**) și aparține familiei de gene MEF2, fiind un factor de transcripție. MEF2A se exprimă la nivelul endoteliului și al celulelor musculaturii netede a arterelor coronare, specificând o proteină care controlează un număr mare de gene de la nivelul endoteliului.

Mutațiile genei MEF2A determină o formă dominant autozomală a bolii arteriale coronariene și infarct miocardic. Se va forma astfel o proteină ce va fi sechestrată la nivel citoplasmatic și va determina o scădere a funcției genelor care leagă gena MEF2A. Mutațiile MEF2A determină alterarea creșterii și diferențierii celulelor endoteliale și a musculaturii netede a arterelor coronare, ducând la sporirea riscului de apariție a bolii coronare.

La șoarecii care prezintă mutația genei MEF2A în homozigoție s-a înregistrat decesul precoce, în prima săptămână de viață, iar cei care au supraviețuit au fost susceptibili de moarte subită cardiacă. Heterozigoții nu prezintă modificări fenotipice.

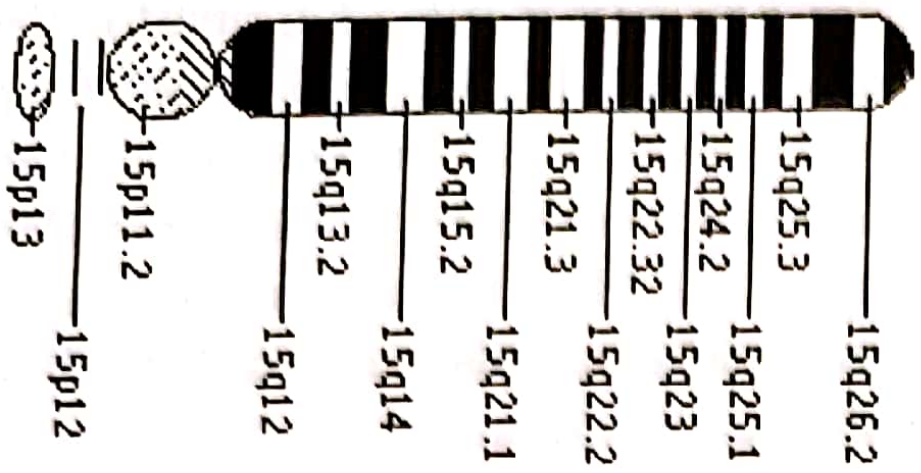

Fig. 4.13. Localizarea genei MEF2A pe cromozomul 15q26
http://ghr.nlm.nih.gov.

Simboluri folosite: ASD – defect de sept atrial, AS – stenoză aortică, AVSD – defect de sept atrio-ventricular, BAV valvă aortică bicuspidă, CoA – coarctație de aortă, DCM – cardiomiopatie dilatativă, HCM – cardiomiopatie hipertrofică, HLHS – hipoplazie cardiacă stângă, IAA(B) – întreruperea arcului aortic, tipul B, LSVC – persistența venei cave superioare stângi, MVP – prolaps de valvă mitrală, PA – atrezie pulmonară, PDA – persistența canalului arterial, PPAS – stenoza arterelor pulmo-

Tabelul 4.1. Gene implicate în apariția malformațiilor cardiace sindromice și non sindromice

Cauza	OMIM	Gene	Sindrom	Defect cardiac
Gene contigui	609625	1Oq	1Oqdel	FDA, ASD
	607872	1P36	lp36del	PDA, ASD, VSD, DCM
	600309	1P31-p21	AVSD1	AVSD
	115470	Tetrasomie 22q	Cat eye	TAPVR, TOE
	123450	5pl5del	Cri-du-chat	VSD, PDA, TOE PA, PS, DORV
	609029	der(22)	Emanuel	ASD, VSD, PDA, PS
	147791	11q23del	Jacobsen	VSD, HLHS
	182290	17p11.2	Smith-Magensis	ASD, VSD, TOE, MR, AS, TAPVR
	247200	17pl 3.3	Lisencefalia Miller-Dicker	ASD
	601803	tetrasomie12p	Pallister-Killian	AS, VSD, PDA, CoA, ASD, agenezia pericardului
	179613	8dup/del	Sindrom Rec8	TOE, DORV, TA
	192430	22q11del	Velo-cardio-facial	VSD, TOF+/–PA, IAA(B), TA, DORV, PDA
	194050	7q13del	Williams-Beuren	SVAS, PPAS, CoA , VSD, AS
	194190	4pi6.3	Wolf-Hirschhorn	ASD, VSD
Factori de transcripție, reglatori ai cromatinei sau nucleari	300215	ARX	Lisencefalia X-link-ată, cu ambiguitate genitală	VSD, PDA
	301040	ATRX	Alfa-talasemia/retard mintal, X-linkat	VSD
	214800	CHD7, SEMA3E	CHARGE	TOE, IAA(B), VSD, DORV –/–AVSD, TA
	180849	CREBBP	Rubenstein-Taybi	VSD, ASD, PDA, CoA, HLHS
	166780	EYA1	Otofaciocervical	TOE
	153400	FOXC2	Limfedema-distichiasis	TOE, VSD, TAPVR
	607941	GATA4, MYH6	ASD Familial	ASD
	200990	GLI3	Pallister-Hall	VSD, PS, ASD
	601536	HOXA1	Athabaskan	TOE
	169400	LBR	Anomalie Pelger-Huet	VSD
	275210	LMNA	Contractura letală a pielii	PDA , ASD
	300000	MIDI	Opitz	VSD, ASD, PDA, DORV
	305400	FGD1	Aarskog-Scott	ASD, VSD, PS, AS, CoA
	207410	FGFR2	Antley-Bixler	ASD
	101200	FGFR2	Apert	VSD

Tabelul 4.1. *(continuare)*

	218040	HR AS	Costello	HCM, PS, ASD, displazie valvulară, tulburări de ritm
	300472	GBP1	Agenezia corpului callosum, cu retard mintal, coloboma şi micrognaţie	VSD, PDA
	118450	JAG1, NOTCH2	Alagille	TOF+/–PA, CoA, PS, ASD, VSD
	115150	KRAS, BRAF, MEKI, MEK2	Cardio-facio-cutaneous	ASD, PS, HCM
	603037	LFFTY1	Heterotaxie	Heterotaxie, HLHS, AVSD, LSVC
	259770	LRF5	Sindrom Osteoporoză-pseudogliom	VSD
	162200	NF1	Neurofibromatoză Noonan, Watson	PS, VSD, CoA
	109198	NOTCH!	Calcifierea valvei aortice forma familială	BAV, MS, VSD, TOF
	194200	PRKAG2	Wolff-Parkinson-White	Cale de conducere accesorie
	255960	PRKAR1A	Mixom intracardiac	ASD
	153480	PTEN	Bannayan-Zonana	ASD
	163950	PTPN11, KRAS	Noonan (NS1), LEOPARD	PS, HCM, CoA, ASD
	268310	ROR2	Robinow, brahidactilie tip B1	PS, PA
	609192	TGFBR2, TGFBR1	Loeys-Dietz	PDA, ASD, BAV
	149000	VG5Q	Klippel-Trenaunay-Weber	PDA, ASD, PS, MVP
Structurale sau adeziune celulară	267750	COL18A1	Knobloch	PDA, VSD, TAPVR
	200610	COL2A1	Acondrogeneza tip II	ASD, AVSD
	606217	CRELD1	AVSD2	AVSD, heterotaxie, PA
	606617	DTNA	Noncompactarea ventriculului stâng	LSVC, PDA, HLHS
	185500	ELN1	Stenoza supravalvară aortică forma familială	SVAS
	608328	FBN1, ADAMTS10	Weill-Marchesani	AS, M1, PS, PDA, VSD
	121050	FBN2	Arahnodactilie congenitală contracturală	ASD, VSD
	309350	FLNA	Melnick-Needles	TOF
	150250	FLNB	Larsen	ASD, VSD
	312870	GPC3	Simpson-Golabi-Behmel tip 1	VSD, PS, TGA, PDA, HCM
Metabolice	608688	ATIC	Deficienţa IMP ciclohidrolazei	ASD
	602398	DHCR24	Desmosteroloza	TAPVR, PDA
	270400	DHCR7	Smith-Lemli-Opitz	AVSD, ASD, VSD, PDA, HLHS, CoA, PS, TAPVR
	608799	DPMI	Boala congenitală de glicozilare tip 1	PDA
	212066	MGAT	Boala congenitală de glicozilare tip 2	VSD
	308050	NSDHL	Hemidisplazia congenitală cu eritroderma ihtioziformă şi defecte ale membrelor	ASD, VSD, ventricul unic, CoA, complex Shone
	214100	PEX	Zellweger	VSD, PDA, HLHS
Canale ionice	601005	CACNA1C	Timothy	VSD, TOF, PDA, QT lung
	170390	KCNJ2	Andersen	BAV, CoA, QT lung
Repararea ADN-ului	227650	gene FANC	Fanconi	VSD, TOF
	209900	BBS	Bardet-Biedl	VSD, Dextrocardie
	270100	DNAH11, DNAI1, DNAH5	Situs inversus Kartegener	TGA, TA, VSD, ASD
Alte cauze	268300	ESC02	Roberts, SC Focomelia	PS, PA
	225500	EVC, EVC2	Ellis-Van Creveld	Atriu comun, AVSD, HLHS
	604896	MKKS	McKusick-Kaufman	TOF
	249000	MKS1	Meckel	ASD, VSD, CoA , PDA
	105650	RPS19	Anemia Diamond-Blackfan	VSD
	243800	UBR1	Johanson-Blizzard	ASD, VSD, dextrocardie
	273395	ZMPSTE24	Tetra-Amelia	PDA , ASD

nare periferice, Complex Shone – valvă mitrală anormală, stenoza aortică, coarctaţie de aortă, SVAS – stenoză aortică supravalvulară, TA – trunchi arterial comun, TAPVR – retur venos pulmonar anormal, TOF – tetralogie Fallot, VSD – defect de sept ventricular.

4. CLASIFICAREA MALFORMAŢIILOR CARDIACE CONGENITALE

Malformaţiile cardiace congenitale sunt depistate la 0,5%–1% dintre nou-născuţi, reprezentând o importantă cauză de morbiditate şi mortalitate infantilă. Malformaţiile cardiace congenitale sunt, în marea lor majoritate, de etiologie necunoscută; un număr important sunt determinate poligenic multifactorial, iar într-o proporţie mai mică sunt consecutive unor anomalii cromozomiale sau mutaţii genice, acţiunii unor agenţi teratogeni în perioada de dezvoltare intrauterină.

Cauzele defectelor cardiace congenitale sunt malformaţiile, disrupţia sau deformormaţia. **Malformaţia** reprezintă un defect morfologic al unui organ sau al unei părţi dintr-un organ, expresia unei tulburări de embriogeneză, fiind rezultatul unui proces intrinsec anormal de dezvoltare. Mecanismele de producere sunt variabile, incluzând o gamă largă de la mutaţiile monogenice, la anomalii cromozomiale sau poligenice multifactoriale. **Disrupţia** este un defect structural rezultat prin distrugerea unei părţi din organismul fătului care în embriogeneză s-a format normal. **Deformaţia**, anomalie de formă sau poziţie, este determinată de modelarea intrauterină.

Clasificarea malformaţiilor cardiace congenitale se face în funcţie de defectul structural, de momentul intervenţiei factorului cauzal, de caracteristicile anatomice sau de localizarea defectului.

Momentul instalării anomaliilor cardiace este, de obicei, prenatal. Malformaţiile cardiace pot apărea izolat sau, când asociază şi alte anomalii, sunt incluse în cadrul unor sindroame (**Fig. 4.14**).

O clasificare nouă, cea propusă de Clark [17], se bazează pe mecanismul patogenic ce intervine în apariţia defectelor cardiace:

1. anomalii de migrare a ţesutului ectomezenchimal;
2. anomalii ale fluxului sangvin intracardiac;
3. anomalii ale matricei extracelulare;
4. anomalii ale apoptozei;
5. anomalii de creştere;
6. anomalii de formare a cavităţii cardiace.

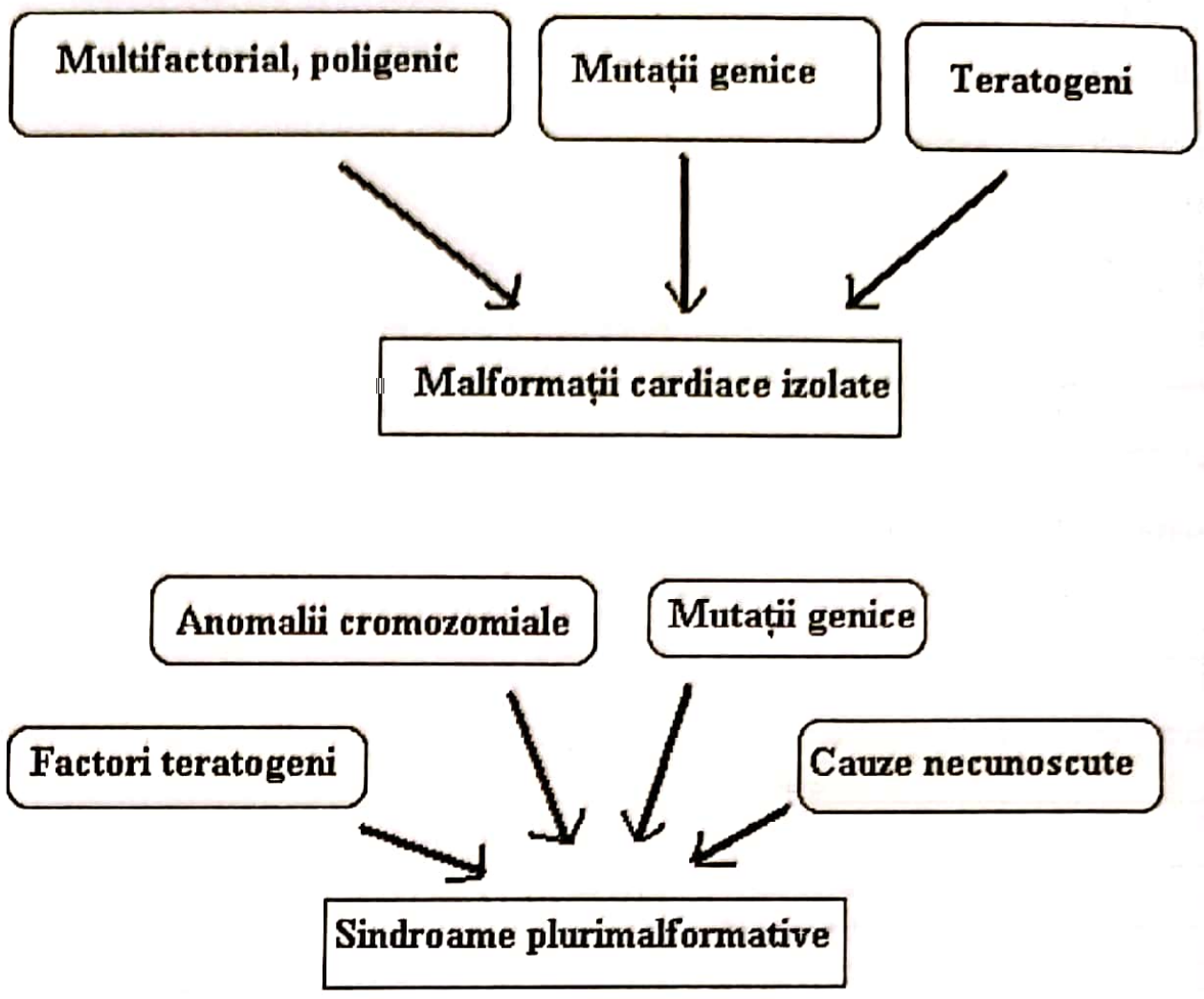

Fig. 4.14. Clasificarea malformaţiilor congenitale.

1. Anomalii de migrare a ţesutului ectomezenchimal. Ţesutul crestelor neurale şi cel al arcurilor mezenchimale au rol în formarea septului cardiac. Celulele ectomezenchimale din crestele neurale 4, 6, 3 participă la septarea sacului aortic. Ablaţia la nivelul crestelor neurale determină malformaţii cum sunt trunchiul arterial comun, defectul septal ventricular subarterial.

2. Anomalii ale fluxului sangvin intracardiac. Modificările distribuţiei volumului sangvin intracardiac pot reprezenta un mecanism patogenic pentru apariţia defectelor camerelor drepte sau stângi. Reducerea fluxului sangvin la nivelul valvei mitrale determină un spectru de defecte la nivelul ventriculului stâng, variind de la uşoară hipoplazie ventriculară până la hipoplazia inimii stângi, asociată atreziei mitrale şi aortice. O scădere a fluxului sangvin la nivelul aortei şi creşterea fluxului în artera pulmonară conduc la apariţia defectelor inimii stângi.

3. Anomalii ale matricei extracelulare. Separarea endocard-miocard se realizează prin intermediul unei matrice extracelulare ai cărei componenţi principali sunt glicozaminoglicanii. La nivelul matricei extracelulare au loc multiple interacţiuni intercelulare care se realizează cu ajutorul receptorilor, proteazelor şi moleculelor membranare. Astfel, semnalele declanşează cascade de evenimente ce mediază răspunsul celular prin intermediul factorilor de transcripţie şi al factorilor coactivatori. Consecinţele acestor evenimente moleculare sunt septarea cavităţii cardiace şi formarea valvelor cardiace. Clark a sugerat ca mecanism patogenetic al defectelor canalului atrio-ventricular anomaliile matricei extracelulare.

4. Anomalii ale apoptozei. Moartea celulară programată este importantă în procesul de formare a inimii. Valva triscupidă este considerată un derivat al miocardului ventriculului drept, care se formează prin o remodelare a peretelui ventriculului drept. Anomalii ale procesului de reabsorbţie a miocardului ventricular pot conduce la apariţia malformaţiei Ebstein.

5. Anomalii ale creşterii. Venele pulmonare îşi au originea la nivelul ţesutului care formează mugurii plămânilor şi se unesc formând vena pulmonară care fuzionează cu peretele posterior al atriului stâng primitiv, în săptămâna 5 de gestaţie. Prin procese de remodelare, vena pulmonară este absorbită de peretele posterior atrial în săptămâna 8 de gestaţie. Pot apărea următoarele anomalii: vena pulmonară să nu realizeze conectarea cu atriul stâng, absorbţia incompletă a venei pulmonare în atriul stâng să determine persistenţa unei membrane între atriul stâng şi venele pulmonare.

6. Anomalii de formare a cavităţii cardiace. Unul dintre evenimentele timpurii din morfogeneza cardiacă e reprezentat de formarea buclei cardiace din tubul cardiac. Anomaliile care intervin în acest moment al dezvoltării cardiace determină malformaţii cardiace complexe, asociate cu alte malformaţii viscerale.

Sunt situaţii în care cauza etiologică este reprezentată de un singur mecanism patogenic pentru apariţia unei singure malformaţii. Multe dintre malformaţiile cardiace congenitale au mai multe cauze etiologice, care acţionează prin intermediul unui singur mecanism patogenic, determinând apariţia unui spectru de anomalii anatomice.

Studiile recente sugerează că mecanismele implicate în patogeneza malformaţiilor cardio-vasculare sunt mai complexe decât cele propuse de Clark.

5. SINDROAME MALFORMATIVE CARE ASOCIAZĂ ANOMALII CARDIACE

Asocierea malformaţiilor cardio-vasculare cu alte anomalii a fost constatată la aproximativ 25% dintre pacienţii investigaţi. Studiile populaţionale au demonstrat că 13% dintre nou-născuţii cu malformaţii cardio-vasculare prezentau anomalii cromozomiale. O mică proporţie dintre anomaliile cardio-vasculare se datorează bolilor monogenice, o proporţie mult mai mare având etiologie heterogenă şi fiind determinate poligenic multifactorial. O altă cauză a malformaţiilor cadio-vasculare o reprezintă expunerea la factori cu potenţial teratogen.

Raportată la participarea factorilor genetici, patologia cardio-vasculară poate fi clasificată în:

- boli genetice: cromozomiale, monogenice;
- boli parţial genetice;
- boli epigenetice.

5.1. Bolile cromozomiale, în funcţie de dezechilibrul cromozomial, sunt numerice şi structurale. Dezechilibrul cromozomial poate afecta un cromozom în totalitatea sa, mai mulţi cromozomi sau anumite segmente de cromozomi.

În timpul mitozei sau meiozei pot apărea disjuncţii patologice, care duc la anomalii cromozomiale. Dacă nondisjuncţiile apar în cursul mitozei, separarea şi migrarea cromatidelor se fac defectuos, iar în celulele fiice numărul cromozomilor va fi diferit: apar astfel celule aneuploide, deci linii celulare diferite (clone celulare). Astfel se explică geneza mozaicismelor cromozomiale.

În cazul în care nondisjuncţia afectează meioza în prima sau în cea de-a doua etapă, vor rezulta gameţi aneuploizi, care participă la fecundare şi duc la zigoţi aneuploizi.

Cele mai frecvente nondisjuncţii se întâlnesc la cromozomii sexuali, predispuşi la acestea prin anumite particularităţi. Astfel, ei au o tendinţă mai lentă la replicare a ADN-ului, iar când această asincronie este exagerată, unii cromozomi sexuali (gonozomi) pot rămâne ataşaţi la un pol al celulei în diviziune, fără să se realizeze o distribuţie egală a lor în celule fiice; se numesc *chromosome trainard* sau cromozomi codaşi.

Cauzele proceselor de non-disjuncţie meiotică sunt:

- vârsta înaintată a mamei la procreare;
- radiaţiile ionizante;
- medicamentele, virusuri, anticorpi, carenţe alimentare, vitaminice şi substanţe anticoncepţionale.

Anomaliile structurale cromozomiale sunt cunoscute şi sub numele de rearanjamente ale materialului cromozomial şi sunt datorate, de obicei, rupturii cromozomiale, lipirii, uneori, a fragmentelor detaşate şi interschimbului de conţinut dintre cromozomii afectaţi. Frecvent fragmentele rupte sunt lipite de centromer şi se uzează, pierzându-se material genetic. Această aberaţie se numeşte ***deleţie*** şi în unele clasificări este considerată anomalie numerică.

Fragmentarea cromozomilor poate fi urmată uneori de refacerea lor prin realipirea fragmentelor, alteori la nivelul capetelor rupte se constituie leziuni acromatice, numite *gaps*, goluri sau ***deleţii intercalare***.

Printre rearanjamentele structurale se întâlnesc deseori ***translocaţiile***. Acestea constau dintr-un schimb de material genetic între doi cromozomi neomologi sau dintr-o alipire a unui cromozom de talie mare, aparţinând altei grupe. Frecvent, translocaţia este consecinţa unor rupturi simultane, interesând doi cromozomi, cu realipirea fragmentelor unuia la celălalt.

Tabelul 4.2

Anomalii cromozomiale şi sindroame cu gene contigui care asociază malformaţii cardiace
• deleţia 1p36;
• deleţia 3p25;
• duplicaţia 3q;
• deleţia 4p;
• deleţia 4qter;
• deleţia 5p;
• deleţia 8p23.1;
• duplicaţia 8q;
• deleţia 10p;
• deleţia 11q
• trisomia 13;
• trisomia 18;
• deleţia 18q;
• trisomia 21;
• tetrasomia 22;
• deleţia 22q11;
• monosomia X;
• sindromul Rubinstein-Taybi;
• sindromul Williams.

Inversia reprezintă o altă aberaţie structurală, urmare a două rupturi suferite de acelaşi cromozom, cu rotirea fragmentului cu 180° şi realipirea sa inversată. În această eventualitate nefiind vorba de pierdere de substanţă, efectele fenotipice sunt slab evidenţiabile şi greu detectabile.

Cromozomii inelari pot apărea ca rezultat al unor rupturi ale capetelor cromatidice, cu alipirea ulterioară a extremităţilor amputate (aspect de cromozom în ring).

Izocromozomii rezultă din anomalia diviziunii centromerului, diviziune care are loc în plan transversal. În acest caz, în ambele braţe ale cromozomului se găseşte acelaşi material genetic.

5.2. Bolile genice sunt efectul mutaţiei unei perechi de gene alele şi sunt denumite boli monogenice. În cazul genelor alele apare relaţia dominanţă–recesivitate pentru caracterul pe care îl poartă gena.

Prin dominanţă se înţelege capacitatea unei gene alele de a se manifesta în stare heterozigotă, având influenţă puternică asupra genei sale omoloage (dominant este de fapt efectul, şi nu gena).

Pentru a putea afirma că o genă este dominantă trebuie ca trăsătura pe care o condiţionează să fie prezentă la cel puţin trei generaţii succesive (să nu sară nicio generaţie) şi afectarea indivizilor să fie de aproximativ 50%.

S-a constatat că în stare homozigotă gena dominantă se manifestă cu răsunet mai mare decât în stare heterozigotă.

O genă recesivă se manifestă fenotipic doar în stare homozigotă, adică în situaţia în care ambele alele posedă gena respectivă.

Un caracter recesiv legat de X se manifestă fenotipic la sexul feminin când este în stare homozigotă. Femeile sănătoase fenotipic pot avea următoarea structură genetică: homozigotă pentru gena normală sau heterozigotă cu o genă recesivă, situaţie în care femeile sunt purtătoare de genă recesivă şi o vor transmite descendenţilor. Bărbaţii cu gena recesiv X-link-ată în stare heterozigotă vor manifesta fenotipic boala datorită stării de hemizigoţie, caracteristică sexului masculin din cauza faptului că genele plasate pe cromozomul X nu au alelă pe cromozomul Y. Se explică astfel frecvenţa mai mare a bolilor recesiv X-link-ate la sexul masculin.

Tabelul 4.3

Boli monogenice care asociază malformaţii cardio-vasculare
– ***Dominant autozomale***
• Sindromul Adams-Oliver;
• Sindromul Marfan;
• Sindromul Alagille;
• Sindromul Char;
• Sindromul Cornelia de Lange;
• Sindromul Holt-Oram;
• Neurofibromatoza;
• Sindromul Noonan;
– ***Recesiv autozomale***
• Sindromul Ellis van Creveld;
• Sindromul Fryns;
• Sindromul Keutel;
• Sindromul Smith-Lemli-Opitz.
– ***Recesiv X linkate***
• Sindromul Simpson-Golabi-Behmel.

O atenţie aparte trebuie arătată bolilor metabolice datorate mutaţiilor genice ce asociază defecte cardiace.

5.3. Bolile parţial genetice sau comune sunt determinate de interacţiunea variabilă dintre ereditate şi mediu. Factorii ereditari sunt reprezentaţi de un număr variabil de gene plasate pe cromozomi diferiţi, expresia acestor gene fiind declanşată de factori de mediu. De aceea aceste boli se numesc *multifactoriale*. Termenul de *predispozţie genetică* reprezintă modalitatea de participare a factorilor genetici în determinismul bolii (*poligenice, multifactoriale*).

Predispoziţia genetică conferă vulnerabilitate individuală la boală, anumite configuraţii genetice cu structură normală conferind vulnerabilitate pentru unele boli, dar numai în prezenţa factorilor de mediu nocivi.

Tabelul 4.4

Boli poligenice multifactoriale care asociază malformaţii cardiace
• asociaţia CHARGE;
Sindroame cu etilogie necunoscută, care asociază malformaţii cardio-vasculare:
• sindromul Goldenhar;
• asociaţia VATER.

5.4. Factori teratogeni

Fătul posedă un sistem imunitar care nu prezintă maturaţia funcţională necesară decât tardiv în cursul sarcinii, în consecinţă, o agresiune va avea repercusiuni asupra fătului cu atât mai dramatic cu cât survine mai precoce în cursul gestaţiei.

Durata şi momentul de expunere sunt de asemenea importante, unele stagii embrionare fiind mai vulnerabile la efectul teratogen decât altele. În general, primul trimestru de sarcină este cea mai sensibilă perioadă la acţiunea teratogenilor.

Susceptibilitatea genetică a fetusului la diferiţi agenţi teratogeni determină manifestări fenotipice variabile. Deşi agenţii teratogeni pot determina anomalii congenitale, nu este obligatoriu ca acestea să apară la toţi nou-născuţii expuşi.

Tabelul 4.5

Expunerea maternă la următorii agenţi teratogeni determină la produsul de concepţie o embriopatie ce include şi malformaţii cardiace
• alcool;
• acid retionic;
• trimetadiona;
• carbamazepina;
• warfarina;
• talidomida;
• fenilcetonuria;
• valproatul.
Boli materne asociate unor embriopatii:
• diabetul zaharat;
• lupus;
• hipertermia;
• rubeola.

5.1. Bolile cromozomiale

5.1.1. Trisomia 21 (Sindromul Down)

Manifestările fenotipice caracteristice sindromului Down au fost descrise pentru prima dată în 1838 de către Esquirol. În 1866, dr. Down a publicat o lucrare în care erau descrise manifestările clinice ale unui grup distinct de copii cu retard mintal. Lucrând într-un ospiciu cu copii retardaţi, a observat că exista o asemănare fenotipică la unii dintre aceşti copii, aspectul faciesului fiind descris ca mongoloid. În 1959, Jerôme Lejeune şi Patricia Jacobs, lucrând independent, au descoperit un cromozom 21 supranumerar în cariotipul pacienţilor diagnosticaţi pe baza fenotipului ca având sindrom Down.

Epidemiologie

Trisomia 21 este cea mai frecventă dintre anomaliile cromozomiale, incidenţa sa este de 1/700 nou-născuţi, numărul feţilor de sex masculin raportat la cel de sex feminin fiind uşor crescut (1,15/1). Raportat la momentul concepţiei, incidenţa trisomiei 21 este 1/150, 80% dintre aceste sarcini finalizându-se prin avort spontan.

Cariotip

La analiza citogenetică, în cazul unui produs de concepţie cu sindrom Down cariotipul poate releva prezenţa cromozomului 21 supranumerar, liber în toate metafazele, caz în care diagnosticul este de trisomie 21 omogenă. Aproximativ 92% dintre cazurile de sindrom Down sunt cu cariotip omogen (**Fig. 4.15**).

Cariotip: 47,XX+21 sau 47,XY+21.

Cazurile de trisomie 21 cu cariotip în mozaic reprezintă 2–4% dintre cazurile diagnosticate; în această situaţie pe lângă celule cu trisomie 21 se identifică şi clone celulare euploide.

Cariotip: 47,XX+21/46,XX sau 47,XY+21/46,XY.

3–4% dintre cazurile care prezintă manifestări fenotipice caracteristice sindromului Down au translocaţie robertsoniană care apare între cromozomul 21 supranumerar şi un alt cromozom acrocentric. Cea mai frecvent întâlnită translocaţie este traslocaţia 14;21.

Cariotip: 46,XX, trob(14;21) sau 46,XY, trob(14;21).

Tablou clinic

Dismorfia facială (**Fig. 4.16**) şi retardul mintal sunt caracteristice, dar există o largă variabilitate a manifestărilor clinice. Dismorfia facială include microcefalie, brahicefalie, facies rotund, hipertelorism, orientarea mongoloidă a fantelor palpebrale, epicant, pete Brushfield la nivelul irisului, nas mic, cu baza lăţită, pseudomacroglosie, glosită exfoliativă, limbă scrotală (la adolescent şi la adult), gura adesea deschisă, palat ogival, dentiţie deficitară (anomalii numerice, agenezia incisivilor laterali etc.). La nivelul mâinilor apar plica simiană (**Fig. 4.17**), clinodactilia degetului V, iar la picior *sandal gap*.

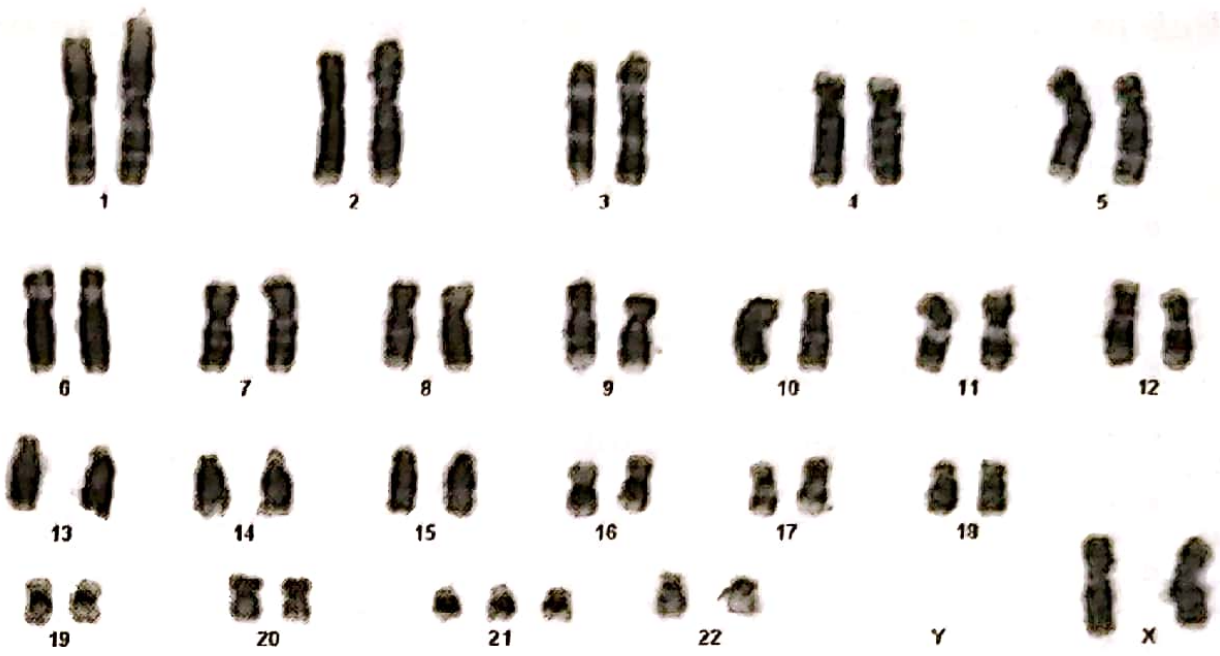

Fig. 4.15. Cariotip 47,XX,+21.



Fig. 4.16. Facies sd. Down.



Fig. 4.17. Plica simiană.

Sindromul Down asociază malformaţii ale unor organe şi sisteme în 45% din cazuri. Pacienţii pot prezenta malformaţii cardiace (50%), surditate (40–75%), otită (50–70%), atrezie intestinală (12%), boala Hirschsprung (1%), boală celiacă, leucemie (1%), convulsii, vicii de refracţie ca miopie, astigmatism

(50%), hipotiroidism (1%), diabet, obezitate, autism și declin cognitiv – demența presenilă Alzheimer.

Defectele cardiace se datorează, în principal, defectelor matricei extracelulare. Cele mai frecvent întâlnite defecte cardiace sunt canalul atrio-ventricular comun (43%), defecte ale septului ventricular (32%), tetralogie Fallot (6%), duct arterial persistent (4%), coarctația aortei, stenoza valvei aortice.

Cauze

În patogeneza defectelor cardiace la pacienții cu trisomie 21, sunt implicate genele localizate pe cromozomul 21 care au rol în dezvoltarea cardiacă. Au fost propuse mai multe gene candidate pentru anomaliile cardiace din sindromul Down, fiind luat în considerare efectul de dozaj genic. Davies et al. **[18]** au raportat asocierea defectelor congenitale cardiace din sindromul Down cu variația regiunii genice COL6A1. COL6A1, localizată pe cromozomul 21q22.3, specifică lanțul ά1 al colagenului tipul VI. Regiunea 21q22.1-q22.3 este considerată regiunea critică în sindromul Down, datorită faptului că include mai multe gene responsabile pentru defectele cardiace asociate sindromului. Gena DSCR1, localizată pe cromozomul 21q22.1-q22.2, se exprimă puternic la nivel cerebral și cardiac și se consideră implicată în determinismul retardului mintal și al defectelor cardiace.

Diagnostic antenatal

Trisomia 21 poate fi diagnosticată antenatal. Screeningul antenatal include screeningul ecografic și screeningul biochimic.

Examinarea ecografică include măsurarea lungimii cranio-caudale, diametrului biparietal, lungimii femurului, circumferinței abdominale, translucenței nucale, evidențierea etmoidului.

Markerii biochimici care se folosesc în practica medicală sunt ά feto-proteina, β hCG, estriolul neconjugat, PAPP-A, DIA, ProMBP (*proform of eosinophil major basic protein*) și SP_1 (*pregnancy-specific β-1-glycoprotein*).

Datorită discordanțelor observate între valorile markerilor serologici și rezultatele analizelor citogenetice, diagnosticul antenatal de certitudine se poate pune numai după efectuarea cariotipului fetal.

Riscul de aneuploidie se verifică prin amniocenteză între săptămânile 14–20 de sarcină sau prin puncția de vilozități coriale între săptămânile 10–12 de sarcină.

În România, pentru screeningul antenatal al aneuploidiilor fetale se folosesc dublul test sau triplul test împreună cu determinarea translucenței nucale. Pentru diagnosticul de certitudine se folosește amniocenteza.

Risc de recurență

Riscul de recurență diferă în funcție de vârsta maternă, antecedentele genitorilor (dacă au un copil cu sindrom Down), modificările citogenetice de tip traslocație robertsoniană prezentă în cariotipul genitorilor. Riscul de recurență în cazul genitorilor cu cariotip normal și care au un copil cu sindrom Down în antecedente este de aproximativ 1%.

Vârsta medie de supraviețuire a pacienților cu sindrom Down este în continuă creștere, de la o valoare medie de 25 ani în 1983 la 49 ani în 1997, în prezent fiind luate în studiu și persoane care au peste 70 ani. Cu toate acestea, prognosticul este rezervat, fiind influențat de severitatea malformațiilor asociate și de predispoziția de a dezvolta leucemie sau alte afecțiuni.

5.1.2. Trisomia 18 (Sindromul Edwards)

Sindromul cu trisomie 18 a fost descris separat de către Edwards și Smith în 1960.

Epidemiologie

Incidența la naștere este de 1/ 6 000–8 000 de nou-născuți vii. Aproximativ 95% dintre produșii de concepție cu trisomie 18 sunt eliminați în cursul vieții intrauterine. Aproximativ 80% dintre nou-născuții care prezintă sindromul sunt fetițe.

Rata de supraviețuire peste un an este de doar 5–10%. Decesul survine datorită insuficienței cardiovasculare și pneumoniei de aspirație.

Rata de supraviețuire:
- la 1 lună – 40%;
- la 1 an – 5%;
- la 10 ani – 1%.

Cariotip

În 95% dintre cazuri apare trisomia 18 liberă omogenă (**Fig. 4.18**).

Cariotip: 47,XX+18 sau 47,XY+18;

Aproximativ 5% dintre cazuri sunt de trisomie 18 în mozaic.

Cariotip: 47,XX+18/46,XX sau 47,XY+18/46,XY;

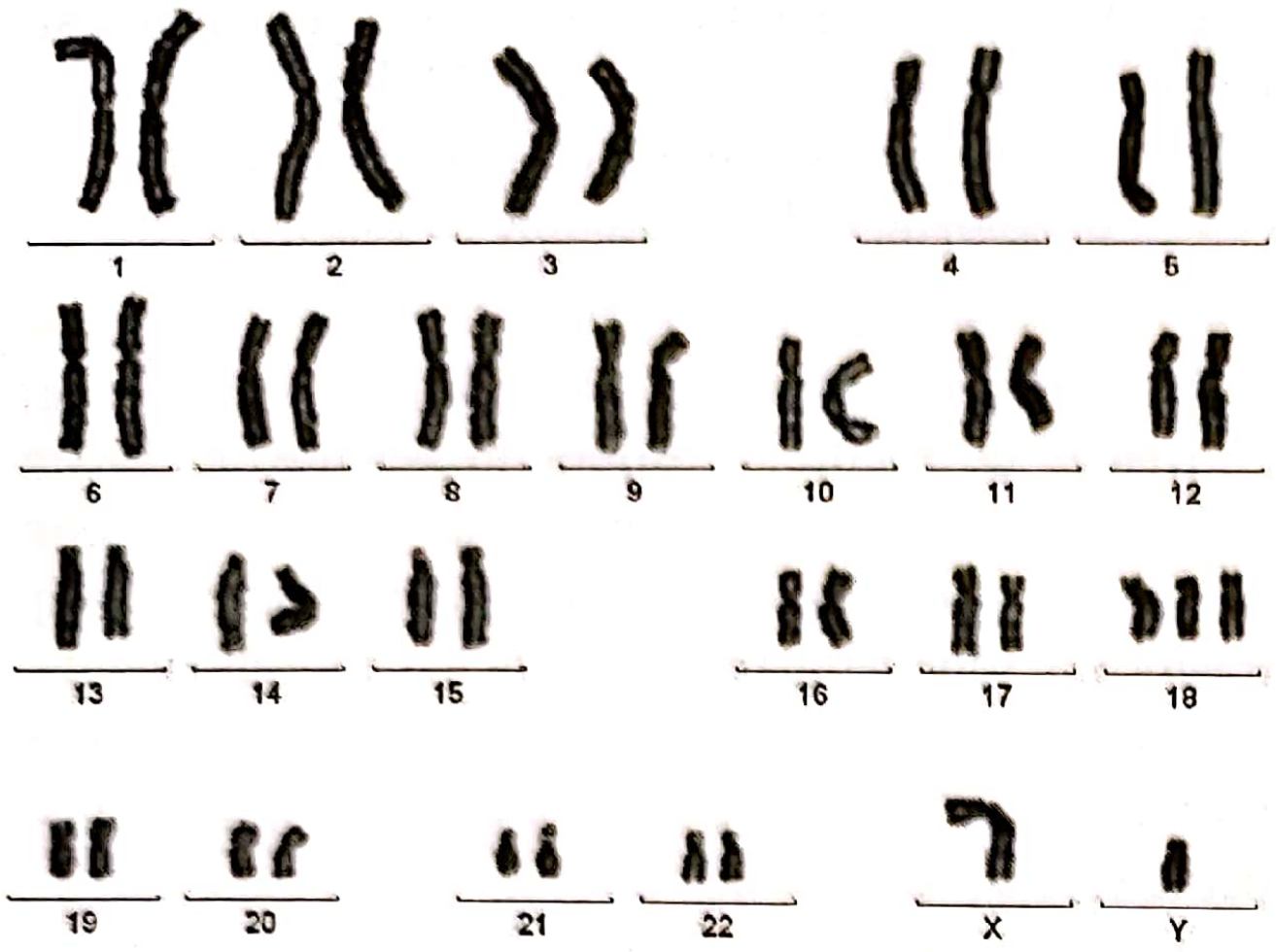

Fig. 4.18. Cariotip 47,XY+18.

Tablou clinic

Trisomia 18 se caracterizează prin dismorfie facială (**Fig. 4.19**), retard de creştere, retard mintal şi malformaţii complexe. Dismorfia facială include microcefalie cu diametrul bifrontal îngust şi occiput proeminent, ceea ce dă craniului aspectul caracteristic de „cap de pasăre", microftalmie, fante palpebrale scurte şi orizontale, hipertelorism, micrognaţie sau retrognaţie, gură mică, despicătură labială sau palatină, urechi malformate şi jos inserate.

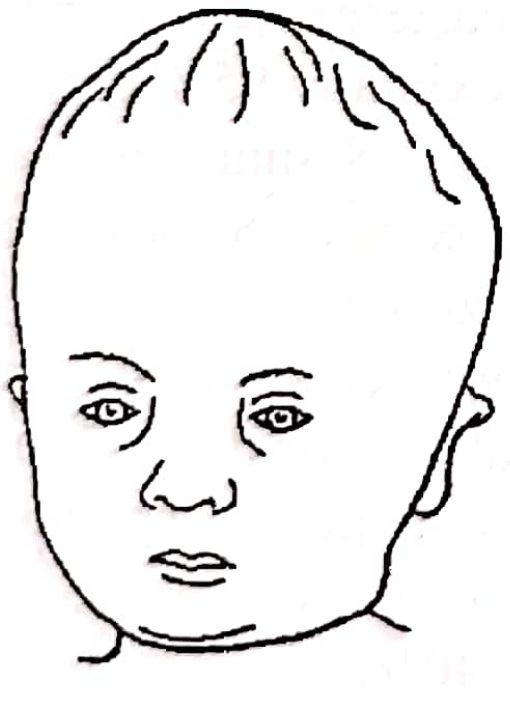

Fig. 4.19. Facies – sd. Edwards.

Trisomia 18 asociază multiple malformaţii viscerale: malformaţii cardiace, malformaţii pulmonare (hipoplazie pulmonară cu lobulaţie anormală), malformaţii gastro-intestinale (omfalocel, malrotaţie intestinală, atrezie esofagiană şi ileală, imperforaţie anală), malformaţii genito-urinare (rinichi polichistic, ureter dublu, agenezie renală unilaterală, precum şi criptorhidie şi hipospadias la băieţi şi hipoplazie labială şi ovariană la fetiţe), contractura caracteristică a mâinilor: indexul acoperă degetul III, iar degetul V acoperă degetul IV (**Fig. 4.20**); forma caracteristică a picioarelor, cu calcaneul proeminent şi planta excavată: „picior în piolet".

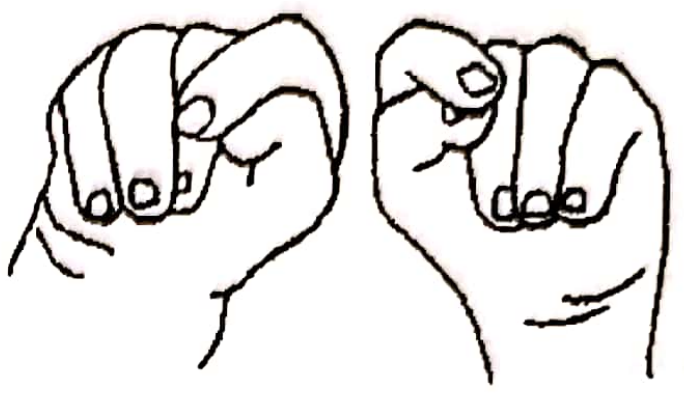

Fig. 4.20. Aspectul mâinilor în sd. Edwards.

Malformaţiile cardiace sunt prezente la aproximativ 90% dintre pacienţii cu trisomie 18. Cele mai frecvente anomalii cardio-vasculare sunt: defect de sept ventricular, defect de sept atrial, persistenţa ductului arterial, coarctaţia de aortă, atrezie mitrală, tetralogie Fallot.

Cauze

Cromozomul 18 supranumerar este responsabil de manifestările fenotipice, mai exact, regiunea 18q11-q12. În această regiune cromozomială se găsesc genele DSC2 (18q12.1) şi DTNA (18q12) cu rol în dezvoltarea miocardului.

Incidenţa sindromului creşte cu vârsta maternă, astfel în aproximativ 90% din cazuri cromozomul în exces este de origine maternă. Trisomia în mozaic rezultă prin nondisjuncţie postzigotică, pacienţii prezentând un fenotip variabil în funcţie de gradul de mozaicism.

Diagnostic antenatal

Diagnosticul antenatal se bazează pe ultrasonografie care va ridica suspiciunea bolii prin evidenţierea polihidroamniosului matern datorită abolirii reflexului de supt şi înghiţit al fătului, apoi oligohidroamnios în evoluţie datorită malformaţiilor renale, arterei ombilicale unice, hipotoniei fetale. Pentru confirmare se face cariotipul prin prelevare de lichid amniotic, vilozităţi coriale, sânge fetal.

Risc de recurenţă

Riscul recurenţei trisomiei 18 este de 1%, iar dacă părinţii sunt purtători ai unei translocaţii balansate, riscul creşte substanţial.

5.1.3. Trisomia 13 (Sindromul Patau)

Trisomia 13 este cea mai puțin comună și cea mai severă dintre trisomiile autozomale, descrisă inițial în 1657 de către Bartholin. Paternitatea sindromului revine însă lui Patau care precizează etiologia cromozomială în 1960.

Epidemiologie

Incidența este de 1/4 000–1/10 000 de nou-născuți. Frecvența mai mare la sexul feminin se explică prin rata de supraviețuire redusă a băieților. Mortalitatea este foarte ridicată, 80% decedând în prima lună de viață și doar 10% supraviețuind vârstei de un an.

Cariotip

Trisomie 13 omogenă (**Fig. 4.21**): 47,XX+13 sau 47,XY+13;

Trisomie 13 în mozaic: 47,XX+13/46,XX sau 47,XY+13/46,XY;

Trisomie 13 cu translocație robertsoniană cu un extracromozom 13 translocat altui cromozom acrocentric, mai rară.

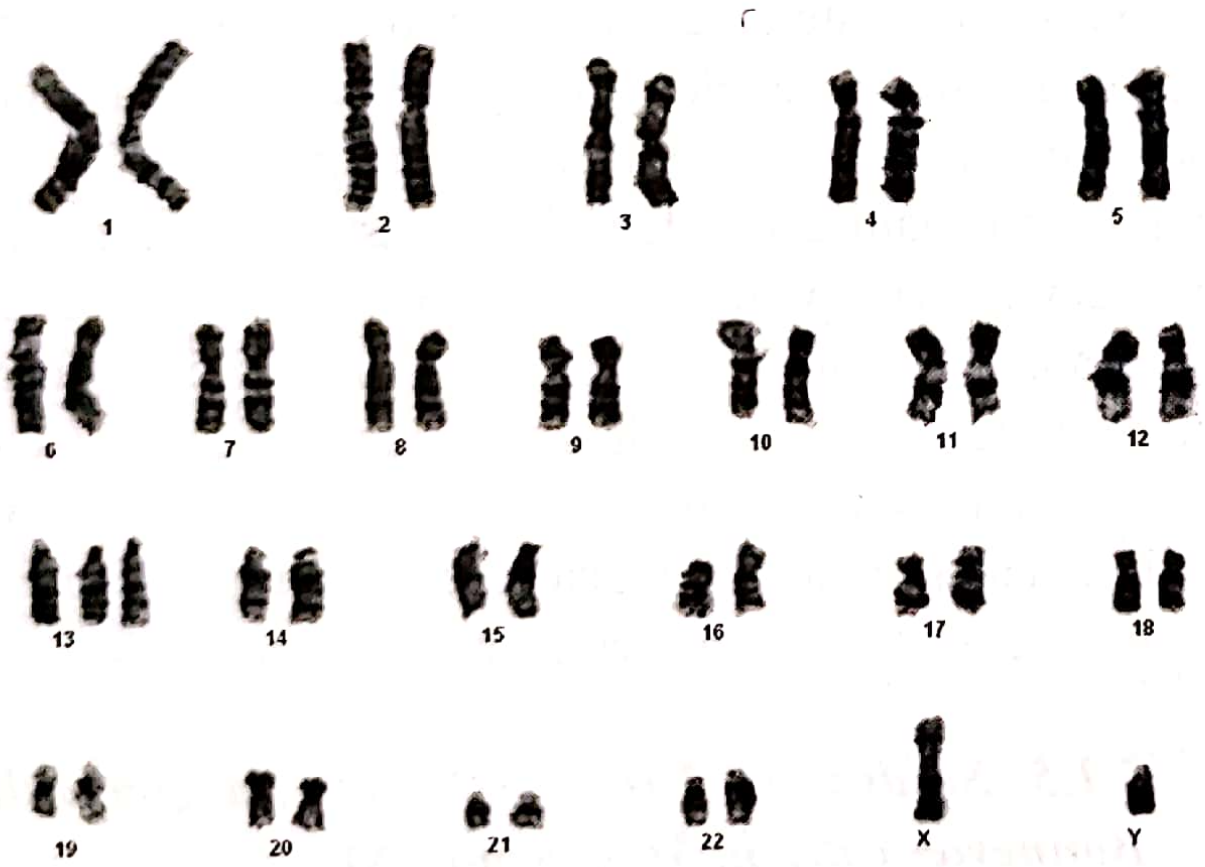

Fig. 4.21. Cariotip 47,XY+13.

Tablou clinic

Trăsăturile caracteristice trisomiei 13 sunt despicăturile labiale și/sau palatine. Dismorfia facială (**Fig. 4.22**) include: microcefalie, defecte ale scalpului, urechi malformate și jos inserate, frunte teșită, nas lat și aplatizat, hipertelorism, anomalii oculare precum microoftalmie sau anoftalmie, aniridie, cataractă, coloboma irisului, hemangioame capilare la nivelul feței, frunții și cefei.



Fig. 4.22. Facies – sd. Patau.

Manifestări neurologice: holoprozencefalia care este în general semnalată de către malformațiile etajului mijlociu facial. Malformații genito-urinare: rinichi polichistic, duplicație renală, ureter dublu, agenezie testiculară și criptorhidie la băieți, iar la fetițe hiperplazie clitoridiană și uter bicorn.

Mâini: degetul V suprapus pe degetul IV, polidactilie (**Fig. 4.23**), sindactilie, hiperlaxitatea policelui.

Picioare: hexadactilie, calcaneu proeminent.

Malformațiile cardiace sunt prezente la 80% dintre pacienții cu sindrom Patau. Cele mai fecvent întâlnite malformații cardiace sunt: persistența canalului arterial (63%), defect septal ventricular (48%), defect septal atrial (40%), anomalii valvulare (22%), coarctația de aortă (10%), dextrocardie (6%);

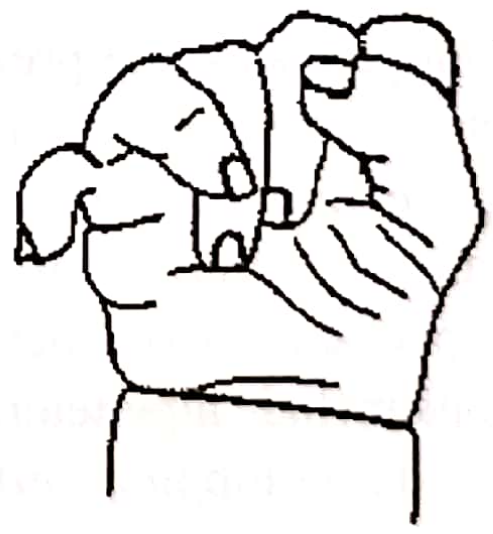

Fig. 4.23. Polidactilie.

Cauze

Aneuploidia se datorează în principal nondisjuncției în meioza maternă primară. Există o asociere importantă între sindromul Patau și vârsta maternă înaintată.

Diagnosticul antenatal

Sindromul Patau este suspectat antenatal datorită modificărilor ecografice depistate (translucența nuchală, malformații cardiace, defecte de tub neural), istoricului de anomalii cromozomiale sau vârstei materne înaintate. Diagnosticul de certitudine se poate pune prin analiza citogenetică a lichidului amniotic, biopsiei din vilozităţile coriale sau din sângele fetal.

Risc de recurenţă

Riscul de recurenţa a acestei anomalii cromozomiale este de 1%. Riscul este mai mare în cazul părinţilor purtători de traslocaţii care au un copil cu trisomie 13.

5.1.4. Tetrasomia 22 – Sindromul „ochi de pisică" (cat eye)

Este o anomalie cromozomială rară, de obicei evidentă la naştere. Denumirea sindromului se datorează unei modificari specifice, prezentă la o parte din cei afectaţi la nivelul ochilor. Aceasta constă în absenţa parţială a ţesutului ocular (colobomă), adesea bilaterală. A fost descris încă din 1898 de către Haab. Schachenmann a descris în 1965 manifestările acestui sindrom, asociindu-le cu prezenţa unui cromozom marker.

Epidemiologie

Incidenţa este de 1/74 000 de nou-născuţi.

Cariotip

47,XX+mar, sau 47,XY+mar.

Tablou clinic

Trăsăturile fenotipice asociate prezintă un grad de variabilitate ridicat, chiar şi între membrii unei familii afectate. În timp ce unii pot prezenta doar puţine malformaţii uşoare ce rămân nediagnosticate, alţii prezintă întregul spectru al malformaţiilor.

Dismorfia facială include hipertelorism, fante palpebrale antimongoloide, coloboma verticală a irisului, coroidei şi/sau a retinei, micrognaţie, urechi malformate cu fosete sau tuberculi preauriculari.

Anomaliile viscerale asociate sindromului *cat eye* sunt: malformaţii cardiace (40% dintre cazuri), malformaţii gastro-intestinale (atrezia de canal anal), anomalii renale (agenezie renală, rinichi polichistic).

Malformaţiile cardiace mai frecvent evidenţiate la pacienţii cu tetrasomie 22 sunt: defect de sept atrial, defect de sept ventricular, displazia valvei tricuspide, tetralogie Fallot, absenţa venei cave inferioare, persistenţa ductului arterial.

Cauze

Sindromul se datorează prezenţei în trisomie sau tetrasomie a unei porţiuni a cromozomului 22 şi anume braţul p şi o porţiune a braţului q (22pter-22q11). Lungimea regiunii duplicate poate varia, dar există o regiune critică responsabilă de manifestările caracteristice. Fenotipul nu pare să fie corelat cu mărimea regiunii duplicate, dar prezenţa a patru copii ale regiunii critice determină manifestări fenotipice mai severe decât prezenţa a trei copii, explicaţia fiind supraexpresia genelor din regiunea considerată critică.

Majoritatea cazurilor apar *de novo*, dar s-a raportat transmiterea familială prin prezenţa la genitori a mozaicismului cromozomial.

Diagnosticul antenatal

Examenul ecografic, în trimestrul II de sarcină, poate depista retardul de creştere intrauterină şi picior equinovarus. Diagnosticul de certitudine se poate pune prin analiza citogenetică a lichidului amniotic sau prin biopsia vilozităţilor coriale.

Risc de recurenţă

Nu se cunoaşte care este riscul de recurenţă pentru descendenţii unui cuplu care are deja un copil afectat. Se ştie că mozaicismul pentru tetrasomia 22 nu determină manifestări fenotipice, astfel că se indică efectuarea cariotipului genitorilor, în cazul în care au un copil afectat. În unele situaţii, există un mozaicism care nu se evidenţiază prin analiza citogenetică standard, dar aceasta nu exclude un posibil mozaicism germinal. Luleci et al. **[19]** au sugerat că descendenţii unui individ afectat au un risc de recurenţă de aproximativ 50%.

5.1.5. Sindromul Turner (Disgenezia gonadală Bonnevie–Ullrich, Monosomia X)

Sindromul Turner, definit prin prezenţa unui singur cromozom X, monosomie completă sau parţială prezentă în toate celulele sau numai într-o anumită proporţie, asociază semne fenotipice de tipul nanism, defecte în dezvoltarea ovarelor şi diverse malformaţii viscerale.

Epidemiologie

Incidenţa: 15/1000 din sarcinile recunoscute sunt cu feţi 45,X, dar 99% se termină ca avorturi spontane în primul trimestru de sarcină.

Aproximativ 1 din 2500–3500 de nou-născuți cu sex feminin prezintă monosomie X.

Se apreciază că incidența monosomiei X raportată la toți produșii de concepție este de 1-1,5%, sindromul Turner fiind una dintre cele mai frecvente anomalii cromozomiale.

Cariotip

Pe lângă anomaliile numerice, există și anomalii de structură ale unuia dintre cei doi cromozomi X, omogene sau în mozaicism, ca de exemplu deleții de braț lung sau scurt, cromozom X ring, izocromozom pentru brațul scurt sau pentru brațul lung, toate încadrate ca „variante citogenetice ale sindromului Turner".

Variantele sindromului Turner și frecvența acestora sunt:

- 45,X (53%);
- Mozaicism 45,X/46,XX (15%);
- 46,X,i(Xq) (10%);
- Mozaicism 45,X/46,X,i(Xq) (8%);
- Deleții 46,XXq- sau 46,XXp- (6%).

Tablou clinic

Recunoașterea și diagnosticarea sindromului Turner se poate face din perioada neonatală datorită dismorfiei caracteristice (**Fig. 4.24**). Fenotipul devine mai sugestiv la vârsta pubertății, când disgenezia și disfuncția gonadală sunt evidente.

La naștere, semnele considerate patognomonice sunt: limfedeme la nivelul părții dorsale a mâinilor și picioarelor, gât scurt și palmat, urechi displazice și jos implantate, ușoară ptoză palpebrală, mandibulă hipoplazică.

La pubertate: pacientele au statură scundă (aproximativ 1,50 m în 98% din cazuri), nanismul devenind evident după vârsta de 2–5 ani, disgenezie gonadală și absența instalării caracterelor secundare sexuale: amenoree primară, nedezvoltarea glandelor mamare, pilozitate axilară și pubiană slab reprezentată și sterilitate.



Fig. 4.24. Facies – sd. Turner.

In copilărie dezvoltă frecvent otite care pot conduce la surditate, în evoluție hipo- sau hipertiroidie. Se mai remarcă, aproape constant, anomalii cardio-vasculare (1/3 cazuri), dintre care cea mai frecventă (în aproximativ 50% din cazuri) este coarctația istmului aortei. Alte anomalii cardiace sunt: stenoză aortică, dilatarea aortei, hipoplazia cavităților stângi.

Cauze

Sindromul Turner pare a fi o haploinsuficiență (*SHOX short stature HomeoboX containing gene*). Fenotipul poate fi datorat unei singure copii genice pentru una sau mai multe gene implicate, situate pe ambele brațe ale cromozomului X.

Nondisjuncția mitotică cu pierderea cromozomului X are loc, preferențial, în meioza paternă (70% cazuri). Anomaliile structurale ale cromozomului X (30% din cazuri) sunt frecvent de origine paternă, vârsta tatălui putând fi considerată factor de risc.

Se apreciază că jumătate dintre pacientele cu sindrom Turner prezintă mozaicuri cu una din liniile celulare 45,X. Alte linii celulare asociate pot conține doi cromozomi X, trei cromozomi X, foarte rar chiar și XY sau pot conține anomalii structurale ale cromozomului X sau Y.

Diagnostic antenatal

Semnele ecografice specifice din primul sau al doilea trimestru de sarcină (higroma chistica, edemele până la anasarcă și talia redusă a fătului), asociate markerilor biologici, pot sugera diagnosticul de monosomie X.

Pentru diagnosticul de certitudine se practică amniocenteza pentru analiza cariotipului fetal.

Sfat genetic

Se consideră că riscul de recidivă este neglijabil. În cazul de monosomie X care asociază anomalii structurale ale cromozomului X, se impune analiza cromozomială la ambii părinți.

5.1.6. Deleția 4 p (Sindromul Wolf–Hirschhorn)

Sindromul Wolf–Hirschhorn a fost descris în 1961 de Hirschhorn. În 1965, Wolf et al. şi Hirschhorn et al. au raportat în *Humangenetik* mai multe cazuri similare.

Epidemiologie

Incidența sindromului este estimată a fi 1:50 000 de nou-născuţi, iar prevalenţa pe sexe 1:2 pentru sexul feminin. Mortalitatea este de 34% în primii doi ani de viaţă.

Cariotip

46,XX,4p-, sau 46,XY,4p-.

O expresie fenotipică severă este asociată cu deleţia extinsă ce poate fi detectată prin analiză citogenetică uzuală.

Tablou clinic

Zollino et al. **[20]** au sugerat că sindromul de deleție 4p necesită pentru diagnostic următoarele criterii: retard de creştere, retard mintal, hipotonie congenitală, convulsii şi dismorfie facială tipică.

La nivel cranio-facial, dismorfii caracteristice (**Fig. 4.25**): frunte proeminentă, glabelă proeminentă, hipertelorism, rădăcina nasului lăţită, încadrate sub denumirea de „cască de războinic grec"; microcefalie, urechi jos implantate, despicătură labio-palatină sau gură de crap.



Fig. 4.25. Facies – sd. Wolf.

Sindromul asociază multiple anomalii ale organelor şi sistemelor: sistem nervos central (agenezie de corp calos, hidrocefalie), malformaţii cardiace, pulmonare, gastro-intestinale, genito-urinare (la băieţi: criptorhidie, hipospadias; la fetiţe: agenezie vaginală, de col uterin sau uter, ovare în bandeletă).

Malformaţiile cardio-vasculare mai frecvent întâlnite sunt: defect septal atrial, defect de sept ventricular, persistenţa venei cave superioare stângi, anomalii ale valvelor cardiace, defecte cardiace complexe.

Cauze

87% dintre cazuri apar ca deleție *de novo* mai ales a cromozomului de origine paternă, iar 13% sunt datorate translocaţiilor reciproce parentale.

Regiunea critică pentru fenotip este 4p16.3. În această regiune se găsesc două gene: IDUA şi FGFR3. Deficitul IDUA (gena pentru a-L-iduronidaza) determină mucopolizaharidoza tipul I. Deşi una dintre alelele IDUA lipseşte în sindromul Wolf, este puţin probabil ca manifestările fenotipice să se datoreze scăderii a-L-iduronidazei. Gena FGFR3 se exprimă la nivel cerebral, în rinichi, plămâni, intestin, ficat. În perioada fetală, gena se exprimă puternic la nivelul muşchilor şi al splinei. Anomaliile caracteristice sindromului Wolf se datorează deleției unor gene contigui din regiunea 4p.

Diagnosticul antenatal

Examenul ecografic poate depista retardul sever de creştere intrauterină, microcefalia, hipertelorismul, despicătura labio-palatină, hernia diafragmatică. Pentru diagnosticul de certitudine se efectuează analiza citogenetică a lichidului amniotic şi puncția de vilozităţi coriale.

Riscul de recurență

Riscul de recurență este minim dacă părinţii nu sunt purtători de translocaţii balansate. Tehnica FISH poate detecta translocaţiile submicroscopice la părinţii cu fenotip normal, dar care au descendenţi afectaţi.

5.1.7. Deleția 5p (Sindromul Lejeune – Sindromul Cri du chat)

Sindromul a fost descris de către Lejeune în 1963.

Epidemiologie

Incidenţa sindromului este estimată la 1:50 000 de nou-născuţi, prevalenţa pe sexe fiind sex masculin: sex feminin de 0,72. În prezent mortalitatea este 6–8%, posibilitatea atingerii vârstei adulte crescând datorită intervenției medicinii moderne.

Cariotip

46,XX,5p-, sau 46,XY,5p-.

Tablou clinic

În perioada neo-natală se constată: greutate mică la naștere, microcefalie, retard de creștere, facies rotund cu pomeți proeminenți (**Fig. 4.26**), hipertelorism, rădăcina nasului lățită, micrognație, urechi jos implantate, plânsul asemănător mieunatului pisicii, datorat hipoplaziei laringiene și asimetriei corzilor vocale, considerat a fi patognomonic.



Fig. 4.26. Facies – sd. Lejeune.

Sindromul Lejeune asociază malformații ale unor organe și sisteme: malformații cardiace, malformații gastro-intestinale și genito-urinare (criptorhidie și hipospadias).

În perioada copilăriei se constată: retard mental sever, retard de creștere, hipertonie, gură întredeschisă datorită hiperlaxității faciale, malocluzia dinților.

La adolescenți pubertatea se instalează la timp și caracterele sexuale secundare se dezvoltă, femeile fiind fertile, dar în cazul bărbaților spermatogeneza poate fi afectată.

Malformațiile cardio-vasculare mai frecvent asociate sindromului sunt defectul de sept ventricular, defectul de sept atrial, persistența ductului arterial, tetralogia Fallot.

Cauze

Aproximativ 80–85% dintre cazuri sunt datorate delețiilor sporadice, *de novo*. 10–15% dintre cazuri se datorează segregării inegale a unei translocații balansate parentale. Deleția cromozomului de origine paternă este implicată în 80% din cazuri.

Regiunea considerată critică pentru manifestările fenotipice ale sindromului este 5p15.3-15.2. Deleția regiunii 5p15.2 (regiunea critică pentru sindromul *cri du chat*) este corelată simptomatolgiei clinice, excepție făcând plânsetul caracteristic asemănător mieunatului de pisică care este datorat deleției regiunii 5p15.3 (regiunea critică *cat-like*). Astfel, există două regiuni critice, ale căror gene sunt implicate în etiologia sindromului. Una dintre genele situate la acest nivel, TERT (revers transcriptaza telomerazei), implicată în controlul creșterii celulare, pare să joace un rol important în apariția unora dintre manifestările fenotipice. Telomeraza are rol în menținerea capetelor telomerice prin adiția repetitivă a bazelor azotate TTAGGG. Dereglarea funcției acestei enzime, în celulele somatice, poate fi implicată în oncogeneză.

Diagnostic antenatal

Examinarea ecografică poate evidenția: hidrops fetal, ventriculomegalie bilaterală, chisturi coroide, microcefalie, hipoplazia cerebelului, agenezia corpului calos. Titrul seric al gonadotropinei corionice umane este anormal. Pentru confirmarea diagnosticului se impun analiza citogenetică a lichidului amniotic și puncția vilozităților coriale.

Riscul de recurență

Riscul recurenței este mai mic de 1% în cazul delețiilor *de novo*. În cazul purtătorilor de rearanjamente structurale, riscul este substanțial mai mare, dar corelat cu tipul rearanjamentului și tipul segregării. Pacientele ce prezintă acest sindrom sunt fertile și au un risc de recurență de 50% pentru un nou-născut afectat.

5.1.8. Monosomia 18q-

Este o anomalie cromozomială rară în care apare deleția brațului lung al cromozomului 18.

Epidemiologie

Incidența sindromului 18q- este de aproximativ 1/40 000 nou-născuți vii.

Cariotip

46,XX,18q-, sau 46,XY,18q-.

Tablou clinic

Dismorfia cranio-facială tipică include: microcefalie, hipoplazia etajului mijlociu al feței, baza nasului aplatizată, hipertelorism, microoftalmie, epicantus, enoftalmie, urechi malformate, atrezia conductelor auditive externe cu surditate, „gură de peşte", palat înalt.

Retardul mintal este sever, pacienții prezintă de asemenea anomalii scheletice, malformații viscerale: anomalii cardiace, genitale (hipospadias şi criptorhidie la sexul masculin, hipogenezia labiilor la sexul feminin).

Supraviețuirea este mai crescută decât în cazul altor sindroame cromozomiale.

Cauze

75% din cazuri apar ca deleție *de novo*, dintre care la 85% cromozomul ce prezintă deleție este de origine paternă, fără ca vârsta să prezinte factor de risc. 25% rezultă prin rearanjamente structurale cromozomiale în cariotipul genitorilor.

Regiunea critică pentru fenotip este 18q21-18q23. S-a comparat expresia genică la pacienții cu deleție 18q, luându-se în calcul 10 gene. Dintre acestea, NFATC1 (scăderea expresiei acesteia se corelează cu deficitul de IgA) a arătat o tendință de compensare a dojazului genic, restul fiind exprimate la un nivel proporțional cu numărul de copii existente. Concluzia este că manifestările sindromului se datorează reducerii expresiei genice. Nu a fost stabilită nicio legătură între deleția unei gene şi simptomatologia sindromului de monosomie 18q.

Diagnostic antenatal

Examenul citogenetic efectuat din lichidul amniotic sau puncția de vilozități coriale pot determina deleția la nivelul brațului lung al cromozomului 18.

Risc de recurență

Cele mai multe cazuri de sindrom 18q- apar spontan, nefiind transmise familial. O familie care are un copil cu sindrom de monosomie parțială 18q- nu prezintă un risc semnificativ crescut de a avea un alt copil cu aceeaşi anomalie cromozomială.

5.1.9. Deleția 22q11

În 1965 Di George a descris un pacient cu hipoparatiroidism şi insuficiență a imunității celulare secundare hipoplaziei timice. Modelul malformațiilor s-a extins rapid prin includerea altor defecte ale arcurilor brahiale trei şi patru, ca şi a trăsăturilor faciale dismorfice.

În 1978, Shprintzen şi colaboratorii au raportat un grup de copii cu despicătura palatului sau incompetență velo-faringiană, defecte cardiace şi un nas proeminent (sindromul velo-cardio-facial). Ulterior s-a stabilit că indivizii cu sindrom velo-cardio-facial şi majoritatea acelora descrişi de Di George prezintă o deleție a cromozomului 22q11.2. La ora actuală se ştie că cele două stări reprezintă manifestări diferite ale aceluiaşi defect genetic.

Sindromul Di George se datorează microdeleției 22q11.

Tablou clinic

Dismorfia facială caracteristică la copilul mic: micrognație, fante palpebrale scurte, telecantus, urechi mici, jos inserate, filtrum scurt, microstomie. Ulterior anomaliile faciale cuprind: trăsături faciale comune sindromului VCF, aplazia/hipoplazia glandelor paratiroide, manifestată prin hipocalcemie, precum şi a timusului, manifestată prin imunodeficiență celulară, malformații cardiace (tetralogie Fallot, trunchi arterial comun, coarctație de aortă).

Sindromul velo-cardio-facial (VCF) este cauzat de microdeleția 22q11, la fel ca şi sindromul Di George.

Tablou clinic

Prezintă unele dismorfii faciale comune sindromului Di George, dar şi trăsături particulare (**Fig. 4.27**): hipertelorism, rădăcina nasului proeminentă, vârful

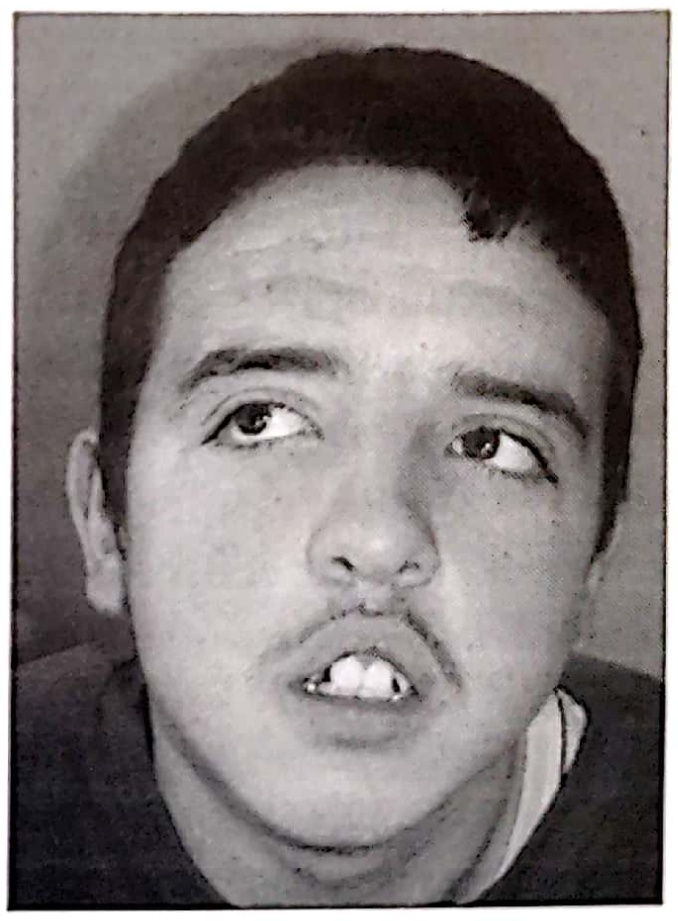

Fig. 4.27. Facies – sd.velo-cardio-facial.

nasului bulbos. Caracteristice sunt: palatoschizis, insuficiența velo-faringeală, voce nazonată și anomaliile cardiace de tip defect septal ventricular și tetralogie Fallot. Relativ frecvent apar tulburări psihice: depresie, psihoză bipolară, schizofrenie.

Malformațiile cardiace frecvent asociate sunt: tetralogie Fallot (22%), defect septal ventricular (13%), întreruperea arcului aortic (15%), truncus arteriosus (7%), defect septal atrial (3%), anomalii ale arcului aortic (3%).

Pacienții prezintă combinații variate de manifestări clinice în cadrul acestor două sindroame care au în comun deleția 22q11, de aceea s-a propus ca denumire comună: sindromul de deleție 22q11 sau acronimul CATCH 22 (*Cardiac Anomaly/Abnormal facies, Thymic hypoplasia, Cleft palate, Hypocalcemia*).

Modelul de transmitere este dominant autozomal. Indivizii afectați prezintă o deleție interstițială a cromozomului 22q11.2 care este detectabilă prin tehnica FISH. Deoarece există o variabilitate marcată a expresiei, trebuie testați ambii părinți ai unui copil afectat pentru a stabili dacă ei sunt purtătorii deleției.

În regiunea 22q11.2 au fost identificate mai multe gene care determină simptomatologia asociată sindromului Di George și celui velo-cardio-facial. Dintre acestea, gena TBX1 e responsabilă de cele mai multe dintre manifestări: despicătura palatină, defecte cardiace, dismorfia facială, hipocalcemia. Gena COMT este responsabilă de tulburările comportamentale și de bolile psihice.

Diagnostic antenatal

La examinarea ecografică se pot evidenția despicătura labiopalatină, defecte cardiace de tipul: întreruperea arcului aortic, tetralogie Fallot, defect septal ventricular. Pentru diagnosticul de certitudine se efectuează amniocenteza urmată de analiza FISH pentru identificarea deleției.

Risc de recurență

În aproximativ 93% dintre cazuri, deleția 22q11 apare *de novo* și doar în 7% dintre cazuri este moștenită de la părinți. În cazul în care unul dintre părinți prezintă deleția 22q11, ei prezintă un risc de 50% de a avea un copil cu aceași anomalie cromozomială.

5.1.10. Sindromul Rubinstein-Taybi

Sindromul Rubinstein-Taybi a fost descris în 1963 de către Rubinstein și Taybi, se datorează microdeleției 16p13. Sindromul se transmite dominant-autozomal, având expresivitate variabilă.

Epidemiologie

Incidența în populația generală este de 1/300 000 de persoane, incidența raportată la numărul de nou-născuți este de 1/70 000 de nașteri.

Tablou clinic

Modelul de trăsături caracteristice: police și haluce lățit (**Fig. 4.28**) (sunt posibile și alte anomalii ale membrelor), microcefalie, fante palpebrale cu orientare antimongoloidă, maxilar hipoplazic, palat ogival, aspectul nasului în „cioc de papagal”, statură mică, retard mintal.

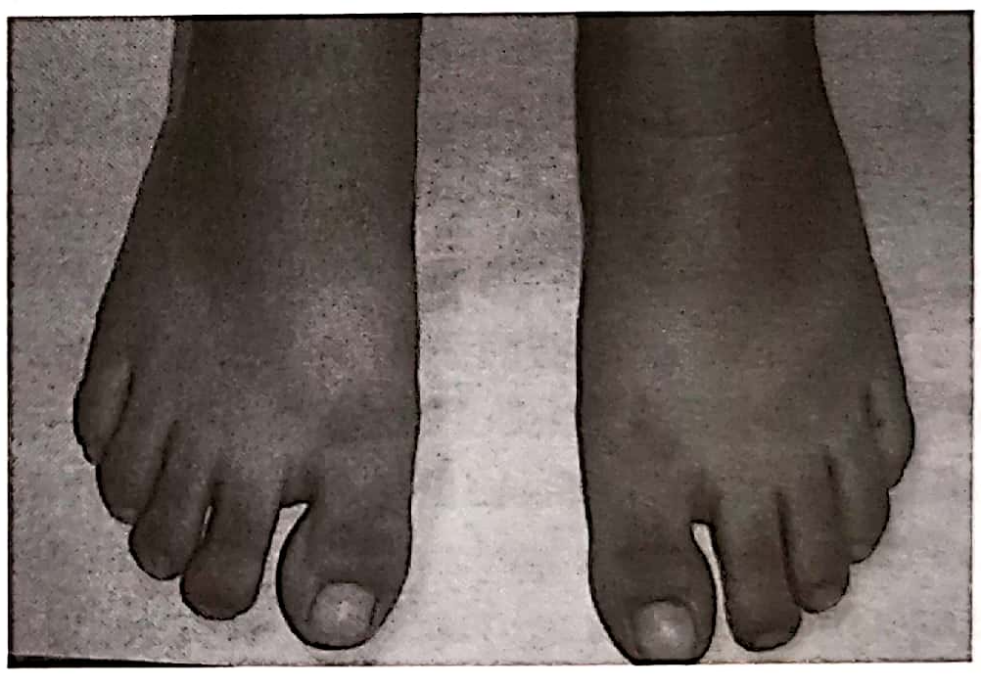

Fig. 4.28. Aspect haluce lățit – sd. Rubinstein-Taybi.

Sindromul asociază multiple anomalii oculare (glaucom congenital, ametropie, anomalii ale retinei), scheletale (retard de maturare osoasă, dislocarea patelei), pulmonare, ale pielii și cardiace. Malformațiile cardiace sunt prezente la aproximativ 30% dintre pacienți, dintre acestea mai frecvente fiind defectul de sept ventricular, persistența ductului arterial, defectul de sept ventricular, coarctația de aortă, stenoza arterei pulmonare, valva aortică bicuspidă, hipoplazia cavităților stângi, anomaliile de conducere.

Cauze

Poate fi familial sau apărut sporadic.

Majoritatea cazurilor sunt sporadice. Locusul asociat simptomatologiei acestui sindrom se află la nivelul 16p13.3, fiind reprezentat de o regiune care conține gena pentru proteina umană de legare a CREB (CPB), o proteină nucleară care participă ca și coactivator al reglării expresiei genice prin intermediul AMP_c. 4–25% din cazuri sunt datorate unor deleții submicroscopice detectabile prin analiza moleculară FISH. Au fost evidențiate mutații punctiforme ale genei CBP, un coactivator transcripțional care mediază expresia genică reglată prin intermediul AMP_c.

Într-un număr redus de cazuri, simptomatologia sindromului se datorează mutațiilor genei EP300. EP300 specifică o proteină ce are rol în reglarea activității mai multor gene. Studiile efectuate au arătat că mutațiile genei EP300 determină anomalii scheletale ușoare.

Diagnostic antenatal

Examenul ecografic antenatal nu aduce informații utile pentru diagnosticul sindromului Rubinstein–Taybi. Amniocenteza, respectiv puncția de vilozități coriale, urmată de analiza moleculară FISH permit stabilirea diagnosticului de certitudine.

Risc de recurență

Sindromul Rubinstein–Taybi apare aproape exclusiv ca boală *de novo*. Riscul empiric pentru un cuplu care are un copil cu sindrom Rubinstein–Taybi este de 0,1%. Persoanele care prezintă acest sindrom sunt fertile, se pot reproduce, riscul de recurență pentru descendenții lor fiind de 50%.

5.1.11. Sindromul Williams

Sindromul Williams este determinat de microdeleția 7q11, o regiune cromozomială în care este localizată și gena pentru elastină (sindrom prin deleție de gene contigui).

Epidemiolgie

Incidența sindromului este de 1/7 500 nou-născuți vii.

Tablou clinic

Dismorfia facială (**Fig. 4.29**) este caracteristică (facies de spiriduș): frunte largă, fante palpebrale scurte, filtrum lung, nări antevertate, buze groase, dinți mici și spațiați. Sindromul asociază retard mintal ușor, tulburări de vorbire, comportament sociabil, hipercalcemie, malformații cardiace (stenoză aortică supravalvulară – 75% dintre pacienți, stenoza arterei pulmonare, prolaps de valvă mitrală, insuficință aortică).



Fig. 4.29. Facies – sd. Williams.

Cauze

Au fost raportate cazuri în care deleția a apărut de novo, dar și situații în care aceasta a fost moștenită de la unul dintre genitori. Analiza FISH a arătat că sindromul Williams este determinat de deleția 7q11.23, regiune în care se găsesc aproximativ 17 gene, dintre care cele mai importante sunt CLIP2, ELN, GTF2I, GTF2IRD1, NCF1 și LIMK1. Gena ELN specifică elastina, proteina care conferă elasticitate vaselor sangvine, dar și altor țesuturi. Pierderea genei ELN este responsabilă de anomaliile și malformațiile cardiovasculare specifice pacienților cu sindrom Williams. Mutațiile genei CLIP2 determină manifestările comportamentale specifice sindromului, retardul mental și tulburările cognitive. NCF1 este gena care specifică o proteină, subunitate a oxidazei NADPH. Scăderea nivelului acestei proteine duce la o scădere a producției de anioni superoxid. Deleția unei alele NCF1 este asociată cu riscul de apariție al hipertensiunii.

Diagnostic antenatal

În cazul în care unul dintre părinți prezintă sindromul Williams și cei doi doresc să procreeze, se recomandă efectuarea diagnosticului antenatal. Diagnosticul se face prin analiza moleculară FISH a lichidului amniotic sau după biopsia de vilozități coriale.

Riscul de recurență

Dacă niciunul dintre genitori nu prezintă sindromul Williams, riscul de apariție a acestui sindrom la descendenți este mai mic de 1%. Dacă unul dintre genitori este afectat de acest sindrom, riscul de avea un copil bolnav este de 50%.

5.2. Bolile genice

5.2.1. Sindromul Cornelia de Lange

Cornelia de Lange a raportat acest sindrom în 1933. Sindromul se caracterizează prin retard de creştere marcat evident de la naştere. Înaintea vârstei de 6 luni apar dificultăți de alimentare şi înghițire-regurgitare. Alte anomalii asociate sunt retardul mental, pierderea auzului şi tulburări de vorbire.

Este transmis dominant autozomal.

Epidemiologie

Incidența acestui sindrom este de 1/10.000-50.000 naşteri vii.

Tablou clinic

Sindromul Cornelia de Lange se caracterizează prin retard de creştere, retard mintal, maturare osoasă întârziată, inițial copiii sunt hipertonici, pot prezenta convulsii.

Dismorfia cranio-facială (**Fig. 4.30**) include microbrahicefalie, lipsa expresiei faciale, sinofris, gene lungi, miopie, rădăcina nasului înfundată, narine antevertate, filtrum lung, buza superioară subțire, anomalii dento-maxilare, implantare joasă a părului, nevi pigmentari, hirsutism.



Fig. 4.30. Facies – sd. Cornelia de Lange.

Anomaliile membrelor sunt micromelia, oligodactilia, clinodactilia degetului V, creastă simiană, implantarea proximală a policelui.

Copiii sunt hiperactivi, au tendința la autoagresiune şi un comportament asemănător copiilor autişti.

Manifestări la nivel ocular apar la 50% dintre copiii cu sindrom Cornelia de Lange: miopie, ptoză palpebrală, blefarită, microcornee, strabism, nistagmus, astigmatism, atrofie optică, aniridie congenitală, inel pigmentar peripapilar.

Malformații cardio-vasculare apar la 14% dintre aceşti pacienți: defect septal ventricular, stenoză pulmonară, tetralogie Fallot.

Cauze

Gena NIPBL, implicată în apariția bolii, este localizată pe cromozomul 5p13. NIPBL conține 47 exoni şi specifică o proteină delangin. Până în prezent au fost identificate 60 de mutații ale genei NIPBL la pacienții cu sindrom Cornelia de Lange. Au fost identificate mutații care determină producția unei proteine (delangin) scurte, nefuncționale, dar şi mutații care determină formarea unei proteine ce prezintă substituții de aminoacizi. Studiile sugerează că mutațiile care duc la formarea unei proteine nefuncționale determină o simptomatologie mai severă decât în situațiile cu substituții nucleotidice. Majoritatea cazurilor sunt sporadice. Riscul de recurență observat este mic şi se datorează incapacității multor indivizi, afectați sever, de a se reproduce. Ca şi în alte afecțiuni autozomal dominante, s-a observat o variabilitate marcată a expresiei.

O cauză mai puțin comună a sindromului Cornelia de Lange sunt mutațiile genei SMC1A. Pacienții marcați de mutațiile genei SMC1A prezintă un fenotip mai puțin sever decât în cazul mutațiilor NIPBL. SMC1A specifică o proteină cu rol în reglarea structurii şi organizării cromozomilor. Mutațiile genei SMC1A determină manifestările tipice sindromului datorită dereglării activității genelor implicate în embriogeneză.

Mutațiile genei SMC3 au fost asociate cu cazurile extrem de rare de sindrom Cornelia de Lange, fenotipul fiind puțin sever. Această genă specifică o proteină care interacționează cu gena SMC1A pentru reglarea structurii cromozomilor.

Diagnostic antenatal

Examenul ecografic poate evidenţia retardul de creştere intrauterină, anomalii ale membrelor, hernia diafragmatică, translucenţa nuchală. În asociere cu examenul ecografic, poate fi utilă măsurarea nivelului PAPP (*pregnancy-associated plasma protein-A*), în al doilea trimestru de sarcină.

Pentru diagnosticul de certitudine este necesară analiza moleculară a lichidului amniotic sau puncţia de vilozităţi coriale.

Risc de recurenţă

Aproximativ 99% dintre cazuri sunt sporadice. Riscul de recurenţă în familia în care există un copil cu acest sindrom este de 0,8–1,5%, dacă părinţii nu sunt afectaţi. Dacă părinţii sunt afectaţi, riscul de recurenţă este de 50%.

5.2.2. Neurofibromatoza

Este caracterizată prin expresivitate variabilă, heterogenitate nonalelică şi adesea apare ca o mutaţie *de novo*.

Există două forme diferite genetic şi clinic.

Neurofibromatoza tip I

A fost descrisă de către Von Recklinghausen în 1882. Incidenţa este de 1/3000 de indivizi.

Se transmite dominant autozomal.

Tablou clinic

Anomalii generale: pete *café au lait*, majoritatea fiind localizate pe torace, neurofibroame, tumori benigne ale celulelor gliale (glioame) care determină tulburări neurologice şi tendinţa spre malignizare.

Neurofibromatoza tipul I este determinată de gena NF1 (genă supresoare tumorală care specifică neurofibromina), situată pe cromozomul 17. Neurofibromina este secretată de către oligodendrocite, celulele Schwann. Consecinţa mutaţiilor acestei gene sunt tumorile benigne apărute în evoluţia bolii.

Neurofibromatoza tip II

Incidenţa este de 1/25000 de indivizi.

Se transmite dominant autozomal.

Tablou clinic

Anomalii generale: neuroame acustice bilaterale, care apar în decada 2–3 de viaţă, neurofibroame, meningioame, glioame, cataractă subcapsulară, pete *café au lait* mai puţin numeroase decât în tipul I, multiple tumori intracraniene apărute în perioada de copilărie sau precoce la adulţi.

Mai poate apărea o formă segmentală, limitată la o arie corporală restrânsă.

Etiologie

Gena NF2 este situată pe cromozomul 22. Ea codifică o proteină care izolează celulele nervoase la nivel cerebral şi medular. Rolul ei este de supresie tumorală, impiedicând celulele să crească şi să se dividă rapid, într-un mod necontrolat. Această proteină controlează mişcarea, forma celulară şi comunicarea dintre celule. Mutaţiile genei NF2 determină producţia unei proteine anormale care nu mai poate regla creşterea şi diviziunea celulară. Studiile efectuate sugerează că proteina anormală permite multiplicarea exagerată a celulelor Schwann şi apariţia tumorilor caracteristice neurofibromatozei tipul II.

5.2.3. Sindromul Marfan

Sindromul Marfan a fost descris în 1899 de către un pediatru francez, Antoine Marfan. Sindromul se caracterizează prin membre disproporţionat de lungi, statură înaltă şi predispoziţie pentru anomalii cardio-vasculare.

Sindromul se transmite dominant autozomal, are expresivitate variabilă şi penetranţă incompletă.

Epidemiologie

Incidenţa sindromului Marfan este de 1 la 10 000 indivizi.

Tablou clinic

Există câteva semne caracteristice acestui sindrom, care permit stabilirea diagnosticului clinic: membre lungi, subluxaţia cristalinului, dilatarea aortei.

Cele mai frecvent semnalate sunt anomaliile scheletale ce includ: statură înaltă, pectus excavatus (**Fig. 4.31**), membre disproporţionat de lungi şi subţiri (dolicostenomelie), degete lungi şi subţiri (arahnodactilie) (**Fig. 4.32**), scolioză, hiperlaxitate articulară, boltă ogivală şi maxilare mici ce determină anomalii de vorbire.

La nivelul ochilor cele mai comune simptome sunt: astigmatism, hipermetropie, miopie, subluxaţia cristalinului. S-a constatat că slăbirea ţesutului de susţinere de la nivelul globului ocular determină în unele cazuri detaşarea retinei.

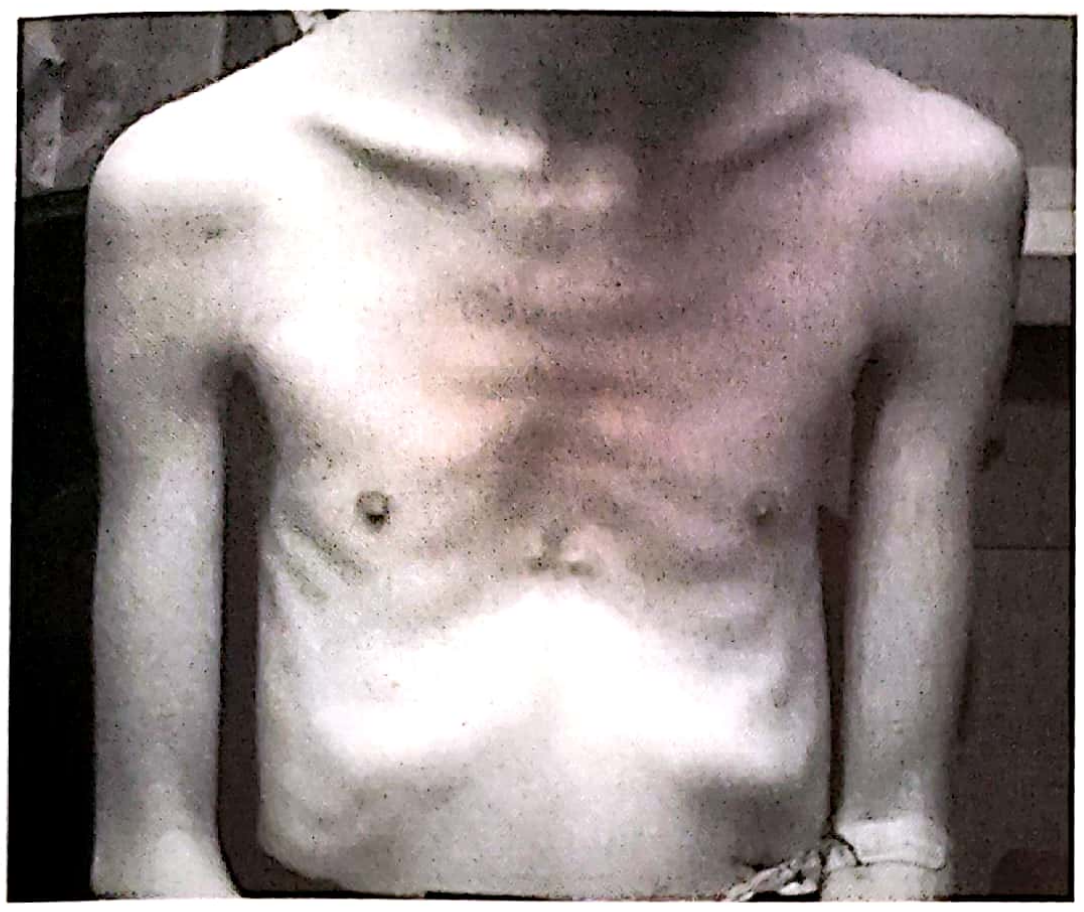

Fig. 4.31. Pectus excavatus – sd. Marfan.

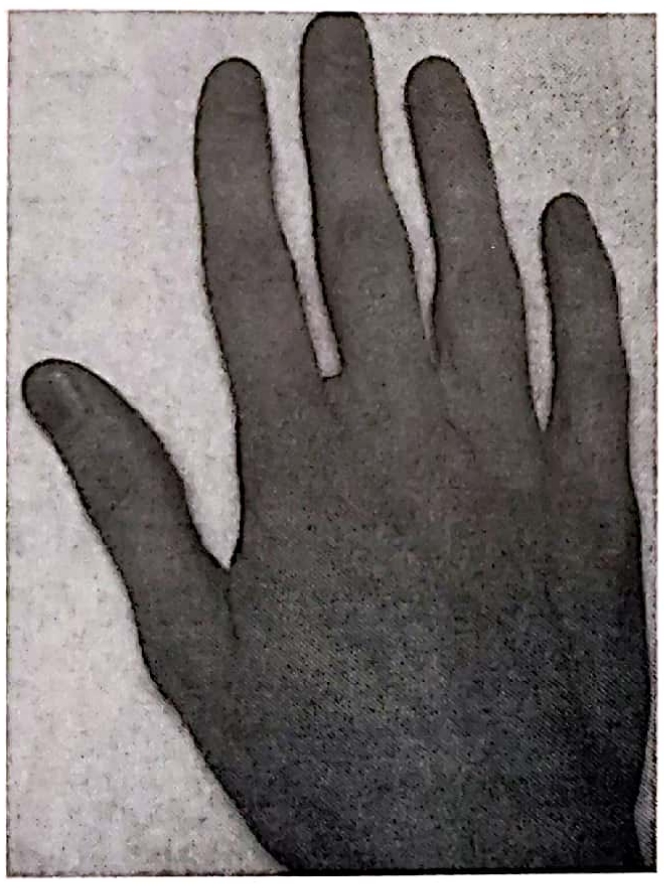

Fig. 4.32. Arahnodactilie – sd. Marfan.

Pacienţii cu sindrom Marfan acuză oboseală, palpitaţii, dureri toracice. Simptomatologia cardio-vasculară include: suflu cardiac, dureri anginoase, aritmie. La examenul ecografic cardiac se pot observa la unii dintre pacienţi prolapsul valvei mitrale sau aortice, aortă dilatată sau anevrism aortic. Prolapsul valvei mitrale a fost raportat la 3 din 4 pacienţi cu sindrom Marfan. La unii dintre ei nu pot fi depistate iniţial anomalii cardiovasculare, până în momentul când apare o slăbire a ţesutului de susţinere la nivelul aortei ascendente, determinând apariţia unui anevrism aortic sau disecţia aortei. Datorită anomaliei ţesutului de susţinere, incidenţa dehiscenţei după operaţia de protezare a valvei mitrale este crescută, ceea ce a făcut să fie preferate tehnicile de reconstrucţie valvulară în defavoarea protezelor valvulare.

Medicaţia utilă la pacienţii cu sindrom Marfan:
- Beta-blocante – încetinesc sau previn dilatarea aortei, scad presiunea sangvină, scad stresul la nivelul aortei;
- Blocantele canalelor de calciu – determină relaxarea vasculară şi scad presiunea sangvină, pot fi folosite la persoanele la care nu se pot administra beta-blocante;
- Inhibitori ai enzimei de conversie a angiotensinei – determină relaxarea vasculară şi scad presiunea sangvină.

Alte medicamente care pot fi folosite la aceşti pacienţi sunt: anticoagulante (previn tromboza după intervenţii chirurgicale de protezare valvulară), antibiotice înaintea manevrelor invazive ce previn apariţia endocarditei.

Tratament chirurgical

Tehnicile chirurgicale pentru repararea sau înlocuirea valvei aortice sau a aortei sunt recomandate atunci când apar o dilatare accelerată a aortei, regurgitarea valvulară sau, la cei cu istoric familial pentru disecţie, sau ruptură de anevrism aortic. O opţiune terapeutică o reprezintă operaţiile de înlocuire a valvei aortice, valva aortică şi porţiunea dilatată a aortei fiind înlocuite cu o proteză artificială. Alteori se preferă o atitudine mai conservatoare: valva fiind păstrată, se înlătură porţiunea aortică dilatată şi se înlocuieşte cu un grefon tubular.

La pacienţii cu prolapsul valvei mitrale se recomandă valvuloplastia sau înlocuirea valvei mitrale.

Cauze

Sindromul Marfan se datorează mutaţiilor genei FBN1, localizată pe cromozomul 15, genă care specifică o proteină fibrilina 1, componentă a matricei extracelulare. Fibrilina 1 are un rol important în formarea matricei extracelulare ce asigură integritatea ţesutului de susţinere.

TGFβ are un rol important în determinismul sindromului Marfan, datorită capacităţii de legare a fibrilinei 1 făcând-o biologic inactivă.

Diagnostic antenatal

Examenul ecografic permite măsurarea lungimii membrelor care sunt mult crescute pentru vârsta de gestaţie. În cazul familiilor în care există membri afectaţi este util diagnosticul prenatal folosind analiza de linkaj genetic. Diagnosticul genetic preimplantaţional poate fi util în cazul cuplurilor în care unul dintre parteneri este afectat.

Risc de recurenţă

Dacă unul dintre genitori are sindrom Marfan, riscul de a avea un copil bolnav este de 50%. Dacă ambii genitori au sindrom Marfan, pentru fiecare sarcină riscul este de 25% ca două copii ale genei cu mutaţie să fie moştenite, 50% vor prezenta o alelă cu mutaţie, 25% vor prezenta ambele alele normale. Copiii cu ambele alele mutante sunt sever afectaţi şi deseori decesul survine precoce. Aproximativ 15–30% dintre cazuri apar datorită unei mutaţii *de novo*.

5.2.4. Sindromul Alagille

Watson şi Miller, în 1973, au descris 9 cazuri cu anomalii hepatice neonatale asociate cu stenoză valvulară pulmonară. În 1975, Alagille a raportat câţiva pacienţi cu hipoplazie a ductelor hepatice şi dismorfie tipică.

Sindromul se transmite dominant autozomal şi se caracterizează prin anomalii hepatice, cardiace, oculare, renale, scheletale şi dismorfie facială tipică.

Epidemiologie

Incidenţa sindromului Alagille este de 1 la 100 000 nou-născuţi vii.

Tablou clinic

Copiii cu sindrom Alagille prezintă un retard mintal uşor şi retard de creştere, atribuit atât unui aport insuficient, cât şi rezistenţei la hormonul de creştere.

Dismorfia facială include: frunte lată, nas alungit cu vârf bulbos, bărbie ascuţită. Dismorfia facială nu este foarte evidentă de la naştere, fiind mai uşor de evidenţiat la un copil mai mare.

La nivel ocular, cea mai frecventă anomalie este embriotoxonul posterior. Au mai fost observate anomalia Axenfeld (irisul ataşat de membrana Descemet), retinita pigmentară, anomalii ale pupilei şi anomalii ale discului optic.

La nivel cardiac apare stenoza pulmonară însoţită sau nu de alte leziuni structurale. Alte leziuni cardiovasculare asociate acestui sindrom sunt: defectul septal atrial, defectul septal ventricular, tetralogia Fallot, duct arterial persistent, atrezie pulmonară, anomalii ale arterelor carotide interne, anevrisme ale arterei cerebrale mijlocii, anevrisme aortice, coarctaţie de aortă şi stenoza arterei renale.

La nivel hepatic, este frecvent întâlnit icterul colestatic, mai apare hepato-splenomegalia, iar consecinţa creşterii concentraţiei serice a acizilor biliari sunt pruritul şi xantoamele.

Anomaliile scheletale includ hemivertebre *butterfly*, scurtarea radiusului, ulnei şi a falangelor. La nivel renal apar glomeruloscleroza, nefroza lipoidă, stenoza ocultă a arterei renale.

Tabelul 4.6

	Alagille (n= 80)	**Emerick (n = 92)**
Colestază cronică	91%	96%
Dismorfie facială tipică	95%	96%
Suflu sistolic	85%	97%
Vertebre ***butterfly***	87%	51%
Embriotoxon posterior	88%	78%

Cauze

Sindromul Alagille se datorează mutaţiilor ce apar la nivelulul genei JAG1, localizată pe cromozomul 20p12. Gena JAG1 specifică un ligand al receptorului notch-1, interacţiunea acestora având un rol important în determinismul evoluţiei celulare.

Diagnostic antenatal

Examinarea ecografică poate depista defecte cardiace structurale, dar de multe ori nu evidenţiază nicio anomalie.

În familiile în care este cunoscut faptul că unul dintre genitori are această mutaţie, se impune efectuarea de teste genetice moleculare. Testarea prenatală presupune analiza AND-ului extras din celulele fetale obţinute prin amniocenteză sau puncţie de vilozităţi coriale.

Se poate apela, de asemenea, la diagnostic genetic preimplantaţional, dar este necesară identificarea mutaţiei genei JAG1 la unul dintre genitori.

Risc de recurenţă

La aproximativ 30–50% dintre pacienţi, mutaţia a fost moştenită de la unul dintre genitori, iar în 50–70% dintre cazuri apare ca mutaţie *de novo*. Descendenţii unui pacient cu sindrom Alagille au un risc de 50% de a moşteni boala.

5.2.5. Sindromul Noonan

Jacqueline Noonan, medic pediatru cardiolog, a fost cea care a observat asocierea unui defect cardiac cu un aspect fizic caracteristic (statură mică, gât lățit, hipertelorism, urechi jos implantate). Dr. Noonan a descris acești pacienți ca având hipertelorism și fenotipul turnerian. Boala se manifestă atât la sexul feminin, cât și la sexul masculin.

Epidemiologie

Incidența sindromului Noonan este estimată la 1 la 2000–2500 de nașteri.

Tablou clinic

Semnele patognomonice ale sindromului sunt statura mică, anomalii congenitale, dismorfie facială: hipertelorism, fante orientate în jos, gât lățit.

Dismorfia facială include facies triunghiular, hipertelorism, ptoză, strabism, erori de refracție oculară, urechi jos implantate, gât scurt și lățit.

Malformațiile cardiace caracteristice sindromului sunt valva pulmonară stenotică sau displastică, defectele de sept atrial/ventricular, cardiomiopatia hipertrofică.

Anomalii scheletale: laxitate articulară, sinostoze radio-ulnare, fuziunea coloanei cervicale.

La nivelul tegumentului apar cheratită foliculară, pete maronii.

Cauze

50% dintre cazurile de sindrom Noonan au fost asociate mutațiilor genei PTPN11, 20% au fost corelate cu mutații ale genei SOS1, 3–17% dintre cazuri se consideră a se datora mutațiilor genei RAF1, pe când mutațiile genei KRAS sunt implicate în determinismul a mai puțin de 5% din totalul cazurilor cu acest sindrom. Etiologia rămâne necunoscută pentru 10–15% dintre cazurile de sindrom Noonan.

Genele PTPN11, SOS1, KRAS și RAF specifică proteine cu rol în formarea mai multor tipuri de țesuturi. Aceste gene au de asemenea rol în diviziunea celulară, diferențierea celulară. Mutațiile genelor PTPN11, SOS1, KRAS și RAF determină sinteza unor proteine active continuu, care nu își mai modulează răspunsul în funcție de semnalele care controlează creșterea și dezvoltarea.

Diagnostic antenatal

Suspiciunea de sindrom Noonan este ridicată în situația în care la examenul ecografic se observă higroma chistică, dar cariotipul efectuat din lichidul amniotic este normal. Alte semne ecografice sugestive pentru acest sindrom sunt: edem al scalpului, polihidroamnios, revărsat pleural și pericardic, ascită, hidrops fetal.

În situațiile când se suspicionează sindromul Noonan, se recomandă testarea genetică folosindu-se analiza moleculară a ADN-ului extras din celulele fetale obținute prin amniocenteză sau prin puncția de vilozități coriale.

Risc de recurență

Sindromul Noonan se transmite dominant autozomal. În 30–75% dintre cazuri sindromul este moștenit de la unul dintre părinți, restul cazurilor apar prin mutații *de novo*. Riscul de a avea descendenți bolnavi este de 50%, dacă unul dintre genitori este afectat. Dacă părinții sunt sănătoși, riscul de avea un copil cu sindrom Noonan este mai mic de 1%.

5.2.6. Sindromul Adams-Oliver

Sindromul Adams-Oliver a fost descris în 1945 de către Adams și Oliver, când au fost raportate primele cazuri ce prezentau un complex de anomalii incluzând defecte ale scalpului, ale membrelor și cutis marmorata. Sindromul Adams-Oliver se caracterizează prin absența congenitală a pielii, limitată la nivelul scalpului vertexului, și defecte ale extremităților.

Tablou clinic

Manifestările clinice sunt variabile, sindromul poate asocia defecte vasculare, malformații cardiace congenitale.

La nivelul scalpului pielea apare subțire, atrofică, au fost raportate și leziuni severe care se extind de la nivelul pielii capului până la nivelul durei mater.

Defectele membrelor includ sindactilie la nivelul degetelor II și III de la picior, absența unor metacarpiene, falange terminale scurte, brahidactilie, degete malformate.

La nivelul sistemului nervos central au fost raportate hidrocefalie, acranie, hipoplazia cerebelului, agenezie de vermis, retard mintal, epilepsie.

Malformații cardiace au fost raportate la aproximativ 15% dintre pacienți. Cele mai frecvente malformații cardiace identificate la pacienții cu sindrom Adams-Oliver sunt: tetralogie Fallot, defect de sept ventricular, hipertensiune pulmonară, stenoza venelor pulmonare.

Cauze

Au fost raportate cazuri la care s-au pus în evidență atât transmiterea dominant autozomală, cât și cea recesiv autozomală. În unele familii s-a constatat o penetranță incompletă.

Cutis marmorata și dilatarea venelor scalpului se consideră a se datora unui mecanism vascular disruptiv patogenetic.

5.2.7. Sindromul Char

Sindromul Char a fost descris în 1978 de către F. Char, care a raportat pacienți cu „facies particular cu filtrum scurt, buze de ornitorinc, ptoză, urechi jos implantate". Sindromul Char se caracterizează prin persistența ductului arterial, dismorfie facială și anomalii ale mâinilor.

Tablou clinic

Dismorfia facială include aplatizarea etajului facial mijlociu, hipertelorism, fante palpebrale cu orientare antimongoloidă, ptoză ușoară, nas aplatizat, filtrum scurt, gură triunghiulară, buze eversate, îngroșate.

Anomaliile membrelor: aplazia sau hipoplazia falangelor mijlocii ale degetului V, clinodactilia degetului V, polidactilie, sindactilie.

Defectele cardiace, frecvent asociate sindromului Char, sunt persistența ductului arterial, defectul de sept ventricular.

Cauze

Sindromul Char se transmite dominant autozomal. În determinismul sindromului sunt implicate mutații ale genei TFAP2B. Gena TFA2B este localizată pe cromozomul 6p12 și specifică un factor de transcripție (AP-2) care se exprimă în celulele crestelor neurale. Satoda et al. (2000) au sugerat că TFA2B are rol în dezvoltarea ductală, facială și a membrelor, iar sindromul Char se datorează anomaliilor ce apar la nivelul derivatelor celulelor crestelor neurale.

Au fost descrise șase mutații ale factorului de transcripție AP-2, dintre acestea cinci afectând domeniul bazic. Efectul acestor mutații este dominant negativ, datorită faptului că interferă cu funcția normală a proteinei AP-2 cu care se află în co-expresie.

Diagnostic antenatal

Examinarea ecografică poate evidenția anomalii ale mâinilor și picioarelor, precum și malformații cardiace complexe. Datorită faptului că ductul arterial apare în mod normal la fetus, această caracteristică nu poate fi folosită pentru diagnosticul antenatal.

Diagnosticul molecular se recomandă pentru familiile în care se știe că există un membru afectat. Pentru aceste situații este, de asemenea, util diagnosticul genetic preimplantațional.

Risc de recurență

Au fost raportate cazuri care apar datorită unor mutații *de novo*. Dacă unul dintre genitori este afectat, riscul de a avea un copil bolnav este de 50%.

5.2.8. Sindromul Holt-Oram

Sindromul Holt-Oram a fost descris în 1960 de către Holt și Oram, care au observat defecte de sept atrial și anomalii ale policelui prezente la patru generații ale unei familii.

Epidemiologie

Incidența sindromului Holt-Oram este de 0,95 cazuri la 100 000 de nașteri.

Tablou clinic

Anomaliile scheletale descrise la pacienții cu sindrom Holt-Oram sunt deformarea oaselor tenare și carpiene, scurtarea radiusului, hipoplazia humerusului, hipoplazia claviculei, aplazia policelui, police trifalangial, focomelie, ectromelie.

Defectele cardiace sunt prezente la 75% dintre pacienții cu sindrom Holt-Oram: defect de sept atrial, defect de sept ventricular, canal atrio-ventricular, prolaps al valvei mitrale, bradicardie, bloc atrio-ventricular, disfuncție a nodului sinusal, coarctația aortei, stenoză aortică, anomalii ale venei cave superioare.

Cauze

Sindromul Holt-Oram se transmite dominant autozomal, el datorându-se mutațiilor genei TBX5, localizată pe cromozomul 12q24.1. Fenotipul caracteristic sindromului Holt-Oram se explică prin haploinsuficiența genei TBX5. Mutații de tip missens ale genei TBX5 determină un fenotip particular: substituția glicină cu arginină în poziția 80 este asociată cu malformații cardiace importante și anomalii scheletale minore, pe când două mutații ale codonului 237 (substituția arginină-glicină, respectiv arginină-triptofan) determină anomalii scheletale severe și malformații cardiace minore. A fost descrisă și o mutație în *frameshift* a cărei expresie fenotipică este reprezentată de anomalii severe ale membrelor.

Diagnostic antenatal

Examinarea ecografică poate evidenția defectul de sept ventricular, defectul de sept atrial și anomaliile scheletale.

În familiile în care există un membru afectat de sindromul Holt-Oram se recomandă efectuarea amniocentezei sau a puncției de vilozități coriale, urmată de analiza genetică moleculară.

Risc de recurență

În cazul în care unul dintre genitori este purtătorul unei gene TBX5 cu mutație, riscul de a avea un copil cu sindrom Holt-Oram este de 50%.

5.2.9. Sindromul Ellis van Creveld (displazia condro-ectodermală)

Este o afecțiune cu transmitere recesiv autozomală.

Epidemiologie

Incidența în populația generală este de 1:60 000 nou-născuți vii. În populația Amish, incidența era estimată la 5 cazuri la 1 000 de nou-născuți, frecvența purtătorilor fiind de 13%.

Tablou clinic

Tetrada clinică specifică sindromului Ellis van Creveld constă în condrodistrofie, polidactilie, displazie ectodermală și anomalii cardiace. Subiecții afectați prezintă deficit de dezvoltare staturo-ponderală, anomalii scheletale, cranio-faciale și cardiace.

La nivel oro-cranio-facial: buza superioară scurtă, fren labial hiperplastic, bride accesorii, anomalii dentare (agenezii dentare care afectează ambele dentiții, ocazional hiperdonție, dinții natali, erupție întârziată, hipoplazie amelară, anomalii dentare de formă).

La nivel scheletal: membre scurte, polidactilie la nivelul mâinilor, ocazional și la nivelul picioarelor, falangele mijlocii scurte, falangele distale hipoplazice, torace mic, coaste scurte, subdezvoltate, displazia oaselor pelvine, hipoplazia tibiei (distanță mare între glezne și picioare atunci când genunchii se ating).

La nivel cardiac (anomaliile sunt prezente la aproximativ 50% dintre subiecții afectați): defect septal atrial, atriu unic, canal atrio-ventricular, defect septal ventricular, persistența ductului arterial.

Cauze

Mutațiile genei EVC localizate pe cromozomul 4 (4p16), între bazele perechi 5, 763, 824 și 5, 881, 684, au fost asociate simptomatologiei specifice sindromului.

Gena EVC codifică proteina EVC, ale cărei funcții nu sunt cunoscute în prezent. Totuși a fost determinat faptul că ea este exprimată în cursul embriogenezei în țesutul fetal osos, cardiac și pulmonar. Sunt cunoscute aproximativ 10 mutații ale genei EVC și 8 mutații ale genei EVC2, incriminate a fi responsabile de manifestările fenotipice ale sindromului Ellis van Creveld.

O altă afecțiune asociată cu mutații ale genei EVC este sindromul de disostoză acrodentală (sindromul Weyers), ce prezintă variabilitate fenotipică, caracterizată prin statură scundă sau foarte înaltă, anomalii dentare, polidactilie, anomalii de structructură la nivelul unghiilor.

Diagnostic antenatal

Examenul ecografic poate releva polidactilia postaxială, scurtarea membrelor, prezența unui atriu unic. Amniocenteza, respectiv puncția de vilozități coriale, urmată de analiza moleculară pot stabili diagnosticul de certitudine.

Risc de recurență

Riscul de recurență pentru descendenții unui cuplu nu este crescut decât în situația în care genitorii sunt purtători, mai ales în cazul căsătoriilor consanguine. Riscul de recurență pentru o următoare sarcină este de 25% în cazul în care în familia respectivă există un copil afectat.

5.2.10. Sindromul Fryns

Sindromul Fryns a fost descris în 1979, când au fost raportate de către Fryns două cazuri care prezentau anomalii congenitale multiple. Sindromul Fryns este o boală congenitală rară, caracterizată prin facies grosolan, cornee opacă, defecte diafragmatice, hipoplazie pulmonară şi deformare a extremităţilor distale.

Epidemiologie

Ayme et al. **[21]** au estimat că incidenţa sindromului Fryns în Franţa este de 0,7 cazuri la 10 000 de naşteri.

Tablou clinic

Dismorfia facială include facies grosolan, hipertelorism, cornee opacă, microftalmie, baza nasului lăţită şi aplatizată, filtrum lung, urechi malformate, jos implantate, macrostomie, micrognaţie.

Defectele diafragmului asociate sindromului Fryns sunt hernia diafragmatică, eventraţia diafragmatică, hipoplazia sau aplazia diafragmului.

Hipoplazia digitală distală şi hipoplazia pulmonară sunt simptome caracteristice sindromului.

Alte malformaţii asociate sindromului Fryns sunt malformaţii cardiace şi ale sistemului nervos, displazie renală, malformaţii gastro-intestinale şi genitale.

Cauze

Până în prezent nu au fost identificate mutaţii care să fie responsabile de apariţia sindromului Fryns. Kantarci et al. **[27]**, în 2006, au sugerat că sindromul Fryns ar putea fi un sindrom de deleţie de gene contigui localizate pe cromozomii 15q26.2, 8p23.1 sau 1q41-1q42.

Diagnostic antenatal

Higroma chistică a fost propusă ca marker de prim trimestru, util mai ales pentru cazurile recurente. Alţi markeri ecografici sugestivi pentru acest sindrom sunt polihidramniosul, hernia diafragmatică, întreruperea arcului aortic, malformaţii ale sistemului nervos central, pterigii multiple.

Risc de recurenţă

Sindromul Fryns se transmite recesiv autozomal. Dacă un cuplu are un copil afectat de acest sindrom, ambii genitori sunt heterozigoţi, purtători ai unei alele cu mutaţie. În cazul unui cuplu în care ambii genitori sunt heterozigoţi pentru alela cu mutaţie, ei au un risc de 25% de a avea un copil bolnav, 50% dintre descendenţi putând fi purtători sănătoşi ai mutaţiei, iar 25% fiind indemni.

5.2.11. Sindromul Keutel

Sindromul Keutel, descris pentru prima dată în 1972, se caracterizează prin hipoplazia etajului facial mijlociu şi calcificare anormală ectopică.

Tablou clinic

Caracteristice sindromului Keutel sunt calcificările cartilajului urechii, epiglotei, tiroidei, traheei, aripii nazale. Alte modificări specifice sindromului sunt stenoza traheo-bronşică, calcificarea pulmonară, coronară, hepatică, renală, cerebrală.

Anomalia cardiacă frecvent asociată sindromului este stenoza pulmonară periferică.

Cauze

Mutaţiile genei MGP, localizată pe cromozomul 12p13.1-p12.3, sunt responsabile de manifestările fenotipice caracteristice sindromului Keutel. Gena MGP specifică o proteină ce aparţine unei familii de proteine ce includ osteocalcina şi factori cu rol în coagulare, dar şi factori anticoagulanţi.

Risc de recurenţă

Sindromul Keutel are un model de transmitere recesiv autozomală. În cazul în care ambii genitori sunt purtători ai unei alele mutante, riscul de a avea un copil afectat de această boală este de 25%, 25% şanse de a avea un copil indemn şi 50% risc de a avea un copil purtător sănătos al mutaţiei respective.

5.2.12. Sindromul Smith-Lemli-Opitz

Smith, Lemli şi Opitz au descris pentru prima dată acest sindrom în 1964, ca un sindrom asociind multiple anomalii congenitale şi retard mental, cauza fiind un defect în sinteza colesterolului. Etiologia sindromului a fost identificată în 1993, când Irons et al. au arătat că pacienţii cu sindrom Smith-Lemli-Opitz au un nivel scăzut al colesterolului plasmatic şi prezintă o acumulare a precursorilor colesterolului.

Epidemiologie

Frevența purtătorilor sănătoși ai genei mutante responsabile pentru sindromul Smith-Lemli-Opitz este de 1 la 30 de persoane în Europa, frecvența bolnavilor este de 1 la 20 000 de persoane. O incidență crescută a fost observată în Slovacia și Cehia, incidența sindromului fiind mai mică în populația din Africa și Asia.

Tablou clinic

Copiii cu sindrom Smith-Lemli-Opitz prezintă retard de dezvoltare intrauterină, statură mică, greutate mică, hipotonie, plânset tipic.

Dismorfia facială caracteristică sindromului include microcefalie, epicant, strabism, ptoză palpebrală, nas lățit cu narine antevertate, urechi jos implantate, micrognație.

La nivelul membrelor apar sindactilia degetelor II și III de la picior, polidactilia postaxială.

Anomalii cardiace includ insuficiența cardiacă, suflu sistolic, multiple malformații cardiace.

Alte anomalii asociate sindromului sunt hipospadias și criptorhidie la sexul masculin, anomalii pulmonare, malformații cerebrale, insuficiență respiratorie, pierderea auzului și a vederii, fotosensibilitate, dificultăți de alimentare, insuficiență multiplă de organe.

Dezvoltarea neuropsihică este afectată, copiii prezentând comportament antisocial, tendință autodistructivă, violență, autism.

Cauze

Sindromul Smith-Lemli-Opitz se datorează mutațiilor genei DHCR7, localizată pe cromozomul 11q12.13. Gena DHCR7 specifică enzima 7-dehidrocolesterol reductaza (7DHC), ce intervine în producția colesterolului. Colesterolul este necesar pentru dezvoltarea embrionică normală, fiind o componentă structurală esențială a membranelor celulare și a mielinei, de asemenea intervine în sinteza anumitor hormoni și a acizilor biliari.

Mutațiile genei DHCR7 determină scăderea sau inhibarea secreției 7 dehidrocolesterol reductazei. Absența acestei enzime permite acumularea derivaților colesterolului la nivel sangvin, al sistemului nervos și al altor țesuturi. Nivelul scăzut al colesterolului și acumularea derivaților acestuia determină o dezvoltare anormală a multor sisteme.

Colesterolul realizează o legătură covalentă cu proteina de semnalizare embrionară Shh, intervenind în autoprocesarea de la precursor la forma activă, la vârsta gestațională de 0–7 zile. Colesterolul este un trigger în programul de dezvoltare embrionară la specia umană. 7DHC poate activa Shh, iar deficiența de colesterol determină o perturbare a activării Shh.

Diagnostic antenatal

Examenul ecografic fetal poate releva unele anomalii sugestive pentru sindromul Smith-Lemli-Opitz. Pentru diagnosticul de certitudine este necesară măsurarea nivelului 7DHC în lichidul amniotic și vilozitățile coriale. Nivelul seric matern scăzut al estriolului neconjugat sau valorile specifice ale markerilor folosiți pentru triplu sau cvadruplu test, corelați cu un cariotip fetal normal, sunt sugestive pentru sindromul Smith-Lemli-Opitz sau deficitul de steroid-sulfatază.

Risc de recurență

Sindromul Smith-Lemli-Opitz are un model de transmitere recesiv autozomal. Dacă ambii genitori sunt purtători ai unei alele cu mutație, ei au un risc de 25% de a avea un copil bolnav.

5.2.13. Sindromul Simpson-Golabi-Behmel

Sindromul Simpson-Golabi-Behmel a fost descris pentru prima dată de către Simpson în 1975, alte cazuri fiind raportate de Golabi și Behmel. Sindromul se caracterizează prin macrosomie, dismorfie craniofacială, retard mintal asociat sau nu anomaliilor structurale cerebrale. Sindromul se transmite recesiv X link-at, bărbații prezentând simptomele, în vreme ce femeile heterozigote pot prezenta o simptomatologie mult mai puțin severă.

Epidemiologie

Incidența sindromului Simpson-Golabi-Behmel nu este cunoscută.

Tablou clinic

Dismorfia facială caracteristică include macrocefalie, hipertelorism, epicant, rădăcina nazală lățită, narine antevertate, macrostomie, macroglosie, despicătură labio-palatină, boltă ogivală, micrognație la nou-născuți și macrognație la adulți.

Anomaliile congenitale cardiace asociate sindromului sunt defectul de sept atrial, stenoza pulmonară, coarctația de aortă, transpoziția de vase mari, canal arterial persistent, anomalii de conducere.

Anomaliile genito-urinare frecvent asociate sindromului sunt nefromegalia, rinichiul polichistic, hidronefroza, hidroureter, hipospadias, scrot bifid, criptorhidie, hernie inghinală.

La nivel scheletal apar următoarele anomalii: pectus excavatum, fuziunea vertebrelor, scolioză, spina bifida, luxație congenitală de șold.

Au fost identificate cazuri cu sindrom Simpson-Golabi-Behmel și intelect normal, dar retardul mintal variind între ușor și sever este o manifestare comună a sindromului, frecvent observată fiind întârzierea achiziției limbajului.

Alte anomalii asociate sindromului: mameloane supranumerare, hernie ombilicală, hernie diafragmatică. A fost raportată predispoziția pentru dezvoltarea de neoplazii: tumoră Wilms, gonadoblastom, neuroblastom.

Femeile heterozigote pot prezenta manifestări ușoare ale sindromului: fante palpebrale scurte, vârful nasului cu columelă proeminentă, macrostomie, unghii hipoplazice, vertebre toracice sau lombare suplimentare, mameloane accesorii.

Cauze

Sindromul Simpson–Golabi–Behmel a fost asociat mutațiilor genei GPC3, localizată pe cromozomul Xq26.1. Gena Gpc3 conține 8 exoni și specifică o proteină glipican 3. Glipicanul se leagă de membrana celulară și interacționează cu liganzi extracelulari esențiali pentru funcția celulară. Glipicanii joacă un rol important în dezvoltarea antenatală, intervenind în reglarea creșterii și diviziunii celulare, migrarea și diferențierea celulară. Unele studii au sugerat că glipican 3 poate acționa ca supresor tumoral ce previne creșterea și diviziunea celulară necontrolată. Deși glipican 3 este un inhibitor al creșterii și diviziunii celulare, în unele celule are o funcție opusă, în celulele hepatice interacțiunea glipican 3 cu factorii de creștere celulară inducând astfel creșterea și diviziunea acestora.

Până în prezent sunt cunoscute peste 40 de mutații ale GPC3 la pacienții cu sindrom Simpson–Golabi–Behmel. Au fost raportate deleții genice parțiale, inserții și deleții punctiforme, mutații punctiforme de tipul nonsens, missens, mutații în *frameshift*, mutații splice, care determină formarea unei proteine anormale a cărei funcție este alterată și duce la o proliferare celulară anormală. Nu a fost încă elucidat modul cum aceste mutații determină supradezvoltarea întregului organism și alte anomalii caracteristice sindromului Simpson–Golabi–Behmel.

Dignostic antenatal

Dacă sindromul Simpson–Golabi–Behmel a fost identificat la unul dintre membrii familiei, se recomandă efectuarea testării prenatale. Uzual se recurge la determinarea sexului fetal folosind celule fetale obținute prin biopsia de vilozități coriale sau amniocenteză. În cazul unui cariotip fetal 46,XY este necesară efectuarea analizei moleculare pentru identificarea mutației genei GPC3.

Risc de recurență

Sindromul Simpson–Golabi–Behmel se transmite recesiv X linkat, femeile putând fi purtătoare sănătoase ale mutației, în timp ce bărbații ce poartă mutația vor fi bolnavi. În cazul unei femei purtătoare, ea va transmite gena cu mutație la 50% dintre descendenți, dintre aceștia, băieții vor prezenta boala, fetele vor fi purtătoare sănătoase. Bărbații afectați de acest sindrom vor transmite boala descendentelor care vor fi purtătoare.

5.3. Bolile parțial genetice sau comune

5.3.1. Boli poligenice multifactoriale care asociază malformații cardiace

5.3.1.1. Asociația CHARGE

Asociația CHARGE a fost descrisă de către Bryan Hall la 17 copii cu multiple anomalii congenitale și atrezie coanală și de către H.M. Hittner care a raportat 10 cazuri cu anomalii congenitale multiple și colobomă. Termenul de secvență CHARGE este un acronim al simptomelor cardinale: colobomă, anomalii cardiace (*heart*), atrezie coanală, retard de creștere și/sau dezvoltare, anomalii genitale și ale urechii (*ear*). Diagnosticul clinic se poate stabili pe baza identificării a trei simptome cardinale sau două simptome cardinale și trei anomalii minore asociate.

Epidemiologie

Incidența asociației CHARGE, la naștere, este de 1/8 500–12 000 de copii.

Tablou clinic

Coloboma este frecvent bilaterală și afectează segmentul posterior al ochilor. Simptome asociate colobomei sunt microoftalmia și nistagmusul.

Anomaliile cardiace, prezente la 85% dintre pacienți, sunt defectul de sept atrial și ventricular, malformațiile cono-truncale – stenoză de valvă aortică, coarctația aortică, persistența canalului arterial, tetralogie Fallot.

Atrezia coanală poate fi membranoasă sau osoasă, apărând bilateral la 50% dintre cazuri. Prezența acesteia este un indicator de prognostic sever și necesită intervenții chirurgicale multiple. Poate fi asociată cu malformații cardiace cianogene, fistulă traheo-esofagiană, prognosticul fiind cu atât mai sever, iar copiii nu supraviețuiesc peste vârsta de un an.

Retardul de dezvoltare intrauterină se observă la 75% dintre pacienți, retardul de creștere se observă la vârsta de 6 luni. Retardul de creștere se datorează unei disfuncții endocrine, la care se adaugă dificultatea de alimentare. Retardul mintal este prezent în mod constant și variază de la ușor la moderat.

Anomaliile genitale sunt prezente la 70% dintre pacienții de sex masculin și la 30% dintre pacientele de sex feminin. La bărbați apar micropenis, criptorhidie sau absența totală a testicolelor. La pacientele de sex feminin poate apărea hipoplazia labială și este dificilă stabilirea sexului în perioada neonatală.

Malformațiile urechii au fost identificate la toți pacienții cu asociație CHARGE. Urechile sunt mici, jos implantate, pavilionul în formă de cupă. La 60% dintre pacienți apare surditate de tip mixt.

Alte anomalii ce pot apărea: microcefalie, disfuncția sistemului nervos, dismorfie facială, brahidactilie, clinodactilie, reflux vezico-ureteric, laringomalacie, anomalii scheletale: hemivertebre, scolioză.

Cauza

Asociația CHARGE se transmite dominant autozomal și prezintă heterogenitate genetică. Un număr important dintre cazurile ce prezintă asociație CHARGE (58–71%) sunt purtătorii unei mutații a genei CHD7, dar au fost raportate cazuri care pe baza simptomatologiei clinice au fost diagnosticate cu asociație CHARGE, deși prezentau anomalii citogenetice (deleția 22q11.2, duplicație și inversie 14q22-q24.3, 9p-) sau mutații ale genei SEMA3E. Funcția genei CHD7 nu fost încă pe deplin elucidată, dar s-a sugerat că leagă un substrat specific al genelor active transcripțional și poate acționa ca activator al transcripției.

Diagnostic antenatal

Multe dintre anomaliile de dezvoltare pot fi detectate prin examen ecografic; astfel la 50% dintre cazuri a fost raportat hidramnios asociat cu atrezie coanală și fistulă traheoesofagiană. La examenul ecografic poate fi identificată: absența canalului semicircular, arhiencefalie.

5.3.2. Sindroame cu etilogie necunoscută, care asociază malformații cardio-vasculare

5.3.2.1. Sindromul Goldenhar

Manifestările fenotipice se datorează unui defect în morfogeneza primului și a celui de al doilea arc brahial. Sindromul Goldenhar și sindromul cu microsomie hemifacială sunt considerate manifestări variabile ale aceleiași erori în morfogeneză. Cel din urmă prezintă o afectare unilaterală și include, de asemenea, defecte ale membrelor.

Tablou clinic

Dismorfie cranio-facială: dermoid epibulbar, microftalmie, microție/anoție, fistule auriculare, gropițe preauriculare, malformații auriculare, hipoplazia musculaturii faciale, macrostomie, despicătură labiopalatină, malformații ale palatului moale, anomalii ale articulației temporo-mandibulare, hipoplazia malară, maxilară sau mandibulară, în special a ramurilor și condilului mandibular, secreție parotidiană scăzută, anomalii structurale sau funcționale ale limbii.

Anomalii scheletale: hemivertebre, vertebre hipoplazice, spină bifidă ocultă, radius hipoplazic sau absent, police hipoplazic sau absent, polidactilie preaxială.

Anomalii viscerale: defect de sept ventricular, tetralogie Fallot, stenoză pulmonară, agenezie renală sau rinichi ectopic.

Cauze

Etiologia afecţiunii este plurifactorială, incomplect elucidată. Riscul de recurenţă la rudele de gradul I este de aproximativ 2%. Unele cazuri au fost asociate cu diabetul matern. Agenţi teratogeni ca talidomina, primidone, accutane produc malformaţii similare celor întâlnite în sindromul Goldenhar.

S-a considerat că defectul apare datorită unor malformaţii vasculare şi disrupţiei unor vase sangvine în perioada embrionară, între zilele 30–45 de gestaţie. Acestea determină distrucţia ţesuturilor din care se formează ulterior ligamentele şi unele oase ale feţei, diferite părţi ale craniului, urechea mijlocie. Simptomatologia este influenţată de momentul când are loc disrupţia, dar şi de severitatea acesteia.

Prevalenţa sindromului la copiii veteranilor din Razboiul din Golf a fost de patru ori mai crescută decât la populaţia generală. Nu au fost identificate anomalii ale materialului genetic.

5.3.2.2. Asociaţia VATER

Asociaţia VATER a fost descrisă în 1973 şi reprezintă un defect de dezvoltare a mezodermului. VATER este acronimul pentru anomalii vertebrale, anale, traheo-esofagiale, renale. Acronimul a fost extins la VACTERL pentru a include anomaliile cardiace şi ale membrelor (limb). Diagnosticul clinic se pune pe baza asocierii anomaliilor a trei sau mai multor sisteme şi organe.

Epidemiologie

Incidenţa asociaţiei VATER nu este cunoscută, au fost raportate peste 300 de cazuri până în prezent.

Tablou clinic

Anomaliile vertebrale afectează frecvent zona lombosacrată, cele mai frecvente fiind scolioza, hemivertebrele. Anomaliile membrelor includ: anomalii ale radiusului, picior plat, polidactilie. Asocierea anomaliilor vertebrale, renale, cardiace şi radiale constituie manifestările clasice ale sindromului VACTERL.

Cauza

Asociaţia VACTERL apare ca un eveniment sporadic, având o frecvenţă crescută la descendenţii mamelor diabetice. A fost raportată o corelaţie între asociaţia VACTERL şi expunerea la adriamicin în timpul sarcinii. Mecanismul patogenetic este considerat anomalie de dezvoltare mezodermală de origine necunoscută, posibil un model de transmitere mitocondrială.

Risc de recurenţă

Riscul de recurenţă variază între 1–50%.

5.4. Sindroame datorate factorilor teratogeni ce asociază malformaţii cardiace

5.4.1. Alcoolul. Este bine cunoscut faptul că aportul cronic de alcool în timpul sarcinii poate afecta produsul de concepţie, manifestările putând fi severe (sindromul de alcoolism fetal) sau parţiale (efecte alcoolice parţiale). Etanolul acţionează în principal asupra celulelor sistemului nervos central, afectând neuronii în curs de dezvoltare şi crescând mortalitatea celulelor progenitoare ale SNC.

Sindromul de alcoolism fetal (SAF) are o incidenţă de 1–2/1000 de nou-născuţi, manifestările fenotipice cuprinzând:

- disfuncţii ale SNC: microcefalie, hidrocefalie, hipoplazia cerebeloasă, surditate, tulburări de coordonare motorie, tulburări de vorbire, tulburări de comportament;
- anomalii faciale: fante palpebrale scurte, etajul mijlociu al feţei aplatizat, filtrum şters, buza superioară subţire;
- anomalii cardiace;
- anomalii scheletale;
- retard de creştere: statură mică, greutate mică, creştere lentă a creierului.

Criteriile minime pentru diagnosticul SAF cuprind retardul de creştere intrauterin şi/sau postnatal, disfuncţii ale SNC, dismorfia facială caracteristică.

5.4.2. Anticoagulantele: ***warfarina*** are o perioadă critică de acţiune între săptămânile 6–7 de sarcină, iar efectele ce le produce cuprind retardul de creştere, sindromul dismorfic cu nas hipoplazic, epifiza punctate, microcefalie, leziunile oculare. Simptomatologia clinică este similară condrodisplaziei punctata (CDXP), boală recesiv legată de X. S-a demonstrat că warfarina inhibă activitatea arilsulfatazei (ARSE), defect responsabil şi de simptomatologia condroplaziei punctata, explicând astfel similitudinea fenotipică.

5.4.3. ***Acidul valproic*** determină sindromul de valproat fetal ce include dismorfie facială, defecte ale membrelor, cordului, tubului neural și întârzieri ale dezvoltării. Anomaliile cranio-faciale includ frunte înaltă, cu micșorarea diametrului bifrontal, telecantus, epicant, nas mic, jos situat, cu narine antevertate, hipoplazia etajului facial mijlociu, filtrum lung, gura relativ mică, micrognație, despicătură palatină. Riscul de apariție a spinei bifida la un nou-născut dintr-o mamă tratată în timpul sarcinii cu acid valproic este de 1–2 %.

5.4.4. ***Diabetul zaharat*** este asociat cu o frecvență de două–patru ori mai mare a anomaliilor congenitale decât la copiii născuți din mame sănătoase. Apare un complex de regresie caudală (defect specific embriopatiei diabetice, dar nu foarte des întâlnit, constând în agenezie sacrală), macrosomie, defecte cardiace, defect de tub neural, malformații renale.

5.4.5. ***Lupusul eritematos sistemic*** matern a fost asociat cu avort, bloc cardiac congenital.

5.4.6. ***Hipertermia***, s-a demonstrat experimental, induce moarte celulară care afectează preferențial celulele în mitoză și țesutul cerebral. Dintre consecințele episoadelor febrile materne amintim: anomalii ale SNC, defect septal atrial, ventricul stâng hipoplazic, defecte de tub neural, hipoplazia etajului facial mijlociu, micrognație, despicătură labială și/sau palatină. Hipertermia în perioada gestațională timpurie a fost asociată cu un risc crescut de avort spontan sau de naștere prematură.

5.4.7. ***Rubeola*** responsabilă de embriopatia rubeolică (sindrom Greeg) exemplifică faptul că fiecare organ are o perioadă maximă de sensibilitate la agentul teratogen, perioadă care coincide cu momentul formării sale. Infecția rubeolică în primele 4 săptămâni induce anomalii oculare, între săptămânile 5–7 anomalii cardiace, între săptămânile 8–9 afectează mugurii dentari și între săptămânile 9–12 determină surditate.

5.4.8. Infecția cu ***parvovirus 9***, în primele 20 de săptămâni de sarcină, a fost asociată cu un risc crescut de avort (10%). Dacă infecția survine după săptămâna 20, riscul de avort este de aproximativ 1%. La nou-născuții ale căror mame au contactat virusul în timpul sarcinii s-au pus în evidență retard de creștere intrauterină, anemie, glomerulonefrită, miocardită, afectare articulară. Infecția virală afectează măduva hematogenă și astfel este afectată producția elementelor figurate, ceea ce explică sindromul anemic. La un număr redus de cazuri s-a constatat hidrops fetal, dar unele cazuri au evoluție ulterioară bună, hidropsul dispărând.

6. ANOMALII CARDIACE NONSINDROMICE

6.1. Cardiomiopatia hipertrofică

Cardiomiopatia hipertrofică este moștenită dominant autozomal, având o vârstă de debut și un prognostic variabil. Cardiomiopatia hipertrofică se caracterizează prin îngroșarea miocardului în absența altor cauze determinante ale hipertrofiei ventriculului stâng. Manifestările clinice variază de la absența oricărui disconfort până la apariția aritmiei, a insuficienței cardiace și chiar moartea cardiacă subită.

Epidemiologie

Incidența este de 1/500–1/1000, fiind cea mai frecventă boală cardio-vasculară cu determinism genetic. Nu există predilecție rasială sau legată de sex.

Manifestări clinice

Manifestările clinice includ hipertrofie de ventricul stâng, modificări ECG, angină pectorală, angină de efort, risc crescut de moarte cardiacă subită.

Cauze

Cauzele genetice ale cardiomiopatiei hipertrofice sunt diverse, fiind identificate peste 400 de mutații ale genelor care specifică proteinele sarcomerice (lanțul greu al miozinei beta-cardiace, actina cardiacă, troponina T cardiacă, alfa-tropomiozina, troponina I cardiacă, proteina de legare a miozinei C cardiace, lanțurile ușoare ale miozinei).

Pentru identificarea predispoziției de a dezvolta cardiomiopatie hipertrofică este necesară efectuarea testelor genetice. Identificarea unei mutații predispozante la un individ care nu manifestă simptomatologia clinică specifică este urmată de examene de specialitate periodice și de efectuarea de teste genetice la membrii familiei.

Există două baterii de teste genetice pentru depistarea cardiomiopatiei hipertrofice:

Tabelul 4.7

Gene	Nume	Locus
MYH7	Lanțul greu al miozinei beta	14q12
MYBPC3	Proteina de legare a miozinei cardiace	11p11.2
TNNT2	Troponina T	1q32
TNNI3	Troponina I cardiacă	19q13.4
TPM1	Tropomiozina cardiacă	15q22.1

Tabelul 4.8

Gene	Nume	Locus
ACTC	Alfa actina cardiacă	15q14
MYL2	Reglator al lanțului ușor al miozinei cardiace	12q23-q24.3
MYL3	Lanțul ușor esențial al miozinei cardiace	3p

Gena care specifică lanțul greu al miozinei cardiace beta (MYH7) este localizată pe cromozomul 14.q12. Până în prezent au fost identificate peste 190 de mutații ale acestei gene care determină cardiomiopatia hipertrofică, majoritatea fiind substituții de nucleotide ce duc la substituția de aminoacizi în secvența proteică. Substituțiile Arg403Gln, Arg453Cis și Arg719Trp sunt asociate cu un risc crescut de apariție a morții subite cardiace, o evoluție mai favorabilă fiind raportată în cazul substituțiilor Glu930Lys și Arg249Gln. Un prognostic benign îl au substituțiile Leu908Val, Gli256Glu, Val606Met, Fen513Cis.

Gena pentru troponina T (TNNT2) este localizată pe cromozomul 1q32. Au fost identificate 31 de mutații ale acestei gene, a căror caracteristică este apariția unei hipertrofii discrete, dar cu o incidență crescută a morții cardiace subite la pacienții tineri.

Gena pentru alfa tropomiozină (TPM1) este localizată pe cromozomul 15q22.1, până în prezent fiind identificate 11 mutații. Mutațiile acestei gene apar în 5% dintre cazurile de cardiomiopatie hipertrofică a cărei evoluție este asociată cu o perioadă de supraviețuire normală.

Una dintre cauzele cele mai frecvente ale cardiomiopatiei hipertrofice este reprezentată de mutații ale genei MYBPC3. Gena MYBPC3, localizată pe cromozomul 11p11.2-p11.12, specifică o proteină sarcomerică (proteina de legare a miozinei) ce aparține superfamiliei de imunoglobuline, aceasta, prin legarea lanțului greu al miozinei și al proteinei titin a citoscheletonului, contribuind la asigurarea integrității structurale a sarcomerelor. Proteina de legare a miozinei are un rol important în contractilitatea cardiacă. Până în prezent au fost identificate 149 de mutații ale genei MYBPC3 care au rol în apariția cardiomiopatiei hipertrofice.

La pacienții cu cardiomiopatie hipertrofică datorată mutațiilor genei MYBPC3, evoluția este în general favorabilă, debutul fiind tardiv și prognosticul bun. Au fost raportate cazuri în care mutația (în stare de homozigoție) de tip splice-donor în intronul 30 al genei MYBPC3 (c.330+2T>G) determină apariția unui codon stop prematur în codonul 31, iar manifestările clinice sunt severe, speranța de viață fiind de doar 3-4 luni.

Gena reglatoare a lanțurile ușoare ale miozinei (MYL2) este localizată pe cromozomul 12q23-q24.3, iar gena pentru lanțurile ușoare esențiale ale miozinei (MYL3) este localizată pe cromozomul 3p21.3-p21.2. Până în prezent au fost raportate 10 mutații ale genei MYL2 și 5 mutații ale genei MYL3 care determină cardiomiopatie hipertrofică.

Gena pentru troponina I (TNNI3) este localizată pe cromozomul 19q13.4, până în prezent fiind identificate 27 de mutații care intervin în determinismul cardiomiopatiei hipertrofice.

Gena pentru alfa actina cardiacă (ACTC) se găsește pe cromozomul 15q11-q14. În apariția cardiomiopatiei hipertrofice intervin 7 mutații ale genei ACTC.

Au fost puși în evidență și alți factori care pot favoriza apariția hipertrofiei: mutații ale genei ce specifică enzima de conversie a angiotensinei, gena pentru angiotensinogen.

Modelul de transmitere pentru 50% dintre cazuri este dominant autozomal, astfel că un descendent al unui individ care prezintă mutația va avea un risc de 50% de a moșteni mutația respectivă.

6.2. Cardiomiopatia dilatativă familială

Cardiomiopatia dilatativă idiopatică se caracterizează prin dilatarea ventriculului stâng și disfuncție sistolică, în absența oricăror cauze determinante. Studiile familiale de linkaj genic au arătat că în determinismul cardiomiopatiei dilatative sunt implicate 16 gene autozomale și 2 gene X link-ate. Cardiomiopatia dilatativă idiopatică poate prezenta agregare familială, caz în care se foloseşte termenul de cardiomiopatie dilatativă familială. Cardiomiopatia dilatativă familială se transmite în generaţii, transmiterea familială fiind mai frecventă decât s-a crezut iniţial (35%).

Expresia fenotipică poate fi prezentă din a treia decadă de viaţă, dar debutul poate fi înregistrat în decada a şasea sau chiar mai târziu. Manifestările clinice şi prognosticul bolii sunt variabile, chiar în cadrul aceleiaşi familii, şi depind de mutaţia cauzală.

Epidemiologie

Incidenţa cardiomiopatiei dilatative este de 1/2.500 de indivizi, fiind, ca frecvenţă, a treia cauză de insuficienţă cardiacă şi cea mai frecventă cauză de transplant cardiac.

Manifestări clinice

În stadiile avansate ale bolii pot apărea puls slab, presiunea sangvină la nivelul venelor jugulare crescută, regurgitare mitrală sau tricuspidiană, suflu sistolic. Modificările ECG caracteristice sunt tahicardia sinusală, fibrilaţia atrială, aritmia ventriculară. Examenul ecografic poate releva dilatarea ventriculului stâng, peretele ventricular de grosime normală sau mai mică, reducerea frecţiei de ejecţie.

Cauze

În peste 90% dintre cazurile cu cardiomiopatie dilatativă familială, a fost pus în evidenţă un model de transmitere dominant autozomală, transmiterea recesiv X link-ată apare la 5–10% dintre pacienţi, transmiterea recesiv autozomală este rar întâlnită, fiind raportată în unele grupuri etnice.

În determinismul cardiomiopatiei dilatative familiale au fost implicate mutaţii ale 16 gene autozomale. Mutaţiile genei distrofinei şi ale genei G4.5 sunt responsabile pentru cardiomiopatia dilatativă familială, forma recesiv X link-ată.

S-a estimat că mutaţiile genei MYH7 reprezintă cauza apariţiei cardiomiopatiei dilatative familiale în 10% dintre cazuri. Până în prezent nu au putut fi efectuate studii pe loturi suficient de mari, dar la cazurile investigate a fost raportată o evoluţie nefavorabilă a bolii cu debut precoce.

Tabelul 4.9. Genele implicate în apariţia cardiomiopatiei dilatative familiale

Gene	Proteina specificată	Locus
Dominat autozomale		
MYH7	Lanţul greu al miozinei beta	14q12
MYBPC3	Proteina de legare a miozinei cardiace	11p11.2
TNNT2	Troponina T	1q32
ACTC	Alfa actina cardiacă	15q14
TPM1	Tropomiozina cardiacă	15q22.1
DES	Desmina	2q35
LMNA	Lamina A/C	1q21.2-3
SGCD	δ sarcoglican	5q33-34
TTN	Titin	2q31
VCL	Metavinculina	10q22.1-23
MLP/CSRP3	Proteina LIM musculară	11p15.1
ACTN2	Actina ά 2	1q42-q43
PLN	Fosfolamban	6q22.1
ZYSP/LBD3	Domeniul 3 de legare a LIM/cypher	10q22.2-23.3
ABCC	SUR2A	12q12.1
MYH6	Lanţul greu al miozinei alfa	14q12
Recesiv X link-ate		
DMD	Distrofina	Xp21.2
TAZ/G4.5	Tafazina	Xq28

Gena LMNA specifică 2 proteine lamin A şi C, ce reprezintă substratul structural şi funcţional al laminei nucleare şi al membranei nucleare interne. Mutaţiile LMNA au fost asociate cu un debut al cardiomiopatiei dilatative familiale în decada patru de viaţă (între 19 şi 57 de ani cu o incidenţă mai mare la 38 ani), nefiind raportate cazuri la copii. Boala evoluează cu disfuncţie de nod sinusal sau atrio-ventricular, cu bloc de gradul II sau III. Manifestările bolii au variat de la disfuncţie de ventricul stâng până la insuficienţă cardiacă şi moarte subită cardiacă. Frecvenţa mutaţiilor LMNA în cardiomiopatia dilatativă familială este estimată la 5–10%. Mecanismul etiopatogenetic nu a fost încă pe deplin elucidat, dar s-a sugerat că ar consta în fragilitate nucleară datorită alterării expresiei genice.

Mutaţii TNNT2 care specifică troponina T au fost raportate la pacienţii cu cardiomiopatie dilatativă familială, la care debutul a fost precoce, iar în evoluţie a apărut moartea subită cardiacă.

Mutaţiile ACTC au fost raportate doar în cadrul a 2 familii restrânse.

Gena DES specifică o proteină desmina, componentă citoscheletală ce se regăseşte în celulele musculare, fiind importantă pentru forţa de transmisie.

Gena SGCD specifică un δ sarcoglican, membru al complexului de sarcoglicani, 1–2% dintre cazurile de cardiomiopatie dilatativă familială datorându-se mutațiilor SGCD; mecanismul implicat se consideră o alterare a forței de transducție.

Mutațiile TMP1 au fost raportate în două familii restrânse, la care vârsta de debut și manifestările bolii au fost foarte variabile.

Gena TTN specifică o proteină titin cu rol în asamblarea proteinelor contractile.

Gena VCL specifică 2 proteine – vinculina și metavinculina, componente ale discurilor intercalare care ancorează filamentele de la nivelul miocitelor cardiace. Aproximativ 3% dintre cazurile de cardiomiopatie dilatativă familială se datorează mutațiilor genei VCL.

Gena PLN specifică fosfolambanul. Mutațiile genei PLN au fost asociate cu un debut precoce și evoluție agresivă a bolii. Mecanismul afecțiunii este considerat alterarea semnalizării dependente de calciu.

Gena CSRP3 specifică proteina LIM caracteristică mușchiului cardiac, componentă a discului Z, cu rol în contracția miocardică. Frecvența mutației CSRP nu este cunocută, dar se consideră că incidența ei este limitată.

Gena LBD3 specifică o proteină a domeniului PDZ ce conține proteine implicate în asamblarea citoscheletului. Vârsta de debut al bolii la pacienții care prezentau mutații ale genei LBD3 e variabilă, aceste mutații fiind asociate cu necompactarea ventriculului stâng într-o familie investigată.

Mutațiile genei ABCC9, care specifică proteina SUR2A, au fost raportate la doi adulți cu cardiomiopatie dilatativă.

Mutațiile genei MYH6 care specifică lanțul greu al miozinei alfa au fost identificate în cadrul a 66 de familii cu cardiomiopatie dilatativă familială.

Testarea genetică pentru diagnosticarea cardiomiopatiei dilatative familiale este foarte complicată datorită heterogenității alelice și prevalenței scăzute a genelor implicate în determinismul bolii.

6.3. Fibrilația atrială familială

Fibrilația atrială familială este o condiție moștenită care se caracterizează prin activitate cardiacă necoordonată între atrii, ceea ce determină contracții rapide și neregulate. Fibrilația atrială familială determină o creștere a riscului de stop cardiac și moarte subită cardiacă, complicațiile fibrilației putând apărea la orice vârstă.

În cazul în care fibrilația atrială nu este tratată corespunzător, simptomatologia clinică constă în sincope, angină pectorală, dispnee.

Studiile efectuate au arătat că 30% dintre pacienții cu fibrilație atrială au un istoric familial pozitiv.

Mutațiile genei KCKQ1 au fost raportate ca fiind implicate în apariția fibrilației atriale familiale, în prezent existând mai multe gene care au fost asociate cu această afecțiune: KCNE2, KCNJ2.

Un procent mic dintre cazurile de fibrilație atrială familială se datorează mutațiilor genelor KCNE2, KCNJ2 și KCKQ1. Proteinele specificate de către aceste gene acționează ca și canale de transport la nivelul membranei celulare. Rolul acestor canale este de a asigura tranferul transmembranar al ionilor de potasiu. La nivel cardiac aceste canale ionice sunt extrem de importante pentru a asigura concentrația optimă a ionilor de potasiu pentru contracția cardiacă.

Gena KCKQ1 este localizată pe cromozomul 11p15.5 și aparține familiei de gene care au rol în formarea canalelor de potasiu. Canalele la formarea cărora participă proteina KCKQ1 sunt active la nivelul urechii interne și al mușchiului cardiac, unde intervin în transportul potasiului în afara celulei. La nivelul mușchiului cardiac, canalele de potasiu au un rol în menținerea ritmului cardiac.

Gena KCNJ2, localizată pe cromozomul 17q23.1-q24.2, specifică o proteină ce intervine în formarea canalelor de potasiu. Canalele formate cu proteina KCNJ2 sunt active în mușchii scheletali și în mușchiul cardiac, unde intervin în transferul ionilor de potasiu în interiorul celulei.

Gena KCNE2, localizată pe cromozomul 21q22.12, specifică o proteină care reglează activitatea canalelor de potasiu. Aceste canale transportă ionii de potasiu în interiorul, respectiv exteriorul celulelor, având un rol cheie în generarea și transmiterea semnalelor electrice.

Mutațiile genelor KCNE2, KCNJ2 și KCKQ1 determină o creștere a activității canalelor ionice, ceea ce provoacă o creștere a fluxului de ioni de potasiu. Alterarea transportului ionic determină anomalii ale ritmului cardiac, crește riscul de sincopă și moarte subită cardiacă.

Cele mai multe dintre cazurile cu fibrilaţie atrială se datorează unor anomalii structurale cardiace. Factori de risc pentru fibrilaţia atrială sunt hipertensiunea, diabetul zaharat, ateroscleroza.

Fibrilaţia atrială familială se transmite dominant autozomal.

7. BOLI METABOLICE CU AFECTARE CARDIACĂ

Erorile înnăscute ale metabolismului ce asociază afectare cardiacă sunt diagnosticate în mod frecvent la nou-născuți şi copii, dar încă mai sunt raportate cazuri ce sunt diagnosticate după necropsie. Astfel, mucopolizaharidozele uşor diagnosticabile datorită manifestărilor extracardiace asociază hipertrofie cardiacă ce poate fi depistată precoce. În cazul cardiomiopatiei datorate erorilor metabolismului oxidativ mitocondrial, diagnosticul poate fi întârziat datorită absenței simptomatologiei sugestive precoce, acestea devenind evidente în momentul acutizării din cauza decompensării. Stabilirea diagnosticului etiologic este importantă pentru inițierea tratamentului adecvat şi evaluarea prognosticului.

Studiile efectuate au arătat că erorile de metabolism sunt cea mai frecventă cauză a cardiomiopatiei hipertrofice la copii. Cardiomiopatia metabolică se caracterizează prin hipertrofie ventriculară şi scăderea funcției sistolice. Este dificilă o încadrare în tipul hipertrofic sau dilatativ.

Diagnosticul prezumtiv de cardiomiopatie metabolică se poate pune pe baza dificultăților de alimentare, a spitalizărilor repetate şi a infecțiilor virale. Alte semne sugestive pentru afectarea cardiacă sunt tahipneea, paloare, letargie. Examenul de laborator poate releva acidoză metabolică, hiperamonemie, hipoglicemie, acidoză lactică, cetonurie, nivel crescut al creatin fosfokinazei, dehidrogenazei şi al enzimelor hepatice. Alte semne diagnostice sunt suflu sistolic, oboseală extremă, câştig în greutate deficitar, hipotonie musculară, afectare oculară, scheletală şi neurologică.

Cauze ale cardiomiopatiei metabolice:

– defecte ale enzimelor lizozomale;

– anomalii ale glicozilării proteinelor;

– boli de stocare a glicogenului;

– miopatii mitocondriale;

– defecte ale oxidării mitocondriale a acizilor graşi, a fosforilării oxidative.

Tabelul 4.10. Boli metabolice ce asociază malformaţii cardiace

Boala	Enzima deficitară	Defecte cardiace
MPZ tip I Sindrom Hurler	Alfa L-iduronidaza	Îngroşarea valvei aortice sau mitrale, ateroscleroză coronară, fibroelastoză endocardială, cardiomiopatie hipertrofică
MPZ tip II Sindrom Hunter	L-sulfoiduronate sulfataza	Îngroşarea valvei aortice sau mitrale, ateroscleroză coronară, fibroelastoză endocardială, cardiomiopatie dilatativă
MPZ tip III Sindrom Sanfilippo	Heparan sulfate sulfamidaza, N-acetyl-alfa-D-glucosaminidaza, Acetil-coenzima A (CoA): alfa-glucosamid N-acetiltransferaza, N-acetil-alfa-D-glucosamin-6-sulfataza	Îngroşarea valvei aortice sau mitrale, ateroscleroză coronară, fibroelastoză endocardială, cardiomiopatie dilatativă
MPZ tip IV Sindrom Morquio	N-acetilgalactozamin-6-sulfataza (gal-6-sulfataza), Beta-galactozidaza	Îngroşarea valvei aortice sau mitrale, ateroscleroză coronară, fibroelastoză endocardială, cardiomiopatie dilatativă
MPZ tip VI Sindrom Maroteaux-Lamy	N-acetilgalactozamin-4-sulfataza (arilsulfataza B)	Îngroşarea valvei aortice sau mitrale, ateroscleroză coronară, fibroelastoză endocardială, cardiomiopatie dilatativă
MPZ tip VII Sindrom Sly	Beta-glucuronidaza	Îngroşarea valvei aortice sau mitrale, ateroscleroză coronară, fibroelastoză endocardială, cardiomiopatie dilatativă
Fucozidoza	Alfa fucozidaza	Îngroşarea valvei aortice sau mitrale
Boala Fabry	Alfa galactozidaza	Cardiomiopatie hipertrofică sau cardiomiopatie dilatativă
Boala Gaucher	Glucocerebrozidaza	Cord pulmonar
Tay-Sachs	Hexozaminidaza	Îngroşarea valvei aortice sau mitrale, ateroscleroză coronară, fibroelastoză endocardială, cardiomiopatie dilatativă
Gangliozidoza GM1	Beta galactozidaza	Îngroşarea valvei aortice sau mitrale, ateroscleroză coronară, fibroelastoză endocardială, cardiomiopatie dilatativă

7.1. Boli lizozomale

Cea mai comună cauză a cardiomiopatiei metabolice e reprezentată de afectarea lizozomală. Lizozomii conțin enzime hidrolitice (lipaza, fosfolipaza, fosfataza, sulfataza, proteaze, nucleaze, glicozidaze) cu rol în digestia intracelulară a macromoleculelor.

Bolile lizozomale se datorează defectelor genetice (mutații ale unei gene structurale) ce afectează una sau mai multe dintre enzimele lizozomale. Bolile lizozomale se caracterizează prin fenotip variabil și acumularea intratisulară a substanțelor ce nu au fost digerate intralizozomal. Manifestările fenotipice includ dwarfism, aspect grosolan al faciesului, degenerare a sistemului nervos central, afectarea corneei. Afectarea cardiacă este o manifestare comună, îngroșarea valvei mitrale sau aortice apare frecvent, iar ECG relevă hipertrofie cardiacă și/sau dilatare a camerelor cardiace.

7.1.1. Sindromul Hurler (MPZ I) este o mucopolizaharidoză I-H care se transmite recesiv autozomal; MPZ se stochează în mușchiul striat, miocard și hepatic. Dezvoltarea în primii ani de viață poate fi accelerată. Modificări subtile ale faciesului, dar și ale articulațiilor, frecvente infecții respiratorii apar în primele 6 luni de viață. În cea de-a doua jumătate a primului an de viață apare un deficit de creștere și de achiziții neuropsihice. Diagnosticul se pune pe baza manifestărilor fenotipice, a heparan sulfatului și dermatan sulfatului din urină, precum și prin absența ά L iduronidazei în culturile de fibroblaști.

Defectul primar este reprezentat de absența hidrolazei lizozomale ά L iduronidaza (IDUA) care este responsabilă de degradarea glicozaminoglicanilor, heparan sulfat și dermatan sulfan. Consecințele acestui defect sunt acumularea de mucopolizaharide în țesuturi și stocarea lipidelor intraneuronal. Gena care codifică această hidrolază se găsește pe cromozomul 4p16.3.

7.1.2. Sindromul Hunter (MPS II) este o mucopolizaharidoză cu transmitere recesiv X link-ată și a fost descrisă prima dată în 1917. Se caracterizează prin scăderea ritmului de creștere între vârsta de 2 și 6 ani. Surditatea devine evidentă între 2 și 3 ani. În evoluție apar tulburări neurologice, complicații cardiace.

Dismorfia cranio-facială include (**Fig. 4.33**) buze groase, macroglosie, nas mic, piele subțire, hirsutism, gât scurt. Alte anomalii prezente: deformare în formă de gheară a mâinii, contracturi articulare, hepatosplenomegalie, hernie inghinală.

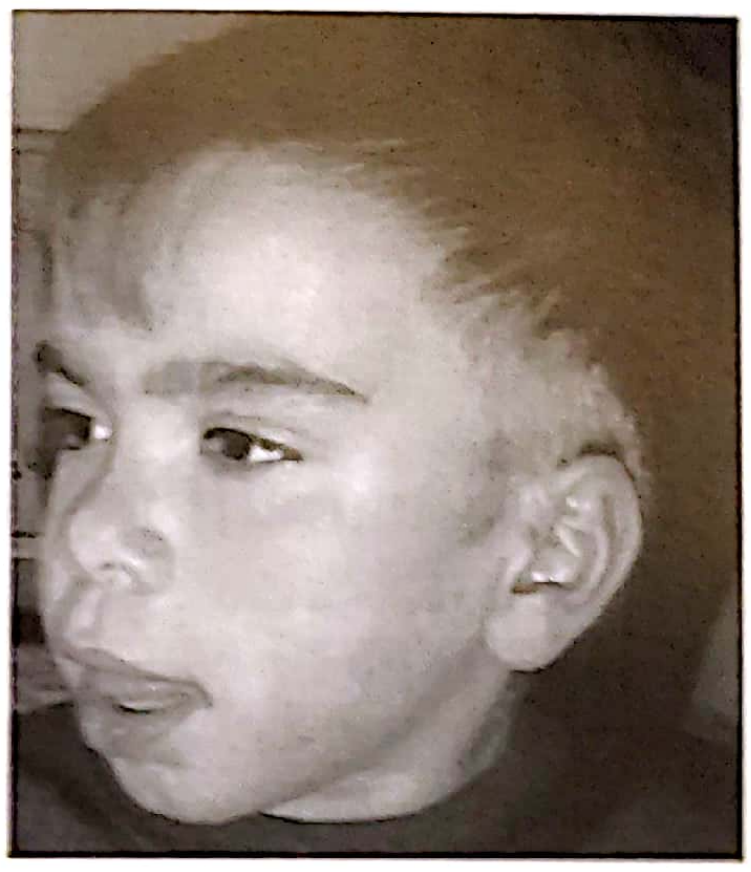

Fig. 4.33. Facies – sd. Hunter.

Gena IDS, responsabilă de apariția sindromului Hunter, se găsește pe cromozomul X q27-q28. Mutația acestei gene determină depunerea de condroitin sulfat B și heparitin sulfat în diverse țesuturi, precum și excreția urinară crescută a acestora. Mutații diferite ale acestei gene, care reglează producția de iduronat sulfatază, determină manifestări mai severe sau mai ușoare ale aceluiași sindrom. Indivizii de sex masculin prezintă boala, femeile fiind purtătoare.

7.1.3. Sindromul Sanfilippo (Mucopolizaharidoza tip III) este cea mai frecventă dintre mucopolizaharidoze. Există 4 subtipuri diferite: MPZ tipul III A, III B, III C, III D, în funcție de deficitul de enzime lizozomale. Simptomatologia caracteristică include hiperactivitate, retard mintal și retard de dezvoltare, tulburări de vorbire. Se transmite recesiv autozomal.

Clinic: simptomatologia se instalează la vârsta de 2–6 ani, la vârsta de 8–10 ani apare un retard mintal profund, decesul survine în decada 2–3 de viață.

Manifestările fenotipice se datorează acumulării intralizozomale a heparan sulfatului. Există 4 enzime implicate în apariția diferitelor subtipuri ale sindromului San Filippo. În MPZ tipul III A este deficitară enzima heparan *N*-sulfataza (17q25.3), în MPZ tipul III B, lipsește ά-*N*-acetilglucozaminidaza (17q21), în MPZ tipul III C, este absentă acetil-CoA:alfa-glucozaminid-acetiltransferaza (cromozomul 14), iar în tipul III D este deficientă *N*-acetilglucozamin-6-sulfataza (12q14).

7.1. Boli lizozomale

Cea mai comună cauză a cardiomiopatiei metabolice e reprezentată de afectarea lizozomală. Lizozomii conţin enzime hidrolitice (lipaza, fosfolipaza, fosfataza, sulfataza, proteaze, nucleaze, glicozidaze) cu rol în digestia intracelulară a macromoleculelor.

Bolile lizozomale se datorează defectelor genetice (mutaţii ale unei gene structurale) ce afectează una sau mai multe dintre enzimele lizozomale. Bolile lizozomale se caracterizează prin fenotip variabil şi acumularea intratisulară a substanţelor ce nu au fost digerate intralizozomal. Manifestările fenotipice includ dwarfism, aspect grosolan al faciesului, degenerare a sistemului nervos central, afectarea corneei. Afectarea cardiacă este o manifestare comună, îngroşarea valvei mitrale sau aortice apare frecvent, iar ECG relevă hipertrofie cardiacă şi/sau dilatare a camerelor cardiace.

7.1.1. Sindromul Hurler (MPZ I) este o mucopolizaharidoză I-H care se transmite recesiv autozomal; MPZ se stochează în muşchiul striat, miocard şi hepatic. Dezvoltarea în primii ani de viaţă poate fi accelerată. Modificări subtile ale faciesului, dar şi ale articulaţiilor, frecvente infecţii respiratorii apar în primele 6 luni de viaţă. În cea de-a doua jumătate a primului an de viaţă apare un deficit de creştere şi de achiziţii neuropsihice. Diagnosticul se pune pe baza manifestărilor fenotipice, a heparan sulfatului şi dermatan sulfatului din urină, precum şi prin absenţa ά L iduronidazei în culturile de fibroblaşti.

Defectul primar este reprezentat de absenţa hidrolazei lizozomale ά L iduronidaza (IDUA) care este responsabilă de degradarea glicozaminoglicanilor, heparan sulfat şi dermatan sulfan. Consecinţele acestui defect sunt acumularea de mucopolizaharide în ţesuturi şi stocarea lipidelor intraneuronal. Gena care codifică această hidrolază se găseşte pe cromozomul 4p16.3.

7.1.2. Sindromul Hunter (MPS II) este o mucopolizaharidoză cu transmitere recesiv X link-ată şi a fost descrisă prima dată în 1917. Se caracterizează prin scăderea ritmului de creştere între vârsta de 2 şi 6 ani. Surditatea devine evidentă între 2 şi 3 ani. În evoluţie apar tulburări neurologice, complicaţii cardiace.

Dismorfia cranio-facială include (**Fig. 4.33**) buze groase, macroglosie, nas mic, piele subţire, hirsutism, gât scurt. Alte anomalii prezente: deformare în formă de gheară a mâinii, contracturi articulare, hepatosplenomegalie, hernie inghinală.

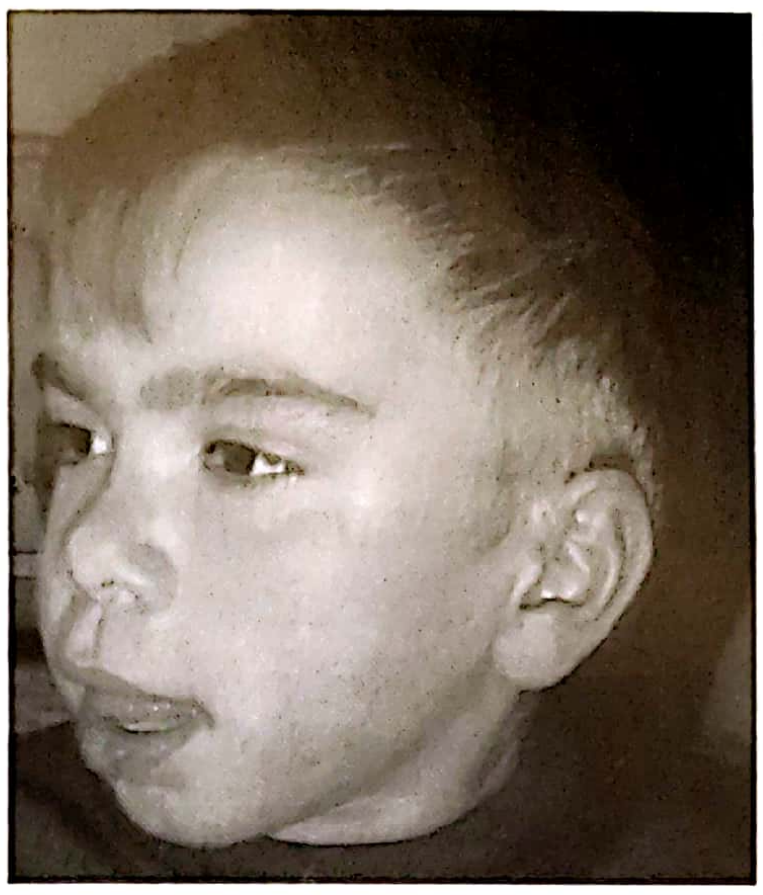

Fig. 4.33. Facies – sd. Hunter.

Gena IDS, responsabilă de apariţia sindromului Hunter, se găseşte pe cromozomul X q27-q28. Mutaţia acestei gene determină depunerea de condroitin sulfat B şi heparitin sulfat în diverse ţesuturi, precum şi excreţia urinară crescută a acestora. Mutaţii diferite ale acestei gene, care reglează producţia de iduronat sulfatază, determină manifestări mai severe sau mai uşoare ale aceluiaşi sindrom. Indivizii de sex masculin prezintă boala, femeile fiind purtătoare.

7.1.3. Sindromul Sanfilippo (Mucopolizaharidoza tip III) este cea mai frecventă dintre mucopolizaharidoze. Există 4 subtipuri diferite: MPZ tipul III A, III B, III C, III D, în funcţie de deficitul de enzime lizozomale. Simptomatologia caracteristică include hiperactivitate, retard mintal şi retard de dezvoltare, tulburări de vorbire. Se transmite recesiv autozomal.

Clinic: simptomatologia se instalează la vârsta de 2–6 ani, la vârsta de 8–10 ani apare un retard mintal profund, decesul survine în decada 2–3 de viaţă.

Manifestările fenotipice se datorează acumulării intralizozomale a heparan sulfatului. Există 4 enzime implicate în apariţia diferitelor subtipuri ale sindromului San Filippo. În MPZ tipul III A este deficitară enzima heparan *N*-sulfataza (17q25.3), în MPZ tipul III B, lipseşte ά-*N*-acetilglucozaminidaza (17q21), în MPZ tipul III C, este absentă acetil-CoA:alfa-glucozaminid-acetiltransferaza (cromozomul 14), iar în tipul III D este deficientă *N*-acetilglucozamin-6-sulfataza (12q14).

Clinic nu se poate face diagnosticul diferențial al celor 4 subtipuri, analiza biochimică fiind analiza de elecție pentru identificarea deficitului enzimatic. Consecința defectului enzimatic e reprezentată de excreția crescută a sulfat și condroitin sulfatului.

7.1.4. Sindromul Morquio (Mucopolizaharidoza tip IV) a fost descris pentru prima dată în 1919 de Morquio, fiind inclus în categoria mucopolizaharidozelor în 1963. Există două subtipuri MPZ tipul IV A (forma severă) și IV B (forma ușoară).

La vârsta de 18–24 luni, apar primele simptome ale bolii: deficit de creștere, stern proeminent, cutia toracică lărgită, hernie, frecvente infecții ale tractului respirator superior. Se transmite recesiv autozomal.

În subtipul IV A defectul este reprezentat de deficitul enzimei N-acetil-galactozamin-6-sulfataza, iar în subtipul IV B apare un deficit al β-galactozidazei. Enzima N-acetil-galactozamin-6-sulfataza este specificată de gena *GALNS,* localizată pe cromozomul 16q24.3, iar β-galactozidaza este codificată de gena *GLB1* de pe cromozomul 3p21.33. Datorită acestor defecte enzimatice este afectat metabolismul keratan sulfatului, care se găsește în cantitate crescută la nivelul cartilajelor și al corneei. Keratan sulfatul este excretat în cantitate crescută în urină și se depune la nivelul țesuturilor.

7.1.5. Boala Gaucher este o boală de stocare a glicolipidelor și glicocerebrozidelor, debutând în copilărie cu tulburări de creștere, hepato-splenomegalie, pancitopenie, cardiomiopatie și tulburări neurologice. Se transmite recesiv autozomal.

7.1.6. Boala Fabry se caracterizează prin afectare renală consecutivă deficitului de alfa galactozidază A. Boala se manifestă la bărbați care sunt hemizigoți, femeile heterozigote fiind de obicei asimptomatice. La nivel cardiac acești pacienți pot prezenta cardiomiopatie hipertrofică sau cardiomiopatie non-obstructivă.

Terapia de substituție în cazul bolii Gaucher și Fabry este, în general, utilă în formele ușoare sau moderate, dar în cazurile severe se dovedește ineficientă. În cazul pacienților cu boli lizozomale, măsurile suportive ale funcției cardiace sunt necesare și presupun adminstrarea de digoxin și diuretice, în absența unui tratament etiologic.

7.1.7. Boala Tay-Sachs face parte din grupul de boli de stocare a gangliozidozelor, debutează la 4–6 luni după naștere cu tulburări neurologice severe, deteriorare mintală, pierderea abilităților motorii, fiind specific aspectul maculei cu *cherry-red spot* la examenul fundului de ochi.

7.2. Boli datorate afectării glicozilării

Glicoproteinele intră în structura membranelor celulare, având un rol important în numeroase procese celulare. La nivelul glicoproteinelor, gruparea glucid poate fi atașată atomului de azot al lanțului asparaginei (N-glicozilare) sau atomului de oxigen al serinei sau treoninei (O-glicozilare). Glicozilarea N începe în reticolul endoplasmatic și se continuă la nivelul aparatului Golgi, pe când O-glicozilarea se desfășoară exclusiv în aparatul Golgi. Bolile de glicozilare se datorează defectelor enzimatice în sinteza glicoproteinelor N-glicozilate.

Trasăturile fenotipice caracteristice pentru aceste boli sunt dismorfia facială, hipotonie, perturbări ale vederii, dificultăți de adaptare. Acestea sunt însoțite de anomalii ale sistemului nervos central, afectare hepatică și tulburări ale coagulării. La nivel cardiac pot apărea hipertrofia, cardiomiopatia hipertrofică, revărsatul pericardic.

Transmiterea este recesiv autozomală, fiind implicată o genă localizată pe cromozomul 16p13.

7.3. Boli de stocare a glicogenului

În metabolismul glicogenului intervin mai multe enzime, mutația uneia dintre genele care specifică aceste enzime antrenând blocarea lanțului metabolismului glicogenului, cu stocarea acestuia în diferite țesuturi. Glicogenozele se caracterizează prin larga heterogenitate alelică, în funcție de forma alelică și de prevalența simptomatologiei.

Tabloul clinic este polimorf, simptomul constant este hipoglicemia, sunt afectați mușchii scheletici (cele mai frecvente manifestări fiind hipotonia și slăbiciunea musculară), ficatul și splina cu hepato-splenomegalie, miocardul cu cardiomiopatie și insuficiență cardiacă. Aceste manifestări pot fi prezente complet sau parțial de la un tip la altul.

*7.3.1. **În glicogenoza de tip I*** – von Gierke este prezentă hepato-splenomegalia.

*7.3.2. **În glicogenoza de tip II*** – Pompe apar cardiomiopatia şi afectarea muşchilor scheletici. Boala se datorează deficitului de maltază şi se manifestă prin acumularea glicogenului în lizozomii ţesuturilor afectate. Pacienţii prezintă dificultăţi de alimentare şi respiratorii, infecţii pulmonare, retard motor. La examenul clinic se observă hipotonie, macroglosie, hepatomegalie, cardiomegalie progresivă, cardiomiopatie acută. Un semn diagnostic este scurtarea intervalului PR, însoţită de lărgirea complexului QRS, ceea ce permite diagnosticul diferenţial cu alte boli cardiovasculare ale copiilor. Pentru diagnosticul de certitudine se dozează maltaza la nivelul fibroblaştilor.

*7.3.3. **Glicogenoza de tip III*** (boala Cori) se datorează deficitului enzimatic al amilo-1,6-glucozidaza, ce duce la o degradare normală a glicogenului şi la stocarea unei forme anormale a glicogenului. Simptomele caracteristice ale bolii Cori sunt hepatomegalia, hipoglicemia, creatin fosfokinaza crescută alături de miopatie şi cardiomiopatie, ce apar în adolescenţă.

*7.3.4. **Glicogenoza de tip IV*** (boala Andersen) apare datorită deficitului enzimei alfa-1,4-glucan-6-alfa-glucoziltransferaza. Rezultatul acestui deficit enzimatic este formarea unei forme anormale a glicogenului, şi anume poliglucozan. Simptomatologia clinică include afectare hepatică progresivă la copil, hipotonie severă şi afectare neuro-musculară. Afectarea cardiacă poate varia de la cardio-miopatie uşoară până la afectare severă, însoţită de insuficienţă cardio-respiratorie şi insuficienţă cardiacă.

*7.3.5. **Glicogenoza de tip IX*** se caracterizează prin deficienţa fosforilaz-kinazei. Există un subtip cu evoluţie gravă ce constă în deficit enzimatic izolat la nivel cardiac. Manifestările cardiace includ cardiomiopatie progresivă aparentă din perioada intrauterină, hipertrofie cardiacă. ECG-ul acestor pacienţi relevă complexe QRS largi şi intervale PR scurte. Pentru acest tip de glicogenoză nu există tratament disponibil, iar evoluţia spre deces a fost înregistrată la toţi pacienţii cu această afecţiune.

Majoritatea glicogenozelor se transmit recesiv autozomal, fiind descrisă şi o formă recesiv X link-ată (tipul VI); debutul este neonatal şi au evoluţie severă.

Afecţiunea poate fi diagnosticată antenatal prin studii enzimatice şi analiză moleculară din cultură de limfoblaşti.

7.4. Miopatii mitocondriale

Miopatiile mitocondriale reprezintă o cauză a cardiomiopatiei la copii. Defectele de producţie a energiei la nivel mitocondrial datorate unor mutaţii ale genelor mitocondriale au ca ecou clinic afectarea cardiacă. Proteinele mitocondriale sunt codificate de 2 genomuri distincte – ADN-ul mitocondrial şi ADN-ul nuclear.

Mitocondriile deţin un genom autonom. Fiecare celulă conţine sute de mitocondrii şi fiecare mitocondrie conţine 2–20 molecule de ADN dublu catenar circular (ADNmt). Se estimează că ADN mitocondrial este format din aproximativ 16 569 perechi de nucleotide.

Diferenţe ale ADN-ului mitocondrial faţă de ADN-ul nuclear: conţine în proporţie de aprox. 93% secvenţe codante care formează 37 gene care codifică:

- fie polipeptide (constituenţi ai sistemului de fosforilare oxidativă) (13 gene);
- fie ARNt (22 gene);
- fie ARNr (2 gene).

Genele ADNmt au structură continuă (fără introni). Din cei 64 de codoni, 4 prezintă altă semnificaţie = codoni eretici. Modul de transmitere este exclusiv matern.

În aceeaşi celulă pot coexista ADNmt cu mutaţie şi ADNmt normal (heteroplasmie). Prezenţa în celulă a aceluiaşi tip de ADNmt = homeoplasmie.

Bolile determinate de mutaţii ale ADNmt prezintă un tablou complex, implicând neuronii (afectare neurologică severă) şi sistemul muscular. În formele letale de boli mitocondriale pacienţii prezintă hipotonie, convulsii, acidoză lactică şi cardiomiopatie hipertrofică. Aceşti pacienţi, de obicei, decedează în primul an de viaţă. În cazurile benigne de miopatie mitocondrială simptomatologia este similară cu forma letală. Mutaţiile punctiforme ale ADN-ului mitocondrial trebuie luate în considerare atunci când apare o miopatie în copilărie.

Bolile determinate de mutații ale ADN-ului mitocondrial includ:

- epilepsie mioclonală (**MERRF**);
- encefalopatie mitocondrială, acidoză lactică și episoade *stroke-like* (**MELAS**);
- encefalopatie subacută necrozantă (**boala Leigh**) etc.

Delețiile AND-ului mitocondrial apar, de obicei, spontan și nu se transmit descendenților. Majoritatea delețiilor mitocondriale afectează un segment de dimensiune mare din genomul mitocondrial.

Boli datorate delețiilor mitocondriale:

- sindromul **Kearns-Sayre** (KSS);
- **oftalmoplegia externă progresivă, cronică** (CPEO).

Pacienții cu KSS prezintă tulburări de vedere, tremor, ataxie, slăbiciune musculară proximală, oftalmoplegie externă, retinită pigmentară, defecte de conducere cardiacă. CPEO se caracterizează prin deficit de motilitate oculară progresivă, de obicei bilaterală și simetrică, ptoză palpebrală, multiple anomalii endocrine. La pacienții cu KSS oftalmoplegia apare înaintea vârstei de 20 ani, spre deosebire de CPEO unde simptomele apar după vârsta de 20 ani. Manifestările cardiace asociate delețiilor ADN-ului mitocondrial includ defecte de conducere, cardiomiopatie dilatativă sau hipertrofică.

7.5. Defecte ale oxidării acizilor grași

Oxidarea acizilor grași este esențială pentru generarea de ATP la nivel cardiac. Prima etapă a oxidării acizilor grași e reprezentată de o reacție de dehidrogenare a acetil-CoA, formându-se astfel enoil-CoA și reducându-se FAD la FADH2. A doua reacție e reprezentată de hidratarea enoil-CoA cu ajutorul enoil-CoA hidrataza, formându-se 3-hidroxiacil-CoA. A treia reacție este catalizată de 3-hidroxiacil-CoA dehidrogenaza, NAD este redus la NADH. A patra reacție implică clivarea keta-acil-CoA de către tiolază. Substratul de acizi grași parcurge aceste patru etape în mod repetat, cu fiecare ciclu de reacție substratul fiind scurtat.

Erorile metabolismului datorate defectelor de oxidare a acizilor grași reprezintă o cauză a bolilor cardiace pediatrice, incluzând cardiomiopatie și moarte subită. Studiile efectuate au arătat că aritmia este un simptom frecvent de prezentare clinică, fiind raportate cazuri cu tahicardie ventriculară sau atrială, disfuncție de nod sinusal, bloc atrio-ventricular. Aritmia a fost raportată la pacienții la care exista un defect de transport a acizilor grași la nivelul membranei mitocondriale. Cauza exactă a aritmiilor nu este pe deplin elucidată, dar se consideră că se datorează acumulării substanțelor aritmogene, cum sunt metaboliții intermediari ai acizilor grași.

Deficitul transportului carnitinei, necesar pentru transportul acizilor grași la nivelul membranei mitocondriale, duce la o scădere a oxidării acizilor grași și la disfuncția a numeroase organe. Pacienții se prezintă cu hipoglicemie, acidoză, cardiomiopatie dilatativă, insuficiență cardiacă și comă.

GLOSAR

Acro: prefix de origine greacă care se referă la extremități.

ADN: înlănțuire de nucleotide formate fiecare dintr-un glucid (dezoxiriboză), o grupare fosfat și o bază azotată (A, C, G, T).

Adeno: prefix de origine greacă care se referă la glande.

Alela: una dintre variantele unei anumite gene.

Aneuploidia: deviație numerică a cromozomilor din celulă. Poate fi de tip hiperploidie (2n+1, n+1) sau hipoploidie (2n–1, n–1).

Angio: prefix de origine greacă care se referă la vase.

Anomalie: deviație în dezvoltarea sau funcția normală a unui organ.

ARN: înlănțuire de nucleotide; deosebit de ADN prin glucidul care este riboza și prin timina înlocuită cu uracilul.

ARN de transfer sau de transport (ARNt): ARN cu o configurație specială, care transportă ribozomii pentru sinteza proteică.

ARN mesager (ARNm): moleculă de ARN transcrisă de pe ADN, care conține secvența ce codifică sinteza de proteine.

ARN ribozomal (ARNr): familie de molecule care servesc la compunerea ribozomilor şi participă la sinteza de proteine.

Autozom: un cromozom care nu este implicat în determinarea caracterelor sexuale.

Benign: antonim al malignului (cancer).

Brahi: prefix de origine greacă în relaţie cu îngust, scurt. Se referă la dezvoltarea mai mult în plan orizontal decât vertical.

Brahicefalie: aspectul craniului în care diametrul în plan orizontal se dezvoltă mai mult decât în plan vertical, rezultând astfel o faţă largă, întinsă şi craniu scurt. Se asociază cu diferite boli genetice.

Cariotip: este o reprezentare şi o clasificare a ansamblului cromozomilor umani. Prin extindere, cariotipul reprezintă examenul sau investigaţia care vizează acest rezultat la un anumit individ, pentru stabilirea numărului şi aspectului cromozomilor.

Centromere: regiune cromozomială care, în timpul diviziunii celulare, are rol în legarea de fibrele fusului de diviziune.

Cromozom: structură genetică, ce conţine informaţia ereditară; este format din ADN şi proteine.

Cromozomi omologi: cromozomi identici ca formă şi mărime, dar cu origine diferită (unul matern, celălalt patern).

Diploidie: starea celulei somatice, care posedă două seturi cromozomiale (2n).

Displazie: anomalie în cursul dezvoltării unui organ.

Distrofie: leziune organică datorată unei tulburări de nutriţie.

Dominantă: genă care se exprimă şi în homozigoţie, şi în heterozigoţie.

Etiologie: cauzele bolilor.

Etiopatogenie: originea şi modul de dezvoltare ale unei boli.

Euploidia: numărul normal de cromozomi caracteristic celulei şi speciei.

Exon: secvenţa codantă a unei gene.

Fenotip: totalitatea caracterelor ereditare proprii unui individ. Fenotipul corespunde expresiei pe care factorii de mediu o dau patrimoniului genetic moştenit.

FISH (*fluorescence in situ hybridization*): analiză moleculară folosită pentru evidenţierea anomaliilor structurale ale cromozomilor sau a cromatinei în timpul interfazei.

Gene: unitate structurală şi funcţională de bază, un segment din molecula de ADN sau ARN (numai la retrovirusuri), cu lungime variabilă şi cu rol în sinteza de produşi specifici.

Genom: secvenţa completă a ADN-ului unui organism.

Gonozomi: cromozomi sexuali pereche, XX la sexul feminin, XY la sexul masculin.

Haploid: starea celulei sexuale mature (gameţi), care posedă un singur set cromozomial (n).

Haplotip: o serie de secvenţe variabile, legate între ele, pe un singur cromozom.

Heterozigoţie: starea în care alelele sunt diferite pe locusuri omoloage.

Hibridizare: procesul prin care se unesc două secvenţe complementare de ADN sau ARN.

Hiperostoză: îngroşare excesivă, circumscrisă sau difuză, a unei porţiuni osoase.

Hiperplazie: creşterea volumului unui ţesut prin multiplicarea celulelor.

Hipertrofie: creşterea în volum a unui organ pe seama creşterii volumului celular.

Hipoplazie: dezvoltarea insuficientă a unui ţesut sau organ.

Homozigoţie: starea în care alele identice ocupă locusuri omoloage.

Idiopatic (sin. esenţial): afecţiune de origine necunoscută.

Interfază: etapa în care are loc replicarea ADN-ului, urmată de mitoză.

Introni: secvenţe din structura unei gene, care sunt transcrise în ARN, dar nu sunt translatate.

In vitro: în afara organismului viu.

Locus: poziţia ocupată de genă la nivelul cromozomului.

Metafază: etapă a mitozei sau meiozei, în care are loc alinierea cromozomilor în planul ecuatorial.

Mitoză: etapă a diviziunii celulare prin care rezultă două celule fiice identice cu celula mamă.

Mutaţie: orice modificare a secvenţei de ADN.

Oncogenă: genă care, normal, este activă numai în perioada embrio-fetală, apoi este represată, inhibată. Mutaţiile care afectează structura sau funcţionalitatea oncogenelor determină o proliferare celulară anarhică, proces ce stă la baza cancerelor.

Neoplazie: formare a unui ţesut nou, a unei tumori.

Recesivă: genă care se exprimă numai în stare de homozigoţie (obligatoriu alele identice).

Repetări în tandem: repetări succesive ale unei secvenţe scurte de baze azotate.

Sept: formaţiune care desparte două regiuni (ex. sept intermuscular), două organe (ex. sept recto-vaginal) sau două cavităţi organice (ex. sept interauricular, sept nazal).

Telomere: capetele rotunjite ale cromozomilor, cu rol în menţinerea formei cromozomilor şi în replicarea acestora.

Transcripţie: sinteza unei copii de ARN, pornind de la o secvenţă de ADN; este prima etapă a expresiei genice.

Translaţie: procesul prin care informaţia conţinută în ARN-ul mesager este folosită în sinteza proteică.

BIBLIOGRAFIE

1. **Yeo C., Whitman M.,** *Nodal signals to Smads through Cripto-dependent and Cripto-independent mechanisms*, „Mol Cell" 2001, 7:949-957.
2. **Lough J., Barron M., Brogley M. et al.,** *Combined BMP-2 and FGF-4, but neither factor alone, induces cardiogenesis in non-precardiac embryonic mesoderm*, „Dev Biol", 1996, 178-198/202 .
3. **Feldman B., Poueymirou W., Papaioannou V.E. et al.,** *Requirement of FGF-4 for postimplantation mouse development*, „Science", 1995, 267:246-249.
4. **Sun X., Meyers E.N., Lewandoski M., Martin G.R.,** *Targeted disruption of Fgf8 causes failure of cell migration in the gastrulating mouse embryo*, „Genes Dev", 1999, 13:1834-1846.
5. **Klingensmith J., Ang S.L., Bachiller D., Rossant J.,** *Neural induction and patterning in the mouse in the absence of the node and its derivatives*, „Dev Biol", 1999, 216:535-549.
6. **Schneider V.A., Mercola M.,** *Wnt antagonism initiates cardiogenesis in Xenopus laevis*, „Genes Dev", 2001, 15:304-315.
7. **Zhang X.M., Ramalho-Santos M., McMahon A.P.,** *Smoothened mutants reveal redundant roles for Shh and Ihh signaling including regulation of L/R asymmetry by the mouse node*, „Cell" 2001, 105:781-792.
8. **Rones M.S., McLaughlin K.A., Raffin M., Mercola M.,** *Serrate and Notch specify cell fates in the heart field by suppressing cardiomyogenesis*, „Development", 2000, 127:3865-3876.
9. **Ya J., Schilham M.W., De Boer P.A. et al.,** *Sox4-deficiency syndrome in mice is an animal model for common trunk*, „Circ Res", 1998, 83:986-994.
10. **Harris B.S, Spruill L., Edmonson A.M., et al.,** *Differentiation of cardiac Purkinje fibers requires precise spatiotemporal regulation of Nkx2–5 expression*, „Dev Dyn", 2006, 235:38-49.
11. **Gollob M.H., Seger J.J., Gollob T.N. et al.,** *Novel PRKAG2 mutation responsible for the genetic syndrome of ventricular preexcitation and conduction system disease with childhood onset and absence of cardiac hypertrophy*, „Circulation", 2001, 104:3030-3033.
12. **Aoki Y., Niihori T., Kawame H. et al.,** *Germline mutations in HRAS proto-oncogene cause Costello syndrome*, „Nat Genet", 2005, 37:1038-1040.
13. **Satoda M., Zhao F., Diaz G.A. et al.,** *Mutations in TFAP2B cause Char syndrome, a familial form of patent ductus arteriosus*, „Nat Genet", 2000, 25:42-46.
14. **Pierpont M.E.M., Markwald R. R., Lin A.E.,** *Genetic aspects of atrio-ventricular septal defects*. „Am. J. Med. Genet.", 2000, 97: 289-296.
15. **Robinson S.W., Morris C.D., Goldmuntz E., Reller M.D., Jones M. A., Steiner R.D., Maslen C.L.,** *Missense mutations in CRELD1 are associated with cardiac atrio-ventricular septal defects*, „Am J. Hum. Genet.", 2003, 72: 1047-1052.
16. **Ware S.M., Harutyunyan K.G., Belmont J.W.,** *Zic3 is critical for early **embryonic** patterning during gastrulation*. „Dev. Dyn", 2006, *235*, 776-785 [Cross Ref][Medline].
17. **Clark E.B.,** *Pathogenetic mechanism of congenital cardiovascular malformations revisited*. „Semin Perinatol", 1996, 20:465.
18. **Davies G.E., Howard C.M., Farrer M.J. et al.,** *Genetic variation in the COL6A1 region is associated with congenital heart defects in trisomy 21 (Down's syndrome)*, „Ann, Hum, Genet.", 1995, 59:253-69 [Medline].
19. **Luleci, G., Bagci, G., Kivran, M., Luleci, E., Bektas, S., Basaran, S.,** *A hereditary bisatellite-dicentric supernumerary chromosome in a case of cat eye syndrome*. *„Hereditas"*, 1989, 111:7-10, PubMed ID: 2793513.
20. **Zollino M., Lecce R., Fischetto R. et al.,** *Mapping the Wolf-Hirschhorn syndrome phenotype outside the currently accepted WHS critical region and defining a new critical region*, WHSCR-2. „Am J Hum Genet.", Mar 2003, 72(3):590-[Medline]. [Full Text].
21. **Ayme S., Julian C., Gambarelli D., Mariotti B., Luciani A., Sudan N., Maurin N., Philip N., Serville F., Carles D. et al.,** *Fryns syndrome: report on 8 new cases*. „Clin Genet.", 1989, 35:191-201 (Pub Med).
22. **Clark, R. D., Fenner-Gonzales, M.,** *Apparent Fryns syndrome in a boy with a tandem duplication of 1q24-31.2*. „Am. J. Med. Genet.", 1989, 34: 422-426 Pub Med ID: 2596530.
23. **De Jong, G.; Rossouw, R. A.; Retief, A. E.,** *Ring chromosome 15 in a patient with features of Fryns' syndrome*. „J. Med. Genet.", 1989, 26:469-472 Pub Med ID: 2746621.
24. **Dean, J.C.S., Couzin, D.A., Gray, E.S., Lloyd, D.J., Stephen, G.S.,** *Apparent Fryns' syndrome and aneuploidy: evidence for a disturbance of the midline developmental field*, „Clin. Genet.", 1991, 40: 349-352 Pub Med ID: 1756610.

EMBRIOLOGIA INIMIII
ŞI A VASELOR MARI

SECŢIUNEA I **CAPITOLUL 5**

EUGEN ŞTEFAN LAZĂR, CIPRIAN DIMA

1. INTRODUCERE
2. EMBRIOGENEZA INIMII UMANE
    - 2.1. Procese şi mecanisme în embriogeneza normală
    - 2.2. Apariţia şi evoluţia primordiului cardiac; formarea tubului cardiac primitiv
    - 2.3. Segmentarea tubului cardiac
    - 2.4. Plicaturarea şi torsionarea tubului cardiac (*cardiac looping*)
    - 2.5. Evoluţia componentelor inimii embrionare. Septarea cavităţilor cordului
        - 2.5.1. Evoluţia sinusului venos
        - 2.5.2. Evoluţia şi septarea atriului primitiv
        - 2.5.3. Evoluţia şi septarea canalului atrio-ventricular
        - 2.5.4. Evoluţia şi septarea ventriculului primitiv
        - 2.5.5. Septarea căii de ieşire
        - 2.5.6. Dezvoltarea valvelor cardiace
        - 2.5.7. Embriogeneza sistemului excitoconductor
    - 2.6. Embriogeneza vaselor coronare
    - 2.7. Formarea cavităţii pericardice şi a pericardului
3. DEZVOLTAREA VASELOR SANGVINE
    - 3.1. Evoluţia mezenchimului angiogen
    - 3.2. Dezvoltarea sistemului arterial
        - 3.2.1. Dezvoltarea aortelor primitive şi a arcurilor aortice
        - 3.2.2. Evoluţia arcurilor aortice
    - 3.3. Dezvoltarea sistemului venos
        - 3.3.1. Dezvoltarea sistemului cav superior
        - 3.3.2. Dezvoltarea sistemului cav inferior
        - 3.3.3. Formarea venelor pulmonare
        - 3.3.4. Formarea venei porte
4. DEZVOLTAREA SISTEMULUI LIMFATIC
5. CIRCULAŢIA EMBRIO-FETALĂ ŞI TRANZIŢIA LA CIRCULAŢIA POSTNATALĂ
6. MALFORMAŢIILE CARDIO-VASCULARE
    - 6.1. Noţiuni generale de teratologie
    - 6.2. Etiologia malformaţiilor congenitale
    - 6.3. Perioadele critice în teratogeneză
    - 6.4. Teratogeneza cardio-vasculară

BIBLIOGRAFIE

Redactare medicală: Ion Socoteanu, Iulia Cristina Frînculescu, Marius Frînculescu

1. INTRODUCERE

Cardio- şi angiogeneza embrio-fetală reprezintă procese embriogenetice prin care se constituie inima, vasele sangvine şi componentele sistemului limfatic, structuri ale sistemului circulator. Apariţia acestora este legată de momentul în care embrionul nu mai este capabil să-şi satisfacă necesităţile nutriţionale prin simple fenomene de difuziune a substanţelor nutritive din afara corpului embrionar. Ulterior, atât cordul, cât şi sistemul vascular trec printr-o serie de modificări succesive. Dacă la nivelul cordului modificările sunt în strânsă legătură cu înlocuirea filogenetică a respiraţiei branhiale cu cea pulmonară, de unde necesitatea unui cord în care curentul sangvin sistemic să fie separat de cel pulmonar, la nivelul sistemului vascular modificările sunt în strânsă legătură cu sursa de nutriţie a organismului embrio-fetal. Aşadar, apariţia inimii şi a vaselor de sânge este legată de tipul de nutriţie a produsului de concepţie, care se modifică dinamic în cursul dezvoltării embrionare timpurii. Nutriţia produsului de concepţie se realizează în trei faze succesive: embriotrofă, histiotrofă şi hemotrofă, cu perioade de acţiune foarte diferite: foarte scurtă, scurtă şi foarte lungă. Pe de altă parte, trecerea de la o fază la următoarea nu se face brusc, ci treptat, ele suprapunându-se parţial în timp şi asigurând astfel perfectarea fazei imediat următoare.

Oul uman de tip izolecit conține o cantitate foarte redusă de substanțe nutritive, care nu-i pot asigura sursele de hrană decât pe o perioadă foarte limitată. Acest neajuns este suplinit de faptul că toate etapele creării noului organism au loc în interiorul căilor genitale feminine, unde produsul de concepție intră rapid în relații de nutriție cu organismul matern.

În primele 5 zile după fecundație (perioada tubară și faza de preimplantație a perioadei uterine a ciclului sarcinii), produsul de concepție sub formă de morulă și blastocist unilaminar se hrănește din resursele proprii (vitelus nutritiv), dar mai ales pe seama substanțelor nutritive din secrețiile tubare și uterine care difuzează prin colemă și apoi direct prin trofoblast. Acest tip de nutriție caracterizează **faza de nutriție embriotrofă**.

Blastocistul (*Blastocystis*), caracterizat prin apariția unei cavități interne – cavitatea blastocistului – și prin separarea masei celulare interne de masa celulară externă cu constituirea embrio- și trofoblastului, se formează prin procesul de blastocistogeneză. Cronologic, procesul se desfășoară în decursul săptămânii a 2-a după fecundație și este caracterizat prin înfundarea conceptului în mucoasa uterină pregătită pentru sarcină (implantația sau nidația blastocistului). După dispariția colemei, blastocistul se va implanta în mucoasa uterină și va spori mult în dimensiuni. În cursul blastocistogenezei, produsul de concepție traversează succesiv etapele de blastocist unilaminar, bilaminar și trilaminar, etape care se referă la creșterea numărului de straturi celulare din peretele cavității blastocistului, straturi care se diferențiază concomitent cu formarea discului embrionar didermic, a cavității amniotice și sacului vitelin, ca și cu procesele de diferențiere a trofoblastului.

În faza de implantație a perioadei uterine a ciclului sarcinii (zilele 6, 7 și 8 după fecundație) și până la sfârșitul săptămânii a 2-a, produsul de concepție sub formă de blastocist bi- și trilaminar se hrănește cu substanțe nutritive preluate din endometrul de sarcină, care difuzează prin peretele blastocistului în sacul vitelin. Aceste substanțe nutritive provin din celulele distruse și fagocitate de trofoblast, din celulele deciduale, din substanțele conținute în endometrul de sarcină, din magma reticulară, din lichidul amniotic, parțial din sângele matern care inundă lacunele sinciţio-trofoblastice. Acest tip de nutriție caracterizează **faza de nutriție histiotrofă**. Substanțele nutritive, preluate din țesuturile uterine lizate și din sângele matern din lacunele sinciţio-trofoblastice, sunt modificate selectiv prin traversarea pereților celulari ai acestor structuri cavitare.

Între zilele 12–14 după fecundație, deci la sfârșitul săptămânii a doua, se constituie mezoblastul extraembrionar sub forma unei rețele laxe – magma reticulară (*magma celulare*) care conține în ochiurile sale mucină, mucoproteine și alte substanțe nutritive cu rol în nutriția discului embrionar lipsit de vase. Substanțele nutritive difuzează în interiorul sacului vitelin care le transmite discului embrionar.

Prin laminarea mezoblastului extraembrionar apare o cavitate unică plină cu lichid, ce înconjoară complet discul embrionar și anexele sale: celomul extraembrionar sau cavitatea corială (*Coeloma extraembryonicum; Cavitas chorionica*), iar mezoblastul extraembrionar se separă în două membrane: una externă care căptușește fața profundă a citotrofoblastului, numită mezoblast extraembrionar somatic (mezoblast somatopleural); alta internă care acoperă suprafața sacului vitelin și amniosul, numită mezoblast extraembrionar splanhnic (mezoblast splanhno-pleural). Porțiunea care acoperă amniosul poartă numele de lamă amniotică, iar cea care acoperă sacul vitelin – lamă vitelină sau ombilicală. Mezoblastul somato-pleural – lamă corială – și trofoblastul formează corionul (*Chorion*). Cele două membrane (mezoblastul somatic și splanhnic) rămân legate printr-o punte celulară care corespunde extremității caudale a discului embrionar și parțial amniosului, numită pedicul de fixație sau pedicul embrionar (*Pedunculus connectens*). Apariția celomului extraembrionar produce colapsul sacului vitelin primar, care devine sac vitelin secundar, de talie mult redusă.

Spre sfârșitul săptămânii a 2-a se instalează **circulația sangvină lacunară** în care sângele matern circulă prin lacunele sinciţio-trofoblastului, asigurând produsului de concepție schimburile de substanțe nutritive și gaze respiratorii. Se realizează astfel un **sistem circulator primitiv**, dar eficient în acest stadiu al dezvoltării intrauterine. Circulația sangvină lacunară face astfel trecerea de la faza de nutriție histiotrofă către **nutriția hemotrofă** cu durata cea mai lungă, până la finele sarcinii (**Fig. 5.1**).

În cursul săptămânii a 3-a a sarcinii discul embrionar dobândește pătura celulară mijlocie –

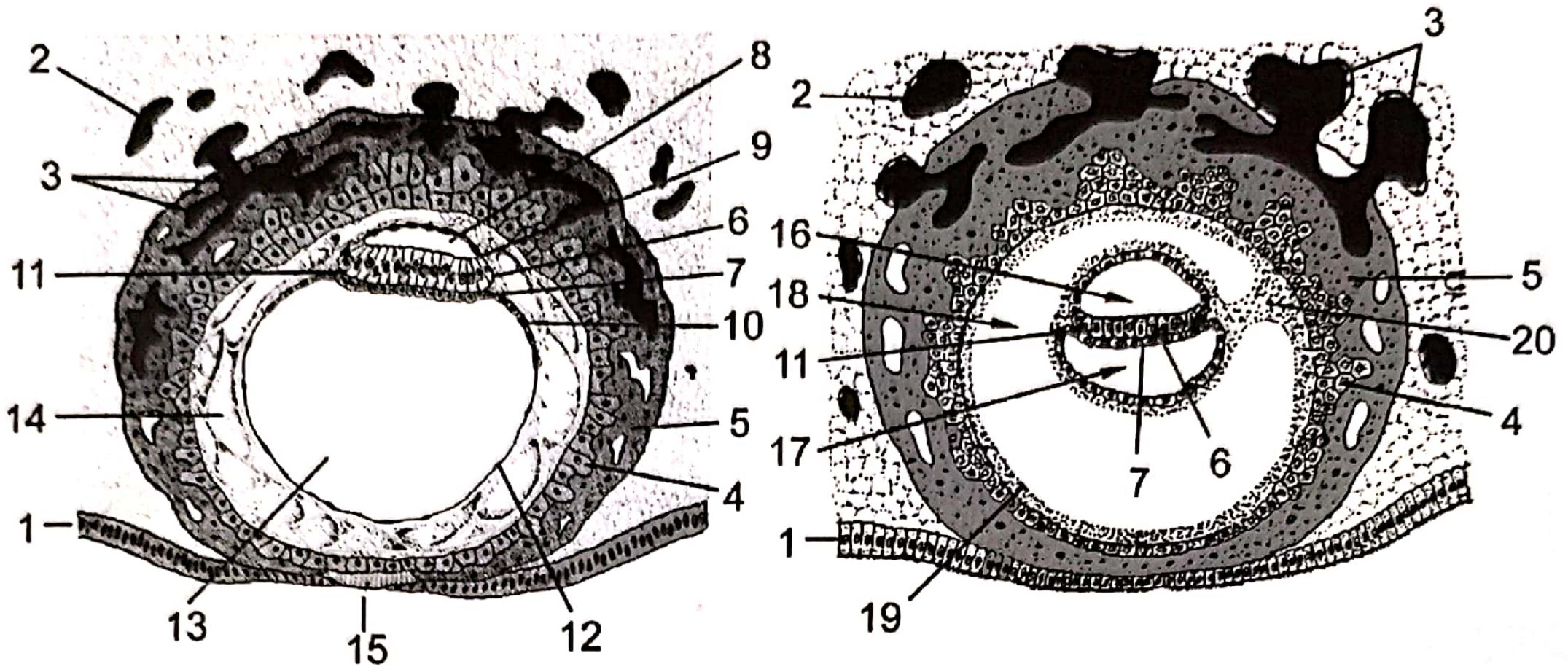

Fig. 5.1. Blastocistul trilaminar; circulaţia sangvină lacunară:
1. epiteliu endometrial; **2.** capilar sangvin endometrial; **3.** lacune sinciţiotrofoblastice inundate de sânge matern; **4.** citotrofoblast; **5.** sinciţiotrofoblast; **6.** ectoblast; **7.** endoblast; **8.** primordiul cavităţii amniotice; **9.** joncţiune amnioectoblastică; **10.** celule endoblastice vitelogene; **11.** disc embrionar didermic; **12.** membrană exocelomică; **13.** sac vitelin primar; **14.** magma reticulară; **15.** dop de fibrină; **16.** amnios acoperit de lama amniotică; **17.** sac vitelin secundar acoperit de lama vitelină; **18.** celom extraembrionar; **19.** mezoblast extraembrionar somatopleural; **20.** pedicul de fixaţie.

mezoblastul intraembrionar – prin procesul de gastrulaţie (disc embrionar tridermic). Procesul de gastrulaţie are loc la nivelul unor formaţiuni specifice: linia primitivă şi nodul primitiv. Celulele acestor structuri sunt supuse unor fenomene de multiplicare, invaginaţie şi migraţie celulară care provoacă dezlipirea celor două pături celulare: ectoblast şi endoblast (cu excepţia plăcii precordale situată rostral şi a plăcii caudale situată caudal) şi constituirea păturii celulare mijlocii: mezoblastul intraembrionar. Din endoblastul tavanului sacului vitelin definitiv, caudal de membrana cloacală, se detaşează diverticulul alantoidian care progresează în pediculul de fixaţie formând ductul alantoidian (*Ductus allantoicus*). Celulele noi – celule rotunde – pierd legătura cu stratul de origine, se invaginează la nivelul şanţului primitiv şi migrează în toate direcţiile aşezându-se în strat continuu între ectoblast şi endoblast prin dezlipirea acestora, cu excepţia plăcii precordale şi a plăcii caudale, unde procesul de delaminare nu se petrece, discul embrionar rămânând didermic. Se constituie astfel stratul celular mijlociu al discului embrionar – mezoblastul intraembrionar –, iar discul embrionar (cu excepţia zonelor amintite) devine tridermic. La periferia discului embrionar mezoblastul intraembrionar se continuă direct cu mezoblastul extraembrionar splanhnic. În direcţie cranială, celulele mezoblastice migrează paramedian, ocolesc placa precordală şi se aşază anterior faţă de aceasta. Se constituie astfel **placa (aria) cardiogenă**, originea schiţei cardiace şi a pericardului. În jurul marginii cefalice a discului embrionar, mezoblastul cardiogen fuzionează cu mezoblastul extraembrionar dând naştere la septul transvers (*septum transversum*) din care se va edifica o parte a muşchiului diafragma. La sfârşitul săptămânii a 3-a, odată cu încheierea gastrulaţiei, conceptul posedă următoarele porţiuni distincte ale mezoblastului intraembrionar: mezoblastul axial, reprezentat de notocord, mezoblastul lateroaxial şi mezoblastul cardiogen (**Fig. 5.2**).

Mezoblastul latero-axial, iniţial continuu, se subîmparte în trei părţi simetrice: mezoblastul paraxial (*mesoderma paraxiale*), supus procesului de segmentaţie metamerică prin care se formează somitele (*somiti*); mezoblastul intermediar (*mesoderma intermediarium*), situat ventro-lateral de precedentul, de care temporar rămâne ataşat; va suferi un proces de segmentaţie metamerică parţială constituind nefrotoamele (Nephrotomi), iar în rest cordoanele nefrogene; mezoblastul lateral (*mesoderma laterale*), situat în prelungirea laterală a mezoblastului intermediar, împre-

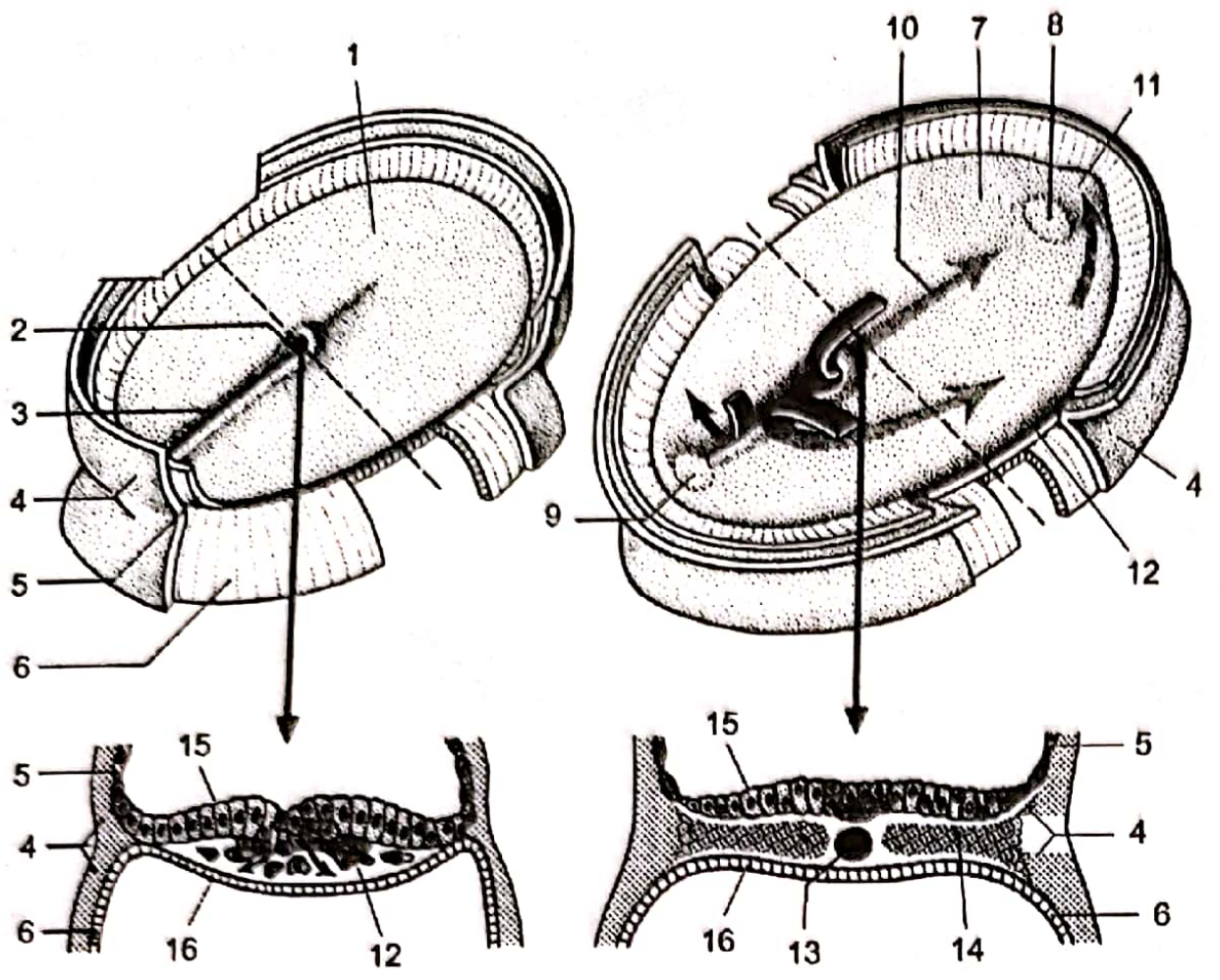

Fig. 5.2. Gastrulaţia; formarea ariei cardiogene: **1.** disc embrionar didermic; **2.** nod primitiv şi fosetă primitivă; **3.** linie primitivă şi şanţ primitiv; **4.** mezoblast extraembrionar; **5.** peretele amniosului (secţionat); **6.** peretele sacului vitelin (secţionat); **7.** disc embrionar tridermic; **8.** placă precordală; **9.** placă caudală; **10.** proces notocordal; **11.** arie cardiogenă; **12.** mezoblast intraembrionar; **13.** notochord (mezoblast intraembrionar axial); **14.** mezoblast intraembrionar lateral; **15.** ectoblast; **16.** endoblast.

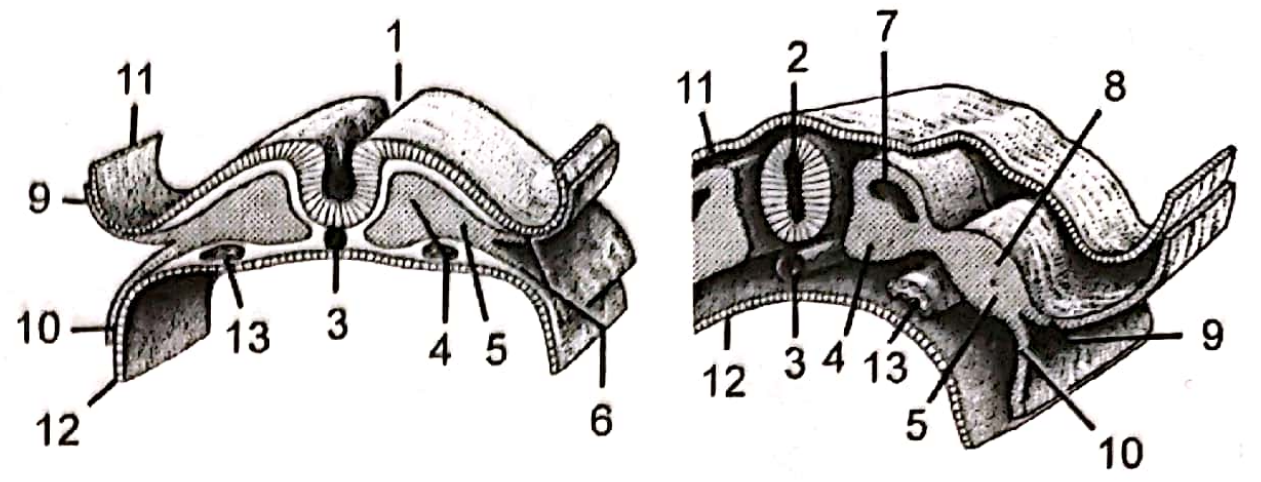

Fig. 5.3. Evoluţia mezoblastului intraembrionar: **1.** şanţ neural; **2.** tub neural; **3.** notocord; **4.** mezoblast paraxial; **5.** mezoblast intermediar; **6.** mezoblast lateral; **7.** somită cu miocel; **8.** nefrotom; **9.** somatopleură; **10.** splanhnopleură; **11.** ectoblast; **12.** endoblast; **13.** aortă dorsală.

una cu care constituie mezoblastul ventral embrionar. La periferia discului (scutului) embrionar se continuă direct cu mezoblastul extraembrionar. Rămâne continuu, nesegmentat metameric.

Mezoblastul lateral clivează în două lame: lama somatică (*Somatopleura*; *Mesoderma somaticum / parietale*) care dublează ectoblastul formând somatopleura intraembrionară şi care se continuă cu mezoblastul extraembrionar care acoperă amniosul (lama amniotică); lama viscerală (*Splanhnopleura; Mesoderma splanchnicum / viscerale*) care dublează endoblastul, acoperind tubul digestiv şi tubul cardiac, continuându-se cu mezoblastul extraembrionar care acoperă sacul vitelin (lama vitelină sau ombilicală). Între cele două lame apare o cavitate situată în interiorul discului (scutului) embrionar, numită celom intraembrionar (*Coeloma intraembryonicum*), care iniţial comunică larg cu celomul extraembrionar. Odată cu procesul de delimitare a corpului embrionar, această comunicare se restrânge rapid la nivelul ombilicului embrionar şi în final va dispărea (**Fig. 5.3**).

Prin proliferarea liberă a celulelor mezoblastice iau naştere celule mezenchimale. Ele părăsesc stratul epitelial originar şi ocupă toate spaţiile dintre epitelii, căpătând aspectul de celule stelate cu prelungiri. Ansamblul acestor celule scăldate de lichidul intercelular constituie mezenchimul (*mesenchyma*) sau ţesutul conjunctiv embrionar, descris de Hertwig în 1881. Celulele sale sunt pluripotente, din ele derivând toate varietăţile de ţesuturi conjunctive, inclusiv ţesutul osos şi cartilaginos; de asemenea dermul pielii, muşchii antero-laterali ai trunchiului şi ai celor două perechi de membre (din mezenchimul somato-pleural), muşchii viscerali, ţesutul conjunctiv al viscerelor, măduva hematogenă, sistemul reticulo-endotelial (din mezenchimul splanhno-pleural), membranele seroase (pleure, pericard, peritoneu), sinoviala articulară, dura mater.

Originea mezenchimului este predominant mezodermică (peretele medial şi ventral al somitelor; mezoblastul lateral somato- şi splanhno-pleural). Astăzi se ştie că mezenchimul are şi alte origini: ectoblastică (ectomezenchimul cefalic şi truncal de origine neurocristală; ectomezenchimul originar în placodele ectodermice ale extremităţii cefalice) şi chiar endoblastică (din lama precordală sau endodermul sacului vitelin), ceea ce demonstrează lipsa specificităţii absolute a foiţelor embrionare.

Odată cu aceste procese embriogenetice din cursul săptămânii a 3-a după fecundaţie, sursele nutritive amintite, care au fost eficiente în etapele timpurii, diminuă semnificativ: tubul neural, indus de mesagerii chimici secretaţi de celulele notocordale, se închide complet prin închiderea neuroporilor, izolându-se de lichidul amniotic al cărui rol nutritiv este astfel abolit; celomul extraembrionar plin cu substanţe nutritive se restrânge rapid, odată cu expansiunea amniosului, până la dispariţia completă, concomitent cu restrângerea şi dispariţia comunicării sale cu celomul intraembrionar; îngustarea şi obliterarea ductului vitelin, care anulează comunicarea temporară a sacului vitelin secundar cu intestinul primitiv. Din aceste motive devine imperativă constituirea, perfectarea unei alte surse nutritive, ceea ce presupune punerea în apoziţie strânsă, indirectă, a circulaţiei sangvine materne cu cea embrionară care se formează prin **procesele de cardio- şi vasculo(angio)-geneză embrionară**, perfectându-se astfel **faza de nutriţie hemotrofă.**

2. EMBRIOGENEZA INIMII UMANE

2.1. Procese şi mecanisme în embriogeneza normală

Dezvoltarea normală a produsului de concepţie se desfăşoară paralel pe plan metabolic sau molecular şi pe plan morfologic (structural, anatomic) şi este rezultatul interacţiunii factorilor genetici cu cei de mediu. Cunoaşterea mecanismelor şi proceselor normale ale dezvoltării (proliferarea celulară, creşterea, diferenţierea şi organizarea celulară, interacţiunea tisulară prin inducţie, migrarea celulară etc.) este deosebit de importantă, întrucât tulburarea acestora în oricare dintre etapele ontogenezei prenatale conduce la apariţia de malformaţii congenitale.

Proliferarea celulară se realizează prin procesul de diviziune. Astfel, plecând de la zigot, sporeşte rapid numărul de celule ale produsului de concepţie. Diviziunea celulară este programată genetic şi reprezintă principalul substrat al creşterii embrionare. Proliferarea celulelor somatice se realizează prin **mitoză** (diviziune ecvaţională), cu păstrarea diploidiei cromozomiale. Mitoza reprezintă o secvenţă a ciclului celular, cu durată de aproximativ 60 de minute. **Ciclul celular**, cu durată între 10 şi 20 de ore, depinde de tipul celulelor şi parcurge patru perioade: perioada G_1 de la sfârşitul mitozei la începutul sintezei de ADN; perioada S a sintezei de ADN; perioada G_2 dintre sfârşitul sintezei de ADN şi începutul mitozei; perioada M a mitozei. Ciclul celular şi rata mitozelor diferă de la un ţesut la altul şi sunt influenţate de o serie de factori.

Proliferarea celulară normală sporeşte numărul unităţilor de construcţie a organismului embrio-fetal. Proliferarea anormală în procesul de embriogeneză poate genera apariţia de teratoame şi embrioame.

Diferenţierea celulară reprezintă procesul prin care, dintr-o singură celulă originară – zigotul – apar numeroase tipuri noi de celule cu morfologie, structură şi funcţii diferite, care prin organizare şi integrare clădesc noul organism.

La mamifere, deci şi la om, diferenţierea celulară este un proces ireversibil, celulele diferenţiate câştigând anumite caractere stabile. Programată genetic, diferenţierea celulară – spectaculară în perioada embriogenezei – continuă practic toată viaţa. Programul genetic al acestui proces este conţinut în structurile zigotului care beneficiază de capacitate prospectivă maximă, păstrată intactă la primele blastomere apărute prin segmentarea zigotului (**celule nedeterminate, pluripotente**). Ulterior, această capacitate se restrânge, astfel că, începând cu stadiul de gastrulă cu cele trei foiţe embrionare constituite, celulele embrionare devin **celule determinate** din care se diferenţiază un număr redus de entităţi celulare, care în final devin celule specializate sau **celule comise**, care nu se mai întorc la starea de celule nedeterminate, diferenţierea şi specializarea celulară fiind fenomene stabile şi ireversibile.

Programul diferenţierii celulare se află în nucleu şi determină modificările moleculare intracelulare prin sinteza proteinelor specifice structurale şi funcţionale.

Sinteza diferenţiată după tipul de celule se explică prin **acţiunea sistemelor de control genetic** aflate în strânsă colaborare cu **factorii de organizare celulară.** În molecula de ADN există **gene structurale** care posedă informaţie pentru sinteza de proteine, respectiv ARNm, precum şi **gene reglatoare** care codifică sinteza unor proteine numite **represori,** cu rol în reglarea activităţii genelor structurale (factori de transcripţie). Represorii se află în stare activă sau inactivă, funcţie de acţiunea unor **inductori şi corepresori.** Inductorii se leagă de represori inactivându-i, iar rezultatul este declanşarea sintezei proteice specifice. Corepresorii au acţiune inversă, activând represorii şi blocând sinteza proteică specifică. Inductorii pot fi diferite substraturi care cresc sinteza diferitelor enzime, inductori embrionari, vitamine, hormoni. Corepresorii se găsesc în ţesuturi, putând fi reprezentaţi de diferiţi metaboliţi.

Histonele (proteine bazice nucleare) au acțiune represoare nespecifică, în timp ce hertonele (proteine nehistonice) au acțiune derepresoare specifică și au rolul de a induce activarea programului genetic al diferențierii celulare.

Hormonii androgeni, estrogeni și aldosteronul stimulează sinteza de ARN$_{m}$; estrogenii scad conținutul de histone nucleare, determinând derepresia genelor. Insulina și glucagonul derepresează genele, stimulând sinteza proteică. Prin derepresie genică hormonii pot interveni pe termen scurt în diferențierea celulară embrionară.

Prin represie genică, chalonele tisulare (hormoni celulari cu rol de corepresori) controlează în perioada embrionară rata mitozelor, diferențierea, senescența și moartea celulară.

Organizarea celulară reprezintă modul de integrare a celulelor și țesuturilor diferențiate, în vederea construirii unui nou organism. Prin acest proces au loc fenomene de histogeneză, morfogeneză și organogeneză. Acțiunea inductoare (inducția embrionară) exprimă acțiunea unor substanțe cu rol de organizatori sau inductori ai celulelor, țesuturilor și organelor.

Inducția embrionară începe încă în perioada formării blastocistului bilaminar (ziua a 7-a după fecundație) și continuă în perioada gastrulării și începutul perioadei de neurulație (săptămâna a 3-a), când genele derepresate determină sinteza proteică specifică și, prin aceasta, diferențierea celor trei foițe embrionare și a derivatelor lor celulare și tisulare. Linia primitivă este considerată **inductor primar**, iar notocordul – care induce diferențierea plăcii neurale – drept **inductor secundar**. Regiunea indusă reacționează la inductor, astfel că din nedeterminată devine o structură determinată. La rândul său, țesutul indus are capacitatea de a induce formarea organelor derivate, prin **inducție regională specifică**.

Edificarea organelor presupune **inducția tisulară în lanț** (de exemplu, dezvoltarea ochiului, a organelor urinare etc.). Inducția se bazează pe acțiunea substanțelor inductoare numite mesageri chimici (semnalizare moleculară paracrină) care trec din țesutul inductor în țesutul indus, cu condiția ca între acestea să fie o distanță foarte mică și țesuturile să aibă aceeași vârstă.

Se cunoaște astăzi faptul că inductorii embrionari sunt molecule proteice specifice, cu existență scurtă, numite **proteine inductoare** (molecule de semnalizare; mesageri chimici) care intervin prin inducția, represia ori corepresia genelor responsabile de sinteza de proteine.

Migrarea celulară, deosebit de activă în etapele timpurii ale embriogenezei, dar care se desfășoară cu o rată mai redusă și în procesele de organogeneză (migrarea celulelor germinative primordiale, migrarea celulară din perioada gastrulării și a evoluției mezodermului intraembrionar, migrarea celulelor neurocristale etc.), joacă un rol important în organizarea celulară. Se consideră că există un control al migrării celulare prin inhibiția de contact, adeziunea la substrat etc.

Lizozomii intervin și ei în cursul embriogenezei și organogenezei, prin distrugerea surplusurilor celulare și tisulare în cadrul proceselor de remaniere morfogenetică (separarea degetelor, fuziunea mugurilor faciali, rezorbția membranei oro-nazale, oro-faringiene, anale etc.); asemenea fenomene sunt controlate și de către gene care codifică sinteza unor **molecule de semnalizare** ce reglează procesul de apoptoză.

Deosebit de intensă, cu particularități calitative și cantitative diferite de la un țesut la altul sau de la un organ la altul, **creșterea embrionară** este programată și controlată genetic și influențată de factorii externi de mediu. Ea se realizează sub controlul ADN nuclear și este riguros stadializată temporo-spațial. Are la bază proliferarea celulară, creșterea volumului celulelor, țesuturilor și organelor și depunerea substanțelor intercelulare.

Există un antagonism între procesul de creștere și cel de diferențiere: factorii care favorizează diferențierea celulară inhibă proliferarea și creșterea.

Procesul de creștere embrionară este programat genetic și supus influențelor unor factori cu mod de acțiune pe cale de elucidare: hormoni, factori nutriționali, vitamine, factori mecanici, solicitări funcționale, temperatură etc.

Integrarea morfo-funcțională este un proces embrionar necesar, deoarece în corpul produsului de concepție, prin histogeneză, morfogeneză și organogeneză, se edifică un **mozaic de organe** ce trebuie integrate într-un **tot unitar structural și funcțional**. Prin creștere și diferențiere au loc schimbări de dimensiuni, formă și sediu ale organelor, modificări de talie și greutate, sporirea ariilor de suprafață în raport cu greutatea. Organele, aparatele şi sistemele trec într-o anumită ordine – inclusiv după naştere – de la faza prefuncţională la faza funcţională, concomitent cu continuarea proceselor de creştere şi diferenţiere. Activitatea complexă şi integrată a acestor structuri beneficiază de un control şi o coordonare riguroase, asigurate de sistemul nervos şi sistemul endocrin.

Embriogeneza normală presupune interacţiunea permanentă dintre diferitele celule componente. Aceasta se realizează prin intermediul unor proteine inductoare cu rol de molecule de semnalizare.

Celulele răspund la semnale extracelulare produse de alte celule sau chiar de ele însele. Acest mecanism, numit **semnalizare celulară,** asigură comunicarea celulă–celulă şi este necesar pentru reglarea funcţională şi integrarea organismelor pluricelulare. Pe de altă parte, el ne face să înţelegem funcţia celulară normală, dar şi rolul semnalizării celulare anormale în patogeneza multor boli umane, inclusiv a numeroase malformaţii congenitale.

Semnalizarea celulară se realizează prin intermediul moleculelor de semnalizare. Acestea sunt fie secretate, fie exprimate la suprafaţa unei celule şi pot fi legate de receptori la suprafaţa celulei producătoare sau a altei celule. Diferite tipuri de molecule de semnalizare celulară transmit o serie de informaţii în organismele pluricelulare, iar mecanismele lor de acţiune pe celulele-ţintă sunt diverse. Unele acţionează la suprafaţa celulei unde sunt legate de receptori specifici; altele străbat membrana plasmatică şi se leagă de receptori atât în citoplasmă, cât şi în interiorul nucleului.

Când o moleculă de semnalizare se leagă de receptorul său specific, se iniţiază o cascadă de reacţii intracelulare care reglează funcţii critice, cum ar fi proliferarea celulară, diferenţierea, mişcarea, metabolismul, comportamentul celular etc.

Există **trei tipuri principale** de celule cu rol de semnalizare celulară:

- **celule endocrine** de semnalizare: molecula de semnalizare este un hormon care, vehiculat de sânge, atinge ţinte celulare situate la distanţă;
- **celule paracrine** de semnalizare: moleculele lor de semnalizare acţionează pe o ţintă celulară de vecinătate;
- **celule autocrine** de semnalizare: răspund la molecula de semnalizare produsă chiar de aceste celule.

Celulele producătoare de neurotransmiţători reprezintă forme specifice de celule paracrine de semnalizare, iar celulele neuroendocrine – forme specifice de celule endocrine de semnalizare.

Moleculele secretate de celulele de semnalizare îşi exercită acţiunea după fixarea de către receptorii exprimaţi de celulele ţintă. Receptorii celulari pot fi exprimaţi la suprafaţa celulelor ţintă, alţii sunt proteine intracelulare aflate în citoplasma sau nucleul acestor celule.

Moleculele secretate de celulele de semnalizare îşi exercită acţiunea după fixarea de către receptorii exprimaţi de celulele-ţintă. Receptorii celulari pot fi exprimaţi la suprafaţa celulelor-ţintă, alţii sunt proteine intracelulare aflate în citoplasma sau nucleul acestor celule.

În normogeneza embrionară, **rolul principal** de inductori histo- şi morfogenetici este deţinut de **moleculele paracrine de semnalizare** (mesageri chimici). Acestea includ **patru familii majore de proteine**: familia FGF (*Fibroblaste growth factor*), familia Shh (*Sonic hedgehog*), familia Wnt (*Wingless*) şi superfamilia TGF-β (*Transforming growth factor β*). Aceste familii au fost iniţial descoperite şi descrise la diferite animale de laborator, producerea lor fiind codificată de anumite gene specifice. Fiecare dintre aceste proteine de semnalizare se poate lega de unul sau mai mulţi receptori ai celulelor-ţintă. Mutaţiile genelor care codifică aceste proteine pot conduce la interacţiuni intercelulare anormale şi la apariţia anumitor boli, dar şi a anomaliilor şi malformaţiilor congenitale.

Shh participă în dezvoltarea plăcii neurale şi a tubului neural. Se leagă de o proteină transmembranară codificată de o genă şi are acţiune supresoare asupra genelor care codifică moleculele de semnalizare din familia Wnt şi TGF-β, inhibând creşterea celulară. Mutaţia genei omologe umane (PTC) produce sindromul Gorlin (anomalii costale, chisturi de maxilar etc.).

Genele care codifică moleculele de semnalizare din familia Wnt controlează embriogeneza şi organogeneza creierului, gonadelor şi rinichilor.

Superfamilia TGF-β conține mai multe familii: familia BMP (*Bone morphogenetic protein*), familia CDMP1 (*Cartilage-derived morphogenetic protein-1*), familia Activin și familia Vg-1. Mutația genelor care controlează sinteza acestor proteine de semnalizare paracrină poate provoca anomalii scheletale. Proteinele de semnalizare din familia Vg-1 controlează simetria bilaterală a embrionului.

Genele care codifică proteine cu acțiune activatoare ori represoare asupra altor gene se numesc **factori de transcripție**. Ele pot acționa prin activarea sau represarea unei singure gene sau mai multor gene (efect în cascadă). De aceea mutațiile acestor gene induc efecte pleiotrope. Spre exemplu, gena care controlează secreția proteinei Sox9 intervine în diferențierea gonadală, dar și în condrogeneză, iar mutațiile acestei gene determină atât defecte scheletale (displazia campomelică), cât și inversiune sexuală.

2.2. Apariția și evoluția primordiului cardiac; formarea tubului cardiac primitiv

Pentru dezvoltarea structurală embrionară normală a inimii sunt necesare patru tipuri majore de celule: miocardice, endocardice, epicardice și celule ectomezenchimale derivate din crestele neurale (Sato și Host, 2003; Henderson et al., 2006).

La om primordiul cardiac debutează în săptămâna a 3-a i.u. în perioada preembrionară, înainte de apariția primelor somite, produsul de concepție în lungime de 1,5 mm având aspectul de disc embrionar tridermic. În mezenchimul situat rostral față de extremitatea cefalică a discului embrionar și de placa precordală (viitoarea membrană oro-faringiană), se diferențiază aria cardiogenă constituită din mezoblast cardiogen. În jurul marginii cefalice a discului embrionar, mezoblastul cardiogen fuzionează cu mezoblastul extraembrionar splanhnic, dând naștere septului transvers (*septum transversum*). În această etapă, la nivelul extremității cefalice a discului embrionar se află – în sens cranio-caudal – septul transvers, aria cardiogenă și placa precordală.

La nivelul ariei cardiogene apar inițial două arii ovale paramediane care – unite rostral – formează o îngroșare în potcoavă cu brațele dispuse de o parte și alta a liniei mediane, numită *placă cardiogenă* (câmp cardiac primar). Celulele plăcii cardiogene se diferențiază în angioblaste, celule proendocardice (**Fig. 5.4**). Endoblastul anterior transmite semnale chimice către celulele mezoblastului splanhnic care îl acoperă, semnale care le transformă în celule precardiace, un rol important în acest proces avându-l proteinele FGF1, 2 și 4 și BMP-2 (Barron et al., 2000; Lough et al., 2002). Celulele precardiace de aspect epitelial, evidențiate în extremitatea cranială a mezoblastului splanhnic, se pot identifica prin numeroși markeri moleculari de tipul factorilor de transcripție Nkx2.5, MEF2, HAND1, HAND2, GATA4 și Tbx5 (Harvey et al., 1999, Black și Olson, 1999, Horb și Thomsen, 1999). Acestea se divid intens și se organizează în ciorchine celulare pline care mai târziu formează vezicule. Prin unirea lor se constituie un *plex endotelial*. Expansiunea caudală a acestui plex endotelial primitiv, fenomen care se petrece în ziua a 21-a după fecundație la embrionul de

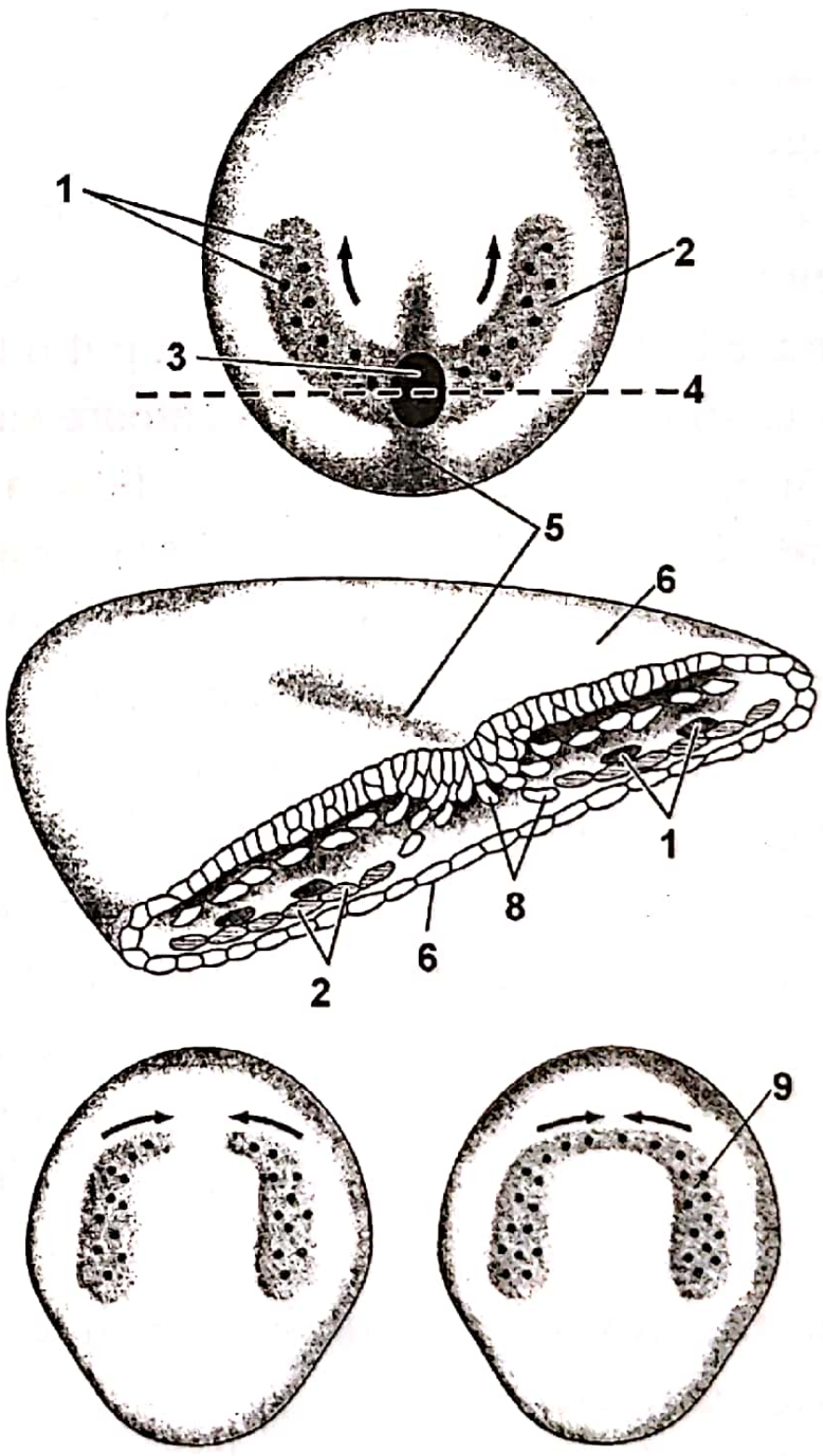

Fig. 5.4. Migrarea celulelor cardiogene și formarea plăcii cardiogene (după McQuinn și Wessels):
1. celule proendocardice; **2.** mezoblast cardiogen; **3.** nod primitiv Hensen; **4.** plan de secțiune; **5.** linie primitivă; **6.** ectoblast; **7.** endoblast; **8.** celule rotunde; **9.** placă cardiogenă (câmp cardiac primar).

1,5–2,5 mm cu 1–3 perechi de somite, face ca braţele plăcii cardiogene să dea falsa impresie de fuziune a doi tubi cardiaci iniţiali (de Ruiter et al., 1992). Se constituie astfel un tub cardiac primitiv unic, de structură endotelială (**Fig. 5.5**).

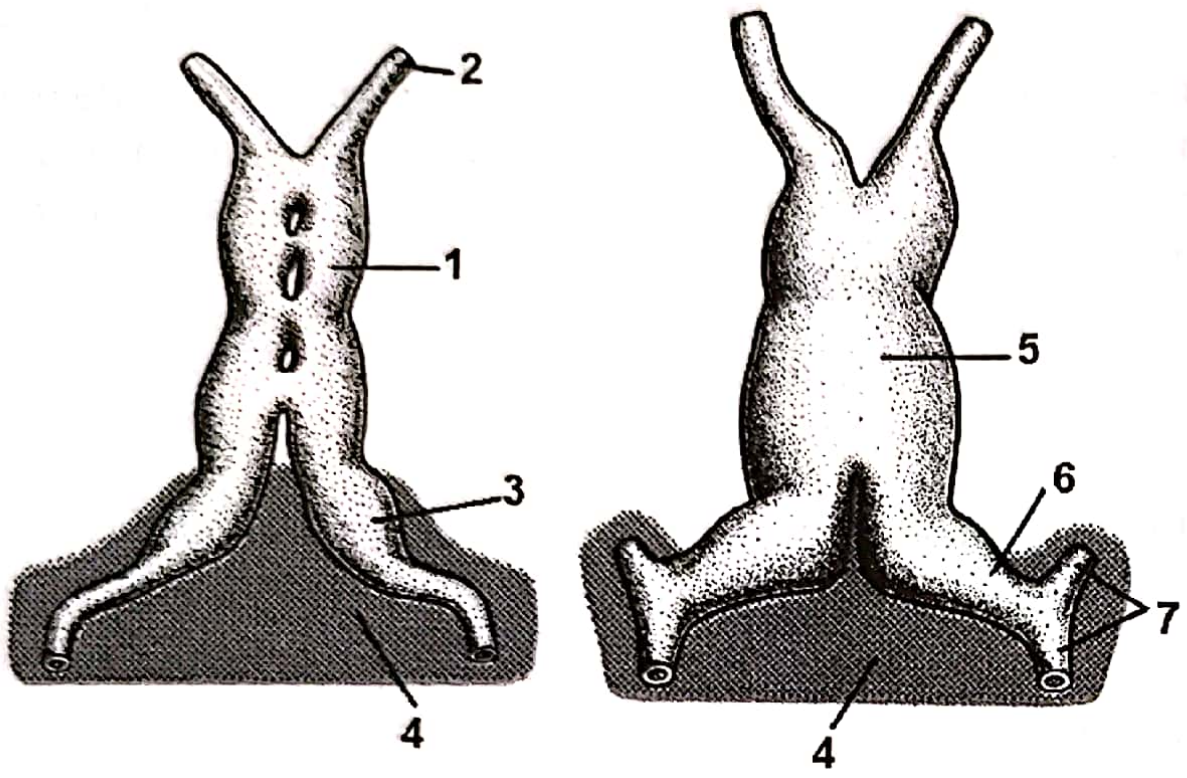

Fig. 5.5. Formarea tubului cardiac primitiv (după Langman): **1.** plex endotelial în curs de fuziune; **2.** primul arc aortic de la polul arterial; **3.** polul venos; **4.** mezenchimul septului transvers; **5.** tub cardiac unic; **6.** cornul sinusului venos; **7.** vene cardinale.

Dacă din motive genetice ori prin separare mecanică experimentală cele două părţi simetrice ale mezoblastului cardiogen nu se unesc, se vor constitui doi tubi cardiaci cu evoluţie ulterioară independentă (Parmacek şi Leiden, 1999). Genele GATA4-6 sunt exprimate în inima vertebratelor atât în miocard, cât şi în endocard, iar lipsa ori modificarea structurii unora din acestea provoacă – în condiţii experimentale – cardia bifida, deficit numeric al celulelor miocardice şi deficienţe în dezvoltarea celulelor endocardice, precum şi dereglarea expresiei N-cadherinei în porţiunea mijlocie a plăcii cardiogene (Zhang et al., 2003). Gena GATA4 este înalt exprimată în mezoblastul splanhnic precardiogenic al intestinului embrionar anterior, care constituie câmpul cardiac secundar (de la Cruz et al., 1977), sugerând importanţa implicării endodermului în procesul de cardiogeneză şi în fuziunea tubului cardiac (Alexander et al., 1999). Ea reglează expresia N-cadherinei cu rol esenţial în fuziunea celulelor endocardice şi în formarea tubului cardiac unic. Cercetări recente (Waldo et al., 2005) au demonstrat contribuţia câmpului cardiac secundar la diferenţierea fibrelor musculare netede în peretele proximal al aortei şi al trunchiului pulmonar la embrionii de găină, şi chiar al endocardului (Kirby et al., 2003).

La nivelul plăcii cardiogene, apar de timpuriu procese de diferenţiere biochimică cu acumulare masivă de glicogen, ce imprimă tipul de metabolism glicolitic al acestui ţesut: cordul embrionar este foarte rezistent la hipoxie. Anoxia urmată de reoxigenare nu determină oprirea contracţiilor tubului cardiac foarte timpuriu, demonstrând rezistenţa acestuia la lipsa oxigenului, modificările nucleare şi mitocondriale observate fiind reversibile şi neducând la apoptoză (Sedmera et al., 2002). Toleranţa la anoxie a inimii embrionare scade odată cu vârsta embrionului, fapt dovedit prin apariţia tahicardiei urmată de bradicardie şi sistarea contracţiilor prin bloc atrio-ventricular complet. Cercetări experimentale de anoxie provocată, urmată de perioade diferite de reoxigenare postanoxică pe tubi cardiaci la embrioni de găină de 4 zile, au demonstrat importanţa canalelor pentru K^+ ale ATP-ului mitocondrial ($\text{mitoK}_{\text{ATP}}$) în comunicarea celulă–celulă şi în cuplarea excitaţie–contracţie ventriculară (Sarre et al., 2004).

Celulele cardiogene se diferenţiază în timpul gastrulării la nivelul extremităţii rostrale a liniei primitive şi în structura nodului primitiv Hensen. Iniţial nedeterminate, ele suferă un proces precoce de inducţie sub acţiunea unor factori de creştere care le transformă în progenitori cardiogenetici, devenind celule determinate. Factorii de creştere implicaţi aparţin superfamiliei TGFβ, iar absenţa lor duce la reducerea sau absenţa progenitorilor cardiogenetici (Griffin şi Kimelman, 2002). Citokinele pleiotrope TGFβ utilizează în acţiunea lor mediatorul nuclear Smad4, care codifică singura proteină comună mamiferelor (Smad), iar suprimarea experimentală a acestui mediator determină hipertrofie cardiacă prin creşterea dimensiunilor cardiomiocitelor, asociată cu fibroză şi defecte hipocelulare ale peretelui miocardic, responsabile de scăderea contractilităţii cardiace (Wang et al., 2005; Song et al., 2007). Celulele determinate migrează formând aria cardiogenă, proces controlat de factorii de transcripţie MesP1 şi MesP2 (Kitajima et al., 2000). În această etapă precoce, progenitorii cardiogenetici exprimă CITED2, co-activator de transcripţie, cel mai precoce marker al acestor celule (Schlange et al., 2000). Endoblastul rostral transmite semnale chimice precoce, necesare diferențierii mezoblastului cardiogen, cu rol esențial în formarea tubului cardiac, iar proteine evidențiate în mezoblastul rostral, precum Dickkopf-1 şi Nodal, stimulează sinteza de factori adiționali de către endoblast.

Se admite la ora actuală faptul că formarea tubului cardiac reclamă recrutarea coordonată a multiple populații celulare de progenitori cardiaci, populații originare în ambele câmpuri cardiace: primar şi secundar. Un rol important îl joacă receptorii pentru BMP şi efectorul β-catenină al factorului Wnt care acționează la nivelul progenitorilor cardiaci mezodermici timpurii în cele două câmpuri cardiace. Blocarea experimentală a receptorilor pentru BMP pe embrioni de şoarece duce la absența expresiei markerilor eHAND şi Tbx5 ai câmpului cardiac primar, cu lipsa formării tubului cardiac, în timp ce markerii progenitorilor miocardici Nkx2.5 şi Isl1, precum şi markerul de diferențiere MLC2a au fost detectați în câmpul cardiac mult redus. Pe de altă parte, alterarea b-cateninei provoacă reducerea drastică a expresiei Isl1 şi BMP4 în progenitorii cardiaci din câmpul cardiac secundar, cu blocarea procesului de plicaturare a tubului cardiac (*looping*) şi de morfogeneză a ventriculului drept (Klaus A et al., 2007). Din cele expuse rezultă importanța crucială a semnalelor de receptor pentru BMP în diferențierea câmpului cardiac primar şi a semnalelor Wnt/β-catenină în diferențierea câmpului cardiac secundar şi în procesul de looping cardiac.

Formarea tubului cardiac are loc în afara discului embrionar, între peretele sacului vitelin şi extremitățile rostrale ale cavităților celomice. Acestea din urmă se unesc dorsal de plexul endotelial devenit tub cardiac, constituind schița viitoarei cavități pericardice. Aşadar, tubul cardiac primitiv se formează în afara acestei cavități. Ulterior el se invaginează în cavitatea pericardică, iar epiteliul celomic se mulează pe suprafața tubului cardiac formându-i *mantaua miocardică* (**Fig. 5.6**). Concomitent cu aceste fenomene discul embrionar se încurbează atât longitudinal, cât şi transversal, antrenând rotația cu 180° a extremității cefalice şi deplasarea ventrală a primordiului cardiac a cărui extremitate cranială devine caudală şi invers. Prin aceste deplasări, primordiul cardiac, sub forma tubului cardiac unic, se plasează caudal față de membrana oro-faringiană, între aceasta şi septul transvers, devenind un organ intraembrionar, iar schița cavității pericardice se plasează dorsal față de tubul cardiac. Extremitatea venoasă a tubului cardiac este fixată în mezoblastul septului transvers, iar venele viteline şi ombilicale formează în grosimea acestuia un vast plex anastomotic, zonă în care se dezvoltă ficatul embrionar (**Fig. 5.7**).

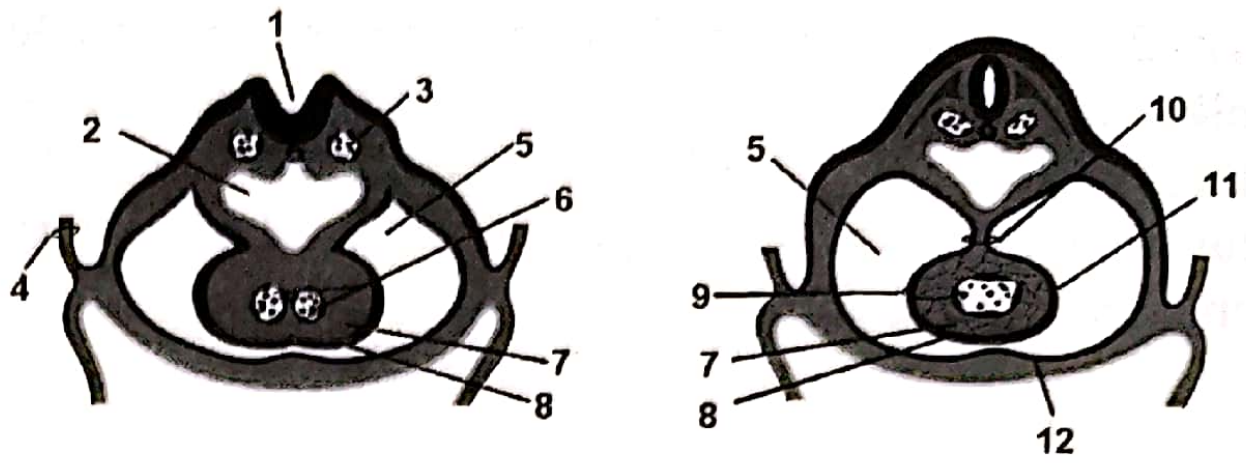

Fig. 5.6. Formarea pereților tubului cardiac (după Moore şi Persaud): **1.** şanț neural; **2.** intestin cefalic; **3.** aortă dorsală; **4.** amnios; **5.** primordiul cavității pericardice; **6.** plex cardiac endotelial; **7.** gelatina cardiacă; **8.** mantaua miocardică; **9.** peretele tubului cardiac primitiv; **10.** mezocard dorsal; **11.** epicard (pericard visceral); **12.** pericard parietal.

Diferențierea miocardului este rezultatul unor procese multiple de inducție histogenetică. Unii factori

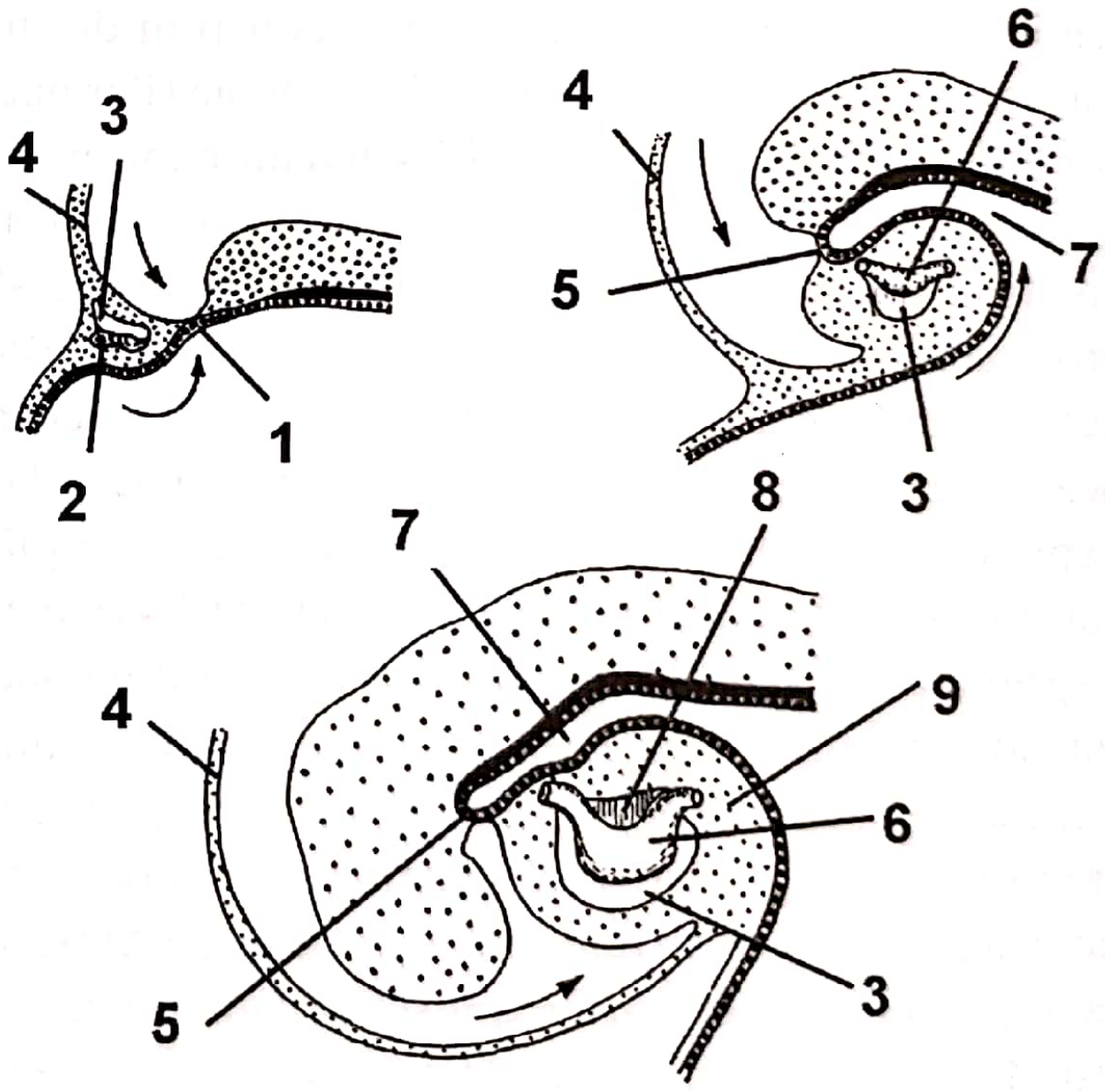

Fig. 5.7. Rotația extremității cefalice a embrionului: **1.** placă precordală; **2.** mezoblast cardiogen; **3.** primordiul cavității pericardice; **4.** amnios; **5.** membrană oro-faringiană; **6.** tub cardiac primitiv; **7.** intestin cefalic; **8.** mezocard dorsal; **9.** sept transvers.

inductori sunt sintetizaţi de endodermul rostral, fiind implicaţi în inducerea expresiei genelor miocardice specifice în mezoblastul cardiogen: BMPs (*bone morphogenetic proteins*) şi FGFs (*fibroblast growth factors*), precum FGF4 şi FGF8 exprimate în endodermul rostral faringian, Hedgehog etc. (Alsan şi Schultheiss, 2002; Wagner şi Siddiqui, 2007). Noggin, inhibitorul activităţii BMPs, secretat de celulele notocordale, restrânge formarea mezoblastului cardiogen, iar factorul Wnt, secretat de celulele tubului neural, are efect inhibitor, blocând cardiogeneza ectopică (Tzahor şi Lassar, 2001). Formarea mezoblastului cardiogen se caracterizează prin expresia unor factori specifici de transcripţie: Nkx2.5, miocardina şi factorii GATA. La vertebrate, gena Nkx2.5 este unul din markerii precoce ai precursorilor miogenetici. În procesul de diferenţiere şi morfogeneză cardiacă, joacă un rol important în dezvoltarea ventriculului stâng (Yamagishi et al., 2001). În colaborare cu SRF (*serum response factor*), reglat la rândul său de proteina Hop, miocardina intervine în diferenţierea precoce a celulelor miocardice (Wang et al., 2001). Pe de altă parte, acţiunea miocardinei şi a proteinei Hop este reglată de gena Nkx2.5 prin mecanisme feedback. Genele GATA intervin în creşterea numerică a cardiomiocitelor, deficienţa acestor factori provocând scăderea lor numerică. În condiţii experimentale, celule embrionare stem se pot diferenţia în celule specializate, inclusiv cardiomiocite, sub acţiunea unui ester complex de hialuronă cu acizii butiric şi retinoic (HBR). Sub acţiunea HBR cresc în mod remarcabil expresia genei GATA4 şi a factorului Nkx2.5 cu acţiune cardiogenă, precum şi expresia genei prodinorfină, ca şi sinteza şi secreţia dinorfinei B, endorfină cu rol major în diferenţierea cardiacă a celulelor stem embrionare (Ventura et al., 2004). Aceste rezultate demonstrează posibilitatea modificării chimice a programului genetic al diferenţierii cardiace a celulelor stem embrionare, cu impact în tratamentul de regenerare miocardică, fără utilizarea tehnologiei terapiei genice.

Între tubul cardiac endotelial şi mantaua miocardică, celule mezenchimale formează un reticul lax, din care se diferenţiază ţesutul subendocardic (reticulul subendotelial) sau gelatina cardiacă (gelatinoreticulum), iar prin organizarea ţesutului mezenchimal dintre pereţii cavităţii pericardice şi mantaua miocardică iau naştere cele două mezouri cardiace primitive: ventral şi dorsal. Mezocardul ventral regresează rapid, astfel că tubul cardiac rectiliniu este liber în cavitatea pericardică, fixat prin mezocardul dorsal de intestinul primitiv. Această situaţie este favorabilă expansiunilor ritmice determinate de contracţiile tubului cardiac, prezente încă din ziua 22–23 după fecundaţie, dată în jurul căreia tubul cardiac capătă conexiuni cu vasele extra- şi intraembrionare, moment care marchează începutul circulaţiei sangvine. Odată cu iniţierea circulaţiei sangvine, tubul cardiac devine primul organ embrionar care exercită funcţia inimii mature. Conform cercetărilor lui Patten din 1968, epicardul, stratul extern al inimii, s-ar forma din mantaua miocardică (epimiocard). Cercetări ulterioare, care au folosit citokeratinele drept markeri, au demonstrat originea acestui strat din celulele pericardice care se diferenţiază la capătul venos al tubului cardiac primitiv, de unde avansează către capătul arterial (Vrancken Peeters et al., 1995), iar epicardul capătului arterial, din celulele pericardice de lângă sacul aortic (Perez-Pomares et al., 2003). Progenitorii proepicardici exprimă în mod specific factorul de transcripţie Tbx5, absent în alte paturi vasculare fetale, şi reprezintă (alături de celule migrate din crestele neurale) componenta celulară nonmiocardică indispensabilă pentru dezvoltarea corectă a inimii (Hatcher et al., 2004; Lie-Venema et al., 2007). Prin transformare epitelial-mezenchimală, derivatele celulelor proepicardice formează mezenchimul subepicardic şi migrează în grosimea miocardului, diferenţiindu-se în celule musculare netede şi fibroblaste şi contribuind la formarea tunicii medii a arterelor coronare, valvelor atrio-ventriculare şi scheletului fibros al inimii, precum şi la arhitectura miocardului pereţilor ventriculari şi inducţia formării fibrelor Purkinje. În procesul de migraţie şi diferenţiere a acestor celule sunt implicaţi în mod independent factorii de transcripţie Ets-1 şi Ets-2, cel din urmă fiind esenţial în procesul de migraţie în peretele miocardic. Prin suprimarea experimentală a genei GATA4, puternic exprimată în condiţii normale în progenitorii proepicardici, se perturbă diferenţierea proepicardului, determinând defecte în dezvoltarea regiunii atrio-ventriculare şi bifurcaţia sinusului venos. Ablaţia proepicardului provoacă defecte ale miocardului şi septarea aberantă a inimii embrionare (Watt et al., 2004). Pe de altă parte, celulele endoteliale care căptuşesc canalul atrio-ventricular al tubului cardiac segmentat, sub acţiunea inductivă a factorilor TGF şi BMP transmişi de miocardul adiacent, sunt supuse unui proces de transformare epitelial-mezenchimală, devenind cei mai precoce progenitori ai fibroblastelor septului intermediar şi ai valvelor atrio-ventriculare (Yamagishi et al., 1999; Boyer et al., 1999; Kim et al., 2001).

Prin rezorbţia rapidă a mezocardului ventral, tubul cardiac – rectiliniu în această etapă – se află liber în cavitatea pericardică, fiind fixat doar prin mezocardul dorsal de peretele dorsal al cavităţii pericardice şi de peretele ventral al intestinului cefalic. Mezocardul dorsal contribuie ulterior la septarea atriului primitiv şi reprezintă în acelaşi timp traseul de-a lungul căruia migrează spre tubul cardiac celule de origine neurocristală (Verberne et al., 2000); pe de altă parte, porţiunea caudală a mezocardului dorsal asigură joncţiunea plexului venos pulmonar (conectat în această etapă timpurie cu venele viteline, ombilicale şi cardinale) cu extremitatea venoasă a tubului cardiac.

2.3. Segmentarea tubului cardiac

Odată constituit, tubul cardiac este format dintr-un strat intern endotelial (endocard), acoperit la exterior de mantaua miocardică. Celulele din mantaua miocardică secretă spre stratul intern un matrix extracelular care formează gelatina cardiacă (gelatinoreticulum) de consistenţă elastică, deformabilă, care ulterior se organizează într-un sistem valvular primitiv situat între cavităţile timpurii ale inimii.

Aspectul morfologic al tubului cardiac se modifică rapid prin apariţia în mantaua miocardică a unor zone circulare îngustate (strâmtori miocardice), între care tubul cardiac prezintă zone mai dilatate. Se produce astfel segmentarea tubului cardiac, de-a lungul căruia se diferenţiază în sens caudo-cranial cinci segmente dilatate, separate între ele prin porţiuni îngustate care prezintă spre lumenul tubului cardiac îngroşări (perniţe) endocardice: sinusul venos cu coarnele sale; atriul primitiv; ventriculul primitiv; bulbul cardiac şi trunchiul arterial (**Fig. 5.8**). Sinusul venos, iniţial dublu (până la embrionul cu 9 perechi de somite), prezentând două coarne laterale, este separat de atriul primitiv prin strâmtoarea sino-atrială prevăzută cu două perniţe endocardice, care împiedică refluxul sângelui venos în timpul sistolei atriale. În fiecare dintre cele două coarne laterale se deschid venele viteline, venele ombilicale şi canalele Cuvier rezultate din unirea – de fiecare parte – a venelor cardinale anterioare şi posterioare. După formarea ficatului şi a venei porthepatice, sinusul venos primeşte şi sângele hepatic. Aşadar, sinusul venos primitiv colectează sângele venos al embrionului, dar în egală măsură primeşte şi sânge oxigenat şi încărcat cu nutrimente la nivel placentar. Atriul primitiv este separat de ventriculul primitiv prin şanţul atrio-ventricular de la suprafaţa tubului cardiac, iar, spre lumenul acestuia, prin canalul atrio-ventricular prevăzut cu două perniţe endocardice. Şanţul bulbo-ventricular (strâmtoarea lui Haller) separă ventriculul primitiv de bulbul cardiac. Lumenul trunchiului arterial, situat în continuarea bulbului cardiac, este îngustat de cele două creste bulbare – dorsală şi ventrală.

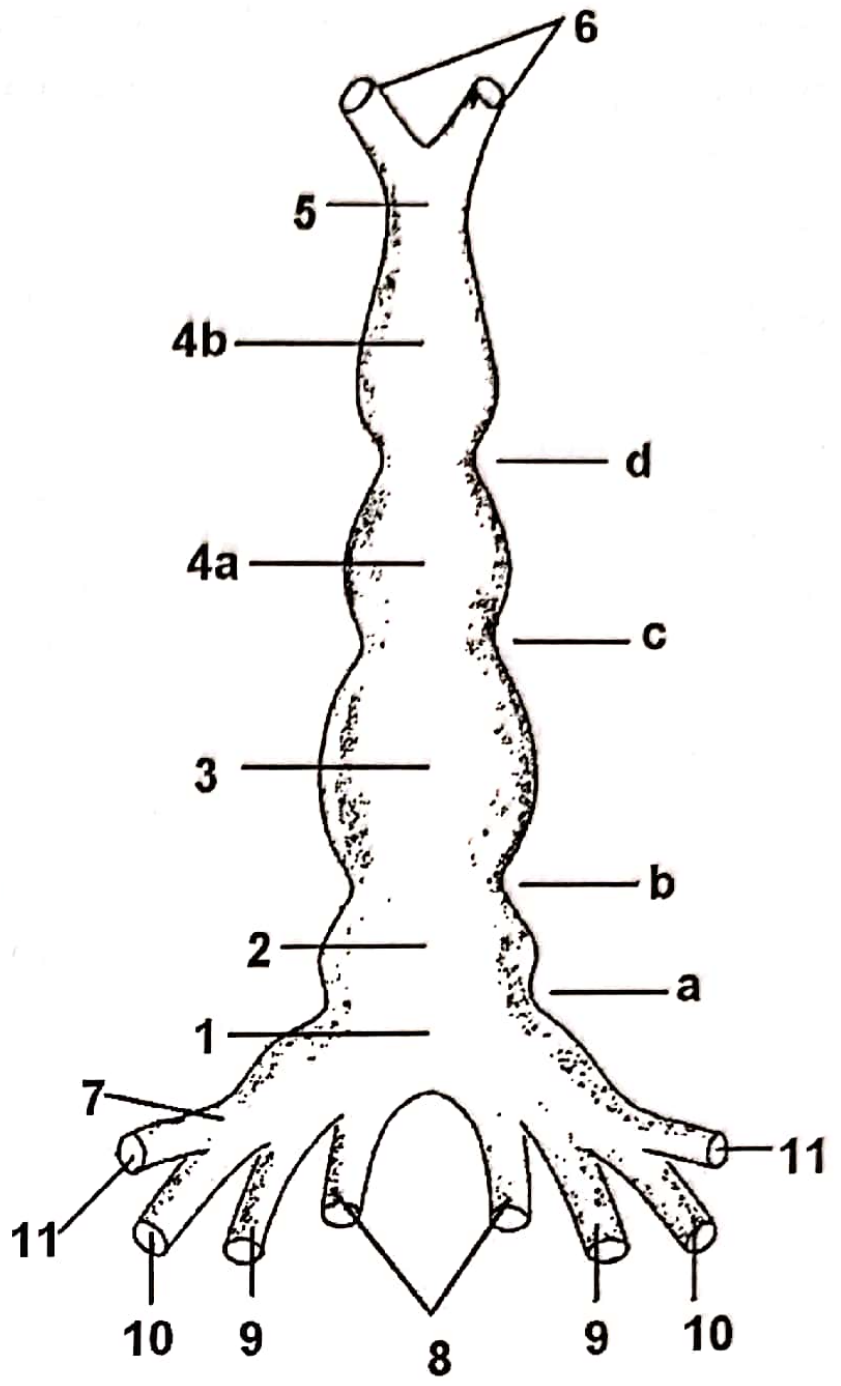

Fig. 5.8. Segmentarea tubului cardiac:
1. sinus venos; **2.** atriu primitiv; **3.** ventricul primitiv; **4.** bulbul cardiac: **a.** segment proximal; **b.** segment distal; **5.** trunchi arterial; **6.** primele arcuri aortice; **7.** cornul sinusului venos; **8.** vene viteline; **9.** vene ombilicale; **10.** vene cardinale posterioare; **11.** vene cardinale anterioare; **a.** şanţ sino-atrial; **b.** şanţ atrio-ventricular; **c.** şanţ bulbo-ventricular; **d.** ostiul bulbar.

Strâmtorile miocardice (descrise de Benninghoff în 1923 drept sfinctere miocardice) se accentuează ulterior, iar miocardul din dreptul lor intră în interacţiune cu mezenchimul care acoperă cele două suprafeţe ale sale. Ca urmare a acestor interacţiuni se constituie inelele atrio-ventriculare, iar „sfincterele" miocardice sunt implicate în formarea sistemului de conducere a inimii.

Dezvoltarea perniţelor endocardice – precursorii aparatelor valvulare şi ai septurilor cardiace – este reglată de NF-ATc, factor de transcripţie cu rol esenţial în acest proces. Acesta interacţionează cu gena GATA5 în procesul de diferenţiere a celulelor cardiogene în celule endocardice (Nemer şi Nemer, 2002) şi în controlul stadiilor precoce ale dezvoltării valvelor şi septurilor cardiace. De asemenea, gena GATA4, înalt exprimată în celulele endocardice, pare a fi implicată în acest proces prin interacţiunea cu co-factorul FOG2. (Crispino et al., 2001).

După dispariţia mezocardului dorsal (la embrionul cu 16 perechi de somite), tubul cardiac rămâne ataşat la pereţii cavităţii pericardice doar prin cele două extremităţi fixe: cranială, unde trunchiul arterial perforează pericardul pentru a intra în planşeul faringian (mezocardul arterial) şi caudală, la nivelul unde sinusul venos este cuprins în septul transvers (mezocardul venos).

Din extremitatea uşor dilatată a trunchiului arterial (sac aortic) pleacă aorta ventrală; cele două ramuri de bifurcaţie ale acesteia urcă pe faţa ventrală a intestinului cefalic până la primele arcuri branhiale pe care le străbate, continuându-se cu aortele dorsale. Ulterior se constituie alte ramuri ce străbat următoarele arcuri branhiale, formând arcurile aortice.

În acest stadiu, inima umană se aseamănă foarte mult cu cea a peştilor: are aspect de tub unic format din mai multe segmente succesive, cu două extremităţi (venoasă şi arterială), prin care sângele circulă o singură dată într-un singur sens, graţie undelor de contracţie ale mantalei miocardice şi perniţelor endocardice cu rol de valve. Scurgerea unidirecţională a sângelui este asigurată de tipul de contracţie a diferitelor segmente şi de viteza de deplasare a undei de depolarizare: rapidă la nivelul atriului primitiv care prezintă şi frecvenţa cea mai înaltă a contracţiilor spontane; lentă prin joncţiunea atrio-ventriculară care funcţionează ca un sfincter miocardic; din nou rapidă la nivel ventricular şi – în final – din nou lentă în pereţii bulbului aortic, constituiţi din mezenchim compact.

Prin procese embriogenetice foarte complexe, segmentele diferenţiate ale tubului cardiac vor forma diferitele segmente ale inimii mature. Din sinusul venos şi din atriul primitiv se vor diferenţia cele două atrii, drept şi stâng. Din ventriculul primitiv se vor dezvolta ventriculul stâng şi o parte a ventriculului drept. Din porţiunea proximală a bulbului cardiac se delimitează ventriculul drept, porţiunea distală formând conul şi trunchiul arterial (cono-trunchi). Segmentul proximal al trunchiului arterial va forma valvele semilunare ale aortei şi trunchiului pulmonar, în timp ce segmentul distal (sacul aortic) va forma trunchiul arterial comun din care se vor separa aorta ascendentă şi trunchiul pulmonar.

Segmentarea tubului cardiac în porţiuni cu proprietăţi diferite este determinată genetic şi depinde – posibil – de poziţia precursorilor celulari segmentari în axul embrionar longitudinal în perioada gastrulării. Retinoizii, produşi ai metabolismului vitaminei A, par să joace un rol important în acest proces: deficitul lor provoacă blocarea formării segmentului atrial şi a conexiunilor venoase ale tubului cardiac, în timp ce excesul lor determină malformaţii cardiace, mai frecvent, ale capătului arterial al tubului cardiac (Dickman, 1996; Smith, 1997; Kostetskii et al., 1999). Acţiunea inductoare a retinoizilor în diferenţierea segmentară a tubului cardiac este strâns corelată cu prezenţa RALDH2 (retinaldehiddehidrogenaza 2), enzimă cu rol în conversia vitaminei A (retinol) în acid retinoic (Xavier-Neto et al., 2000).

2.4. Plicaturarea şi torsionarea tubului cardiac (*cardiac looping*)

În săptămâna a 4-a după fecundaţie (aproximativ în ziua a 23-a), la nivelul segmentelor tubului cardiac se disting diferenţe între cele două jumătăţi dreaptă şi stângă: ventriculul unic apare compus din ventriculul prezumtiv drept, respectiv stâng, iar atriul unic, din atriul prezumtiv drept, respectiv stâng, ceea ce sugerează propagarea asimetrică a mesagerilor chimici (molecule de semnalizare).

Tubul cardiac segmentat este la început rectiliniu, fiind fixat în cavitatea pericardică prin cele două extremităţi care sunt puncte fixe. Extremitatea cranială arterială este fixată de pericard, în timp ce extremitatea caudală venoasă se sprijină pe mezenchimul septului transvers.

Conform teoriei clasice, din cauza creşterii accelerate a regiunilor bulbară şi ventriculară, tubul cardiac care se dezvoltă într-un spaţiu limitat între două puncte fixe se plicaturează întâi la nivelul şanţului bulbo-ventricular, căpătând aspect de ansă în C, convexă spre dreapta, şi mai apoi la nivelul şanţului atrio-ventricular, astfel încât ia în ansamblu forma literei S culcat. Bulbul şi ventriculul formează ansa superioară a S-ului (ansa bulbo-ventriculară) cu convexitatea spre dreapta (**Fig. 5.9**).

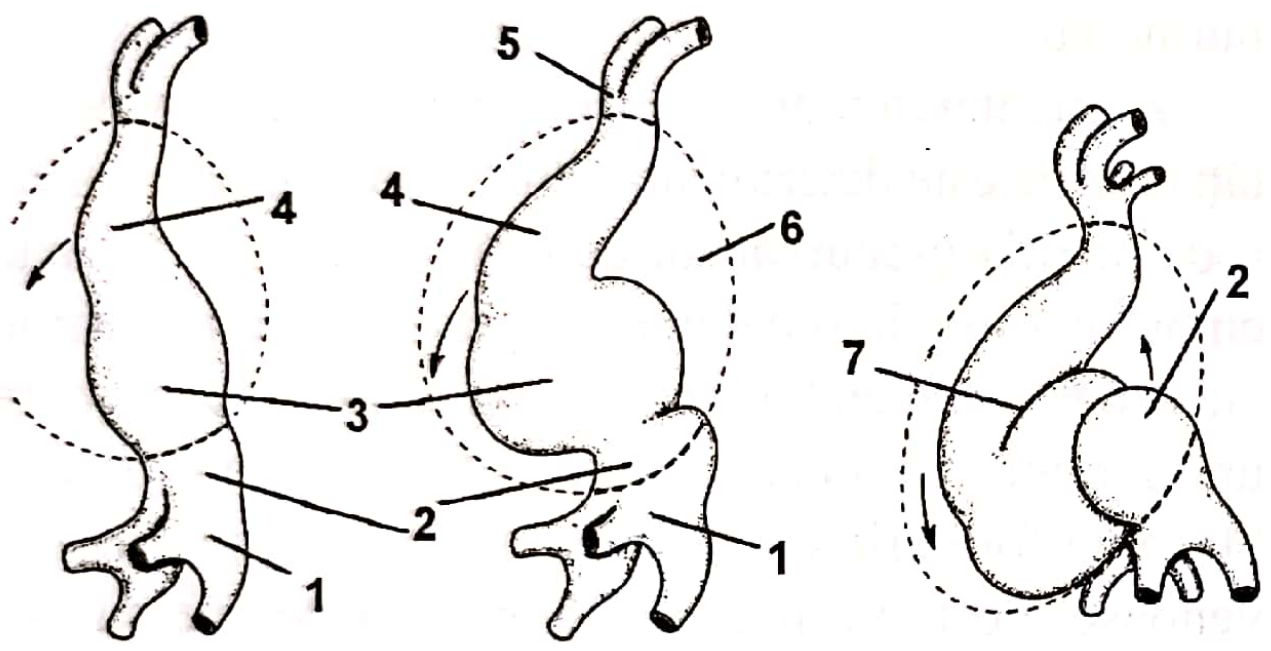

Fig. 5.9. Plicaturarea tubului cardiac (*looping*) (după Langman): **1.** sinus venos; **2.** atriu primitiv; **3.** ventricul primitiv; **4.** bulb cardiac; **5.** sac aortic; **6.** cavitate pericardică; **7.** şanţ bulbo-ventricular.

În acest mod extremitatea venoasă a tubului cardiac se situează la stânga şi dorsal faţă de trunchiul arterial, bulb şi ventricul, iar extremitatea arterială la dreapta şi ventral (**Fig. 5.10**).

La ora actuală se cunoaşte faptul că plicaturarea tubului cardiac nu este un fenomen pur mecanic legat de creşterea mai rapidă a tubului cardiac în cavitatea pericardică devenită neîncăpătoare, fapt dovedit prin aceea că procesul de plicaturare (*looping*) are loc şi după ce tubul cardiac este separat de conexiunile arterio-venoase fixe; pe de altă parte se limitează şi prezumtivul rol morfogenetic al factorului hemodinamic, întrucât sistarea experimentală a contracţiilor tubului cardiac nu împiedică procesul de plicaturare. Pe culturi *in vitro* de celule endoteliale cardiace s-a demonstrat efectul forţelor hemodinamice prin rearanjarea structurii cito-scheletale şi schimbarea expresiei genelor inductoare. Analize *in vivo*, pe tubi cardiaci intacţi, ale forţelor hemodinamice intracardiace prin blocarea unuia din capete, provoacă apariţia unei inimi tricamerale anormale, diminuând procesul de plicaturare şi torsionare (*looping*) şi defecte în formarea valvelor cardiace (Hove et al., 2003). Cu toate acestea, procesul de plicaturare este o caracteristică intrinsecă a tubului cardiac prin care se schimbă polaritatea rostro–caudală cu polaritatea stânga–dreapta, şi totodată se adaugă segmentele inimii definitive.

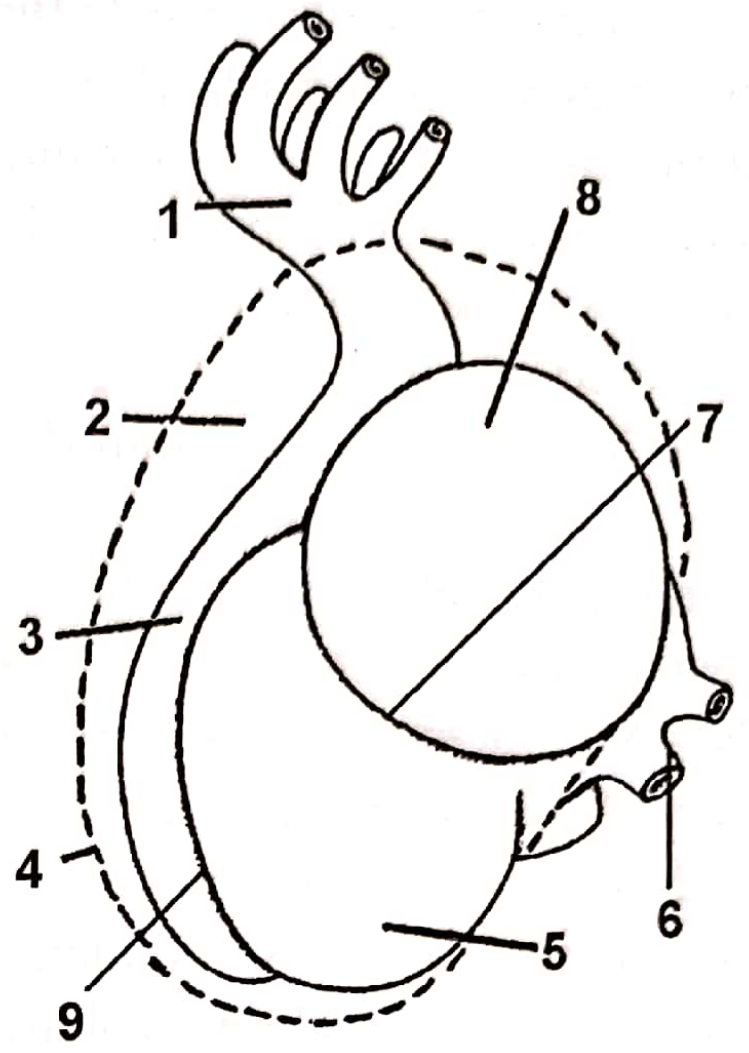

Fig. 5.10. Schimbarea poziţiei polilor tubului cardiac (norma laterală stângă) (după Langman): **1.** pol arterial; **2.** cavitate pericardică; **3.** ventricul prezumtiv drept; **4.** pericard parietal; **5.** ventricul prezumtiv stâng; **6.** pol venos; **7.** şanţ atrio-ventricular; **8.** atriu prezumtiv stâng; **9.** şanţ interventricular.

Bradley M. Patten a introdus în 1922 conceptul de *heart loop*, proces distinct al stabilirii precoce a poziţiei inimii şi al septării organului, concept care reprezintă piatra fundamentală în istoria cercetărilor ulterioare privind morfogeneza precoce a inimii, datele publicate de acesta putând fi considerate data naşterii conceptului de *cardiac looping*, denumită iniţial *dextral-looping* sau *rightward looping* (de Haan, 1965; Stalsberg 1970; Olson şi Srivastava, 1996). Punctul final al procesului de looping este considerat de unii autori acela când principalele diviziuni regionale ale inimii mature s-au stabilit definitiv (Männer et al., 1993) sau chiar momentul încheierii septării inimii (Kirby şi Waldo, 1995; Bouman et al., 1995, 1997). Analize morfologice detaliate arată că iniţial convexitatea tubului cardiac plicaturat este orientată ventral şi, prin torsionare în axul cranio-caudal, se orientează spre dreapta (Männer et al., 1996; de la Cruz, 1998).

Looping-ul cardiac este cel mai precoce fenomen al asimetriei dreapta-stânga a organelor interne. La toate vertebratele, inclusiv la om, se remarcă o perfectă simetrie bilaterală exterioară. În schimb, se constată o remarcabilă asimetrie a planului de construcţie internă la nivelul unor importante viscere: inimă, vase de sânge, plămâni, stomac, intestin etc., viscere care demonstrează o asimetrie dreapta-stânga caracteristică (*situs solitus*), conservată la toate speciile de vertebrate (Fujinaga, 1997).

La nivel molecular, asimetria dreapta-stânga este determinată de propagarea asimetrică a mesagerilor chimici încă din perioade embrionare foarte timpurii. S-au identificat o serie de gene responsabile ale căror defecţiuni provoacă heterotaxii manifestate prin poziţii aberante ale diferitelor viscere (Kosaki şi Casey, 1998). Morfogeneza cardiacă este în mod special sensibilă la aberaţii ale semnalelor chimice (Mercola, 1999). La diferite vertebrate, inclusiv la om, s-au depistat o serie de mutaţii genice cu repercusiuni asupra moleculelor de semnalizare şi a factorilor de transcripţie, generatoare de heterotaxii cardiace şi de malformaţii ale componentelor inimii (Kathiriya şi Srivastava, 2000).

La vertebrate rolul fundamental în asimetria dreapta–stânga şi în looping-ul cardiac s-a dovedit a fi deţinut de nodul lui Hensen (Ramsdell şi Yost, 1999) care transmite asimetric o serie de mesageri chimici, provocând o veritabilă cascadă de semnale. Nodul lui Hensen secretă factori de creştere (FGF-2 şi FGF-4) cu rol în cardiogeneză, sub acţiunea cărora, la embrionii de pasăre, celulele cardiogene exprimă factorii specifici de transcripţie Nkx2.5 şi Nkx2.8, precum şi markerii ventriculari şi atriali reprezentaţi de genele structurale VMHC1 şi AMHC1 (Lopez-Sanchez et al., 2004). Genele Nodal, Pitx, Tbx etc. sunt implicate în procesul de looping cardiac. În condiţii experimentale pe embrioni de găină, gena Nodal poate inversa procesul de plicaturare a tubului cardiac (Patel et al., 1999), iar insuficienţa sa poate determina pe embrioni de şoarece plicaturarea aberantă a tubului cardiac (Lowe et al., 2001). Mutaţii ale genelor Tbx sunt responsabile de defecte ale plicaturării şi chiar de lipsa acesteia (Szeto et al., 2002; Garrity et al., 2002).

Continuarea creşterii impetuoase a bulbului arterial, dar mai ales a ventriculului ai cărui pereţi se îngroaşă prin dezvoltarea miocardului subendocardic care capătă aspect buretos trabecular, face ca raporturile dintre diferitele porţiuni ale tubului cardiac să se modifice odată cu apropierea extremităţilor tubului şi modificările de oblicitate ale septului transvers. Extremitatea venoasă, atriul şi sinusul venos se situează dorsal şi cranial, extremitatea arterială caudal şi ventral. Atriul primitiv capătă o poziţie dorsală, învecinându-se anterior cu bulbul arterial şi dorsal cu sinusul venos. Comprimat între aceste formaţiuni, atriul primitiv se dezvoltă sub forma a două evaginaţii laterale, viitoarele atrii definitive care recepţionează bulbul arterial în şanţul adânc care le separă la suprafaţă (**Fig. 2.11**).

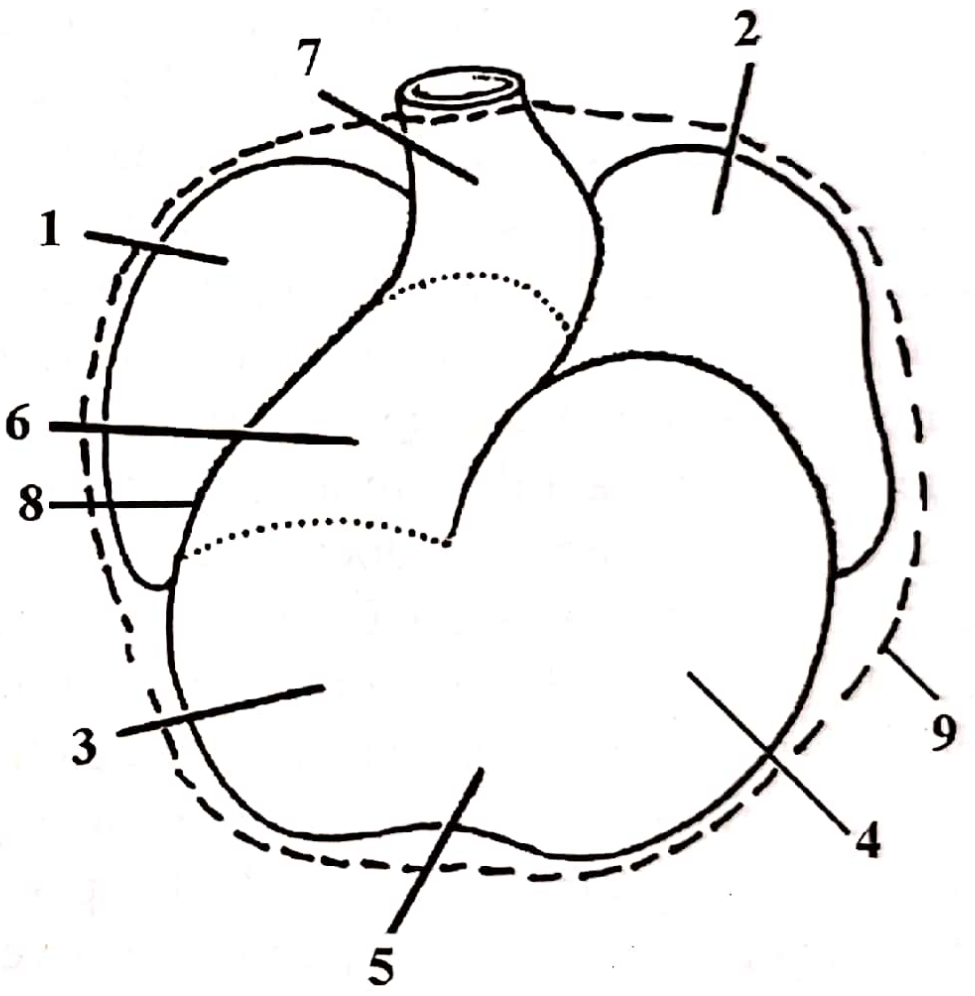

Fig. 5.11. Schiţarea componentelor inimii (norma anterioară) (după Langman):
1. atriu prezumtiv drept; **2.** atriu prezumtiv stâng; **3.** ventricul prezumtiv drept; **4.** ventricul prezumtiv stâng; **5.** şanţ interventricular; **6.** con cardiac; **7.** trunchi arterial; **8.** şanţ atrio-ventricular; **9.** pericard parietal.

Prin torsionarea tubului cardiac, materialele mezenchimale, care fixează anterior bulbul arterial la planşeul faringelui şi posterior sinusul venos la septul transvers, se apropie şi între ele se va definitiva în luna a 3-a fetală sinusul transvers al pericardului.

Prin creşterea în continuare a atriilor în direcţie cranială şi ventrală, ele ajung să acopere dorso-lateral bulbul arterial şi o parte a ventriculului primitiv de care sunt separate la suprafaţă printr-un şanţ coronar adânc.

În timpul desfăşurării acestor transformări exterioare, cordul suferă un proces de coborâre relativă odată cu coborârea septului transvers şi concomitent un proces de torsionare care plasează viitoarele ventricule într-o poziţie caudală şi spre stânga faţă de atriii care dobândesc o poziţie cranială şi spre dreapta. Mai mult decât atât, ventriculul prezumtiv drept se deplasează puternic în sens anterior şi spre dreapta faţă de ventriculul prezumtiv stâng care efectuează o excursie inversă.

Procesul de looping cardiac stabileşte pe de o parte poziţia corectă a organului şi, în egală măsură, relaţiile corecte dintre diferitele segmente ale inimii mature. Tubul cardiac plicaturat prezintă o dublă curbură: externă şi internă; ventriculul drept achiziţionează calea de intrare, iar cel stâng calea de ieşire, în timp ce la nivelul curburii interne, între joncţiunea atrio-ventriculară şi ansa bulbo-ventriculară se înalţă o mică creastă musculară. La nivelul canalului atrio-ventricular perniţa endocardică superioară este ataşată miocardului atrio-ventricular ventral, iar cea inferioară, miocardului atrio-ventricular dorsal. Prin aducerea căii de intrare în atriul drept deasupra ventriculului drept şi a căii de ieşire arterială deasupra ventriculului stâng, apar încă două mici perniţe endocardice atrio-ventriculare laterale (dreaptă şi stângă). Cele două perniţe endocardice ale cono-trunchiului formează septul spiral, continuându-se parţial în cavitatea ventriculului drept unde cea posterioară (parietală) se continuă cu perniţa endocardică atrio-ventriculară laterală dreaptă, care la rândul ei capătă continuitate cu perniţa atrio-ventriculară superioară, iar cea anterioară (septală) se continuă cu perniţa atrio-ventriculară inferioară. În acest mod, în timpul septării inimii, se constituie un perete endocardic neîntrerupt, întins de la nivelul canalului atrio-ventricular până în porţiunea miocardică a cono-trunchiului, perete al cărui ţesut mezenchimal este înlocuit de ţesut miocardic (Van den Hoff et al., 1999).

2.5. Evoluţia componentelor inimii embrionare. Septarea cavităţilor cordului

Procesul începe la mijlocul săptămânii a 4-a şi se încheie la sfârşitul săptămânii a 5-a i.u., caracterizându-se prin:

1. evoluţia şi încorporarea sinusului venos în peretele viitorului atriu drept;
2. evoluţia şi septarea atriului primitiv cu formarea celor două atrii: drept şi stâng;
3. septarea canalului atrio-ventricular în cele două orificii atrio-ventriculare: drept şi stâng;
4. evoluţia şi septarea ventriculului primitiv în ventriculul drept şi ventriculul stâng;
5. septarea trunchiului arterial şi a porţiunii distale a bulbului arterial, având drept consecinţă separarea aortei ascendente şi a trunchiului arterial pulmonar.

2.5.1. Evoluţia sinusului venos

Sinusul venos evoluează în strânsă legătură cu remodelarea sistemului venos embrionar. Iniţial dublu (până la embrionul cu 9 perechi de somite), sinusul venos se diferenţiază la capătul venos al tubului cardiac primitiv, deschizându-se (după plicaturarea şi torsionarea acestuia) în centrul peretelui dorsal al atriului primitiv prin orificiul sino-atrial. El joacă rolul unui rezervor venos cu două coarne laterale (drept şi stâng) de talie iniţial egală, fixate în mezodermul septului transvers. Fiecare corn lateral primeşte sângele venos al embrionului prin cele două vene cardinale comune (canale Cuvier), rezultate din unirea – de fiecare parte – a venelor cardinale anterioare şi posterioare, dar şi sângele oxigenat la nivel placentar, prin cele două vene ombilicale iniţiale, precum şi sângele încărcat cu nutrimente la nivelul sacului vitelin, prin cele două vene viteline (omfalomezenterice).

Treptat, cornul stâng pierde din importanţă prin abandonarea majorităţii conexiunilor venoase stângi care dispar sau îşi schimbă terminaţia, ultima conexiune venoasă (vena cardinală comună stângă) părăsind cornul stâng al sinusului venos spre a colecta sângele venos din pereţii inimii, pe care îl drenează în atriul drept. Concomitent, cornul drept se lărgeşte progresiv, ca urmare a realizării a două şunturi venoase stânga-dreapta (Moore şi Persaud, 2003):

- primul şunt rezultă din transformările suferite de venele viteline şi ombilicale, odată cu creşterea şi dezvoltarea mugurelui hepatic în grosimea septului transvers;
- al doilea şunt se realizează după apariţia anastomozei intercardinale anterioare şi prin evoluţia ulterioară a venelor cardinale anterioare.

În grosimea mugurelui hepatic, cordoanele de hepatocite se anastomozează în jurul unor spaţii endoteliale care reprezintă primordiile capilarelor sinusoide hepatice. Venele viteline, care străbat iniţial septul transvers în drumul lor către coarnele sinusului venos primitiv, fac legătura cu primordiile capilarelor sinusoide hepatice, pierzând astfel legătura cu sinusul venos. Venele ombilicale pierd şi ele legătura cu sinusul venos odată cu dezvoltarea mugurelui hepatic, terminându-se în grosimea acestuia. În cursul săptămânii a 7-a, vena ombilicală dreaptă se resoarbe, iar segmentul venei ombilicale stângi cuprins între ficat şi sinusul venos al inimii degenerează. Vena ombilicală stângă restantă realizează legătura cu vena cavă inferioară prin ductul venos (canalul lui Arantius) prin care se realizează bypass-ul transhepatic al sângelui oxigenat, de origine placentară, direct către inimă.

La sfârşitul săptămânii a 4-a, cornul drept apare mult lărgit, iar orificiul sino-atrial se deplasează către dreapta, deschizându-se în porţiunea atriului primitiv care va deveni atriul drept. În această etapă septarea atriului primitiv încă nu s-a realizat, astfel că sângele amestecat din sinusul venos ajunge în atriul primitiv, iar de aici, prin canalul atrio-ventricular, în ventriculul prezumtiv stâng, apoi – printr-un larg orificiu de comunicare – în ventriculul prezumtiv drept care se continuă cu cono-trunchiul şi cu sacul aortic, originea arcurilor aortice.

Joncţiunea sino-atrială se invaginează către cavitatea atriului primitiv, proces prin care, din porţiunea dreaptă a joncţiunii, se constituie valvele sino-atriale, dar care – în egală măsură – este implicat în septarea atriului primitiv. Invaginarea porţiunii stângi participă la formarea peretelui atriului stâng (porţiunea sino-atrială stângă). În final, sinusul venos se deschide doar în atriul drept printr-un orificiu prevăzut cu două valve sino-atriale, dreaptă şi stângă (Cooper şi O'Rahilly, 1971). În jurul mugurilor pulmonari în formare se dezvoltă un plex vascular care realizează conexiunea cu atriul primitiv prin vena pulmonară comună. Iniţial având aspectul unui cordon endotelial mediastinal, vena pulmonară comună străbate mezocardul dorsal, iar prin încorporarea cornului lateral stâng mult micşorat, în peretele atriului prezumtiv stâng, se deschide în porţiunea inferolaterală stângă a atriului primitiv. Cercetări recente susţin faptul că vena pulmonară comună stabileşte iniţial conexiunea cu sinusul venos, iar după încorporarea porţiunii stângi a acestuia în peretele atriului prezumtiv stâng, se deschide pe peretele posterior al atriului stâng, în timp ce materialul celular al porţiunii stângi a joncţiunii sino-atriale se extinde în jurul orificiului venei pulmonare comune (Wenink et al., 2000).

Sub orificiul sino-atrial, cele două valve venoase se unesc într-o creastă întinsă până la extremitatea atrială a perniţei endocardice atrio-ventriculare dorsale, în timp ce deasupra orificiului sino-atrial, pe peretele dorsocaudal al atriului primitiv, fuzionează şi se continuă cu septul fals (septum spurium).

Paralel cu evoluţia inimii embrionare, cu formarea septului interatrial şi separarea celor două atrii, orificiul de comunicare dintre sinusul venos şi atriul primitiv se lărgeşte considerabil şi porţiunea dreaptă a sinusului venos este încorporată treptat în peretele posterior al atriului primitiv, în zona care va deveni atriul drept. În consecinţă, atriul drept va prezenta o porţiune anterioară de origine atrială cu pereţii accidentaţi de muşchii pectinaţi şi o alta posterioară de origine sinusală cu pereţi netezi, la nivelul căreia se deschid marile vene (vena cavă superioară şi vena cavă inferioară). Limita dintre aceste două porţiuni este marcată pe suprafaţa exterioară de şanţul terminal, iar în cavitatea atriului drept de creasta terminală His, reprezentată de extremitatea cranială a valvei sino-atriale drepte (**Fig. 5.12**).

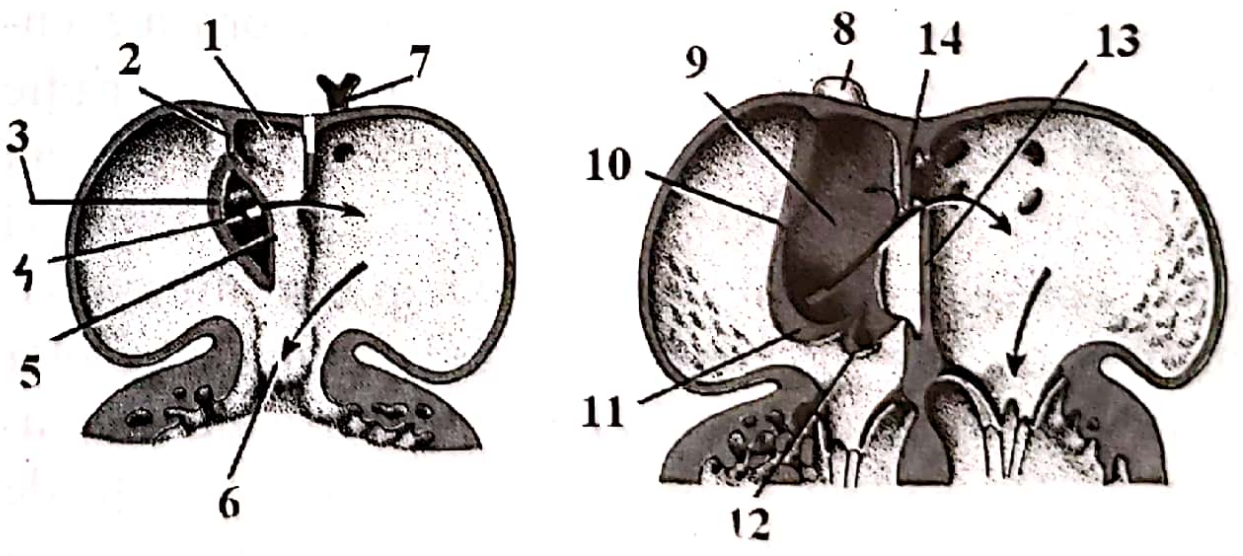

Fig. 5.12. Evoluţia sinusului venos şi a valvelor sino-atriale (după Langman):
1. spaţiu septo-valvular; **2.** septul fals (*septum spurium*); **3.** valva sino-atrială dreaptă; **4.** orificiu sino-atrial; **5.** valva sino-atrială stângă; **6.** perniţa endocardică dorsală a canalului atrio-ventricular; **7.** trunchi venos pulmonar; **8.** vena cavă superioară; **9.** sinus venos încorporat în peretele posterior al atriului drept; **10.** creasta terminală; **11.** valva orificiului venei cave inferioare (Eustachio); **12.** valva orificiului sinusului coronar (Thebesius); **13.** sept interatrial primar; **14.** sept interatrial secundar.

Canalul Cuvier stâng se atrofiază foarte mult, dând naştere venei oblice a atriului stâng, iar din cornul stâng al sinusului venos se dezvoltă sinusul coronar cu deschidere în atriul drept. Din canalul Cuvier drept şi segmentul adiacent al venei cardinale anterioare drepte se formează vena cavă superioară, în timp ce cava inferioară provine din vena subcardinală dreaptă, vena hepatică comună şi vena sacro-cardinală dreaptă. Prin încorporarea sinusului venos în peretele atriului drept, cele două vene cave se deschid în această cavitate.

Pe măsură ce sinusul venos este încorporat în peretele atriului drept, cele două valve sino-atriale suferă modificări. Valva sino-atrială dreaptă se divide formând valva orificiului cav inferior (Eustachio) şi valva orificiului sinusului coronar (Thebesius). În perioada embrio-fetală, valva dreaptă direcţionează sângele oxigenat din atriul drept în cel stâng prin orificiul interatrial. După naştere, cele două valve orificiale devin incomplete anatomic şi insuficiente funcţional. Valva stângă se atrofiază şi se va suda la septul interatrial.

Cercetări recente asupra polului venos al inimii de mamifere aduc noi date cu privire la originea miocardului coarnelor sinusului venos al inimii (Christoffels et al., 2006). Contrar studiilor clasice care atribuie polului venos originea miocardului coarnelor sinusului venos al inimii embrionare, autorii citaţi demonstrează formarea coarnelor sinusului venos abia după plicaturarea tubului cardiac (*looping*), prin diferenţierea celulelor mezenchimale ale septului transvers. Coarnele miocardice ale sinusului venos şi precursorii mezenchimali nu exprimă niciodată factorul de transcripţie Nkx2.5, factor critic în dezvoltarea inimii, şi nici nu derivă din celule Nkx2.5 pozitive. În schimb exprimă gena Tbx18, a cărei lipsă provoacă în condiţii experimentale pe embrionii de şoarece defecţiuni ale venelor cave, fără afectarea venelor pulmonare sau ale structurilor atriale. Aşadar, s-a evidenţiat o nouă populaţie de celule precursoare cu contribuţie exclusivă în formarea miocardului din jurul coarnelor sinusului venos şi al venelor sistemice tributare acestora.

2.5.2. Evoluţia şi septarea atriului primitiv

Atriul primitiv se diferenţiază din porţiunea caudală a tubului cardiac primitiv şi – deşi nu participă în procesul de looping cardiac – îşi păstrează identitatea dreapta-stânga. Până în ziua a 22-a după fecundaţie, atriul primitiv se dezvoltă simetric. Ulterior apare asimetria coarnelor sinusului venos, cel drept căpătând dimensiuni mai mari din motive deja enunţate. În acest răstimp atriul primitiv sporeşte în dimensiuni printr-un proces de „balonare" (Christoffels et al., 2000), devenind porţiunea cea mai voluminoasă a inimii embrionare; graţie acestui proces, după plicaturarea tubului cardiac (*looping*), el se află dorsal faţă de bulbul cardiac şi ventral faţă de sinusul venos şi – comprimat între aceste două structuri – se lărgeşte în sens transversal şi formează două evaginaţii laterale (dreaptă şi stângă), viitoarele atrii definitive. Atriul primitiv continuă să sporească în dimensiuni în sens cranial şi ventral şi trimite două prelungiri laterale – viitoarele auricule – care flanchează cono-trunchiul, îmbrăţişându-l cu concavitatea feţei ventrale. Dezvoltarea prezumtivului atriu drept este dependentă de încorporarea în peretele său posterior a porţiunii drepte mai voluminoase a sinusului venos, în timp ce dezvoltarea atriului prezumtiv stâng depinde parţial de încorporarea în peretele său posterior a porţiunii stângi – mai reduse dimensional – a sinusului venos, dar mai ales de apariţia şi evoluţia mugurilor pulmonari în grosimea mezenchimului mediastinal şi a venelor pulmonare cu care realizează conexiunea anatomică (Moorman et al., 2003).

Septarea atriului primitiv debutează la sfârşitul săptămânii a 4-a; este un proces complex care se derulează în strânsă corelaţie cu conectarea venei pulmonare comune la atriul prezumtiv stâng (Wessels et al., 2000). Septurile interatriale embrionare (primar şi – parţial – secundar) sunt din punct de vedere genetic trăsături ale atriului stâng, ele exprimând gena Pitx2 caracteristică exclusiv atriului stâng (Kitamura et al., 1999). În mod similar mezenchimul mezocardului dorsal situat în jurul venei pulmonare comune în dezvoltare, implicat în formarea septului interatrial, exprimă aceeaşi genă Pitx2, indicând identitatea sa stângă (Campione et al., 2001). Se admite astăzi importanţa mezocardului dorsal în procesul de septare atrială şi de conectare a venei pulmonare comune la atriul stâng. La zona de contact a mezocardului dorsal cu peretele atriului primitiv se produce protruzia ţesutului mezenchimal către cavitatea atriului primitiv al cărei perete îl dislocă pentru scurt timp. Prin acest pintene mezenchimal străbate vena pulmonară comună spre a se deschide în atriul prezumtiv stâng. Orificiul acestei vene este plasat într-o cavitate mică flancată de două buze, dreaptă şi stângă. Buza mezenchimală stângă a orificiului venei pulmonare comune dispare, în timp ce buza dreaptă (*spina vestibuli His*; spina atrială) se extinde pe peretele dorso-cranial al atriului primitiv. Concomitent debutează septul interatrial primar (*septum primum*). El apare cranial faţă de deschiderea venei pulmonare comune şi are aspectul unui perete muscular desprins din peretele dorsal al atriului primitiv. Porţiunea miocardică a septului primar derivă din miocardul atrial stâng, fapt demonstrat prin exprimarea genei Pitx2. Spina atrială mezenchimală coafează ca o bonetă marginea liberă concavă a septului primar (**Fig. 5.13**). Acesta creşte către canalul atrio-ventricular, în stânga valvei stângi a orificiului sino-atrial şi a septului fals (*septum spurium*), sudându-se de acesta. În cursul săptămânilor 5 şi 6, buza mezenchimală dreaptă a orificiului venei pulmonare se extinde şi fuzionează prin extremităţile sale cu perniţele atrio-ventriculare. Se constituie astfel o structură mezenchimală continuă, interpusă între marginea concavă a septului interatrial primar şi perniţele endocardice ale canalului atrio-ventricular. Dedesubtul septului primar în expansiune, coafat de boneta mezenchimală, se delimitează un spaţiu de comunicare interatrială, numit orificiu interatrial primar (*foramen primum Born*). Prin acest orificiu, sângele oxigenat la nivel placentar trece din atriul drept în cel stâng, unde presiunea este scăzută prin lipsa respiraţiei pulmonare.

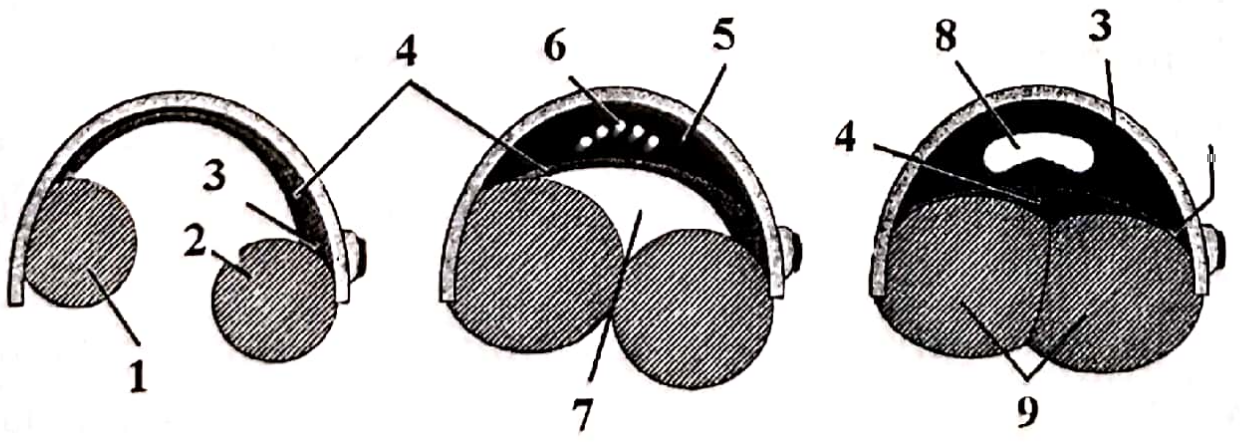

Fig. 5.13. Septul interatrial primar şi spina atrială (după McQuinn şi Wessels): **1.** perniţă endocardică ventrală a canalului atrio-ventricular; **2.** perniţă endocardică dorsală a canalului atrio-ventricular; **3.** protruzia mezocardului dorsal; **4.** spina atrială; **5.** sept interatrial primar; **6.** fenestraţii ale septului primar; **7.** orificiu interatrial primar Born; **8.** orificiu interatrial secundar Botal; **9.** sept atrio-ventricular (intermediar).

Odată cu progresia septului primar, orificiul interatrial primar se îngustează rapid şi dispare în a doua jumătate a săptămânii a 6-a, în momentul în care septul primar atinge septul atrio-ventricular primar constituit prin fuzionarea perniţelor endocardice atrio-ventriculare, sept care divide canalul atrio-ventricular în două orificii atrio-ventriculare (drept şi stâng).

Înainte ca orificiul interatrial primar să se închidă, prin procese de apoptoză apar o serie de fenestraţii în porţiunea dorsală a septului primar. Acestea fuzionează rapid şi constituie o nouă comunicare interatrială: orificiul interatrial secundar (*foramen secundum Botal*) care persistă până la naştere, asigurând în continuare pasajul sângelui oxigenat din atriul drept spre atriul stâng (**Fig. 5.14**).

Imediat după închiderea orificiului interatrial primar, începe procesul de transformare miocardică a spinei atriale (Arrechedera et al., 1998; Kim et al., 2001), proces care debutează în zona de contact cu septul fals (*septum spurium*) de origine sinusală.

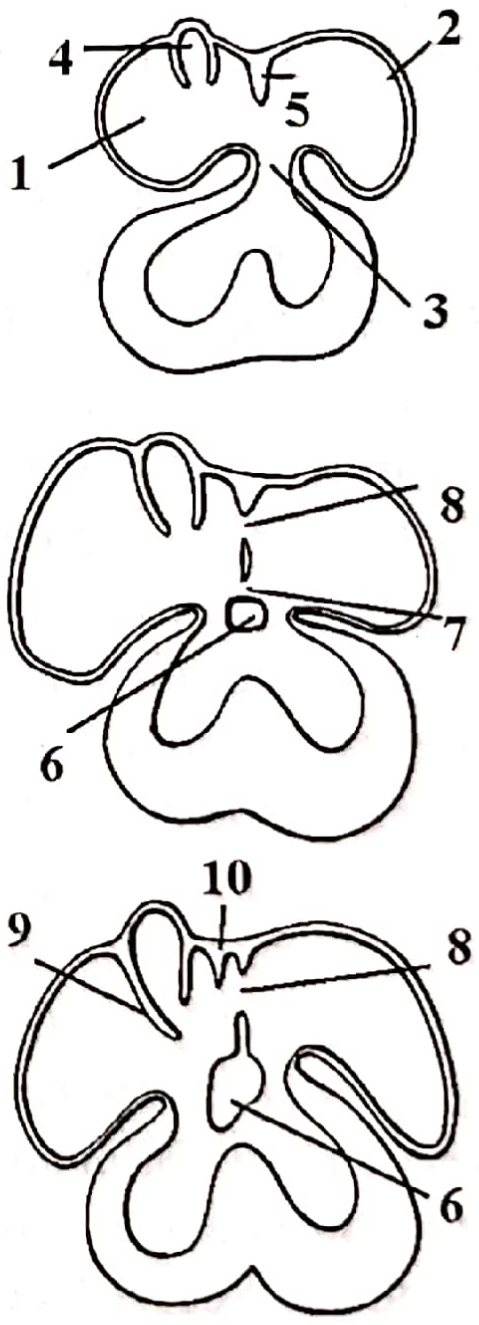

Fig. 5.14. Evoluţia septului interatrial primar (după O'Rahilly şi Müller): **1.** atriul drept; **2.** atriul stâng; **3.** canal atrio-ventricular; **4.** orificiul sino-atrial şi valvele sino-atriale; **5.** sept interatrial primar; **6.** sept atrio-ventricular (intermediar); **7.** orificiul interatrial primar Born; **8.** orificiul interatrial secundar Botal; **9.** valva sino-atrială dreaptă; **10.** septul interatrial secundar.

Procesul de transformare miocardică se extinde rapid, cu excepţia porţiunii centrale a spinei atriale unde se constituie tendonul lui Todaro (Webb et al., 1998).

La graniţa dintre săptămânile 5 şi 6 îşi face apariţia septul interatrial secundar (*septum secundum*). De aspectul unui perete muscular cu dispoziţie sagitală, acesta avansează din peretele ventro-cranial al atriului primitiv, în dreapta septului primar, concomitent cu regresia valvei sino-atriale stângi. Provine din miocardul atrial şi este acoperit pe ambele feţe de endocard. De formă semilunară, septul secundar este o structură incompletă, întrucât, după ce acoperă orificiul interatrial secundar Botal, se opreşte din evoluţie astfel încât caudal de marginea sa liberă concavă delimitează un orificiu ovalar – foramen ovale – acoperit de porţiunea caudală a septului primar. Între valva stângă a orificiului sino-atrial şi septul secundar rămâne pentru o perioadă scurtă de timp spaţiul septo-valvular, care dispare rapid prin fuzionarea acestor structuri. Cele două septuri interatriale (primar şi secundar) nu se află în acelaşi plan sagital, completându-şi segmentele lipsă. În timp ce septul primar este aşezat imediat în stânga planului medio-sagital al atriului primitiv, exprimând gene caracteristice miocardului atrial stâng, septul secundar avansează exact în planul medio-sagital, astfel că miocardul feţei sale stângi exprimă markeri caracteristici atriului stâng, iar miocardul feţei drepte, markeri ai atriului drept (Wessels et al., 2000).

Trunchiul venos pulmonar se dezvoltă în ţesutul mediastinal şi realizează conectarea venelor intraparenchimatoase pulmonare la atriul stâng. În traiectul său este ghidat de mezocardul dorsal în regresie. Deschiderea în atriul stâng depinde de evoluţia spinei atriale. S-a constatat o asimetrie între cei doi afluenţi, cel stâng fiind mai lung şi – în acelaşi timp – mai rapid încorporat în peretele atriului stâng, ca de altfel şi cei doi colectori ai săi, proces care formează o proeminenţă temporară pe peretele posterior al atriului stâng. După încorporarea celor doi colectori stângi, proeminenţa dispare şi se încorporează cei doi colectori drepţi. În condiţii de evoluţie normală a acestui proces, la naştere cele patru vene pulmonare se deschid independent în atriul stâng. Defecţiuni ale procesului de încorporare a colectorilor venoşi pulmonari stângi pot reprezenta substratul diviziunii congenitale a atriului stâng (Webb et al., 2001).

În timpul vieţii fetale, datorită presiunii superioare din atriul drept, sângele oxigenat forţează septul primar, care funcţionează ca o valvă mobilă faţă de septul secundar rigid, şi trece în atriul stâng; reîntoarcerea sângelui din atriul stâng în atriul drept este împiedicată de diferenţa de presiune şi de mobilitatea septului primar care se aplică pe septul secundar (**Fig. 5.15**). Aşadar, existenţa orificiului oval este o adaptare la tipul placentar de respiraţie fetală, sângele oxigenat adus în atriul drept prin vena cavă inferioară trecând în atriul stâng şi ocolind astfel circulaţia pulmonară. După naştere, prin egalarea presiunii sângelui din cele două atrii, septurile interatriale (primar şi secundar) vin în contact, fuzionează şi formează septul interatrial definitiv, iar fostul orificiu oval devine fosa ovală, o depresiune vestigială a feţei drepte a septului interatrial definitiv, conturată de limbul fosei ovale care aminteşte de marginea caudală concavă liberă a septului secundar, în timp ce în atriul stâng marginea antero-superioară a orificiului interatrial secundar va da naştere plicii semilunare (*falx septi*) (**Fig. 5.16**).

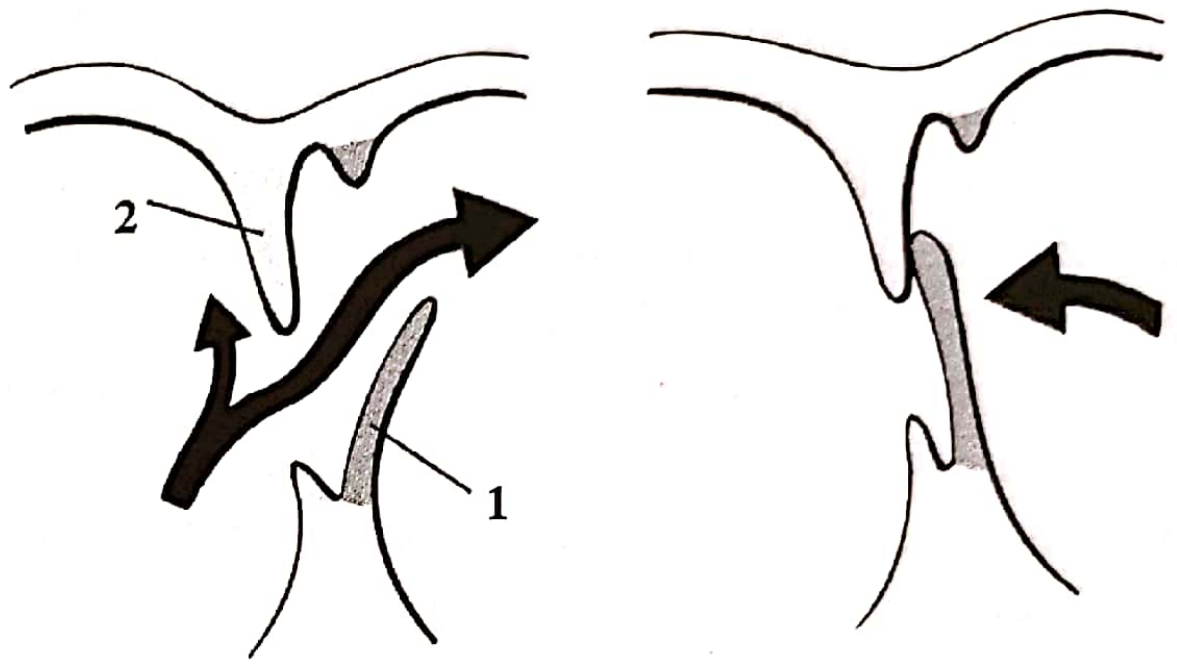

Fig. 5.15. Circulaţia sângelui prin orificiul Botal (după O'Rahilly şi Müller):
1. sept interatrial primar; **2.** sept interatrial secundar.

Întrucât septarea atriului primitiv precede septarea ventriculului, în această etapă embrionară inima umană seamănă cu inima adultă tricamerală a amfibienilor. Deosebirea constă în faptul că amestecul sângelui oxigenat cu cel venos nu se realizează în ventriculul unic, ci în atriul drept, de unde sângele amestecat este dirijat spre atriul stâng care încă nu primeşte sânge oxigenat de la plămâni datorită lipsei respiraţiei pulmonare.

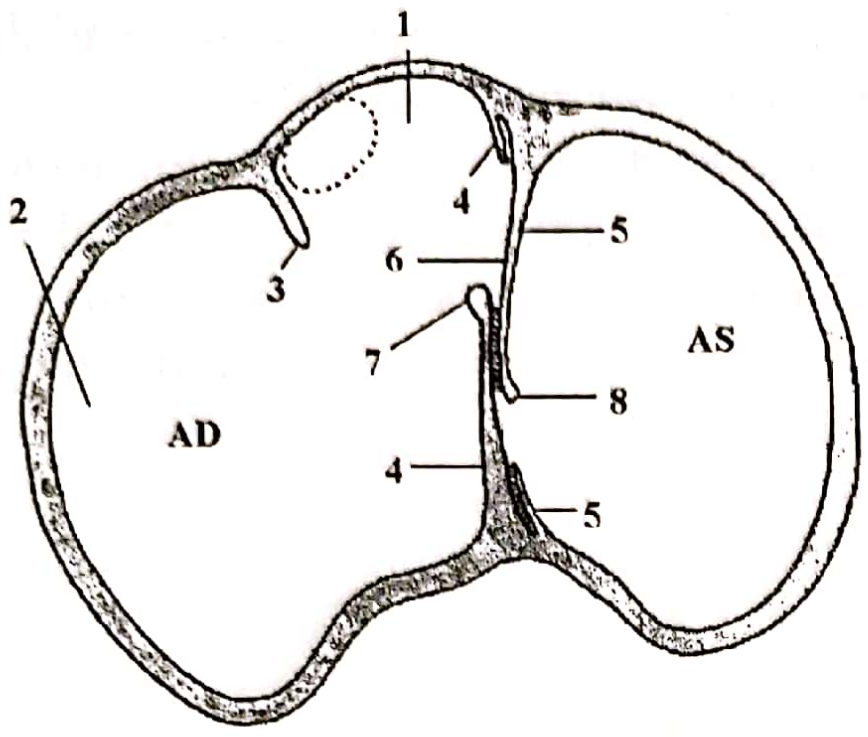

Fig. 5.16. Constituirea septului interatrial definitiv: **AD** – atriul drept; **AS** – atriul stâng; **1.** porţiunea sinusală a atriului drept; **2.** porţiunea atrială a atriului drept; **3.** creasta terminală His; **4.** septul interatrial secundar sudat de valva sino-atrială stângă şi de septul primar; **5.** septul interatrial primar sudat de septul secundar; **6.** fosa ovală; **7.** limbul fosei ovale; **8.** plica semilunară (*falx septi*).

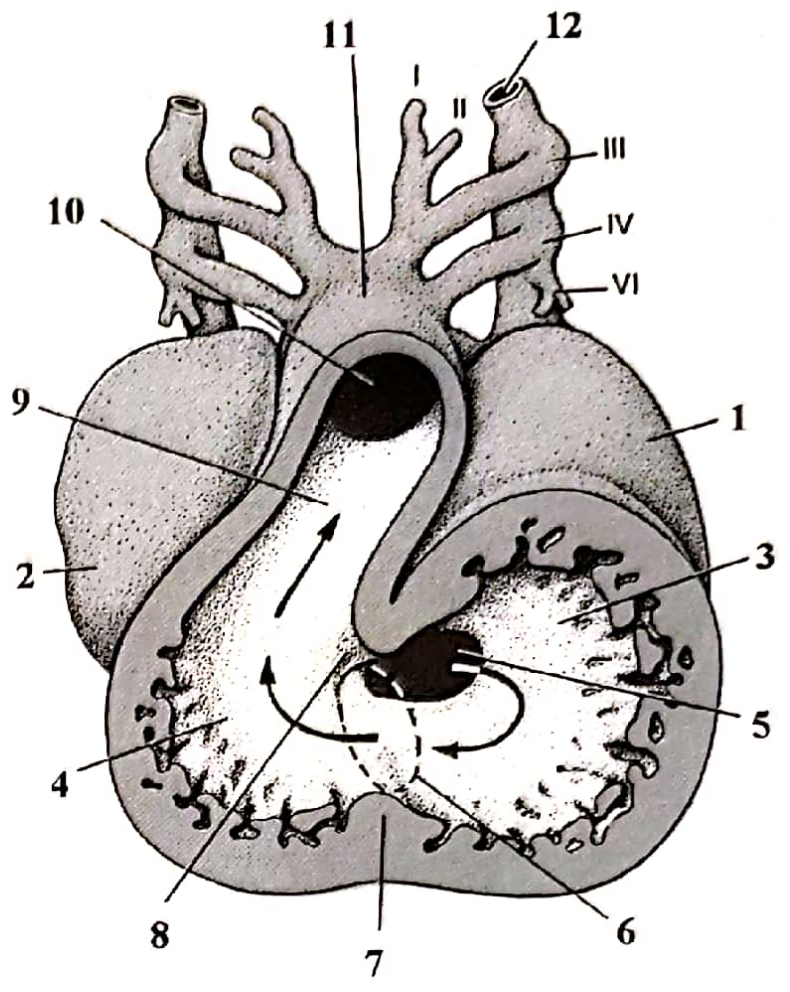

Fig. 5.17. Canalul atrio-ventricular (după Langman): **1.** atrio-ventricular; **2.** atriul drept; **3.** sept interventricular primar; **4.** ventricul prezumtiv drept; **5.** canal atrio-ventricular; **6.** orificiul interventricular primar; **7.** primordiul septului interventricular muscular; **8.** creastă musculară bulbo-ventriculară; **9.** conul cardiac; **10.** trunchiul arterial; **11.** sacul aortic; **12.** aorta dorsală; **I-VI**-arcuri aortice.

2.5.3. Evoluţia şi septarea canalului atrio-ventricular

După plicaturarea şi torsionarea tubului cardiac, orificiul atrio-ventricular de comunicare între atriul primitiv şi ventriculul primitiv capătă poziţie orizontală şi se alungeşte, devenind canal atrio-ventricular (**Fig. 5.17**). Spre sfârşitul săptămânii a 4-a, la nivelul pereţilor dorsal şi ventral ai canalului se constituie câte o perniţă endocardică: superioară, ataşată miocardului atrio-ventricular ventral; inferioară, ataşată miocardului atrio-ventricular dorsal. Ele funcţionează ca nişte valve, împiedicând reîntoarcerea sângelui din ventricul în atriul primitiv (Wessels et al., 1996). În cursul săptămânii a 5-a axul perniţelor endocardice este invadat de celule mezenchimale de origine endocardică. Sub acţiunea unor factori inductori originari în miocardul canalului atrio-ventricular, controlaţi de factorii de creştere TGF-β 1 şi 2, BMP2A, BMP4 şi proteina Slug, unele celule endocardice suferă o transformare epitelial-mezenchimală şi invadează matrixul extracelular al gelatinei cardiace – *gelatinoreticulum* (Nakajima et al., 1998; Moore şi Persaud, 2003) care funcţionează ca o membrană bazală aşezată între miocard şi endocard şi conţine proteine caracteristice unei asemenea structuri. Perniţele endocardice ale canalului atrio-ventricular joacă astfel un rol important în formarea ţesutului mezenchimal al valvelor atrio-ventriculare, al corpului fibros central al inimii (*crux cordis*) şi al altor structuri ale scheletului fibros al inimii (Anderson et al., 2003).

Prin invadare mezenchimală, perniţele endocardice atrio-ventriculare cresc în dimensiuni, se apropie una de cealaltă, iau contact şi fuzionează. În acest moment se constituie septul atrio-ventricular (septul intermediar) cu dispoziţie sagitală. Acest sept divide canalul atrio-ventricular în două orificii atrio-ventriculare, drept şi stâng, iniţial de dimensiuni reduse (**Fig. 5.18**).

Prin procesul de looping cardiac, calea de intrare în atriul drept ajunge deasupra ventriculului drept, iar calea de ieşire arterială, deasupra ventriculului stâng. Ventriculul prezumtiv drept se deplasează anterior şi spre dreapta, iar ventriculul prezumtiv stâng în direcţie posterioară şi spre stânga. Totodată, cono-trunchiul se îndreaptă spre stânga, către prezumtivul ventricul stâng cu care ia contact. Odată cu aceste modificări de poziţie şi cu formarea septului atrio-ventricular, apar alte două perniţe endocardice atrio-ventriculare, dreaptă şi stângă, de dimensiuni mai reduse. Perniţa laterală dreaptă se dezvoltă şi se continuă cu perniţa endocardică posterioară (parietală) a cono-trunchiului. Pe de altă parte, din versantul antero-inferior al septului atrio-

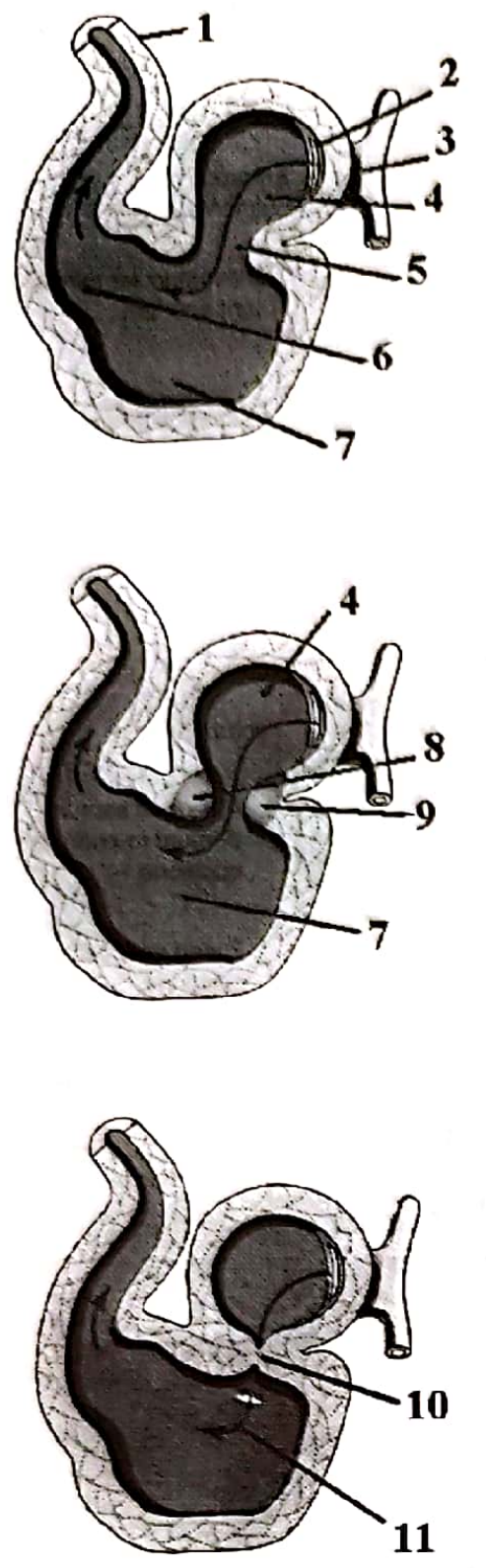

Fig. 5.18. Septarea canalului atrio-ventricular (după Moore şi Persaud):
1. trunchi arterial; **2.** orificiul sino-atrial şi valvele sino-atriale; **3.** sinus venos; **4.** atriul prezumtiv drept; **5.** canal atrio-ventricular; **6.** bulbul cardiac; **7.** ventriculul prezumtiv drept; **8.** perniţa endocardică ventrală a canalului atrio-ventricular; **9.** perniţa endocardică dorsală a canalului atrio-ventricular; **10.** sept atrio-ventricular (intermediar); **11.** canal atrio-ventricular drept.

ventricular se dezvoltă o creastă miocardică ce pătrunde înspre ventriculul primitiv, unde participă la construcţia septului interventricular muscular, delimitând conturul dorsal al orificiului interventricular prezent în această etapă embrionară. La locul de întâlnire a septului atrio-ventricular cu spina atrială şi cu originea crestei miocardice destinată septului interventricular, ia naştere corpul fibros central al inimii (*crux cordis*). Porţiunea situată în dreptul bazei prezumtivului ventricul stâng formează trigonul fibros drept din componenţa scheletului fibros al inimii. Ţesutul fibros astfel format se plasează în centrul fostului canal atrio-ventricular unic. Miocardul situat imediat dedesubtul şi deasupra acestui ţesut fibros va realiza singura continuitate a miocardului atrial cu cel ventricular, transformându-se în nodul atrio-ventricular şi porţiunea iniţială perforantă a fasciculului atrio-ventricular His (Wessels et al., 1992).

Prin procesul de „balonare" a prezumtivelor ventricule şi prin formarea septului atrio-ventricular, se realizează separarea completă a două canale atrio-ventriculare: unul drept tricuspidian, altul stâng mitral (**Fig. 5.19**).

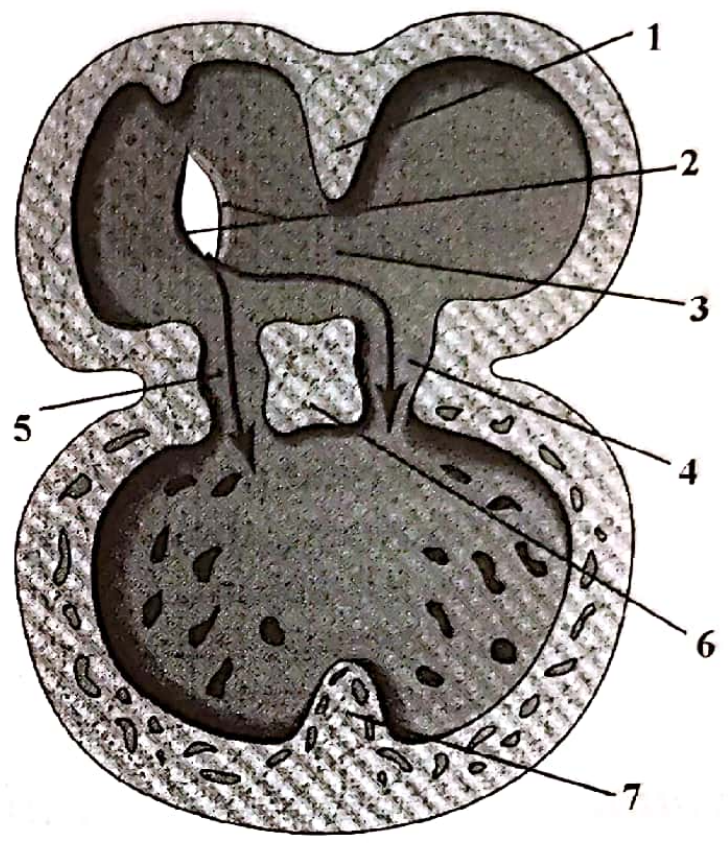

Fig. 5.19. Separarea completă a canalelor atrio-ventriculare (după Moore şi Persaud):
1. sept interatrial primar; **2.** orificiul sino-atrial şi valvele sale; **3.** foramen primum; **4.** canal atrio-ventricular stâng; **5.** canal atrio-ventricular drept; **6.** sept atrio-ventricular (intermediar); **7.** schiţa septului interventricular muscular.

Cele două orificii astfel despărţite sunt iniţial mici şi înconjurate de plici endocardice, dependinţe ale perniţelor care au luat parte la formarea septului intermediar. Aceste plici alcătuiesc primordiul valvulelor atrio-ventriculare, respectiv marginea lor internă membranoasă. Porţiunea principală fibroasă se formează prin pătrunderea în axul plicilor endocardice a unor trabecule musculare ventriculare. În vecinătatea plicilor, trabeculele se subţiază şi se fibrozează constituind cordajele tendinoase, în timp ce segmentul dinspre peretele ventricular rămâne cărnos, formând muşchii papilari. În fine, în interiorul plicilor endocardice, trabeculele musculare se transformă fibros, formând partea fibroasă a valvulelor atrio-ventriculare.

2.5.4. Evoluţia şi septarea ventriculului primitiv

După segmentarea tubului cardiac, ventriculul primitiv reprezintă porţiunea dilatată situată între atriul primitiv şi bulbul cardiac. La extremităţi prezintă câte o zonă circulară îngustată, marcată la suprafaţă de câte un şanţ, iar spre lumen, de proeminenţe endocardice. Asfel, şanţul atrio-ventricular separă la suprafaţă ventriculul primitiv de atriul unic, iar spre lumenul tubului cardiac cele două camere comunică prin orificiul atrio-ventricular care se alungeşte devenind canal atrio-ventricular prevăzut cu două perniţe endocardice, ventrală şi dorsală. Şanţul bulbo-ventricular (strâmtoarea lui Haller) separă la suprafaţă ventriculul primitiv de bulbul cardiac.

În această etapă embrionară suprafaţa externă a ventriculului primitiv este acoperită de epicard, iar spre lumen, de endocard. Între aceste două straturi epiteliale se găseşte mantaua miocardică ale cărei celule secretă matrixul extracelular, care formează gelatina cardiacă ce separă stratul muscular de endocard.

Prin plicaturarea tubului cardiac (*looping*) la nivelul şanţurilor atrio-ventricular şi bulbo-ventricular, acesta ia forma literei S culcată, a cărei ansă superioară aparţine ventriculului primitiv şi bulbului cardiac (ansa bulbo-ventriculară). Extremitatea venoasă a tubului cardiac ajunge dorsal şi la stânga trunchiului arterial şi ansei bulbo-ventriculare, în timp ce extremitatea arterială se plasează ventral şi spre dreapta. În această etapă, pereţii canalului atrio-ventricular sunt legaţi exclusiv de prezumtivul ventricul stâng, iar calea de ieşire este aşezată în relaţie cu prezumtivul ventricul drept (**Fig. 5.20**).

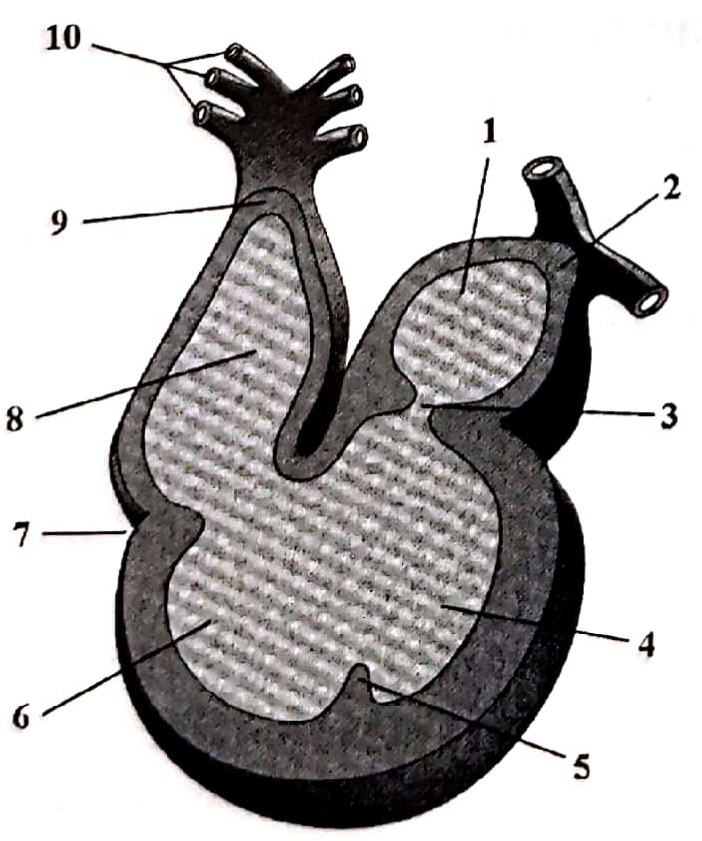

Fig. 5.20. Ansa bulbo-ventriculară (după Moore şi Persaud): **1.** atriu; **2.** sinus venos; **3.** canal atrio-ventricular; **4.** ventricul prezumtiv stâng; **5.** schiţa septului interventricular muscular; **6.** ventricul prezumtiv drept; **7.** şanţ bulbo-ventricular (strâmtoarea Haller); **8.** bulbul cardiac; **9.** trunchi arterial; **10.** arcuri aortice.

Ansa bulbo-ventriculară, orientată cu convexitatea spre dreapta (right looping), prezintă două curburi: internă şi externă, la nivelul cărora au loc transformări importante (Moorman et al., 2003). Prin convergenţa segmentelor inimii plicaturate, curbura externă devine mai profundă şi îngustă, iar segmentele cardiace se apropie foarte mult, proximitate decisivă pentru evoluţia ulterioară a inimii. La nivelul curburii interne apare o creastă musculară îngustă care separă răspântia atrio-ventriculară de bulbul cardiac (creasta ventriculo-infundibulară) (**Fig. 5.21**). Convergenţa segmentelor inimii embrionare aduce în proximitate perniţele endocardice atrio-ventriculare cu cele ale căii de ieşire şi totodată provoacă apariţia perniţelor atrio-ventriculare laterale, dreaptă şi stângă. Perniţele endocardice ale căii de ieşire, de aspect spiral, se extind în cavitatea prezumtivului ventricul drept, constituind creasta endocardică septală cu poziţie anterioară, respectiv creasta endocardică parietală situată posterior. Creasta endocardică parietală ia contact cu perniţa endocardică laterală dreaptă a canalului atrio-ventricular, iar aceasta, la rândul ei, se sudează de perniţa endocardică supe-

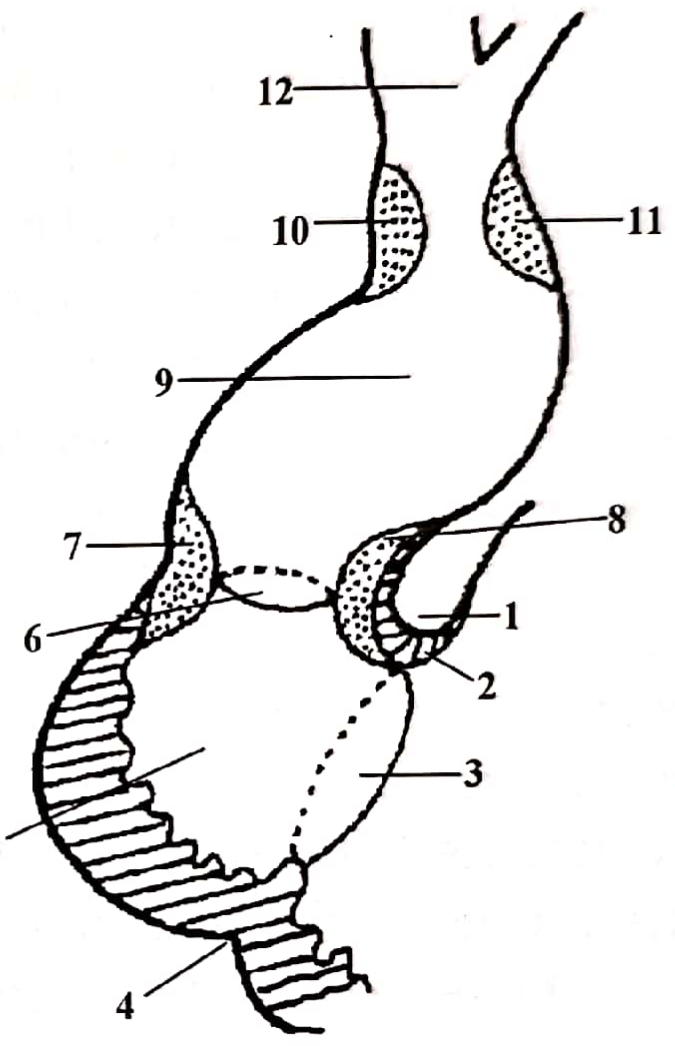

Fig. 5.21. Evoluţia ansei bulbo-ventriculare: **1.** curbura externă a ansei bulbo-ventriculare; **2.** creasta infundibuloventriculară; **3.** orificiul interventricular primar; **4.** şanţ interventricular; **5.** ventriculul drept; **6.** strâmtoarea Haller; **7, 8.** perniţele endocardice ale bulbului cardiac; **9.** porţiunea distală a bulbului cardiac; **10, 11.** crestele endocardice ale trunchiului arterial; **12.** sacul aortic.

rioară a canalului. În mod asemănător, creasta endocardică septală ia contact cu perniţa endocardică inferioară a canalului atrio-ventricular. După constituirea septului atrio-ventricular (sept intermediar) şi după fuzionarea crestelor endocardice ale căii de ieşire, se realizează o structură endocardică continuă, întinsă de la răspântia atrio-ventriculară până în lumenul căii de ieşire. După „balonarea" ventriculelui primitiv, la nivelul curburii externe a ansei bulbo-ventriculare apare o adâncitură care separă la suprafaţă porţiunile apicale ale viitorilor ventriculi drept şi stâng, adâncitură care va deveni şanţ interventricular. Din porţiunea ventriculului primitiv situată la stânga acestei adâncituri se va forma ventriculul stâng, iar din porţiunea situată în dreapta sa şi din segmentul proximal al bulbului cardiac se va delimita ventriculul drept. Segmentul distal al bulbului cardiac va forma cono-trunchiul din care se vor separa viitoarele căi de ieşire a ventriculelor. În lumenul ansei bulbo-ventriculare, în dreptul viitorului şanţ interventricular, apare primordiul septului interventricular de aspect inelar, conturând orificiul interventricular care permite o largă comunicare a celor două ventricule în dezvoltare. În această etapă, inima embrionară umană seamănă cu inima tricamerală reptiliană (cu excepţia crocodilienilor), la care peretele Sabatier separă incomplet cele două ventricule, permiţând amestecarea sângelui venos cu cel arterial. Diferenţa constă în direcţia de circulaţie a sângelui şi în nivelul la care se petrece acest amestec.

Joncţiunea atrio-ventriculară dreaptă se realizează prin deplasarea spre dreapta a răspântiei atrio-ventriculare. În lumenul căii de ieşire se diferenţiază două căi distincte, calea aortică şi calea pulmonară, iniţial incomplet separate. Calea aortică se deplasează spre stânga şi anterior, astfel că la finele acestor deplasări curbura internă a ansei bulbo-ventriculare reprezintă regiunea de continuitate a joncţiunii atrio-ventriculare cu calea de ieşire.

Diferenţierea porţiunii apicale a prezumtivului ventricul stâng prin apariţia trabeculelor miocardice se poate evidenţia încă înaintea plicaturării tubului cardiac şi devansează procesul similar de la nivelul prezumtivului ventricul drept, miocardul secundar de aspect trabecular diferenţiindu-se de miocardul primar prin expresia factorului natriuretic atrial ANF (Christoffels et al., 2000). Această constatare susţine ideea conform căreia, spre deosebire de diferenţierea celor două atrii care reflectă asimetria stânga-dreapta, confirmată de fenomenul de looping cardiac, diferenţierea morfologică dintre cele două ventricule reflectă mai degrabă dezvoltarea temporo-spaţială în serie a componentei ventriculare a tubului cardiac primitiv (Moorman et al., 2003).

Septarea ventriculului primitiv şi separarea completă a celor două ventricule (drept şi stâng) se realizează după aceea a atriului primitiv, la embrionul de 7 mm (luna a 2-a), şi presupune traversarea mai multor etape succesive; de parcurgerea corectă a acestora depinde evoluţia normală a acestui proces, desincronizarea dintre etape putându-se solda cu apariţia defectelor septale şi cu persistenţa comunicării interventriculare. Închiderea orificiului interventricular presupune coordonarea procesului de creştere a septului interventricular cu cel de fuziune a perniţelor endocardice ale joncţiunii atrio-ventriculare şi ale căii de ieşire.

După efectuarea loopingului cardiac, devansând septarea anatomică, s-ar produce o „septare" funcţională, în sensul separării a două curente sangvine, drept şi stâng, astfel încât pompele ventriculare nu ar mai opera în serie, ci mai degrabă în paralel (Mc Bride et al., 1981). Cercetări ulterioare au demonstrat o hemodinamică embrionară mai complexă decât cea enunţată mai sus, încât „septarea" funcţională devine discutabilă (de Ruiter et al., 1992).

Separarea ventriculelor este indicată iniţial de formarea unei creste musculare – septul interventricular primar – la nivelul regiunii apicale a viitoarelor ventricule. După „balonarea" ventriculelor şi apariţia viitorului şanţ interventricular pe curbura externă a ansei bulbo-ventriculare, se produc modificări importante ale miocardului ventricular (Sedmera et al., 2000), în sensul diferenţierii a două straturi distincte: stratul compact extern primordial şi stratul intern trabecular. La nivelul stratului extern compact, miocitele proliferează activ, îngroşând peretele ventricular (stratul germinativ al miocardului ventricular). Prin proliferarea miocitelor apar structuri musculare trabeculare la nivelul zonelor apicale ale viitoarelor ventricule şi în dreptul adânciturii curburii externe a ansei bulbo-ventriculare, viitorul şanţ interventricular, formaţiuni care invadează rapid cavităţile viitoarelor ventricule. S-a constatat că, în timp ce miocitele stratului compact extern continuă să se dividă intens, cele din structurile trabeculare nu au această capacitate. La inima matură a peştilor şi amfibienilor, trabeculele umplu în întregime cavităţile ventriculare. La mamifere şi la om aceste structuri se reduc treptat, din cele restante modelându-se porţiunea musculară a septului interventricular, muşchii papilari, coloanele musculare intraventriculare şi cordajele tendinoase care fixează valvele atrio-ventriculare. Structurile trabeculare embrionare sunt acoperite de endocard şi îndeplinesc unele funcţii importante: permit schimburile de gaze şi nutrimente între sângele care le scaldă şi pereţii ventriculari, înaintea dezvoltării circulaţiei coronare (Tokuyasu, 1985); transmit unda de contracţie înainte de apariţia sistemului de conducere atrio-ventriculară de la atrii către miocardul ventricular; direcţionează fluxul sangvin în interiorul ventriculului încă neseptat (Hogers et al., 1995).

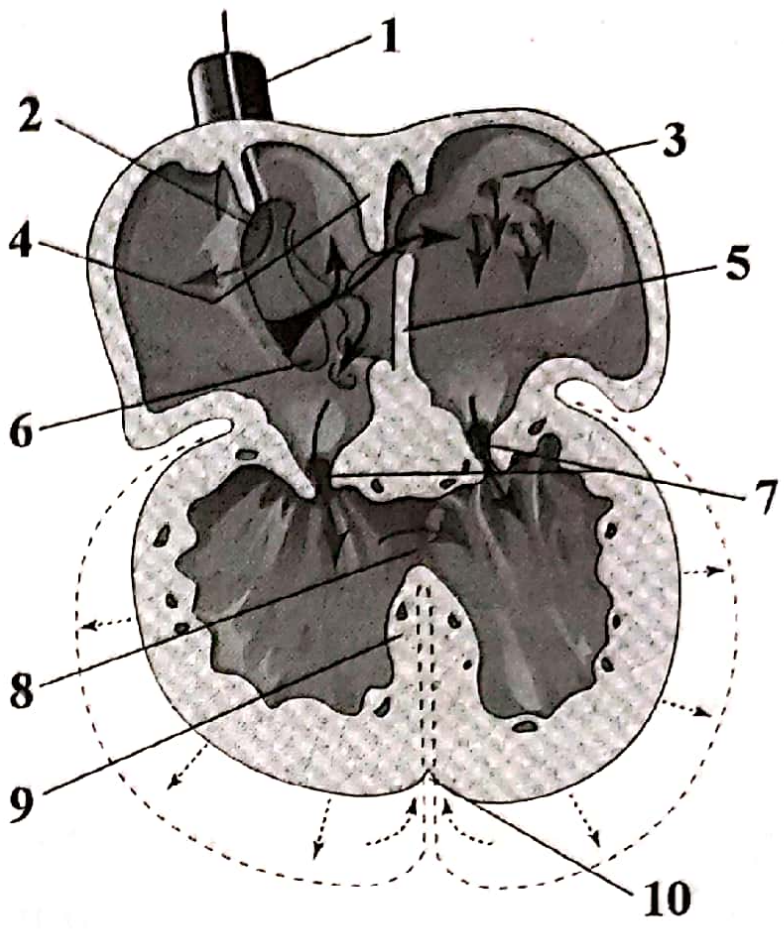

Fig. 5.22. „Balonarea" ventriculelor şi formarea septului interventricular muscular (după Moore şi Persaud): **1.** vena cavă superioară; **2.** orificiul venei cave superioare; **3.** orificiile venelor pulmonare; **4.** septul interatrial secundar; **5.** septul interatrial primar; **6.** orificiul venei cave inferioare; **7.** canalele atrio-ventriculare; **8.** orificiul interventricular primar; **9.** septul interventricular muscular; **10.** şanţul interventricular.

Odată cu fenomenul de „balonare" şi cu creşterea de volum a viitoarelor ventricule, adâncitura care îi separă pe curbura externă a ansei bulbo-ventriculare se adânceşte, iar pereţii ventriculari adiacenţi se apropie, iau contact şi fuzionează. În grosimea acestei structuri constituite din strat miocardic compact şi care intră în constituţia septului interventricular primordial, au loc fenomene active de proliferare miocardică, peretele sporindu-şi grosimea (Moore şi Persaud, 2003). O parte a trabeculelor miocardice care avansează din regiunile apicale către canalul atrio-ventricular se resorb, iar cele din vecinătatea liniei mediane a ventriculului primitiv fuzionează şi intră în constituţia primordiului septului interventricular muscular (**Fig. 5.22**). Datorită participării trabeculelor miocardice, suprafaţa acestui sept apare neregulată. Concomitent cu aceste procese are loc formarea septului atrio-ventricular rezultat din fuzionarea celor două perniţe endocardice ale canalului atrio-ventricular. Din versantul antero-inferior al septului atrio-ventricular se dezvoltă o creastă miocardică ce avansează către cavitatea ventriculului primitiv. De aspect neted, această creastă – rezultată prin transformare miocardică a celulelor mezenchimale subendocardice – fuzionează cu porţiunea trabeculară a septului interventricular, conturând porţiunea dorsală a orificiului interventricular primar (orificiul lui Panizza). Acest orificiu este delimitat de marginea liberă concavă a septului interventricular muscular de aspect inelar şi de perniţele endocardice ale canalului atrio-ventricular, respectiv septul atrio-ventricular rezultat din fuziunea acestora. Prin acest orificiu larg, sângele amestecat ajuns în ventriculul drept este deviat către ventriculul stâng, iar de aici, în circulaţia arterială sistemică a embrionului (**Fig. 5.23**).

În etapa de tub cardiac liniar, factorul de transcripţie Tbx5 este restricţionat la nivelul extremităţii venoase-

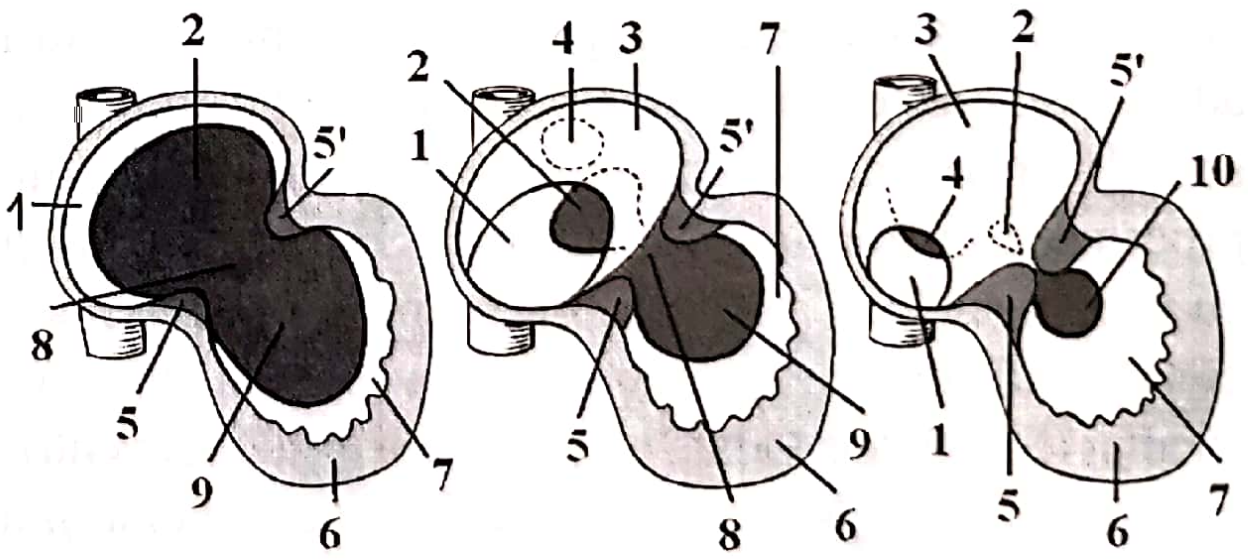

Fig. 5.23. Formarea septului interventricular muscular (după O'Rahilly şi Müller): **1.** sept interatrial primar; **2.** orificiu interatrial primar Born; **3.** sept interatrial secundar; **4.** orificiu interatrial secundar Botal; **5, 5'.** perniţe endocardice ale canalului atrio-ventricular; **6.** miocardul ventricular; **7.** sept interventricular muscular; **8.** canal atrio-ventricular; **9.** orificiu interventricular primar; **10.** orificiu interventricular secundar.

din care se diferenţiază atriul primitiv şi sinusul venos. Ulterior, după plicaturarea tubului cardiac (*looping*), acest factor se evidenţiază şi la nivelul ventriculului stâng, fiind însă complet exclus în ventriculul drept (Bruneau et al., 1999). Aşadar, septul interventricular muscular se formează la zona de contact dintre viitoarele ventricule, din material celular Tbx5 pozitiv în stânga şi Tbx5 negativ în dreapta, factorul Tbx5, jucând un rol important în formarea şi poziţionarea corectă a septului interventricular muscular. Când întreaga masă a ventriculului primitiv exprimă factorul Tbx5, septarea nu se mai petrece şi rezultă un singur ventricul care exprimă markerii specifici ventriculului stâng. Prin devierea graniţei Tbx5 pozitivă/Tbx5 negativă în prezumtivul ventricul drept, se alterează poziţionarea septului interventricular, rezultând un ventricul drept de dimensiuni mici şi chiar un al doilea sept interventricular ectopic (Tacheuki et al., 2003). Factorul Tbx5 interacţionează sinergic cu alte gene (Nkx2.5 şi GATA4) în activarea promotorului factorului natriuretic atrial ANF, exprimat de miocardul ventricular trabecular.

Unii autori (O' Rahilly şi Müller, 2003) înţeleg prin termenul de orificiu interventricular primar deschiderea largă dintre marginea liberă a septului interventricular muscular primar şi cele două perniţe endocardice încă nefuzionate ale canalului atrio-ventricular. După fuzionarea acestora şi formarea septului atrio-ventricular (*septum intermedium*), acest orificiu se restrânge, porţiunea superioară devenind vestibulul aortic din ventriculul stâng. Orificiul restant de dimensiuni mai mici formează orificiul interventricular secundar. Închiderea lui se realizează prin proliferarea unor structuri adiacente: crestele bulbare ale septului cono-truncal şi septul atrio-ventricular. Aceste structuri suferă un proces de transformare fibroasă, fuzionează între ele şi cu marginea liberă a septului interventricular muscular, constituind porţiunea membranoasă a septului interventricular (**Fig. 5.24**). Odată cu separarea atriilor şi ventriculelor şi cu divizarea canalului atrio-ventricular şi a cono-trunchiului, fenomene coroborate cu deplasarea spre dreapta a joncţiunii atrio-ventriculare şi spre stânga a căii de ieşire, trunchiul pulmonar comunică cu ventriculul drept, iar aorta cu ventriculul stâng.

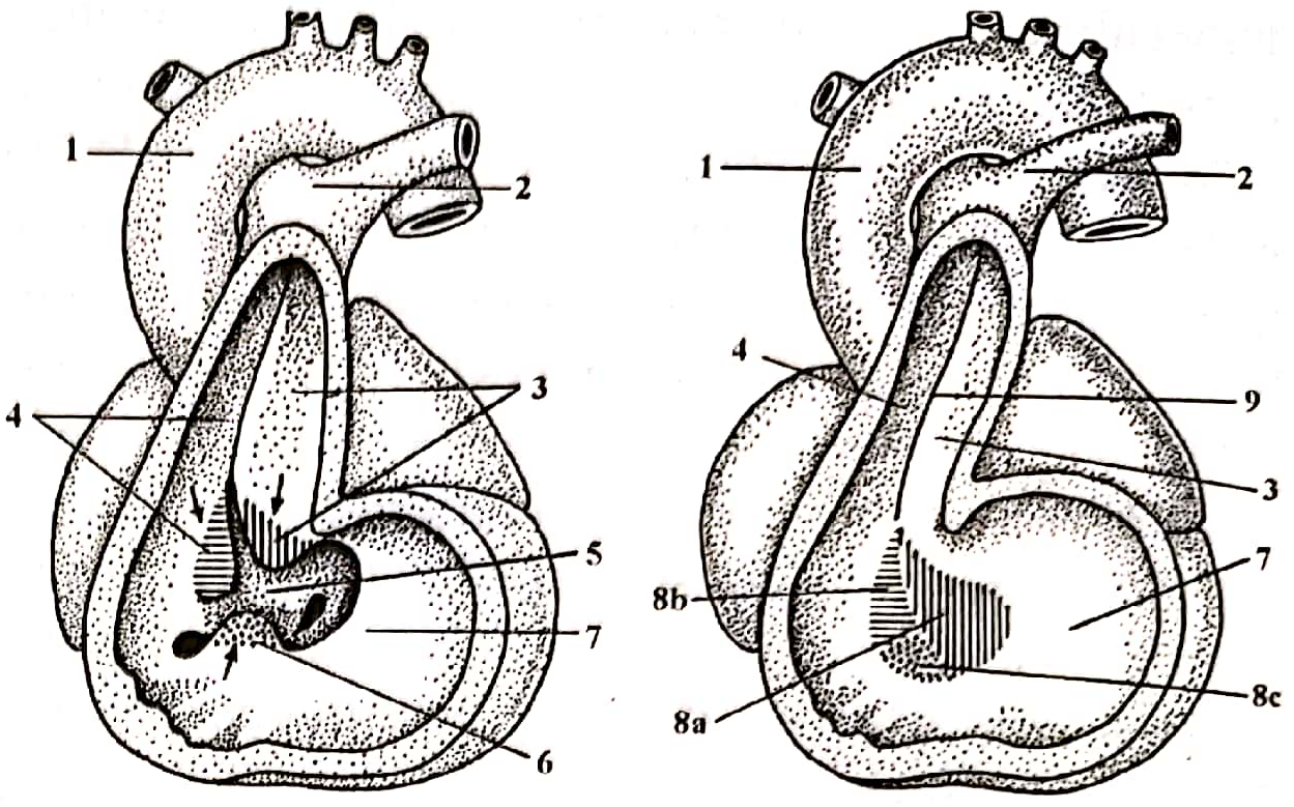

Fig. 5.24. Formarea porţiunii membranoase a septului interventricular (după Andronescu):
1. aorta ascendentă; **2.** trunchiul pulmonar; **3.** creastă bulbară stângă; **4.** creastă bulbară dreaptă; **5.** orificiu interventricular secundar; **6.** sept atrio-ventricular (intermediar); **7.** sept interventricular muscular; **8.** sept interventricular membranos: **a.** porţiunea derivată din creasta bulbară stângă; **b.** porţiunea derivată din creasta bulbară dreaptă; **c.** porţiunea derivată din septul atrio-ventricular (intermediar); **9.** sept aortico-pulmonar.

După septarea canalului atrio-ventricular evoluează perniţele endocardice laterale dreaptă şi stângă, fiecare din ele formată din doi muguri, superior şi inferior. Perniţa laterală stângă dă naştere unei lame subţiri care coboară oblic în cavitatea ventriculului stâng, unde va forma cuspa anterioară a valvei mitrale. Mugurii perniţei laterale drepte fuzionează între ei şi apoi cu extremitatea inferioară a crestei endocardice conotruncale posterioare. Formaţiunea astfel constituită creşte în dimensiune şi încrucişează lumenul canalului atrio-ventricular drept, împărţindu-l într-o porţiune caudală (canalul tricuspidian) şi alta cranială (canalul bulbo-atrial). La nivelul canalului bulbo-atrial avansează o formaţiune fibroasă care formează porţiunea atrio-ventriculară a septului interventricular membranos, în timp ce porţiunea tricuspidiană corespunde septului membranos care închide orificiul interventricular secundar.

Odată cu formarea septului interventricular membranos şi cu fuziunea acestuia cu porţiunea musculară, se încheie septarea ventriculelor şi se realizează separarea lor completă. Acest fenomen are loc la cumpăna dintre săptămânile 7 şi 8, adică spre sfârşitul perioadei embrionare în dezvoltarea produsului de concepţie.

Desincronizarea etapelor de formare a septului interventricular ori perturbări în morfogeneza părţilor sale constitutive sunt responsabile de apariţia unor malformaţii cardiace: persistenţa canalului atrio-ventricular, persistenţa comunicării interventriculare, malformaţii ale cuspei septale a valvei tricuspide, respectiv cuspei anterioare a valvei mitrale etc.

2.5.5. Septarea căii de ieşire

După plicaturarea tubului cardiac, ansa bulboventriculară se continuă cu trunchiul arterial, al cărui capăt distal uşor dilatat formează sacul aortic, originea aortei ventrale. În cursul săptămânii a 5-a, porţiunea proximală a bulbului cardiac este încorporată în ventriculul drept, iar porţiunea distală capătă denumirea de con din care se constituie compartimentele de ejecţie ale celor două ventricule. Pe inima matură conul arterial (Luschka) sau infundibulul (Wolff) reprezintă compartimentul de ejecţie al ventriculului drept. Canalul arterial (Marc See) sau vestibulul aortic reprezintă compartimentul de ejecţie al ventriculului stâng şi ia naştere din porţiunea proximală a orificiului interventricular primar; rezultă de aici că, cel puţin parţial, acest orificiu nu se obliterează niciodată complet. Limita proximală a conului arterial al ventriculului drept corespunde unui inel miocardic (ostiul bulbar) închis de creasta supraventriculară, muşchiul papilar anterior şi trabecula septo-marginală (*moderator band*), inel care separă compartimentul de recepţie (primire) cu pereţi accidentaţi de structuri miocardice de origine trabeculară, de cel de ejecţie (evacuare) cu pereţii netezi, ale cavităţii ventriculului drept. Formaţiunile miocardice amintite sunt coloane musculare de ordinul I, II şi III, dintre care creasta supraventriculară aparţine embriologic conului, iar celelalte se dezvoltă din miocardul trabecular al ventriculului drept. Limita distală a conului corespunde valvelor arteriale pulmonare.

Trunchiul arterial continuă conul embrionar până în punctul unde perforează sacul pericardic; distal de acest punct dispare peretele miocardic şi gelatina cardiacă. Porţiunea proximală a trunchiului arterial dă naştere valvelor arteriale pulmonare şi aortice, în timp ce porţiunea distală uşor dilatată (sacul aortic) se continuă cu aorta ventrală embrionară.

Conul împreună cu trunchiul arterial formează cono-trunchiul din care se vor separa cele două mari căi de ieşire ale ventriculelor, trunchiul arterial pulmonar şi aorta ascendentă, cu cele două porţiuni distincte: intracardiacă şi extracardiacă. Septarea cono-trunchiului şi separarea celor două mari artere încep imediat după ce, în cursul săptămânii a 5-a, porţiunea proximală a bulbului cardiac este încorporată ventriculului drept. Prin transformare epitelial-mezenchimală, se înmulţesc celulele mezenchimale subendocardice de-a lungul a două linii longitudinale, care astfel se înalţă şi constituie două perniţe endocardice, dreaptă şi stângă (**Fig. 5.25**). În acest timp cono-trunchiul se scurtează şi se turteşte la nivelul feţelor ventrală şi dorsală. Perniţele endocardice cresc în înălţime prin invadare mezenchimală şi devin creste cono-truncale. Ele sunt aşezate în continuarea perniţelor endocardice atrio-ventriculare. Prin remodelarea cono-trunchiului, continuitatea mezenchimului valvei mitrale şi a valvelor arteriale aortice se păstrează, dar se pierde între valva tricuspidă şi valvele arteriale pulmonare. Perturbarea genetică a acestui proces poate provoca persistenţa unui cono-trunchi şi a unor valve arteriale de structură miocardică, apariţia defectului septal interventricular sau a ventriculului drept cu dublă ieşire (Gittenberger-de Groot şi Poelmann, 1997). Crestele cono-truncale par a fi consecinţa separării preliminare a celor două curente sangvine aortic şi pulmonar, separare care ar determina proliferarea mezenchimală şi înălţarea celor două creste.

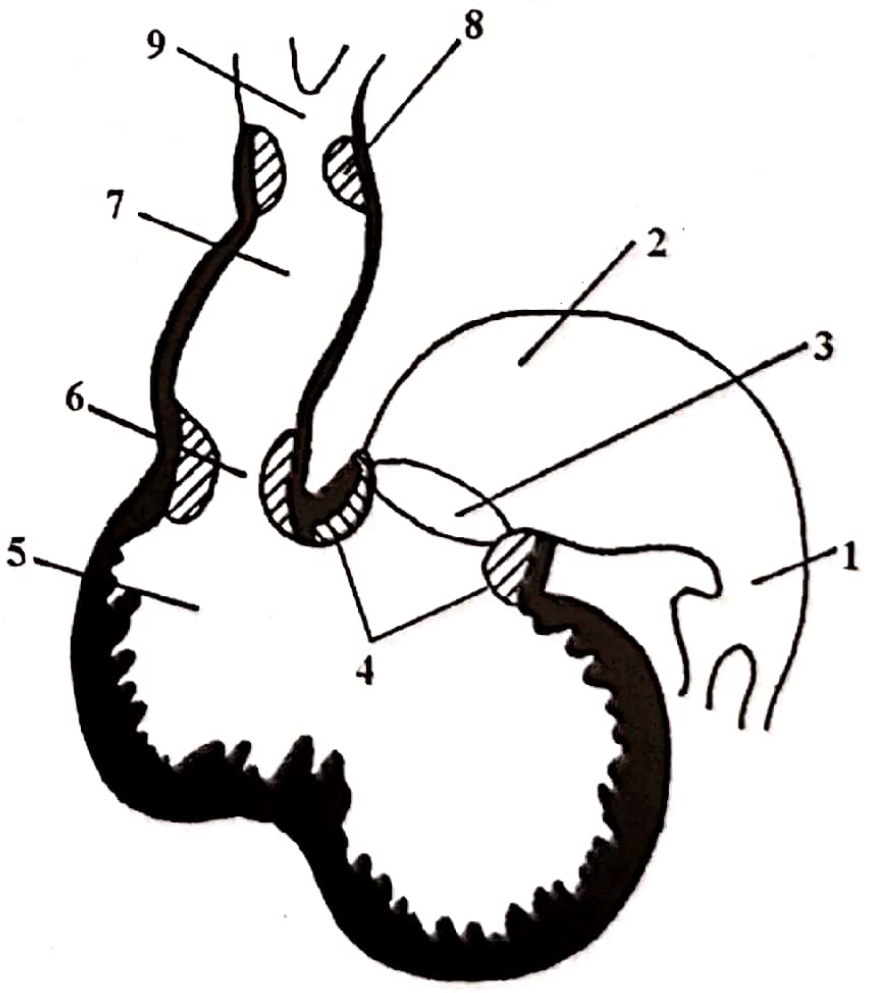

Fig. 5.25. Perniţele endocardice ale căii de ieşire (după Andronescu): **1.** sinus venos; **2.** atriu primitiv; **3.** canal atrio-ventricular; **4.** perniţe endocardice ale canalului atrio-ventricular; **5.** ventricul prezumtiv drept; **6.** strâmtoarea lui Haller şi perniţele endocardice; **7.** bulb cardiac; **8.** trunchi arterial şi perniţele endocardice; **9.** sac aortic.

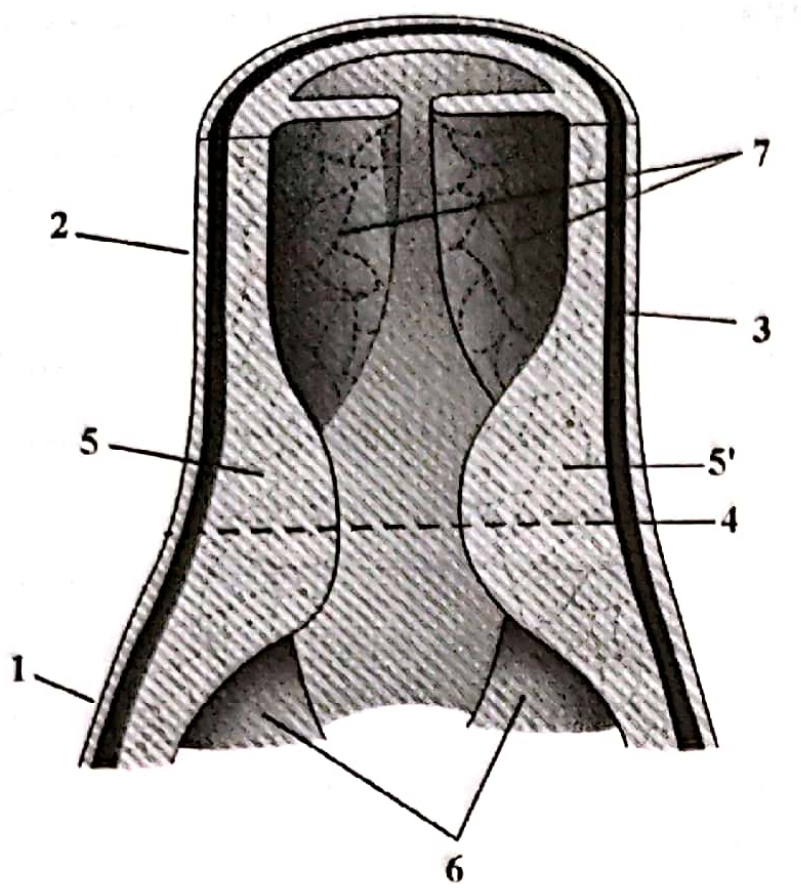

Fig. 5.26. Formarea crestelor cono-truncale (după Moore şi Persaud): **1.** bulb cardiac; **2.** trunchi arterial; **3.** pătura miocardică; **4.** strâmtoarea lui Haller; **5, 5'.** pernițele endocardice ale strâmtorii lui Haller; **6.** creste endocardice bulbare; **7.** creste endocardice cono-truncale.

Prezența crestelor separă inițial incomplet cono-trunchiul aortic în dreapta, de cono-trunchiul pulmonar aşezat în stânga (**Fig. 5.26**). Când porțiunile proximale ale crestelor fuzionează printr-un proces încă insuficient elucidat, se separă căile de ieşire subaortică şi subpulmonară intracardiace. La acest nivel se produce transformarea miocardică a celulelor mezenchimale subendocardice, proces care avansează distal. Prin acest proces se constituie creasta supraventriculară şi septul muscular care separă la originea lor cele două căi de ieşire ale ventriculelor. În acelaşi timp, celule neurocristale din structura crestelor neurale care au migrat în grosimea crestelor endocardice dispar – posibil prin apoptoză – şi se presupune că joacă rol în reglarea procesului de transformare miocardică (Poelmann et al., 1998). În porțiunea proximală a trunchiului arterial, în dreptul strâmtorii lui Haller, apar patru mici pernițe endocardice din care se vor constitui valvele arteriale.

Prin torsionarea ansei bulbo-ventriculare şi a porțiunii proximale a conului, crestele endocardice sunt antrenate în această mişcare şi se răsucesc, căpătând un traiect în spirală. Acest fenomen mecanic are loc în cursul săptămânilor 5 şi 6 şi pare a avea legătură cu alungirea marcată a celor două artere. Prin luarea de contact şi fuzionarea celor două creste cono-truncale se constituie septul spiral, care separă complet calea de ieşire pulmonară de calea de ieşire aortică. În structura crestelor cono-truncale migrează celule de origine neurocristală care participă la formarea septului spiral.

Septul spiral avansează cranio-caudal şi realizează joncțiunea cu septul interventricular muscular, contribuind la completarea porțiunii membranoase a septului interventricular. Dispoziția helicoidală a acestui sept face ca inițial trunchiul arterial pulmonar să se aşeze în spirală în jurul aortei ascendente. Concomitent cu procesul de septare, cono-trunchiul suferă şi un proces de torsionare a extremităților, iar în săptămânile 6–7, o detorsionare. Astfel, compartimentul aortic ajunge în comunicare cu ventriculul stâng, iar cel pulmonar, cu ventriculul drept (**Fig. 4.27**).

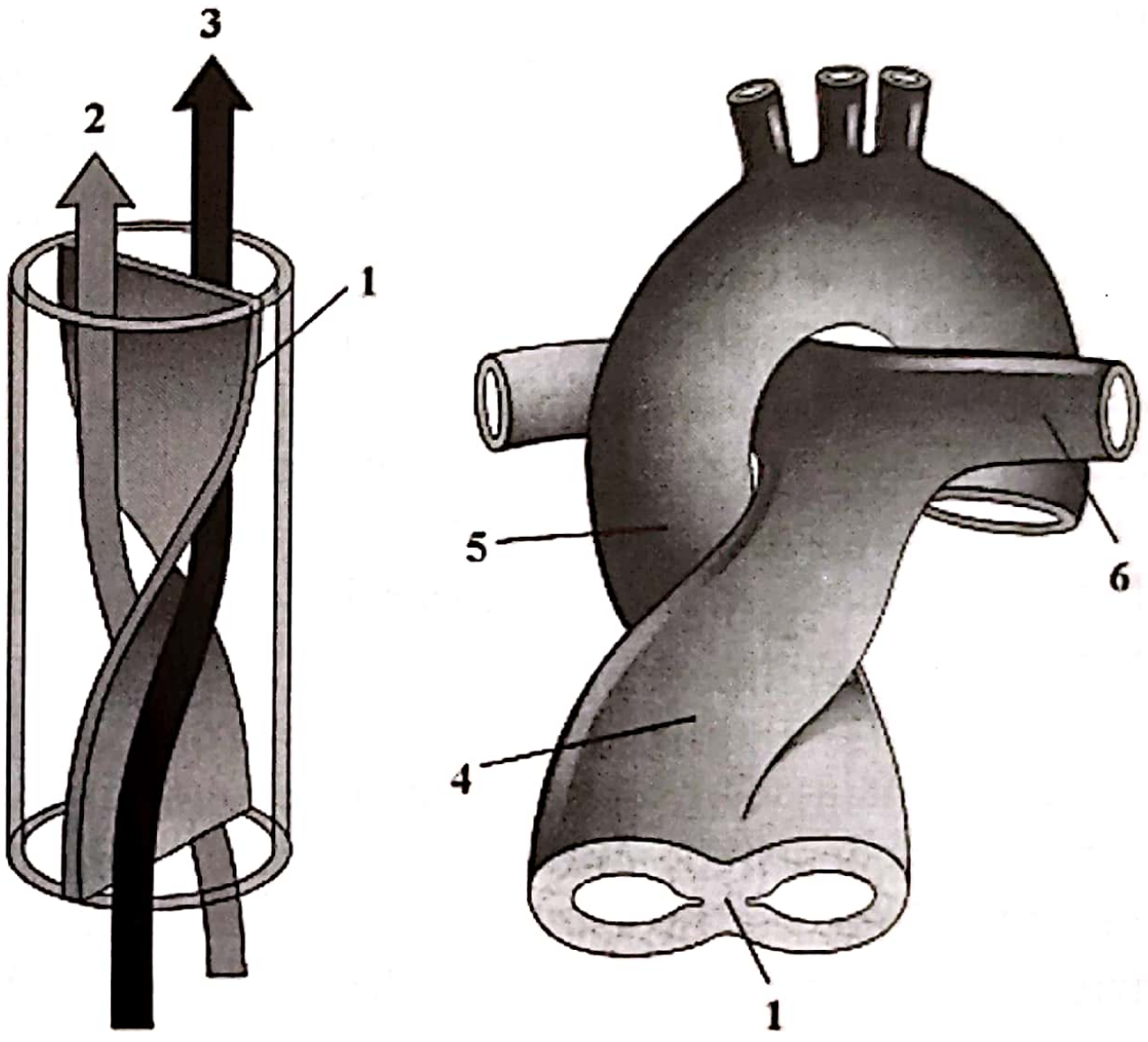

Fig. 5.27. Septul spiral; separarea căilor de ieşire ventriculare (după Moore şi Persaud):
1. sept spiral; **2.** cale aortică; **3.** cale pulmonară;
4. trunchi pulmonar; **5.** aorta ascendentă; **6.** arteră pulmonară stângă.

În acelaşi timp, la nivelul sacului aortic, între arcurile aortice 4 şi 6 îşi face apariția septul aortico-pulmonar care va definitiva separarea segmentelor extracardiace ale celor două mari artere. El provine din ectomezenchimul compact de origine neurocristală (Kirby et al., 1983) şi se dezvoltă din peretele posterior al sacului aortic. De aspectul unei furci cu două brațe, acest sept avansează caudal către inimă şi fuzionează cu septul spiral prin mecanisme complexe, astfel încât apare distinctă separația trunchiului pulmonar de aorta ascendentă. După această separație şi prin remodelarea arcurilor aortice, aorta ascendentă se continuă cranial cu al patrulea arc aortic stâng, din care se va constitui arcul aortic definitiv, iar trunchiul pulmonar se continuă cranial cu perechea a şasea de arcuri aortice, din care se vor diferenţia arterele pulmonare şi ductul arterial Botal (**Fig. 5.28**).

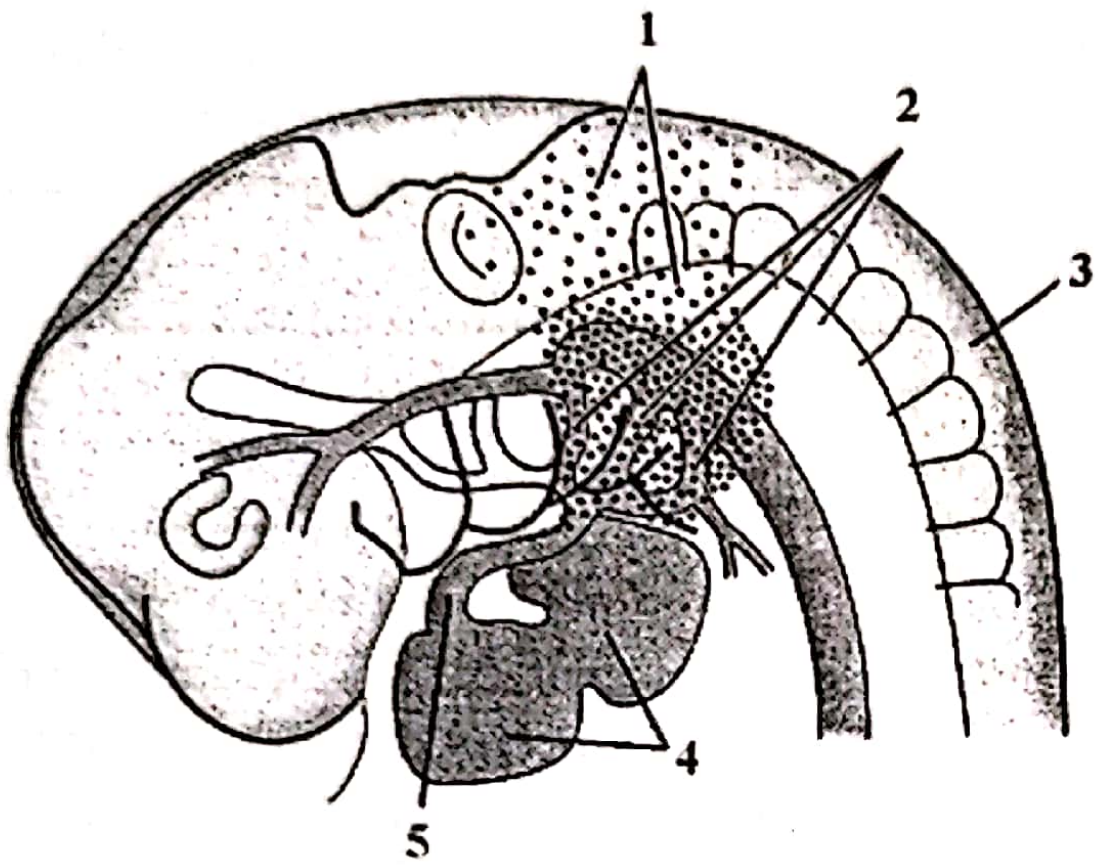

Fig. 5.28. Originea neurocristală a septului aortico-pulmonar (după McQueen şi Wessels): **1.** creste neurale cardiace; **2.** arcuri aortice; **3.** tub neural; **4.** inimă; **5.** calea de ieşire.

Avansarea septului spiral cono-truncal către porţiunea proximală a trunchiului arterial intersectează perniţele endocardice anterioară şi posterioară din care se dezvoltă valvele arteriale. Astfel, perniţa dreaptă şi jumătatea dreaptă a perniţelor anterioară şi posterioară formează valvele arteriale aortice, iar perniţa stângă şi jumătatea stângă a perniţelor anterioară şi posterioară formează valvele arteriale ale trunchiului pulmonar. Prin torsionarea şi detorsionarea extremităţilor conotrunchiului, se schimbă poziţia reciprocă a celor două mari artere şi – în consecinţă – orientarea viitoarelor valve arteriale.

La embrionul de 20 mm, porţiunea distală a bulbului arterial şi întregul trunchi arterial apar definitiv septate.

Procesul de separare a celor două căi de ieşire (aorta şi trunchiul pulmonar) şi alinierea lor corectă la cele două ventricule presupune acţiunea complexă a numeroşi factori genetici, care controlează procesul de plicaturare şi torsionare a tubului cardiac (*looping*), precum şi procesul de septare cono-truncală, un rol important având o serie de gene exprimate asimetric de către celulele nodului Hensen şi de mezodermul lateral splanhnic, gene care acţionează prin intermediul unor factori de transcripţie şi de creştere (Shh, FGFβ, BMP, gena Pitx2, genele Tbx5 şi Tbx20 etc.). Un looping cardiac incomplet se manifestă în principal prin defecţiuni în alinierea marilor artere la cele două ventricule (transpoziţia marilor vase, ventricul drept cu dublă ieşire, aorta „călare" asociată cu defect septal interventricular etc.) (Bartram et al., 2001). Pe de altă parte, în morfogeneza septului spiral şi a septului aortico-pulmonar sunt implicate celule de origine neurocristală cu posibil rol în procesul de transformare miocardică a porţiunii proximale a conului şi septului spiral. Ablaţia experimentală a crestelor neurale provoacă scurtarea căii de ieşire şi defecţiuni ale procesului de looping cardiac. În fine, s-a sugerat că transformarea miocardică parţială a căii de ieşire ar avea un rol esenţial în procesul de looping cardiac, întrucât blocarea experimentală a acestui eveniment provoacă defecţiuni în derularea procesului şi lipsa de aliniere a aortei la ventriculul stâng (Yelbuz et al., 2002).

2.5.6. Dezvoltarea valvelor cardiace

Inima umană matură posedă o serie de aparate valvulare care, din punct de vedere funcţional, unidirecţionează fluxul sangvin intracardiac, împiedicând regurgitarea sângelui dintr-un segment în segmentul proximal. Cu excepţia valvelor sino-atriale embrionare, ale căror vestigii pe inima matură au rol funcţional insignifiant, valvele atrio-ventriculare şi cele arteriale sunt de maximă importanţă în asigurarea funcţiei normale de pompă a inimii şi a sensului normal de circulaţie a sângelui.

Valva sino-atrială embrionară stângă este implicată în procesul de septare a atriului primitiv, făcând corp comun cu septul interatrial matur, în structura complexă a căruia nu poate fi identificată. Din fosta valvă sino-atrială dreaptă se păstrează pe inima matură porţiunea sa anterioară, sub forma valvei orificiului sinusului coronar (valva Thebesius) de structură fibroasă, şi porţiunea posterioară, sub forma valvei orificiului cav inferior (valva Eustachio), de asemenea de structură fibroasă. Cele două valve contureazǎ flancul antero-lateral al celor două orificii, fiind incomplete anatomic şi insuficiente funcţional. Uneori valva orificiului cav inferior urcă până la deschiderea venei cave superioare pe peretele superior al atriului drept.

Valvele cardiace se dezvoltă la nivelul răspântiei atrio-ventriculare şi al căii de ieşire. La acest nivel, după plicaturarea tubului cardiac primitiv, gelatina cardiacă (*gelatinoreticulum*) subendocardică este invadată de celule mezenchimale apărute prin procesul de transformare epitelial-mezenchimală a celulelor endocardice, dând naştere perniţelor endocardice. Aceste structuri funcţionează ca veritabile valve primitive (Markwald et al., 1977; Wessels et al., 1996). Creşterea în dimensiuni a perniţelor endocardice are loc prin multiplicarea celulelor mezenchimale astfel apărute, în grosimea gelatinei cardiace. În structura perniţelor endocardice, între endocard şi miocardul subiacent, în grosimea gelatinei cardiace se găseşte un matrix central care conţine celule mezenchimale, colagen, elastină şi glicozaminoglicani. În etapele următoare se produc remodelări ale matrixului central prin fenomene de diferenţiere celulară şi apoptoză, dependente de interacţiunea dintre miocardul subiacent, matrixul central şi endocard.

Factorul pleiotrop de creştere VEGF este implicat în controlul dezvoltării perniţelor endocardice prin reglarea proliferării celulare şi a supravieţuirii celulelor endoteliale embrionare (Ferrara et al., 2003). El interacţionează cu gena GATA4 şi proteina NFATc1 în diferenţierea endotelial-endocardică a progenitorilor cardiaci, intervenind astfel în etapele timpurii ale dezvoltării structurilor valvulare (Nemer şi Nemer, 2002; Johnson et al., 2003). Conexinele, grup heterogen de proteine transmembranare, intervin în realizarea legăturilor de tip gap între celulele endocardice. Conexina Cx45 intervine în dezvoltarea perniţelor endocardice. Expresia acestei proteine în miocardul canalului atrio-ventricular transmite semnale necesare diferenţierii celulelor endocardice în procesul de iniţiere a dezvoltării perniţelor endocardice (Hogan et al., 2003). Proteina transmembranară Notch, convertită în coactivator de transcripţie, joacă rol esenţial în procesul de transformare epitelial-mezenchimală la nivelul perniţelor endocardice (Timmerman et al., 2004). Interacţiunea dintre Wnt/β-catenină intervine la nivelul canalului atrio-ventricular şi al căii de ieşire, controlând dezvoltarea perniţelor endocardice, posibil prin colaborare convergentă cu proteina transmembranară CD31 din familia imunoglobulinelor. B-catenina acţionează ca o verigă între actină şi VE-cadherină cu rol în aderenţa intercelulară endotelială. Superfamilia citokinelor TGF-β care include şi proteinele BMP reprezintă factori de semnalizare implicaţi în formarea perniţelor endocardice. Pe embrionii de şoarece, factorii BMP2 şi BMP4 sunt exprimaţi de miocardul canalului atrio-ventricular şi al căii de ieşire, iar factorul BMP6 de miocardul, mezenchimul şi endocardul supraiacent, cu precădere la nivelul canalului atrio-ventricular (Roelen et al., 1997). Factorul de creştere BMP2 abilitează progenitorii cardiaci de a se diferenţia în celule endocardice capabile de transformare epitelial-mezenchimală cu rol în formarea şi poziţionarea corectă a perniţelor endocardice ca precursori ai aparatelor valvulare (Rivera şi Tabin, 2007). Citokinele TGF-β interacţionează cu receptorii specifici transmembranari şi activează proteinele Smad, mediatorii intracelulari pentru semnalele TGF-β. S-a demonstrat rolul important al receptorilor din familia ErbB în remodelarea perniţelor endocardice şi transformarea lor în structuri valvulare subţiri, de constituţie fibroasă (Schroeder et al., 2003).

Sub acţiunea acestor numeroşi factori, dezvoltarea valvelor cardiace se realizează în mai multe etape succesive (Armstrong şi Bischoff, 2004). În prima etapă, celulele endocardice care tapetează canalul atrioventricular şi pereţii căii de ieşire trebuie să dobândească capacitatea de transformare epitelial-mezenchimală. Sub influenţa semnalelor proteinei Notch, convertită în coactivator de transcripţie, unele celule endocardice dobândesc competenţă în transformare epitelial-mezenchimală (Wagner şi Siddiqui, 2007). Concomitent, semnale Wnt/β-catenină stimulează sinteza factorilor de creştere BMP care iniţiază procesul de transformare epitelial-mezenchimală. În a doua etapă, celulele endocardice diferenţiate mezenchimal părăsesc endocardul şi populează gelatina cardiacă. Factorul TGF-β scade expresia VE-cadherinei, stimulând procesul de delaminare a celulelor stratului endocardic, iar refacerea acestuia este controlată de VEGF şi NFATc1 prin stimularea proliferării celulare. În a treia etapă, migrarea celulelor mezenchimale în gelatina cardiacă este controlată de acidul hialuronic prin intermediul receptorilor ErbB. A patra etapă presupune transformarea fibroasă a perniţelor endocardice, proces insuficient elucidat. Se pare că intervine neurofibromina cu acțiune inhibitoare asupra extensiei procesului de transformare epitelial-mezenchimală şi a repopulării endocardului. Acțiunea factorului TGF-β este atenuată de proteinele Smad, care astfel contribuie la dezvoltarea normală a aparatelor valvulare. Controlul remodelării finale pare să implice semnale apoptotice.

În dezvoltarea valvelor arteriale participă şi celule de origine extracardiacă migrate din crestele neurale. Aceste celule nediferențiate părăsesc structurile de origine şi formează ectomezenchimul, care contribuie la diferențierea multor structuri embrionare (Le Douarin, 1982). Unele celule ectomezenchimale din aşa-zisele creste neurale cardiace migrează în axul arcurilor branhiale unde se aşază în jurul arcurilor aortice. Altele migrează în pernițele endocardice ale căii de ieşire, fiind implicate în embriogeneza valvelor arteriale (Waldo et al., 1996; Poelmann et al., 1998) şi în formarea septului cono-truncal şi aortico-pulmonar (Kirby et al., 1983). Defecțiuni în evoluția crestelor neurale cardiace sau extirparea lor experimentală provoacă malformații importante ale căii de ieşire (Bockman et al., 1983), care pot fi etichetate drept neurocristopatii cardio-vasculare.

Valvele atrio-ventriculare se formează la nivelul răspântiei atrio-ventriculare din pernițele endocardice ale canalului atrio-ventricular şi din miocardul trabecular ventricular (**Fig. 5.29**). Spre sfârşitul săptămânii a 4-a apar la nivelul canalului atrio-ventricular două pernițe endocardice. Pernița superioară este ataşată miocardului atrio-ventricular ventral, iar cea inferioară, miocardului atrio-ventricular dorsal. Sub controlul factorilor de creştere TGFβ1 şi 2, BMP2A, BMP4 şi a proteinei Slug, miocardul canalului atrio-ventricular emite semnale chimice care stimulează transformarea epitelial-mezenchimală a unor celule endocardice de la suprafața pernițelor, celulele mezenchimale astfel apărute invadând gelatina subendocardică. Grație acestui proces, pernițele endocardice cresc în dimensiuni, iau contact şi fuzionează, formând septul atrio-ventricular (intermediar). Acest sept divide canalul atrio-ventricular în două canale separate, drept şi stâng. Concomitent apar două pernițe laterale de dimensiuni mai reduse. Pernița laterală dreaptă se aşază în continuitate cu creasta posterioară (parietală) a conotrunchiului. Inițial orificiile canalelor atrio-ventriculare sunt de dimensiuni mici, fiind înconjurate de plici endocardice, dependințe ale pernițelor inițiale ale canalului atrio-ventricular. Aceste plici reprezintă precursorii valvelor atrio-ventriculare.

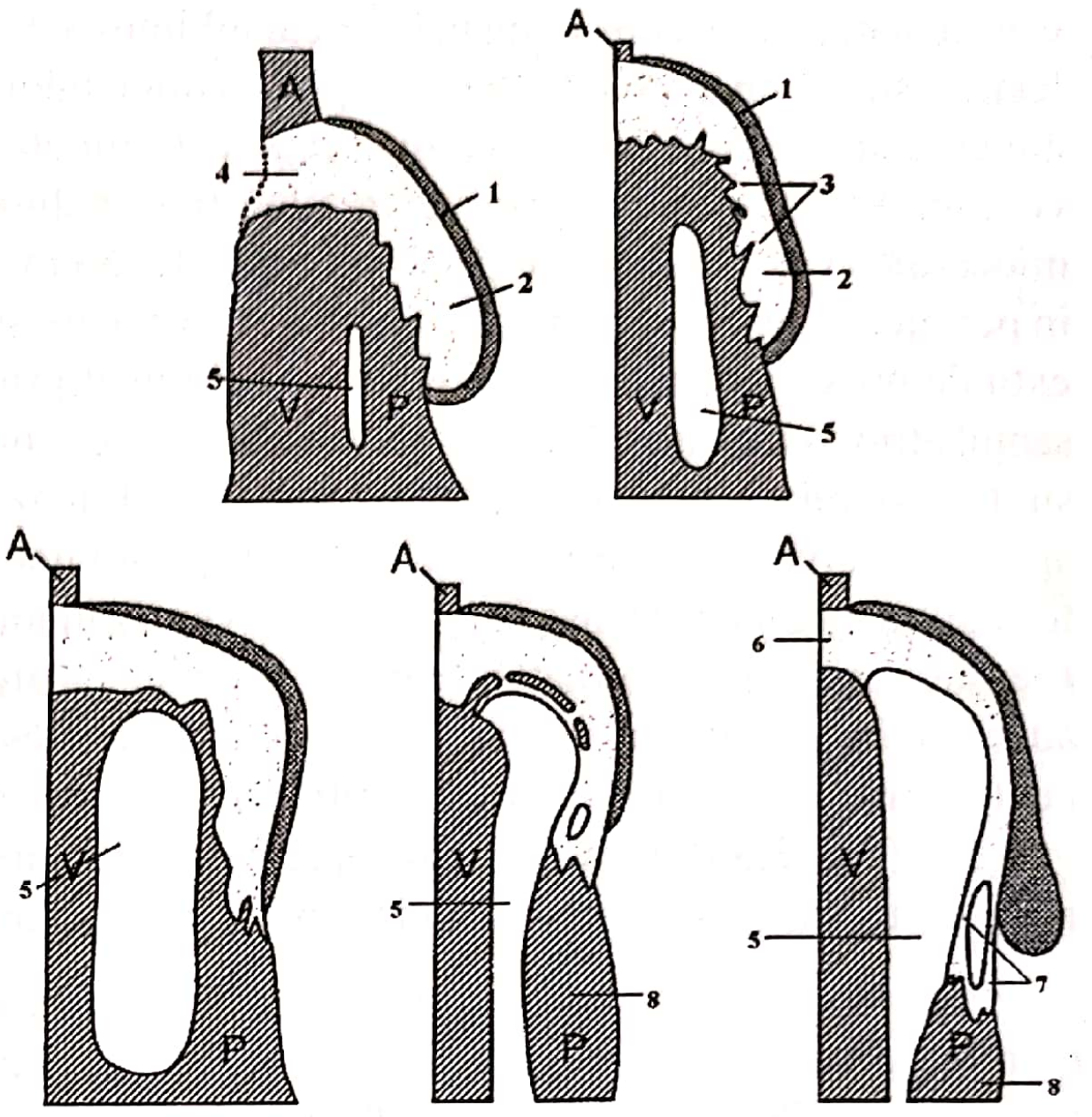

Fig. 5.29. Formarea valvelor atrio-ventriculare (după Oosthoek): **A** – miocard atrial; **V** – miocard ventricular compact; **P** – miocard ventricular trabecular; **1.** pernită endocardică; **2.** gelatină cardiacă; **3.** trabecule miocardice; **4.** celule mezenchimale migrate la nivelul şanțului atrio-ventricular; **5.** plan de clivaj; **6.** inel atrio-ventricular; **7.** corzi tendinoase; **8.** muşchi papilar.

Inițial, pernițele endocardice sunt invadate de mioblaste de origine ventriculară. Ele populează aceste structuri pe toată lungimea canalului atrio-ventricular. Prin formarea centrului fibros al inimii (crux cordis) în structura centrală a septului atrio-ventricular şi prin fuziunea celulelor mezenchimale din gelatina cardiacă a pernițelor endocardice cu celulele mezenchimale invaginate la nivelul şanțului atrio-ventricular de la suprafața inimii – aduse la acest nivel în cursul migrației celulelor proepicardice –, se întrerupe continuitatea dintre miocardul atrial şi cel ventricular, cu excepția zonei unde se va diferenția fasciculul atrio-ventricular His (Wessels et al., 1996). Uneori se mai pot evidenția la nou-născut miocite restante din pătura miocardică atrio-ventriculară embrionară, temporar continuă. Întreruperea continuității miocardului atrio-ventricular, proces care se încheie în cursul lunii a 4-a fetale, este secondatde retragerea treptată a miocitelor din grosimea pernițelor endocardice către extremitatea ventriculară a canalului atrio-ventricular. Între pătura miocardică ventriculară compactă și miocitele migrate în pernițele endocardice apare un plan de clivaj care se extinde proximal până la mezenchimul invaginat prin șanțul atrio-ventricular. Mecanismele acestui proces nu sunt pe deplin elucidate. În acest mod se schițează aparatele valvulare atrio-ventriculare, de aspectul unor formațiuni conice pătrunse spre cavitatea ventriculară. Ele sunt conectate la formațiuni miocardice trabeculare aderente la pereții ventriculari, rezultate prin coalescența miocitelor care pătrund inițial în grosimea valvelor (**Fig. 5.30**). Inițial unitare, aparatele valvulare atrio-ventriculare își pierd miocitele și miezul lor suferă un proces de transformare fibroasă (Oosthoek et al., 1998). Porțiunea periferică devine margine aderentă, fixându-se de inelele fibroase derivate din mezenchimul șanțului atrio-ventricular și care conturează orificiile atrio-ventriculare. Trabeculele miocardice fine din structura valvelor, ca și cele din vecinătatea marginii libere suferă un proces de transformare fibroasă, devenind corzi tendinoase. Ele se desprind din porțiunea proximală a trabeculelor miocardice care devin mușchi papilari. Astfel se constituie aparatul de tensionare valvulară. Mușchii papilari, detectabili în săptămâna a 5-a în ventriculul stâng și o săptămână mai târziu în ventriculul drept, iau naștere din miocardul trabecular al compartimentului de recepție al cavității ventriculare, probabil prin sudarea mai multor trabecule vecine, fapt dovedit de suprafața neregulată și de vârful adesea multifid al acestor mușchi. Cei doi mușchi papilari ai ventriculului stâng au origine într-o masă trabeculară, inițial unitară, din care se separă. Miocardul trabecular al compartimentului de ejecție regresează, el neparticipând în morfogeneza aparatelor valvulare atrio-ventriculare.

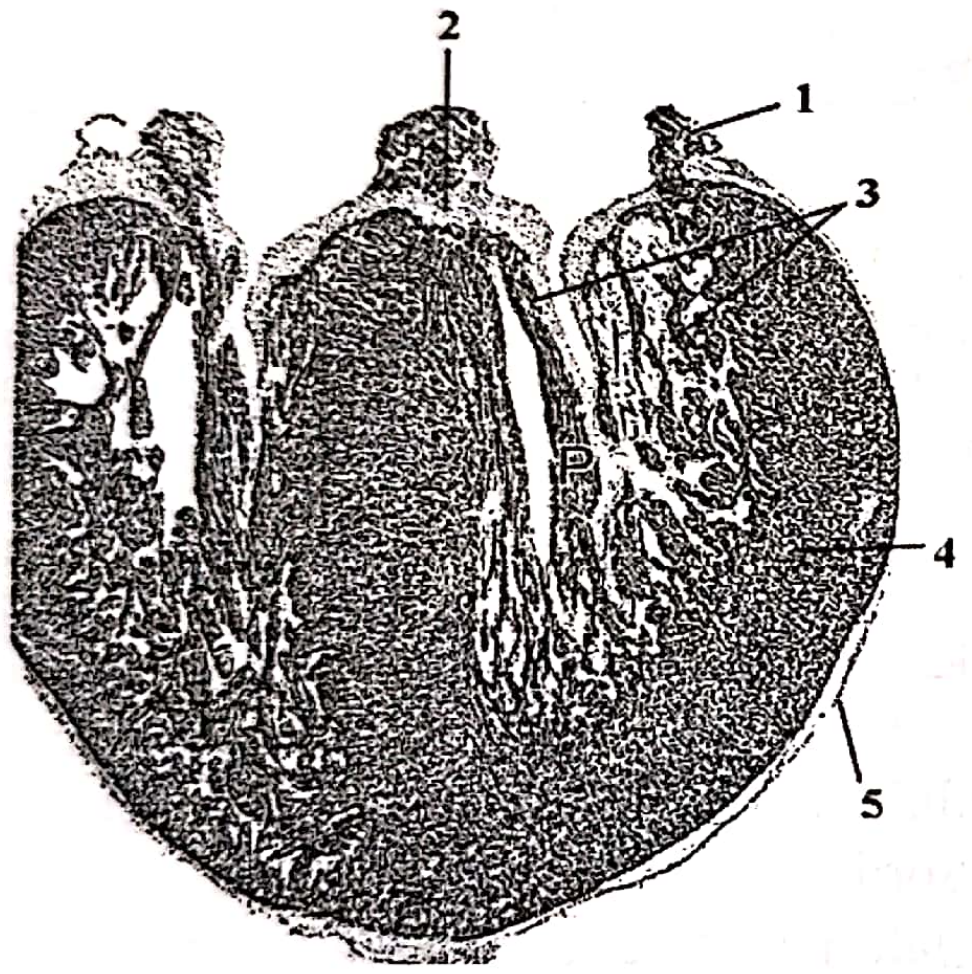

Fig. 5.30. Miocardul trabecular din structura viitoarelor valve atrio-ventriculare (secțiune microscopică) (după Oosthoek): **1.** miocard atrial; **2.** crux cordis; **3.** miocard ventricular trabecular; **4.** miocard ventricular compact; **5.** epicard.

La nivelul marginii libere a valvelor apar incizuri profunde care decupează cuspele: trei în dreapta (valva tricuspidă) și două în stânga (valva bicuspidă sau mitrală). Uneori se observă mici cuspe accesorii între cele principale.

Dezvoltarea aparatelor valvulare atrio-ventriculare se prelungește până în săptămâna a 14-a când componentele miocitare sunt complet eliminate și înlocuite de țesut fibros, iar mușchii papilari și corzile tendinoase capătă aspectul caracteristic inimii mature (**Fig. 5.31**). Dintre toate, cuspa septală (medială) a valvei tricuspide se dezvoltă cel mai tardiv, în legătură cu dezvoltarea septului interventricular membranos.

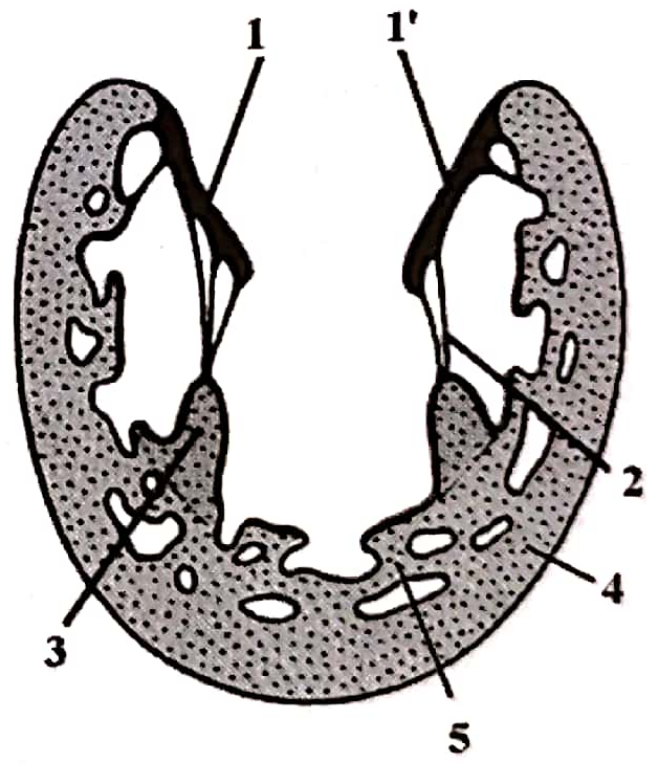

Fig. 5.31. Aparatul valvular atrio-ventricular al inimii mature (după Langman): **1, 1'.** cuspe valvulare; **2.** corzi tendinoase; **3.** mușchi papilar; **4.** miocard ventricular compact; **5.** mușchi ventricular trabecular.

Valvele arteriale iau naștere din pernițele endocardice care apar în porțiunea proximală a trunchiului arterial, în dreptul viitoarelor orificii ventriculare de origine a celor două mari artere, aorta și trunchiul pulmonar. Iniţial, perniţele trunchiului arterial sunt în număr de patru: anterioară, posterioară, laterală dreaptă şi laterală stângă.

În lumenul cono-trunchiului avansează două creste endocardice, care apoi se unesc formând un sept care separă cele două căi de ieşire, aortică şi pulmonară. Rotaţia ansei bulbo-ventriculare către dreapta în procesul de looping cardiac este urmată de rotaţia inversă a segmentului distal al cono-trunchiului. Tensiunile elastice ale acestuia antrenează septul cono-truncal, care capătă traiect helicoidal, devenind sept spiral. Septul aortico-pulmonar avansează din sacul aortic către cono-trunchi şi fuzionează cu septul spiral. În acest moment se separă complet două căi de ieşire: cono-trunchiul pulmonar cu originea în ventriculul drept, continuat de trunchiul pulmonar în formare, respectiv cono-trunchiul aortic cu originea în ventriculul stâng, continuat de aorta ascendentă. Cele două căi de ieşire sunt aşezate în spirală una faţă de cealaltă prin rotaţia segmentului distal al cono-trunchiului în sens invers acelor de ceasornic. Astfel, în porţiunea proximală cono-trunchiul pulmonar este aşezat anterior şi spre dreapta, iar cel aortic, posterior şi spre stânga; în porţiunea distală poziţia acestora se modifică, cono-trunchiul pulmonar căpătând poziţie anterolaterală stângă în raport cu cel aortic.

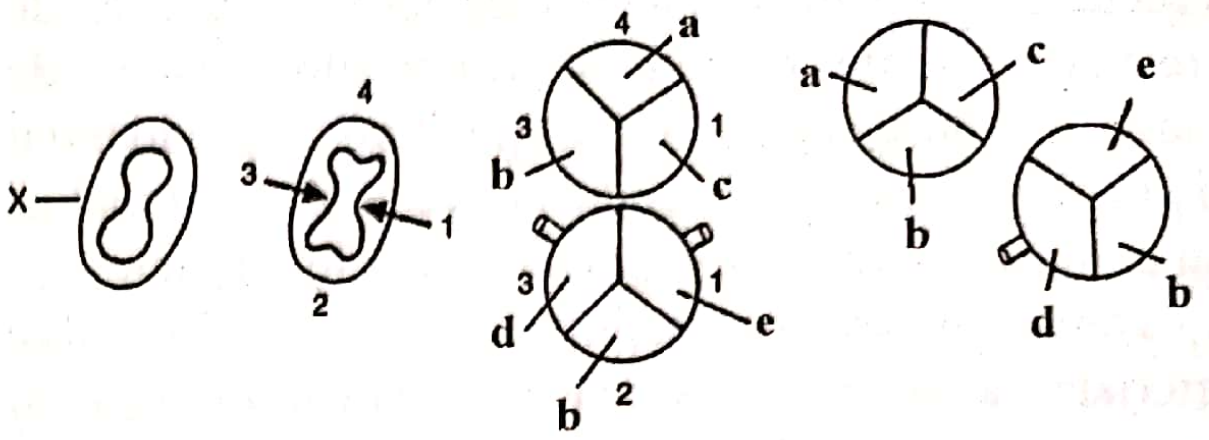

Fig. 5.32. Schimbarea poziţiei valvelor arteriale (după O'Rahilly şi Müller):
x. perniţele endocardice ale canalului arterial; **1.** perniţa dreaptă; **2.** perniţa posterioară; **3.** perniţa stângă; **4.** perniţa anterioară: **a.** valva pulmonară anterioară; **b.** valva pulmonară stângă; **c.** valva pulmonară dreaptă; **d.** valva aortică stângă; **e.** valva aortică dreaptă; **f.** valva aortică posterioară.

Avansarea septului spiral în lumenul căii de ieşire intersectează două dintre cele patru perniţe endocardice din segmentul proximal al trunchiului arterial. Astfel apar şase perniţe endocardice, câte trei pentru fiecare din cele două căi de ieşire, aortică şi pulmonară, din care se vor constitui valvele arteriale (semilunare sau sigmoide). Iniţial, perniţele aortice sunt aşezate spre dreapta, iar cele pulmonare spre stânga. Rotaţia segmentului distal al cono-trunchiului spre stânga antrenează perniţele endocardice şi, în consecinţă, valvele arteriale care derivă din acestea, ele schimbându-şi poziţia. La nivelul orificiului trunchiului pulmonar aşezat anterior şi spre stânga, viitoarele valve sunt aşezate anterior, posterior dreapta şi posterior stânga, în timp ce la nivelul orificiului aortic valvele sunt aşezate posterior, anterior dreapta şi anterior stânga (**Fig. 5.32**). Odată cu schimbarea poziţiei, valvele arteriale suferă un proces de coborâre asociat cu coborârea segmentului proximal al cono-trunchiului aortic prin rezorbţia şi retracţia segmentului proximal al septului spiral. Cum septul spiral are orientare helicoidală, deplasarea orificiilor arteriale se face în plan helicoidal. În consecinţă, orificiul aortic se deplasează către ventriculul stâng şi aderă la valva mitrală printr-o conexiune fibroasă, iar orificiul pulmonar se deplasează către ventriculul drept. Cono-trunchiul pulmonar se extinde distal, anterior faţă de septul spiral, astfel că orificiul pulmonar se situează deasupra şi spre stânga orificiului aortic. Ca atare, valvele orificiului pulmonar se situează deasupra planului valvelor aortice, fiind despărţite de valva tricuspidă prin conul (infundibulul) arterial al ventriculului drept.

Mecanismele embriogenetice de formare a valvelor arteriale sunt asemănătoare în etapele timpurii cu cele ale valvelor atrio-ventriculare. Ulterior, aceste mecanisme se diferenţiază prin intervenţia celulelor crestelor neurale cardiace. Valvele arteriale se dezvoltă la nivelul joncţiunii septului spiral cu septul aortico-pulmonar, la graniţa dintre pereţii miocardici ai conului şi pereţii de structură iniţial mezenchimală ai celor două artere. În structura perniţelor endocardice originare, sub endocardul care le acoperă, se găsesc celule mezenchimale de origine endocardică. Ele apar prin procesul de transformare epitelial-mezenchimală. Acestor celule li se alătură numeroase celule ectomezenchimale de origine extracardiacă, migrate din crestele neurale cardiace prin axul arcurilor branhiale. Celulele ectomezenchimale neurocristale, evidenţiate prin expresia proteineiα-actină (ASMA) caracteristică musculaturii netede (Ya et al., 1998), participă activ la separarea celor două mari artere (aortă şi pulmonară) prin construirea septului aortico-pulmonar. Acest sept conţine în structura sa fibre musculare netede derivate din celulele crestelor neurale, caracteristice pereţilor vaselor de sânge. Asemenea celule ASMA pozitive s-au evidenţiat şi în grosimea perniţelor endocardice la nivelul joncţiunii comisurilor intervalvulare cu peretele arterial.

Transformarea perniţelor endocardice în valve arteriale începe imediat după septarea căii de ieşire şi separarea celor două mari artere, printr-un lung proces de excavare a versantului arterial, maturaţia lor histologică fiind completă în momentul naşterii (Garcia-Martinez et al., 1991) **(Fig. 5.33)**.

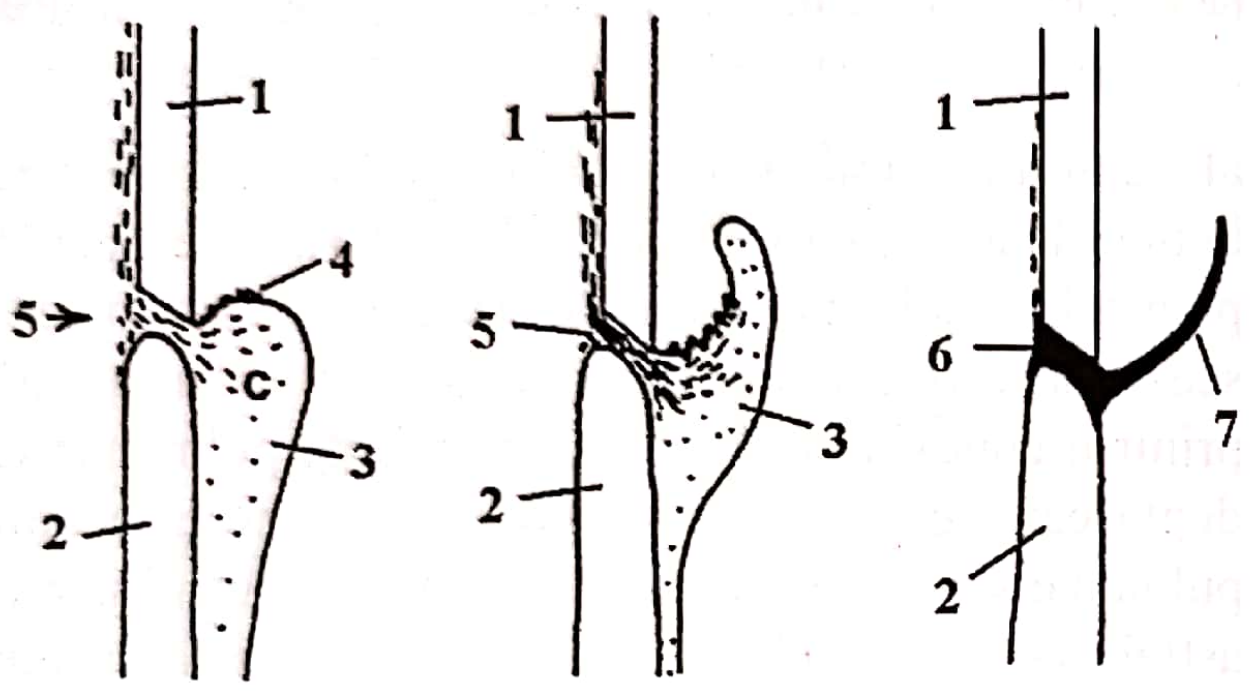

Fig. 5.33. Formarea valvelor arteriale (după Gittenberger-de Groot): **1.** perete arterial; **2.** miocard ventricular; **3.** perniţă endocardică; **4.** endocardul versantului arterial; **5.** migrarea celulelor ectomezenchimale din crestele neurale cardiace; **6.** inel fibros arterial; **7.** valvă arterială matură.

Iniţial versantul arterial al perniţelor endocardice este acoperit de un epiteliu cubic, iar cel ventricular de un epiteliu turtit. Excavarea versantului arterial presupune intervenţia epiteliului de acoperire. Nu s-au elucidat pe deplin mecanismele care guvernează acest proces. În celulele endocardice ale perniţelor embrionilor de şoarece s-a demonstrat expresia genei NFATc care controlează sinteza proteinelor NFAT cu rol de factori de transcripţie importanţi în medierea calciului intracelular. Intervenţia genei NFATc în procesul de valvulogeneză rămâne neelucidată, dar ablaţia sa pe modele experimentale provoacă aplazia valvelor arteriale, demonstrând indirect implicarea lor în formarea valvelor arteriale. Procesul de excavare avansează lent şi interesează parţial şi peretele arterial; se constituie astfel sinusurile valvulare. În grosimea valvelor, prin transformarea celulelor mezenchimale, se constituie o lamă fibroasă fină, de structură colagenă. Aceasta avansează către lunula valvulară, iar la nivelul nodului central de pe marginea liberă a valvelor se îngroaşă, devenind compactă.

2.5.7. Embriogeneza sistemului excitoconductor

Identificarea ţesutului nodal pe inima embrionară timpurie este dificilă, doar aspectul mai puţin dens optic al citoplasmei, datorat sărăciei în miofibrile, făcând diferenţa faţă de fibrele musculare ale miocardului de lucru. Iniţial, miocardul atrial şi ventricular sunt în directă continuitate, atriul primitiv având rol pasager de pacemaker al tubului cardiac. Rapid acest rol este preluat de miocardul sinusului venos. Unda de contracţie se transmite dinspre polul venos către cel arterial al tubului cardiac prin mantaua miocardică, cu viteze diferite de la un segment la următorul.

La om, prima structură histologic detectabilă a sistemului excito-conductor apare în ziua 32–33 după fecundaţie, fiind reprezentată de nodul atrio-ventricular. Acesta este localizat în porţiunea dorsală a inelului miocardic al canalului atrio-ventricular, în directă continuitate cu miocardul de la acest nivel. Foarte rapid, din nodul atrio-ventricular se detaşează o coloană celulară care străbate trigonul fibros drept al crux cordis şi se extinde sub endocardul septului interventricular primar, devenind segmentul proximal al fasciculului atrio-ventricular His (Wessels et al., 1996). În etapa trabeculară a miocardului ventricular, trabeculele reprezintă structurile primare care conduc stimulii automaţi către pereţii musculari compacţi ai ventriculelor (Moorman et al., 1998). Cercetări ulterioare au evidenţiat alte zone ale miocardului embrionar la nivelul cărora miocitele prezintă caracteristici histologice speciale, miocite care se vor diferenţia în celule ale ţesutului nodal. Astfel de zone s-au detectat la nivelul inelelor miocardice de la nivelul joncţiunilor segmentelor tubului cardiac. Aceste observaţii stau la baza teoriei dezvoltării inelare a sistemului excito-conductor al inimii. Tubul cardiac rectiliniu prezintă după segmentare patru inele miocardice: sino-atrial, atrio-ventricular, bulbo-ventricular şi bulbo-arterial. După plicaturarea şi torsionarea tubului cardiac (*looping*) şi dezvoltarea septurilor cardiace, inelele miocardice îşi schimbă poziţia reciproc şi îşi continuă evoluţia, explicând dispoziţia finală a zonelor miocardice implicate în generarea structurilor sistemului excitoconductor (Lamers et al., 1992) (**Fig. 5.34**).

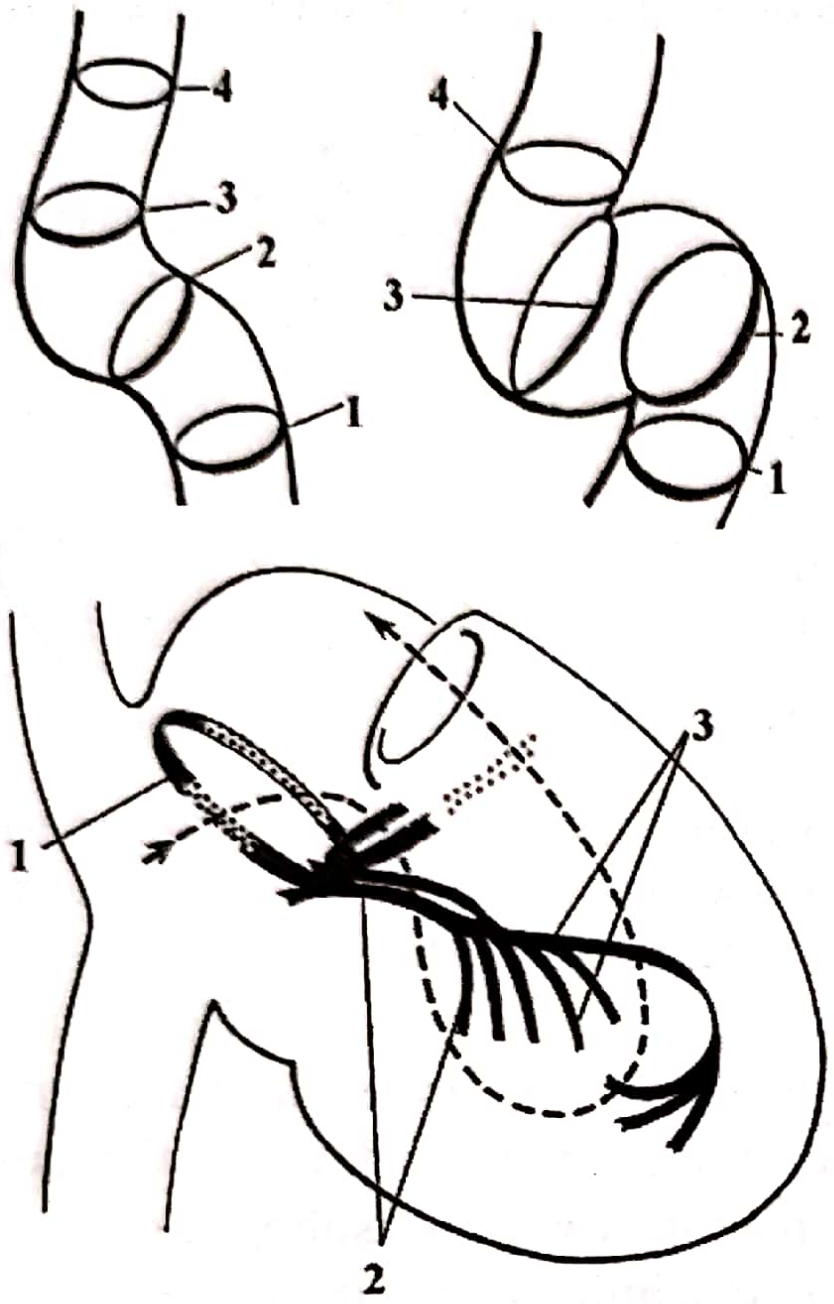

Fig. 5.34. Teoria dezvoltării inelare a sistemului excitoconductor al inimii (după Gray):
1. inel sino-atrial; **2.** inel atrio-ventricular;
3. inel bulbo-ventricular; **4.** inel bulboarterial.

Inelul sino-atrial este încorporat în peretele atriului drept şi în baza septului interatrial. În acest mod, el contribuie la formarea nodului sino-atrial şi a porţiunii superficiale a nodului atrio-ventricular. Alte structuri internodale originare în inelul sino-atrial s-au putut evidenţia pe inima fetală umană şi uneori pe inima adultă în structura căreia realizează căi accesorii de conducere atrio-ventriculară: fasciculul Kent, fasciculul James, fibrele Mahaim; aceste căi accesorii leagă miocardul contractil al atriului drept de nodul atrio-ventricular, porţiunea proximală a fasciculului His sau chiar miocardul ventricular.

Porţiunea proximală a fasciculului His avansează sub endocardul porţiunii dorsale a septului interventricular primar, dezvoltat din inelul miocardic bulbo-ventricular (inelul primar). Din miocitele diferenţiate în inelul primar se constituie cele două ramuri ale fasciculului atrio-ventricular, care se ramifică abundent şi se continuă cu fibrele Purkinje sub endocardul cavităţilor ventriculare.

Nodul sino-atrial se diferenţiază tardiv prin agregarea de celule şi fibre în peretele venei cave superioare, aproape de orificiul de deschidere în atriul drept, după încorporarea cornului lateral drept al sinusului venos în peretele atriului drept. Ţesutul nodal se diferenţiază abia în cursul lunii a 4-a fetale, iar mai târziu se deplasează către peretele posterior al atriului drept, oprindu-se în porţiunea superioară a crestei terminale.

Se admite că structurile ţesutului nodal au progenitori comuni cu celulele miocardului de lucru atrio-ventricular, din care se diferenţiază la nivelul inelelor miocardice intersegmentare ale tubului cardiac (populaţie de celule miocardice bipotenţiale) (Moorman et al., 1998; Myers şi Fishman, 2003). Diferenţierea miocitelor ţesutului nodal se realizează sub acţiunea factorilor de transcripţie Nkx2.5 şi T-box (Hoogars et al., 2004) şi prin eliminarea expresiei markerului miocardului de lucru natriuretic atrial (Franco, 2004). Pe embrionul de şoarece s-a evidenţiat continuitatea dintre crestele neurale şi sistemul excitoconductor al inimii (Poelmann et al., 2004) prin benzi de celule neurocristale care pătrund prin extremitatea venoasă a inimii embrionare. S-a constatat că aceste celule neurocristale nu reprezintă progenitorii ţesutului nodal, ci intervin în diferenţierea acestuia din miocitele cardiace în anumite zone strategice, după care dispar prin apoptoză (Rosenquist şi Finnell, 2007). Ablaţia experimentală a crestelor neurale determină perturbări în funcţionarea sistemului excitoconductor, iar fasciculul His nu mai dobândeşte structura lamelară compactă specifică (Gurjarpadhye et al., 2007).

2.6. Embriogeneza vaselor coronare

În etapele embrionare timpurii, pereţii tubului cardiac nu posedă vase de sânge proprii, nutriţia realizându-se prin contactul direct dintre sânge şi endocard prin mecanisme de difuziune şi osmoză. Aceste schimburi se accentuează în etapa trabeculară a miocardului ventricular; trabeculele miocardice acoperite de endocard oferă o suprafaţă de schimburi substanţial augmentată. Odată cu creşterea în grosime a miocardului, cu precădere la nivel ventricular, devine necesar un sistem vascular propriu care să facă față în condiții optime noilor solicitări.

Rolul major în embriogeneza vaselor coronare îl deține epicardul care acoperă suprafața tubului cardiac. Stratul epicardic provine din progenitori proepicardici Tbx5-pozitivi situați la nivelul septului transvers, în grosimea căruia este fixată extremitatea venoasă a tubului cardiac, și în jurul sacului aortic de la extremitatea arterială. Celulele proepicardice avansează dinspre extremitatea venoasă a tubului cardiac către cea arterială (Vrancken Peeters et al., 1995), acoperind rapid suprafața tubului cardiac. Alte celule proepicardice avansează de lângă sacul aortic în direcție inversă (Perez-Pomares et al., 2003). După constituirea epicardului, unele celule din structura sa suferă transformare epitelial-mezenchimală și se așază între epicard și miocardul tubului cardiac. Se constituie astfel stratul subepicardic în grosimea căruia celulele mezenchimale se găsesc într-un matrix extracelular mai abundent la nivelul șanțurilor care separă segmentele diferențiate ale tubului cardiac. Se cunoaște la ora actuală faptul că celulele mezenchimale subepicardice reprezintă precursorii fibroblastelor cardiace, celulelor endoteliale și fibrelor musculare netede din structura viitoarelor vase coronare. Din acest motiv celulele diferențiate din mezenchimul subepicardic poartă denumirea generică de celule de origine epicardică (EPDCs) (Gittenberger-de Groot et al., 1998).

Matrixul subepicardic este mai abundent la nivelul șanțului atrio-ventricular de la suprafața tubului cardiac. Celule mezenchimale subepicardice penetrează la acest nivel pătura miocardică, separând complet miocardul atrial de cel ventricular. Prin diferențiere fibroasă iau naștere inelele fibroase atrio-ventriculare și alte structuri ale scheletului fibros al inimii. În absența celulelor mezenchimale de origine epicardică s-au semnalat malformații în dezvoltarea miocardului, a pernițelor endocardice atrio-ventriculare și a vaselor coronare (Gittenberger-de Groot et al., 2000).

În stratul subepicardic unele celule mezenchimale suferă transformare epitelială; celulele epiteliale astfel apărute realizează un plex vascular din care se vor modela vasele coronare. În această etapă timpurie nu se semnalează diferențe histologice între artere și vene (Tokuyasu, 1985; Waldo et al., 1990). Înaintea apariției plexului vascular subepicardic, în grosimea trabeculelor miocardice apar numeroase spații de aspect sinusoid, tapetate de celule endocardice, spații care comunică cu lumenul tubului cardiac, fiind inundate de sânge (**Fig. 5.35**). Unele din aceste spații comunică cu lumenul cornului stâng al sinusului venos. Alte celule endoteliale penetrează peretele aortei ascendente sub forma unor muguri endoteliali care dobândesc lumen. Ulterior plexul vascular subepicardic realizează joncțiunea cu spațiile sinusoide din grosimea miocardului, realizând o rețea intramiocardică. Plexul vascular subepicardic se remodelează prin procese de regresie și regrupare; se constituie astfel vasele coronare ale căror tronsoane principale urmăresc traiectul șanțurilor de la suprafața inimii. Dintre mugurii endoteliali care avansează în pereții aortei ascendente se păstrează doar doi, unul drept, altul stâng; aceștia reprezintă originea celor două artere coronare. Arterele călătoresc prin șanțurile atrio-ventriculare și interventriculare, coborând către vârful inimii; ele furnizează numeroase ramuri care penetrează pereții atriali și ventriculari în grosimea cărora formează rețele capilare. Din aceste rețele sângele este apoi preluat de venele coronare. Diferențierea histologică dintre arterele și venele coronare se realizează mai târziu, dinspre baza inimii către vârf (Vrancken Peeters et al., 1997). Venele coronare se deschid în sinusul coronar care își are originea în cornul stâng al sinusului venos primitiv și se deschide pe peretele inferior al atriului drept. Excepție fac venele cardiace mici Galien (vv. *cordis anteriores*), în număr de 4–5, care urcă pe fața anterioară a ventriculului drept, deschizându-se prin

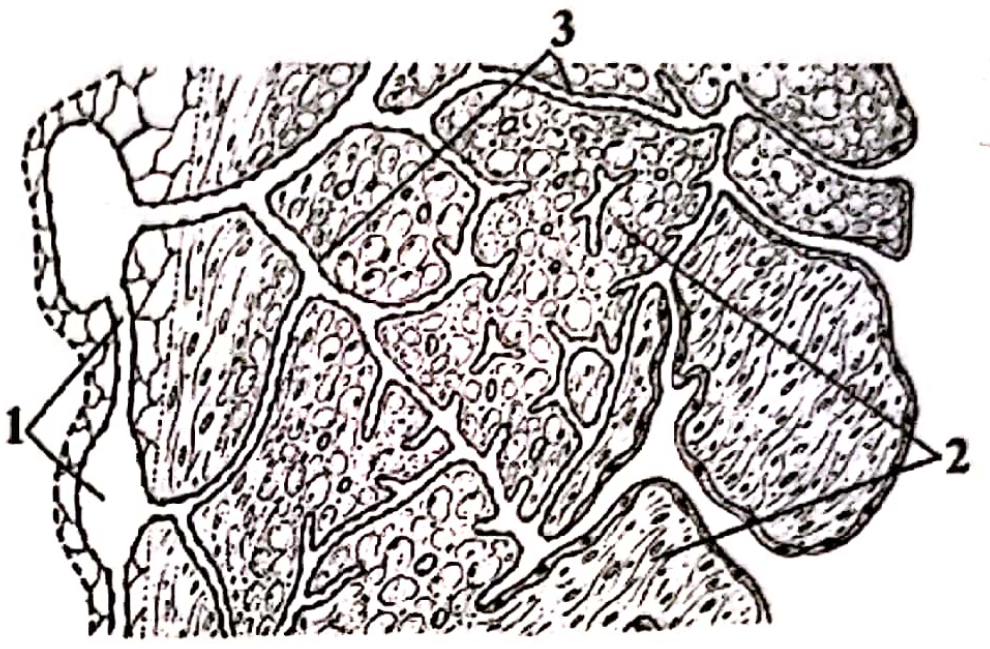

Fig. 5.35. Formarea vaselor miocardului (după Wenink): **1.** plex vascular subepicardic; **2.** trabecule miocardice; **3.** spații sinusoide intramiocardice.

mici orificii direct în atriul drept, precum şi venele cardiace minime Thebesius (vv. *cordis minimae*) cu poziţie intramiocardică, mai numeroase în pereţii atriali, peretele ventricular drept şi miocardul muşchilor papilari, vene ce se deschid prin orificii fine în toate cavităţile inimii, cu precădere în atrii şi ventriculul drept. Unele vene minime se desprind din venele coronare subepicardice şi străbat peretele miocardic, amintind de dispoziţia embrionară. Prin regresia venei cave superioare stângi embrionare rezultă vena oblică a atriului stâng Marshall care se deschide în sinusul coronar, aproape de orificiul atrial al acestuia.

2.7. Formarea cavităţii pericardice şi a pericardului

La sfârşitul săptămânii a 3-a, prin clivarea în sens cranio-caudal a mezoblastului lateral şi prin fuzionarea unor spaţii dispersate în mezoblastul cardiogen, se constituie în interiorul discului (scutului) embrionar tridermic o vastă cavitate unică numită celom intraembrionar (**Fig. 5.36**). El este cuprins între cele două lame ale mezoblastului lateral: lama somatică (*somatopleura*) şi lama viscerală (*splanhnopleura*). Cele două lame se continuă în afara embrionului cu mezoblastul extraembrionar. Astfel, lama somatică se continuă direct cu lama amniotică ce acoperă amniosul, iar lama viscerală cu lama vitelină sau ombilicală de pe suprafaţa sacului vitelin.

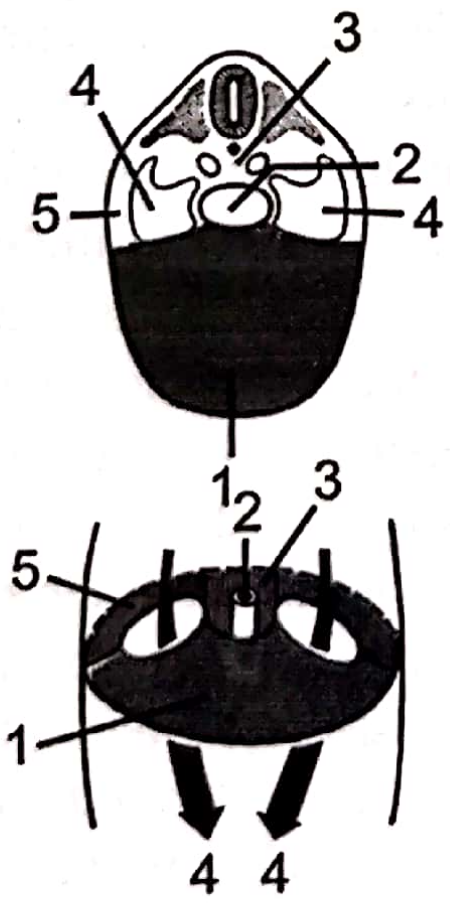

Fig. 5.36. Compartimentarea celomului intraembrionar: **1.** sept transvers; **2.** esofag; **3.** mezoesofag dorsal; **4.** canale pericardo-peritoneale; **5.** peretele trunchiului embrionar.

Formarea tubului cardiac are loc în afara discului embrionar, între peretele sacului vitelin şi extremităţile rostrale ale celomului intraembrionar. Acestea se unesc dorsal la plexul endotelial devenit tub cardiac, constituind schiţa viitoarei cavităţi pericardice (*Coeloma pericardiale*). Tubul cardiac primitiv format în afara acestei cavităţi se invaginează în cavitatea pericardică, iar epiteliul celomic se mulează pe suprafaţa tubului cardiac formându-i *mantaua miocardică*. Prin încurbarea discului embrionar, extremitatea cefalică suferă o rotaţie de 180° care deplasează ventral primordiul cardiac a cărui extremitate cranială devine caudală şi invers. Prin aceste deplasări, tubul cardiac se plasează caudal faţă de membrana oro-faringiană, între aceasta şi septul transvers, devenind un organ intraembrionar, iar schiţa cavităţii pericardice se plasează dorsal de tubul cardiac. Tubul cardiac se dezvoltă în grosimea mezoului esofagian ventral care devine mezocard dorsal. Materialul mezoului esofagian din dreptul viitorului torace serveşte la edificarea regiunii mediastinale.

Celomul intraembrionar – după separarea de celomul extraembrionar – prezintă două segmente topografice:

- segmentul cranial (cavitatea parietală) situat în dreptul intestinului primitiv cefalic;
- segmentul caudal (cavitatea peritoneală) ce corespunde celorlalte părţi ale intestinului primitiv.

Cele două segmente sunt incomplet separate prin septul transvers. De o parte şi de alta a liniei mediane, marginea dorsală a septului transvers împreună cu esofagul şi mezoesofagul dorsal delimitează două canale cranio-caudale de comunicare, numite canale pericardo-peritoneale (canale pleurale).

Cavitatea parietală sau cavitatea pleuro-pericardică se va compartimenta prin apariţia şi evoluţia celor două membrane pleuro-pericardice (*membrana pleuropericardialis*), una dreaptă, alta stângă. În masa mezenchimală mediană care separă cele două canale pericardo-peritoneale, se dezvoltă mugurii pulmonari care proemină în lumenul lor. În dreptul proeminenţelor pulmonare, pe peretele lateral al toracelui embrionar, urcă venele cardinale comune în drumul lor către sinusul venos al cordului. Ele sunt conţinute într-o masă de ţesut mezenchimal – crestele pulmonare – care proemină în lumenul canalelor pericardo-peritoneale. Părăsind peretele trunchiului spre a se orienta medial

inv. 177316

către cord, venele cardinale comune antrenează somatopleura care constituie plicile pleuro-pericardice (*plica pleuro-pericardialis*); împreună cu mezenchimul pe care îl conțin ele formează membranele pleuro-pericardice (*membrana pleuro-pericardialis*). Cele două membrane cresc în direcție medială, sfârşind prin a fuziona pe linie mediană între ele, dar şi cu masa mezenchimală mediană. Se constituie astfel un paravan frontal retrocardiac în continuare directă cu septul transvers, paravan ce separă – în interiorul cavității parietale – cele trei cavități seroase: cavitatea pericardică (*cavitas pericardialis*) plasată ventral, de cele două cavități pleurale (*cavitas pleuralis*) situate dorsal (**Fig. 5.37**). Cavitățile pleurale (dreaptă şi stângă) sunt separate între ele prin mezocardul dorsal. În interiorul cavităților pleurale care se extind ventral, avansează mugurii pulmonari conținuți inițial în câte un mezopulmon cu originea în mezoul esofagian. O parte a mezopulmonului este împinsă la periferie odată cu creşterea mugurilor pulmonari; presată la peretele toracelui, splanhnopleura mezopulmonilor va forma pleura viscerală, în timp ce pleura parietală se constituie din somatopleură.

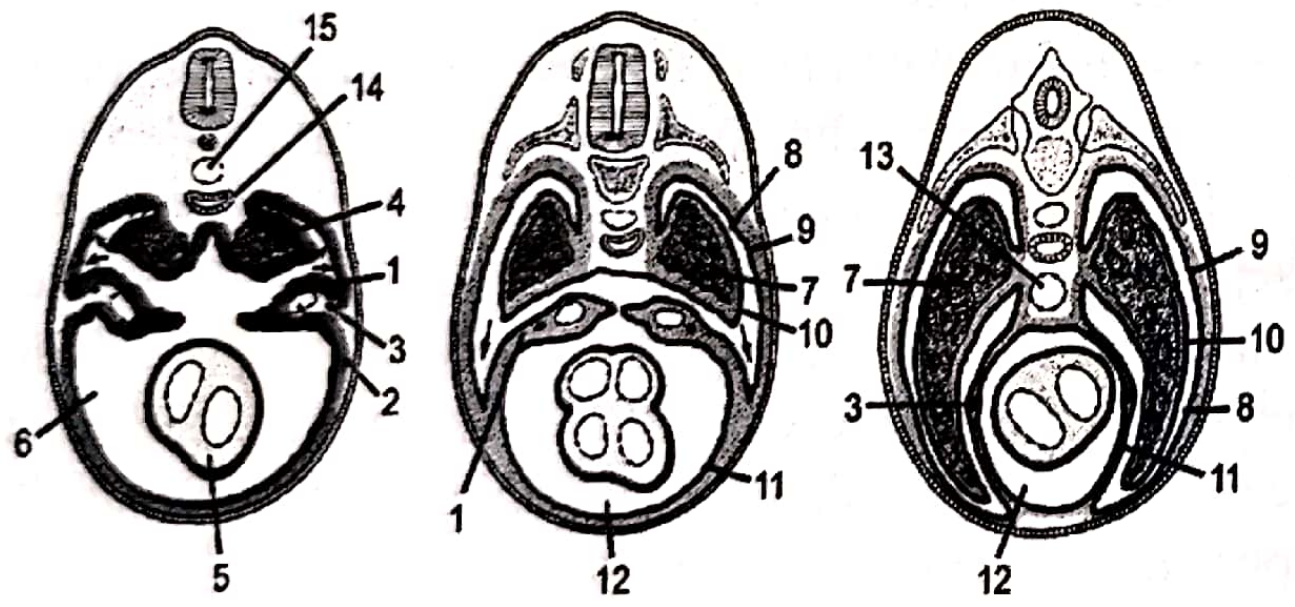

Fig. 5.37. Formarea pericardului fibros şi a cavității pericardice. **1.** membrană pleuro-pericardică; **2.** venă cardinală comună; **3.** nerv frenic; **4.** mugure pulmonar; **5.** inima embrionară; **6.** cavitate parietală; **7.** plămân; **8.** cavitate pleurală; **9.** pleură parietală; **10.** pleură viscerală; **11.** pericard fibros; **12.** cavitate pericardică; **13.** vena cavă superioară; **14.** esofag; **15.** aorta toracală.

Din mezenchimul membranelor pleuro-pericardice şi parțial al septului transvers se constituie pericardul fibros. Foița parietală a pericardului seros ia naştere din somatopleură, iar foița viscerală (epicardul) din precursorii proepicardici amintiți deja.

Continuitatea foiței parietale a pericardului seros cu epicardul se realizează inițial la nivelul mezocardului dorsal, iar, după rezorbția acestuia, la nivelul extremităților arterială şi venoasă ale tubului cardiac (mezocardul arterial, respectiv venos). După looping-ul tubului cardiac, cele două extremități ale acestuia se apropie, iar spațiul dintre ele devine sinusul transvers al pericardului. Prin încorporarea venelor pulmonare în peretele atriului stâng, mezocardul venos se deplasează către stânga: se constituie astfel sinusul oblic al pericardului.

3. DEZVOLTAREA VASELOR SANGVINE

În timpul evoluției intrauterine, embrionul uman îşi dezvoltă două sisteme circulatorii: circulația vitelină sau omfalo-mezenterică, legată de nutriția de tip vitelin, respectiv circulația ombilicală sau utero-placentară, legată de procesul de placentație şi intrarea în funcție a placentei.

Ambele circulații, deşi diferite, utilizează o serie de vase intraembrionare în comun, deoarece dezvoltarea lor se realizează simultan, dar cu predominanța temporară a uneia dintre ele. Acest proces de dezvoltare permite cordului – în a 4-a săptămână după fecundație – să-şi înceapă activitatea de pompă.

3.1. Evoluția mezenchimului angiogen

Deşi etimologic au acelaşi înțeles, din punct de vedere embriologic se face referire la două procese diferite: vasculogeneza şi angiogeneza (O'Rahilly şi Müller, 2001; Kierszenbaum, 2002). **Vasculogeneza** reprezintă diferențierea progenitorilor mezenchimali multipotenți (precursorii celulelor endoteliale), cunoscuți ca angioblaste, în vase sangvine primare. Procesul este dependent de fenomenul de diferențiere endotelială a mezenchimului intrinsec, în mod particular, a mezenchimului din intestin, ficat şi splină. Angioblastele apar *in situ* (pentru aortele primitive dorsale embrionare) sau pot migra în vecinătate (spre exemplu pentru venele cardinale posterioare). Cele mai precoce vase primare se diferențiază însă, în afara corpului embrionar, în mezenchimul extraembrionar al lamei viteline, al pediculului de fixație şi al somatopleurei corionice. Rapid după acest moment, procesul se inițiază şi în interiorul ariei embrionare, iar conectarea vaselor intraembrionare cu cele extraembrionare constituie – o perioadă de timp – un sistem circulator unitar. Aşadar, vasculogeneza reprezintă tipul angioblastic al embriogenezei vaselor de sânge, fiecare nou vas (tubii cardiaci endoteliali, aortele primitive dorsale, vasele viteline precoce, vasele ombilicale) dezvoltându-se *in situ* pe seama unor celule mezenchimale diferenţiate în angioblaste. **Angiogeneza** reprezintă tipul angiotrofic al procesului de formare a vaselor de sânge şi presupune extensia arborelui vascular din endoteliul deja diferenţiat al vaselor primare preexistente. Noile vase se formează prin proliferarea celulelor endoteliale deja prezente, dar şi prin migraţie dintr-o sursă extrinsecă (în mod particular mezenchimul din encefal şi din rinichi), proces prin care se produc înmugurirea şi ramificarea tubilor vasculari primari preexistenţi.

Sistemul vascular se dezvoltă şi se modifică în strânsă legătură cu sursa de nutriţie a embrionului şi fătului. În perioada timpurie, când embrionul îşi procură hrana din sacul vitelin, se dezvoltă vasele viteline şi funcţionează circulaţia vitelină (omfalo-mezenterică). Ulterior, când conceptul îşi procură hrana din sângele matern prin intermediul placentei, apar vasele ombilicale şi se instituie circulaţia ombilicală (feto-placentară).

Reţelele vasculare care asigură cele două circulaţii nu sunt complet separate. Anumite vase, în ordinea apariţiei lor, dispar sau trec – parţial sau total – în slujba reţelei următoare. În perioada embrionară structura vaselor este redusă la o simplă tunică endotelială, astfel încât vasele sunt foarte uşor de modelat.

Primele fenomene de angiogeneză (vasculogeneză) au loc între zilele 13 şi 15 în mezoblastul extraembrionar al lamei viteline ce acoperă suprafaţa sacului vitelin. După două zile începe şi angiogeneza intraembrionară. Ulterior, asemenea fenomene au loc în mezenchimul pediculului de fixaţie şi cel al vilozităţilor coriale. Mezenchimul angiogen extraembrionar îşi are originea în citotrofoblastul peretelui blastocistului, iar cel intraembrionar în mezoblastul splanhno-pleural.

Angiogeneza se iniţiază în grosimea lamei viteline prin apariţia unor grămezi de celule angiogene (angioblaste) – insulele angiogene Wolff şi Pander – în care din angioblaste se diferenţiază două tipuri de celule:

- endotelioblastele (*endothelioblasti*), celule aplatizate, dispuse la periferia insulelor unde vor forma endoteliul viitoarelor vase;
- hemocitoblastele (*haemocytoblasti*), celule primitive ale sângelui.

În interiorul insulelor apar spaţii care conflueazā, determinând apariţia lumenului vascular plin cu un lichid clar, plasma sangvină primară. Concomitent, insulele se alungesc, se anastomozează în reţele care se extind în corpul embrionului unde fac legătura în ziua a 21-a cu vasele intraembrionare apărute în acelaşi mod din mezenchimul splanhno-pleural, formând astfel un sistem vascular unic. Vasele intraembrionare se diferenţiază odată cu primele somite, între endoblast şi splanhno-pleură. Ulterior, din mezenchimul din jurul lor se diferenţiază şi celelalte tunici. La începutul săptămânii a 4-a, vasele intraembrionare sunt reprezentate prin:

- aorta primitivă ventrală ce continuă anterior sacul aortic al tubului cardiac primitiv şi se încurbează dorsal, se bifurcă şi formează două arcuri aortice care traversează prima pereche de arcuri branhiale; prin reflectare posterioară, ele se continuă cu cele două aorte dorsale;
- două artere viteline desprinse din aortele dorsale, care se îndreaptă către sacul vitelin;
- două artere ombilicale originare tot în aortele dorsale, dirijate prin cordonul ombilical către placenta în formare;
- câte două vene viteline şi ombilicale, cu traiect asemănător arterelor; se deschid în extremitatea posterioară a tubului cardiac (**Fig. 5.38**).

Ulterior, aceste vase suferă (concomitent cu evoluţia cordului şi cu dinamica nutriţiei embrionului) remanieri importante.

Tubul cardiac, odată constituit, devine pulsatil, pompând în vase la început doar plasmă. Primele celule sangvine sunt hemocitoblastele care sintetizează hemoglobina, diferenţiindu-se în eritroblaste primitive. Hemoglobina eritroblastelor (hemoglobină fetală) diferă de hemoglobina definitivă a eritrocitelor. Eritroblastele – celule nucleate, precursoare ale eritrocitelor – se formează iniţial în lama vitelină; între săptămâna a 6-a şi finele lunii a 6-a fetale, ele se formează în mezenchimul hepatic, iar după aceea în măduva osoasă. La o săptămână după formarea eritroblastelor, în luna

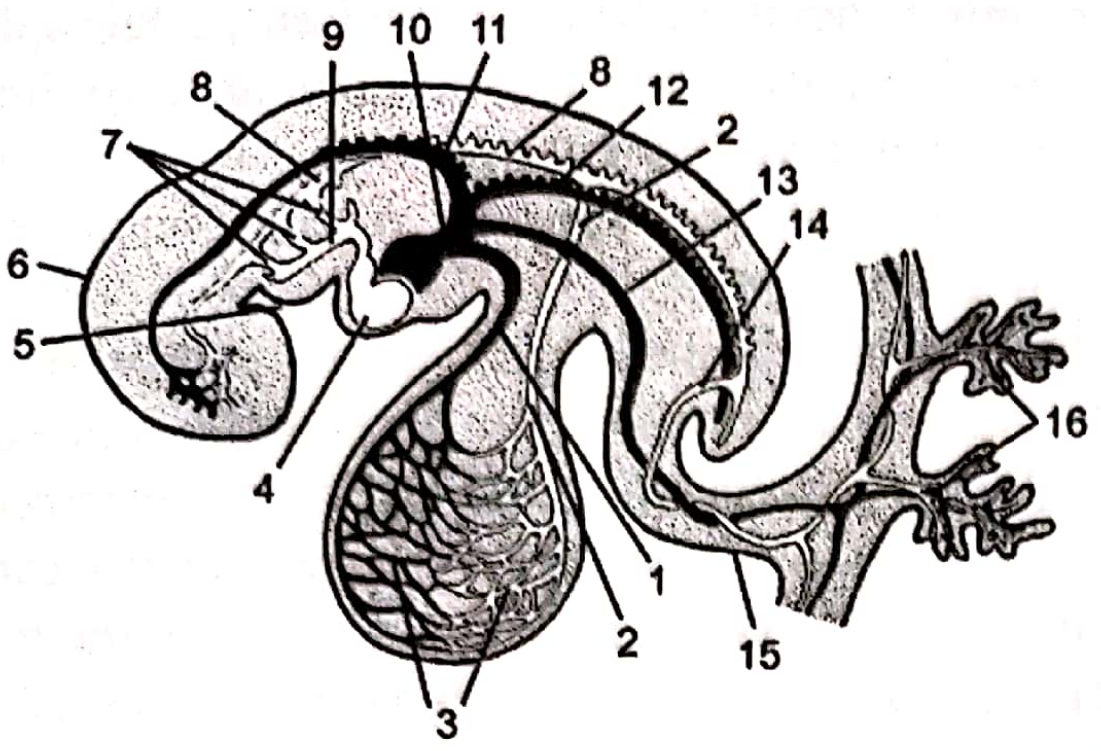

Fig. 5.38. Vasculogeneza extra- şi intraembrionară: **1.** arteră vitelină; **2.** venă vitelină; **3.** rețea capilară vitelină; **4.** inima embrionară; **5.** stomodeum; **6.** encefal; **7.** arcuri aortice; **8.** aortă dorsală; **9.** aortă ventrală; **10.** venă cardinală comună; **11.** venă cardinală anterioară; **12.** venă cardinală posterioară; **13.** venă ombilicală; **14.** arteră ombilicală; **15.** cordon ombilical; **16.** rețele capilare vilozitare.

a 2-a îşi fac apariția limfocitele, iar mai târziu, şi alte derivate ale seriei albe. Spre finele lunii a 2-a este determinată şi grupa sangvină a embrionului.

Tot din mezenchimul splanhno-pleural embrionar se vor diferenția celulele sistemului reticulo-endotelial din ficat, splină, măduva osoasă şi noduri limfatice.

3.2. Dezvoltarea sistemului arterial

3.2.1. Dezvoltarea aortelor primitive şi a arcurilor aortice

Încă din perioada timpurie a circulației viteline, după formarea tubului cardiac primitiv, extremitatea arterială a acestuia se continuă cu un trunchi arterial scurt, impar, situat sub intestinul cefalic. Din porțiunea terminală dilatată a acestuia (sacul aortic), după ce părăseşte sacul pericardic şi pătrunde în peretele ventral al faringelui, se desprind două aorte ventrale care se încovoaie formând prima pereche de arcuri aortice. Acestea traversează primele arcuri branhiale, continuându-se cu cele două aorte dorsale. Din aortele dorsale se detaşează simetric bilateral numeroase artere intersegmentare, precum şi cele două artere viteline, care se capilarizează în mezenchimul perivitelin. Din această rețea se constituie cele două vene viteline, care aduc în corpul embrionului substanțele nutritive ale sacului vitelin, terminându-se în sinusul venos al extremității venoase a tubului cardiac primitiv. Caudal, aortele dorsale traversează pediculul de fixație ca artere ombilicale rudimentare şi se capilarizează în placa corială a viitoarei placente fetale.

În cursul săptămânilor 4 şi 5, odată cu apariția regiunii branhiale şi a arcurilor branhiale, concomitent cu formarea vaselor ombilicale, din sacul aortic şi din cele două aorte primitive se constituie simetric, de fiecare parte, arcurile aortice.

După ce perechile de arcuri aortice străbat perechile corespunzătoare ale arcurilor branhiale, ele se deschid în final în cele două aorte dorsale. Aşadar, între săptămânile 4 şi 6, se pot constata şase perechi de arcuri aortice, câte o pereche pentru fiecare din cele şase perechi de arcuri branhiale embrionare; la om, perechea a 5-a de arcuri aortice este inconstantă sau rudimentară.

Aşadar, la începutul procesului de vasculogeneză embrionară, sistemul arterial – ca de altfel şi sistemul venos – are dispoziție simetrică, fiind format din artere dispuse în perechi.

În cursul lunii a doua, cele două aorte dorsale fuzionează dinspre extremitatea lor terminală în sens anterograd, până la a 7-a pereche de artere intersegmentare, distal de care formează aorta descendentă unică definitivă. Segmentele craniale ale celor două aorte dorsale rămân încă separate o perioadă de timp. Porțiunea terminală a aortei descendente unice dă naştere prin bifurcație arterelor iliace comune, din care se desprind arterele ombilicale care aparțin circulației feto-placentare. Arterele intersegmentare ventrale, destinate tubului digestiv şi glandelor anexe, fuzionează rapid între ele, constituind trunchiul celiac (în săptămâna a 5-a) şi arterele mezenterice superioară şi inferioară (în săptămânile 6 şi 7). Distal, arterele segmentare ventrale vor forma arterele ombilicale. Arterele intersegmentare dorsale vor forma arterele vertebrale, unele ramuri ale arterelor subclaviculare, arterele intercostale şi lombare, ramuri destinate derivatelor tubului neural, dar şi structurilor anatomice vecine acestora. În fine, din arterele intersegmentare laterale (destinate mezo- şi metanefrosului embrionar), majoritatea se atrofiază şi chiar dispar odată cu involuția sau dispariția unor structuri mezonefrotice, persistând doar cele din care se constituie arterele frenice inferioare, suprarenale, renale şi genitale (testiculare, respectiv ovariene).

Arterele membrelor se formează prin extensia, în mezenchimul mugurilor celor două perechi de membre, a reţelelor capilare din somato-pleură. Unele dintre capilare se lărgesc şi absorb capilare vecine, generând vase mai mari din care se formează arterele corespunzătoare.

Aorta dorsală – la început dublă – şi arcurile aortice iau naştere *in situ* prin fuzionarea unor structuri independente constituite din material celular angiogen, care se tunelizează şi formează plexuri capilare. Iniţial foarte subţiri, aceste mici canale endoteliale se reorganizează sub influenţa predominantă a factorilor hemodinamici, constituind canale mai largi, cu perete simplu endotelial (Stehbens, 1996; Drake et al., 1998). Fenomene asemănătoare au loc şi în embriogeneza venelor intraembrionare. Vasele astfel constituite se interconectează la începutul săptămânii a 5-a şi permit circulaţia sângelui pompat de inima embrionară. În cursul embriogenezei vasculare, prin interacţiunea dintre factorul de creştere endotelială VEGF, secretat de celulele mezenchimale vecine, şi receptorul său specific VEGF-R2, exprimat de celulele endoteliale, se realizează proliferarea precursorilor endoteliali. Formarea tuburilor capilare din celulele endoteliale diferenţiate este dependentă de interacţiunea factorului VEGF şi receptorul endotelial VEGF-R1 (Kierszenbaum, 2002). Recrutarea celulelor musculare netede diferenţiate din celule mezenchimale perivasculare (iar în cazul arcurilor aortice, din celule ale crestelor neurale cardiace) în jurul peretelui vascular endotelial cu formarea tunicii medii este rezultatul interacţiunii angiopoietinei Ang1 – proteină de semnalizare extracelulară – cu receptorii endoteliali Tie1 şi Tie2 (Suri şi Yancopoulos, 1998; Hungerfold şi Little, 1999). Prin interacţiunea dintre Ang2 şi Tie2 se blochează proliferarea endotelioblastelor şi se provoacă moartea celulelor endoteliale.

Angiogeneza (formarea de noi vase din cele preexistente) presupune iniţial degradarea membranei bazale a endoteliului vascular şi apariţia unui mugure capilar. Sub acţiunea stimulatoare a factorilor angiogenici VEGF şi Ang1, celulele endoteliale migrează şi proliferează, iar prin maturare, se constituie un nou tub capilar endotelial care recrutează ulterior în jurul său celule musculare netede. În felul acesta, reţeaua vasculară iniţială se ramifică în legătură cu cerinţele nutritive ale diferitelor structuri embrionare (**Fig. 5.39**).

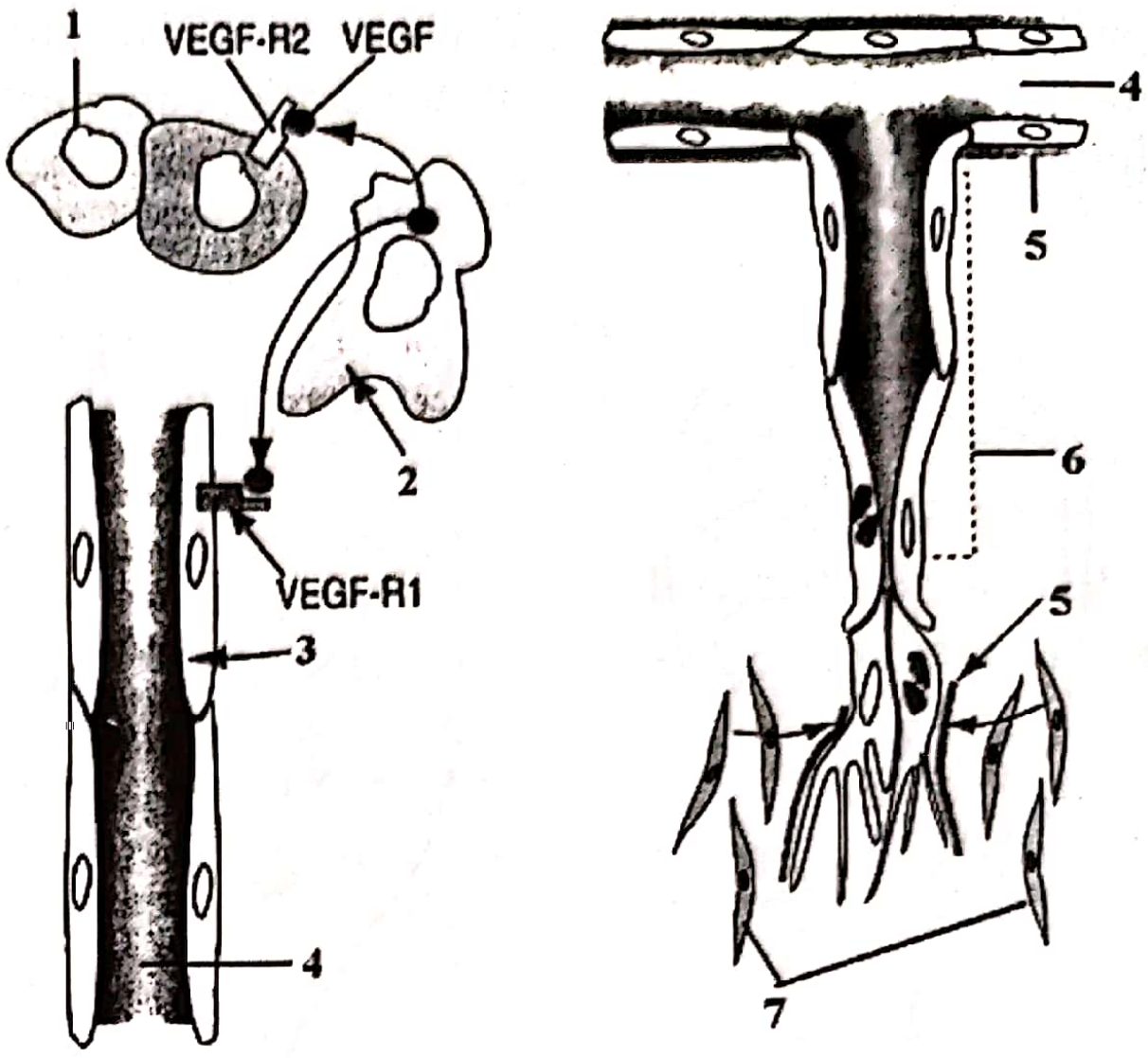

Fig. 5.39. Vasculogeneza şi angiogeneza embrionară (după Kierszenbaum):
1. angioblast; **2.** celulă mezenchimală; **3.** celulă endotelială; **4.** tub capilar; **5.** lama bazală; **6.** mugure capilar; **7.** celule musculare netede.

3.2.2. Evoluţia arcurilor aortice

În număr de 6 perechi la om, ele apar în sens craniocaudal odată cu apariţia arcurilor branhiale pe care le deservesc. Arcurile aortice sunt prezente la toate vertebratele, dar pe măsura urcării pe scara evoluţiei filogenetice, funcţional ele se reduc numeric: la peşti toate rămân funcţionale, la reptile doar 2 perechi, la păsări doar arcul aortic 4 drept, iar la mamifere doar arcul aortic 4 stâng (Constantinescu şi colab.,1976; Feider şi colab.,1976; Mişcalencu şi colab.,1982).

La om arcurile aortice se dezvoltă succesiv în direcţie cranio-caudală în grosimea arcurilor branhiale, dar, în timp ce apar unele noi, altele mai timpurii dispar sau sunt pe cale de dispariţie. Perechile 1 şi 2 dispar aproape complet în momentul apariţiei ultimelor patru perechi (Bareliuc şi colab., 1977; Schumacher, 1979; Anghelescu, 1983; Lazăr, 2000; O' Rahilly şi Müller, 2001).

La om, arcurile aortice embrionare suferă modificări profunde: unele dispar complet, altele se modifică odată cu dispariţia arcurilor branhiale. Aceste fenomene se produc astfel încât doar în săptămâna a 5-a pot coexista toate cele 6 (5) perechi, prima pereche fiind în plin proces de atrofie, în timp ce perechea a 6-a de-abia începe să se schițeze, iar perechea a 5-a poate lipsi, fiind inconstantă (**Fig. 5.40**).

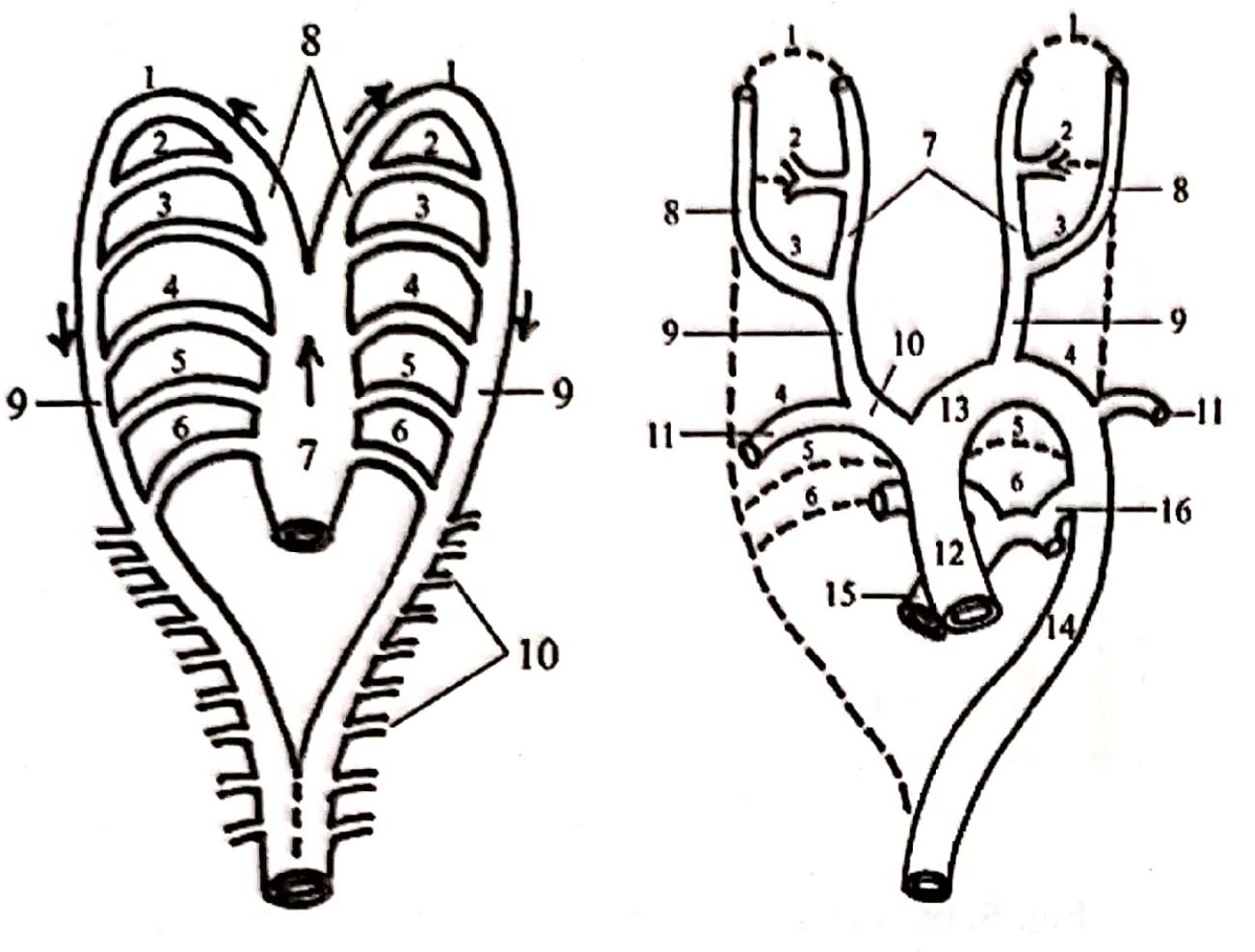

a. b.

Fig. 5.40. Evoluția arcurilor aortice (după Lazăr): **a: 1-6.** perechile de arcuri aortice; **7.** sac aortic; **8.** aorte ventrale; **9.** aorte dorsale; **10.** artere intersegmentare; **b: 1-6.** perechile de arcuri aortice; **7.** artere carotide externe; **8.** artere carotide interne; **9.** artere carotide comune; **10.** trunchi arterial brahio-cefalic; **11.** artere subclaviculare; **12.** aorta ascendentă; **13.** arcul aortei; **14.** aorta descendentă; **15.** trunchi arterial pulmonar; **16.** duct arterial.

Arcurile aortice 1 dispar în cea mai mare parte, cu excepția segmentelor proximale din care se vor edifica arterele maxilare și carotide externe.

Arcurile aortice 2 dispar doar în porțiunea lor ventrală, în timp ce segmentele dorsale, rămase în legătură cu aortele dorsale (arterele stapediene), participă la constituirea arterelor carotide interne. Din arterele stapediene pornesc câte două ramuri: una cranială (artera meningee mijlocie), alta caudală, care participă la constituirea arterei maxilare. Ulterior, în cursul lunii a 3-a intrauterine, arterele stapediene dispar, în timp ce viitoarele artere maxilare intră în conexiune cu porțiunea corespunzătoare a aortelor ventrale, viitoarele artere carotide externe; astfel se explică faptul că arterele maxilare devin ramuri ale carotidelor externe, iar arterele meningee mijlocii devin ramuri ale arterelor maxilare.

Arcurile aortice 3 formează, prin extremitățile lor ventrale, arterele carotide comune, în timp ce din extremitățile lor distale, la care se adaugă segmentele aortelor dorsale situate cranial de arcurile aortice 3, se vor edifica arterele carotide interne. După formarea arterelor carotide interne, segmentele aortelor dorsale cuprinse între perechile de arcuri aortice 3 și 4 dispar.

Arcurile aortice 4 evoluează diferit. Astfel, arcul aortic 4 drept se continuă cu aorta dorsală dreaptă până la originea arterei intersegmentare 7 dreaptă, împreună cu care edifică artera subclaviculară dreaptă. Din segmentul aortei ventrale drepte, cuprins între arcurile aortice drepte 4 și 5, se constituie trunchiul arterial brahio-cefalic, iar din segmentul cuprins între arcurile aortice drepte 3 și 4, carotida comună dreaptă. Caudal față de artera subclaviculară dreaptă, aorta dorsală dreaptă dispare. Arcul aortic 4 stâng dă naștere arcului aortic definitiv împreună cu un segment al aortei dorsale stângi, situat cranial față de originea celei de-a 7-a artere intersegmentare stângi. Din aceasta din urmă se va forma artera subclaviculară stângă. Originară din aorta dorsală stângă, grație ritmurilor de creștere diferite, artera subclaviculară stângă urcă treptat, căpătând secundar origine din arcul aortic definitiv, în apropierea originii arterei carotide comune stângi.

Arcurile aortice 5 pot lipsi la om; când sunt prezente, ele sunt rudimentare și se rezorb complet în cursul săptămânii a 5-a, fără a lăsa urme.

Arcurile aortice 6 apar târziu, în săptămâna a 6-a după fecundație, când din sacul aortic s-au constituit deja cele două artere pulmonare primitive. Segmentul distal al arcului aortic 6 drept dispare, în timp ce segmentul său proximal se sudează de artera pulmonară primitivă dreaptă, împreună cu care edifică segmentul proximal al arterei pulmonare definitive drepte. Segmentul proximal al arcului aortic 6 stâng se comportă asemănător și, împreună cu artera pulmonară stângă primitivă cu care se sudează, formează artera pulmonară definitivă stângă. În contrast cu ceea ce se întâmplă pe partea dreaptă, segmentul distal al arcului aortic 6 stâng persistă tot timpul vieții fetale, când constituie ductul arterial care leagă artera pulmonară stângă de aortă.

După septarea bulbului și trunchiului arterial al inimii embrionare, se separă trunchiul arterial pulmonar de aorta ascendentă, astfel încât arterele pulmonare devin ramuri ale trunchiului pulmonar definitiv.

Formarea şi evoluţia ori involuţia arcurilor aortice sunt influenţate în mod decisiv de celulele migrate din crestele neurale cardiace care populează axul mezenchimal al arcurilor branhiale (ectomezenchim). Printre altele, celulele ectomezenchimale sunt implicate în formarea celulelor musculare netede din tunica medie a acestor artere. Alte celule neurocristale formează septul aortico-pulmonar şi contribuie la formarea septului spiral. Pe baza acestor constatări, unii autori sugerează că aceste celule ar forma un veritabil perete celular care separă în regiunea branhială perechile 4 şi 6 de arcuri aortice, iar distal aorta de trunchiul pulmonar prin edificarea septului despărţitor, contribuind astfel la separarea celor două căi de ieşire: ventricul stâng-aortă; ventricul drept-trunchi pulmonar-artere pulmonare.

3.3. Dezvoltarea sistemului venos

Iniţial, reţeaua venoasă embrionară, caracterizată prin dispoziţia tuturor venelor în perechi simetrice, se reduce la venele viteline, venele ombilicale şi venele cardinale.

Cele două vene viteline (cu existenţă efemeră) şi cele două vene ombilicale pătrund în corpul embrionar şi, după ce străbat grosimea septului transvers (teritoriu în care se dezvoltă ficatul), se deschid în sinusul venos primitiv.

În grosimea septului transvers, venele viteline formează reţeaua capilară portă hepatică primitivă, ale cărei capilare de tip sinusoid se amestecă printre cordoanele celulare hepatice în formare. Concomitent, în cursul săptămânii a 5-a, între segmentele terminale ale venelor ombilicale şi reţeaua capilară intrahepatică, se stabilesc legături prin cele 4 vene septale.

Prin modelarea şi dispariţia parţială a venelor viteline intraembrionare şi a anastomozelor periintestinale ale acestora (sinusul inelar His), se constituie vena portă.

Între vena septală inferioară stângă şi vena eferentă hepatică dreaptă, apare o anastomoză venoasă, care va constitui canalul venos Arantius. După dispariţia prin involuţie a venei ombilicale drepte şi a segmentului terminal al venei ombilicale stângi, canalul venos va prelua întreaga cantitate de sânge de provenienţă placentară. După naştere, segmentul intraabdominal al venei ombilicale stângi şi canalul venos se astupă şi se fibrozează, dând naştere ligamentului rotund al ficatului şi ligamentului venos.

Sistemul venelor cardinale, vene care se formează prin fenomene embriogenetice similare cu cele ale arterelor, este constituit din următoarele vene dispuse în perechi simetrice (**Fig. 5.41**):

– venele cardinale anterioare (dreaptă şi stângă) sunt primele vene proprii embrionare care apar (Andronescu, 1987). Înainte de apariţia venelor cardinale posterioare, ele se deschid direct în sinusul venos primitiv;

– venele cardinale posterioare (dreaptă şi stângă) sau venele laterale ale corpurilor Wolff apar ceva mai târziu şi, unindu-se de fiecare parte cu venele cardinale anterioare, se deschid împreună cu acestea în sinusul venos primitiv prin cele două vene cardinale comune (canale Cuvier, drept şi stâng). Venele cardinale posterioare primesc numeroase vene din masa mezonefrotică a corpurilor Wolff;

– venele supracardinale se dezvoltă în direcţie caudală din segmentele craniale ale venelor cardinale

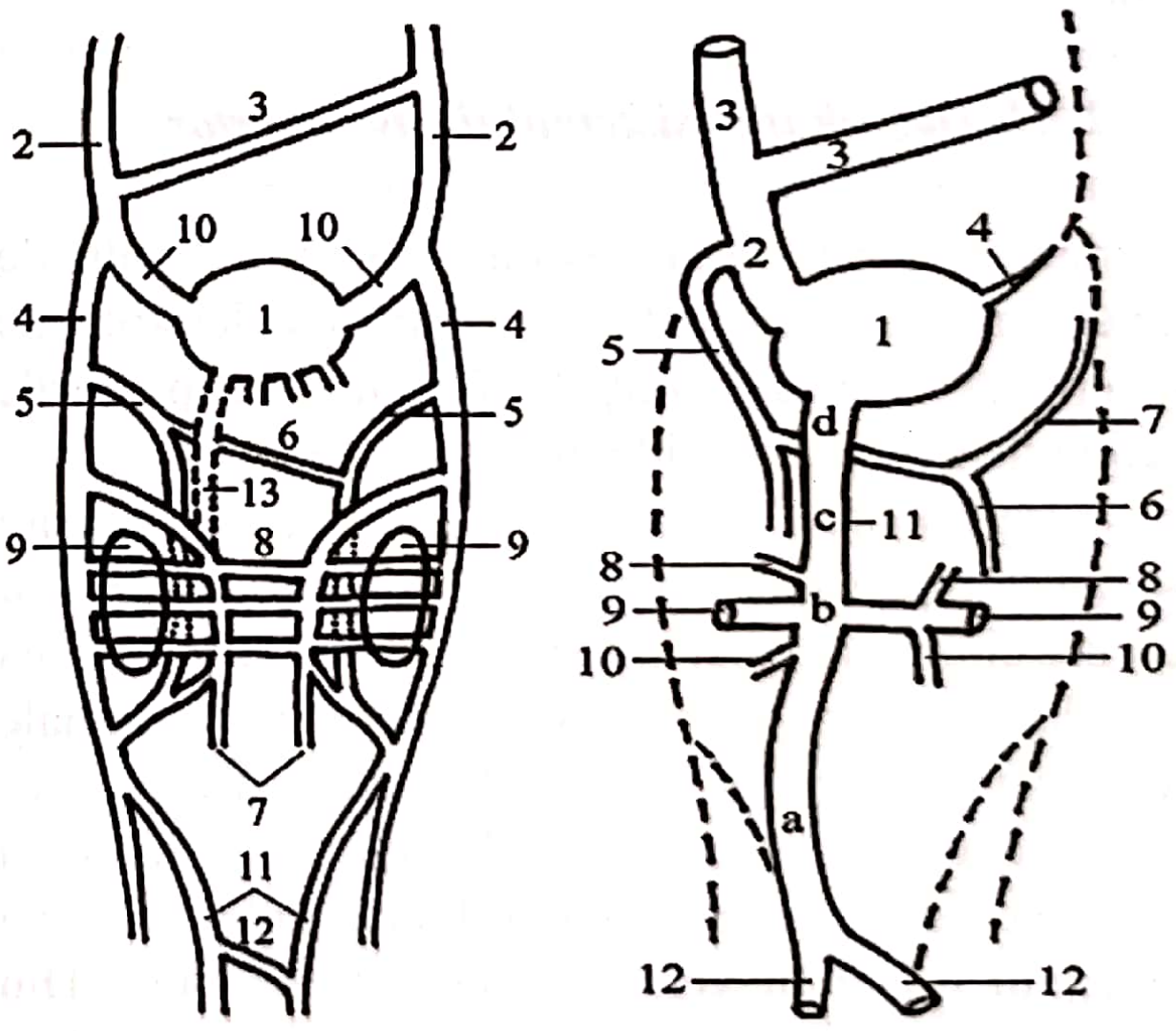

Fig. 5.41. Remodelarea sistemului venos embrionar (după Lazăr): **1.** atrii; **2.** vena cavă superioară; **3.** trunchiuri venoase brahiocefalice; **4.** vena oblică a atriului stâng; **5.** vena azygos; **6.** vena hemiazygos; **7.** vena hemiazygos accesorie; **8.** vene suprarenale; **9.** vene renale; **10.** vene genitale; **11.** vena cavă inferioară: **a.** segment postrenal; **b.** segment renal; **c.** segment prerenal; **d.** segment hepatic; **12.** vene iliace comune.

posterioare şi primesc, drept afluenţi, venele intercostale. Ulterior ele se leagă prin una sau mai multe anastomoze transversale;

– venele subcardinale sau venele mediale ale corpurilor Wolff se dezvoltă tot din segmentele craniale ale venelor cardinale posterioare, distal faţă de originea venelor supracardinale. Plasate medial faţă de corpurile Wolff, ele primesc numeroase vene mezonefrotice prin care se anastomozează transwolffian cu venele cardinale posterioare. În săptămâna a 6-a a dezvoltării embrionare apar anastomozele intersubcardinale. Distal faţă de corpurile Wolff, venele supra- şi subcardinale de aceeaşi parte se întâlnesc şi apoi se leagă împreună de vena cardinală posterioară corespunzătoare;

– venele sacro-cardinale se detaşează din venele cardinale posterioare, îndreptându-se în direcţie caudală. Se leagă între ele prin anastomoza intersacro-cardinală sau iliacă.

Ulterior, aceste vene cu dispoziţie iniţial simetrică bilaterală suferă un proces de reducţie şi remodelare în cadrul general al realizării asimetriei dreapta-stânga a multor organe interne, asimetrie determinată de propagarea asimetrică foarte timpurie a numeroşi mesageri chimici.

3.3.1. Dezvoltarea sistemului cav superior

Se realizează prin evoluția venelor cardinale anterioare şi a canalului Cuvier drept. Venele cardinale anterioare drenează iniţial sângele din plexurile cerebrale anterioare, mijlocii şi posterioare.

În săptămâna a 7-a, între venele cardinale anterioare se constituie anastomoza intercardinală anterioară cu traiect oblic cranial şi spre stânga, situată între vena tiroidiană şi vena timică. Segmentul venei cardinale anterioare drepte situat cranial faţă de această anastomoză va forma trunchiul venos brahio-cefalic drept, în timp ce anastomoza intercardinală anterioară va constitui trunchiul venos brahio-cefalic stâng. Din segmentul venei cardinale anterioare drepte situat caudal faţă de anastomoză, precum şi din canalul Cuvier drept se constituie vena cavă superioară, care se deschide iniţial în sinusul venos şi, după încorporarea sa în peretele atriului primitiv şi după septarea atriului primitiv, pe peretele superior al porţiunii sinusale a atriului drept.

Din trunchiurile venoase brahio-cefalice iau naştere venele jugulare (interne şi externe), precum şi venele subclaviculare, vene prin intermediul cărora cava superioară colectează sângele venos al extremităţii cefalice şi al membrelor toracice. Din scurtul segment care se mai păstrează din vena cardinală anterioară stângă se formează vena supracostală stângă care drenează primele două vene intercostale stângi, deschizându-se în final în trunchiul venos brahio-cefalic stâng.

Canalul Cuvier stâng regresează în dimensiuni, devenind sinusul coronar al inimii, în care – pe măsura dezvoltării pereţilor inimii – se deschid venele coronare.

Anterior procesului de regresiune, canalul Cuvier stâng împreună cu segmentul venei cardinale anterioare stângi, cuprins între anastomoza intercardinală anterioară şi canalul Cuvier stâng, constituie vena cavă superioară stângă cu existenţă efemeră la om, dar definitivă la reptile, păsări şi unele mamifere (Constantinescu şi colab.,1976; Feider şi colab., 1976; Mişcalencu şi colab., 1982). La om se păstrează un mic vestigiu embrionar sub forma venei oblice a atriului stâng (Marshall), tributară sinusului coronar.

3.3.2. Dezvoltarea sistemului cav inferior

Se realizează printr-o profundă remodelare a venelor cardinale posterioare, supracardinale, subcardinale şi sacro-cardinale, vene prin care în perioada embrionară este colectat sângele venos din teritoriul corpului embrionului situat caudal faţă de sinusul venos.

Prin aceste procese de remodelare venoasă se constituie pe de o parte trunchiul venei cave inferioare prin dispunerea cap la cap a mai multor segmente venoase, pe de altă parte afluenţii (inclusiv de origine) ai venei cave inferioare şi sistemul venelor azygos.

a. Constituirea trunchiului venei cave inferioare

Se realizează prin dispunerea cap la cap a mai multor segmente cu origine diferită:

- segmentul distal, de origine postrenală – provine din vena sacro-cardinală dreaptă de deasupra anastomozei intersacro-cardinale;
- segmentul renal se constituie din segmentul parawolffian al venei subcardinale drepte;

- segmentul prerenal ia naştere din segmentul epiwolffian al venei subcardinale drepte;
- segmentul hepatic se formează prin stabilirea unei legături a venei subcardinale drepte cu capătul suprahepatic al venei viteline drepte (vena hepatică comună).

Odată constituită, vena cavă inferioară străbate muşchiul diafragma, deschizându-se în final pe peretele inferior al porţiunii sinusale a atriului drept.

b. Formarea afluenţilor venei cave inferioare

Afluenţii de origine (venele iliace comune) derivă din venele sacro-cardinale.

Astfel, vena iliacă comună stângă se constituie din anastomoza intersacro-cardinală, în timp ce vena iliacă comună dreaptă, din segmentul venei sacro-cardinale drepte situat distal faţă de anastomoză.

Afluenţii trunchiului venei cave inferioare se dezvoltă prin procese de dispariţie şi păstrare a unor segmente ale venelor subcardinale.

Venele cardinale posterioare dispar aproape complet. Deasupra anastomozei intersacro-cardinale, vena sacro-cardinală stângă dispare. Vena renală stângă derivă din anastomozele intersubcardinale. Vena suprarenală stângă este ramură a venei subcardinale stângi; folosind anastomoza intersubcardinală pentru a se deschide în vena subcardinală stângă, după înglobarea acestei anastomoze în pereţii venei renale stângi, vena suprarenală stângă devine afluent al venei renale stângi.

Vena suprarenală dreaptă este afluent al venei subcardinale drepte şi devine ulterior afluent direct al venei cave inferioare. Vena renală dreaptă se formează din anastomozele transwolffiene dintre vena cardinală posterioară dreaptă şi vena subcardinală dreaptă.

Vena genitală dreaptă (testiculară, ovariană) provine din vena subcardinală dreaptă şi anastomozele transwolffiene drepte, deschizându-se direct în trunchiul venei cave inferioare.

Vena genitală stângă are aceeaşi origine şi, pentru că vena renală stângă provine din anastomozele intersubcardinale, devine un afluent direct al acesteia.

Vena azygos se formează din vena supracardinală dreaptă şi din segmentul terminal al venei cardinale posterioare drepte, devenind tributară venei cave superioare.

Vena hemiazygos derivă din vena supracardinală stângă, din segmentul cranial al căreia se constituie vena hemiazygos accesorie. Din anastomoza sau anastomozele transverse intersupracardinale derivă arcul (arcurile) venelor hemiazygos, prin care aceste vene se deschid în vena azygos.

Distal, venele supracardinale se pun în legătură cu venele subcardinale şi ramurile lor wolffiene, ceea ce explică legăturile venelor sistemului azygos cu venele renale şi lombare ascendente (anastomoze reno-azygo-lombare).

3.3.3. Formarea venelor pulmonare

Începe prin apariţia în grosimea mezocardului dorsal a unui cordon de celule endoteliale care capătă rapid lumen şi avansează către peretele posterior de structură miocardică a prezumtivului atriu stâng. Trunchiul venos pulmonar astfel constituit realizează conectarea reţelei venoase intraparenchimatoase din structura plămânilor în formare, de atriul primitiv (Wessels et al., 2000). După încorporarea cornului stâng al sinusului venos în peretele atrial, trunchiul pulmonar se deschide în porţiunea infero-laterală a peretelui posterior al acestuia, care va deveni perete posterior al atriului stâng. Trunchiul venos pulmonar prezintă la originea sa doi afluenţi venoşi, câte unul pentru fiecare plămân, la rândul lor constituiţi din câte doi colectori, viitoarele vene pulmonare. Afluentul şi colectorii venoşi stângi sunt mai lungi şi vor fi încorporaţi mai rapid în peretele posterior al atriului stâng, nivel la care determină o proeminenţă temporară. După Wenink şi colab., trunchiul venos pulmonar s-ar deschide iniţial în cornul stâng al sinusului venos, iar încorporarea acestuia în peretele atriului stâng ar deplasa această deschidere într-o zonă derivată din extinderea materialului celular provenit din porţiunea stângă a joncţiunii sino-atriale (Wenink et al., 2000).

Treptat, pereţii venelor pulmonare sunt incluşi în peretele posterior al atriului stâng, astfel că, la un moment dat, venele pulmonare se deschid prin două orificii şi, în final, prin patru orificii, în atriul stâng. Porţiunea peretelui atrial stâng astfel constituită formează porţiunea netedă atrială.

3.3.4. Formarea venei porte

În cursul săptămânii a 4-a, venele viteline din interiorul mugurelui hepatic se ramifică abundent şi fac joncţiunea cu capilarele sinusoide ale acestuia. Datorită dezvoltării preponderente a lobului drept hepatic, segmentul suprahepatic al venei viteline drepte devine mai voluminos, în timp ce segmentul suprahepatic al venei viteline stângi se atrofiază şi se rezoarbe **(Fig. 5.42)**. Astfel sângele hepatic este drenat prin segmentul suprahepatic al venei viteline drepte care devine venă hepatică comună, viitorul segment hepatic al venei cave inferioare. Între cele două vene viteline se realizează trei anastomoze interviteline: superioară intrahepatică şi preintestinală, mijlocie extrahepatică şi retrointestinală, inferioară subhepatică şi preintestinală. Ultimele două anastomoze formează un inel venos periduodenal. Anastomoza superioară intrahepatică se restrânge şi comunică cu ductul venos Arantius. Segmentul venei viteline drepte de sub anastomoza mijlocie dispare, iar din vena vitelină stângă se păstrează doar un mic segment situat caudal faţă de anastomoza mijlocie. Din porţiunile restante ale segmentelor subhepatice ale venelor viteline şi din anastomoza lor mijlocie se formează trunchiul venei porte care realizează conexiunea cu venele mezenterice şi cu vena splenică, vene care devin afluenţi de origine.

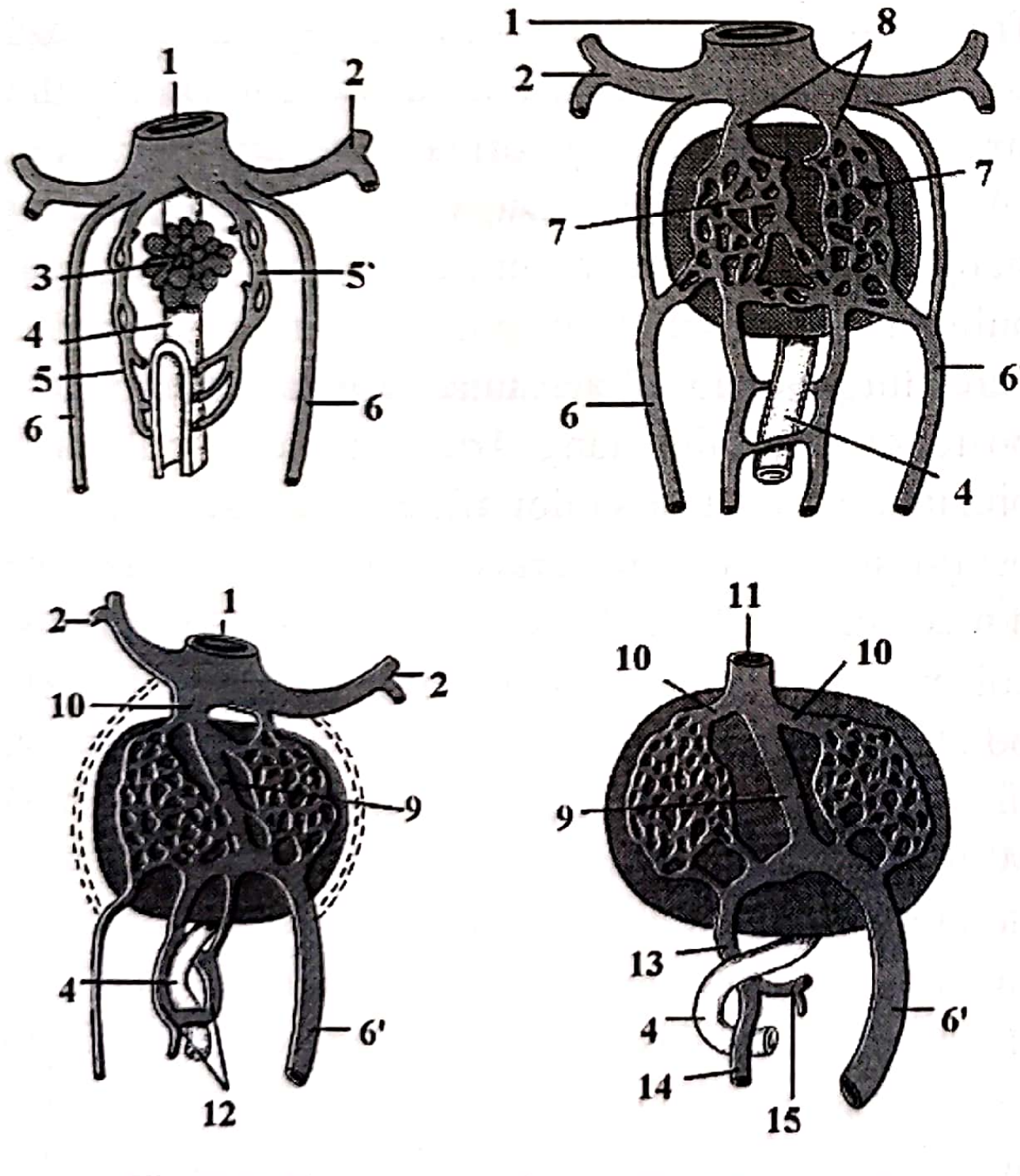

Fig. 5.42. Formarea venei porte (după Langman):
1. sinus venos; **2.** vene cardinale; **3.** mugure hepatic; **4.** duoden; **5.** vena vitelină dreaptă; **5'.** vena vitelină stângă; **6.** vena ombilicală dreaptă; **6'.** vena ombilicală stângă; **7.** capilare sinusoide hepatice; **8.** viitoare vene hepatice; **9.** duct venos Arantius; **10.** vene hepatice; **11.** vena cavă inferioară; **12.** inel venos periduodenal; **13.** vena portă; **14.** vena mezenterică superioară; **15.** trunchi venos spleno-mezenteric.

4. DEZVOLTAREA SISTEMULUI LIMFATIC

Sistemul limfatic embrionar apare la sfârşitul săptămânii a 5-a, deci cu două săptămâni mai târziu decât sistemul cardio-vascular. **Vasele limfatice** apar în mezenchimul embrionar sub forma unor spaţii căptuşite de endoteliu. Originea celulelor endoteliale limfatice este controversată. Precursorii acestor celule sunt reprezentaţi de limfangioblaste sau/şi de celulele endoteliale ale venelor preformate care preced apariţia vaselor limfatice (Detmar şi Hirakawa, 2002; Podgrabinska et al., 2002). Spaţiile limfatice confluează formând vase limfatice prevăzute spre lumen cu valvule. Se formează astfel un sistem limfatic închis. Iniţial, apar în anumite regiuni reţele plexiforme care, prin proliferare, se extind de-a lungul venelor cu care stabilesc conexiuni secundare şi temporare. Plexurile fuzionează formând saci limfatici umpluţi cu ţesut reticular limfoid, cu originea în endoteliul pereţilor acestor structuri. Unii saci dispar ulterior, păstrându-se doar perechea de saci jugulari apăruţi în săptămâna a 6-a. Aceştia comunică cu confluenţii venoşi jugulo-subclaviculari şi vor forma capetele terminale ale celor două mari colectoare limfatice definitive (ductul toracic şi ductul limfatic drept). În luna a 3-a fetală, sacii jugulari proliferează spre cap, gât şi membrele superioare, edificând limfaticele regionale. Sacii limfatici iliaci, apăruţi în săptămâna a 8-a, formează, prin proliferare, limfaticele pelvisului şi membrelor inferioare. În luna a 2-a fetală se diferenţiază sacul limfatic retro-peritoneal şi sacul care va genera cisterna chilului. În mezenchimul latero-aortic, din mai multe spaţii limfatice iniţiale se constituie două canale longitudinale din care, prin remaniere ulterioară, se constituie ductul toracic **(Fig. 5.43)**. Nodurile limfatice apar prin fărâmiţarea sacilor limfatici în cursul lunii a 3-a fetale. Primele **formaţiuni**

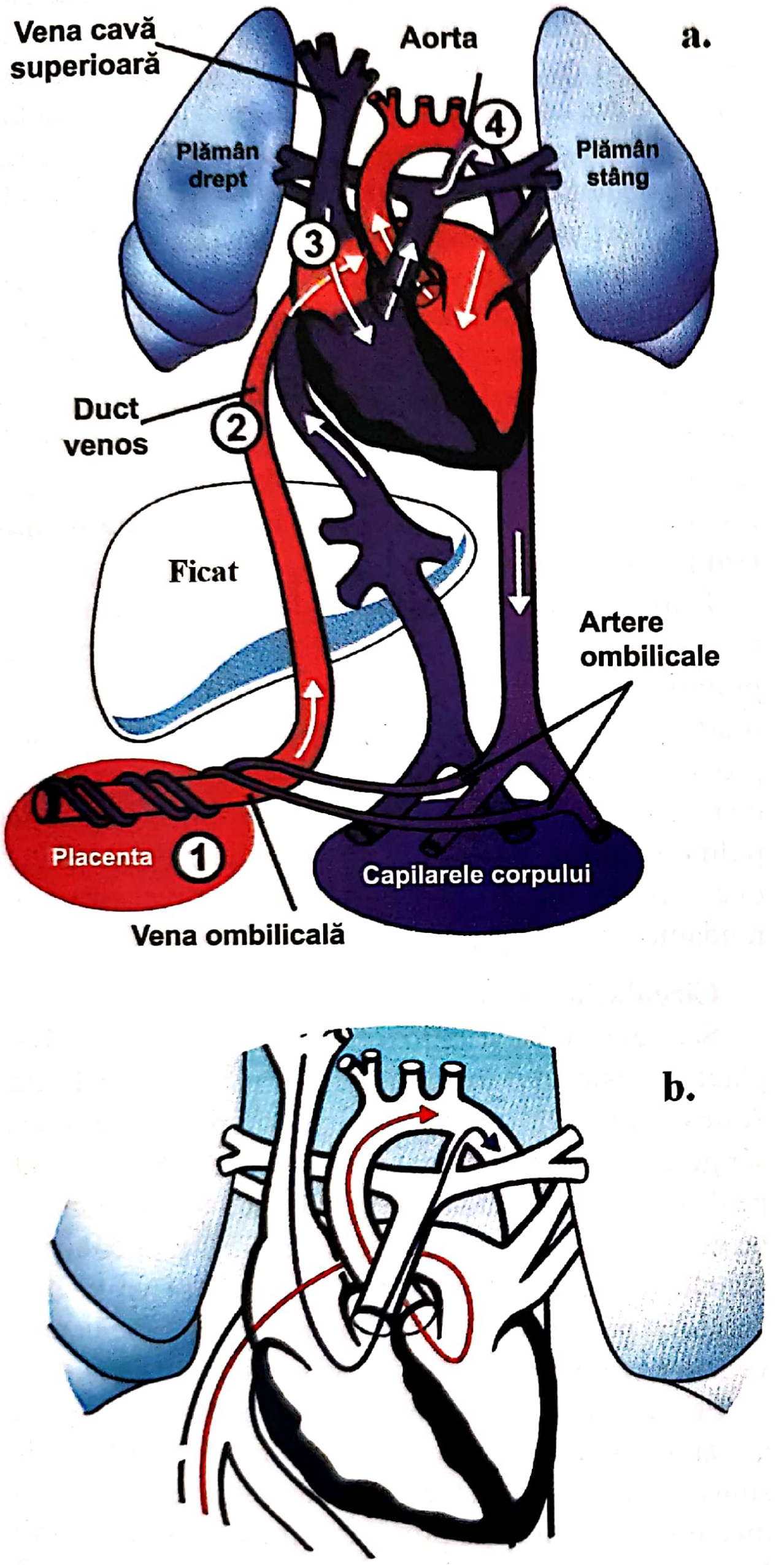
Vena cavă superioară
Aorta
a.
Plămân drept
4
Plămân stâng
3
Duct venos
2
Ficat
Artere ombilicale
Placenta
1
Capilarele corpului
Vena ombilicală
b.

Fig. 5.1 Op TIM. Circulaţia fetală: a. Şunturile circulaţiei fetale (1 – placenta, 2 – ductul venos, 3 – foramen ovale, 4 – ductul arterial) b. Circulaţia sângelui oxigenat (roşu) şi neoxigenat (albastru) prin cordul fetal [167].

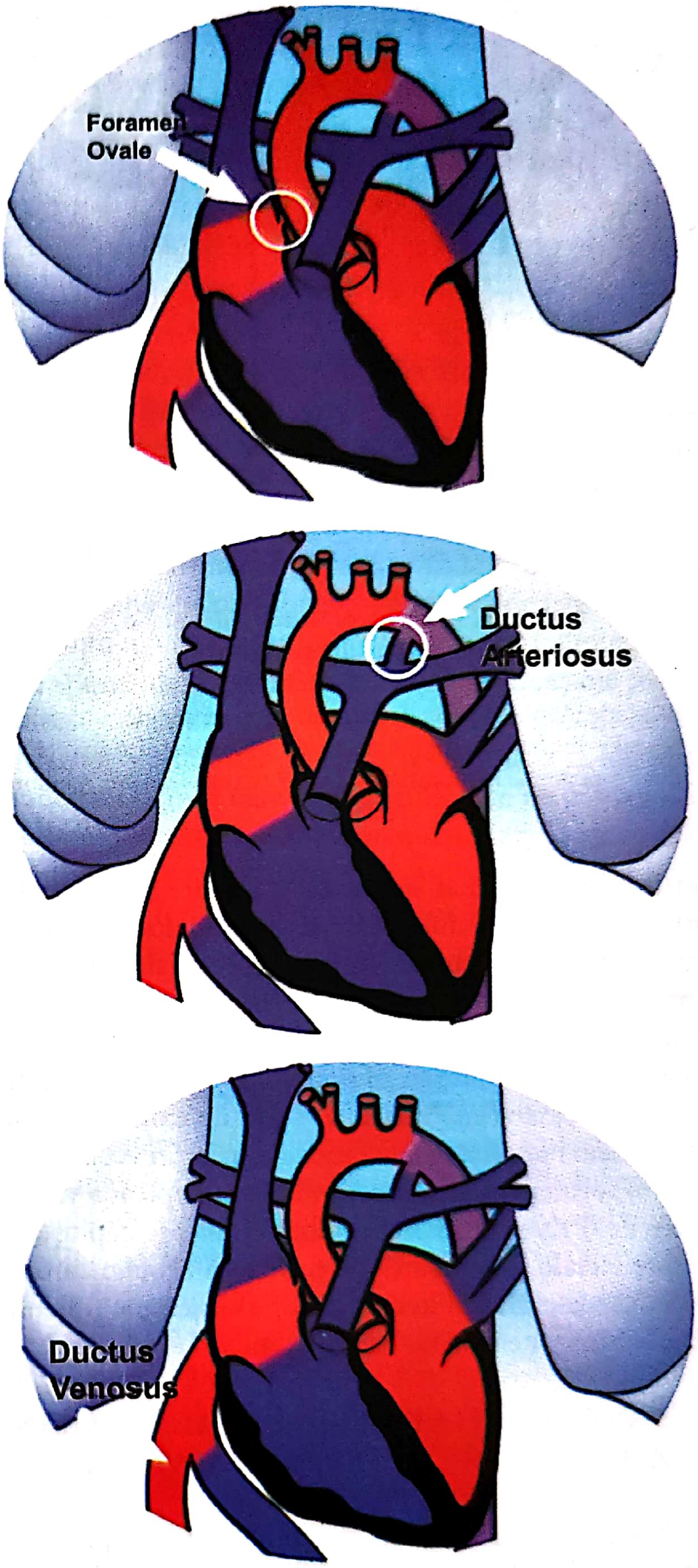
Foramen Ovale
Ductus Arteriosus
Ductus Venosus

Fig. 5.2 Op TIM. Circulaţia fetală: sus – foramen ovale; mijloc – ductul arterial; jos – ductul venos [167].

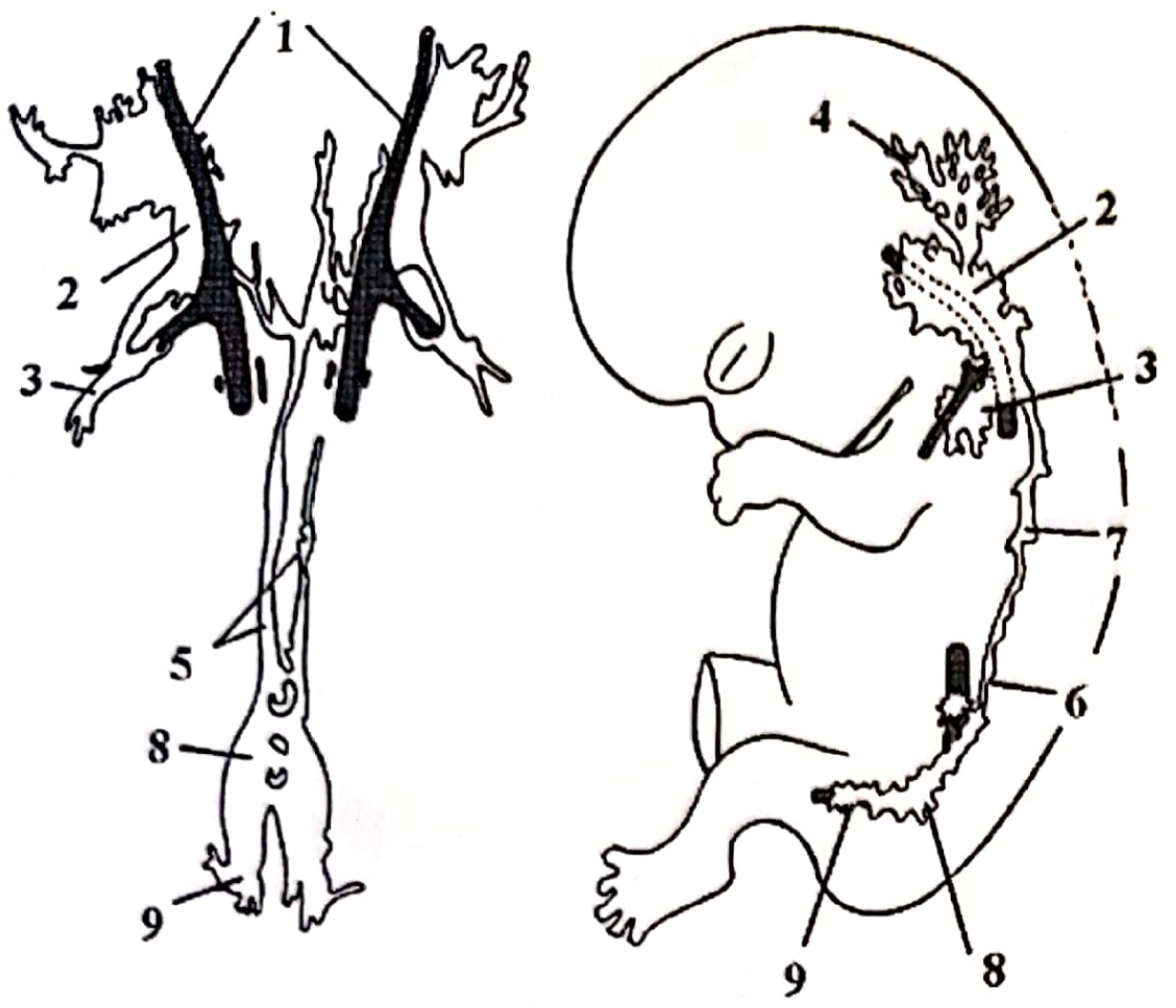

Fig. 5.43. Dezvoltarea sistemului limfatic (după O'Rahilly şi Müller): **1.** vene jugulare interne; **2.** sac limfatic jugular; **3.** extensie către axilă şi membrul superior; **4.** extensie către extremitatea cefalică; **5.** canale limfatice longiudinale; **6.** viitoarea cisterna chyli; **7.** duct toracic; **8.** sac limfatic iliac; **9.** extensie către membrul inferior.

limfo-nodulare apar în regiunile axilare şi inghinale, prin proliferarea şi diferenţierea trabeculelor mezenchimale cu care plexurile limfatice preexistente vin în contact. Din vasele limfatice perinodulare anastomozate se formează sinusul marginal, acestea devenind vase aferente. În interiorul nodului limfatic se diferenţiază corticala şi medulara. O serie de canale plecate din sinusul marginal străbat medulara, iar în vecinătatea hilului formează sinusul central din care pleacă vasele eferente. Prin proliferarea endoteliului care căptuşeşte aceste canale şi sinusuri, iau naştere limfocite care se organizează, imediat înainte şi după naştere, în foliculi. Unele limfocite sunt de origine timică.

5. CIRCULAŢIA EMBRIO-FETALĂ ŞI TRANZIŢIA LA CIRCULAŢIA POSTNATALĂ

Sistemul cardio-vascular embrio-fetal prezintă unele caracteristici morfo-funcţionale menite pe de o parte să asigure în condiţii optime creşterea şi dezvoltarea normală intrauterină a produsului de concepţie, pe de altă parte să permită modificările şi ajustările necesare în noile condiţii impuse de perioada neonatală.

Spre sfârşitul săptămânii a 2-a se instalează **circulaţia sangvină lacunară**, în care sângele matern circulă prin lacunele sinciţio-trofoblastice, asigurând produsului de concepţie schimburile de substanţe nutritive şi gaze respiratorii. Se realizează astfel un **sistem circulator primitiv,** dar eficient în acest stadiu al dezvoltării intrauterine; acesta face astfel trecerea de la faza de nutriţie histiotrofă către **nutriţia hemotrofă.**

La începutul săptămânii a 3-a după fecundaţie, în mezenchimul lamei viteline au loc intense procese de vasculogeneză şi hematopoieză extraembrionare, urmate la scurt timp (aproximativ din ziua a 18-a după fecundaţie) de procese similare intraembrionare, al căror rezultat sunt edificarea şi intrarea timpurie în funcţie a sistemului cardio-vascular menit să înlocuiască definitiv nutriţia histiotrofă cu **nutriţia hemotrofă** (sangvină).

După încheierea procesului de placentaţie şi stabilirea circulaţiei feto-placentare, în lipsa respiraţiei pulmonare, când circulaţia sangvină pulmonară este foarte scăzută datorită constricţiei vaselor pulmonare, produsul de concepţie îşi asigură aportul de oxigen şi de nutrimente din organismul matern. Lipsa respiraţiei pulmonare face ca ductul venos, orificiul interatrial şi ductul arterial să asigure circulaţiei feto-placentare un randament funcţional maximum.

Circulaţia feto-placentară

Sângele încărcat cu oxigen şi nutrimente la nivel placentar este adus în corpul fetal prin vena ombilicală. Ajunsă la nivelul ficatului, vena ombilicală transmite sângele puternic oxigenat către vena cavă inferioară, pe de o parte prin intermediul ductului venos Arantius, pe de altă parte prin capilarele sinusoide hepatice şi prin venele hepatice. Prin intermediul unui sfincter muscular plasat pe segmentul venei ombilicale vecin ductului venos, se reglează fluxul sangvin prin acest canal.

Prin contracţia acestui sfincter, cea mai mare parte a sângelui venei ombilicale ajunge în capilarele sinusoide hepatice. În timpul contracţiilor uterine, acest mecanism sfincterian previne suprasolicitarea inimii fetale (Kiserud, 1999; 2001). În segmentul terminal al venei cave inferioare, sângele puternic oxigenat al venei ombilicale se amestecă cu sângele venos adus în cava inferioară prin afluenţii săi distali din segmentele caudale ale fătului, dar rămâne încă suficient de oxigenat. Din atriul drept, acesta trece prin foramen ovale în atriul stâng, unde se amestecă cu o cantitate mică de sânge slab oxigenat sosit prin venele pulmonare şi trece în ventriculul stâng care îl pompează în aorta ascendentă. Prin ramurile acesteia, pereţii inimii, extremitatea cefalică şi membrele superioare primesc sânge cu cantităţi mari de oxigen, ca de altfel şi ficatul prin vena ombilicală (**Fig. 5.44**). Cantitatea restantă de sânge amestecat provenit din vena cavă inferioară se amestecă în atriul drept cu sângele venos adus de vena cavă superioară şi este transmisă ventriculului drept. Pompa ventriculului drept trimite acest sânge în trunchiul pulmonar. Din acesta, doar circa 10% din sângele slab oxigenat ajunge la plămâni, cea mai mare parte trecând prin ductul arterial către aorta descendentă către corpul fetal şi înapoi la placentă prin arterele ombilicale. Ductul arterial deviază o mare cantitate de sânge, asigurând protecţia plămânilor nefuncţionali de supraîncărcare circulatorie (Moore şi Persaud, 2003).

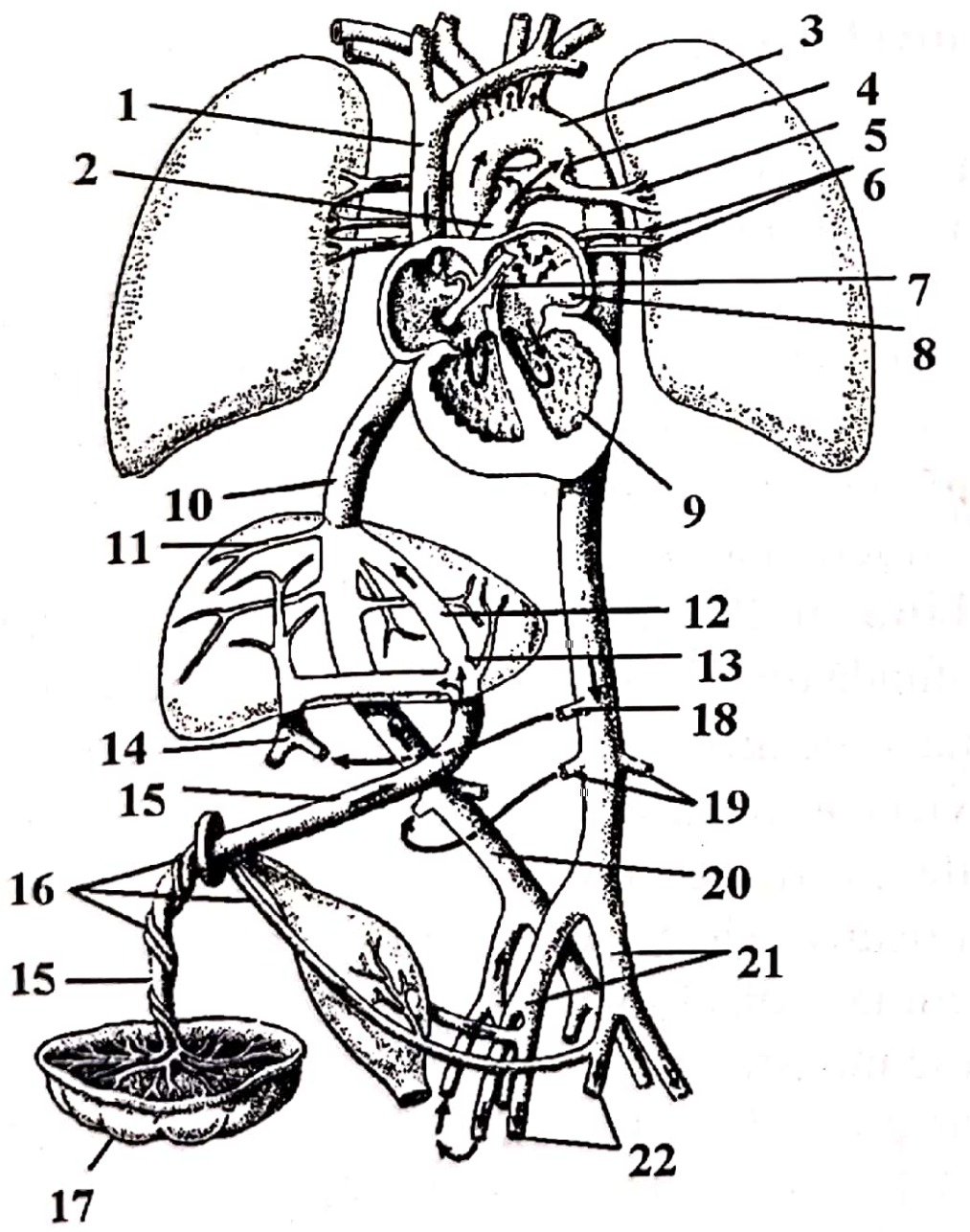

Fig. 5.44. Circulaţia feto-placentară (după Ranga): **1.** vena cavă superioară; **2.** trunchi arterial pulmonar; **3.** arcul aortei; **4.** ductul arterial Botal; **5.** artera pulmonară stângă; **6.** vene pulmonare stângi; **7.** orificiul interatrial Botal; **8.** atriul stâng; **9.** ventriculul stâng; **10.** vena cavă inferioară; **11.** venă hepatică; **12.** ductul venos Arantius; **13.** sfincterul ductului venos; **14.** vena portă; **15.** vena ombilicală; **16.** artere ombilicale; **17.** placenta; **18.** trunchi celiac; **19.** artere renale; **20.** vena cavă inferioară; **21.** artere iliace comune; **22.** artere iliace interne.

Circulaţia neonatală

Imediat după naşterea fătului ajuns la termen, se produc importante ajustări circulatorii menite să realizeze tranziţia de la circulaţia feto-placentară către circulaţia neonatală (Sansoucie şi Cavaliere, 1997). Pe de o parte, ele sunt necesare datorită suprimării circulaţiei feto-placentare şi deci a aportului de sânge placentar puternic oxigenat şi încărcat cu nutrimente, pe de altă parte datorită trecerii bruşte la respiraţia pulmonară. Bypass-urile vasculare prenatale care ocoleau în bună măsură ficatul şi plămânii sistează, iar suportul anatomic (ductul venos, foramen ovale şi ductul arterial) devine caduc. Odată cu instalarea primei respiraţii pulmonare, au loc o creştere marcată de volum a plămânilor, dilatarea vaselor pulmonare ai căror pereţi devin astfel mai subţiri şi o creştere foarte marcată a fluxului sangvin pulmonar. Contracţia sfincterului de la intrarea în ductul venos face ca întreaga cantitate de sânge care ajunge în ficat să fie preluată de capilarele sinusoide, iar sistarea circulaţiei prin vasele ombilicale provoacă scăderea bruscă a presiunii din vena cavă inferioară şi din atriul drept (Kiserud, 2001). Datorită acestui fapt şi datorită creşterii masive a fluxului sangvin pulmonar, presiunea sângelui oxigenat din atriul stâng depăşeşte valoarea celei din atriul drept, astfel că valva orificiului interatrial secundar este presată pe septul secundar, întrerupându-se pasajul sangvin interatrial. Valoarea mai mare a presiunii din circulaţia arterială sistemică face ca prin ductul arterial sângele să treacă din aortă în trunchiul pulmonar. Imediat după naştere, ductul arterial se contractă, scăzând drastic fluxul sangvin care practic sistează după primele patru zile. Contracţia şi închiderea funcţională a ductului arterial sunt mediate de bradikinina secretată de ţesutul pulmonar, cu efect constrictor asupra musculaturii netede din peretele ductului arterial în momentul creşterii procentului de oxigen în sângele care traversează acest canal. Această acţiune pare a fi mediată de prostaglandina E_2 (PGE_2) care provoacă în condiţii normale de saturaţie scăzută în oxigen relaxarea musculaturii netede din peretele ductului arterial. În fine, obstrucţia anatomică a ductului arterial este controlată probabil de către factorul TGF-β (Moore şi Persaud, 2003).

După naşterea fătului, circulaţia prin vasele ombilicale scade mult, fenomen menit să împiedice pierderea de sânge fetal; după ligaturarea acestor vase, circulaţia feto-placentară este complet sistată, vasele rămânând permeabile o perioadă de timp.

Tranziţia la circulaţia neonatală nu se face instantaneu, unele fenomene petrecându-se imediat după naştere, altele după câteva ore sau zile. La adult se pot evidenţia vestigii ale structurilor vasculare fetale: ligamentul rotund al ficatului rezultat prin obliterarea şi fibrozarea fostei vene ombilicale; ligamentul venos care înlocuieşte ductul venos; ligamentele ombilicale care înlocuiesc segmentul fostelor artere ombilicale dintre vezica urinară şi inelul ombilical; în fine, ligamentul arterial care înlocuieşte fostul duct arterial, întinzându-se între artera pulmonară stângă şi segmentul distal al arcului aortic.

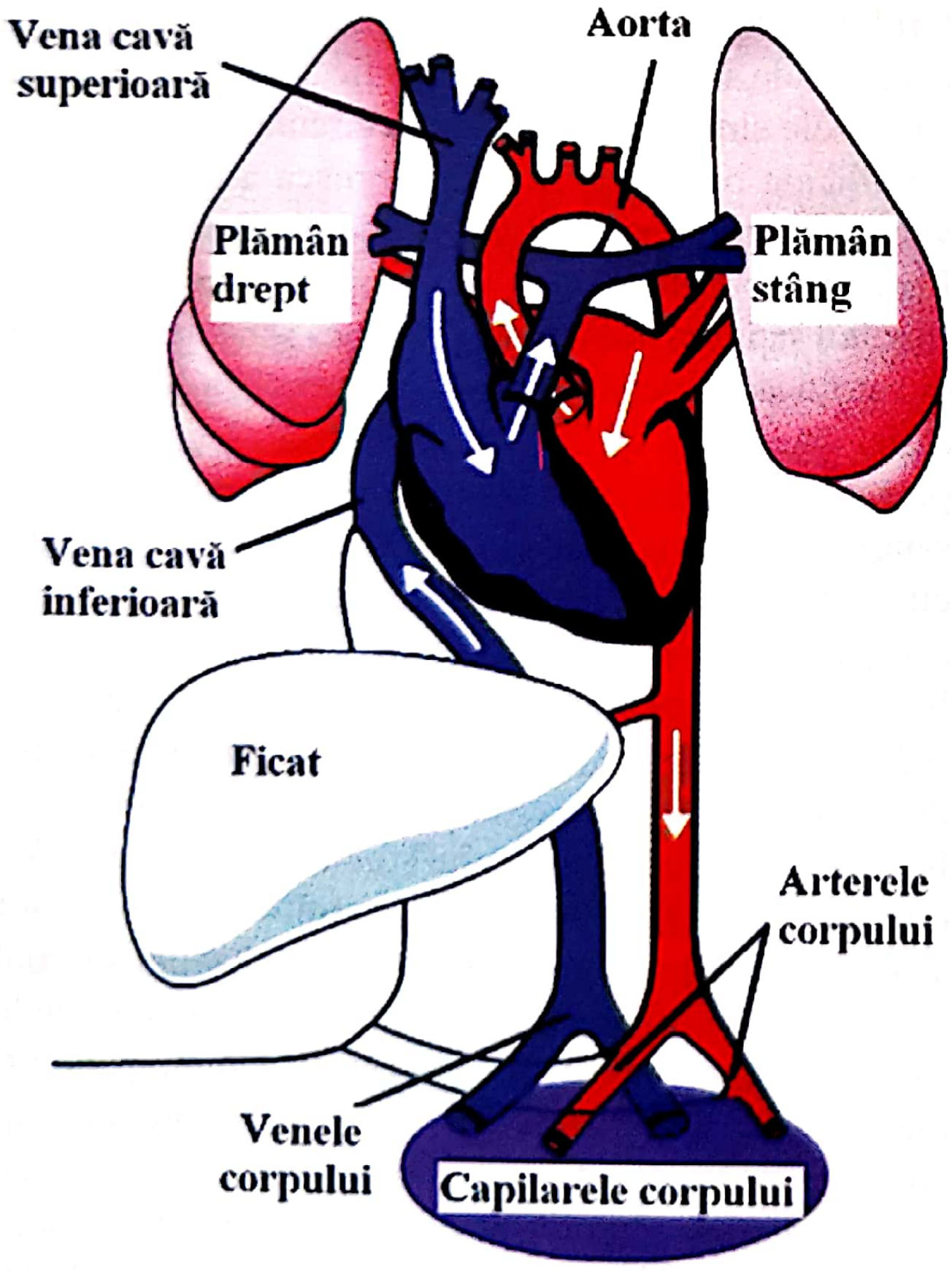

Fig. 5.3 Op TIM. Circulaţia normală postnatală [167].

6. MALFORMAŢIILE CARDIO-VASCULARE

6.1. Noţiuni generale de teratologie

Dezvoltarea normală a embrionului (embriogeneza) este reglată de veritabile cascade complexe a numeroase proteine de semnalizare. Defectarea lor poate provoca numeroase perturbaţii ale normogenezei, cu apariţia de anomalii şi malformaţii congenitale. Embriogeneza normală poate fi interferată pe mai multe paliere sau nivele:

– **nivelul celular**, unde pot fi afectate procesele embriogenetice: proliferarea celulară, diferenţierea celulară sau migraţia din cadrul organizării celulare;

– **nivelul tisular**, prin extinderea proceselor de necroză drept urmare a lipsei de oxigen provocată de factori locali diverşi (alterări vasculare cu perturbarea dezvoltării unor ţesuturi sau organe) ori prin mutaţii genice care scapă de sub control procesele de apoptoză;

– **nivelul organic**, prin afectarea proceselor de organogeneză; acesta poate fi afectat (contrar unor teorii mai vechi) şi după încheierea procesului de organogeneză (de exemplu, afectarea tardivă a sistemului nervos sau a organelor genitale externe).

Anomalia congenitală este o abatere de grad redus de la normogeneza embrionară, care afectează în mică măsură funcţia organului afectat. Ea poate fi morfologică, structurală sau funcţională.

Malformaţia congenitală este o abatere complexă şi profundă de la normogeneză, care alterează profund funcţia structurii afectate şi este adesea incompatibilă cu o viaţă normală sau chiar cu supravieţuirea. Malformaţiile profunde, complexe, grave, cu modificări semnificative ale organismului sau ale unor segmente determină monstruozităţile, iar subiecţii purtători se numesc monştri.

Din punct de vedere clinic, defectele congenitale se clasifică în patru tipuri (O'Rahilly şi Müller, 2001; Moore şi Persaud, 2003): malformaţii, alterări morfologice, deformaţii şi displazii. Malformaţiile reprezintă defecte ale unui organ, ale unei părţi de organ sau ale unei regiuni a corpului, rezultate printr-un proces anormal de dezvoltare. Alterările sunt produse prin interferenţa dintre un factor extern (substanţe toxice, virusuri etc.) şi procesul de normogeneză embrionară. Deformaţiile apar ca efecte ale unor factori mecanici care se repercută asupra produsului de concepţie. În fine, displaziile sunt rezultatul unei organizări celulare defectuoase care se repercută asupra structurii ţesuturilor şi organelor.

Frecvenţa anomaliilor şi malformaţiilor congenitale variază de la autor la autor şi de la o ţară la alta, între 2 şi 4% din totalul naşterilor. Ulterior, la câţiva ani după naştere, frecvenţa acestora creşte spre 7–8% datorită manifestării tardive a unora dintre ele. După unele statistici, mortalitatea neonatală variază între 7 şi 26%, ajunge la circa 50% în jurul primei luni de viaţă şi la aproximativ 80% la finele primului an. Avorturile spontane în cazurile cu feţi malformaţi reduc substanţial numărul nou-născuţilor cu malformaţii congenitale.

Cercetări proprii referitoare la incidenţa şi repartiţia principalelor anomalii şi malformaţii congenitale, raportate de trei mari spitale de profil din judeţul Timiş (Clinica de Obstetrică şi Ginecologie Bega, Clinica de Obstetrică şi Ginecologie Odobescu şi Spitalul Municipal Lugoj) pe perioada 1998–2002, arată frecvenţa cea mai mare pentru malformaţiile cordului, deformaţiile piciorului, malformaţiile organelor genitale externe-masculine, malformaţiile tubului digestiv, sindromul Down etc. Trebuie precizat faptul că acestea reprezintă anomaliile şi malformaţiile congenitale înregistrate la naştere. În realitate, numărul acestora este mult mai mare, unele scăpând serviciilor medicale, iar altele manifestându-se la vârste mai mari (Lazăr şi colab., 2003).

6.2. Etiologia malformaţiilor congenitale (Fig. 5.45)

Problema cauzelor care determină apariţia malformaţiilor congenitalea fost şi rămâne o chestiune mult disputată şi discutată. Cauzele implicate în teratogeneză nu sunt pe deplin elucidate şi nici cunoscute în totalitate. Prin metode de embriologie experimentală, s-au putut identifica numeroşi **factori teratogeni** şi s-au descifrat unele dintre **mecanismele teratogenetice**. În ultimii ani s-au înregistrat progrese spectaculoase în cunoaşterea genomului uman şi în depistarea unor gene responsabile – prin mutaţiile lor – de declanşarea multor boli şi chiar a numeroase malformaţii congenitale. Se cunoaşte faptul că procesele şi mecanismele normogenezei embrionare sunt programate genetic în timp şi spaţiu, au la bază sinteze proteice specifice şi sunt controlate de factori de inducţie, de organizatori embrionari şi de multiple interacţiuni tisulare. Întrucât o malformaţie congenitală poate fi urmarea acţiunii mai multor cauze, după cum o singură cauză poate produce malformaţii multiple, identificarea factorilor teratogeni şi a mecanismului lor de acţiune este adesea un proces anevoios.

Unii factori teratogeni acţionează prin blocarea reacţiilor enzimatice, împiedicând astfel proliferarea celulară, încetinind sau dimpotrivă accelerând creşterea şi dezvoltarea ori producând moartea celulară prin scăparea de sub control a fenomenului de apoptoză. Alteori, sub acţiunea unor factori peristatici, se produce alterarea structurii ADN, cu apariţia de mutaţii genice şi cromozomiale care modifică sau sistează sinteza de proteine specifice structurale sau funcţionale (proteine reglatoare, enzime), afectează sistemul de histocompatibilitate HLA sau produc moartea celulară. În multe cazuri de malformaţii congenitale sunt implicate **mecanisme cu determinare genetică** care presupun existenţa unor alterări genice sau cromozomiale moştenite de la genitori. Adeseori efectele acestora sunt modificate sub influenţa factorilor peristatici de mediu.

Frecvenţa implicării factorilor genetici în dezvoltarea malformaţiilor congenitale variază în diferite statistici între 10 şi 35%, iar a factorilor peristatici de mediu între 10 şi 15%; diferenţa este atribuită unor factori necunoscuţi, posibil multipli (O'Rahilly şi Müller, 2001; Moore şi Persaud, 2003; Ferretti şi colab., 2006).

I. Mecanismele genetice se clasifică după cum urmează:

a. Mutaţiile genice duc la apariţia de genopatii şi presupun alterarea secvenţei nucleotidelor ADN strict la nivelul unei singure gene sau, dimpotrivă, la mai multe gene simultan. Asemenea alterări pot apărea sub acţiunea unor factori mutageni (radiaţii ionizante, substanţe chimice) sau – mai rar la om – în mod spontan. Schimbarea secvenţei se poate realiza prin substituţie, deleţie (pierderea de perechi de nucleotide din structura unei/unor gene), inversie (răsturnarea unei triplete din structura ADN a genei) sau inserţie (introducerea în structura genei a unei perechi suplimentare de nucleotide).

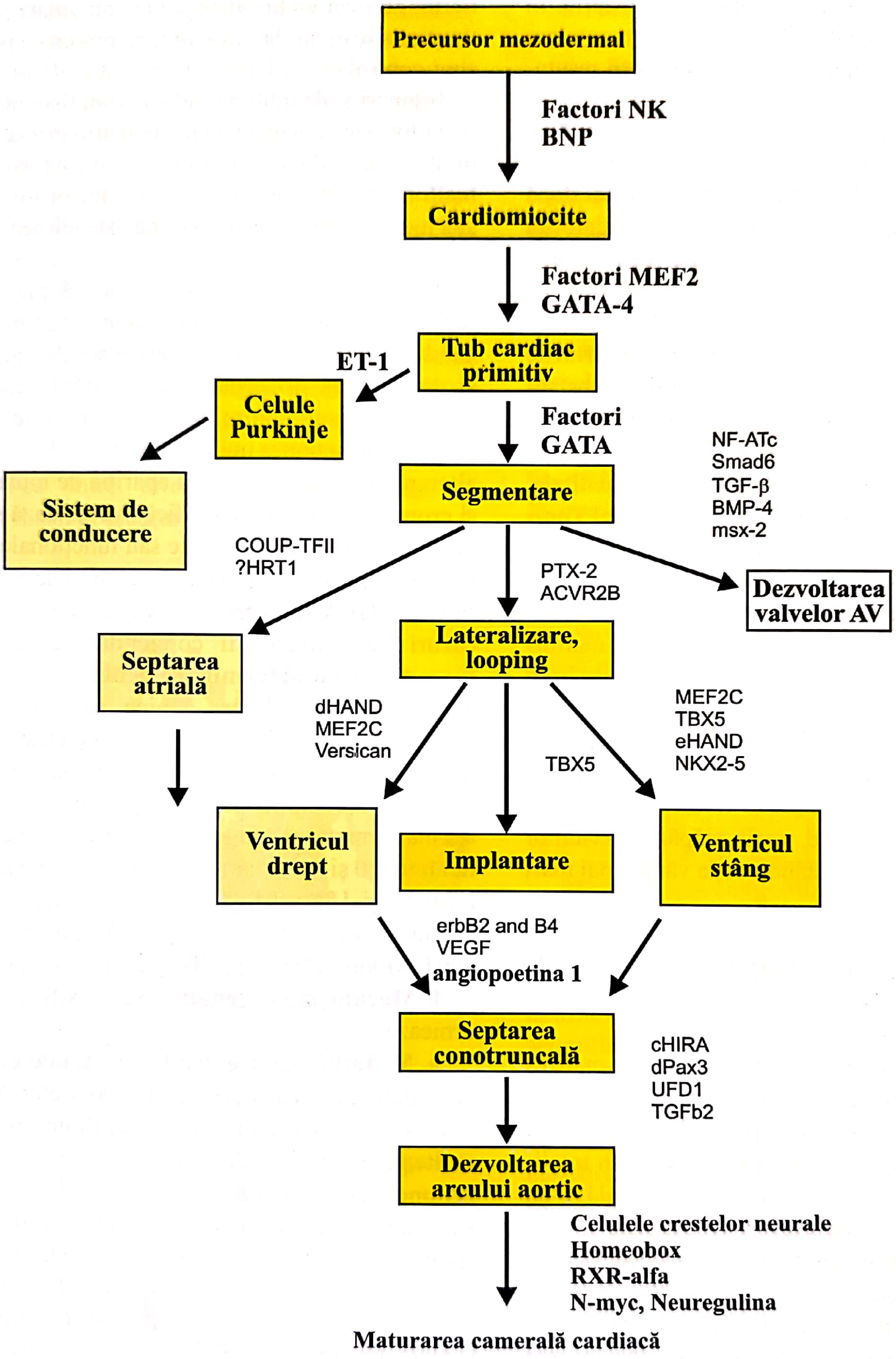
Precursor mezodermal
Factori NK
BNP
Cardiomiocite
Factori MEF2
GATA-4
Tub cardiac primitiv
ET-1
Celule Purkinje
Sistem de conducere
Factori GATA
Segmentare
NF-ATc
Smad6
TGF-β
BMP-4
msx-2
COUP-TFII
?HRT1
PTX-2
ACVR2B
Dezvoltarea valvelor AV
Septarea atrială
Lateralizare, looping
dHAND
MEF2C
Versican
TBX5
MEF2C
TBX5
eHAND
NKX2-5
Ventricul drept
Implantare
Ventricul stâng
erbB2 and B4
VEGF
angiopoetina 1
Septarea conotruncală
cHIRA
dPax3
UFD1
TGFb2
Dezvoltarea arcului aortic
Celulele crestelor neurale
Homeobox
RXR-alfa
N-myc, Neuregulina
Maturarea camerală cardiacă

Fig. 5.45. Etiologia malformațiilor cardiace congenitale. Morfogeneza cardiacă (Adaptat după Srivastava D., Olson E. „Nature" 2000; 407:224).

Mutaţia moştenită sau *de novo* a unei singure gene responsabile de sinteza unuia sau mai multor inductori proteici ai embriogenezei determină apariţia malformaţiilor cu transmitere ereditară din generaţie în generaţie: distrofii condro-ectodermice, microcefalie, precum şi marea majoritate a anomaliilor metabolice. Când mutaţia interesează cromozomul sexual X, ea induce o patologie genică pe linie masculină: hidrocefalia prin stenoza apeductului lui Sylvius, miopatia Duchenne.

Mutaţia mai multor gene (ereditate poligenică) provoacă, adesea prin intricarea cu factori de mediu, o serie de malformaţii comune: despicături labio-palatine, malformaţii cardiace, anencefalie, spina bifida, stenoză hipertrofică de pilor, luxaţie congenitală de şold etc.

Prin stabilirea genomului uman şi prin colaborarea transfrontalieră a echipelor de cercetători în domeniu, au fost şi continuă să fie identificate din ce în ce mai multe maladii şi defecte neonatale cauzate de mutaţii genice. Majoritatea genelor umane sunt identificate şi s-a determinat funcţia lor specifică. Prin descifrarea cauzelor multor malformaţii congenitale se deschid noi orizonturi în prevenirea şi tratamentul acestora prin metoda terapiei genice (Anghel şi colab., 2002). Majoritatea genelor exprimate de celule sunt implicate în sinteza acizilor nucleici şi a proteinelor specifice, în geneza structurilor organitelor celulare şi a structurilor cito-scheletale şi în mecanismele de transport transmembranar.

b. Mutaţiile cromozomiale (anomaliile sau aberaţiile cromozomiale) constau în modificarea numărului ori structurii cromozomilor şi sunt decelabile prin stabilirea cariotipului. În acest caz, mii de gene sunt atinse de anomalie, iar expresia acestei situaţii este multiplă. Mutaţiile cromozomiale sunt comune şi prezente în 6–7% din zigoţi.

– **Aberaţiile de structură cromozomială** provin din rupturi ale cromozomilor. Ele survin fie în procesul meiozei celulelor sexuale ale genitorilor, fie la primele diviziuni mitotice ale zigotului în perioada de segmentare, în special în cursul primei săptămâni după fecundaţie. Segmentul rupt se poate pierde (deleţie), iar în prezenţa mai multor rupturi poate apărea un cromozom în inel prin pierderea segmentului distal şi sudura extremităţilor proximale, sau o inversie a fragmentului intermediar. Când mai multe rupturi interesează mai mulţi cromozomi diferiţi, ei se pot suda rezultând un fenomen de translocaţie. În fine, un cromozom poate pierde unul din braţe, celălalt duplicându-se; când această anomalie interesează heterozomul X, se conturează o dismorfie de tip turnerian.

– **Anomaliile numerice** pot afecta atât autozomii, cât şi cromozomii sexuali şi se numesc aneuploidii: monosomia (când se pierde un cromozom); trisomia, tetrasomia, pentasomia (când cariotipul prezintă unu sau mai mulţi cromozomi în plus).

Anomaliile cromozomiale structurale pot provoca avorturi spontane sau moartea postnatală a noului organism, în timp ce aberaţiile numerice, preexistente în celulele sexuale ale genitorilor ori apărute în perioada de segmentare a zigotului prin nondisjuncţia a doi cromozomi sau a unei perechi, determină malformaţii congenitale diverse ce pot uneori provoca avortul spontan, debilitate mintală etc.

c. Mutaţiile genomice se referă în special la cazurile de poliploidie caracterizată prin prezenţa unui genom cu unu sau mai multe seturi haploide în plus: triploidia (69 de cromozomi), tetraploidia (92 de cromozomi) etc. Dispermia (diatria), adică fecundarea ovulului de către două spermii, provoacă triploidia. Aceasta poate apărea şi prin himerism: o spermie fecundează ovulul, iar o alta, globulul polar (polocitul) reţinut de ovul. În poliploidie zigotul este neviabil, producându-se avort spontan ori moartea intrauterină a embrionului datorată organizării defectuoase a trofoblastului.

Cele mai cunoscute anomalii cromozomiale autosomale sunt trisomia 21 (sindromul Down; mongolismul), trisomia 18 (sindromul Edwards), trisomia 13 (sindromul Patau), trisomia 22 (sindromul Schmidt-Fraccaro), iar cele mai frecvente anomalii cromozomiale gonosomale sunt monosomia x (sindromul Turner cu cariotip 44x), trisomia x (sindromul Jacobs cu cariotip 44 xxx) şi sindromul Klinefelter (cu cariotip 44 xxy).

Pe lângă malformaţiile congenitale determinate de mutaţii genetice transmise (dominant sau recesiv) prin celulele sexuale ale genitorilor, se cunosc şi cele determinate de **mutaţii induse de factorii de mediu** care acţionează în perioadele critice ale embriogenezei. Întrucât în primele două săptămâni după fecundaţie predomină fenomenele de proliferare celulară, iar celulele rezultate sunt puţin diferenţiate, acţiunea factorilor teratogeni de mediu poate induce moartea blastocistului sau a discului embrionar, cu întreruperea sarcinii, sau afectarea unui număr mic de celule, cu continuarea unei dezvoltări normale, asigurată de celulele rămase indemne. Dacă agentul teratogen este stocat în organismul matern, el acţionează, prin transfer placentar, asupra produsului de concepţie după primele două săptămâni de sarcină, provocând diverse malformaţii congenitale. După ziua a 60-a rămân sensibile la acţiunea factorilor teratogeni unele structuri a căror diferenţiere este mai lentă: cortexul cerebral, organele genito-urinare, ochiul etc.

II. Agenţii teratogeni de mediu pot acţiona direct asupra embrio-fătului sau indirect prin transfer transplacentar, prin intermediul organismului matern, de droguri, medicamente, hormoni administraţi mamei, agenţi infecţioşi şi paraziţi, toxine microbiene, metaboliţi, autoanticorpi, hormoni materni etc. Agenţii teratogeni fizici şi chimici pot acţiona prin inducerea de mutaţii în perioadele critice ale embriogenezei (agenţi mutageni exogeni). Agenţii teratogeni de mediu produc anomalii congenitale, moartea embrio-fetală, retardarea creşterii intrauterine şi disfuncţii cerebrale.

a. Agenţii fizici sunt reprezentaţi de radiaţiile ionizante (pot induce mutaţii în materialul genetic al embrionului determinând diferite malformaţii congenitale sau chiar moartea produsului de concepţie şi avort spontan, unele din aceste mutaţii putând fi cauza malformaţiilor în generaţiile viitoare; ele nu afectează produsul de concepţie decât în doze foarte mari, dar nu şi în cazul investigaţiilor radio-diagnostice care utilizează doze scăzute) şi de agenţi mecanici regionali cu acţiune directă asupra uterului şi a produsului de concepţie. Radiaţiile ionizante pot produce microcefalie, malformaţii osoase, spina bifida, palatoschizis, defecte ale extremităţilor, malformaţii faciale, viscerale, retardare psihică etc. Oligoamniosul sau un uter mic infantil ori malformat poate produce anomalii ale membrelor (*genus recurvatum*), iar bridele amniotice pot provoca amputaţii intrauterine ale extremităţilor. Fenomenul de „mulare intrauterină" prin ruperea prematură a membranelor fetale poate induce deformări ale unor segmente: picior strâmb congenital, micrognaţie, paralizie facială congenitală, sindrom Pierre-Robin etc.

b. Agenţii chimici (peste 400 cunoscuţi la ora actuală) pot afecta doar organismul matern şi indirect produsul de concepţie; alţii interesează direct embrio-fătul prin transfer transplacentar: alcoolul etilic, unele antibiotice, citostaticele, nicotina, alcaloizii, chinina, aspirina, sulfamidele, antidepresivele, tranchilizantele, anticonvulsivantele, iodul radioactiv, hormonii administraţi mamei etc. Gravitatea malformaţiilor induse prin agenţi chimici teratogeni depinde de perioada critică embriogenetică în care acţionează. Unii agenţi chimici provoacă avort spontan, alţii induc mutaţii genetice şi diverse malformaţii congenitale. Între 40 şi 90% dintre femeile gravide consumă cel puţin o substanţă chimică (medicament, drog) în timpul sarcinii. Cu toate acestea, mai puţin de 2% din totalul malformaţiilor congenitale sunt provocate de diferite droguri şi substanţe chimice. Se recomandă evitarea utilizării oricărei medicaţii în primul trimestru de sarcină. Vitamina A (acidul retinoic) are efect teratogen chiar în doze foarte mici.

c. Agenţii biologici sunt reprezentaţi pe de o parte de factorii biologici ce ţin de organismul matern (vârsta înaintată, ordinea naşterilor, imunizări materne în incompatibilităţi antigenice, diabetul zaharat matern, malnutriţia şi disvitaminozele materne, hipoxia embrio-fetală de origine maternă), pe de altă parte, de acţiunea agenţilor infecţioşi (virusuri: rubeolic, citomegalic, herpetic, gripal, hepatitic, varicelic, poliomielitic, din zona Zoster, parotidita epidemică etc.; agentul infecţios al sifilisului; paraziţi: Toxoplasma gondii etc.). Aceştia traversează bariera placentară şi pot determina prin acţiune directă moartea embrionului cu avort spontan şi diferite malformaţii şi fetopatii, atât prin acţiune directă, cât şi indirect.

6.3. Perioadele critice în teratogeneză

În ultima vreme se constată o creştere procentuală a malformaţiilor provocate de factori de mediu, fapt explicat prin înmulţirea factorilor teratogeni externi (substanţe chimice, radiaţii ionizante, factori medicamentoşi şi nutriţionali, agenţi infecţioşi etc.). Deşi produsul de concepţie se dezvoltă în uterul matern unde beneficiază de un grad de protecţie, se pot produce perturbări ale embriogenezei atunci când anumiţi factori externi acţionează direct sau indirect (prin intermediul organismului matern) în anumite perioade critice de diferenţiere a anumitor structuri embrionare. În general, se admite că perioadele critice sunt cuprinse între zilele 15 şi 60 după fecundaţie (săptămânile 3–8, perioada embrionară). Fiecare structură embrionară prezintă o fază de sensibilitate maximă la agenţii teratogeni externi, astfel încât se poate stabili un calendar malformativ în funcţie de data agresiunii teratogene.

Acţiunea unor agenţi teratogeni externi în primele două săptămâni după fecundaţie poate perturba procesul de segmentaţie a zigotului şi implantaţia blastocistului în decidua de sarcină, provocând moartea produsului de concepţie şi avort spontan. Întrucât în această perioadă predomină fenomene de diferenţiere a structurilor extraembrionare, precum sacul vitelin, amniosul şi trofoblastul, agenţii teratogeni externi nu provoacă anomalii congenitale ale embrionului uman (Shepard et al., 2002).

Agentul teratogen exercită o acţiune foarte eficientă în perioada embriogenetică (ziua 15–ziua 60), iar malformaţia indusă depinde de structura cea mai vulnerabilă în momentul acţiunii agentului, astfel că fiecare organ are perioada sa critică. Pe de altă parte, agentul teratogen poate avea o predilecţie pentru un anumit organ: sistemul nervos central şi ochiul sunt mai sensibili la acţiunea radiaţiilor ionizante, rubeola dă naştere la cataractă, surditate, malformaţii cardiace etc. În zilele 15–25 este mai sensibil la agentul teratogen sistemul nervos central; în zilele 20–40 cordul; în zilele 24–36 membrele; în luna a 3-a aparatul genital. După 60 de zile mai pot fi afectate doar cortexul cerebral, ochiul şi aparatul uro-genital.

Sub acţiunea agenţilor teratogeni, embriogeneza normală poate fi tulburată prin alterarea genetică a inductorilor şi organizatorilor embrionari la nivel regional sau general. S-a constatat experimental că agenţii teratogeni care acţionează în aceeaşi perioadă critică pot induce aceleaşi efecte, după cum un singur agent poate induce în anumite perioade critice efecte malformative diverse. Se deduce de aici lipsa de specificitate a multor agenţi teratogeni. Pe de altă parte, acţiunea agentului teratogen este influenţată de pasajul transplacentar şi de interpoziţia organismului matern, care se comportă ca un filtru sau poate modifica structura unor agenţi chimici ce pot apoi acţiona asupra ţesuturilor embrionare cu structura transformată sau prin intermediul unuia din metaboliţii lor. Asemenea metaboliţi teratogeni pot apărea şi prin acţiunea echipamentului enzimatic propriu embrio-fetal.

6.4. Teratogeneza cardio-vasculară

Majoritatea anomaliilor şi malformaţiilor cardiace sunt de natură disembriogenetică, ele declanşându-se în cursul dezvoltării embrionare fie printr-o dezvoltare anormală, fie prin blocarea unui proces iniţial normal ori ca efect al acţiunii unor factori mecanici externi. În unele cazuri se cunoaşte cauza generatoare, ea putând fi de natură genetică sau peristatică, indusă de substanţe teratogene recunoscute ori prin combinarea acţiunii mai multor factori intrinseci şi extrinseci.

Caracterul familial al unor malformaţii a condus la cercetarea posibilului substrat genetic prin studii asupra populaţiilor fenotipice, încercându-se identificarea proteinelor sau enzimelor responsabile şi – în limita posibilităţilor – a genelor implicate. Asemenea demers presupune înainte de toate descifrarea mecanismelor care controlează şi guvernează procesele embriogenetice normale ale dezvoltării aparatului cardio-vascular. S-au putut astfel stabili originea precursorilor cardiogeni şi angiogeni şi influenţele exercitate de diferiţi mesageri chimici prin mecanisme paracrine de semnalizare, precum şi structurile embrionare responsabile de transmiterea acestor semnale, respectiv controlul genic al acestor fenomene.

Dezvoltarea embrionară a inimii se realizează în intervalul cuprins între ziua a 15-a şi sfârşitul săptămânii a 12-a de sarcină. În această perioadă, prin acţiunea unor factori teratogeni intrinseci sau/şi extrinseci se pot dezvolta diferite anomalii şi malformaţii congenitale. În epoca actuală s-au adăugat noi factori teratogeni de mediu care, prin asociere cu factori deja cunoscuţi sau independent de aceştia, pot induce perturbări în embriogeneza cardiacă normală, cu generarea unor malformaţii: zborurile aeriene cu avionul, radiaţiile monitoarelor video, aditivii alimentari, cosmeticele etc. Pentru stabilirea efectului teratogen al factorilor de mediu trebuie luate în considerare vârsta sarcinii, gradul de expunere, durata expunerii, impactul altor factori externi, diferenţele genetice dintre mamă şi produsul de concepţie, interrelaţia dintre frecvenţa expunerii şi frecvenţa apariţiei efectului teratogen etc. (Pelech şi Broeckel, 2005; Szwast şi Rychik, 2005).

Numeroase malformaţii extracardiace şi dismorfii se asociază cu defecte cardiace congenitale de diferite grade şi aspecte şi sunt descrise în cadrul unor sindroame politope provocate de factori genetici, de factori teratogeni de mediu sau de cauze încă necunoscute (Jones, 2006). Unele sindroame malformative politope se diagnostichează imediat după naştere sau chiar prenatal, prin utilizarea unor metode mai vechi sau mai noi. Altele trec neobservate la naştere, întrucât ele se dezvoltă postnatal la intervale diferite după momentul naşterii, când nou-născutul este aparent normal, deşi cauza genetică generatoare este prezentă prenatal.

Malformaţiile cardiace generate de factori teratogeni de mediu pot fi prevenite prin înlăturarea expunerii femeii gravide la acţiunea acestora, iar riscul recurenţei în cazul unor sarcini viitoare este din acest motiv neglijabil.

La ora actuală se cunosc în bună măsură mecanismele biochimice care controlează diferitele etape ale cardiogenezei embrionare: diferenţierea şi originea precursorilor mezenchimali cardiogeni, formarea tubului cardiac primitiv, segmentarea acestuia, looping-ul cardiac, septarea atrială şi ventriculară, septarea căii de ieşire, morfogeneza aparatelor valvulare şi a sistemului excito-conductor, dezvoltarea şi evoluţia arcurilor aortice, maturaţia cavităţilor atriale şi ventriculare etc. (Srivastava şi Olson, 2000). În cadrul acestor mecanisme de control, intervin o serie de proteine reglatoare care pot acţiona independent sau prin asociere.

De-a lungul timpului s-au realizat clasificări ale malformaţiilor cardiace congenitale pe criterii diferite: aspect fenotipic, localizare, cauze generatoare intrinseci şi extrinseci, cunoscute sau prezumate etc. Având în vedere numărul limitat al mecanismelor patomorfogenetice implicate şi numărul mult mai mare al aspectelor fenotipice de manifestare, s-a propus clasificarea malformaţiilor cardio-vasculare pe baza mecanismelor patogenetice incriminate (Clark, 1996). Datorită acumulării de noi cunoştinţe privind mecanismele biochimice şi embriogenetice care controlează dezvoltarea sistemului cardio-vascular, această clasificare trebuie permanent completată şi reajustată. Conform acestei clasificări, se descriu şase categorii patogenetice:

I. perturbări în migraţia celulelor ectomezenchimale; se manifestă prin malformaţii ale căii de ieşire, în a cărei embriogeneză sunt implicate celule migrate din crestele neurale cardiace (neuro-cristopatii cardio-vasculare): defecte ale septului spiral, ventricul drept cu dublă ieşire, tetralogia Fallot cu sau fără atrezie pulmonară, trunchi arterial comun, fereastră aorto-pulmonară, arc aortic dublu, arc aortic drept, transpoziţie tip D a vaselor mari etc.

II. malformaţii cu perturbarea fluxului sangvin intracardiac: stenoze valvulare, atrezii valvulare, coarctaţia aortei, arc aortic întrerupt tip A, valve arteriale bicuspide, hipoplazia inimii stângi, comunicare interatrială tip foramen secundum, defect septal interventricular perimembranos etc.

III. malformaţii prin moarte celulară anormală: defect septal ventricular muscular, malformaţia Ebstein a valvei tricuspide etc.

IV. anomalii ale matrixului extracelular: defecte în evoluţia perniţelor endocardice, comunicare interatrială tip foramen primum, defecte complexe ale canalului atrio-ventricular, displazii valvulare arteriale etc.

V. anomalii ale direcţiei de creştere: conectare defectuoasă parţială sau totală a venelor pulmonare, inimă triatrială etc.

VI. situs şi looping anormal: situs inversus total sau izolat, heterotaxie, izomerism drept şi stâng, inversiune ventriculară, transpoziţie tip L a vaselor mari etc.

S-a constatat ulterior faptul că în evoluţia cardiacă interacţionează una sau mai multe gene cu agenţi extrinseci de mediu, iar continuarea cercetărilor în aceste direcţii va aduce noi date în cunoaşterea bazelor biologice şi biochimice ale embriogenezei normale şi patologice, cu răsunet asupra criteriilor de clasificare a malformaţiilor cardio-vasculare.

Cercetări de ecocardiografie fetală repetate în timp (Haak şi van Vugt, 2003; Kurjak şi Chervenak, 2003) şi de endoscopie transuterină au relevat faptul că unele defecte cardiace congenitale evoluează şi se agravează, de la o simplă anomalie minoră la defecte mai profunde şi mai complexe; astfel de constatări pot reprezenta fundamentul intervenţiilor prenatale de corectare *in utero* sau de stopare a evoluţiei, cu condiţia determinării cât mai corecte şi mai exacte a anomaliei şi a momentului oportun, desigur, după punerea în balanţă a beneficiilor urmărite, cu riscurile materno-fetale.

Pentru unele malformaţii cardiace s-au stabilit genele responsabile şi cromozomii cărora le aparţin, precum şi tipul mutaţiilor cromozomiale, genomice sau genice responsabile. Pentru altele se efectuează cercetări intense pe plan mondial. Cunoaşterea mutaţiilor genetice şi a implicării lor în teratologie deschide perspective din ce în ce mai promiţătoare pentru aplicarea terapiei genice care presupune înlocuirea sau repararea genelor defecte (Anghel şi colab., 2002).

Prin transformare mezenchimală, celulele neurocristale migrate din crestele neurale cardiace intervin în embriogeneza căii de ieşire, iar perturbarea mecanismelor de acţiune determină malformaţii cono-truncale şi ale arcurilor aortice embrionare. În sindromul Di George, malformaţiile cono-truncale se găsesc alături de malformaţii ale derivatelor şanţurilor branhiale endodermice 3 şi 4 (hipoplazia sau aplazia timusului şi a glandelor paratiroide). La majoritatea pacienţilor studiaţi s-au evidenţiat deleţia sau microdeleţia cromozomului 22 în regiunea 22q11. S-a constatat că mutaţia unei singure gene a acestei regiuni – Tbx1 – generează malformaţii izolate ale căii de ieşire şi ale arcurilor aortice embrionare: trunchi arterial comun, defecte ale septului spiral, arc aortic pe dreapta sau dublu, arteră subclaviculară dreaptă aberantă etc.

Modificările de distribuţie intracardiacă a fluxului sangvin pot reprezenta un mecanism patogenetic generator de malformaţii cardiace. În deleţia parţială sau lipsa completă a unui cromozom sexual X (sindromul Turner la fetiţe), se constată hipoplazia ventriculului stâng, posibil prin scăderea fluxului sangvin în inima stângă. Pe de altă parte, fluxul sangvin este controlat de factorii de transcripţie HAND1 (specific ventriculului stâng) şi HAND2 (specific ventriculului drept) (Yamagishi et al., 2001), demonstrând implicarea factorului genetic. Examenul ecografic fetal poate decela o discrepanţă între volumul crescut al ventriculului drept în dauna celui stâng, semn al posibilei dezvoltări postnatale a coarctaţiei aortice.

Conectarea venelor pulmonare la atriul stâng şi încorporarea lor parţială în peretele posterior al acestuia reprezintă un fenomen cu determinare genetică, fapt demonstrat pe modele embrionare experimentale. Gena responsabilă 4q12 codifică receptorul α al factorului de creştere plachetar PDGFRA, exprimat în această regiune (Bleyl et al., 1995, 2004).

Perturbarea procesului de plicaturare şi torsionare a tubului cardiac (*looping cardiac*) determină malformaţii cardiace complexe, asociate adesea cu malformaţii viscerale, precum şi sindromul de heterotaxie manifestat prin anomalii ale poziţiei şi alinierii cardiace. Aceste situaţii dovedesc implicarea mai multor gene care controlează asimetria dreapta-stânga: ZIC3, LEFTYA, CRYPTIC, ACVR2B, NODAL şi altele (Kosaki et al., 1999; Bamford et al., 2000). Mutaţii ale genei ZIC3 (factor de transcripţie din familia ZIC) din cromozomul Xq24-27.1 s-au constatat în defecte ale liniei mediane şi defecte cardiace (Yost et al., 1998). Mutaţii ale genei DNA11 s-au constatat la embrioni umani cu dischinezie ciliară care prezentau defecte de lateralitate a inimii (Zariwala et al., 2001).

Mutaţii ale factorului de transcripţie Nkx2.5 provoacă la om tetralogia Fallot. În defectele septale atriale şi ventriculare, tetralogia Fallot şi boala Ebstein, s-au evidenţiat mutaţii dominante ale factorului Nkx2.5 (Schott et al., 1998; Benson et al., 1999; Goldmuntz et al., 2001), iar mai recent s-au găsit mutaţii ale genei GATA4 la pacienţii cu defecte septale atriale. Aceste mutaţii sistează interacţiunea cu gena Tbx5, interacţiune posibil esenţială în septarea corectă a atriului primitiv (Garg et al., 2003).

În contrast cu vechea teorie a influenţelor multifactoriale în geneza malformaţiilor cardiace, astăzi se admite că în majoritatea cazurilor este implicată mutaţia unei singure gene şi că o aberaţie genetică poate genera forme diferite ale malformaţiilor cardiace; în fine, aceeaşi malformaţie cardiacă poate fi indusă de mutaţii ale unor gene din diferite locusuri cromozomiale.

BIBLIOGRAFIE

1. **Abu-Issa R, Smyth G, Smoak I, Yamamura K-I, Meyers EN.**, *Fgf8 is required for pharyngeal arch and cardio-vascular development in the mouse*, „Development 129", 2002: 4613-4625.
2. **Ajtai K, Garamszegi SP, Watanabe S, Ikebe M, Burghardt TP.**, *The myosin Cardiac Loop Participates Functionally in the Actomyosin Interaction*, „J. Biol. Chem.", 279 (22) 2004: 23415-23421.
3. **Alexander J, Rothenberg M, Henry GL, Stainier DY.**, *Casanova plays an early and essential role in endoderm formation in zebrafish*, „Dev. Biol.", 1999, 215: 343-357.

4. **Alsan BH, Schultheiss TM,** *Regulation of avian cardiogenesis by Fgf8 signalling*, „Development", 2002, 129: 1935-1943.
5. **Anderson RH, Webb S, Brown NA, Lamers W, Moorman A,** *Development of the heart: (2) Septation of the atriums and ventricles*, „Heart", 2003, 89: 949-958.
6. **Andronescu A,** *Anatomia dezvoltării omului. Embriologie medicală*, Bucureşti, Ed. Med., 1987.
7. **Anghel A şi colab.,** *Introducere în terapia genică*, Timişoara, Ed. Mirton, 2002.
8. **Anghelescu V,** *Embriologie normală şi patologică*, Bucureşti, Ed. Acad. Rom., 1983.
9. **Armstrong EJ, Bischoff J,** *Heart valve development. Endothelial Cell Signaling and Differentiation*, „Circ. Res.", 2004, 95: 459-484.
10. **Arrechedera H, Strauss M, Alvarez M,** *Myocardial interatrial septum loses its epithelial organization by mesenchymal influence: structural and ultrastructural study*, „J. Submicrosc. Cytol. Pathol.", 1998, 30: 95-103.
11. **Bamford RN, Roessler E, Burdine RD, Saplakoglu U et al.,** *Requirement for BMP and FGF signaling during cardiogenic induction in non-precardiac mesoderm is specific, transient, and cooperative*, „Dev. Dyn.", 2000, 218: 383-393.
12. **Bareliuc L, Neagu N,** *Embriologie umană,* Bucureşti, Ed. Med., 1977.
13. **Barron M, Gao M, Lough J,** *Requirement for BMP and FGF signaling during cardiogenic induction in non-precardiac mesoderm in specific, transient, and cooperative*, „Dev. Dyn.", 2000, 218: 383-393.
14. **Bartram U, Molin DG, Wisse LJ, Mohamad A et al.,** *Double-outlet right ventricle and overriding tricuspid valve reflect disturbances of looping, myocardialization, endocardial cushion differentiation, and apoptosis in TGF-β2-knockout mice*, „Circulation", 2001, 104: 2745-2752.
15. **Benson DW, Silberbach GM, Kavanaugh-McHugh A, Cottrill C et al.,** *Mutations in the cardiac transcription factor Nkx2.5 affect diverse cardiac developmental pathways*, „Circulation", 1999, 104: 1567-1573.
16. **Black BL, Olson EN,** *Control of cardiac development by theMEF2 family of transcription factors*, in: Harvey RP, Rosenthal N, eds: *Heart development*, San Diego, Academic Press, 1999.
17. **Bleyl S, Nelson L, Odelberg SJ et al.,** *A gene for familial total anomalous pulmonary venous return maps to chromosome 4q13-q12*, „Am. J. Hum. Genet.", 1995, 56: 408.
18. **Bleyl SB, Saijoh Y, Klewer SE et al.,** *Evidence that PDGF signaling is disrupted in human anomalies of the pulmonary veins*, Abstract 1046 in *American Society for human genetics meeting*, Toronto, 2004.
19. **Bockman DE, Redmond ME, Waldo KL, Davis H, Kirby MI,** *Effect of neural crest ablation on development of the heart in the chick*, „Am. J. of Anat.", 1987, 180: 332-341.
20. **Bouman HGA, Broekhuizen MLA, Baasten AMJ, Gittenberger de-Groot AC, Wenink ACG,** *A spectrum of looping disturbences in stage 34 chicken hearts after retinoic acid treatment*, „Anal.Rec.", 1995, 243: 101-108.
21. **Bouman HGA, Broekhuizen MLA, Baasten AMJ, Gittenberger de-Groot AC, Wenink ACG,** *A stereological study of stage 34 chicken hearts with looping disturbances after retinoic acid treatment: disturbed growth of myocardium and atrioventricular cushion tissue*, „Anat. Rec.", 1997, 248: 242-250.
22. **Boyer AS, Ayerinskas II, Vincent EB,** *TGF beta 2 and TGF beta 3 have separate and sequential activities during epithelial-mesenchymal cell transformation in the embryonic heart*, „Dev. Biol.", 2008 (2): 530-545.
23. **Bruneau BG, Logan M, Davis N, Levi T et al.,** *Chamber-specific cardiac expression of Tbx5 and heart defects in Holt-Oram syndrome*, „Dev. Biol." 1999, 211: 100-108.
24. **Campione M, Ros MA, Icardo JM, Piedra ME, Christoffels VM, Schweichert A, Blum M, Franco D, Moorman AFM,** *Pitx2 expression defines a left cardiac linage of cells: evidence for atrial and ventricular isomerism in the iv/iv mice*, „Dev. Biol.", 2001, 231: 252-264.
25. **Christoffels VM, Habets PEMH, Franco D, Campione M, De Jong F, Lamers WH, Bao ZZ, Palmer S, Biben C, Harvey RP, Moorman AFM,** *Chamber formation and morphogenesis in the developing mammalian heart*, „Dev. Biol.", 2000, 223: 266-278.
26. **Christoffels VM, Mommersteeg MTM, Trowe M-O et al.,** *Formation of the venous pole of the heart from an Nkx2-5 negative precursor population requires Tbx18*, „Circ. Res.", 2006, 98(12): 1555-1563.
27. **Clark EB,** *Pathogenetic mechanisms of congenital cardiovascular malformations revisited*, „Semin. Perinatol.", 1996, 20: 465.
28. **Constantinescu E, Mihăilescu M, Tiba M, Sbiera V, Netedu V, Tudose A, Benchea E,** *Studiu comparativ în seria cordatelor,* Bucureşti, Ed. Did. şi Ped., 1976.
29. **Cooper MH, O Rahilly R,** *The human heart at seven postovulatory weeks*, „Acta Anat.", 1971, 79: 280-299.
30. **Crispino JD, Lodish MB, Thurberg BL, Litovsky SH et al.,** *Proper coronary vascular development and heart morphogenesis depend on interaction of GATA-4 with FOG co-factors*, „Genes Dev.", 2001, 15: 839-844.
31. **De la Cruz MV,** *Torsion and looping of the cardiac tube and primitive cardiac segments. Anatomical manifestation*, in: de la Cruz MV, Markwald RR, (editors), *Living morphogenesis of the heart*, Boston, Ed. Birkhäuser, 1998: 99-119.
32. **De la Cruz MV, Gomez CS, Arteaga MM, Arguello C,** *Experimental study of the development of the truncus and the conus in the chick embryo*, „J. Anat.", 1977, 123: 661-686.
33. **De Ruiter MC, Poelmann R E, Vander Plas-de Vries I, Mentink MMT, Gittenberger-de Groot AC,** *The development of the myocardium and endocardium in mouse embryos*, „Anatomy and Embryology", 1992, 185: 461-473.
34. **De Ruiter MC, De Vries HE, Hogers B, Poelmann RE, Gittenberger-De Groot AC,** *Videoregistration of normal and abnormal hemodynamic patterns in the chick embryo*, in: Third Bilthoven symposium of the ESC working group on developmental anatomy and pathology, 1992, 11.

TERMINOLOGIA CLINICĂ ANATOMO-TOPOGRAFICĂ

SECȚIUNEA I **CAPITOLUL 6**

ION SOCOTEANU, CIPRIAN DIMA, CAMELIA DIMA

1. INTRODUCERE
2. ANALIZA SEGMENTARĂ SECVENȚIALĂ
3. TOPOGRAFIA ATRIALĂ
4. CONEXIUNILE ATRIO-VENTRICULARE
    4.1. Tipuri de conexiuni atrio-ventriculare
    4.2. Topografia ventriculară şi conexiunile
5. CONEXIUNILE VENTRICULO-ARTERIALE
6. MALFORMAȚIILE ASOCIATE
7. ALGORITMI SAU SCHEME DE RELAȚII RECIPROCE ÎNTRE SEGMENTE CARDIACE ŞI CONEXIUNI
    7.1. Convenția simbolică a lui Van Praagh
    7.2. Convenția Anderson-Macartney
    7.3. Secvențe anatomo-patologice practice

BIBLIOGRAFIE

1. INTRODUCERE

Există diveregențe de opinie în ceea ce priveşte topicele, în special la pacienții care au heterotaxie viscerală (sindrom splenic) şi cei cu ventricul unic sau cord univentricular. De ce este nevoie de un sistem de nomenclatură, din moment ce structurile cardiace nu s-au modificat de la descrierea inițială? Motivul pentru care este nevoie de o abordare standard este numărul leziunilor unice care pot coexista la un cord malformat. Variabilitatea combinațiilor malformațiilor cardiace şi problema îndosarierii fiecărei entități în parte devin foarte mari. Este recunoscută natura leziunilor cum ar fi defectele septale sau stenozele valvulare. În primul rând, recunoaşterea unor leziuni aparent complexe nu determină diagnosticul exact sau tratamentul optim. În al doilea rând, dacă sunt abordate în modul cel mai simplu, niciuna dintre aceste anomalii nu este dificil de înțeles sau de descris **[1]**.

Simplitatea constă în faptul că inima are trei blocuri în construcție: atriile, masa ventriculară şi trunchiurile arteriale (**Fig. 6.1**). Un sistem pentru descrierea şi împărțirea bazată pe potențialul limitat pentru variația fiecăruia dintre aceste segmente a fost înființat în anul 1960 de două grupuri: unul din SUA condus de Richard Van Praagh, celălalt din Mexico City condus de Maria Victoria de la Cruz. Ambele sisteme se bazează pe aranjamentele topologice diferite ale ficărui segment cardiac în parte. Van Praagh a introdus în anul 1964 conceptul de concordanță sau discordanță între atrii şi ventricule. O abordare similară, dar concentrată asupra relațiilor arteriale, a fost realizată în anul 1976, de Cruz şi colab. care au formulat conceptul concordanței şi discordanței atrio-ventriculare. Pe la mijlocul anilor 1970, odată cu apariția ecocardiografiei a fost posibilă determinarea cu precizie a morfologiei atriilor, ventriculelor şi conexiunilor ventriculo-atriale. Sistemul de abordare a joncțiunilor atrio-ventriculare a fost numit sistem de analiză segmentară secvențială. Conexiunile joncționale nu pot fi stabilite fără cunoaşterea topologiei segmentare.

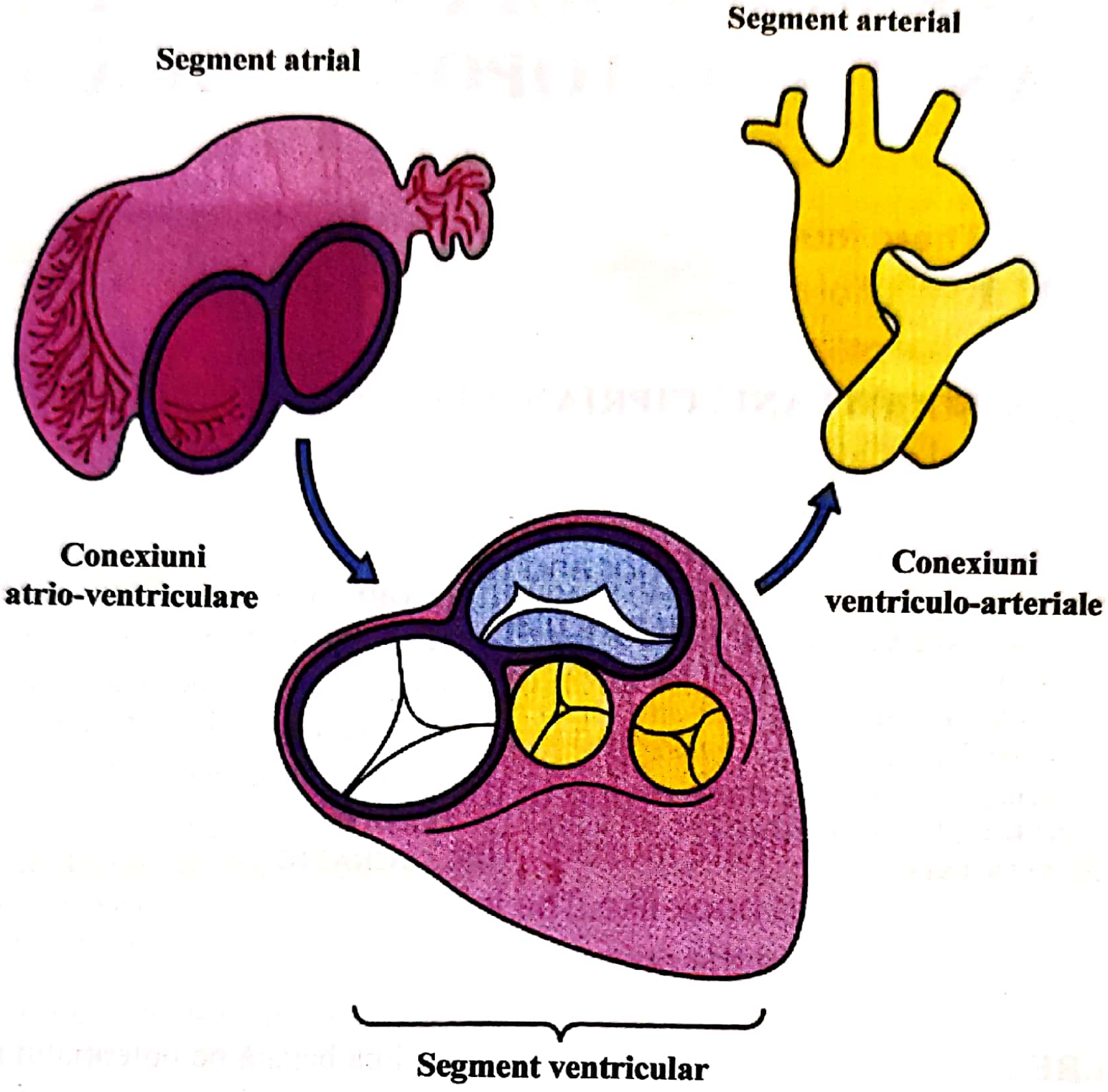

Fig. 6.1. Cele 3 segmente cardiace primare (adaptat după M.A. Gatzoulis).

2. ANALIZA SEGMENTARĂ SECVENȚIALĂ

Acest sistem depinde în primul rând de stabilirea poziției camerelor atriale (situs). Apoi atenția este concentrată asupra anatomiei joncțiunilor dintre miocardul atrial și miocardul ventricular. Acest aspect, descris ca și tip de conexiune, este separat de morfologia valvulară. Există două valve într-un cord normal conformat, dar joncțiunile atrio-ventriculare sunt reprezentate de o valvă comună. În primul rând, este necesară identificarea structurilor, toplogiei și relațiilor camerale cardiace. Atât joncțiunile atrio-ventriculare, cât și cele ventriculo-arteriale sunt analizate din punct de vedere morfologic. O atenție separată este îndreptată către morfologia tractelor de ejecție și către relațiile de legătură dintre trunchiurile arteriale mari. Apoi este realizat un catalog cu toate malformațiile cardiace sau non-cardiace asociate. În această ultimă categorie sunt incluse aspectele care privesc poziția cordului și a organelor toraco-abdominale **[2]**.

Implicit, în acest sistem este vorba de abilitatea de a distinge morfologia individuală atrială și ventriculară și de a recunoaște tipurile de trunchiuri arteriale cu originea în ventricule. Cea mai importantă trăsătură morfologică a atriului stâng este la cordul normal conexiunea venelor pulmonare la acesta. În caz de drenaj venos pulmonar aberant total, aceste vene se conectează extracardiac; în ciuda acestui fapt este posibilă recunoașterea atriului stâng restant.

În anul 1954, Lev a plasat **factorul de stres** asupra morfologiei septale ca un factor distinctiv **[3]**. Morfologia septală este de mic ajutor atunci când septul însuși lipsește, acest aspect întâlnindu-se la cordul cu atriu comun. În mod similar, vestibulul atrial este ca un marker, el lipsind în mod normal în caz de atrezie

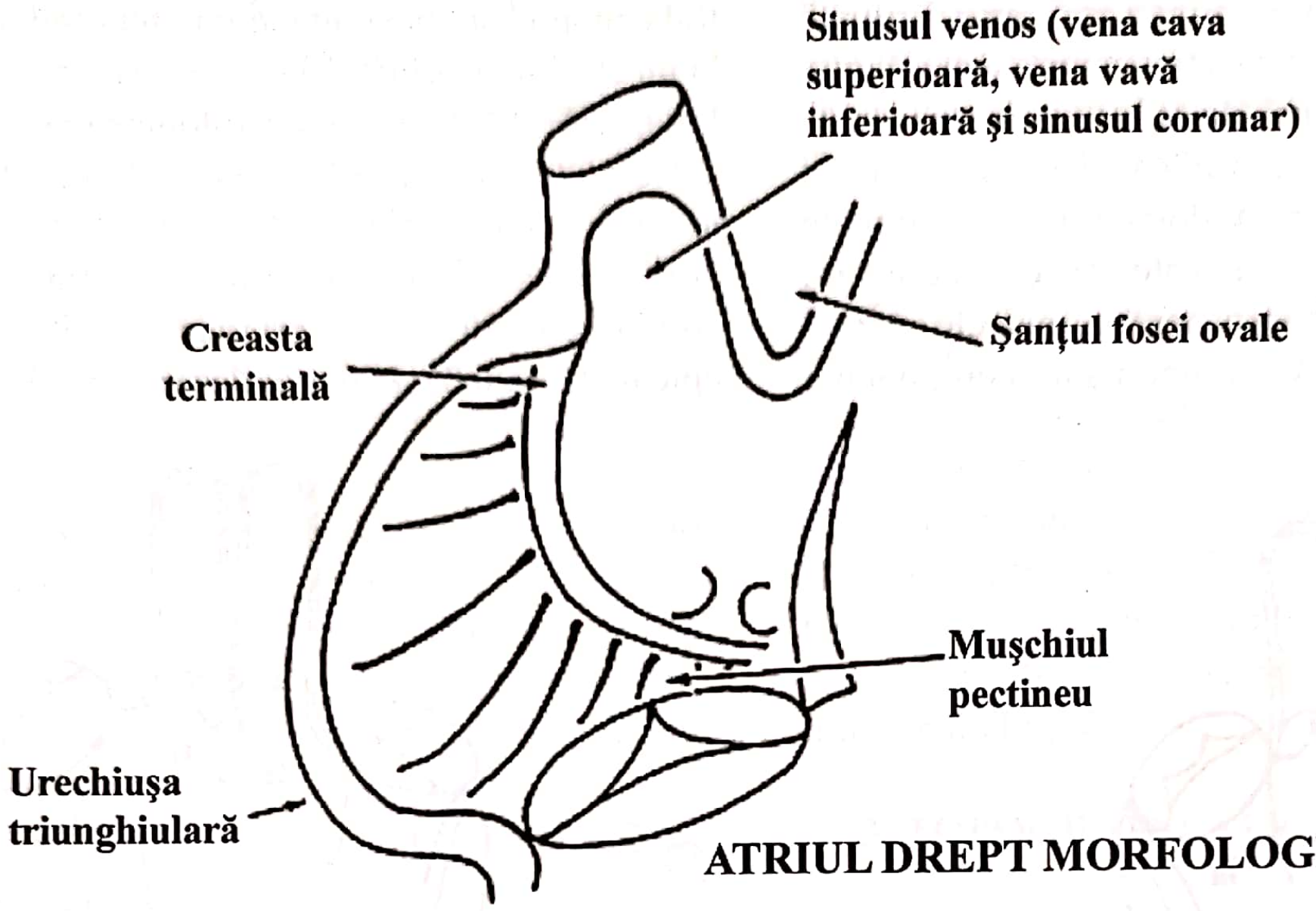
Sinusul venos (vena cava superioară, vena vavă inferioară şi sinusul coronar)
Creasta terminală
Şanţul fosei ovale
Muşchiul pectineu
Urechiuşa triunghiulară

ATRIUL DREPT MORFOLOGIC

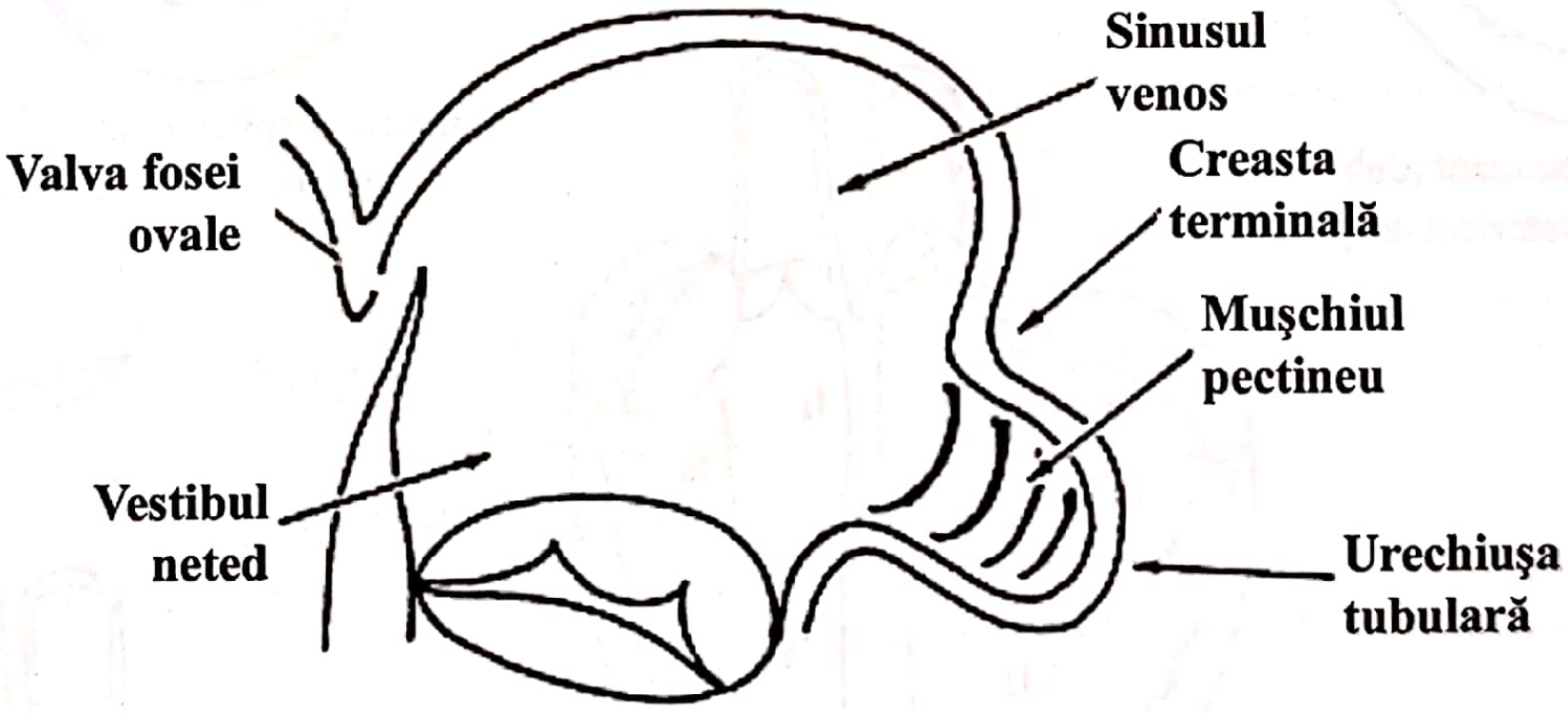
Sinusul venos
Valva fosei ovale
Creasta terminală
Muşchiul pectineu
Vestibul neted
Urechiuşa tubulară

ATRIUL STÂNG MORFOLOGIC

Fig. 6.2. Aspectele morfologice caracteristice a atriului normal drept şi stâng (adaptat după R. H. Anderson).

valvulară atrio-ventriculară. Din fericire, există o altă componentă a atriului prezentă în majoritatea cazurilor, care face distincţia morfologică între atriul stâng şi drept. Această componentă este urechiuşa. Morfologic, urechiuşa dreaptă are forma unui triunghi bont care se întinde până la joncţiunea cu atriul restant. Joncţiunea este delimitată extern de şanţul terminal şi intern de creasta terminală. Cea mai importantă caracteristică este aceea că muşchiul pectineu se întinde de-a lungul urechiuşei şi în jurul joncţiunii atrio-ventriculare (**Fig. 6.2**). Urechiuşa stângă este mai ascuţită şi tubulară. Are o joncţiune mică cu atriul restant, nefiind delimitată nici de şanţul terminal şi nici de creasta terminală. Muşchiul pectineu este limitat în interiorul urechiuşei stângi morfologice, cu un aspect posterior de vestibul stâng morfologic, cu pereţii netezi, care se uneşte cu componentele pulmonare venoase.

Deci, **metoda morfologică** îşi arată valoarea când este aplicată asupra masei ventriculare, care se extinde de la joncţiunea atrio-ventriculară la joncţiunea ventriculo-arterială. Masa ventriculară, astfel definită, are aproape întotdeauna două ventricule. Descrierea ventriculelor, indiferent cât de malformați ar fi, este facilitată dacă sunt analizați pin prisma a trei componente. Prima componentă este **orificiul de intrare**, extins de la joncțiunea atrio-ventriculară până distal de aparatul valvular atrio-ventricular. A doua este componenta trabeculară apicală, iar a treia este orificiul de ieșire, care este un fel de suport pentru cuspele valvei arteriale. Dintre aceste trei componente, componenta trabeculară este prezentă atât la un cord normal, cât și la un cord malformat. Mai mult, patternul trabeculațiilor apicale diferențiază morfologic ventriculul drept de cel stâng. Când morfologia ventriculului unic este identificată în acest mod, toate cordurile biventriculare pot fi analizate conform căilor de intrare și de ieșire a componentelor care sunt ascunse în trabeculațiile apicale (**Fig. 6.3**). Pentru a descrie un ventricul trebuie

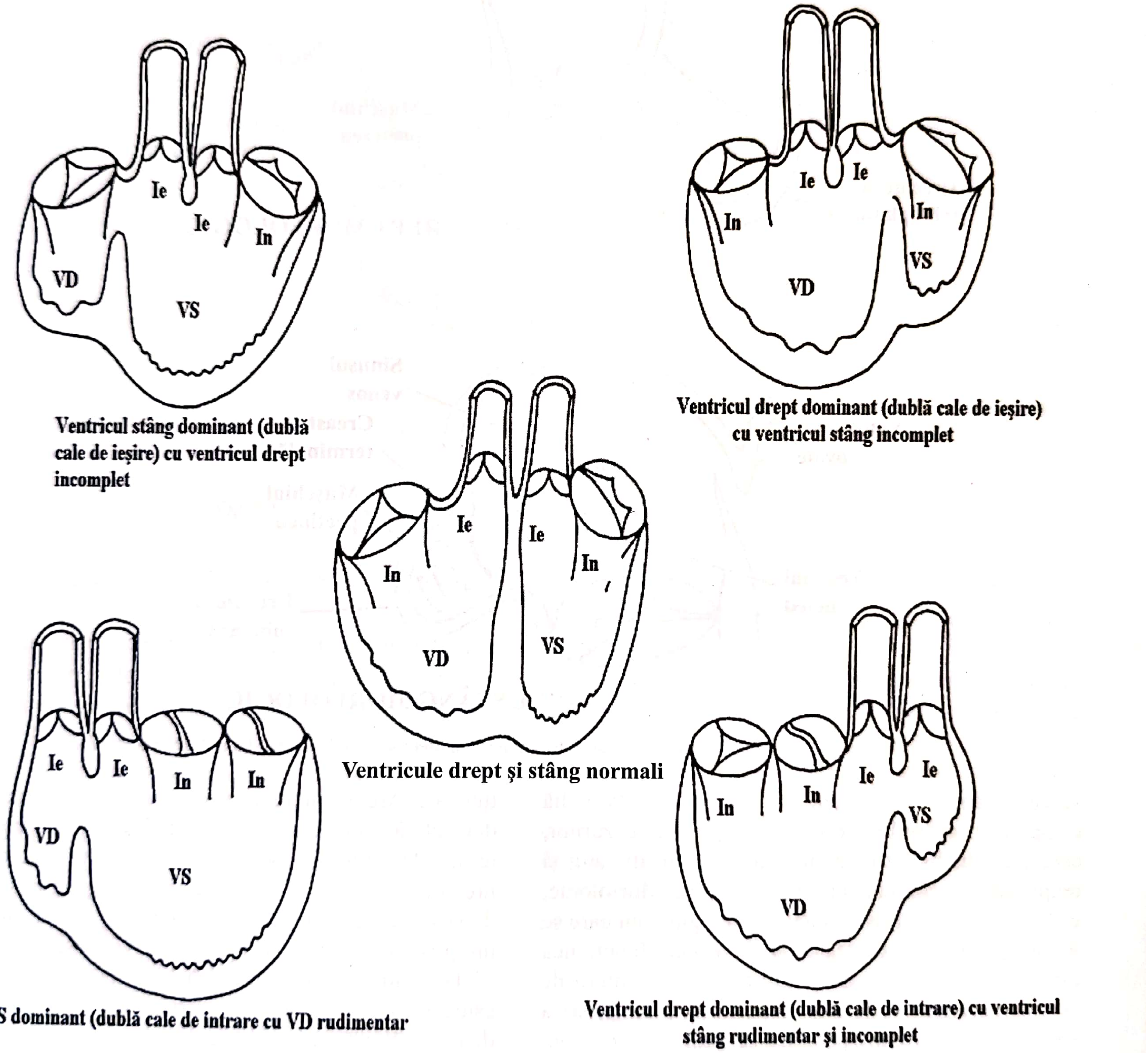

Ventricul stâng dominant (dublă cale de ieșire) cu ventricul drept incomplet

Ventricul drept dominant (dublă cale de ieșire) cu ventricul stâng incomplet

Ventricule drept și stâng normali

VS dominant (dublă cale de intrare cu VD rudimentar

Ventricul drept dominant (dublă cale de intrare) cu ventricul stâng rudimentar și incomplet

Fig. 6.3. Orificiul de intrare ventricular (In) și de ieșire (Ie) pot fi ascunse printre componentele trabeculare apicale (VD, VS) și determină ventricule normale, rudimentare, incompleţe sau dominanţe (adaptat după R. H. Anderson).

ţinut cont de mărimea sa. Acest aspect este descris în termeni de topologie ventriculară, dat fiind că două patternuri de bază nu pot fi schimbate fără componentele ventriculare şi reasamblarea lor. Cele două patternuri sunt imagini în oglindă şi pot fi conceptualizate în termeni, care la figurat vorbind, suprafaţa palmară a mâinilor poate fi plasată deasupra suprafeţei septale a ventriculului drept morfologic. La un cord normal cu ventricul drept morfologic, doar suprafaţa palmară a mâinii drepte poate fi plasată la nivelul suprafeţei septale astfel că degetul mare ocupă orificiul de intrare, iar restul degetelor ocupă orificiul de ieşire **(Fig. 6.4)**. Suprafaţa palmară a mâinii stângi se potriveşte într-un mod asemănător în interiorul ventriculului stâng morfologic, dar mâna dreaptă este luată drept etalon în ceea ce priveşte împărţirile propuse. Patternul uzual este aşa-numita topologia ventriculară a mâinii drepte **[4]**. Celălalt pattern, imaginea în oglindă a prototipului mâinii drepte, este descris ca fiind topologia mâinii stângi. Aceste două topologii pot fi distinse întotdeauna, indiferent de locul ocupat în spaţiu de către masa ventriculară.

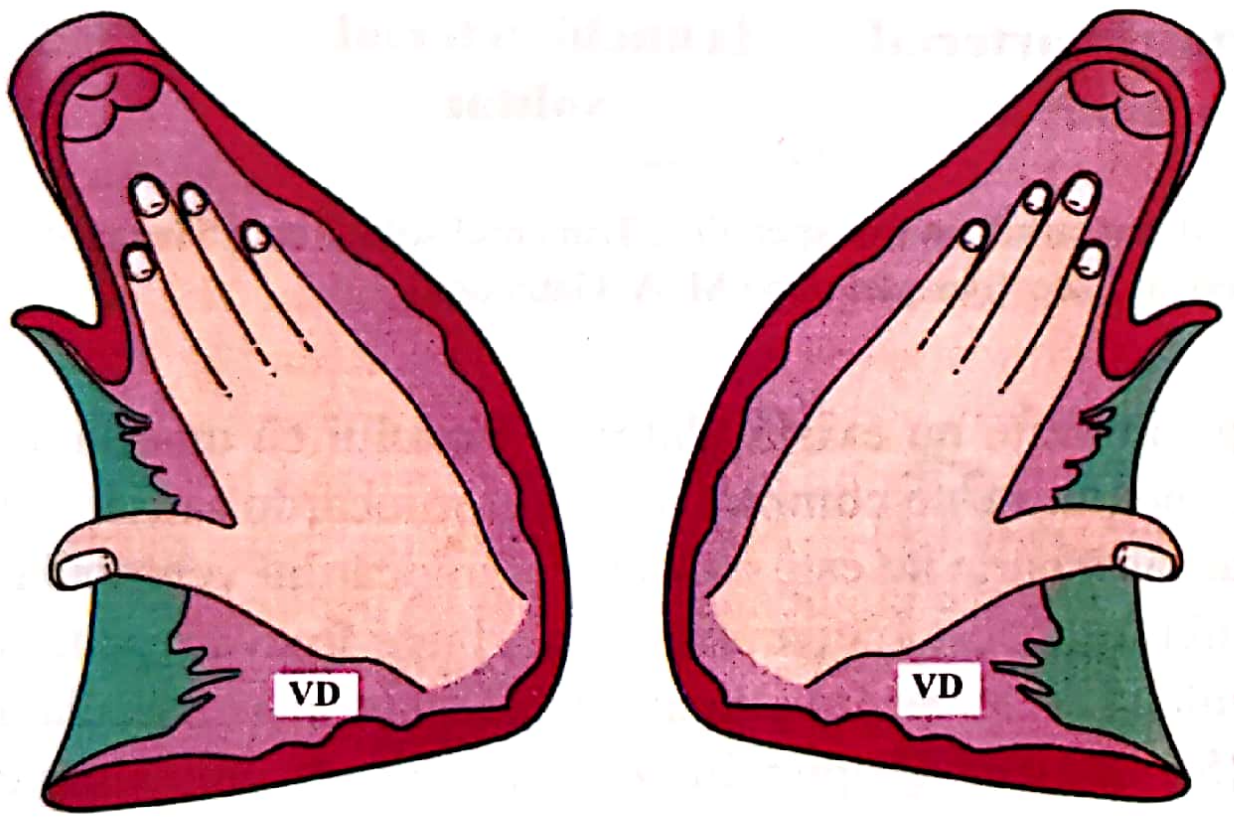

Topologia mâinii drepte Topologia mâinii stângi

Fig. 6.4. Topologia ventriculară (adaptat după M.A. Gatzoulis).

Doar rareori este luat în calcul un cord cu ventricul unic, din cauza unui ventricul stâng sau drept atât de mic încât nu poate fi recunoscut la investigaţiile clinice uzuale. Al treilea pattern al morfologiei ventriculare apicale este regăsit la cordul cu un veritabil ventricul unic. Analiza ventriculelor pe baza trabeculaţiilor apicale exclude necesitatea folosirii ilogice a termenului ventricul unic sau cord univentricular. Toate camerele care prezintă trabeculaţii apicale pot fi descrise ca ventricule, fie mari sau mici, fie complete sau incomplete. Doar cordurile cu ventricul unic veritabil necesită descrierea ca fiind corduri univentriculare.

Când se determină morfologia arterelor mari, nu există factori intrinseci care să poată distinge aorta de trunchiul pulmonar sau de oricare trunchi arterial solitar sau comun. Ramurile unui trunchi pot face posibilă recunoaşterea acestuia. Din artera aortă pleacă cel puţin o artera coronară şi majoritatea arterelor sistemice. Din trunchiul pulmonar pleacă una sau ambele artere pulmonare. Un trunchi solitar există atunci când este absentă porţiunea proximală a trunchiului arterial pulmonar **(Fig. 6.5)**.

3. TOPOGRAFIA ATRIALĂ

S-a afirmat că, datorită conexiunilor veno-atriale, toate cordurile sunt fie normale, fie au imagini în oglindă. Această abordare este o abrogare directă a metodei morfologice ce are ca scop definirea unei variabile (aranjament atrial) pe baza alteia (conexiune veno-atrială). Când topografia atrială este evaluată conform morfologiei joncţiunii urechiuşelor cu atriul restant, din moment ce toate cordurile au două urechiuşe atriale, oricare dintre ele poate fi morfologic dreaptă sau stângă. Există patru tipuri de aranjamente **(Fig. 6.6)**:

Situs solitus (cel mai comun) – urechiuşa morfologică dreaptă este situată în partea dreaptă, iar cea stângă în partea stângă.

Situs inversus sau imaginea în oglindă (foarte rar)

Aceste două aranjamente au urechiuşele lateralizate, cu urechiuşa morfologică dreaptă într-o parte şi urechiuşa morfologică stângă în celaltă parte.

Celelalte două aranjamente nu prezintă această lateralizare. În schimb, există izomerismul urechiuşelor atriale.

4. CONEXIUNILE ATRIO-VENTRICULARE

La un cord normal, miocardul atrial este contiguu cu masa ventriculară în jurul orificiilor valvei mitrale şi tricuspide. Pentru a analiza corect morfologia joncţiunilor atrio-ventriculare la cordurile anormale,

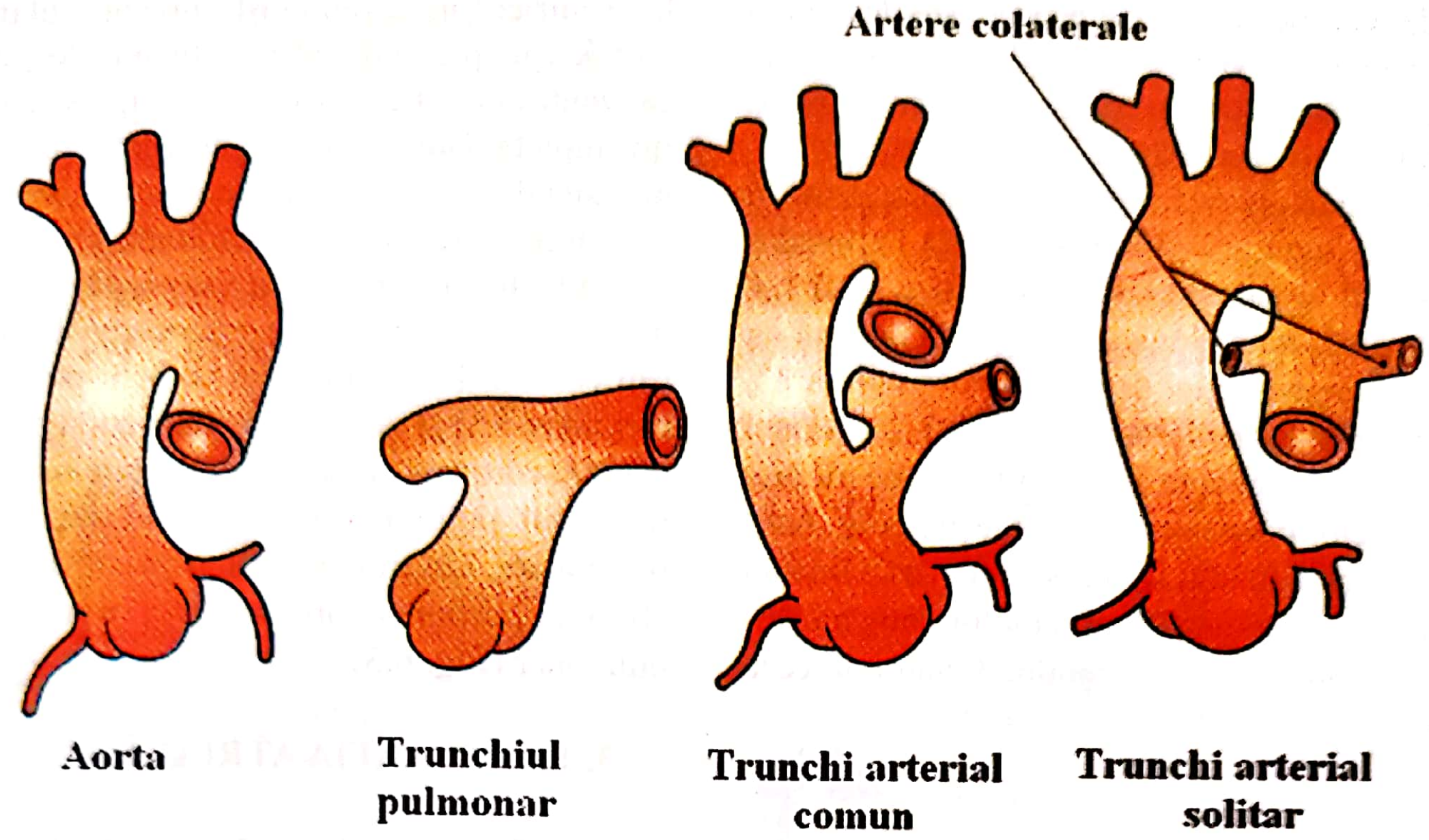

Fig. 6.5. Cele 4 pattern-uri de bază ale trunchiurilor arteriale distinse conform ramificațiilor specifice. Trunchiul solitar există în caz de absența completă a orcărei artere pulmonare intrapericardiace. (Adaptat după M. A. Gatzoulis).

este necesară în primul rând cunoașterea aranjamentului atrial. În același timp este necesară cunoașterea morfologiei blocului ventricular, pentru a stabili care atriu e conectat la care ventricul. Având aceste informații, sunt posibile definirea conexiunilor atrio-ventriculare și determinarea morfologiei valvulare atrio-ventriculare. În cazul cordurilor cu malformații complexe sunt necesare descrierea precisă a topologiei blocului ventricular și specificarea relațiilor dintre ventricule.

4.1. Tipuri de conexiuni atrio-ventriculare

Când se folosește termenul de conexiune atrio-ventriculară, înseamnă că miocardul celor 2 atrii este conectat în mod normal la miocardul ventricular. Cavitățile atriale sunt conectate deci la cavitățile ventriculare prin orificiile atrio-ventriculare. (**Fig. 6.7**). La toate cordurile, din moment ce există 2 camere atriale există posibilitatea pentru 2 conexiuni atrio-ventriculare, care vor fi în partea dreaptă și partea stângă. Conexiunile sunt realizate de 2 valve sau sau de o valvă comună. Una dintre conexiuni poate fi blocată de o membrană valvulară intactă, dar tot există 2 conexiuni atrio-ventriculare prezente. În alte cazuri această posibilitate nu există, datorită faptului că una dintre conexiuni este complet absentă; miocardul atrial din această parte nu este conectat la miocardul ventricular aferent. Acest aranjament este cel mai frecvent pattern întâlnit și formează atrezia valvulară atrio-ventriculară **[5]**. Există 3 grupuri în ceea ce privește conexiunile atrio-ventriculare:

Fiecare cameră atrială este conectată separat la ventriculul aferent – cea mai frecventă situație **(Fig. 6.8, 6.9)**;

Doar una dintre ventricula este conectată la atrii **[6]** **(Fig. 6.10)**;

O conexiune atrio-ventriculară este absentă și joncțiunea atrio-ventriculară solitară este conectată la 2 ventricule **(Fig. 6.11)**.

Există trei tipuri de conexiuni atrio-ventriculare biventriculare; acest fapt depinde de morfologia cavităților conectate împreună. Primul pattern este realizat atunci când atriile sunt conectate la ventriculele sale morfologice. Al doilea aranjament este opusul primului și este independent de morfologia valvulară. Se produce astfel o conexiune atrio-ventriculară discordantă. Un al treilea pattern, considerat ambiguu, este independent de asemenea de relațiile ventriculare și de morfo-

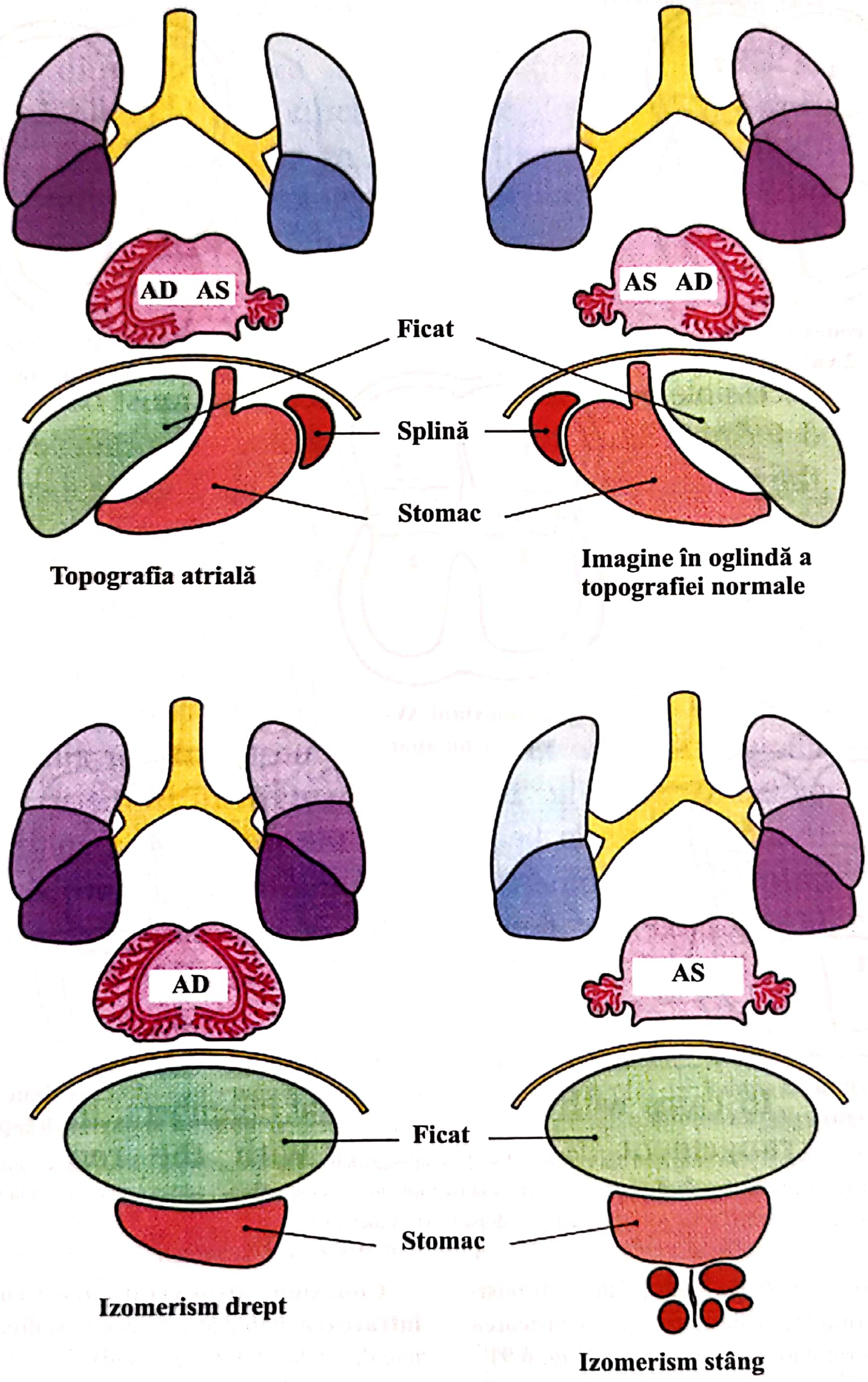
AD AS
AS AD
Ficat
Splină
Stomac
AD
AS
Ficat
Stomac

Topografia atrială

Imagine în oglindă a topografiei normale

Izomerism drept

Izomerism stâng

Fig. 6.6. Cele patru aranjamente posibile ale atriilor şi corespondenţa aranjamentului plămânilor, bronhiilor principale şi organelor abdominale (adaptat după M.A. Gatzoulis).

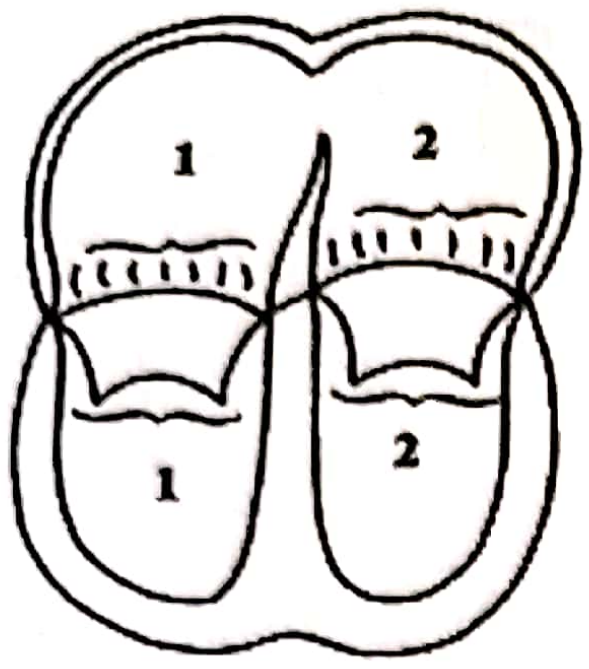

2 conexiuni AV-
2 valve AV

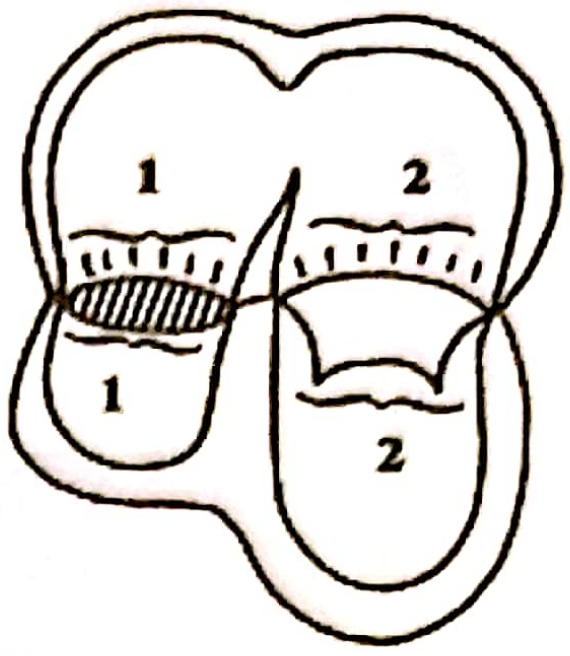

2 conexiuni AV- valvă AV
neperforată în partea
dreaptă

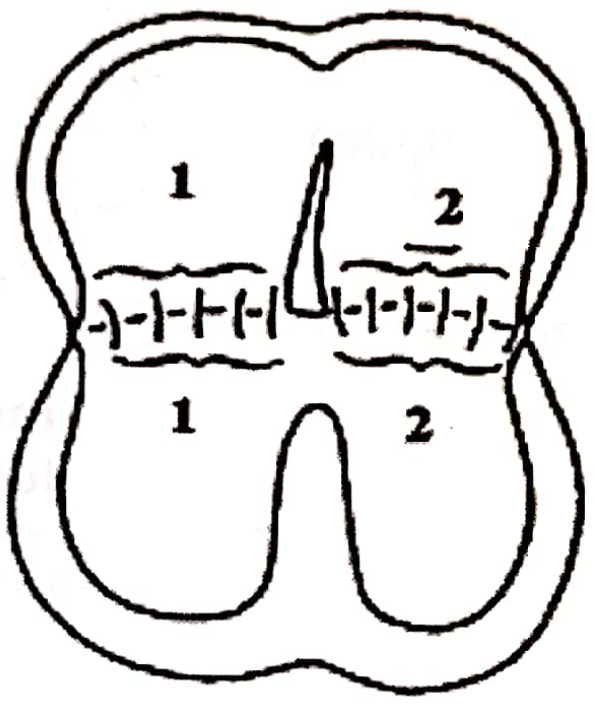

2 conexiuni AV-
valvele nu apar

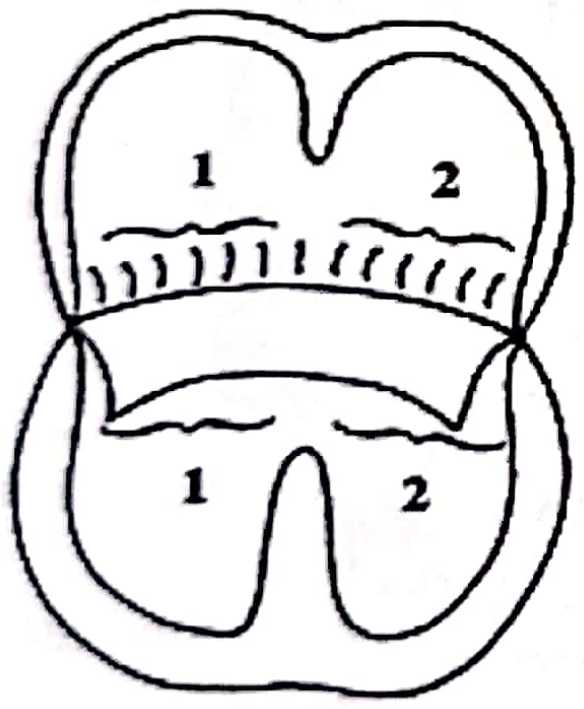

2 conexiuni AV- valvă
atrio-ventriculară comună

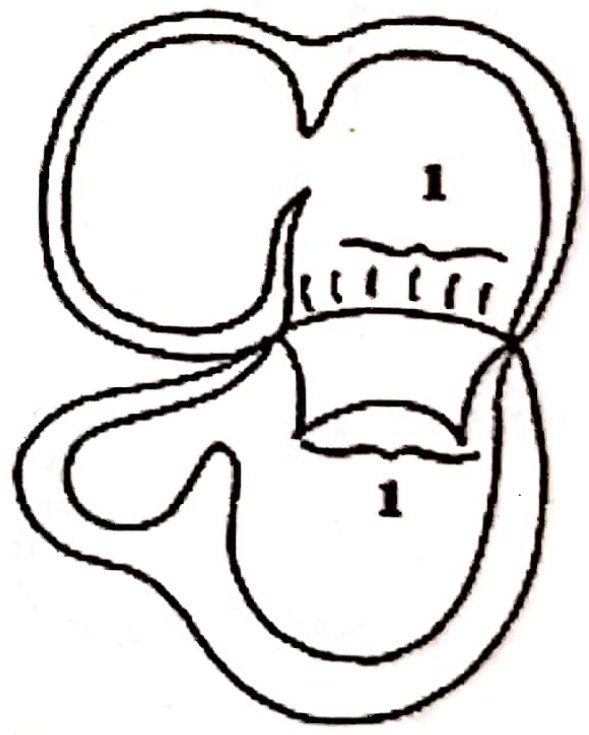

1 conexiune AV- conexiune
AV absentă în partea dreaptă

Fig. 6.7. Existența a 2 conexiuni AV (imaginea din centru 1,1 şi 2,2) nu este afectată de prezența a 2 valve (stânga sus), una fiind neperforată (dreapta sus) sau comună (stânga jos). Conexiune absentă (dreapta jos) – doar un singur atriu este conectat la blocul ventricular (adaptat după R. H. Anderson).

logia valvulară atrio-ventriculară, iar pentru a fi posibilă o descriere completă este necesară specificarea unei topologii ventriculare cât mai precise (**Fig. 6.9**).

Există de asemenea 3 aranjamente joncționale posibile care produc conexiuni atrio-ventriculare univentriculare (**Fig. 6.10**):

Conexiune atrio-ventriculară cu dublă cale de intrare (cavitățile atriale stângă și dreaptă sunt conectate direct la același ventricul);

Aceste 2 aranjamente există atunci când o conexiune atrio-ventriculară dreaptă, respectiv stângă este absentă.

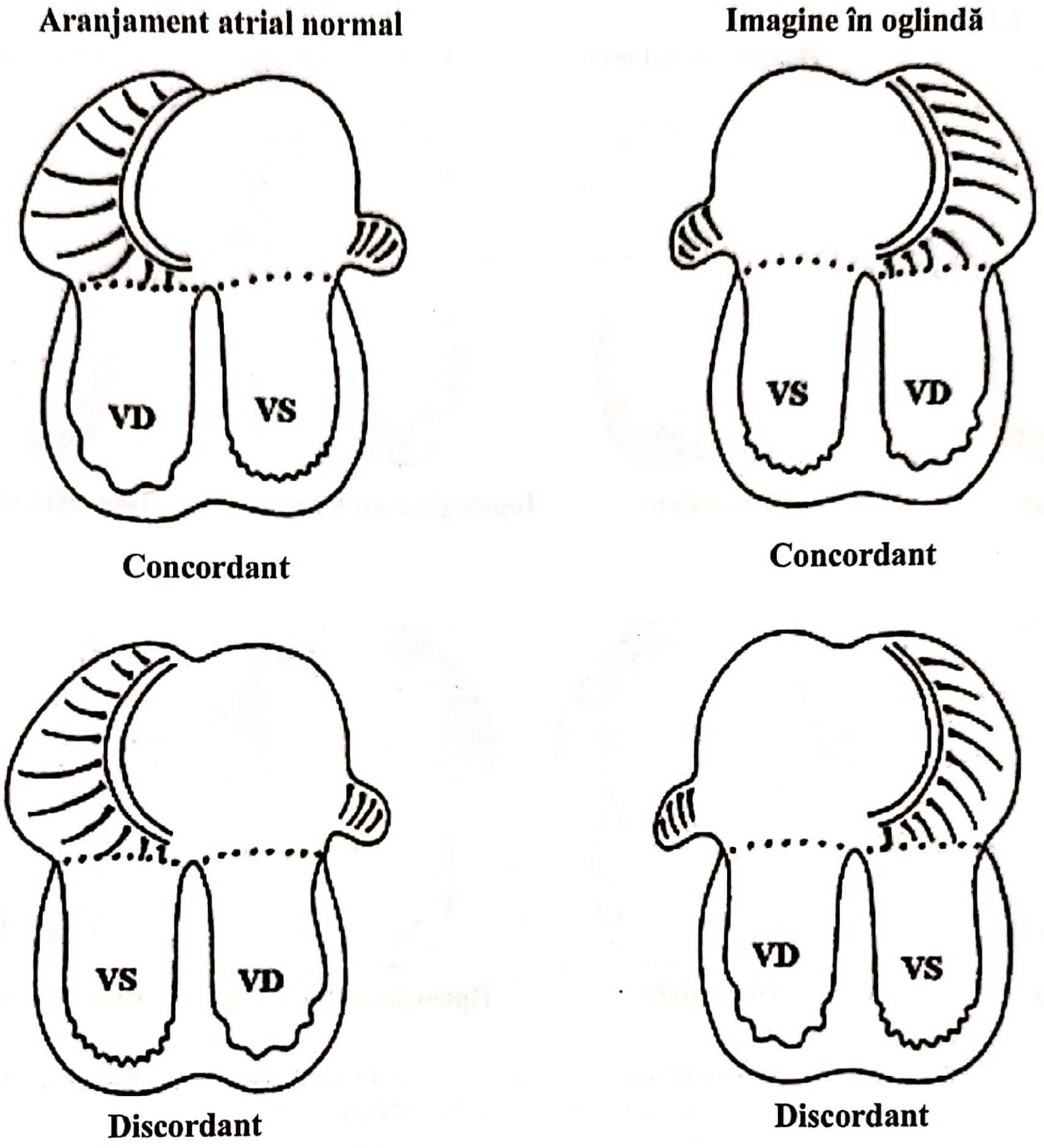

Fig. 6.8. Conexiunile atrio-ventriculare biventriculare concordante şi discordante (adaptat după R. H. Anderson).

Grupul conexiunilor atrio-ventriculare univentriculare este diferit de grupul conexiunilor biventriculare care nu sunt independente doar de relaţiile ventriculare şi de morfologia valvulară, dar sunt independente şi de morfologia atrială şi ventriculară. Fiecare tip de conexiune atrio-ventriculară univentriculară poate fi conectată cu atriile la un ventricul drept dominant, sau stâng dominant sau la un ventricul nedeterminat morfologic (**Fig. 6.11**).

4.2. Topografia ventriculară şi conexiunile

Chiar şi în cordurile normale relaţiile ventriculare sunt complexe. Porţiunile de intrare sunt mai mult sau mai puţin la dreapta sau la stânga, cu partea posterioară a septului muscular ventricular de-a lungul unui plan sagital. Porţiunile de ieşire sunt poziţionate antero-posterior, cu septul poziţionat între ele, într-un plan frontal. Părţile trabeculare se extind între aceste două componente cu un sept muscular trabecular spiralat între partea de intrare şi cea de ieşire. Pentru descrierea acestor aranjamente spaţiale atât de complexe se va utiliza conceptul de topologie ventriculară (**Fig. 6.4**).

La persoanele cu aranjament atrial normal şi conexiuni atrio-ventriculare discordante, blocul ventricular va fi întotdeauna încadrat în topologia mâinii stângi, iar topologia mâinii drepte este prezentă când există combinaţia atriilor cu imagine în oglindă şi conexiuni atrio-ventriculare discordante.

La cordurile cu aranjamente anormale, cu aranjament atrial normal şi conexiuni atrio-ventriculare discordante, părţile distale ale ventriculelor sunt rotate astfel încât ventriculul drept morfologic trabecular şi componentele de ieşire se află la dreapta ventriculului

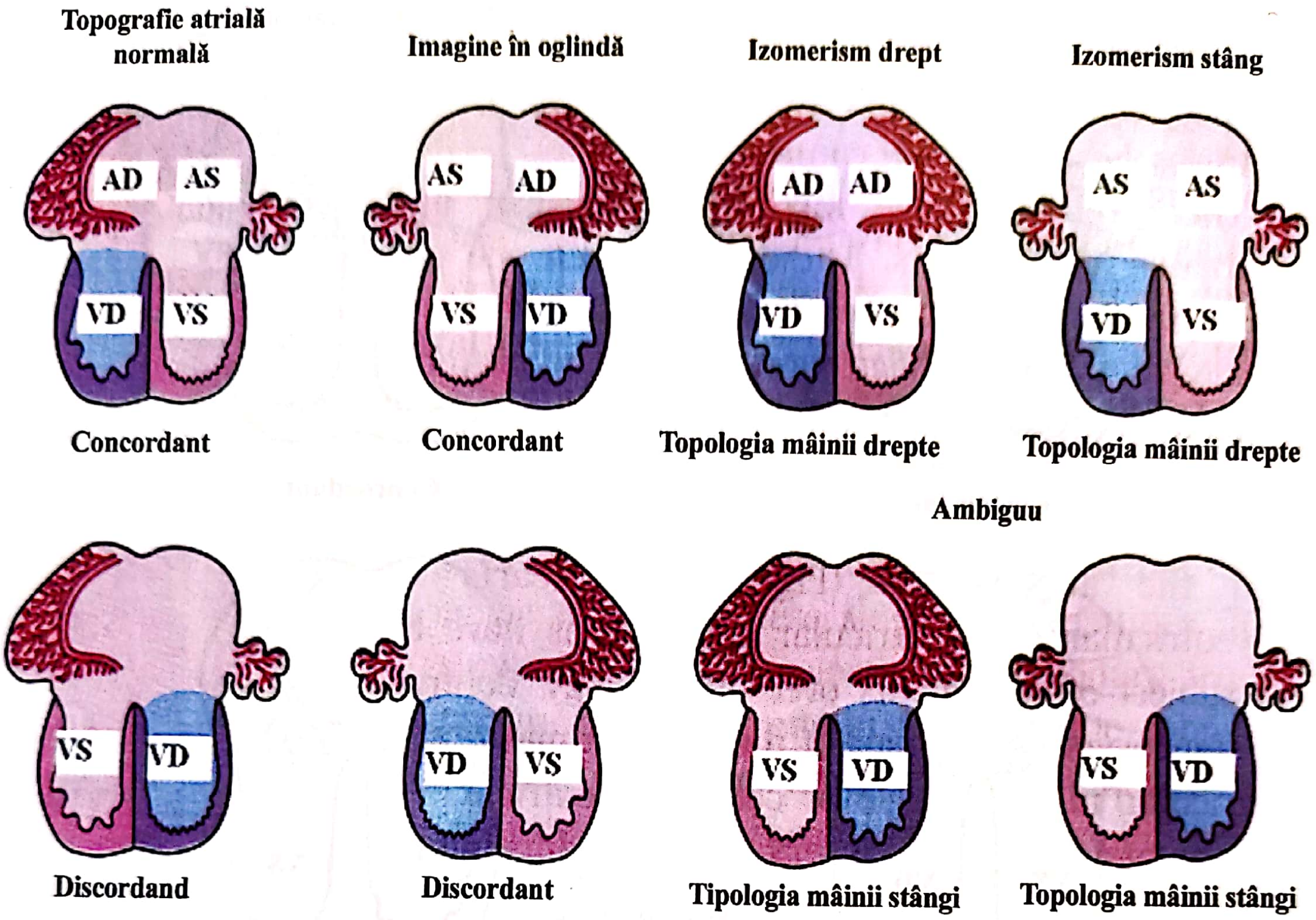
Topografie atrială normală
Imagine în oglindă
Izomerism drept
Izomerism stâng
AD
AS
AS
AD
AD
AD
AS
AS
VD
VS
VS
VD
VD
VS
VD
VS
Concordant
Concordant
Topologia mâinii drepte
Topologia mâinii drepte
Ambiguu
VS
VD
VD
VS
VS
VD
VS
VD
Discordand
Discordant
Tipologia mâinii stângi
Topologia mâinii stângi

Fig. 6.9. Conexiunile atrio-ventriculare biventriculare sunt prezente când fiecare atriu este conectat la ventriculul propriu (adaptat după M.A. Gatzoulis).

stâng morfologic, dând impresie unei relații de legătură normale. În aceste cazuri de **corduri *criss cross* [7, 8]** cu aranjamente atriale normale și conexiuni atrio-ventriculare concordante, rotația ventriculară dă o impresie falsă de topologie a mâinii stângi. În cazuri de rotație extremă orificiul de intrare al ventriculului drept morfologic poate fi de asemenea poziționat la dreapta în asociație cu conexiunile atrio-ventriculare discordante.

Este la fel de importantă descrierea poziției și relațiilor de legătură a ventriculelor incomplețe corespunzătoare unor conexiuni atrio-ventriculare univentriculare. Relațiile de legătură sunt independente de conexiunile și morfologia ventriculară. Deși în mod normal ventriculul drept rudimentar este anterior și poziționat la dreapta în atrezia tricuspidiană clasică, poate fi situat și anterior și la stânga, fără alterarea simptomatologiei clinice și a hemodinamicii pacientului.

5. CONEXIUNILE VENTRICULO-ARTERIALE

Ca și joncțiunile atrio-ventriculare, este necesară analiza separată pentru tipul și modul conexiunilor ventriculo-arteriale. Există 4 tipuri de conexiuni. **Conexiunile concordante ventriculo-arteriale** există atunci când aorta pleacă dintr-un ventricul stâng morfologic, iar trunchiul pulmonar dintr-un ventricul drept morfologic, chiar dacă ventriculele sunt complete sau incomplete. Când aorta pleacă dintr-un ventricul drept morfologic și trunchiul pulmonar dintr-un ventricul stâng morfologic, se produc **conexiunile discordante ventriculo-arteriale**. **Conexiunile cu dublă cale de ieșire** se întâlnesc atunci când ambele artere sunt conectate la același ventricul, care poate fi drept, stâng sau nedeterminat. O altă conexiune este atunci când cordul are o singură cale de ieșire (**Fig. 6.12**).

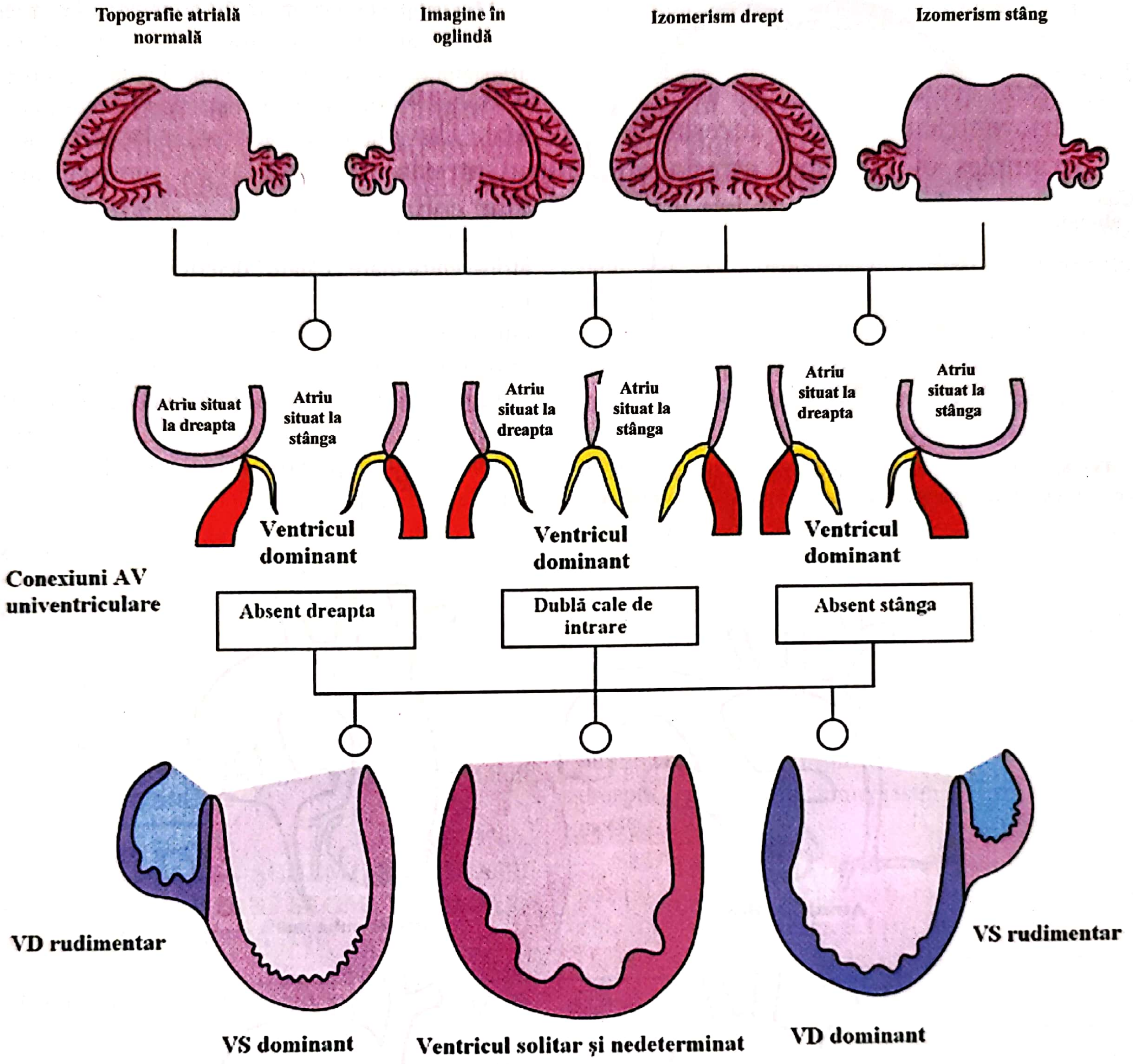
Topografie atrială normală
Imagine în oglindă
Izomerism drept
Izomerism stâng
Atriu situat la dreapta
Atriu situat la stânga
Atriu situat la dreapta
Atriu situat la stânga
Atriu situat la dreapta
Atriu situat la stânga
Ventricul dominant
Ventricul dominant
Ventricul dominant
Conexiuni AV univentriculare
Absent dreapta
Dublă cale de intrare
Absent stânga
VD rudimentar
VS rudimentar
VS dominant
Ventricul solitar și nedeterminat
VD dominant

Fig. 6.10. Cele trei tipuri de conexiuni univentriculare AV (adaptat după M.A.Gatzoulis).

Un trunchi arterial este comun atunci când ambele ventricule sunt conectate printr-o valvă arterială comună la un trunchi arterial, care dă naștere directă arterelor coronare, cel puțin unei artere pulmonare și majorității circulației sistemice.

Un trunchi arterial este solitar atunci când nu este posibilă identificarea niciunei „rămășițe” de trunchi pulmonar atrezic în cavitatea pericardică.

Celelalte forme ale căii unice de ieșire sunt trunchiul arterial pulmonar unic cu atrezie de aortă și trunchiul arterial aortic unic cu atrezie de pulmonară. Este de asemenea absolut necesar la cordurile cu o singură cale de ieșire să se descrie conexiunea ventriculară a trunchiului arterial. Aceasta poate fi exclusivă în ventriculul drept sau stâng, dar mai frecvent trunchiul arterial este „călare” pe sept, fiind conectat la ambele ventricule **[8]**.

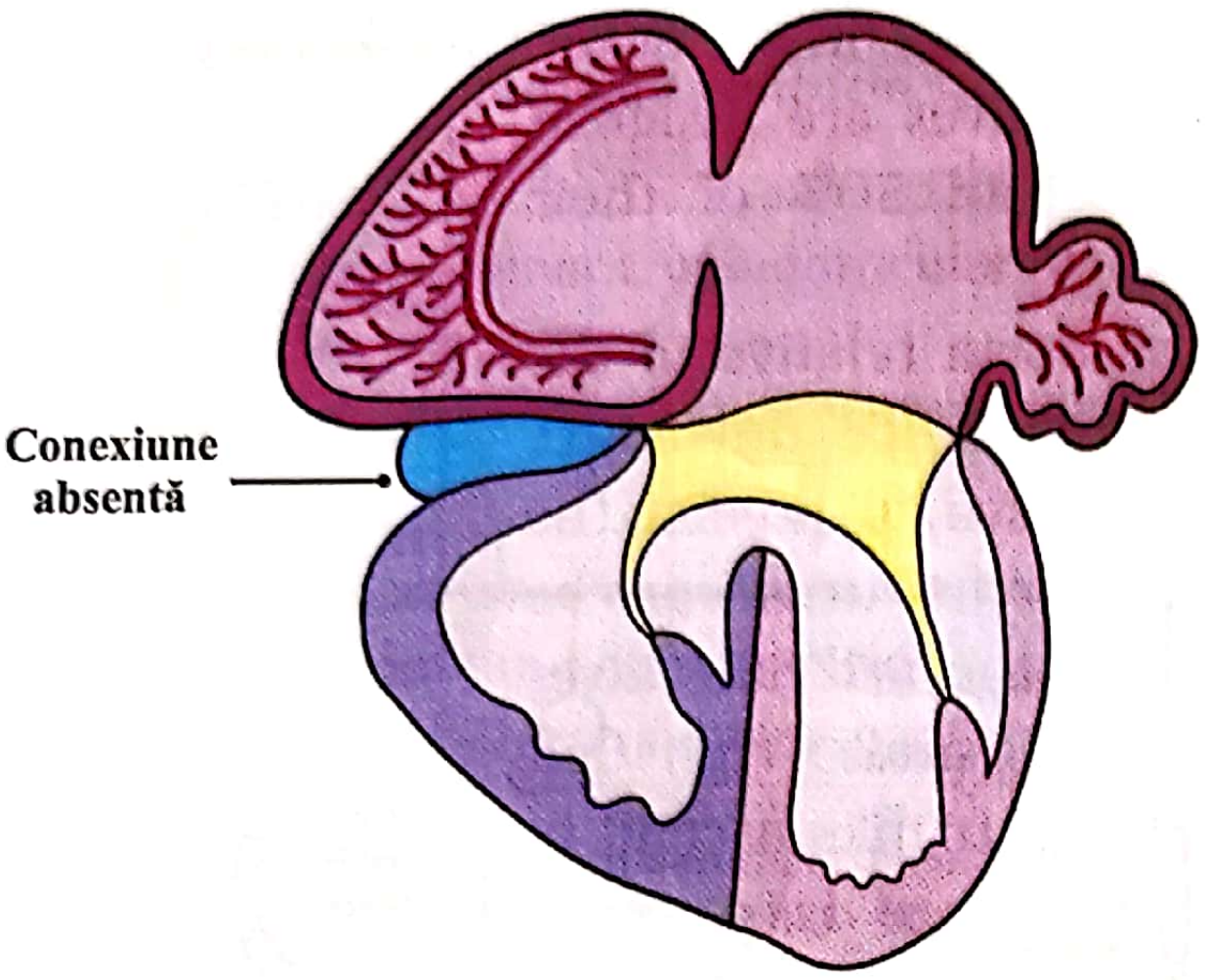

Fig. 6.11. Conexiune uniatrială biventriculară la un cord cu conexiune AV dreaptă absentă (adaptat după M.A. Gatzoulis).

Mai sunt câteva tipuri de conexiuni ventriculo-arteriale față de cele atrio-ventriculare. O valvă arterială comună nu este considerată un mod de conectare pentru că ea nu poate exista decât cu un tip specific de orificiu unic de ieșire, numit trunchi arterial comun. Modurile posibile de conexiune sunt prin două valve perforate (una sau ambele care pot fi „călare"), sau una perforată și una neperforată. Gradul valvei atrio-ventriculare „călare" determină conexiunea ventriculo-arterială prezentă. De exemplu, dacă o valvă pulmonară este „călare" mai mult de jumătate conecată la ventriculul drept, aorta fiind conectată la ventriculul stâng, vom nota ca fiind conexiuni concordante. Dacă mai mult de jumătate din valva aortică este conectată la ventriculul drept, vom nota o conexiune cu dublă cale de ieșire **[9]**.

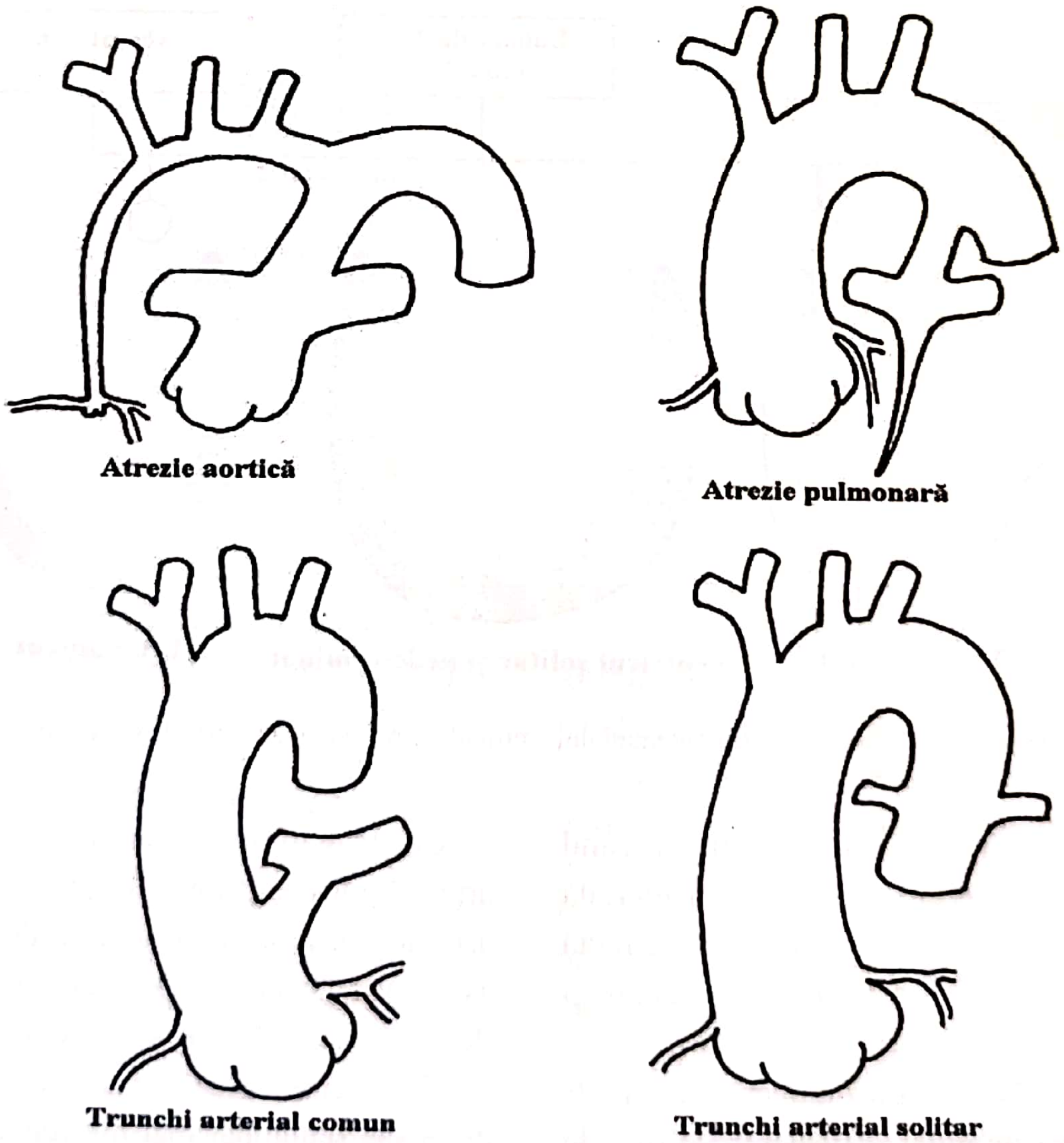

Fig. 6.12. Pattern-uri diferite ale marilor artere care determină o singură cale de ieșire cardiacă (adaptat după R. H. Anderson).

6. MALFORMAȚIILE ASOCIATE [10]

Majoritatea pacienților depistați cu cardiopatii congenitale vor avea conexiuni intersegmentare normale cu morfologie și relații normale. În aceste cazuri malformațiile asociate vor fi anomalia în sine. Malformațiile asociate nu pot fi, oricum, concludente fără depistarea poziției (intratoracice) a cordului în sine și a apexului cardiac (sau, în alte cazuri, identificarea poziției cardiace în afara cavității toracice – ***ectopia cordis***). Poziția anormală a cordului intratoracic este considerată o malformație asociată și nu se va pune ca prim diagnostic malpoziția cardiacă. Acest fapt nu este o discreditare a importanței malpoziției cardiace, dar cunoașterea acestei malpoziții nu ne va oferi informații despre arhitectura cardiacă internă. Există trei poziții cardiace de bază:

- în hemitoracele stâng;
- în hemitoracele drept;
- în centrul mediastinului.

Există de asemenea trei poziții ale apexului cardiac: îndreptat spre stânga, spre dreapta sau la mijloc. Direcția apexului este independentă de poziția cordului și amândouă sunt independente de aranjamentul urechiușelor atriale și de organele toracice și abdominale.

7. ALGORITMI SAU SCHEME DE RELAȚII RECIPROCE ÎNTRE SEGMENTE CARDIACE ȘI CONEXIUNI [10]

7.1. Convenția simbolică a lui Van Praagh

Van Praagh și Vlad propun abordarea celor trei segmente (cavități) majore ale cordului (atrii, ventricule, artere) în secvența veno-arterială (abord segmentar-secvențial).

Într-o încercare de a simplifica și standardiza descrierea MCC, Van Praagh a introdus o descriere unică. Astfel, el descrie tipurile diferite de malformații prin descrierea situsului atrial, a situsului ventricular și poziția vaselor mari.

Situsul atrial este descris prin unul din următorii trei termeni: situs solitus, adică situația normală cu atriu drept la dreapta coloanei vertebrale = **S**, situs inversus, adică atriul drept la stânga coloanei vertebrale = **I**, situs ambiguu cu izomerism atrial și atriu unic = **A**;

Situsul ventricular: D-loop, adică situația normală, cu ventriculul drept de partea dreaptă a septului ventricular și care respectă regula mâinii drepte = **D**, L-loop, care respectă regula mâinii stângi = **L**;

Poziția vaselor mari: D-poziție sau D-malpoziție, dacă valva aortică este situată la stânga valvei pulmonare = **L**, poziție ambiguă, dacă raportul valvelor semilunare nu poate fi stabilit cu precizie = **A**.

Utilizând convenția lui Van Praagh, putem obține diferite modele de MCC:

SDD – situația normală, în care avem situs solitus atrial, D-loop ventricular, VD fiind situat anterior și la dreapta față de VS și valva aortică la dreapta valvei pulmonare. În anumite situații această dispoziție poate fi extremă, patologică, când aorta este foarte la dreapta, având originea din VD, realizând o D-transpoziție de vase mari (**Fig. 6.13**);

SDS – pentru a diferenția situația normală de cea patologică (**Fig. 6.14**);

SDL – situs solitus atrial, D-loop ventricular și L-malpoziție a vaselor mari, adică, practic, artera pulmonară va avea originea în VD și va fi situată la dreapta aortei, urcând în mediastin și practic paralel cu ea (**Fig. 6.15**);

SLD – cu un VD situat în poziție de L-loop și poziție normală a vaselor mari, realizând o L-transpoziție a vaselor mari (**Fig. 6.16**);

SLL – cu VD situat la stânga și aorta situată la stânga arterei pulmonare, realizând o dublă discordanță sau o transpoziție corectată de vase mari (**Fig. 6.17**);

ILL – în care avem situs inversus atrial, L-loop ventricular și L-malpoziție a vaselor mari este situația „în oglindă" a cordului normal (**Fig. 6.18**);

ILD – cu situs inversus, L-loop ventricular, VD fiind situat la stânga și D-malpoziție a vaselor mari. Cu alte cuvinte, aorta este situată la dreapta arterei pulmonare și dacă ia naștere din VS ne aflăm în fața unui situs inversus cu D-malpoziție a vaselor mari (**Fig. 6.19**);

IDL – cu situs inversus, D-loop ventricular, cu VD situat la dreapta și VS la stânga și L-malpoziție a vaselor mari. Dacă în această situație, aorta i-a naștere

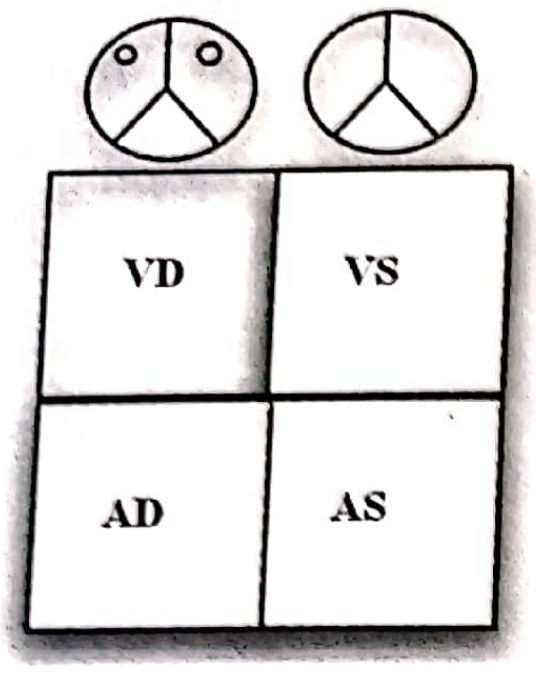

Fig. 6.13. SDD.

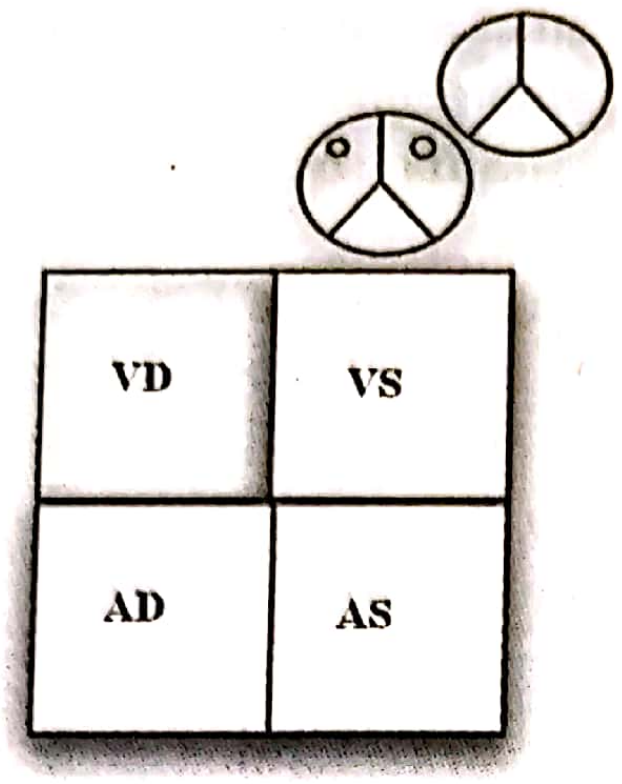

Fig. 6.14. SDS.

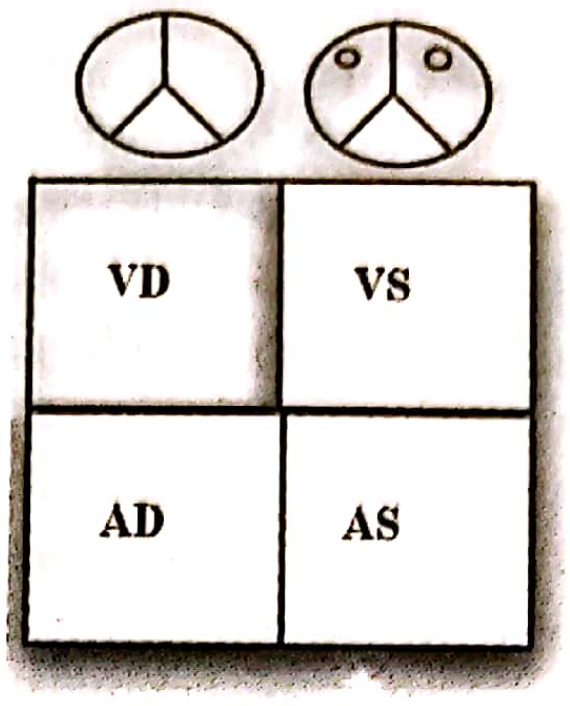

Fig. 6.15. SDL.

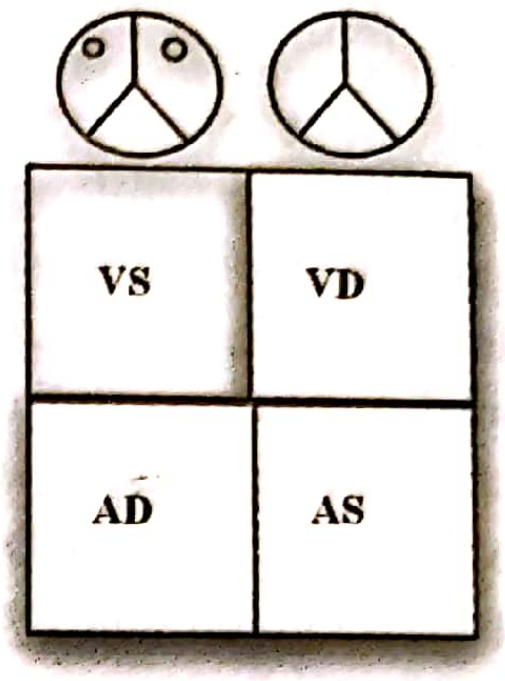

Fig. 6.16. SLD.

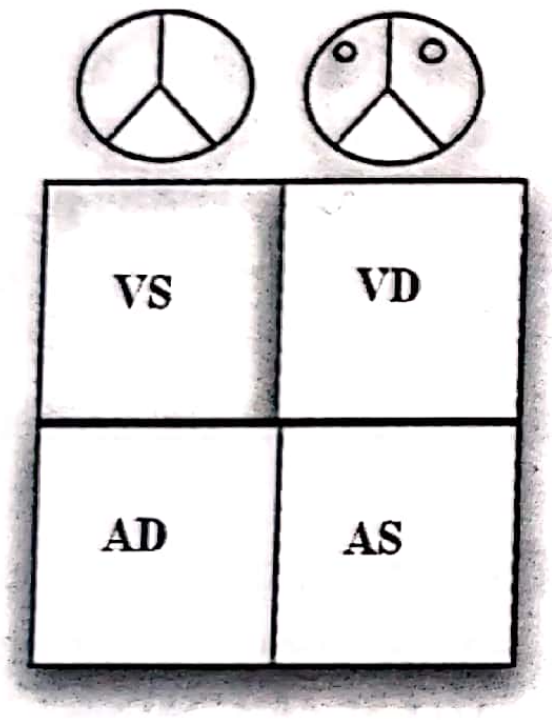

Fig. 6.17. SLL.

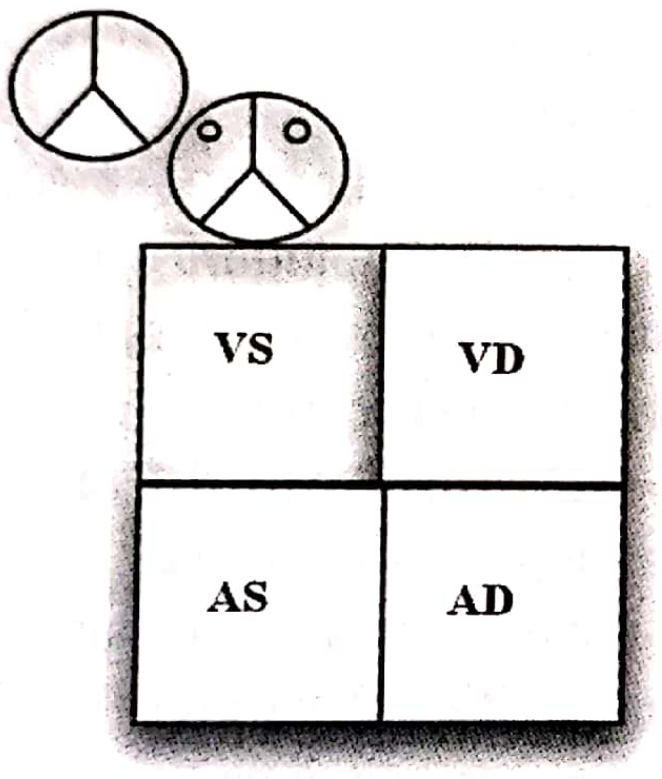

Fig. 6.18. ILL.

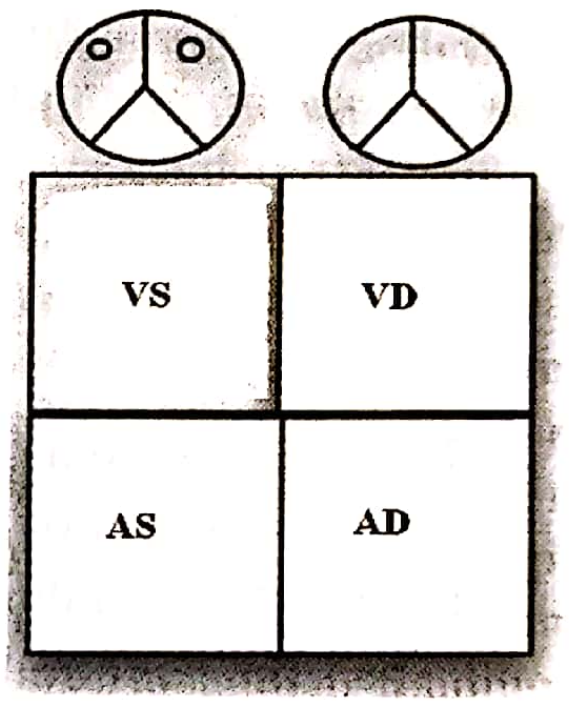

Fig. 6.19. ILD.

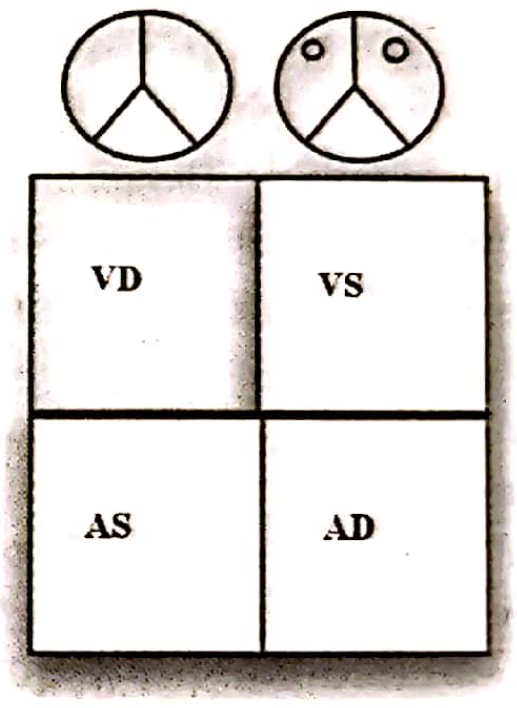

Fig. 6.20. IDL.

din VS, avem o discordanță atrio-ventriculară cu situs inversus (**Fig. 6.20**);

IDD – cu aceleași caracteristici, iar aorta la dreapta arterei pulmonare: ne aflăm în fața unui situs inversus cu dublă discordanță (situs inversus cu transpoziție corectată), dacă aorta i-a naștere din VD (**Fig. 6.21**);

Câteva precizări se impun. În primul rând, trebuie încă o dată accentuat faptul că cel de-al treilea termen al convenției simbolice Van Praagh se referă la poziția aortei față de artera pulmonară, și nu la originea aortei din VD sau VS. Astfel, putem avea un cord cu dispoziție SDD, spre exemplu, și aorta poate la naștere atât din VD, cât și din VS (**Fig. 6.22, 6.23**).

De fapt, fiecare din situațiile enumerate mai sus are aceste trei variante: VD cu dublă cale de ieșire, VS cu dublă ieșire sau fiecare vas mare ia naștere dintr-un ventricul (**Fig. 6.24**).

7.2. Convenția Anderson-Macartney

Abordul anatomo-patologic propus de Anderson și Macartney, de tip secvențial-segmentar, este cel mai larg folosit de către clinicieni. Acest abord se bazează pe descrierea a trei termeni:

Situs viscero-atrial: situs solitus, situs inversus, izomerism stâng, drept;

Conexiune AV: cu tipurile concordantă, discordantă, conexiune dreaptă absentă, conexiune stângă absentă și modurile două valve perforate, o valvă unică perforată, o valvă perforată și o valvă imperforată, o valvă comună;

Conexiune ventriculo-arterială: concordantă, dicordantă-transpoziție, dublă ieșire, ieșire unică-atrezie pulmonară și trunchi aortic unic, ieșire unică-trunchi pulmonar unic și atrezie aortică, ieșire unică-trunchi arterial unic.

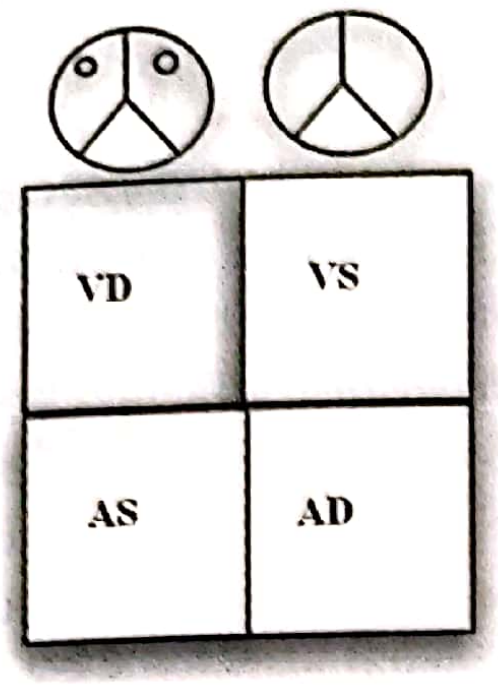

Fig. 6.21. IDD.

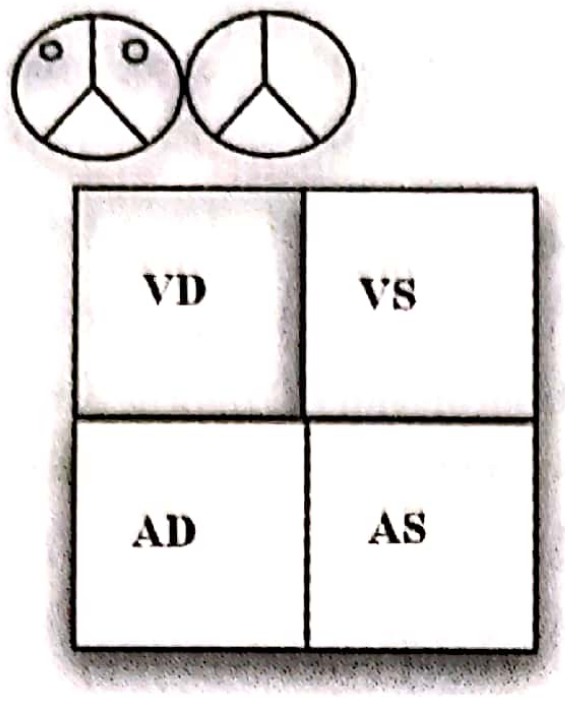

Fig. 6.22. SDD.

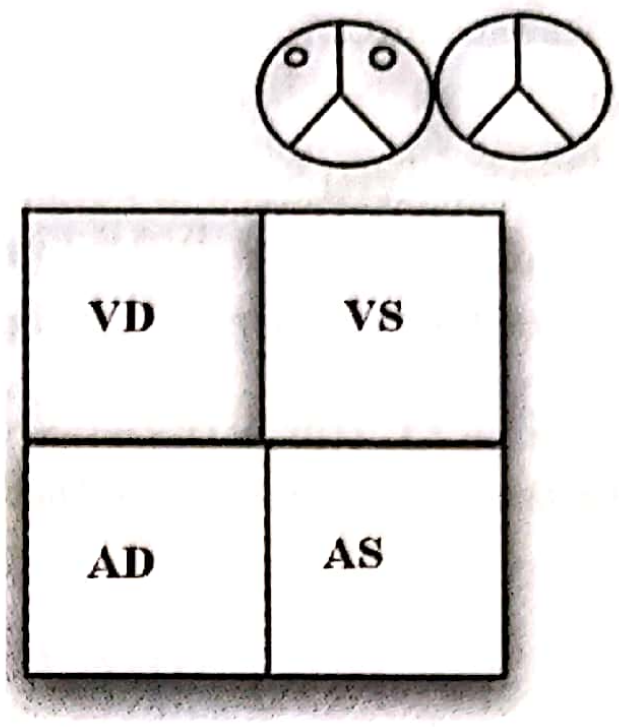

Fig. 6.23. SDD.

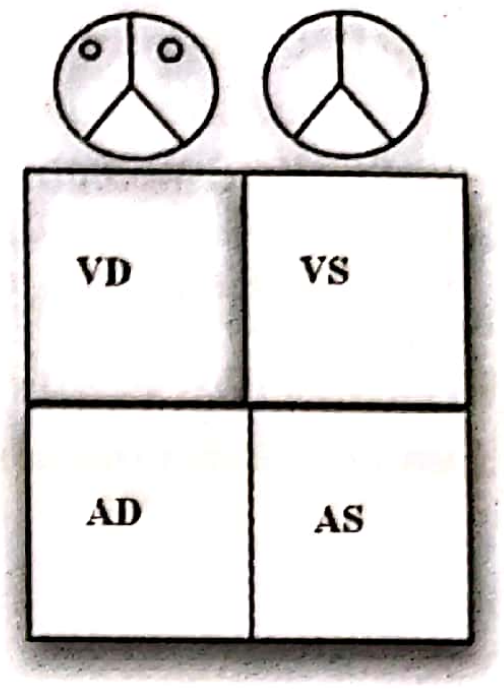

Fig. 6.24. SDD.

Cu toate că Anderson nu a clasificat şi tipul arcului aortic, mulţi clinicieni au adăugat şi această descriere în denumirea malformaţiilor cardiace, astfel că vom avea şi a patra categorie:

Arcul aortic: L = stâng, D = drept.

Cu toate că Anderson nu a folosit o prescurtare alfabetică, aceasta s-a impus treptat în uzul clinic din motive practice. Astfel, un cord normal va fi descris prin termenul **SCCL**, adică situs solitus, conexiune AV concordantă, conexiune ventriculo-arterială concordantă, arc aortic stâng.

7.3. Secvenţe anatomo-patologice practice

Pentru descrierea completă a unei malformaţii cardiace congenitale se vor parcurge astfel o serie de etape descriptive. Un astfel de algoritm descriptiv a fost imaginat de Kirklin (**Tabelul 6.1**).

Tabelul 6.1. Relaţia reciprocă dintre segmente şi conexiuni

Variabile anatomice în descrierea completă a anomaliilor cardiace
• Poziţia viscerelor toracice şi a atriilor
• Poziţia ventriculelor
• Complexitatea ventriculelor
• Dominanţa ventriculelor: echilibrate, hipoplazie stângă, hipoplazie dreaptă
• Conexiuni cardiace: atrio-ventriculare; ventriculo-arteriale
• Poziţia cardiacă şi arterială: inimă, atrii, ventricule, artere mari
• Defecte sau malformaţii
• Diagnostic convenţional (când este valabil)

Un algoritm similar a fost imaginat de Ginghină (**Caseta 6.1**).

Caseta 6.1. Algoritmul lui Ginghină

1. Identificarea situsului organelor toraco-abdominale
2. Determinarea poziţiei cordului în torace
3. Analiza segment cu segment a anatomiei cardiace
4. Situsul atrial: solitus, inversus, ambiguu
5. Situsul ventricular: D-loop, L-loop
6. Conectarea atrio-ventriculară: concordantă, discordantă, dublă ieşire, ieşire unică
7. Anatomia conului (infundibulului): subpulmonar, subaortic, bilateral, absent
8. Relaţia dintre marile vase
9. Descrierea malformaţiilor asociate

BIBLIOGRAFIE

1. **Anderson R.H., Wilcox B.R.** (1996), *How should we optimally describe complex congenitally malformed hearts?,* „Annals of Thoracic Surgery", 62: 710-716.
2. **Anderson R. H., Becker A. E., Freedom R.M. et al.,** *A sequential segmental analysis of congenital heart disease,* „Pediatric Cardiology", 5: 281-288.
3. **Lev M** (1954). *Pathologic diagnosis of positional variations in cardiac chambers in congenital heart disease,* „Laboratory investigation", 3: 71-82.
4. **Bargeron L.M. Jr.** (1981), *Angiography relevant to complicating features.* In: Becker A. E., Losekoot T.G., Marcelletti C., Anderson R. H., *Pediatric Cardiology,* Churchill Livingstone, Edinburgh, vol. 3, pp. 33-47.
5. **Orie J.D., Anderson C., Ettedgui J., Zuberbuhler J.R., Anderson R.H.** (1995), *Echocardiographic correlations in*

NOMENCLATURA INTERNAŢIONALĂ ACTUALĂ DIAGNOSTICĂ ŞI TERAPEUTICĂ ÎN MALFORMAŢIILE CARDIACE CONGENITALE

SECŢIUNEA I **CAPITOLUL 7**

ION SOCOTEANU

1. PREMISELE ŞI NECESITATEA UNEI NOMENCLATURI UNITARE
2. METODOLOGIA DE LUCRU ŞI CADRUL INSTITUŢIONAL ŞI ORGANIZATORIC
   - 2.1. Primii paşi
   - 2.2. Instituţii
   - 2.3. Meeting-uri
   - 2.4. ISNPCHD
   - 2.5. IPCCC
   - 2.6. Aristotle Institute
3. DEFINIŢIILE ANATOMO-PATOLOGICE DE BAZĂ
   - 3.1. Abordul anatomic segmentar-secvenţial Van Praagh şi Vlad
   - 3.2. Abordul anatomic secvenţial-segmentar Anderson şi Macartney
4. PRINCIPIILE DE FUNCŢIONARE A BAZEI DE DATE ŞI LISTELE DE UTILIZARE A NOMENCLATURII
   - 4.1. Lista unui set minim de date pentru înregistrare
   - 4.2. Lista scurtă a diagnosticelor afecţiunilor cardio-toracice
   - 4.3. Lista scurtă a diagnosticelor afecţiunilor cardio-vasculare
   - 4.4. Lista scurtă a procedurilor terapeutice
   - 4.5. Lista complicaţiilor postoperatorii
   - 4.6. Lista anomaliilor extracardiace şi a factorilor de risc preoperator independenţi de procedură
   - 4.7. Categoriile de risc al procedurilor
   - 4.8. Scorul de risc Aristotel
   - 4.9. Riscul dat de performanţa individuală
   - 4.10. Riscul instituţional
   - 4.11. Lista definiţiilor termenilor evolutivi

BIBLIOGRAFIE

1. PREMISELE ŞI NECESITATEA UNEI NOMENCLATURI UNITARE

Dacă privim spectrul extrem de variat al chirurgiei cardiace congenitale, pare simplu de imaginat că pentru a putea compara sau aprecia rezultate, ca în orice alt domeniu, limbajul utilizat trebuie să fie comun tuturor celor implicaţi în domeniul respectiv. Nomenclatura este definită ca un sistem de nume utilizate într-o anume activitate. Interesul pentru stabilirea unei nomenclaturi unitare în ceea ce priveşte diagnosticul şi tratamentul afecţiunilor cardiace congenitale a crescut din ce în ce mai mult în ultimii ani. Dacă obiectivul (nomenclatura unitară) pare uşor de definit, în practică, drumul până la atingerea acestui deziderat a fost întortocheat, lung şi deloc simplu. Cu toate acestea, eforturile au fost pe deplin justificate, o astfel de nomenclatură fiind mai mult decât necesară întrucât:

- permite colectarea datelor în vederea alcătuirii unei baze de date larg cuprinzătoare, adaptată eşalonului corespunzător (registru naţional, registru continental, registru internaţional). Unităţile de chirurgie cardiacă congenitală şi-au înregistrat dintotdeauna activitatea, însă folosind diverse baze de date proprii, în care denumirea malformaţiilor cardiace, a factorilor de risc sau a procedurilor chirurgicale s-a făcut după criterii proprii de selecţie. Dacă astfel de baze de date funcţionau satisfăcător în privinţa analizei separate a activităţii centrelor respective, rezultatele nu erau superpozabile între ele când se încercau analize multicentrice;

- facilitează compararea obiectivă a rezultatelor obținute de diverse centre prin crearea unui numitor comun în raportarea datelor;
- permite identificarea obiectivă a factorilor de risc şi clasificarea diagnostică a procedurilor terapeutice în funcție de riscul precunoscut;
- duce în final, prin toate componentele mai sus menționate, la îmbunătățirea rezultatelor în chirurgia cardiacă congenitală.

2. METODOLOGIA DE LUCRU ŞI CADRUL INSTITUȚIONAL ŞI ORGANIZATORIC

2.1. Primii paşi. Ideea unei nomenclaturi relativ unitare în ceea ce priveşte activitatea în domeniul chirurgiei cardiace congenitale a apărut şi a luat formă în ultimii 18 ani, prin eforturile, o anumită perioadă necorelate, a două organisme reprezentând continente diferite: STS (Society of Thoracic Surgeons) şi EACTS (European Association for Cardio-Thoracic Surgery). Tot aici trebuie să amintim activitatea Pediatric Cardiac Care Consortium, care a reuşit colectarea datelor privind activitatea unor centre şi a obținut primele rezultate comparative **[1]**.

2.2. Instituții. STS a început prin crearea unei divizii – STS-National Congenital Heart Surgery Database Task Force – care a coordonat, împreună cu Duke Clinical Research Institute, colectarea datelor de la 24 centre de chirurgie cardiacă congenitală din America de Nord, în prezent ajungându-se la al patrulea ciclu de colectare a datelor. În Europa ia naştere European Congenital Heart Surgeons Foundation (ECHSF), mai târziu redenumită European Congenital Heart Surgeons Association (ECHSA), care creează European Congenital Heart Defects Database, precursorul a ceea ce avea să fie EACTS Congenital Database; inițial sediul era la Londra (Great Ormond Street Hospital for Children), dar din 1998 acesta a fost mutat la Varşovia. Atât în Europa, cât şi în America datele au fost colectate de la diferite centre, la mijlocul anilor '90. Ambele organisme au prezentat rapoarte, analiza datelor fiind în mare parte descriptivă, cu evidențierea unor tendințe şi a unor factori predictivi **[1, 2]**. Cu toate efectele benefice rezultate din publicarea acestor rapoarte spre sfârşitul deceniului trecut, în ambele cazuri s-au constatat o administrare dificilă a datelor şi, practic, imposibilitatea obținerii de analize de stratificare a riscului. În ambele situații s-a ajuns la concluzia că există o mare diferență între o bază de date privind chirurgica cardiacă congenitală şi chirurgia cardiacă a adultului, în ceea ce priveşte atât colectarea datelor, cât şi interpretarea rezultatelor, în primul rând datorită numărului de entități şi de proceduri ce trebuie analizate. Această varietate a produs şi dificultăți în modul de raportare a datelor, aceeaşi entitate fiind denumită diferit de centrele participante.

S-a evidențiat necesitatea atingerii unui consens în ceea ce priveşte nomenclatura bolilor cardiace congenitale şi a procedeelor terapeutice chirurgicale ale acestora. Cele două organisme amintite au făcut front comun, desemnând un grup de lucru ce s-a reunit periodic începând din septembrie 1999 **[3, 4]**. La eforturile acestor instituții s-au raliat şi alte organizații, fie legate de activitatea chirurgicală , fie de cea de cardiologie pediatrică:

– Pediatric Cardiac Care Consortium – PCCC
– American Heart Association – AHA
– American Association of Thoracic Surgery – AATS
– Association for European Pediatric Cardiology – AEPC

Rezultatele efortului deosebit de laborios depus de membrii acestui grup au făcut posibile consituirea ISNCPHD (The International Society for Nomenclature of Paediatric and Congenital Heart Disease) în 2005 şi elaborarea normelor de funcționare a unei baze de date adecvate pe suportul unei terminologii ce corespunde necesității de încadrare şi clasificare a patologiei cardiace congenitale.

2.3. Meeting-uri. Grupul de lucru astfel format s-a reunit periodic. Iată întâlnirile importante în elaborarea cadrului instituțional şi a unei nomenclaturi unitare:

The First International Nomenclature Conference for Pediatric Cardiac Surgery, Chicago, Illinois, September 19-20, 1998.

The Second International Nomenclature Conference for Pediatric Cardiac Surgery, San Antonio, Texas, January 23, 1999.

The Spring Meeting of the European Congenital Heart

Surgeons Foundation, Rome, Italy, April 10, 1999.

The Third International Nomenclature Conference for Pediatric Cardiac Surgery, New Orleans, Louisiana, April 23, 1999.

The International Nomenclature for Pediatric Cardiac Surgery Subcommittee Meeting, Orlando, Florida, August 14-15, 1999.

The Congenital Heart Surgery Business Meeting of the European Association for Cardiothoracic Surgery, 13th Annual Meeting of the European Association for Cardiothoracic Surgery, Glasgow, Scotland, September 5-8, 1999.

The Subcommittee Meeting of the International Nomenclature for Pediatric Cardiac Surgery Executive Advisory Committee at the 9th Annual, Farouk S., Idriss M.D., Lecture, Chicago, Illinois, October 1-2, 1999.

The First International Summit on Nomenclature for Paediatric and Congenital Heart Disease, 3rd World Congress of Pediatric Cardiology and Cardio-vascular Surgery, Toronto, Ontario, Canada, May 27-31, 2001.

The International Nomenclature Project for Congenital Heart Disease First Working Group Meeting, Montreal, Canada, May 9-13, 2002.

The Second Meeting of the International Working Group for Mapping and Coding of Nomenclatures for Paediatric and Congenital Heart Disease (Nomenclature Working Group), Montreal, Canada, January 17-19, 2003.

The Third Meeting of the International Working Group for Mapping and Coding of Nomenclatures for Pediatric and Congenital Heart Disease (Nomenclature Working Group), Lake Louise, Alberta, Canada, April 2-6, 2003.

The Fourth Meeting of the International Working Group for Mapping and Coding of Nomenclatures for Paediatric and Congenital Heart Disease (Nomenclature Working Group), Recife, Brazil, December 10-14, 2003.

The Fifth Meeting of the International Working Group for Mapping and Coding of Nomenclatures for Pediatric and Congenital Heart Disease (Nomenclature Working Group), Nowy Zyzdroj, Poland, July 19-23, 2004.

The Sixth Meeting of the International Working Group for Mapping and Coding of Nomenclatures for Paediatric and Congenital Heart Disease (Nomenclature Working Group), Montreal, Canada, December 4-8th, 2004.

The Seventh Meeting of the International Working Group for Mapping and Coding of Nomenclatures for Pediatric and Congenital Heart Disease (Nomenclature Working Group), Saint Petersburg, Florida, May 11-15, 2005.

The Second International Summit on Nomenclature for Pediatric and Congenital Heart Disease, 4th World Congress of Pediatric Cardiology and Cardiac Surgery, Buenos Aires, Argentina, September 18-22, 2005.

2.4. ISNPCHD (The International Society for Nomenclature of Paediatric and Congenital Heart Disease). În Mai 2005 s-a înfiinţat ISNPCHD ca organizaţie non-profit cu sediul în Canada, având ca obiective principale:

– crearea şi standardizarea unui sistem comprehensiv şi exhaustiv al nomenclaturii internaţionale pentru bolile cardiace congenitale pediatrice, fie prin codarea de novo, fie prin încadrarea unor liste de nomenclaturi preexistente.

– să menţină şi să amelioreze acest sistem nomenclatural şi să asigure accesul societăţilor şi comunităţilor de cardiologie pediatrică şi chirurgie cardiacă pediatrică la el.

2.5. IPCCC (International Pediatric and Congenital Cardiac Code) reprezintă de fapt chiar titulatura acetui sistem de nomenclatură, consacrată la ultimele meetinguri. IPCCC este cheia de boltă a bazei de date adoptată atât de STS, cât şi de EACTS. Principiile sale de structurare vor fi explicate în cele ce urmează.

2.6. Aristotle Institute. Această organizaţie constituie de fapt grupul de lucru care a permis elaborarea unor scoruri de risc pentru procedurile efectuate în chirurgia cardiacă congenitală, după ce a fost elaborată o bază de date în care au fost colectate informaţii privind activitatea mai multor centre.

Atât EACTS cât şi STS utilizează actualmente scorul Aristotle pentru a calcula riscul unor intervenţii, stratificând acest risc prin ajustarea unor factori de complexitate. Scorul Aristotle se aplică procedurilor primare enumerate în lista scurtă, prezentată ceva mai jos.

Ca să fie atinse scopurile unei astfel de baze de date, au fost elaborate două tipuri de formulare pentru înregistrarea datelor: un set minimal de date şi un set de date detaliat. Formularul minimal include doar datele esenţiale, ce permit totuşi analize – interpretări bazale. Analizele stratificării gradului de risc ar putea fi obţinute şi după datele esenţiale, dar s-ar putea face doar între diverse diagnostice sau proceduri. Formularul detaliat este exhaustiv, cuprinzând toate variabilele imaginate şi putând permite cele mai amănunţite analize şi interpretări.

Diferenţa dintre cele două moduri de colectare a datelor este evidentă. Pe de o parte, colectarea datelor în detaliu este o operaţiune greoaie şi care necesită mult timp, iar prin natura complexităţii sale creşte riscul introducerii eronate a datelor şi al generării de rapoarte heterogene. Dacă însă este făcută corect, baza de date funcţionează extrem de eficient, iar informaţiile astfel obţinute au o valoare deosebită. Pe de altă parte, setul minimal de date oferă avantajul complianţei instituţionale, al necesarului de personal redus pentru implementarea ei, iar riscul de introducere eronată este mult mai mic. Bineînţeles, datele astfel obţinute, deşi fiabile, nu pot genera decât rapoarte limitate ca detalii.

Pentru a face ambele seturi de date să funcţioneze a fost nevoie de stabilirea unui numitor comun în ceea ce priveşte identificarea noţiunilor pentru a le putea compara. Eforturile pentru alcătuirea unei nomenclaturi universal acceptate s-au bazat pe principiul includerii mai degrabă decât al excluderii termenilor. Astfel au putut fi integraţi termeni mai mult sau mai puţin superpozabili în definirea unei anume entităţi anatomice sau patologice. Acest concept a fost foarte bine integrat prin introducerea unui alt concept, şi anume, cel al ierarhizării. Ierarhizarea presupune introducerea de date din ce în ce mai detaliate prin ramificaţii pornind de la nivelul bazal, codificarea şi compararea lor, chiar dacă aparţin unor clase ierarhice diferite. În acest fel, fiecare centru de chirurgie cardiacă congenitală participant îşi poate stabili singur nivelul de detaliere în introducerea datelor.

3. DEFINIŢIILE ANATOMO-PATOLOGICE DE BAZĂ

În stabilirea acestor clase ierarhice, un rol determinat îl are anatomia segmentară a inimii. Baza de date a pornit de la două concepte: abordul anatomic segmentar-secvenţial al lui Van Praagh şi Vlad şi abordul anatomic secvenţial segmentar al lui Anderson şi Macartney.

3.1. Abordul anatomic segmentar-secvenţial Van Praagh şi Vlad

Abordul anatomic segmentar-secvenţial al lui Van Praagh identifică trei mari segmente cardiace (atriile, ventriculele şi arterele mari) într-o secvenţă veno-arterială, dar şi două segmente joncţionale, reprezentate de canalul atrio-ventricular (compus din valvele atrio-ventriculare şi septul atrio-ventricular) şi de infundibul (porţiunea musculară ce separă valva pulmonară de valvele atrio-ventriculare). Continuitatea fibroasă mitro-aortică demonstrează inexistenţa unui segment joncţional muscular subaortic.

Codificarea se face prin litere în paranteze reprezentând situsul atrial (S = situs solitus, I = situs inversus, A = ambigous), ansa ventriculară (D = ansă D, L = ansă) şi poziţia arterelor mari (S = artere mari normal conformate, I = artere mari normal conectate, dar inversate). În acest concept, cordul normal ar fi {S,D,S}. Când arterele mari sunt anormal poziţionate, se foloseşte D (dextro-) atunci când valva aortică este situată la dreapta valvei pulmonare, L (levo-) dacă valva aortică se situează la stânga valvei pulmonare şi A (anterior) când valva aortică este situată anterior valvei pulmonare.

Abordul descris de Van Praagh se bazează pe distincţia dintre alinierea segmentară şi conexiunea segmentară. Astfel, autorul afirmă că atriile se aliniază cu ventriculul corespunzător fără a se conecta decât, poate, la nivelul fasciculului Hiss. Conexiunea celor trei segmente între ele se realizează prin segmentele joncţionale, de aici şi varietatea malformativă întâlnită în practică. Importanţa acestei diferenţieri este dată, conform autorului, de acurateţea anatomică şi embriologică.

Concordanţa presupune alinierea segmentelor de aceeaşi morfologie (de exemplu, atriul morfologic drept aliniat cu ventriculul morfologic drept), iar discordanţa reprezintă alinierea segmentelor de morfologie diferită (de exemplu, ventriculul morfologic drept aliniat cu aorta). Concordanţa şi discordanţa pot fi atrio-ventriculare sau ventriculo-arteriale. De remarcat că, în accepţia lui Van Praagh, doar alinierea segmentelor poate fi concordantă sau discordantă, pentru că există un sens unic al alinierii, de la proximal spre distal.

Van Praagh sintetizează efortul de încadrare a unei afecţiuni cardiace congenitale conform abordului segmentar prin răspunsul la nouă întrebări:

1. Ce fel de situs atrial este prezent?
2. Ce fel de situs ventricular (ansă ventriculară) este prezent?
3. Ce fel de infundibul şi artere mari are pacientul?
4. Cum este alinierea atrio-ventriculară?

5. Cum este conexiunea atrio-ventriculară?
6. Cum este alinierea ventriculo-arterială?
7. Cum este conexiunea ventriculo-arterială?
8. Ce alte malformaţii sunt asociate?
9. Cum funcţionează configuraţia segmentară rezultată, cu sau fără asociaţii malformative?

Primele opt întrebări fac parte din arsenalul abordului segmentar, pe când întrebarea a noua ajută la stabilirea diagnosticului fiziologic, la fel de necesar în stabilirea conduitei terapeutice.

Iată câteva exemple specifice:

– Situsul atrial poate fi solitus (atriul morfologic drept în dreapta şi cel morfologic stâng în stânga), inversus (atriul morfologic drept în stânga, iar cel morfologic stâng în dreapta) sau ambiguu (atunci când nu se poate determina cu precizie morfologia atriului). Situaţia de situs ambiguu poate fi totuşi diferenţiată în funcţie de conexiunea segmentului suprahepatic al venei cave inferioare, de localizarea sinusului coronar (dacă acesta este prezent) sau de morfologia urechiuşei atriale – toate aceste criterii pot sugera situaţia de situs ambiguu probabil solitus, notat {A(S),-,-}. Situaţia opusă, de situs ambiguu probabil inversus, este notată {A(I),-,-}.

– Situsul ventricular este determinat de poziţia ansei ventriculare, pe dreapta sau pe stânga. Această poziţie poate fi uşor identificată folosind o analogie topologică: dacă se consideră că palma dreaptă se aplică pe septul interventricular, faţa dorsală corespunzând aşadar peretelui liber ventricular, iar policele trece prin valva atrio-ventriculară, în timp ce direcţia celorlalte degete indică tractul de ejecţie al vetriculului respectiv, avem de a face cu o ansă ventriculară dreaptă, deci un situs solitus al ventriculului drept. Situaţia de ansă ventriculară stângă a ventriculului drept este descrisă similar de relaţia mâinii stângi: palma stângă pe septul interventricular, policele stâng prin valva tricuspidă, degetele spre tractul de ejecţie ventricular.

– Inversiunea ventriculară cu artere mari inversate normal conectate în situs solitus viscero-atrial poate fi codificată {S,L,I} şi constă în atrii normal poziţionate (situs solitus), ventricule inversate şi artere mari inversate, dar normal conectate. În această situaţie avem discordanţă atrio-ventriculară, concordanţă ventriculo-arterială şi, prin urmare, o circulaţie necorectată funcţional. Corecţia impune efectuarea unui switch atrial de tip Senning sau Mustard. Denumirea anomaliei, deşi sofisticată la prima vedere, ar putea fi simplificată prin termenul de non-inversiune atrială izolată, care corespunde funcţional situaţiei, deşi nu ia în considerare şi situsul visceral.

– Non-inversiunea ventriculară izolată – codificată ca {I,D,I} reprezintă situaţia în care atriile sunt în situs inversus, ansă ventriculară dreaptă şi arterele mari inversate, dar normal conectate. Există discordanţă atrio-ventriculară şi concordanţă ventriculo-arterială, prin urmare circulaţia este incorectă fiziologic. Din nou un switch atrial ar aduce corectarea anatomică şi fiziologică.

– Inversiunea izolată infundibulo-arterială este codificată {S,D,I} şi corespunde situaţiei de situs solitus atrial, ansă ventriculară dreaptă şi artere mari inversate, dar normal conectate. Există concordanţă atrio-ventriculară şi ventriculo-arterială, dar inversiunea infundibulo-arterială creează un complex de tip Fallot: obstrucţia tractului de ejecţie a ventriculului drept (stenoză sau atrezie) şi un defect septal interventricular mare, situat subaortic, rezultând într-o boală cardiacă congenitală cianogenă. La aceasta se pot asocia şi alte malformaţii (dextrocardia, malpoziţionare ventriculară, ventricul drept cu tract de intrare mic, defect septal interventricular uriaş prin confluenţa unui defect de tip subaortic cu un defect de tip canal atrio-ventricular). Artera coronară dreaptă trece uneori de-a lungul tractului de ejecţie drept obstruat, făcând intervenţia chirurgicală de corecţie mult mai dificilă.

– Transpoziţia arterelor mari {S,D,D} constă în situs solitus atrial, ansă dreaptă ventriculară, dar transpoziţia vaselor mari cu valva aortică la dreapta celei pulmonare (transpoziţie D). Tipică este inversiunea conectării arteriale, cu infundibul subaortic şi continuitate fibroasă mitro-pulmonară. Există concordanţă atrio-ventriculară şi discordanţă ventriculo-arterială, aşadar circulaţie incorectă fiziologic, ce necesită rezolvare prin switch arterial. Aceasta este tipul clasic al transpoziţiei de vase mari.

– Transpoziţia arterelor mari {S,L,L} constă în situs solitus atrial, ansă ventriculară stângă şi transpoziţie tip L (cu valva aortică la stânga celei pulmonare) a vaselor mari. Există discordanţă atrio-ventriculară, dar şi discordanţă ventriculo-arterială, ceea ce face să apară situaţia de transpoziţie a vaselor mari corectată congenital, adică circulaţia sângelui să fie corectă din punct de vedere fiziologic.

3.2. Abordul anatomic secvenţial-segmentar Anderson şi Macartney

Abordul anatomic secvenţial-segmentar propus de Anderson şi Macartney se bazează pe aspectul funcţional, de conectare a diverselor segmente, şi nu atât pe cel de relaţie anatomică între segmente. Autorii consideră că aspectul legat de conexiune determină, în ultimă instanţă, necesitatea tratamentului chirurgical.

Abordul secvenţial-segmentar porneşte de la identificarea morfologică a aceloraşi trei mari segmente: atriile, ventriculele şi arterele mari.

Atriile sunt determinate morfologic pe diverse criterii. Astfel, atriul morfologic drept se determină în primul rând pe baza urechiuşei drepte care are o bază de implantare largă, este teşită şi conţine în interior muşchii pectineali ce se ataşează de pereţii atriali şi de crista terminalis; atriul morfologic stâng se identifică pe baza urechiuşei stângi care este ascuţită, în formă de con, iar muşchii pectineali sunt limitaţi doar în interiorul ei, restul atriului având aspectul interior neted. Prezenţa unui atriu drept şi a unuia stâng constituie lateralizare, care poate fi situs solitus (normal) sau situs inversus, pe când prezenţa a două atrii de aceeaşi morfologie constituie isomerism, care poate fi drept sau stâng. Determinarea preoperatorie a morfologiei atriale nu este simplă şi a reprezentat o provocare de-a lungul timpului. Au fost folosite diverse asocieri, cum ar fi:

– splina, din moment ce, prin definiţie, aceasta este singurul organ considerat a aparţine exclusiv jumătăţii stângi a corpului. Polisplenia este asociată cu izomerism stâng, iar asplenia este asociată cu izomerism drept. Totuşi, specificitatea acestei asocieri este departe de a fi mulţumitoare, în măsura în care este greu de deosebit prin metode imagistice dacă este vorba de polisplenie sau de o splină mare şi alte spline mici ori dacă aşa-zisa asplenie nu reprezintă de fapt o splină rudimentară greu decelabilă;

– raportul lungimilor între bronhia stângă şi cea dreaptă; dacă este peste 1,6 putem vorbi de lateralizare, iar dacă este sub 1,6 putem vorbi de izomerism. De menţionat că aceasta este una dintre cele mai simple şi fiabile metode de identificare a morfologiei atriale, datorită concordanţei bronho-atriale. În izomerismul drept, ambii plămâni au trei lobi, în timp ce în situaţia de izomerism stâng, ambii plămâni sunt bilobaţi. Au fost descoperite însă şi numeroase excepţii în ceea ce priveşte concordanţa bronho-atrială;

– raportul dintre vena cavă inferioară şi aorta descendentă reprezintă o altă metodă de determinare a morfolgiei atriale. În situs solitus, aorta este pe stânga, iar vena cavă pe dreapta, in situs inversus găsim imaginea în oglindă, în izomerismul drept, cele două merg în paralel, iar întreruperea venei cave este sugestivă pentru izomerism stâng.

Cu toate acestea, nu întotdeauna situsul atrial este concordant cu situsul visceral, aşa că identificarea atriilor pe seama urechiuşelor prin ecocardiografie sau diverse tehnici imagistice performante reprezintă cea mai fiabila metodă de determinare a situsului atrial. Când totuşi acesta nu poate fi determinat se foloseşte termenul de situs ambiguu.

Datorită dezvoltării în serie a ventriculelor, acestea nu prezintă izomerism. Ventriculul morfologic drept conţine la interior un relief mult mai pregnant, cu trabeculaţii importante, în timp ce ventriculul morfologic stâng are doar nişte trabeculaţii fine. Un aspect considerat deosebit de important în recunoaşterea morfologică a ventriculelor îl constituie împărţirea schematică a acestora în trei compartimente:

- compartimentul de intrare, care conţine de obicei şi aparatul subvalvular;
- compartimentul de ieşire (ejecţie);
- compartimentul trabecular apical.

O problemă larg dezbătută şi a cărei abordare a evoluat pe parcurs a fost reprezentată de recunoaşterea sau nu a unei cavităţi rudimentare ca fiind ventricul. În trecut, absenţa camerei de intrare a cavităţii era considerată descalificantă pentru ca această cavitate să fie denumită ventricul, în timp ce actualmente, orice cavitate rudimentară care conţine o porţiune apicală, trabeculată este denumită ventricul. Doar cavităţile din care lipseşte orice fragment de sept apical constituie cu adevărat un ventricul unic.

Arterele mari sunt uşor de identificat, din moment ce din aortă emerg arterele coronare, iar trunchiul pulmonar se împarte în arterele pulmonare dreaptă şi stângă. Există şi rare variaţii anatomice, în care una sau ambele artere coronare iau naştere din trunchiul pulmonar.

Anderson descrie tipuri şi moduri de conexiune. Astfel, tipurile de conexiune atrio-ventriculară sunt: concordant, discordant, ambiguu, tract de recepţie dublu (*double inlet*), absenţa conexiunii drepte, absenţa conexiunii stângi. În tipul concordant, atriul drept este conectat cu ventriculul drept şi atriul stâng cu ventriculul stâng, iar în tipul discordant, atriul drept se conectează cu ventriculul stâng şi atriul stâng cu ventriculul drept. Tipul de conexiune este prin definiţie ambiguu în cazuri de izomerism şi situs ambiguu. Tractul de recepţie dublă presupune conectarea ambelor atrii la un singur ventricul. Absenţa conexiunii stângi sau drepte implică absenţa valvei atrio-ventriculare respective, fără a se confunda cu valva imperforată: când valva atrio-ventriculară este absentă, între atriul şi ventriculul respectiv se găseşte un strat de ţesut adipos care se continuă cu planşeul fibros atrio-ventricular de cealaltă parte. De remarcat că autorii oferă o variantă simplă şi aparent formală de determinare a tipului de conexiune atrio-ventriculară în cazul valvelor malpoziţionate: ventriculul căreia îi corespunde mai mult de 50% din suprafaţa valvei atrio-ventriculare respective este considerat în conexiune prin acea valvă.

Modurile de conexiune atrio-ventriculară sunt: două valve perforate, o singură valvă perforată, o valvă perforată şi una neperforată, valvă comună atrio-ventriculară. O valvă imperforată este o membrană translucidă asociată de obicei cu un aparat subvalvular, fie el şi rudimentar, fapt care ajută la diagnosticul diferenţial între valva imperforată şi prezenţa unui sept.

Conexiunea ventriculo-arterială poate fi de şapte tipuri: concordant, discordant (transpoziţie), tract de ejecţie dublu, tract de ejecţie unic – trunchi arterial comun, tract de ejecţie unic – trunchi aortic solitar cu atrezie de pulmonară, tract de ejecţie unic – trunchi pulmonar solitar, atrezie aortică şi tract de ejecţie unic – trunchi arterial solitar. În tipul concordant ventriculul stâng este conectat la aortă şi cel drept la trunchiul pulmonar, în timp ce în tipul discordant (transpoziţie) ventriculul drept este conectat cu aorta şi cel stâng cu trunchiul pulmonar. În tractul de ejecţie dublu ambele artere mari provin dintr-un singur ventricul. Determinarea conexiunii ventriculo-arteriale în cazurile de malpoziţii ale vaselor mari şi respectiv ale valvelor semilunare se face prin aceeaşi regulă ca şi în cazul valvelor atrio-ventriculare. Tipul de conexiune prin tract de ejecţie unic prezintă cele patru situaţii: fie trunchi comun, fie trunchi solitar de o parte cu atrezia celeilalte părţi, fie trunchi arterial solitar.

Modurile de conexiune ventriculo-arterială sunt: două valve perforate, o singură valvă perforată, o valvă perforată şi una neperforată şi o valvă arterială comună. Se poate diferenţia, de exemplu, între două forme de atrezie pulmonară cu defect septal interventricular: dacă ventriculul drept este în continuitate cu trunchiul pulmonar, dar valva pulmonară este imperforată, tipul de conexiune ventriculo-arterială este concordant, iar modul de conexiune este o valvă perforată şi una imperforată; dacă nu există trunchi pulmonar, tipul de conexiune ventriculo-arterială este tract de ejecţie unic – trunchi solitar aortic cu atrezie de pulmonară, iar modul de conexiune este valvă perforată unică.

La aceşti termeni se adaugă eventualele asocieri malformative. Unii clinicieni au adăugat descrierii lui Anderson şi tipul de arc aortic (L = arc aortic stâng, R = arc aortic drept), astfel că folosind abordul anatomic segmentar secvenţial, cordul normal poate fi descris (SCCL).

Trebuie menţionat că, pe parcursul ultimilor ani, acest tip de abord s-a impus, el constituind fundamentul ierarhizării în baza de date actuală.

4. PRINCIPIILE DE FUNCŢIONARE A BAZEI DE DATE ŞI LISTELE DE UTILIZARE A NOMENCLATURII

4.1. Lista unui set minim de date pentru înregistrare. S-a ajuns la o standardizare a setului minim de date necesar pentru funcţionarea bazei de date:

	Obligatoriu sau Facultativ
1. Număr unic de identificare (codul de 3 litere al spitalului plus numărul de identificare al pacientului în spital)	O
2. Nume	O
3. Prenume	O
4. Data naşterii	O
5. Sex	O
6. Data internării	O

7. Diagnostic antenatal? (DA sau NU) F
8. Anomalii extracardiace/factori generali de risc preoperator O
9. Numărul de intervenții anterioare pe cord și numărul de intervenții anterioare pe cord deschis O
10. Data operației O
11. Tipul de intervenție (circulație extracorporeală CEC, non CEC, ECMO, toracică, intervenție cardiologică, altele) O
12. Greutatea la operație O
13. Înălțimea la operație F
14. Diagnostic (diagnosticul primar și diagnostice asociate din lista de diagnostice) O
15. Operația (procedura primară și proceduri asociate din lista de proceduri) O
16. Numele clinicianului F
17. Numele chirurgului O
18. Numele rezidentului F
19. Timpul CEC (nu include și timpul de oprire circulatorie totală) F
20. Timpul de clampaj aortic O
21. Timpul de oprire circulatorie totală O
22. Complicații (din lista de complicații) O
23. Reintervenție după această operație în cursul aceleiași internări? (DA sau NU)
24. Este această operație o reintervenție în cadrul aceleiași internări? NU, DA – reintervenție planificată, DA – reintervenție neplanificată) F
25. Data externării O
26. Data decesului O
27. Mortalitate operatorie? (DA sau NU) O
28. Mortalitate atribuită acestei operații? (DA sau NU) F

În ceea ce privește perioada de urmărire a pacientului care trebuie cuprinsă în setul minimal de date, aceasta este determinată de externarea pacientului, dar și de trecerea a 30 zile de la data operației.

Mortalitatea operatorie desemnează orice deces ce survine atât timp cât pacientul este încă internat după operație sau dacă s-a produs în mai puțin de 30 zile de la data operației. Un termen important introdus de autori se referă la mortalitatea atribuită respectivei operații. În cazul în care un pacient trece prin mai multe intervenții chirurgicale în timpul aceleiași internări, iar evoluția sa se soldează cu deces, mortalitatea este atribuită unei singure operații, de obicei celei mai importante. De exemplu, unui pacient cu transpoziție de vase mari i se efectuează întâi un banding de arteră pulmonară, iar în decursul aceleiași internări pacientul este operat prin switch arterial, cu evoluție nefavorabilă: mortalitatea ar fi de atribuit acestei din urmă operații.

Reoperațiile în timpul aceleiași internări trebuie menționate, cu specificarea caracterului planificat sau neplanificat al acestora.

S-au creat patru liste scurte privind: diagnostice (**Tabelul 4.2**), proceduri (**Tabelul 4.3**), complicații (**Tabelul 4.4**) și factori de risc preoperator generali (**Tabelul 4.5**). Aceste liste scurte au obținut recunoașterea unanimă atât în cadrul STS, cât și al EACTS, reprezentând piatra de temelie a bazei de date privind cardiopatiile congenitale. Aceste liste sunt compatibile cu listele detaliate, ierarhizate, ele corespunzând, în ceea ce privește diagnosticele sau procedurile, fie nivelului 1 de ierarhizare, fie, mai ales, nivelelor 2 sau 3. Aceste liste scurte au cunoscut o continuă perfecționare pe parcursul ultimilor ani, în urma observațiilor diverșilor clinicieni și în urma analizării datelor obținute.

4.2. Lista scurtă a diagnosticelor afecțiunilor cardio-toracice

Tabelul 7.1

1.	Anevrism, altele
2.	Anevrism, arteră pulmonară
3.	Anevrism, ventricul stâng
4.	Anevrism, ventricul drept
5.	Anevrism de aortă (inclusiv pseudoanevrism)
6.	Hipoplazie arc aortic
7.	Disecție aortică
8.	Insuficiență aortică
9.	Insuficiență aortică și stenoză aortică
10.	Stenoză aortică, subvalvulară
11.	Stenoză aortică, supravalvulară
12.	Stenoză aortică, valvulară
13.	Atrezie valvă aortică
14.	Valvă aortică, altele
15.	Fereastră aorto-pulmonară
16.	Aritmie
17.	Aritmie, bloc atrio-ventricular
18.	Aritmie, bloc atrio-ventricular congenital
19.	Aritmie, bloc atrio-ventricular dobândit
20.	Aritmie, pacemaker, indicații de înlocuire
21.	Defect septal interatrial DSA, atriu comun (atriu unic)
22.	Defect septal interatrial DSA, sinus coronar
23.	Defect septal interatrial DSA, ostium secundum
24.	Defect septal interatrial DSA, sinus venos
25.	Isomerism atrial stâng
26.	Isomerism atrial drept
27.	Canal atrio-ventricular comun, complet CAVSD
28.	Canal atrio-ventricular comun, intermediar (tranzițional)

Tabelul 7.1. *(continuare)*

29.	Canal atrio-ventricular comun, parţial PAVSD (DSA tip ostium primum)
30.	Chilotorax
31.	Coarctaţie de aortă
32.	Disfuncţie de conduct (conduit failure)
33.	Transpoziţie congenital corectată de vase mari
34.	Transpoziţie congenital corectată de vase mari, sept ventricular intact
35.	Transpoziţie congenital corectată de vase mari, sept ventricular intact, obstrucţie tract de ejecţie ventricul stâng
36.	Transpoziţie congenital corectată de vase mari, defect septal interventricular DSV
37.	Transpoziţie congenital corectată de vase mari, defect septal interventricular DSV, obstrucţie tract de ejecţie ventricul stâng
38.	Cor triatriatum
39.	Anomalie artere coronare, anevrism
40.	Anomalie artere coronare, origine aberantă aortică
41.	Anomalie artere coronare, origine aberantă pulmonară (inclusiv originea aberantă a arterei coronare stângi din artera pulmonară ALCAPA)
42.	Anomalie artere coronare, fistulă
43.	Anomalie artere coronare, alte
44.	Ventricul drept dublu cameral DRCV
45.	Boală de diafragm, paralizie
46.	Boală de diafragm, alte
47.	Ventricul stâng cu dublă cale de ieşire DOLV
48.	Ventricul drept cu dublă cale de ieşire DORV, sept ventricular intact
49.	Ventricul drept cu dublă cale de ieşire DORV, defect septal interventricular la distanţă (remote, uncommitted)
50.	Ventricul drept cu dublă cale de ieşire DORV, tip transpoziţie vase mari
51.	Ventricul drept cu dublă cale de ieşire DORV, tip boală Fallot
52.	Ventricul drept cu dublă cale de ieşire DORV, tip defect septal interventricular DSV
53.	Boală Ebstein
54.	Empiem
55.	Endocardită
56.	Boală esofagiană, benignă
57.	Boală esofagiană, malignă
58.	Sindrom cord stâng hipoplazic
59.	Ventricul stâng hipoplazic
60.	Ventricul drept hipoplazic
61.	Arc aortic întrerupt
62.	Boală pulmonară, benignă
63.	Boală pulmonară, malignă
64.	Sindrom de tunel ventricul stâng-aortă
65.	Colaterale arteriale majore aorto-pulmonare MAPCA, fără atrezie pulmonară şi defect septal interventricular
66.	Aspiraţie meconiu
67.	Boală mediastinală
68.	Boală mediastinală, benignă
69.	Boală mediastinală, malignă
70.	Mediastinită

Tabelul 7.1. *(continuare)*

71.	Varia
72.	Insuficienţă mitrală
73.	Insuficienţă mitrală şi stenoză mitrală
74.	Stenoză mitrală
75.	Stenoză mitrală, subvalvulară
76.	Stenoză mitrală, subvalvulară, paraşută
77.	Stenoză mitrală, supravalvulară, inel mitral
78.	Stenoză mitrală, valvulară
79.	Valva mitrală, alte
80.	Infarct miocardic
81.	Cord normal
82.	Drenaj venos pulmonar aberant parţial PAPVC
83.	Drenaj venos pulmonar aberant parţial PAPVC, sindrom scimitar
84.	Persistenţă canal arterial PDA
85.	Pectus
86.	Revărsat pericardic
87.	Pericardită
88.	Boală pericardică
89.	Boală vasculară perferică, alte
90.	Persistenţa circulaţiei fetale
91.	Foramen ovale patent
92.	Boală pleurală, benignă
93.	Boală pleurală, malignă
94.	Revărsat pleural
95.	Pneumotorax
96.	Hipertensiune pulmonară primară
97.	Disfuncţie proteză valvulară
98.	Originea arterei pulmonare din aorta ascendentă (hemitruncus)
99.	Stenoză arteră pulmonară (hipoplazie), trunchi arteră pulmonară
100.	Stenoză arteră pulmonară (hipoplazie), ramuri centrale (până la nivelul hilului pulmonar)
101.	Stenoză arteră pulmonară (hipoplazie), ramuri periferice (din hilul pulmonar şi distal de acesta)
102.	Discontinuitate arteră pulmonară
103.	Atrezie pulmonară
104.	Atrezie pulmonară, sept ventricular intact
105.	Atrezie pulmonară, defect septal interventricular DSV (inclusiv boala Fallot cu atrezie pulmonară)
106.	Atrezie pulmonară, defect septal interventricular DSV (inclusiv boala Fallot cu atrezie pulmonară)
107.	Atrezie pulmonară, defect septal interventricular DSV şi colaterale arteriale majore aorto-pulmonare MAPCA
108.	Fistulă arterio-venoasă pulmonară
109.	Embolie pulmonară
110.	Insuficienţă pulmonară
111.	Insuficienţă pulmonară şi stenoză pulmonară
112.	Stenoză pulmonară, subalvulară
113.	Stenoză pulmonară, valvulară
114.	Valva pulmonară, altele
115.	Boală pulmonară vasculară obstructivă

Tabelul 7.1. *(continuare)*

116.	Boală pulmonară vasculară obstructivă, sindrom Eisenmenger
117.	Stenoză vene pulmonare
118.	Ventricul unic, ventricul stâng cu dublă cale de intrare DILV
119.	Ventricul unic, ventricul drept cu dublă cale de intrare DIRV
120.	Ventricul unic, sindrom heterotaxic
121.	Ventricul unic, atrezie mitrală
122.	Ventricul unic, atrezie tricuspidă
123.	Ventricul unic, canal atrio-ventricular dezechilibrat
124.	Ventricul unic, alte
125.	Anevrism sinus Valsalva
126.	Status posttransplant, cord
127.	Status posttransplant, cord-plămân
128.	Status posttransplant, plămân
129.	Anomalie venoasă sistemică
130.	Obstrucție venoasă sistemică
131.	Transpoziție vase mari, sept ventricular intact
132.	Transpoziție vase mari, sept ventricular intact și obstrucție tract de ejecție ventricul stâng
133.	Transpoziție vase mari, defect septal interventricular DSV
134.	Transpoziție vase mari, defect septal interventricular DSV și obstrucție tract de ejecție ventricul stâng
135.	Boli toracice-mediastinale, alte
136.	Tetralogie Fallot
137.	Tetralogie Fallot, absența valvei pulmonare
138.	Tetralogie Fallot și canal atrio-ventricular comun
139.	Drenaj venos pulmonar aberant total TAPVC, tip 1 (supracardiac)
140.	Drenaj venos pulmonar aberant total TAPVC, tip 2 (cardiac)
141.	Drenaj venos pulmonar aberant total TAPVC, tip 3 (infracardiac)
142.	Drenaj venos pulmonar aberant total TAPVC, tip 1 (mixt)
143.	Stenoză traheală
144.	Boală traheală, alte
145.	Insuficiență tricuspidiană și stenoză tricuspidiană
146.	Insuficiență tricuspidiană, în afara bolii Ebstein
147.	Stenoză tricuspidiană
148.	Valva tricuspidă, alte
149.	Insuficiență valvă truncală
150.	Trunchi arterial comun
151.	Inel vascular
152.	Defect septal interventricular DSV, tip 1 (subarterial) (supracristal) (defect sept conal) (infundibular)
153.	Defect septal interventricular DSV, tip 2 (perimembranos) (paramembranos) (conoventricular)
154.	Defect septal interventricular DSV, tip 3 (inlet) (canal atrio-ventricular)
155.	Defect septal interventricular DSV, tip 4 (muscular)
156.	Defect septal interventricular DSV, tip Gerbode (comunicare ventricul stâng-atriu drept)
157.	Defect septal interventricular DSV și hipoplazie arc aortic
158.	Defect septal interventricular DSV și coarctație de aortă
159.	Defect septal interventricular DSV, multiplu

4.3. Lista scurtă a diagnosticelor afecțiunilor cardio-vasculare

Tabelul 7.2

1.	Anevrism, alte
2.	Anevrism, arteră pulmonară
3.	Anevrism, ventricul stâng
4.	Anevrism, ventricul drept
5.	Anevrism de aortă (inclusiv pseudoanevrism)
6.	Hipoplazie arc aortic
7.	Disecție aortică
8.	Insuficiență aortică
9.	Insuficiență aortică și stenoză aortică
10.	Stenoză aortică, subvalvulară
11.	Stenoză aortică, supravalvulară
12.	Stenoză aortică, valvulară
13.	Atrezie valvă aortică
14.	Valvă aortică, alte
15.	Fereastră aorto-pulmonară
16.	Aritmie
17.	Aritmie, bloc atrio-ventricular
18.	Aritmie, bloc atrio-ventricular congenital
19.	Aritmie, bloc atrio-ventricular dobândit
20.	Aritmie, pacemaker, indicații de înlocuire
21.	Defect septal interatrial DSA, atriu comun (atriu unic)
22.	Defect septal interatrial DSA, sinus coronar
23.	Defect septal interatrial DSA, ostium secundum
24.	Defect septal interatrial DSA, sinus venos
25.	Izomerism atrial stâng
26.	Izomerism atrial drept
27.	Canal atrio-ventricular comun, complet CAVSD
28.	Canal atrio-ventricular comun, intermediary (tranzițional)
29.	Canal atrio-ventricular comun, parțial PAVSD (DSA tip ostium primum)
30.	Coarctație de aortă
31.	Disfuncție de conduct (conduit failure)
32.	Transpoziție congenital corectată de vase mari
33.	Transpoziție congenital corectată de vase mari, sept ventricular intact
34.	Transpoziție congenital corectată de vase mari, sept ventricular intact, obstrucție tract de ejecție ventricul stâng
35.	Transpoziție congenital corectată de vase mari, defect septal interventricular DSV
36.	Transpoziție congenital corectată de vase mari, defect septal interventricular DSV, obstrucție tract de ejecție ventricul stâng
37.	Cor triatriatum
38.	Anomalie artere coronare, anevrism
39.	Anomalie artere coronare, origine aberantă aortică
40.	Anomalie artere coronare, origine aberantă pulmonară (inclusiv originea aberantă a arterei coronare stângi din artera pulmonară ALCAPA)
41.	Anomalie artere coronare, fistulă
42.	Anomalie artere coronare, alte
43.	Ventricul drept dublu cameral DRCV

Tabelul 7.2. *(continuare)*

44.	Ventricul stâng cu dublă cale de ieşire DOLV
45.	Ventricul drept cu dublă cale de ieşire DORV, sept ventricular intact
46.	Ventricul drept cu dublă cale de ieşire DORV, defect septal interventricular la distanţă (*remote, uncommitted*)
47.	Ventricul drept cu dublă cale de ieşire DORV, tip transpoziţie vase mari
48.	Ventricul drept cu dublă cale de ieşire DORV, tip boală Fallot
49.	Ventricul drept cu dublă cale de ieşire DORV, tip defect septal interventricular DSV
50.	Boală Ebstein
51.	Endocardită
52.	Sindrom cord stâng hipoplazic
53.	Ventricul stâng hipoplazic
54.	Ventricul drept hipoplazic
55.	Arc aortic întrerupt
56.	Sindrom de tunel ventricul stâng-aortă
57.	Colaterale arteriale majore aorto-pulmonare MAPCA, fără atrezie pulmonară şi defect septal interventricular
58.	Varia
59.	Insuficienţă mitrală
60.	Insuficienţă mitrală şi stenoză mitrală
61.	Stenoză mitrală
62.	Stenoză mitrală, subvalvulară
63.	Stenoză mitrală, subvalvulară, paraşută
64.	Stenoză mitrală, supravalvulară, inel mitral
65.	Stenoză mitrală, valvulară
66.	Valvă mitrală, alte
67.	Infarct miocardic
68.	Cord normal
69.	Drenaj venos pulmonar aberant parţial PAPVC
70.	Drenaj venos pulmonar aberant parţial PAPVC, sindrom scimitar
71.	Persistenţă canal arterial PDA
72.	Revărsat pericardic
73.	Pericardită
74.	Boală pericardică
75.	Boală vasculară perferică, alte
76.	Persistenţa circulaţiei fetale
77.	Foramen ovale patent
78.	Hipertensiune pulmonară primară
79.	Disfuncţie proteză valvulară
80.	Originea arterei pulmonare din aorta ascendentă (*hemitruncus*)
81.	Stenoză arteră pulmonară (hipoplazie), trunchi arteră pulmonară
82.	Stenoză arteră pulmonară (hipoplazie), ramuri centrale (până la nivelul hilului pulmonar)
83.	Stenoză arteră pulmonară (hipoplazie), ramuri periferice (din hilul pulmonar şi distal de acesta)
84.	Discontinuitate arteră pulmonară
85.	Atrezie pulmonară
86.	Atrezie pulmonară, sept ventricular intact
87.	Atrezie pulmonară, defect septal interventricular DSV (inclusiv boala Fallot cu atrezie pulmonară)

Tabelul 7.2. *(continuare)*

88.	Atrezie pulmonară, defect septal interventricular DSV (inclusiv boala Fallot cu atrezie pulmonară)
89.	Atrezie pulmonară, defect septal interventricular DSV şi colaterale arteriale majore aorto-pulmonare MAPCA
90.	Fistulă arterio-venoasă pulmonară
91.	Embolie pulmonară
92.	Insuficienţă pulmonară
93.	Insuficienţă pulmonară şi stenoză pulmonară
94.	Stenoză pulmonară, subalvulară
95.	Stenoză pulmonară, valvulară
96.	Valvă pulmonară, alte
97.	Boală pulmonară vasculară obstructivă
98.	Boală pulmonară vasculară obstructivă, sindrom Eisenmenger
99.	Stenoză vene pulmonare
100.	Ventricul unic, ventricul stâng cu dublă cale de intrare DILV
101.	Ventricul unic, ventricul drept cu dublă cale de intrare DIRV
102.	Ventricul unic, sindrom heterotaxic
103.	Ventricul unic, atrezie mitrală
104.	Ventricul unic, atrezie tricuspidă
105.	Ventricul unic, canal atrio-ventricular dezechilibrat
106.	Ventricul unic, alte
107.	Anevrism sinus Valsalva
108.	Status posttransplant, cord
109.	Status posttransplant, cord-plămân
110.	Anomalie venoasă sistemică
111.	Obstrucţie venoasă sistemică
112.	Transpoziţie vase mari, sept ventricular intact
113.	Transpoziţie vase mari, sept ventricular intact şi obstrucţie tract de ejecţie ventricul stâng
114.	Transpoziţie vase mari, defect septal interventricular DSV
115.	Transpoziţie vase mari, defect septal interventricular DSV şi obstrucţie tract de ejecţie ventricul stâng
116.	Tetralogie Fallot
117.	Tetralogie Fallot, absenţa valvei pulmonare
118.	Tetralogie Fallot şi canal atrio-ventricular comun
119.	Drenaj venos pulmonar aberant total TAPVC, tip 1 (supracardiac)
120.	Drenaj venos pulmonar aberant total TAPVC, tip 2 (cardiac)
121.	Drenaj venos pulmonar aberant total TAPVC, tip 3 (infracardiac)
122.	Drenaj venos pulmonar aberant total TAPVC, tip 1 (mixt)
123.	Insuficienţă tricuspidiană şi stenoză tricuspidiană
124.	Insuficienţă tricuspidiană, în afara bolii Ebstein
125.	Stenoză tricuspidiană
126.	Valva tricuspidă, alte
127.	Insuficienţă valvă truncală
128.	Trunchi arterial comun
129.	Inel vascular
130.	Defect septal interventricular DSV, tip 1 (subarterial) (supracristal) (defect sept conal) (infundibular)
131.	Defect septal interventricular DSV, tip 2 (perimembranos) (paramembranos) (conoventricular)
132.	Defect septal interventricular DSV, tip 3 (*inlet*) (canal atrio-ventricular)

Tabelul 7.2. *(continuare)*

133.	Defect septal interventricular DSV, tip 4 (muscular)
134.	Defect septal interventricular DSV, tip Gerbode (comunicare ventricul stâng-atriu drept)
135.	Defect septal interventricular DSV și hipoplazie arc aortic
136.	Defect septal interventricular DSV și coarctație de aortă
137.	Defect septal interventricular DSV, multiplu

4.4. Lista scurtă a procedurilor terapeutice

Tabelul 7.3

1.	Foramen Ovale Patent, închidere primară
2.	Corecție DSA, închidere primară
3.	Corecție DSA, petic
4.	Închidere DSA prin abord intervențional
5.	Închidere parțială DSA
6.	DSA, atriu comun (unic), septare
7.	Creare DSA, septostomie prin cateter cu balonaș (Rashkind)
8.	Creare DSA, septostomie prin incizie chirurgicală
9.	Creare/lărgire DSA
10.	Fenestrare septală atrială
11.	Închiderea fenestrării septale atriale
12.	Corecție DSV, închidere primară
13.	Corecție DSV, petic
14.	Corecție DSV multiple
15.	Creare/lărgire DSV
16.	Fenestrare septală ventriculară
17.	Canal atrio-ventricular comun CAVC complet – corecție
18.	Canal atrio-ventricular comun CAVC intermediar (tranzițional) – corecție
19.	Canal atrio-ventricular comun CAVC parțial (incomplet) – corecție
20.	Corecție fereastră aorto-pulmonară
21.	Originea arterei pulmonare din aorta ascendentă (hemitruncus) – corecție
22.	Corecție trunchi arterial comun
23.	Valvă trunchi comun – valvuloplastie
24.	Valvă trunchi comun – înlocuire valvulară
25.	Drenaj venos pulmonar aberant parțial (PAPVC) - corecție
26.	Drenaj venos pulmonar aberant parțial (PAPVC), sindrom Scimitar – corecție
27.	Drenaj venos pulmonar aberant total (TAPVC) - corecție
28.	Cor triatriatum, corecție
29.	Stenoze vene pulmonare, reconstrucție
30.	Proceduri de partiționare atrială (non-Mustard, non-Senning)
31.	Drenaj venos sistemic aberant, corecție
32.	Stenoze venoase sistemice, corecție
33.	Tetralogie Fallot, corecție – fără ventriculotomie
34.	Tetralogie Fallot, corecție – prin ventriculotomie, fără petic transanular
35.	Tetralogie Fallot, corecție – prin ventriculotomie, cu petic transanular
36.	Tetralogie Fallot, corecție – conduct VD-AP
37.	Tetralogie Fallot + CAVC, corecție
38.	Tetralogie Fallot, corecție – absența valvei pulmonare
39.	Atrezie valvă pulmonară + DSV (inclusiv tetralogie Fallot + atrezie valvă pulmonară) corecție
40.	Atrezie valvă pulmonară + DSV, reconstrucția colateralelor mari aorto-pulmonare *(major aorto-pulmonar collateral arteries MAPCA)*
41.	Unifocalizare colaterale mari aorto-pulmonare *(major aorto-pulmonar collateral arteries MAPCA)*
42.	Ocluzie colaterale mari aorto-pulmonare *(major aorto-pulmonar collateral arteries MAPCA)*
43.	Valvuloplastie valva tricuspidă
44.	Valvă tricuspidă, înlocuire
45.	Închiderea valvei tricuspide (excluzie, abord univentricular)
46.	Excizia valvei tricuspide, fără înlocuire
47.	Corecții tract de ejecție ventricul drept
48.	Reconstrucție ventriculară 1 ½
49.	Artera pulmonară, reconstrucție – trunchi
50.	Artera pulmonară, reconstrucție – ramuri centrale (până în hilul pulmonar)
51.	Artera pulmonară, reconstrucție – ramuri periferice (în hilul pulmonar sau distal de acesta)
52.	Ventricul drept cu dublă cameră (DCRV), corecție
53.	Reoperarea conductului (VD - AP sau VS - AP)
54.	Valvuloplastie pulmonară
55.	Înlocuire valvă pulmonară
56.	Plasarea unui conduct, VD-AP
57.	Plasarea unui conduct, VS-AP
58.	Valvuloplastie aortică
59.	Înlocuire valvulară aortică – valvă mecanică
60.	Înlocuire valvulară aortică – valvă biologică
61.	Înlocuire valvulară aortică – homograft
62.	Înlocuirea rădăcinii aortice – cu prezervarea valvei
63.	Înlocuirea rădăcinii aortice – cu valvă mecanică
64.	Înlocuirea rădăcinii aortice – cu homograft
65.	Operația Ross
66.	Operația Konno
67.	Operația Ross–Konno
68.	Stenoză aortică subvalvulară, corecție
69.	Stenoză aortică supravalvulară, corecție
70.	Anevrism sinus Valsalva, corecție
71.	Tunel VS – aortă, corecție
72.	Valvuloplastie mitrală
73.	Stenoză mitrală, reconstrucție cu inel supravalvular mitral
74.	Inlocuire valva mitrală
75.	Operația Norwood
76.	Sindromul cordului stâng hipoplazic (HLHS) – corecție biventriculară
77.	Transplant, cord
78.	Transplant, cord și plămân(i)
79.	Ventriculectomie parțială stângă (chirurgia reducției VS) (Batista)
80.	Drenaj pericardic
81.	Pericardectomie

Tabelul 7.3. *(continuare)*

82.	Fontan, conexiune atrio-pulmonară
83.	Fontan, conexiune atrio-ventriculară
84.	Fontan, conexiune totală cavo-pulmonară (TCPC), tunel lateral, fenestrat
85.	Fontan, conexiune totală cavo-pulmonară (TCPC), tunel lateral, nefenestrat
86.	Fontan, conexiune totală cavo-pulmonară (TCPC), conduct extern, fenestrat
87.	Fontan, conexiune totală cavo-pulmonară (TCPC), conduct extern, nefenestrat
88.	Fontan, altă procedură
89.	Transpoziţie de vase mari corectată congenital, switch atrial şi switch arterial (dublu switch)
90.	Transpoziţie de vase mari corectată congenital, switch atrial şi Rastelli
91.	Transpoziţie de vase mari corectată congenital, închidere DSV
92.	Transpoziţie de vase mari corectată congenital, închidere DSV şi conduct VS - AP
93.	Switch arterial
94.	Switch arterial şi corecţie DSV
95.	Senning
96.	Mustard
97.	Rastelli
98.	REV
99.	VD cu dublă cale de ieşire, corecţie prin tunel intraventricular
100.	VS cu dublă cale de ieşire, corecţie
101.	Origine aberantă a arterelor coronare din artera pulmonară, corecţie
102.	Ligatura fistulei de arteră coronară
103.	Bypass aorto-coronarian
104.	Cura coarctaţiei, termino-terminal
105.	Cura coarctaţiei, termino-terminal, extins
106.	Cura coarctaţiei, flap de subclavie
107.	Cura coarctaţiei, plastie de lărgire aortică cu petic
108.	Cura coarctaţiei, interpoziţie grefon
109.	Cura coarctaţiei + corecţie DSV
110.	Cura coarctaţiei, altă procedură
111.	Operaţii de corecţie arc aortic
112.	Arc aortic întrerupt, corecţie
113.	Închidere chirurgicală de duct arterial patent
114.	Inel vascular, corecţie
115.	Arteră pulmonară în „coardă”
116.	Anevrism aortic, corecţie
117.	Disecţie aortică, corecţie
118.	Biopsie pulmonară
119.	Transplant, plămân(i)
120.	Corecţie Pectus
121.	Implant pacemaker, permanent
122.	Intervenţii pe pacemaker
123.	Implant defibrilator cardioverter (ICD, AICD)
124.	Intervenţii pe defibrilator (ICD, AICD)
125.	Chirurgia aritmiilor – ablaţie chirurgicală atrială
126.	Şunt sistemico-pulmonar, Blalock–Taussig modificat (MBTS)
127.	Şunt sistemico-pulmonar, central (aortă-trunchiul arterei pulmonare)
128.	Şunt, ligatură şi suprimare
129.	Banding arteră pulmonară
130.	Debanding arteră pulmonară
131.	Operaţia Damus–Kaye–Stansel (DKS) (crearea unei anastomoze aorto-pulmonare fără reconstrucţie de arc aortic)
132.	Anastomoză bidirecţională cavo-pulmonară (Glenn bidirecţional)
133.	Glenn (anastomoză bidirecţională cavo-pulmonară) (Glenn unidirecţional)
134.	Anastomoză bidirecţională cavo-pulmonară bilaterală (Glenn bilateral bidirecţional)
135.	HemiFontan
136.	Corecţie anevrism ventricular drept
137.	Corecţie anevrism ventricular stâng
138.	Corecţie anevrism arteră pulmonară
139.	Tumoră cardiacă, rezecţie
140.	Ligatură arteră pulmonară
141.	Embolectomie pulmonară
142.	Drenaj pleural
143.	Ligatură duct toracic
144.	Embolizare prin dispozitiv spiral
145.	Decorticare
146.	Inserţie balon intra-aortic (IABP)
147.	Procedură ECMO
148.	Procedură de assist device drept/stâng
149.	Bronhoscopie
150.	Plicaturare diafragm
151.	Alte proceduri diafragm
152.	Închidere sternală întârziată (amânată, secundară)
153.	Explorare mediastinală
154.	Alte proceduri mediastinale
155.	Drenaj după sternotomie
156.	Corecţie arc aortic + corecţie DSV
157.	Înlocuire rădăcină aortică, bioproteză
158.	Chirurgia aritmiilor – ablaţie chirurgicală ventriculară
159.	Proceduri de partiţionare atrială (Mustard sau Senning)
160.	Proceduri mini-invazive
161.	Montarea unui conduct VS-aortă
162.	Corecţie boală Ebstein
163.	Revizia sau conversia unei operaţii Fontan (Ro-de Fontan)
164.	Embolectomie pulmonară, embolie pulmonară acută
165.	Embolectomie pulmonară, trombo-embolism pulmonar cronic

În ceea ce priveşte tipul de proceduri utilizate în tratamentul chirurgical al cardiopatiilor congenitale, ierarhizarea presupune, în lista comprehensivă, pe lângă menţionarea procedurii propriu-zise, câteva module ce trebuiesc codificate: tipul de incizie a peretelui toracic (sternotomie mediană, incizie submamară, toracotomie dreaptă, toracotomie stângă, incizii minim-invazive), tipul de incizie cardiacă (aortotomie, arteriotomie pulmonară, atriotomie dreaptă, atriotomie stângă, ventriculotomie dreaptă, ventriculotomie stângă) şi tipul de materiale folosite petice (Dacron, Gore-Tex, pericard autolog, pericard bovin etc.), conducte (Gore-Tex, Hemashield, Vascutek etc.), homogrefe (proaspete, crioprezervate etc.) valve, pacemakere, cardiovertere).

4.5. Lista complicațiilor postoperatorii

Tabelul 7.4

1.	Insuficiență renală acută necesitând dializă permanentă
2.	Insuficiență renală acută necesitând dializă temporară
3.	Sângerare necesitând reoperație
4.	Chylothorax
5.	Mediastinită
6.	Alte complicații postoperatorii
7.	Revărsat pericardic necesitând drenaj
8.	Leziune de nerv frenic/paralizie de diafragm
9.	Revărsat pleural necesitând drenaj
10.	Pneumonie
11.	Pneumothorax
12.	Acidoză postoperatorie
13.	Aritmie postoperatorie
14.	Stop cardiac postoperator
15.	Bloc AV complet necesitând stimulare permanentă
16.	Bloc AV complet necesitând stimulare temporară
17.	Endocardită postoperatorie
18.	Sindrom de debit cardiac scăzut postoperator
19.	Suport mecanic circulator postoperator (balon de contrapulsație aortică IABP, dispozitiv de asistare ventriculară VAD, circulație extracorporeală mobilă ECMO, suport mecanic cardio-pulmonar CPS)
20.	Deficit neurologic postoperator persistent la externare
21.	Convulsii cu debut postoperator
22.	Crize de hipertensiune pulmonară postoperatorii (presiunea în artera pulmonară mai mare decât cea sistemică)
23.	Insuficiență respiratorie postoperatorie necesitând asistare ventilatorie mecanică > 7 zile
24.	Septicemie postoperatorie
25.	Traheostomie postoperatorie
26.	Obstrucție de vene pulmonare
27.	Leziune de nerv laringeu recurent / paralizie de corzi vocale
28.	Reoperație în cazul aceleiaşi internări (reoperație neplanificată)
29.	Stern lăsat deschis
30.	Obstrucție vene sistemice
31.	Dehiscență plagă
32.	Infecție plagă

4.6. Lista anomaliilor extracardiace şi a factorilor de risc preoperator independenți de procedură

Tabelul 7.5

Tipul factorului	Factorii de complexitate	Definiția factorului
General	Greutate < 2,5 kg	
General	Prematuritate 32-35 săptămâni	
General	Prematuritate extremă <32 săptămâni	
Clinic – cardiac	Suport mecanic cardio-pulmonar	Exclusiv ECMO ca procedură primară
Clinic – cardiac	Şoc – persistent în momentul începerii procedurii	Acidoză metabolică pH<7,2 sau lactat>4mmol/l
Clinic – cardiac	Disfuncție miocardică	FEVS<25%; în cazul VD disfuncție moderată sau severă
Clinic – cardiac	Resuscitare cardio-pulmonară	Masaj sternal şi medicație corespunzătoare în ultimele 48 ore ce preced intervenția
Clinic – cardiac	Şoc – rezolvat în momentul începerii procedurii	Acidoză metabolică pH<7,2 sau lactat>4mmol/l
Clinic – cardiac	Tahicardie supraventriculară	>160 b/min (tahicardie ectopică joncțională, tahicardie ectopică focală, tahicardie prin reintrare intraatrială, sindrom WPW)
Clinic – cardiac	Malrotație cardiacă *(criss-cross heart)*	
Clinic – cardiac	Dextrocardie	
Clinic – cardiac	Ectopie cardiacă	
Clinic – cardiac	Tahicardie ventriculară	
Clinic – pulmonar	Ventilație mecanică pentru a trata insuficiența cardio-respiratorie	Doar în timpul aceleiaşi internări
Clinic – pulmonar	Virus respirator sincițial	Doar în timpul aceleiaşi internări
Clinic – pulmonar	Rezistențe pulmonare crescute. Corecție biventriculară	> 6 unități Wood
Clinic – pulmonar	Rezistențe pulmonare crescute. Transplant de cord	> 4 unități Wood
Clinic – pulmonar	Rezistențe pulmonare crescute. Corecție univentriculară	> 2 unități Wood

Tabelul 7.5. *(continuare)*

Clinic – pulmonar	Plămân unic	Doar un singur plămân prezent
Clinic – pulmonar	Traheostomă	Prezentă în momentul operației
Clinic – infecțios	Septicemie	Hemoculturi pozitive
Clinic – infecțios	Endocardită	Vegetații sau regurgitare nou apărută la ecografie
Clinic gastrointestinal	Enterocolită necrozantă tratată medical	Doar în timpul aceleiași internări – aer extraluminal prezent la radiografie
Clinic gastrointestinal	Enterocolită necrozantă tratată chirurgical	Doar în timpul aceleiași internări – aer extraluminal prezent la radiografie
Clinic gastro-intestinal	Disfuncție hepatică	PT > 2 ori față de normal
Clinic gastro-intestinal	Enterostomă prezentă	Include: esofagostomă, gastrostomă, enterostomă, colostomă
Clinic – hematologic	Tulburări de coagulare dobândite	PT/aPTT peste normal, trombocitopenie <100.000, produși de degradare ai fibrinogenului prezenți (>10%)
Clinic – hematologic	Tulburări de coagulare congenitale	PT/aPTT peste normal, trombocitopenie <100.000, produși de degradare ai fibrinogenului prezenți (>10%)
Clinic – renal	Disfuncție renală	Creatinină >1mg/dl la nou-născuți sau creatinină >2mg/dl la sugari și copii
Clinic – renal	Insuficiență renală necesitând dializă	
Clinic – neurologic	AVC, embolic sau hemoragic – gr.2	În antecedente (sechelar)
Clinic – neurologic	AVC, embolic sau hemoragic – gr.2	În ultimele 48 ore ce preced intervenția
Clinic – neurologic	Antecedente convulsive	
Clinic – neurologic	Convulsii în ultimele 48 ore ce preced intervenția	
Clinic – endocrin	Hipotiroidism	TSH > 20 mU/l
Clinic – endocrin	Diabet zaharat insulinodependent	
Clinic – endocrin	Diabet zaharat non-insulinodependent	
Extracardiac	SNC – hidrocefalie	
Extracardiac	SNC – spina bifidă	
Extracardiac	Respirator – laringomalacie	
Extracardiac	Respirator – bronho-traheo-malacie	
Extracardiac	Respirator – fibroză cistică	
Extracardiac	Respirator – fistulă traheo-esofagiană	
Extracardiac	Respirator – limfangiectazie pulmonară	
Extracardiac	Respirator – atrezie choanală	
Extracardiac	Respirator – cleft-ul, palatin	
Extracardiac	Respirator – emfizem lobar congenital	
Extracardiac	Respirator – malformație congenitală chist-adenomatoasă	
Extracardiac	Respirator – sechestru pulmonar	
Extracardiac	Respirator – deformarea peretelui toracic, inclusiv pectus	
Extracardiac	Gastro-intestinal – atrezie biliară	
Extracardiac	Gastro-intestinal – gastroschizis	
Extracardiac	Gastro-intestinal – omfalocel	
Extracardiac	Gastro-intestinal – atrezie duodenală	
Extracardiac	Gastro-intestinal – imperforație anală	
Extracardiac	Gastro-intestinal – boală Hirschprung	
Extracardiac	Gastro-intestinal – boli intestinale inflamatorii (boală Crohn, recto-colită ulcero-hemoragică)	
Extracardiac	Renal –boală polichistică	
Extracardiac	Renal – reflux vezico-ureteral	
Extracardiac	Renal – hidronefroză (obstrucție pielo-ureterală sau uretero-vezicală)	
Extracardiac	Anomalii cromozomiale – sindrom Marfan	
Extracardiac	Anomalii cromozomiale – sindrom Down	
Extracardiac	Anomalii cromozomiale – sindrom Di George	
Extracardiac	Anomalii cromozomiale – absența 22q11	

Tabelul 7.5. *(continuare)*

Extracardiac	Anomalii cromozomiale – sindrom William Beuren	
Extracardiac	Anomalii cromozomiale – sindrom Allagile	
Extracardiac	Anomalii cromozomiale – sindrom Turner	
Extracardiac	Anomalii cromozomiale – alte anomalii	
Extracardiac	Anomalii spaţiale – heterotaxia	
Extracardiac	Anomalii spaţiale – situs inversus	
Extracardiac	Altele – mamă diabetică	
Extracardiac	Altele – distrofie musculară	
Extracardiac	Altele – cură concomitentă cu steroizi	
Chirurgical	Sternotomie iterativă – redo nr. 1, nr. 2, nr. 3	
Chirurgical	Sternotomie iterativă – redo nr. 4 sau mai multe	
Chirurgical	Toracotomie iterativă	
Chirurgical	Sternotomie minim invazivă	Operaţie pe cord deschis cu incizia pielii <50% din distanţa manubrio-xifoidiană
Chirurgical	Toracotomie antero-laterală minim invazivă	Operaţie pe cord deschis prin toracotomie antero-laterală limitată
Chirurgical	Toracotomie postero-laterală minim invazivă	Operaţie pe cord deschis prin toracotomie postero-laterală limitată
Chirurgical	Chirurgie robotică	
Chirurgical	Chirurgie toracică video-asistată (VATS)	

4.7 Categoriile de risc al procedurilor

Evident, colectarea datelor nu reprezintă un scop în sine, ci permite obţinerea de analize simple sau complexe ale nivelului de risc pe care îl implică diversele proceduri chirurgicale în chirurgia cardiacă pediatrică.

Există mai multe niveluri de risc care definesc rezultatele chirurgiei cardiace congenitale. Primele patru dintre ele sunt reprezentate chiar de variabilele ilustrate de listele prezentate mai sus: (1) factori preoperatori independenţi de boala cardiacă sau de procedură, (2) leziunea cardiacă propriu-zisă, (3) tipul de procedură corectivă şi (4) complicaţiile postoperatorii survenite. Alte două niveluri de risc sunt legate de performanţele individuale ale chirurgilor (5) şi, respectiv, de performanţele colective ale diferitelor centre de chirurgie cardiacă congenitală (6).

Primele rezultate importante în analiza nivelului de risc al acestui tip de chirurgie a apărut în anii '90 pe tărâm american, prin constituirea unui grup de lucru format din cardiologi pediatri şi chirurgi cardiaci, care a analizat atât datele obţinute prin colectarea de la mai multe centre de chirurgie cardiacă pediatrică după externarea pacienţilor, cât şi datele obţinute de Pediatric Cardiac Care Consortium (5). Astfel, au putut fi stabilite şase grupe de risc privind procedurile utilizate:

Categoria de risc 1

Chirurgia defectelor septale interatriale (incluzând închiderea DSA ostium secundum, DSA tip sinus venos sau foramen ovale patent)

Aortopexie

Chirurgia ductului arterial patent la vârste de peste 30 zile

Cura coarctaţiei de aortă la vârste de peste 30 zile

Chirurgia drenajului venos pulmonar aberant parţial

Categoria de risc 2

Valvulotomie sau valvuloplastie aortică la vârste de peste 30 zile

Rezecţie stenoză subaortică

Valvulotomie sau valvuloplastie pulmonară

Înlocuire valvulară pulmonară

Infundibulectomie ventricul drept

Plastie de lărgire a tractului de ejecţie a ventriculului drept

Corecţie fistulă arteră coronară

Închidere DSA şi DSV

Corecţie DSA tip ostium primum

Închidere DSV

Închidere DSV şi valvulotmie pulmonară sau rezecţie infundibulară

Închidere DSV şi debanding arteră pulmonară

Corecţia unui defect septal nespecificat

Corecţie totală tetralogie Fallot

Corecția drenajului venos pulmonar aberant total la vârste peste 30 zile

Șunt Glenn

Chirurgia inelului vascular

Corecție fereastră aorto-pulmonară

Corecție coarctație la vârste mai mici de 30 zile

Corecția stenozei de arteră pulmonară

Transecția arterei pulmonare

Închiderea atriului comun

Corecția unui șunt dintre ventriculul stâng și atriul drept

Categoria de risc 3

Înlocuire valvulară aortică

Procedura Ross

Plastie cu petic pe tractul de ejecție ventriculul stâng

Ventriculomiotomie

Aortoplastie

Valvulotomie sau valvuloplastie mitrală

Înlocuire valvulară mitrală

Valvectomie la nivelul valvei tricuspide

Valvulotomie sau valvuloplastie tricuspidiană

Înlocuire valvulară tricuspidiană

Repoziționarea valvei tricuspide pentru boală Ebstein la vârste de peste 30 zile

Corecția unei anomalii de arteră coronară fără tunel intrapulmonar

Corecția unei anomalii de arteră coronară cu tunel intrapulmonar (Takeuchi)

Închiderea unei valve semilunare, aortă sau pulmonară

Montarea unui conduct între ventriculul drept și artera pulmonară

Montarea unui conduct între ventriculul stâng și artera pulmonară

Corecția ventriculului drept cu dublă cale de ieșire cu sau fără corecția obstrucției ventriculului drept

Procedură Fontan

Corecția unui canal atrio-ventricular comun, formă de tranziție sau completă, cu sau fără înlocuire valvulară

Banding de arteră pulmonară

Corecție tetralogie Fallot cu atrezie pulmonară

Corecție cor triatriatum

Șunt sistemico-pulmonar

Switch atrial

Switch arterial

Reimplantarea unei artere pulmonare aberante

Anuloplastie

Corecția coarctației și închiderea DSV

Excizia unei tumori intracardiace

Categoria de risc 4

Valvulotomie sau valvuloplastie aortică la vârste mai mici de 30 zile

Procedura Konno

Corecția unei anomaliii complexe (ventricul unic) prin lărgirea defectului septal interventricular

Corecția drenajului venos pulmonar aberant total la vârste mai mici de 30 zile

Septectomie atrială

Corecția transpoziției, a DSV și a stenozei pulmonare (Rastelli)

Switch atrial cu închidere DSV

Switch atrial cu corecție stenoză subpulmonară

Switch arterial cu debanding arteră pulmonară

Switch arterial cu închidere DSV

Switch arterial cu corecție stenoză subpulmonară

Corecție trunchi arterial comun

Corecție hipoplazie de arc aortic sau arc aortic întrerupt fără închidere DSV

Corecție hipoplazie de arc aortic sau arc aortic întrerupt cu închidere DSV

Grefon arc aortic transvers

Unifocalizarea colateralelor mari aorto-pulmonare în tetralogia Fallot cu atrezie pulmonară

Switch dublu

Categoria de risc 5

Repoziționarea valvei tricuspide pentru boală Ebstein la vârste mai mici de 30 de zile

Corecție trunchi arterial comun și arc aortic întrerupt

Categoria de risc 6

Stadiul 1 al corecției sindrom cord stâng hipoplazic (operația Norwood)

Stadiul 1 al corecției sindroamelor de cord stâng non-hipoplazic

Operația Damus-Kaye-Stansel

Autorii au încercat chiar o analiză a riscului combinat dintre procedurile chirurgicale şi factorii preoperatori cu obţinerea unor rezultate importante, dar au subliniat totodată limitele acestor interpretări, datorate mai ales absenţei în acel moment a unei nomenclaturi bine definite şi a unei baze de date unitare.

Din **Tabelul 7.6** se observă, în cazul ambelor seturi de date, creşterea ratei mortalităţii în funcţie de grupa de risc operator (excepţie face categoria 5 de risc, cu foarte puţine cazuri în cadrul acestei grupe). Acest lucru este valabil atât pentru procedurile izolate, cât şi pentru procedurile combinate.

Tabelul 7.6. Rata mortalităţii în funcţie de categoriile de risc (după Jenkins et al.)

Categoria de risc	Procedură unică		Procedură combinată		Rata mortalităţii totale %
	Nr. cazuri	Rata mortalităţii %	Nr. cazuri	Rata mortalităţii %	
Datele PCCC					
1	961	0,4	3	-	0,4
2	1222	3,8	213	3,8	3,8
3	1205	8,5	318	13,5	9,5
4	191	19,4	85	18,8	19,2
5	2	-	2	-	-
6	128	47,7	40	45	47
Date externare					
1	922	0,3	0	-	0,3
2	1290	3,3	64	3,1	3,3
3	1038	6,8	128	3,9	6,5
4	128	16,4	35	31,4	19,6
5	0	-	0	-	-
6	41	41,5	0	-	41,5

Tabelul 7.7. Prevalenţa fatorilor clinici adiţionali (după Jenkins et al.)

	PCCC (n = 4370)	Date externare (n =3646)
Vârsta	833 (19,1%)	450 (12,3%)
< 30 zile	1383 (31,6%)	1140 (31,3%)
31 zile-1 an	2365 (54,1%)	1926 (52,8%)
Sex masculin	144 (3,3%)	-
Prematuritate	343 (7,8%)	62 (1,7%)
Sindrom Down	361 (8,3%)	323 (8,9%)
Prezenţa altor anomalii cromozomiale	184 (4,2%)	104 (2,9%)
Prezenţa anomaliilor structurale non-cardiace majore	199 (4,6%)	83 (2,3%)
Transferul de la altă unitate de terapie intensivă		457 (12,5%)

Autorii au luat în considerare şi alţi factori de risc, ilustraţi în **Tabelul 7.7**, pe care au încercat să-i coreleze cu cei de risc operator.

4.8. Scorul de risc Aristotel

Progresele făcute în ultimii ani în ceea ce priveşte nomenclatura şi structurarea bazei de date au permis apariţia unui scor de risc combinat, ce analizează mortalitatea, morbiditatea şi dificultatea tehnică a unui anumit tip de procedură:

Tabelul 7.8.

Scor	Mortalitate	Morbiditate	Dificultate
1 pt	<1%	ICU 0-24ore	elementară
2 pt	1-5%	ICU 1-3 zile	simplă
3 pt	5-10%	ICU 4-7 zile	medie
4 pt	10-20%	ICU 1-2 săpt.	importantă
5 pt	> 20%	ICU > 2săpt.	majoră

Tabelul 7.9.

Nr. crt.	Procedură	Total (Basic Score)	Mortalitate	Morbiditate	Dificultate
1	Foramen ovale patent, închidere primară	3,0	1,0	1,0	1,0
2	Corecție DSA, închidere primară	3,0	1,0	1,0	1,0
3	Corecție DSA, petic	3,0	1,0	1,0	1,0
4	DSA, atriu comun (unic), septare	3,8	1,0	1,0	1,8
5	Creare/lărgire DSA	4,0	2,0	2,0	1,0
6	Închidere parțială DSA	3,0	1,0	1,0	1,0
7	Fenestrare septală atrială	4,0	2,0	2,0	1,0
8	Corecție DSV, închidere primară	6,0	2,0	2,0	2,0
9	Corecție DSV, petic	6,0	2,0	2,0	2,0
10	Corecție DSV multiple	9,0	3,0	2,5	3,5
11	Creare/lărgire DSV	9,0	3,0	3,0	3,0
12	Fenestrare septală ventriculară	7,5	3,0	2,0	2,5
13	Canal atrio-ventricular comun CAVC complet - corecție	9,0	3,0	3,0	3,0
14	Canal atrio-ventricular comun CAVC intermediar (tranzițional) - corecție	5,0	1,5	1,5	2,0
15	Canal atrio-ventricular comun CAVC parțial (incomplet) - corecție	4,0	1,0	1,0	2,0
16	Corecție fereastră aorto-pulmonară	6,0	2,0	2,0	2,0
17	Originea arterei pulmonare din aorta ascendentă (*hemitruncus*) - corecție	9,0	3,0	3,0	3,0
18	Corecție trunchi arterial comun	11,0	4,0	3,0	4,0
19	Valvă trunchi comun - valvuloplastie	7,0	2,0	2,0	3,0
20	Valvă trunchi comun – înlocuire valvulară	6,0	2,0	2,0	2,0
21	Drenaj venos pulmonar aberant parțial (PAPVC) - corecție	5,0	2,0	1,0	2,0
22	Drenaj venos pulmonar aberant parțial (PAPVC), sindrom Scimitar - corecție	8,0	3,0	2,0	3,0
23	Drenaj venos pulmonar aberant total (TAPVC) - corecție	9,0	3,0	3,0	3,0
24	Cor triatriatum, corecție	6,0	2,0	2,0	2,8
25	Stenoze vene pulmonare, reconstrucție	12,0	4,0	4,0	4,0
26	Proceduri de partiționare atrială (non-Mustard, non-Senning)	7,8	2,8	2,0	3,0
27	Drenaj venos sistemic aberant, corecție	7,0	2,0	2,0	3,0
28	Stenoze venoase sistemice, corecție	8,0	3,0	2,0	3,0
29	Tetralogie Fallot, corecție – fără ventriculotomie	8,0	3,0	2,0	3,0
30	Tetralogie Fallot, corecție – prin ventriculotomie, fără petic transanular	7,5	2,5	2,0	3,0
31	Tetralogie Fallot, corecție – prin ventriculotomie, cu petic transanular	8,0	3,0	2,0	3,0
32	Tetralogie Fallot, corecție – conduct VD-AP	8,0	3,0	2,0	3,0
33	Tetralogie Fallot + CAVC, corecție	11,0	4,0	3,0	4,0
34	Tetralogie Fallot, corecție – absența valvei pulmonare	9,3	3,0	3,0	3,3
35	Atrezie valvă pulmonară+DSV (inclusiv tetralogie Fallot + atrezie valvă pulmonară) corecție	9,0	3,0	3,0	3,0
36	Atrezie valvă pulmonară+DSV, reconstrucția colateralelor mari aorto-pulmonare (MAPCA)	11,0	4,0	3,0	4,0
37	Unifocalizare colaterale mari aorto-pulmonare (MAPCA)	11,0	4,0	3,0	4,0
38	Ocluzie MAPCA	7,0	2,0	2,0	3,0
39	Valvuloplastie valva tricuspidă	7,0	2,0	2,0	3,0
40	Valvă tricuspidă, înlocuire	7,5	2,5	2,0	3,0
41	Închiderea valvei tricuspide (excluzie, abord univentricular)	9,0	4,0	3,0	2,0
42	Excizia valvei tricuspide, fără înlocuire	6,0	3,0	3,0	1,0
43	Corecții tract de ejecție ventricul drept	6,5	2,0	2,0	2,5
44	Reconstrucție ventriculară 1 1/2	9,0	3,0	3,0	3,0

Tabelul 7.9. *(continuare)*

45	Artera pulmonară, reconstrucție – trunchi	6,0	2,0	2,0	2,0
46	Artera pulmonară, reconstrucție – ramuri centrale (până în hilul pulmonar)	7,8	2,8	2,0	3,0
47	Artera pulmonară, reconstrucție – ramuri periferice (în hilul pulmonar sau distal de acesta)	8,8	2,8	2,0	3,0
48	Ventriculul drept cu dublă cameră (DCRV), corecție	7,0	2,0	2,0	3,0
49	Reoperarea conductului (VD – AP sau VS – AP)	8,0	3,0	2,0	3,0
50	Valvuloplastie pulmonară	5,6	1,8	1,8	2,0
51	Înlocuire valvă pulmonară	6,5	2,0	2,0	2,5
52	Plasarea unui conduct, VD-AP	7,5	2,5	2,0	3,0
53	Plasarea unui conduct, VS-AP	8,0	3,0	2,0	3,0
54	Valvuloplastie aortică	8,0	3,0	2,0	3,0
55	Înlocuire valvulară aortică – valvă mecanică	7,0	2,0	2,0	3,0
56	Înlocuire valvulară aortică – valvă biologică	7,0	2,0	2,0	3,0
57	Înlocuire valvulară aortică – homograft	8,5	3,0	2,0	3,5
58	Înlocuirea rădăcinii aortice – cu prezervarea valvei	8,5	2,0	2,0	4,5
59	Înlocuirea rădăcinii aortice – cu valvă mecanică	8,8	3,3	2,0	3,5
60	Înlocuirea rădăcinii aortice – cu homograft	9,5	3,5	2,0	4,0
61	Operația Ross	10,3	4,0	2,3	4,0
62	Operația Konno	11,0	4,0	3,0	4,0
63	Operația Ross–Konno	12,5	4,5	3,0	5,0
64	Stenoză aortică subvalvulară, corecție	6,3	2,0	1,8	2,5
65	Stenoză aortică supravalvulară, corecție	5,5	2,5	2,0	3,0
66	Anevrism sinus Valsalva, corecție	7,5	2,5	2,0	3,0
67	Tunel VS-aortă, corecție	8,3	3,0	2,3	3,0
68	Valvuloplastie mitrală	8,0	3,0	2,0	3,0
69	Stenoză mitrală, reconstrucție cu inel supravalvular mitral	8,0	3,0	2,0	3,0
70	Inlocuire valva mitrală	7,5	2,5	2,0	3,0
71	Operația Norwood	14,5	5,0	4,5	5,0
72	Sindromul cordului stâng hipoplazic (HLHS) – corecție biventriculară	15,0	5,0	5,0	5,0
73	Transplant, cord	9,3	3,0	3,3	3,0
74	Transplant, cord și plămân(i)	13,3	4,0	5,0	4,3
75	Ventriculectomie parțială stângă (chirurgia reductiei VS) (Batista)	12,0	4,0	4,0	4,0
76	Drenaj pericardic	3,0	1,0	1,0	1,0
77	Pericardectomie	6,0	2,0	2,0	2,0
78	Fontan, conexiune atrio-pulmonară	9,0	3,0	3,0	3,0
79	Fontan, conexiune atrio-ventriculară	9,0	3,0	3,0	3,0
80	Fontan, conexiune totală cavo-pulmonară (TCPC), tunel lateral, fenestrat	9,0	3,0	3,0	3,0
81	Fontan, conexiune totală cavo-pulmonară (TCPC), tunel lateral, nefenestrat	9,0	3,0	3,0	3,0
82	Fontan, conexiune totală cavo-pulmonară (TCPC), conduct extern, fenestrat	9,0	3,0	3,0	3,0
83	Fontan, conexiune totală cavo-pulmonară (TCPC), conduct extern, nefenestrat	9,0	3,0	3,0	3,0
84	Transpoziție de vase mari corectată congenital, switch atrial și switch arterial (dublu switch)	13,8	5,0	3,8	5,0
85	Transpoziție de vase mari corectată congenital, switch atrial și Rastelli	11,0	4,0	3,0	4,0
86	Transpoziție de vase mari corectată congenital, închidere DSV	9,0	3,0	3,0	3,0
87	Transpoziție de vase mari corectată congenital, închidere DSV și conduct VS - AP	11,0	4,0	3,0	4,0
88	Switch arterial	10,0	3,5	3,0	3,5
89	Switch arterial și corecție DSV	11,0	4,0	3,0	4,0
90	Senning	8,5	3,0	2,5	3,0
91	Mustard	9,0	3,0	3,0	3,0
92	Rastelli	10,0	3,0	3,0	4,0
93	REV	11,0	4,0	3,0	4,0
94	VD cu dublă cale de ieșire, corecție prin tunel intraventricular	10,3	3,3	3,0	4,0
95	VS cu dublă cale de ieșire, corecție	11,0	4,0	3,0	4,0
96	Origine aberantă a arterelor coronare din artera pulmonară, corecție	10,0	3,0	3,0	4,0
97	Ligatura fistulei de arteră coronară	4,0	3,0	2,0	1,0
98	Bypass aorto-coronarian	7,5	2,5	2,0	3,0
99	Cura coarctației, termino-terminal	6,0	2,0	2,0	2,0

Tabelul 7.9. *(continuare)*

100	Cura coarctaţiei, termino-terminal, extins	8,0	3,0	2,0	3,0
101	Cura coarctaţiei, flap de subclavie	6,0	2,0	2,0	2,0
102	Cura coarctaţiei, plastie de lărgire aortică cu petic	6,0	2,0	2,0	2,0
103	Cura coarctaţiei, interpoziţie grefon	7,8	2,8	2,0	3,0
104	Operaţii de corecţie arc aortic	7,0	2,0	2,0	3,0
105	Arc aortic întrerupt, corecţie	10,8	3,8	3,0	4,0
106	Închidere chirurgicală de duct arterial patent	3,0	1,0	1,0	1,0
107	Inel vascular, corecţie	6,0	2,0	2,0	2,0
108	Arteră pulmonară în „coardă”	9,0	3,0	3,0	3,0
109	Anevrism aortic, corecţie	8,8	3,0	2,8	3,0
110	Disecţie aortică, corecţie	11,0	4,0	3,0	4,0
111	Biopsie pulmonară	5,0	1,5	2,0	1,5
112	Transplant, plămân(i)	12,0	4,0	4,0	4,0
113	Corecţie pectus	5,3	2,0	1,0	2,3
114	Implant pacemaker, permanent	3,0	1,0	1,0	1,0
115	Intervenţii pe pacemaker	3,0	1,0	1,0	1,0
116	Implant defibrilator cardioverter (ICD, AICD)	4,0	1,5	1,0	1,5
117	Intervenţii pe defibrilator (ICD, AICD)	4,0	1,5	1,0	1,5
118	Chirurgia aritmiilor – ablaţie chirurgicală atrială	8,0	3,0	2,0	3,0
119	Şunt sistemico-pulmonar, Blalock–Taussig modificat (MBTS)	6,3	2,0	2,0	2,3
120	Şunt sistemico-pulmonar, central (aortă-trunchiul arterei pulmonare)	6,8	2,0	2,0	2,8
121	Şunt, ligatură şi suprimare	3,5	1,5	1,0	1,0
122	Banding arteră pulmonară	6,0	2,0	2,0	2,0
123	Debanding arteră pulmonară	6,0	2,0	2,0	2,0
124	Operaţia Damus–Kaye–Stansel (DKS) (crearea unei anastomoze aorto-pulmonare fără reconstrucţie de arc aortic)	9,5	3,0	3,0	3,5
125	Anastomoză bidirecţională cavo-pulmonară (Glenn bidirecţional)	7,0	2,5	2,0	2,5
126	Glenn (anastomoză bidirecţională cavo-pulmonară) (Glenn unidirecţional)	7,0	2,5	2,0	2,5
127	Anastomoză bidirecţională cavo-pulmonară bilaterală (Glenn bilateral bidirecţional)	7,5	2,5	2,0	3,0
128	HemiFontan	8,0	3,0	2,0	3,0
129	Corecţie anevrism ventricular drept	8,0	3,0	2,0	3,0
130	Corecţie anevrism ventricular stâng	9,0	3,0	2,5	3,5
131	Corecţie anevrism arteră pulmonară	8,0	3,0	2,0	3,0
132	Tumoră cardiacă, rezecţie	8,0	3,0	2,0	3,0
133	Ligatură arteră pulmonară	5,0	1,5	2,0	1,5
134	Embolectomie pulmonară	8,0	3,0	3,0	2,0
135	Drenaj pleural	1,5	0,5	0,5	0,5
136	Ligatură duct toracic	4,0	1,0	2,0	1,0
137	Decorticare	5,0	1,0	1,0	3,0
138	Inserţie balon intraaortic (IABP)	2,0	0,5	1,0	0,5
139	Procedură ECMO	6,0	2,0	3,0	1,0
140	Procedură de assist device drept/stâng	7,0	2,0	3,0	2,0
141	Bronhoscopie	1,5	0,5	0,5	0,5
142	Plicaturare diafragm	4,0	1,0	2,0	1,0
143	Închidere sternală întârziată	1,5	0,5	0,5	0,5
144	Explorare mediastinală	1,5	0,5	0,5	0,5
145	Drenaj după sternotomie	1,5	0,5	0,5	0,5
146	Coarctaţie + corecţie DSV	10,0	2,5	3,0	3,5
147	Corecţie arc aortic + corecţie DSV	10,0	3,0	3,0	4,0
148	Înlocuire rădăcină aortică, bioproteză	9,5	3,5	2,0	4,0
149	Chirurgia aritmiilor – ablaţie chirurgicală ventriculară	8,0	3,0	2,0	3,0
150	Proceduri de partiţionare atrială (Mustard sau Senning)	7,0	2,0	2,0	3,0
151	Închiderea unei fenestrări atriale	3,0	1,0	1,0	1,0

Tabelul 7.9. *(continuare)*

152	Montarea unui conduct VS-aortă	9,0	3,0	3,0	3,0
153	Corecție boală Ebstein	10,0	3,0	3,0	4,0
154	Revizia sau conversia unei operații Fontan (Re-do Fontan)	12,5	4,0	4,0	4,5
155	Embolectomie pulmonară, embolie pulmonară acută	8,0	3,0	3,0	2,0
156	Embolectomie pulmonară, tromboembolism pulmonar cronic	9,0	3,0	3,0	3,0

4.9. Riscul dat de performanța individuală a chirurgului cardiac congenital a făcut obiectul unui studiu realizat de un colectiv britanic, sub conducerea lui Jaroslav Stark **[6]**. Studiul a analizat performanțele a 11 chirurgi din 5 centre de chirurgie cardiacă congenitală din Anglia în efectuarea a 6 tipuri de operații (coarctație, DSV, CAVC, Fallot, switch arterial și corecție trunchi arterial comun), considerând aceste operații reprezentative pentru trei grade de dificultate (ușoară, medie, dificilă). Performanța s-a măsurat doar prin mortalitatea operatorie. Autorii au subliniat destul de clar limitele acestui studiu, însă, cu toate aceste limite, s-au putut desprinde două concluzii importante: una este aceea că performanța unui chirurg cardiac congenital nu trebuie apreciată doar pe baza unui tip de operație, iar a doua subliniază că un chirurg care efectuează doar un număr mic dintr-un anumit tip de operație are tendința de a subestima riscul acestei intervenții, datorită reușitelor de până atunci. Corolarul celei de a doua afirmații este că o creștere a volumului actului chirurgical individual ar putea duce și la o creștere a calității actului chirurgical individual pentru un anumit tip de procedură.

4.10. Riscul instituțional a fost analizat într-un studiu făcut de un colectiv american, condus de Birkmeyer **[7]**. Studiul a vizat mortalitatea operatorie pentru 6 proceduri cardio-vasculare și 8 proceduri de exereză oncologică, la adulți (pacienți între 65 și 99 ani, beneficiari ai unei asigurări de tip Medicare). Unitățile chirurgicale au fost împărțite pe 5 grupe de activitate (foarte scăzută, scăzută, medie, intensă, foarte intensă) raportat la tipul de operație respectivă. Deși pentru procedurile cardio-vasculare nu au existat diferențe mari, datele obținute au arătat o ameliorare a rezultatelor pe măsura creșterii volumului de activitate într-o anumită direcție.

4.11. Lista definițiilor termenilor evolutivi. Analiza gradului de risc individual și mai ales a celui instituțional a necesitat definirea conceptului de siguranță a pacientului. Chirurgia cardiacă pediatrică este un domeniu de activitate complex, iar pragul de toleranță la erori medicale este foarte scăzut. Cu toate acestea, studiile au arătat că se produc erori și de obicei nu o singură eroare; mai degrabă un lanț de imperfecțiuni de diferite cauze se pot solda cu lezarea pacientului. În acest sens, s-a reușit definirea unor termeni necesari în studierea implicațiilor pe care le au diverși factori în evoluția pacientului:

Definitions

Active failures/errors— errors and procedural violations which are committed by the medical team and have an immediate impact on patient safety

Adverse events—undesirable and unintended incidents in care that may result in adverse outcomes or may require additional care efforts to thwart adverse outcome. Criteria of disability, injury, and causality attributed to medical care and not disease process

Adverse outcomes—undesirable and unintended outcomes of care such as death, disability, or temporary disability

Definiții

Erori active – erori și încălcări procedurale care sunt comise de echipa medicală și au un impact imediat asupra siguranței pacientului.

Efecte adverse – incidente terapeutice nedorite și neintenționate care pot avea ca rezultat o evoluție nefavorabilă sau pot necesita eforturi suplimentare de îngrijire medicală pentru a combate o astfel de evoluție nefavorabilă. Criteriile de disabilitate, lezare sau cauzalitate trebuie atribuite terapiei, și nu bolii în sine.

Evoluție nefavorabilă – rezultat nedorit și neintenționat al terapiei, având ca și consecință moartea, disabilitatea (invaliditatea) sau disabilitatea (invaliditatea) temporară.

Clinical responses to errors—measures used to counter an unintended consequence in care

Dangerous situations—where both human and latent factors exist that create a hazard increasing the risk of harm

Disability—a temporary or permanent impairment of physical (including disfigurement) or mental function or increased length of stay and/or economic loss (even in the absence of such impairment)

Latent factors/errors—system weaknesses that result from decisions made by the higher management in the organization, by regulators, governments, designers, and manufacturers. Latent conditions lead to weaknesses in the organization's defenses, thus increasing the likelihood that when active failures occur they will combine with existing preconditions, breach the system's defenses, and result in an accident.

Examples include system defects such as poor design, incorrect installation, faulty maintenance, poor purchasing decisions, and inadequate staffing

Major event—is one that is thought to have serious onsequences for the safety of the patient if not corrected (i.e., laceration of an artery)

Minor event—is one that disrupted the bsurgical flowQ of the procedure but which, in isolation, were not expected to have serious consequences for the safety of the patient if not corrected (i.e., handing error by the scrub nurse).

Medical error—the failure of a planned action to be completed as intended or the use of a wrong action to achieve an aim. Errors can include problems in practice, products, procedures, and systems.

Near miss—event in which the unwanted consequence is prevented because there was a recovery by identification and correction of the failure. Such a recovery could be by a planned or unplanned barrier.

No harm events—events that have occurred but resulted in no actual harm although the potential for harm may been present. Lack of harm may be due to the robust nature of human physiology or pure luck. (An example of such a benign event would be the issuing of an ABO incompatible unit of blood for a patient, but the unit was not transfused and was returned to the blood bank.)

Preventable adverse events—a subset of adverse outcomes that are judged to have been avoidable if appropriate and reasonable steps had been taken

Safety culture—the product of the individual and group values, attitudes, perceptions, competencies, and patterns of behavior that determine the commitment to an organization's health and safety management

Sentinel events—events in which death or serious harm to a patient has occurred

Răspuns clinic în fața erorilor– măsuri utilizate pentru a contracara o consecință terpaeutică nedorită.

Situații periculoase – situații în care atât factori umani, cât și factori latenți pot produce creșterea potențialului de risc nociv.

Disabilitate – o alterare temporară sau permanentă a funcțiilor fizice (inclusiv desfigurarea) sau mentale, sau o creștere a perioadei de internare, cu sau fără pierdere economică (chiar în absența alterării funcțiilor fizice sau mentale).

Factori (erori) latenți (latente) – slăbiciuni de sistem care rezultă din decizii luate la un nivel superior nivelului de activitate (manageri ai unității, reglementări, decizii guvernamentale, activitatea de design sau manufacturare). Condițiile latente duc la slăbiciuni în desfășurarea activității, crescând probabilitatea ca atunci când au loc erori active pe acest fond latent să se perturbe activitatea, producându-se un accident.

Exemple de acest fel sunt: design deficitar, instalare incorectă, întreținere inadecvată, decizie eronată în achiziționare, personal insuficient.

Eveniment major – eveniment care ar putea avea consecințe serioase asupra siguranței pacientului dacă nu ar fi corectat (ex. lacerarea unei artere).

Eveniment minor – eveniment care întrerupe desfășurarea „impecabilă" a unei proceduri, dar care luat în mod izolat nu este de așteptat să se soldeze cu consecințe serioase asupra siguranței pacientului dacă nu ar fi corectat (ex. înmânarea greșită a unui instrument de către instrumentară).

Eroare medicală – eșuarea finalizării unei acțiuni planificate așa cum fusese ea intenționată sau recursul la o acțiune greșită pentru a atinge un anumit scop. Erorile pot include probleme de practică, de producție a unor componente, de procedură sau de sistem.

Eroare corectată (*near miss*) – eveniment în care consecințele nedorite au fost evitate datorită unei acțiuni de îndreptare prin identificarea și corectarea unei erori. Astfel de acțiuni de îndreptare pot funcționa ca „bariere" de protecție planificate sau neplanificate.

Evenimente nenocive (*no harm events*) – evenimente care au avut loc, dar n-au produs niciun efect nociv, deși potențialul de a se produce astfel de efecte ar fi putut exista. Absența unui efect nociv s-ar putea datora naturii robuste a fiziologiei umane sau pur și simplu șansei. Un exemplu l-ar putea constitui aducerea unei pungi de sânge de altă grupă sanguină, dar care nu a fost transfuzată, ci returnată.

Efecte adverse prevenibile – un subset de evoluții nefavorabile a căror analiză arată că ar fi putut fi evitate dacă s-ar fi luat măsurile corecte și rezonabile în acest sens.

Mentalitatea siguranței – produsul valorilor, atitudinilor, percepțiilor, competențelor și modelelor comportamentale ale unui individ sau ale unui grup care determină devoțiunea respectivului individ sau grup față de siguranța și buna funcționare a activității organizației respective.

Evenimente „santinelă" – evenimente prin care s-au produs lezarea serioasă a unui pacient sau chiar decesul său.

SECȚIUNEA II

POSIBILITĂȚI ȘI ETAPE DIAGNOSTICE ÎN CARDIOPATIILE CONGENITALE

Capitolul 8. DIAGNOSTICUL FIZIONOMIC: MALFORMAȚII VELO-CARDIO-FACIALE

Capitolul 9. DIAGNOSTICUL ELECTROCARDIOGRAFIC

Capitolul 10. DIAGNOSTICUL RADIOLOGIC

Capitolul 11. DIAGNOSTICUL ECOCARDIOGRAFIC

Capitolul 12. CATETERISMUL CARDIAC ŞI ANGIOGRAFIA

Capitolul 13. DIAGNOSTICUL CT ŞI IRM AL CARDIOPATIILOR CONGENITALE

Capitolul 14. APRECIEREA PERFORMANȚEI MIOCARDICE ŞI VENTRICULARE ÎN CARDIOPATIILE CONGENITALE

Capitolul 15. APRECIEREA PERFORMANȚEI VENTILATORII ÎN CARDIOPATIILE CONGENITALE

Capitolul 16. ALGORITMUL DIAGNOSTIC ÎN CARDIOPATIILE CONGENITALE ŞI ACCESUL LOGIC ŞI EFICIENT LA METODE DIAGNOSTICE

Capitolul 17. CLASIFICAREA CARDIOPATIILOR CONGENITALE

DIAGNOSTICUL FIZIONOMIC: MALFORMAȚII VELO-CARDIO-FACIALE

SECȚIUNEA II

CAPITOLUL 8

CRISTINA CORALIA NISTOR, TEODORA OLIMPIA COJOCARU, DANIEL NISTOR, SEVERICĂ VICTOR COJOCARU, GABRIELA CAMELIA SOCOTEANU

1. SINDROMUL DELEȚIEI 22q11
  1.1. Sindromul Di George
  1.2. Sindromul velo-cardio-facial sau (Sindromul Shprintzen)
  1.3. Sindromul CTAF (Conatrucal Anomalii Face Syndrome Sindromul Față–Inimă)
  1.4. Sindromul Cayler (Asymetric Cryng Facies With Cardiac Defects)
2. SINDROMUL KABUKI (KABUKI KIMAKE-UP SYNDROME)
3. SINDROMUL WILLIAMS–BEUREN
  3.1. Faciesul
  3.2. Intraoral
  3.3. Alte caracteristici
4. SINDROMUL CHAR
5. HIPOPLAZIA DERMALĂ FOCALĂ (SINDROMUL GOLTZ-GORLIN)
  5.1. La nivelul pielii
  5.2. Facial
  5.3. Dentar
  5.4. Anomalii auriculare
  5.5. Anomalii oculare
  5.6. Anomalii cardio-pulmonare
  5.7. Alte simptome
6. SINDROMUL ALAGILLE
7. SINDROMUL NOONAN
  7.1. Sindromul neurofibromatoză cu fenotip Noonan
  7.2. Sindromul cardio-facio-cutanat
  7.3. Sindromul Leopard
  7.4. Sindromul Costello
  7.5. Sindromul Turner
8. SINDROMUL HALL-HITTNER
9. SINDROMUL PHACES
10. SINDROMUL RITSHER- SCHINZEL
11. SINDROMUL DOWN
12. TRISOMIA 13 sau SINDROMUL PATAU
13. TRISOMIA 18 sau SINDROMUL EDWARDS
14. TRISOMIA 22p sau CAT EYE SYNDROME
15. SINDROMUL RUBINSTEIN-TAYBI
16. SINDROMUL ELLIS-VAN CREVELD
17. SINDROMUL FRYNS
18. SINDROMUL KEUTEL
19. SINDROMUL SMITH-LEMLI-OPITZ (SLOS)
20. SINDROMUL SIMPSON-GOLABI-BEHMEL (*BULDOG SYNDROME*)
21. SINDROMUL ALCOOLIC FETAL (*FETAL ALCHOL SYNDROME*)
22. SINDROMUL HURLER (*GARGOILISM*)
23. SINDROMUL MARFAN

BIBLIOGRAFIE

Redactare medicală: Ion Socoteanu, Iulia Cristina Frînculescu, Marius Frînculescu

INTRODUCERE

Malformațiile cardio-faciale (MCF) sunt complexe malformative foarte diverse, care au cel puțin două aspecte comune:

1. au un determinism genetic divers, simplu (anomalii cromozomiale – aneuploidii sau genetice – deleții, microdeleții, unice sau multiple) sau asociat cu factori teratogeni de mediu (rubeolă, diabet, fenilcetonurie, lupus eritematos sistemic, alcoolism matern etc.);

2. au ca manifestare clinică apariția leziunilor cardio-faciale și acestea foarte diverse.

Cunoașterea sau recunoașterea malformațiilor cardio-faciale sunt necesare atât atât pediatrului cardiolog, care poate fi orientat spre diagnosticul unei malformații cardiace congenitale după particularitățile fizionomice din sfera oro-facială, cât şi specialiştilor din domeniile stomatologie, ORL, oftalmologie etc., pentru a nu ignora o malformaţie cardiacă în prezenţa unor particularităţi specifice de fizionomie.

1. SINDROMUL DELEŢIEI 22q11

Sindromul deleţiei 22q11 este un grup de condiţii în care defectele cardiace congenitale caracteristice se asociază cu alte anomalii congenitale noncardiace. Acestea sunt:

- Sindromul Di George;
- Sindromulvelo-cardio-facial (sindromul Shprintzen);
- Sindromul CTAF;
- Sindromul Cayler;

Investigaţiile moleculare au demonstrat la pacienţii cu acest sindrom o aberaţie cromozomială structurală, microdeleţia unei secţiuni a cromozomului 22, şi anume 22q11 (**Fig. 8.1**), rezultând secvenţe nosologice malformative diferite, dar cu aceeaşi cauză genetică.

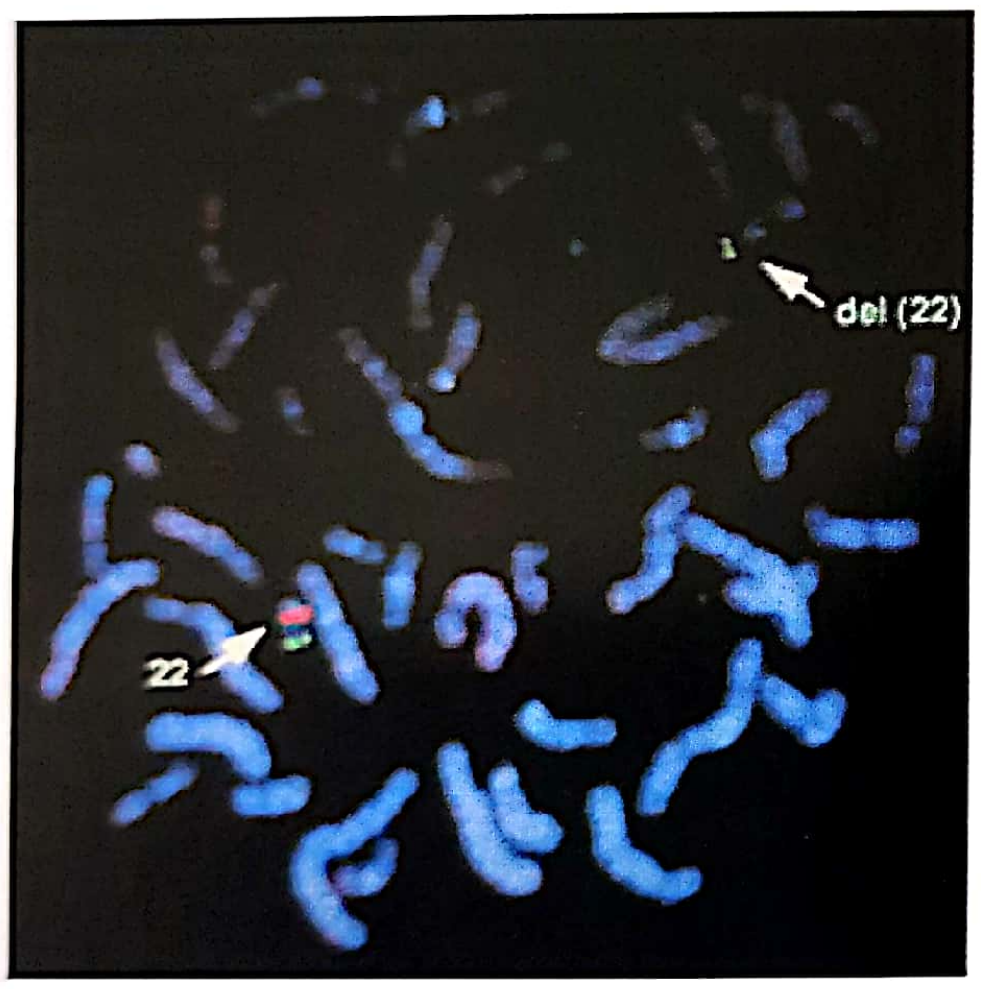

Fig. 8.1. Sindromul deleţiei 22q11
Sursa: www.en.wikipedia.org

Semnele şi simptomele acestui sindrom sunt foarte variate **[13, 14]**:

- anomalii cardiace congenitale (74% din indivizi), în special malformaţii cono-truncale (tetralogie Fallot, arc aortic întrerupt, DSV, PCA);
- anomalii ale palatului (69%), în principal insuficienţă velo-faringiană, palatoschizis şi palatoschizis submucos;
- dismorfism facial;
- dizabilităţi de învăţare (70–90%);
- deficienţe imunologice (77%);
- hipocalcemie (50%) (datorată hipoparatiroidismului);
- probleme de alimentare;
- anomalii renale (37%);
- hipoacuzie de transmisie şi neurosenzorială (asociată sindromului cranio-facial);
- anomalii laringo-traheo-esofagiene;
- deficitul hormonului de creştere;
- anomalii scheletale;
- autism.

1.1. Sindromul Di George

Sindromul Di George (**Fig. 8.2, 8.3**) a fost descris în 1968 ca o afecţiune ce implică structurile provenite din arcul faringeal embrionic trei şi patru. Trăsăturile sunt: facies caracteristic, hipoplazia sau aplazia timusului, care determină deficienţe imunologice, hipoplazia sau aplazia paratiroidelor, care determină hipocalcemie şi defecte cono-truncale, manifestate prin anomalii cardiace severe.



Fig. 8.2. Sindromul Di George

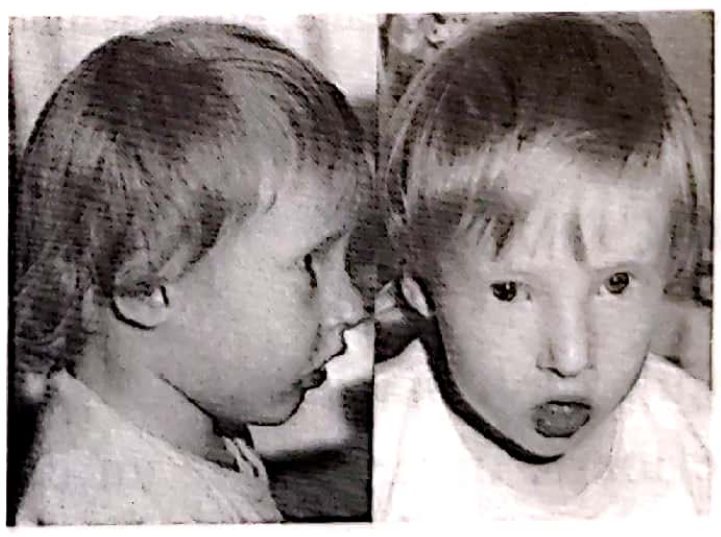

Fig. 8.3. Fetiţă de 2 ani cu sindrom Di George şi truncus arteriosis. Dismorfismul facial include hipertelorism, urechi jos inserate, micrognaţie, gură asemănătoare cu a peştilor, filtrum scurt, nas malformat, fante palpebrale oblice.

Sindromul Di George este o imunodeficiență congenitală caracterizată prin mai multe deficiențe, care formează acronimul **CATCH 22**:

– **C:** ***cardiac*** *abnormalities* – anomalii cardiace (defecte de septare aorto-pulmonară, trunchi arterial comun; transpoziție de vase mari; tetralogie Fallot, ventricul drept cu dublă cale de ieșire)

– **A:** ***abnormal*** *facies* – dismorfism craniofacial

– **T:** ***T cell deficit*** – deficit al celulelor T (anomalii imunitare datorate aplaziei congenitale a timusului și paratiroidelor)

– **C:** ***cleft palat*** – palatoschizis

– **H: hipocalcemie**

Cranio-facial prezintă:

- hipertelorism;
- micrognație;
- microcefalie;
- filtrum scurt, cu aspect de gură de pește;
- fantă palpebrală îngustă, antimongoloidă;
- telecantus, epicantus;
- urechi jos inserate, microtia, frecvent cu defecte ale pavilionului;
- nas în șa;
- microstomie.

1.2. Sindromul velo-cardio-facial (Sindromul Shprintzen)

Este o boală genetică de cauză necunoscută, dar, deși gena sau genele care determină VCFS nu a fost izolată, cei mai mulți copii diagnosticați cu acest sindrom au lipsă o parte din cromozomul 22, și anume 22q11. Deși lipsește o porțiune specifică din cromozomul 22, există o mare varietate în clinica acestui sindrom. Pot apărea cel puțin 30 de probleme asociate cu deleția 22q11, dar nu toate se întâlnesc la același caz. Cele mai frecvente trăsături sunt:

- palatoschizis, afectând mai frecvent structurile moi, nedetectabil la examenul clinic oral (palatoschizis submucos ocult), necesitând metode endoscopice performante pentru diagnosticare (fibroscopie nazo faringiană). Sindromul se întâlnește într-un procent de 5-8% la copiii născuți cu palatoschizis **[15, 19]**;
- anomalii **cardiace**: DSV, stenoză pulmonară, tetralogie Fallot, arc aortic pe dreapta, ventricul drept cu dublă cale de ieșire;
- dizabilități de învățare;
- probleme de alimentare, regurgitare nazală datorită defectului palatin;
- întârziere în achiziția limbajului vorbit;
- **dismorfism facial**:
  - față îngustă, prelungă;
  - ochi în formă de migdală;
  - nas lung cu rădăcină lată;
  - microție;
- otită medie;
- nanism.

1.3. Sindromul CTAF (Cono-truncal Anomaly Face Syndrome) Sindromul Față-Inimă

Se caracterizează prin:

- **dismorfism facial**:
  - hipertelorism;
  - fante palpebrale scurte;
  - tumefacții palpebrale;
  - șa nazală scurtă;
- **anomalii cardio-vasculare**:
  - tetralogia Fallot;
  - atrezie de pulmonară;
  - trunchi arterial comun;
  - transpoziția vaselor mari;
  - DSV;
- voce nazonată asociată frecvent cu despicături de palat dur sau de palat moale, submucozal, uvula bifidă;
- retard mental moderat;
- hipocalcemie;

1.4. Sindromul Cayler *(Asymmetric Crying Facies With Cardiac Defects)*

Sindromul Cayler cardio-facial este parte din sindromul 22q11 și se caracterizează prin:

- pareză facială parțială unilaterală;
- DSV, DSA, +/- tetralogie Fallot;
- *asymmetric crying facies*, determinat de hipoplazia congenitală a mușchiului coborâtor al unghiului gurii, ceea ce determină asimetria buzei inferioare, evidentă mai ales în zâmbet sau plâns;
- microcefalie, micrognație, microftalmie;
- retard mental.

2. SINDROMUL KABUKI
(KABUKI MAKE-UP SYNDROME)

Este denumit astfel după o formă de teatru japonez, datorită faptului că simptomele vizuale sunt similare machiajului actorilor.

Nu are o cauză cunoscută. Sunt prezente anomalii cromozomiale severe, dar niciuna nu este specifică sindromului Kabuki.

Constă într-o asociere de anomalii congenitale, retard mental şi facies caracteristic (**Fig. 8.4**):

- fante palpebrale lungi, cu eversiunea treimii laterale a pleoapei inferioare;
- sprâncene arcuite;
- vârful nasului lat şi turtit;
- lobii urechilor mari;
- boltă palatină adâncă şi despicată.

Alte caracteristici **[14]**:

- anomalii cardiace 30%;
- hipoacuzie 50%;
- scolioză;
- anomalii radiografice vertebrale, ale mâinii şi articulaţiei şoldului;
- otită medie recurentă la copii;
- dizabilităţi intelectuale 92%;
- statură mică 83%;

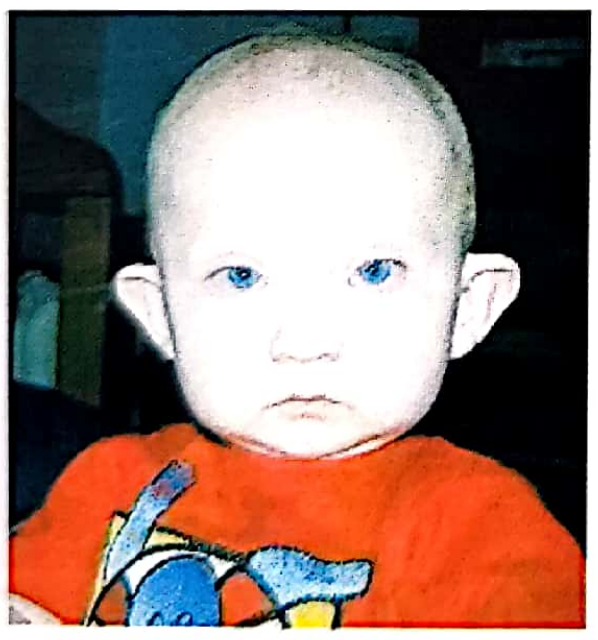

Fig. 8.4. Sindromul Kabuki
Sursa: www.nature.com

3. SINDROMUL WILLIAMS-BEUREN

Este o tulburare genetică (**Fig. 8.6**) caracterizată prin:

- retard mental;
- facies caracteristic;
- probleme cu echilibrul calciului, hipercalcemie tranzitorie;

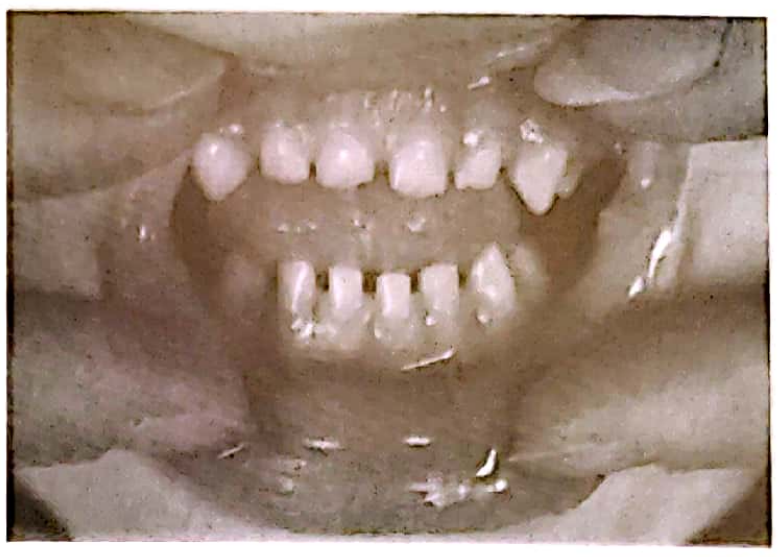

Fig. 8.5. Sindromul Williams-Beuren dinţi mici, cu spaţieri, la băieţel de doi ani

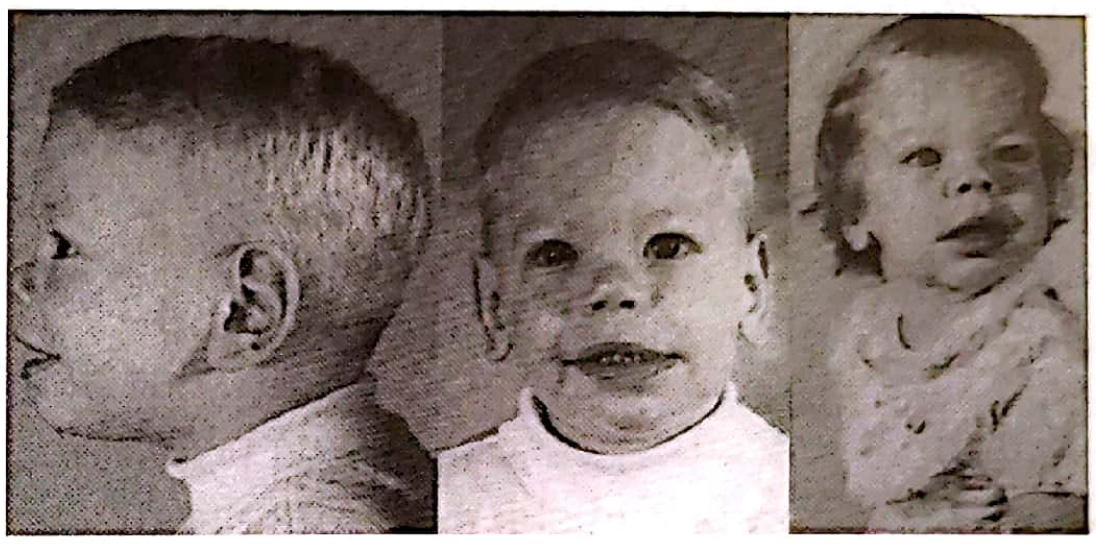

Fig. 8.6. Sindromul Williams-Beuren

- boală cardio-vasculară *(elastin arteriopathy)*: cel mai frecvent se întâlneşte stenoza aortică supravalvulară (la 75% din indivizi); stenoză pulmonară distală la copii.

Este determinat de lipsa materialului genetic pe o copie a cromozomului 7, regiunea q11.23.

3.1. Faciesul este tipic, asemănător unui spiriduş, **the elfin facies syndrome (Fig. 8.7)**:

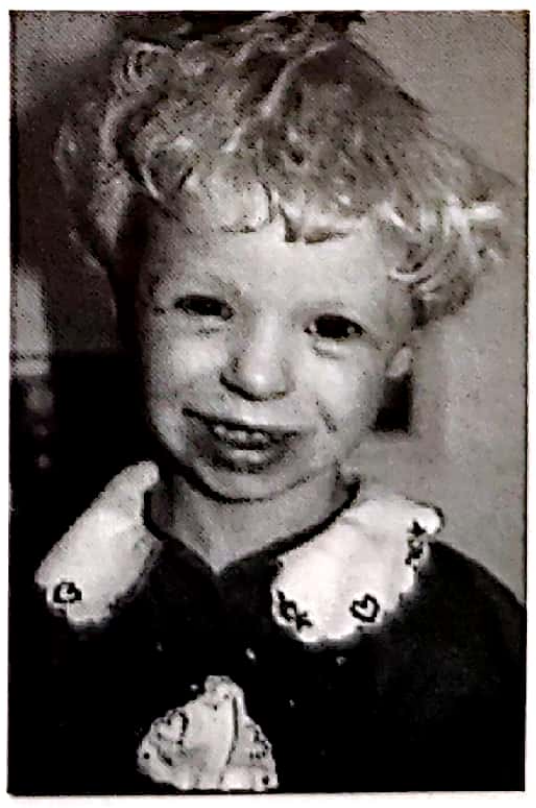

Fig. 8.7. Sindromul Williams-Beuren (the elfin facies syndrome)
Sursa: medgen.genetics.utah.edu

- profil turtit;
- bărbie mică;
- obraji plini, lăsaţi;
- şa nazală turtită;
- nas scurt, cu vârful în sus;
- buza superioară cu aspect aspru, dur;
- filtrum superficial, lung.

3.2. Intraoral pot apărea (**Fig. 8.5**):
- despicături de buză şi palat;
- malpoziţii dentare;
- dinţi mici (microdonţie), cu spaţieri;
- malocluzii;
- absenţa unuia sau mai multor dinţi (oligodonţie);
- hipoplazii de smalţ;
- carii dentare severe;
- pulpoliţi (calcifieri intrapulpare).

3.3. Alte caracteristici:
- tumefacţii periorbitare;
- pattern irian stelat /dantelat la indivizii cu ochi deschişi la culoare;
- strabism (specific esotropic), hipertropie;

- percepţia video-spaţială diminuată este tipică sindromului;
- otită medie recurentă;
- hipoacuzie neurosenzorială la adulţi;
- hiperacuzie (sensibilitate crescută la anumite sunete);
- voce aspră;
- întârziere în achiziţia limbajului (la 2 ani primele cuvinte, la 3 ani primele propoziţii);
- dificultăţi cognitive, adaptative şi de comportament;
- anomalii endocrine (5): hipercalcemie (15%), hipercalciurie (30%), hipotiroidie (10%), pubertate precoce (50%).

4. SINDROMUL CHAR

Este o dezordine genetică, manifestată prin ***patent ductus arteriosus*** şi trăsături faciale deosebite. Se transmite autosomal dominant. Gena responsabilă se află pe cromozomul 6p12 şi se numeşte TFAP2B **[16]**.

Facial prezintă:
- frunte lată şi înaltă;
- profil turtit;
- nas scurt, cu vârful turtit, lat;
- filtrum alungit;
- fante palpebrale oblice;
- buze groase;
- hipertelorism;
- urechi jos inserate.

5. HIPOPLAZIA DERMALĂ FOCALĂ *(SINDROMUL GOLTZ-GORLIN)*

Este o boală genetică, caracterizată prin anomalii distincte ale pielii şi o gamă variată de defecte: ochi, dinţi, scheletal, urinar, gastro-intestinal, cardio-vascular, sistem nervos central. Nu are o bază genetică clară, este determinată probabil de lionizarea (inactivarea) cromozomului X.

Trăsăturile esenţiale ale acestui sindrom pot fi grupate în mnemotehnica: **FOCAL.**

F: *female sex*
O: *osteopathia striata*
C: *coloboma*
A: *absent ectodermis-, mesodermis-, and neurodermis derived elements*
L: *lobster claw deformity*

5.1. La nivelul pielii [6]:
- leziuni simetrice, lineare, reticulate, roz sau roşii, ce pot apărea pe toată suprafaţa corpului, dar sunt mai evidente la nivelul piciorului, frunţii şi obrajilor;
- teleangiectazii;
- dermul este înlocuit cu celule adipoase, această trăsătură este unică pentru acest sindrom;
- multiple papiloame, mai frecvent perioral, perivulvar, perianal, periocular.

5.2. Facial prezintă:
- asimetria feţei cu uşoară hemiatrofie;
- sprâncene şi gene rare;

- urechile jos inserate, proeminente, asimetrice uneori;
- şa nazală îngustă;
- vârful nasului lat;
- bărbie ascuţită.

5.3. Dentar prezintă:
- prognatism;
- ocluzie adâncă (overbite);
- agenezia/displazia unor dinţi;
- formarea/erupţia întârziată a dinţilor;
- microdonţie;
- spaţii neregulate;
- malocluzii;
- defecte de smalţ;
- fisuri sau şanţuri la nivelul incisivilor/ incisivi supranumerari;

5.4. Anomalii auriculare:
- malformaţia, protruzia şi asimetria urechilor;
- hipoplazia helixului;
- hipoacuzie de transmisie şi neurosenzorială.

5.5. Anomalii oculare:
- coloboma la nivelul irisului, coroidei, retinei sau discului optic;
- microftalmie;
- strabism;
- nistagmus;
- cristalin ectopic.

5.6. Anomalii cardio-pulmonare:
- anomalii ale drenajului venos pulmonar;
- dextropoziţie mediastinală.

5.7. Alte simptome:
- boltă palatină adâncă;
- dublu fren lingual;
- despicături ale buzei sau palatului;
- absenţa şanţului lingual;
- gingii hipertrofiate;
- taurodontism;
- papilom gingival sau la nivelul limbii, palatului, mucoasei orale;
- statură mică;
- anomalii scheletale: cifoscolioză, spina bifidă ocultă, osteopenie generalizată;
- anomalii gastro-intestinale şi genito-urinare.

6. SINDROMUL ALAGILLE

Este o afecţiune (**Fig. 8.8, 8.10**) care se transmite autozomal dominant, asociată cu anomalii ale ficatului, inimii, scheletului, rinichilor, ochilor şi facies caracteristic. Gena responsabilă este 20p12-jagged-1 locus (JAG1).

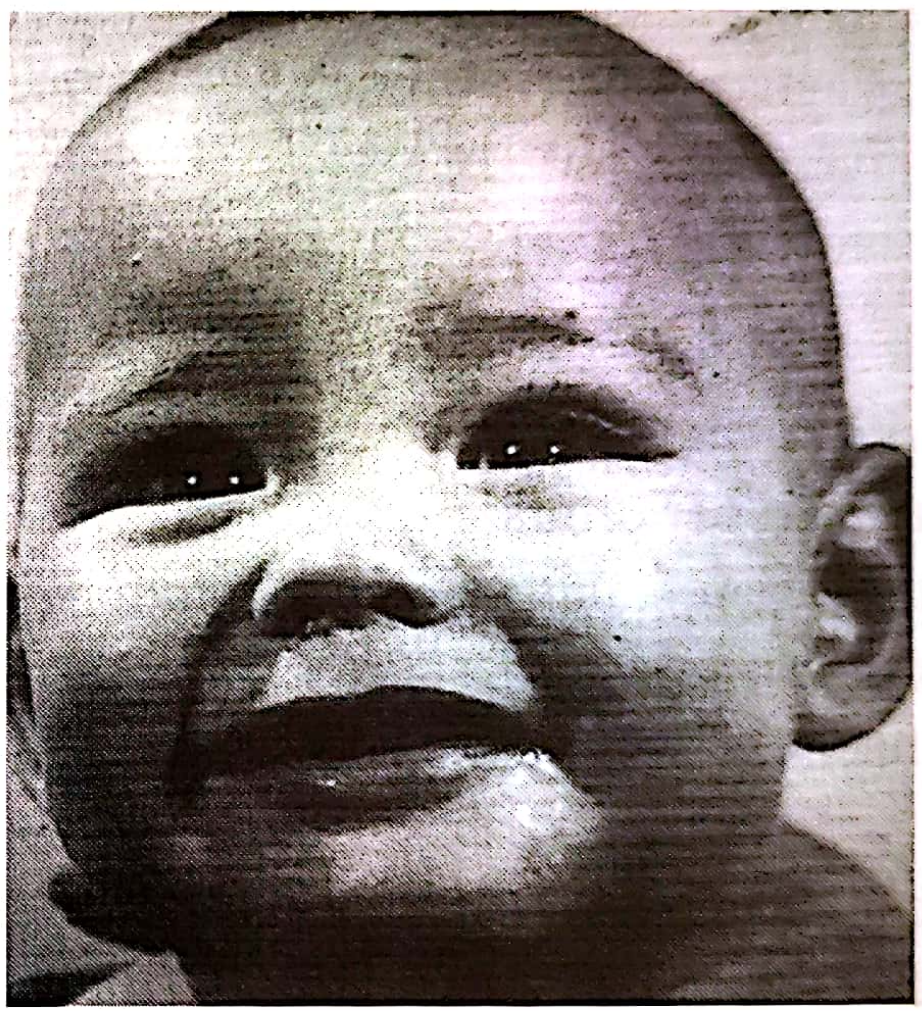

Fig. 8.8. Sindromul Allagille

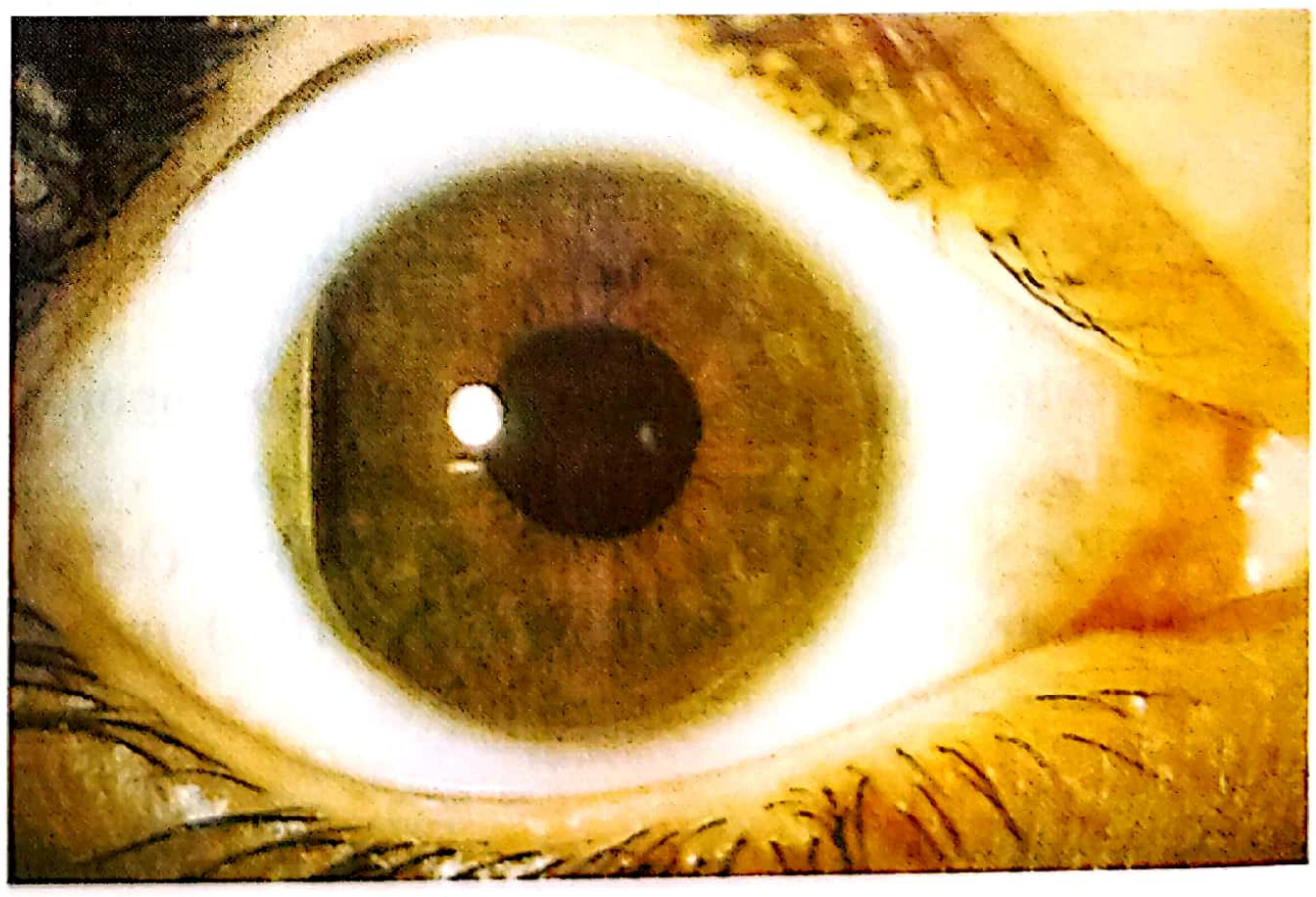

Fig. 8.9. Sindromul Allagille. Embriotoxon posterior (Clinical Ophthalmology, Kanski)

La nivelul **capului şi gâtului** prezintă:
- frunte lată, proeminentă;
- bărbie ascuțită;
- nas alungit cu vârful globulos;
- urechi proeminente;
- ochi adânciți în orbite;
- hipertelorism moderat;
- profil turtit;
- fața are aspect triunghiular.

Aceste caracteristici pot să nu fie observate în timpul copilăriei, dar devin mai evidente cu timpul.

O serie de **anomalii oculare** ce implică corneea, irisul, retina şi discul optic au fost descrise în Sindromul Alagille **[17]**:
- embriotoxon posterior (criteriu de diagnostic, apare la 56–95% dintre pacienți, **Fig. 8.9**);
- anomalia Axenfeld;
- anomalia Rieger;
- drusen al discului optic (la cel puțin un ochi în 95% dintre cazuri);
- microcorneea;
- keratoconus;
- distrofie maculară congenitală;
- camera anterioară mică;
- exotropie;
- corectopie;
- keratopatie în bandă;
- cataractă;
- hipoplazie iriană;
- pliuri coroidale;
- anomalii ale discului optic.

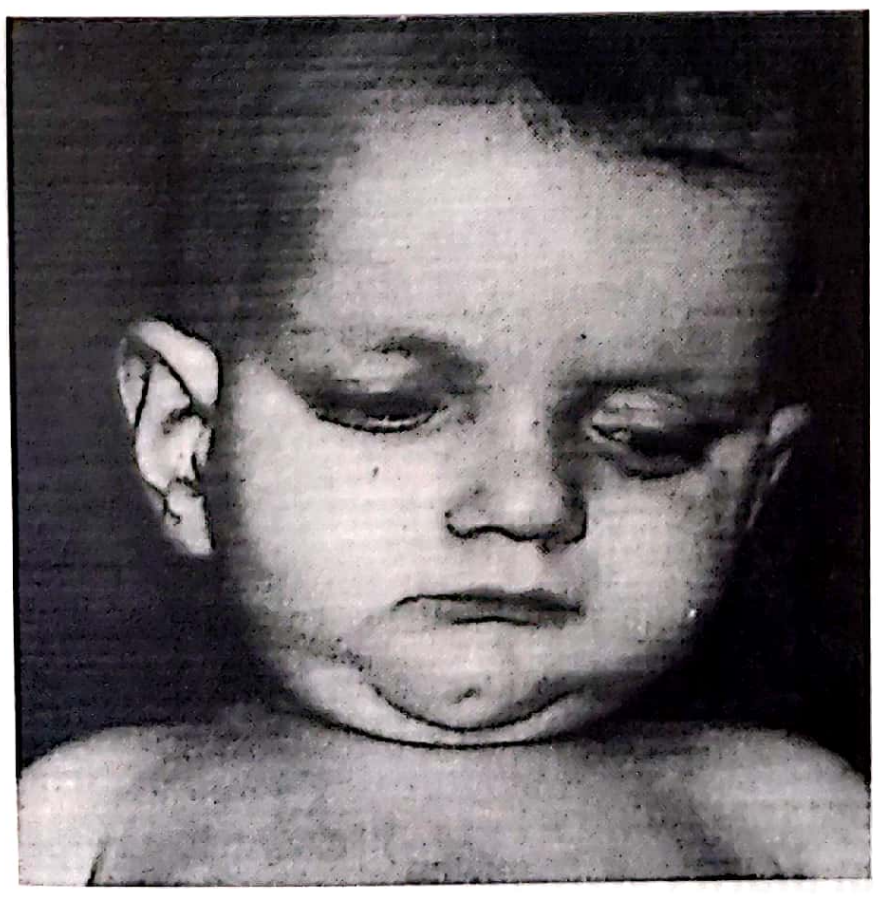

Fig. 8.10. Sindromul Allagille

Anomalii cardio-vasculare [6]:
- cea mai comună leziune este stenoza arborelui pulmonar (stenoze pulmonare distale) cu sau fără leziuni structurale;
- DSA, DSV, tetralogie Fallot, PCA, atrezie pulmonară.

Alte anomalii asociate:
- boala renală – unul dintre criteriile majore de diagnostic al sindromului, anomaliile renale apar la 40-50% dintre indivizi;
- leziuni vasculare multiple;
- stenoză traheală şi bronhială;
- otită medie;
- sinuzită cronică;
- macrocefalie;
- atrezie şi stenoză jejunală;
- microcolon.

7. SINDROMUL NOONAN

Este o dezordine genetică (**Fig. 8.11, 8.12, 8.13**), numită şi versiunea masculină a sindromului Turner. Pacienții prezintă facies caracteristic şi multiple malformații, inclusiv cardiace, statură mică, deformația pieptului, retard mintal, scheletal, neurologic, genito-urinar, limfatic, ocular, piele şi sângerări.

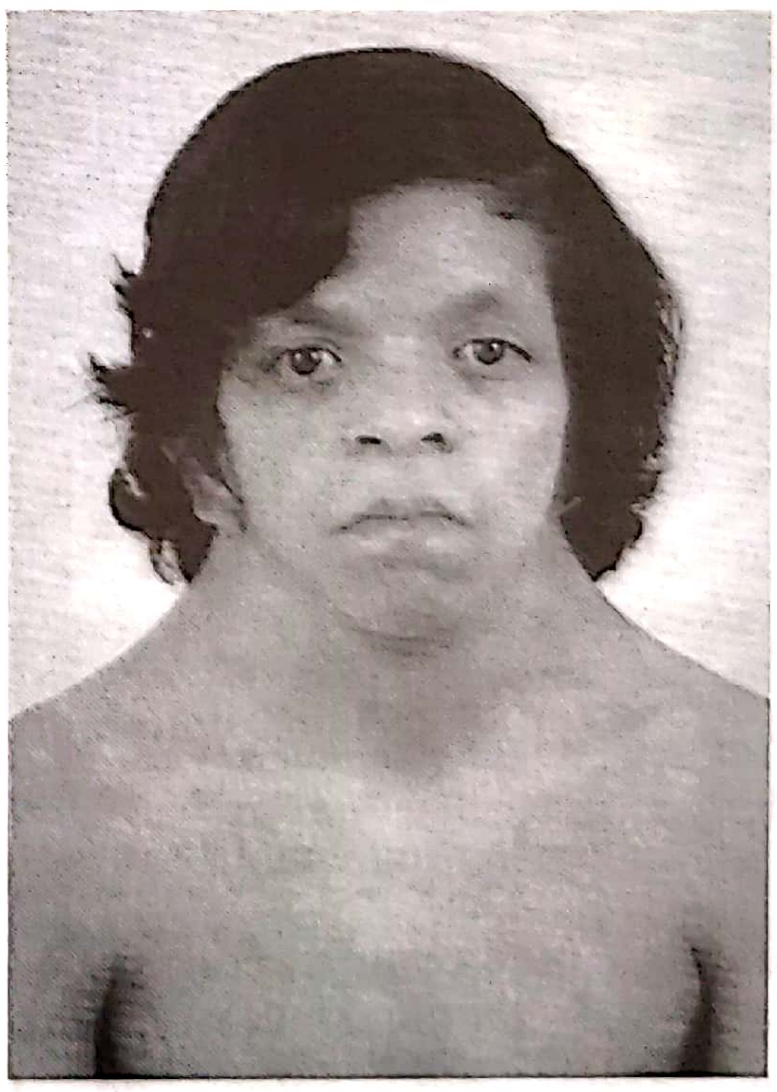

Fig. 8.11. Sindromul Noonan



Fig. 8.12. Sindromul Noonan la nou-născut cu linia de inserție părului joasă

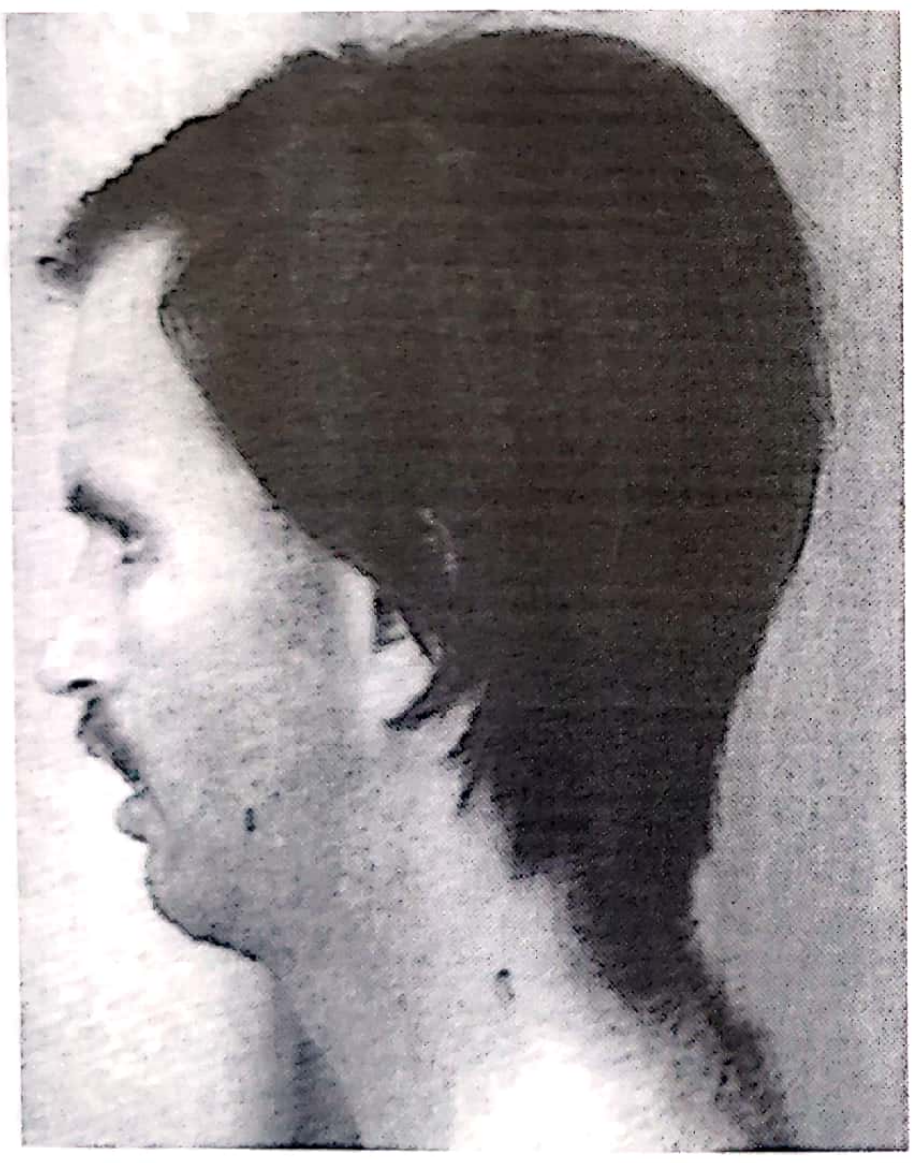

Fig. 8.13. Sindromul Noonan. Linia de inserție a părului joasă, urechi jos poziționate

Fiziopatologic nu e complet cunoscută, dar au fost identificate 4 gene: PTPN11, SOS1, RAF1, KRAS, care sunt parte din calea de transducție RAS/RAF/MEK/ERK, importante pentru controlul creșterii celulare.

În această categorie intră **următoarele sindroame**:

- Leopard;
- Costello;
- Turner;
- Neurofibromatoză;
- Sindromul cardio-facio-cutanat.

La **nou-născuți**, Noonan e dificil de diagnosticat prin facies:

– frunte lată, care se revarsă;
– urechi groase, angulate spre posterior;
– pielea nucală în exces datorită higromei chistice.

În **copilărie, până la doi ani**, capul este relativ mare:

– malarul e turtit;
– ochi proeminenți și rotunzi;
– șa nazală înaltă;
– gât scurt.

În **copilăria tardivă** faciesul:

– este aspru;
– triunghiular, pe măsură ce bărbia se alungește;
– ochii devin mai puțin proeminenți;
– ptoza este mai evidentă;
– gâtul se lungește, este palmat.

În **adolescență**:

– faciesul este mai triunghiular, mai ascuțit;
– nasul are o rădăcină îngustă;
– șa subțire și înaltă.

Adultul are:

– linia părului anterioară;
– piele transparentă și ridată.

Datorită acestei mari variabilități, părinții care au copii cu acest sindrom sunt sfătuiți să aducă poze cu ei înșiși la vârste asemănătoare, pentru o mai bună concordanță.

Alte trăsături faciale [14,19]:

– hipertelorism (95%);
– ochi oblici;
– strabism;
– tulburări de refracție oculară;
– ambliopie;
– nistagmus;
– pliuri epicantale;
– iris albastru sau verde deschis;
– urechi jos inserate, cu helix îngroșat (peste 90%);
– boltă palatină înaltă;
– hipoplazie nazală.

Malformații cardiace:

– stenoză valvulară pulmonară (50%);

- DSA (10%);
- DSV (mai puţin comun;
- cardiomiopatie hipertrofică (20-30%).

7.1. Sindromul neurofibromatoză cu fenotip Noonan

Sindromul este cauzat de o mutaţie a genei NF 1 localizată pe cromozomul 17q 11.2, care codifică neurofibromina, o proteină care controlează proliferarea celulară şi acţionează ca factor supresor tumoral.

Pacienții prezintă neurofibromatoză **tip 1**:

- pete *café-au-lait;*
- lentiginoză axilară sau inghinală;
- scolioză ;
- pseudartroză;
- dificultăți de învățare;
- retard mental;
- tumori ale sistemului nervos: glioame de nerv optic;
- neurofibroame periferice;
- astrocitoame;
- meningioame sau neurofibrosarcoame;
- noduli LISH (hamartoame iriene).

şi manifestări clasice ale sindromului Noonan:

- statură mică;
- dismorfism facial;
- gât palmat;
- anomalii sternale;
- anomalii cardiace: DSA, coartaţie de aortă, stenoză pulmonară.

7.2. Sindromul cardio-facio-cutanat

Este determinat de mutaţii ale genelor KRAS, BRAF, MEK1, MEK2, care codifică proteina ce participă în calea MAP kinaza, cu rol în diferenţierea celulară, proliferare, apoptoză.

Se caracterizează prin **[18]**:

1. Dismorfism facial:

- macrocefalie;
- frunte proeminentă;
- constricţie bitemporală;
- nas scurt, cu vârful în sus;
- şa nazală mică;
- urechi mari, rotate spre posterior, cu helix proeminent;
- esotropie;
- ptoză palpebrală;
- fante palpebrale oblice în jos;
- absenţa sprâncenelor sau sprâncene abia schiţate.

2. Anomalii ectodermale ale părului şi pielii: păr creţ, friabil, hiperkeratoză, eczeme, eriteme, hemangioame, pete *café-au-lait*, ihtioză

3. Retard psihomotor şi de creştere

4. Anomalii cardiace (70% din cazuri):

- stenoză pulmonară;
- DSA, DSV;
- cardiomiopatie hipertrofică (20–30%).

Alte anomalii asociate:

- **oculare:**
  - hipertelorism;
  - strabism;
  - nistagmus;
  - tulburări de refracţie;
  - hipoplazia nervului optic;
  - cataractă;
  - cecitate corticală;
- **gastro-intestinale**: reflux gastro-esofagian, hernie, malpoziţii intestinale;
- **neurologice**: hipotonie, convulsii, anomalii EEG, hidrocefalie, atrofie corticală, malformaţia Chiari, microcefalie.

7.3. Sindromul Leopard

Garlin a introdus acronimul pentru a descrie combinaţia dintre:

- **lentigens**
- **ECG** anomalies – anomalii ECG
- **ocular** hipertelorism – hipertelorism ocular
- **pulmonary** stenosis – stenoză pulmonară
- genital **anomalies** – anomalii genitale: criptorhidie, hipogonadism, pubertate întârziată
- growth **retard** – retard de creştere
- **deafness** – surditate neurosenzorială.

Este similar lui Noonan, prin transmitere autozomal dominantă, dismorfism facial şi defecte cardiace în 60% dintre cazuri (stenoza pulmonară, DSA şi cardiomiopatia hipertrofică sunt cele mai frecvente leziuni, aritmii întâlnite mai ales la copii), în plus apar aceste lentigene (**Fig. 8.14**). Acestea se prezintă ca nişte macule brun închis, roşiatice, în număr mare, pot exista şi în gură sau pe suprafaţa ochiului (scleral). Au margini neregulate, de la 1mm până la câţiva centimetri diametru, asemănătoare petelor café-au-lait. Pot fi şi pete hipopigmentare, gen vitiligo.

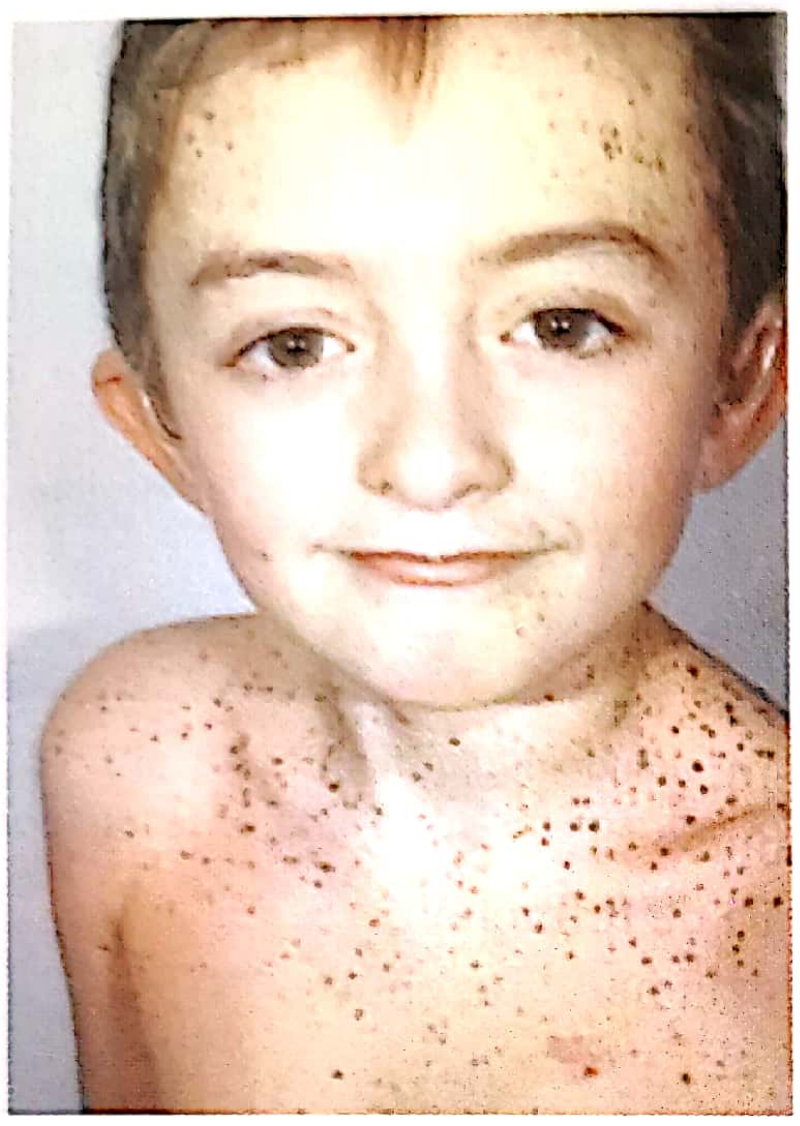

Fig. 8.14. Sindromul Leopard
Sursa: www.dermis.net

Facial:
- rădăcina nasului este lăţită;
- prognatism;
- urechi jos inserate, eventual rotate.

7.4. Sindromul Costello

Sindromul Costello sau sindromul **facio-cutaneo-scheletal** este determinat de mutaţia genei HRAS, care participă la controlul creşterii şi diviziunii celulare.

Se caracterizează prin **[8, 9]**:
1. retard în creştere;
2. dismorfism facial;
3. papiloame în jurul gurii şi nărilor;
4. anomalii cardiace, în special cardiomiopatie.

Siwik a studiat manifestările cardiace în acest sindrom la 30 de pacienţi, dintre care 18 au prezentat cel puţin o anomalie cardiacă. Din aceştia 18, 9 aveau boli cardiace cronice structurale, 6 cardiomiopatie hipertrofică, 5 tahiaritmie.

Faciesul prezintă:
- gât membranat, palmat;
- piele excesivă la nivelul palmelor şi plantelor (cutis laxa, **Fig. 8.15**);
- retard mental;
- hiperkeratoză;
- laxitatea articulaţiilor falangelor.

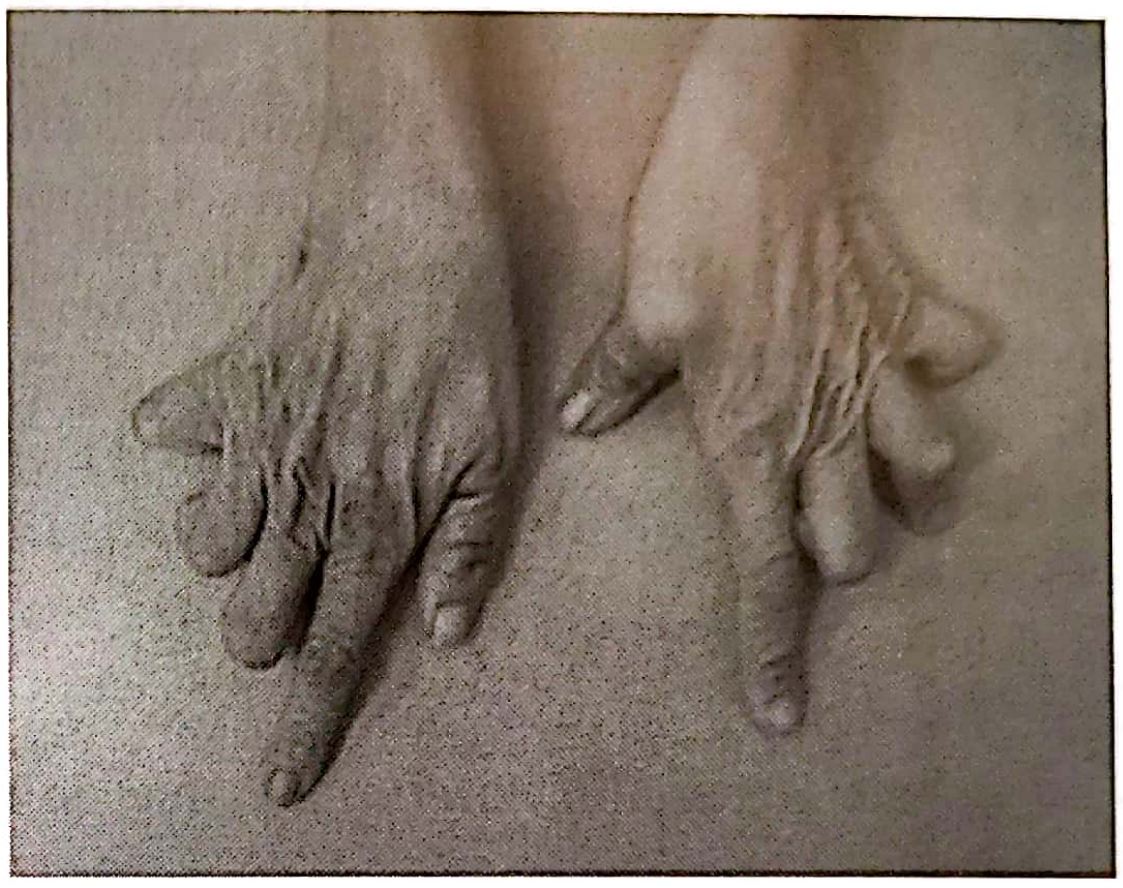

Fig. 8.15. Sindromul Costello. Cutis laxa la un copil de 10 ani
Sursa: www.scielo.br/img/revistas

7.5. Sindromul Turner

Se mai numeşte şi monosomia X. Se caracterizează (**Fig. 8.16, 8.17**) **facial** prin:
- linia de inserţie a părului joasă;
- urechi jos inserate;
- otite frecvente în copilărie;
- gât scurt, cu piele în exces;
- micrognaţie;
- cubitus valgus;
- ptoză palpebrală.

Mai puţin frecvent apar:
- pierderea auzului;
- maxilar îngust, boltă palatină adâncă.

Prevalenţa malformaţilor cardio-vasculare la pacienţii cu sindrom Turner se întinde între 17% şi 45%.

Anomalii **congenitale cardiace**:
- bicuspidia valvei aortice (peste 15% din adulţi);
- coartaţie de aortă (5–10%);
- disecţia de aortă.

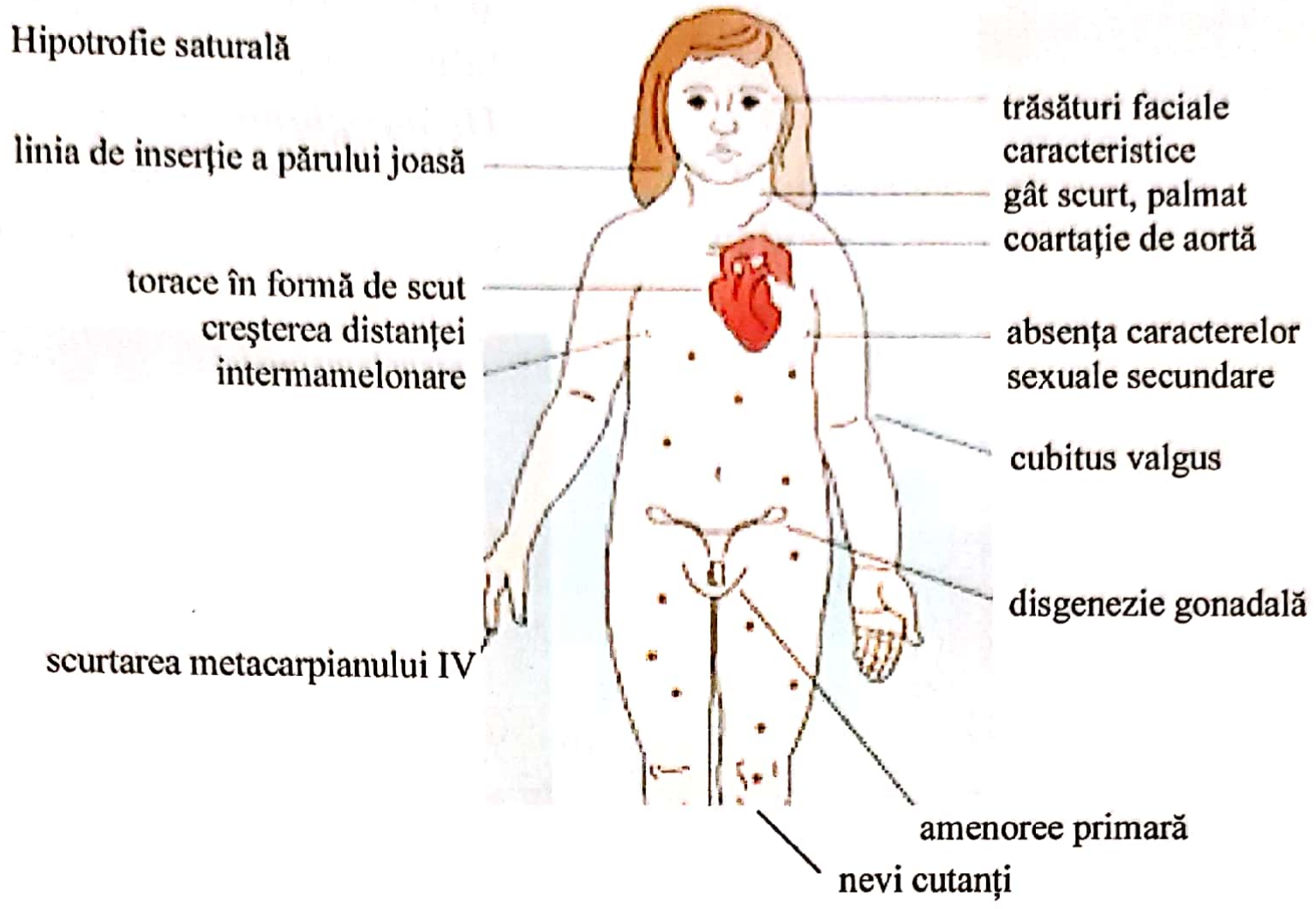
Hipotrofie saturală
linia de inserție a părului joasă
torace în formă de scut
creșterea distanței intermamelonare
scurtarea metacarpianului IV
trăsături faciale caracteristice
gât scurt, palmat
coartație de aortă
absența caracterelor sexuale secundare
cubitus valgus
disgenezie gonadală
amenoree primară
nevi cutanți

Fig. 8.16. Sindromul Turner. Sursa: http://fig.cox.miami.edu

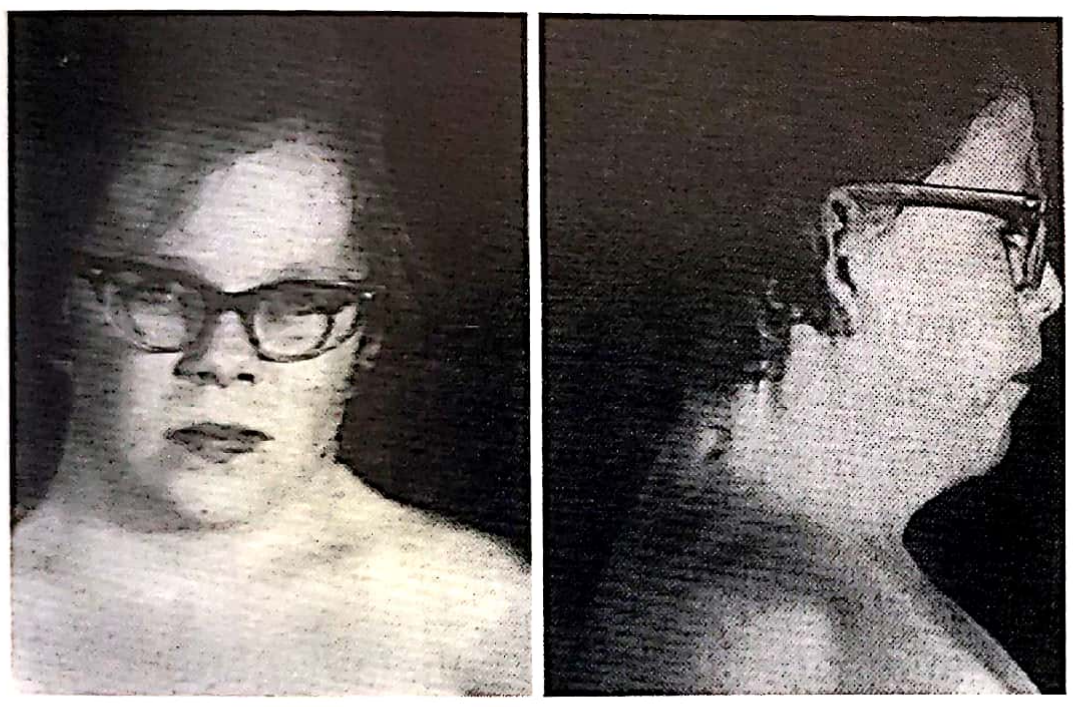

Fig. 8.17. Sindromul Turner

8. SINDROMUL HALL-HITTNER

Este un sindrom rar, transmis autozomal dominant, provocat în 2/3 din cazuri de o mutație a genei CHD 7.

Manifestările clinice ale acestui sindrom formează acronimul **CHARGE**:

- **Coloboma;**
- ***Heart problems*** **– probleme** cardiace:
  - anomalii cono-truncale;
  - defecte ale canalului atrio-ventricular;
  - anomalii de arc aortic;
- ***Atresia*** *of chonae* – atrezie coanală și alte anomalii ORL (stenoză subglotică, traheomalacie, paralizia corzilor vocale, insuficiență velopalatină);
- *Growth **retard*** – retard de creștere și dezvoltare;
- ***Genital*** *anomalies* (în 50–70% din cazuri):
  - băieți (80–90%): organe genitale mici, criptorhidie;
  - fete (15–25%);
- ***Ear anomalies*** – anomalii ale urechilor, foarte caracteristice, surditate.

Facial prezintă:

- forma pătrată a feței;
- diametrul bifrontal îngust;
- șa nazală lată;
- gură mică;
- buză superioară în formă de V inversat;
- paralizie facială;
- displazia pavilionului urechii, care determină asimetria facială;
- despicături de buză și palat, cu consecințe negative pentru delutiție;
- anomalii dentare severe:
  - oligodonție;
  - erupție dentară întârziată.

Anomalii ale urechilor [21]:

Urechea externă este afectată în 95–100% dintre cazuri. Pavilionul auricular are formă asimetrică, jos inserat, anteroversat, în formă de cupă, lat, cu înălțimea redusă vertical (**Fig. 8.18**).

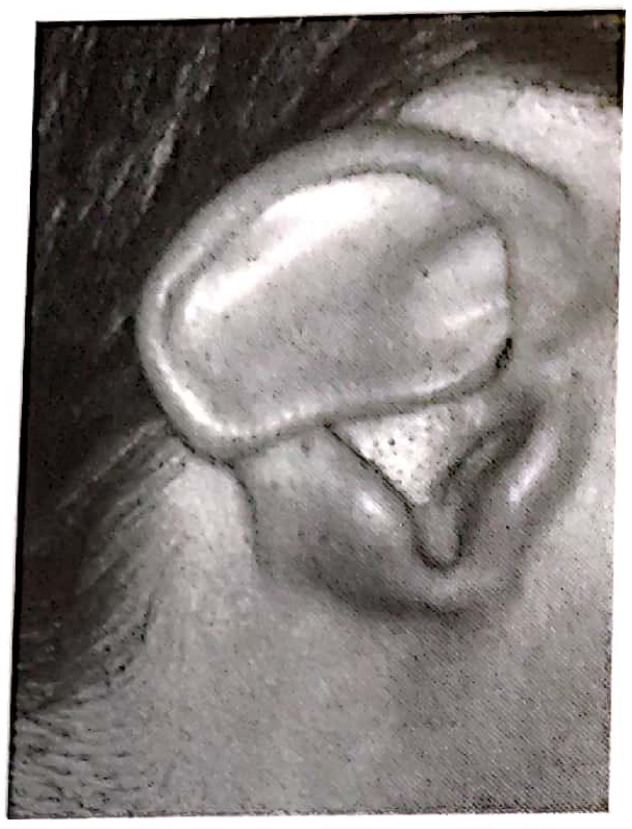

Fig. 8.18. Sindromul Hall-Hittner.
Pavilion auricular în formă de cupă
Sursa: www.nature.com/ejhg/journal

Urechea medie este uneori afectată: absența mușchiului scăriței, absența ferestrei ovale, hipoplazia ciocanului și scăriței, sudarea lanțului osicular, otită seroasă cronică, hipoacuzie.

Urechea internă este afectată în mai mult de 90% din cazuri: displazia labirintului, aplazia canalelor semicirculare.

Anomalii oculare:
- colobom corioretinian (75-90%) însoțit de microftalmie în 40% din cazuri;
- colobom irian și al discului optic;
- hipoplazia nevului optic;
- anoftalmie;
- nistagmus;
- strabism;
- tulburări de refracție;
- ankiloblefaron;
- colobomul pleoape;
- atrezia ductului lacrimal.

9. SINDROMUL PHACES

Acest sindrom se întâlnește de 9 ori mai frecvent la fete decât la băieți **[22, 23]**.

Acronimul descrie un sindrom neurocutanat, care se compune din:
- ***Posterior** fossa or other structural defects of the brain* (74%) – malformații ale fosei posterioare a craniului: hipoplazia sau agenezia corpului calos și septum pelucidum, chisturi subependimale și arahnoidiene, calcificări în lobul frontal, microcefalie, displazie corticală;
- ***Hemangiomas*** (41%) – hemangioame de obicei largi, cu pattern geografic, întinse pe un teritoriu cutanat specific: cap și gât (**Fig. 19**);

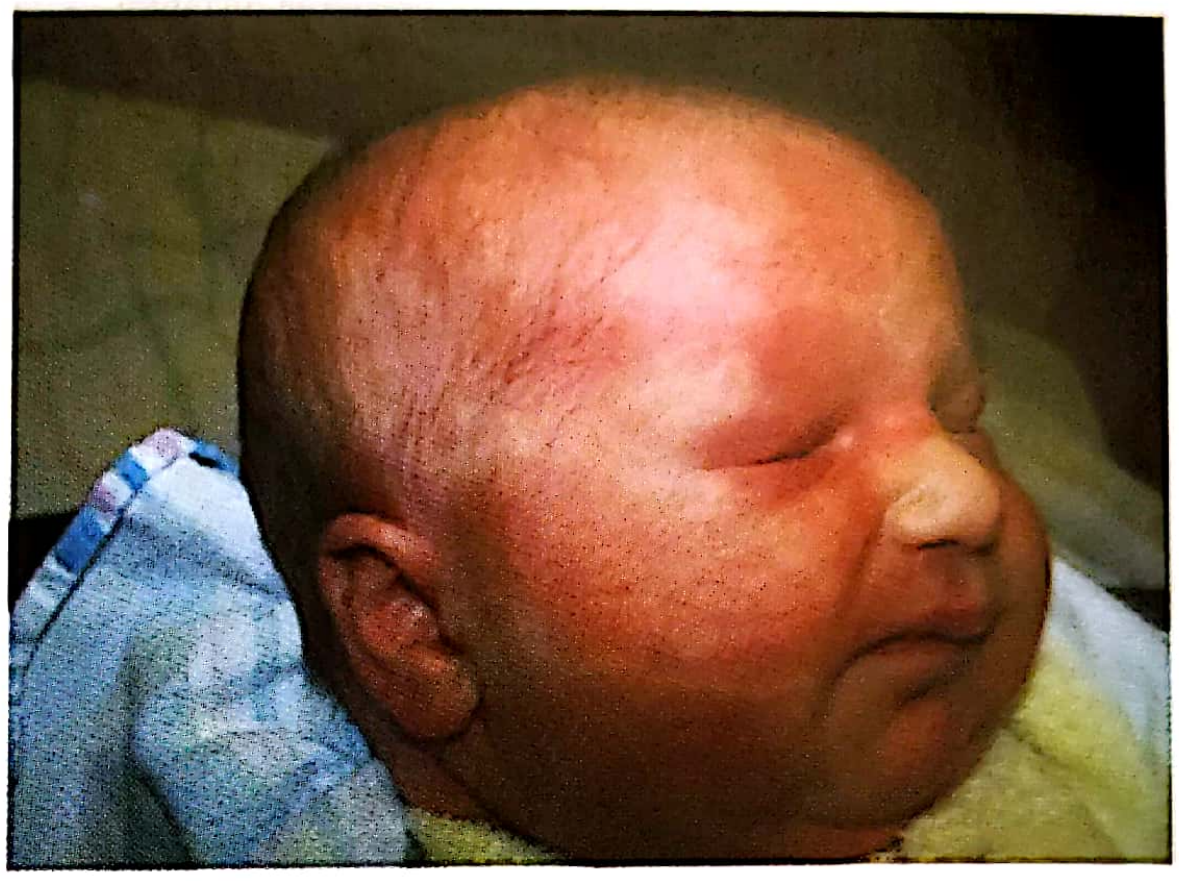

Fig. 8.19. Sindromul Phaces
Sursa: www.phacesassociation.com

- ***Arterial** cerebro vascular anomalies* (21%) – anomalii arteriale cerebro-vasculare: hipoplazia arterelor, origine sau traiect aberant, stenoză, ocluzii, anevrisme;
- ***Cardiac** defects* (26%):
  - coarctație de aortă;
  - anomalii ale arterei subclaviculare;
  - anevrisme ale aortei ascendente, arcului aortic, arterei subclaviculare;
  - stenoză valvulară aortică congenitală;
  - dextropoziția aortei;
  - defecte septale;
  - duct arterial persistent;
  - stenoză pulmonară;
  - anomalii ale venelor pulmonare;
- ***Eye** abnormalities* – anomalii oculare:
  - microftalmie;
  - anomalii vasculare retiniene;
  - persistența vaselor retiniene fetale;
  - hipoplazia nervului optic;
  - paralizia de nerv III;
  - cataractă congenitală;
  - sclerocornee;

- colobom cristalinian;
- exoftalmie;
- anomalii ale excavației discului optic;
- „*morning glory*";
- stafilom peripapilar;
- Sindromul Horner;

– ***Sternal** defects* – defecte sternale.

Nu are facies distinctiv, se diagnostichează inițial datorită hemangiomului facial agresiv.

10. SINDROMUL RITSHER-SCHINZEL

Este un sindrom rar, caracterizat prin dismorfism cranian, hipoplazie cerebelară și malformații cardiace [11].

Acest sindrom mai este cunoscut sub numele de sindromul 3C, displazia **cranio-cerebelo-cardiacă**.

Cranio-facial se prezintă:
– macrocefalie;
– frunte și occiput proeminente;
– hipertelorism;
– fante palpebrale oblice;
– șa nazală adâncită, nas scurt;
– boltă palatină îngustă;
– urechi jos inserate, rotate posterior;
– coloboma;
– despicături ale palatului moale;
– uvula bifidă;
– fontanelă largă;
– tulburări de achiziție a limbajului;
– nări anterotate;
– micrognație.

La nivelul SNC:
– malformația Dandy-Walker;
– hipoplazia vermixului cerebelos;
– cisterna magna lărgită.

Anomalii cardiace:
– DSV, DSA;
– tetralogie Fallot;
– dublă cale de ieșire din VD;
– hipoplazia inimii stângi;
– stenoză aortică;
– stenoză pulmonară;
– alte anomalii valvulare.

11. SINDROMUL DOWN

Sindromul Down sau trisomia 21 (**Fig. 8.20, 8.21, 8.23, 8.24**) este determinat de prezența în parte sau în totalitate a unui extracromozom 21.

Semne fizice **comune** pentru Sindromul Down:
– **dismorfism facial;**

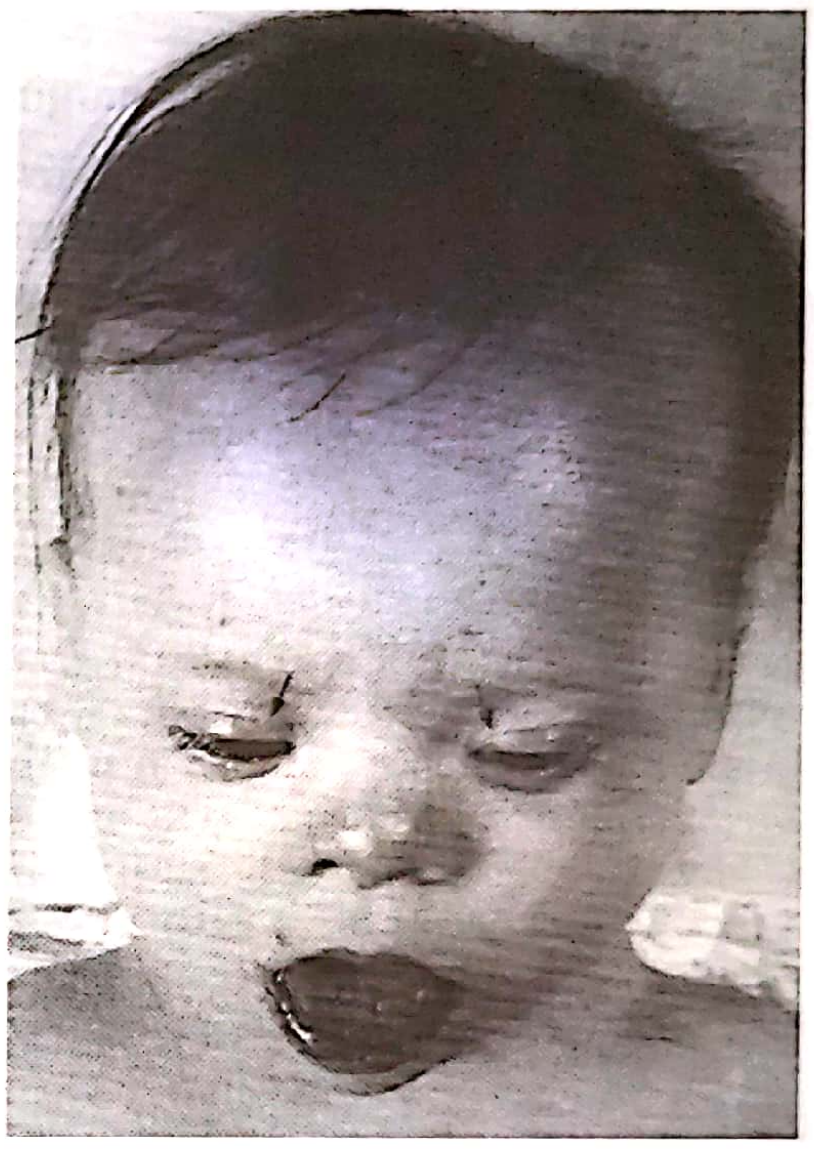

Fig. 8.20. Sindromul Down. Nas scurt, lat, cianotic, cu șa turtită. Limba este mărită și proemină. Fante palpebrale oblice.

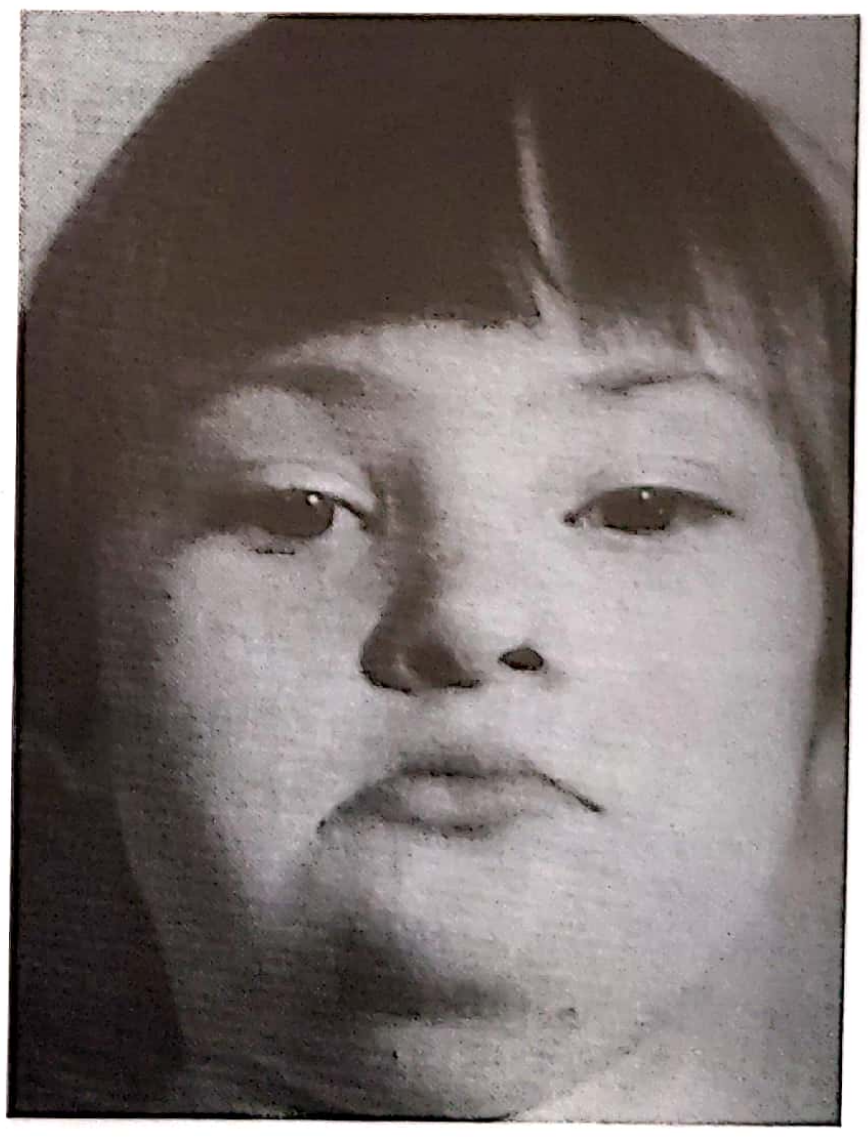

Fig. 8.21. Sindromul Down. Nas scurt, lat, cianotic, cu șa turtită. Limba este mărită și proemină. Fante palpebrale oblice.

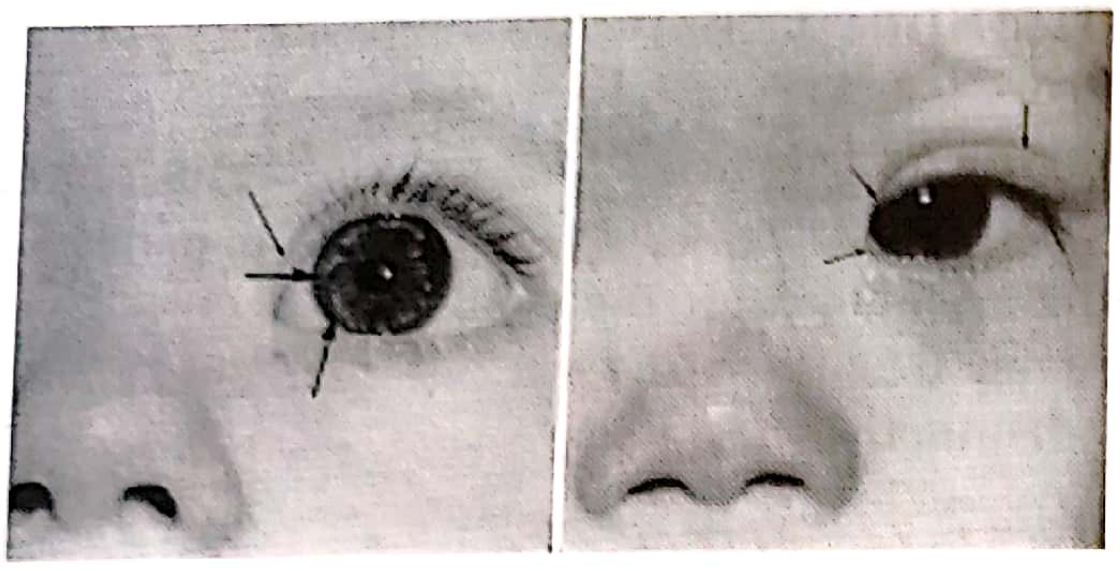

Fig. 8.22. Sindromul Down, petele Brushfield și pliul epicantal intern

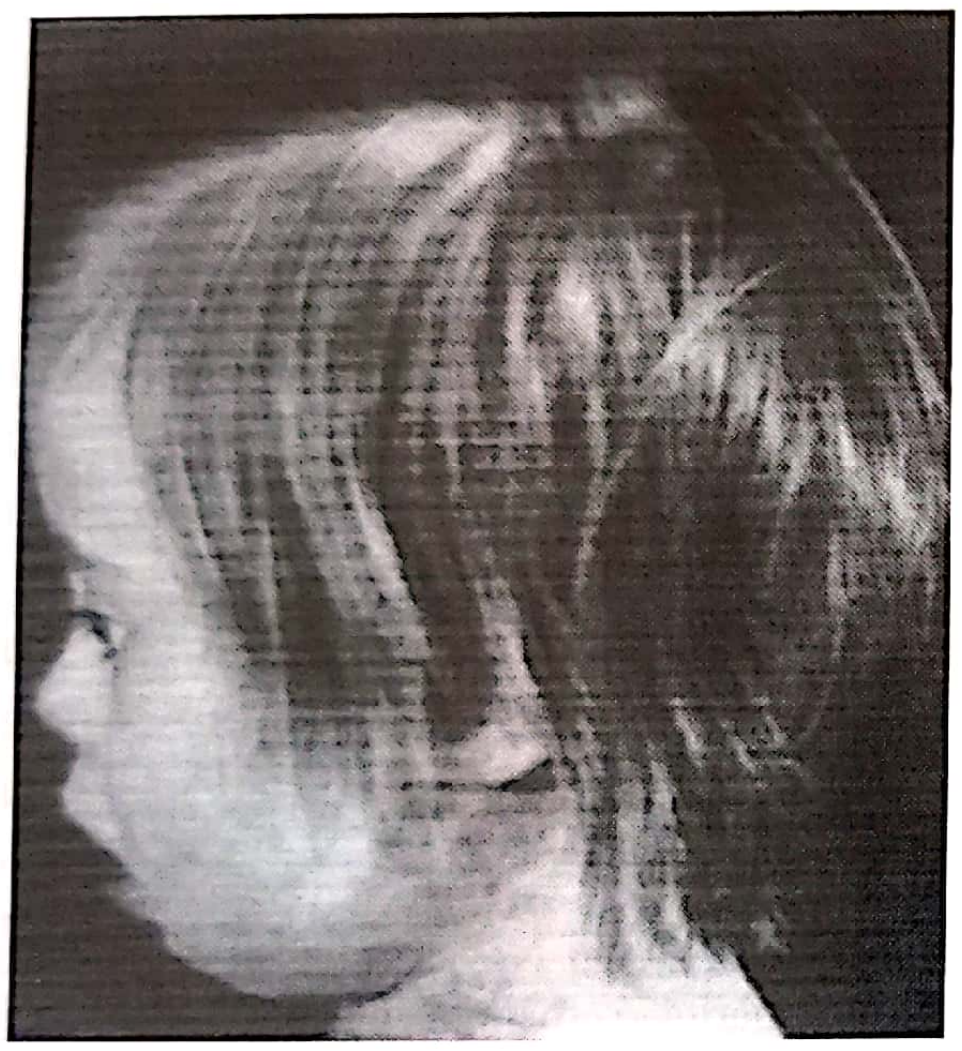

Fig. 8.23. Sindromul Down

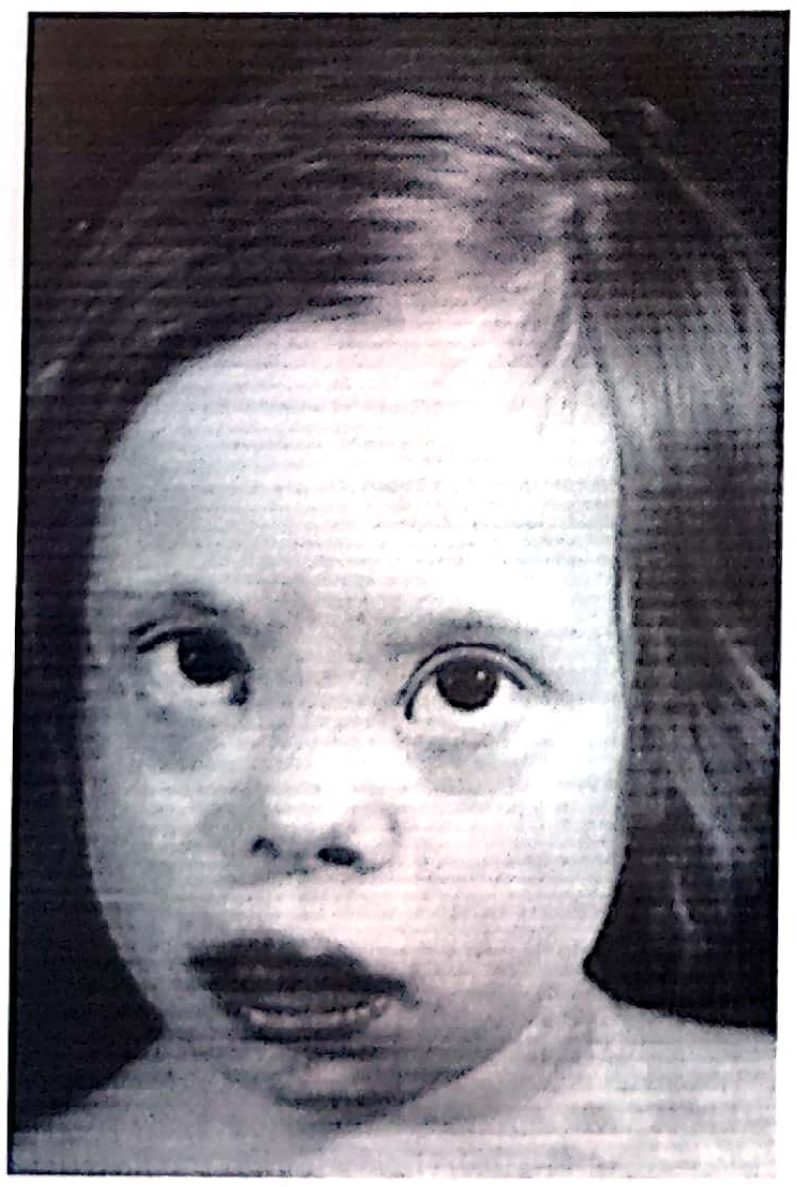

Fig. 8.24. Sindromul Down

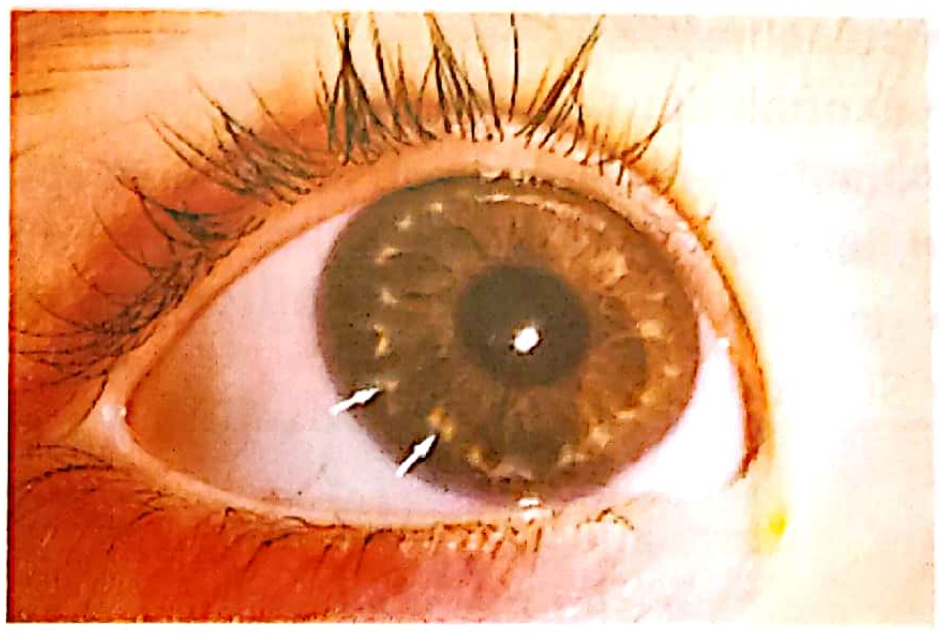

Fig. 8.25. Sindromul Down, petele Brushfield

  - fante palpebrale oblice, cu pliuri epicantale în unghiul intern al ochiului (**Fig. 8.26**);
  - malformații ale urechii: urechi jos inserate, mici, rotunde și displazice, helixul are aspect rulat, iar antehelixul este proeminent;
  - șa nazală adâncită;
  - frunte bombată;
  - limbă protrudată datorită unei cavități orale mici și a limbii mărite în apropierea amigdalelor;
  - gât scurt;
  - pete albe pe iris, așa numitele pete Brushfield (apar la 85–90% din cazuri). Aceste pete sunt mici, albicioase, rotunde sau neregulate și se dispun ca o coroană la joncțiunea treimii mijlocii cu treimea externă a irisului (**Fig. 8.22, 8.25**);

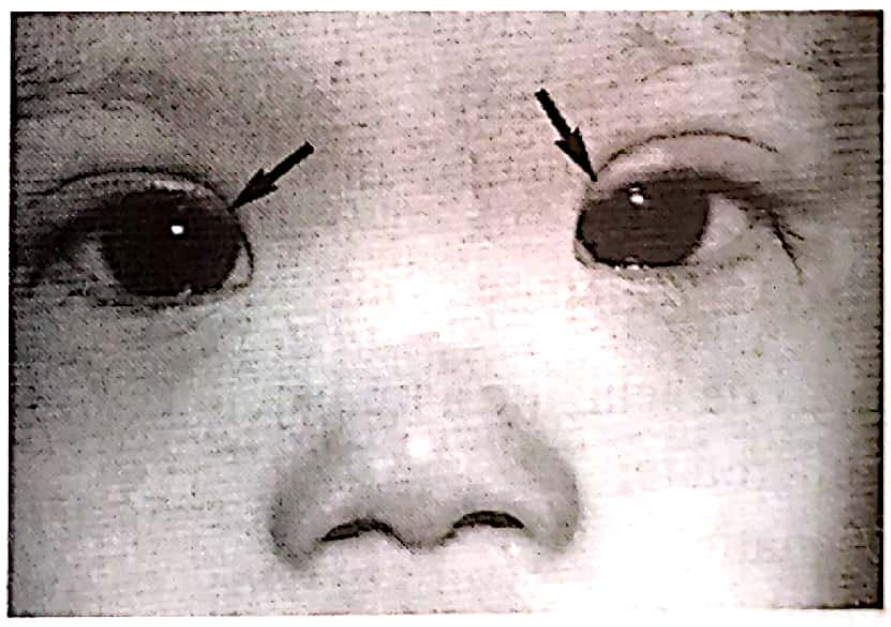

Fig. 8.26. Sindromul Down, pliuri epicantale interne

  - profil plat;
  - boltă palatină înaltă și îngustă;
- hipotonie musculară;
- hiperlaxitate articulară;
- mâini și picioare scurte.

Alte condiții asociate cu Sindromul Down:

- **anomalii cardiace congenitale** apar la 40–50% dintre nou-născuții cu sindrom Down. Dintre aceştia 30–40% pot prezenta defect septal atrio-ventricular complet;

- malformaţii ale urechii: conductul auditiv este mic, iar hipoacuzia şi surditatea pot afecta 50% din pacienții cu sindrom Down la orice vârstă;
- boala celiacă;
- anomalii oculare: cataractă congenitală, strabism convergent, blefarite, nistagmus;
- disfuncții tiroidiene;
- anomalii scheletale;
- demență.

12. TRISOMIA 13 SAU SINDROMUL PATAU

Este o anomalie cromozomială, în care pacientul prezintă un cromozom 13 suplimentar, datorită non-disjuncției cromozomului în timpul meiozei (**Fig. 8.27**). **Clinic** prezintă:

- retard mental şi motor;
- polidactilie;

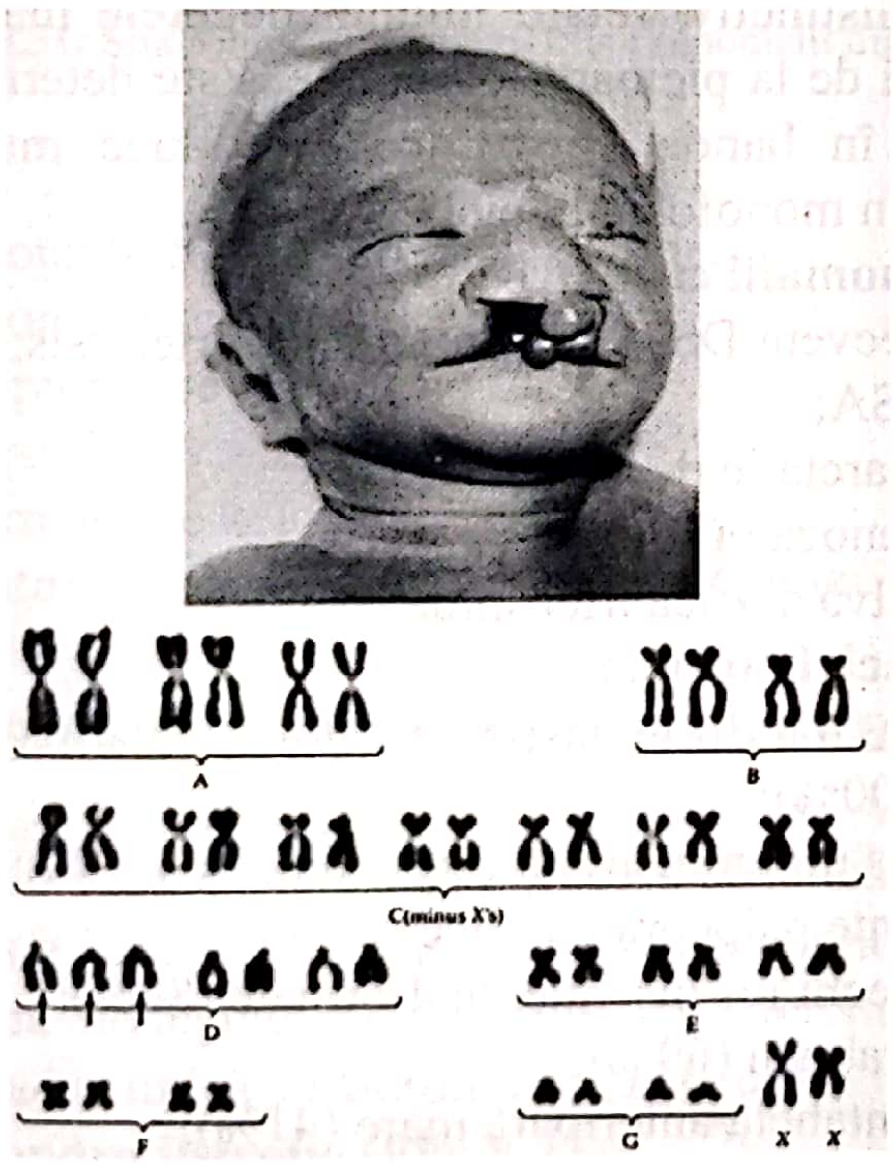

Fig. 8.27. Sindromul 27 Sindromul Patau
Sursa: cas.bellarmine.edu/.../gen30.gif

- microcefalie;
- urechi jos inserate;
- holoprosencefalie;
- defecte cardiace: dextrocardie, DSA, DSV, PCA
- **defecte structurale oculare:**
  - microftalmie, ochi apropiaţi (hipotelorism) sau chiar fuzionaţi într-unul singur; sau anoftalmie;
  - anomalia Peters;
  - cataractă;
  - coloboma;
  - displazie retiniană sau dezlipire de retină;
  - nistagmus senzorial;
  - hipoplazia nervului optic;
  - micrognaţie;
  - despicături de palat sau de buză;
  - meningomielocel;
  - hipoacuzie parţială sau totală
  - anomalii genitale
  - malformaţii viscerale multiple: biliare, pancreatice, malpoziţii intestinale, hernii abdominale.

13. TRISOMIA 18 SAU SINDROMUL EDWARDS

Se datorează prezenței a trei copii ale cromozomului 18. **Clinic** (**Fig. 8.29**) prezintă:

- retard mental şi de creştere;
- deficit de alimentare şi de respiraţie;
- artogriposis (**Fig. 8.28**), afecțiuni musculare ce determină multiple contracturi la naştere;
- criptorhidie;
- **cranio-facial:**
  - microcefalie, cap alungit (occiput proeminent), cu diametrul bifrontal îngust;
  - urechi jos inserate malformate;
  - micrognaţie şi retrognaţie;
  - microstomie;
  - boltă palatină îngustă;

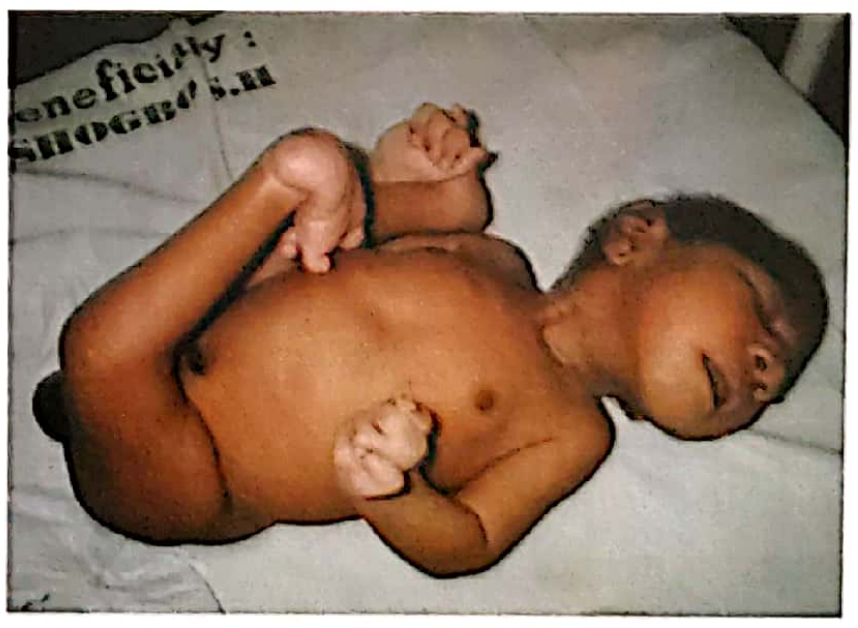

Fig. 8.28. Sindromul Edwards
Sursa: www.ispub.com

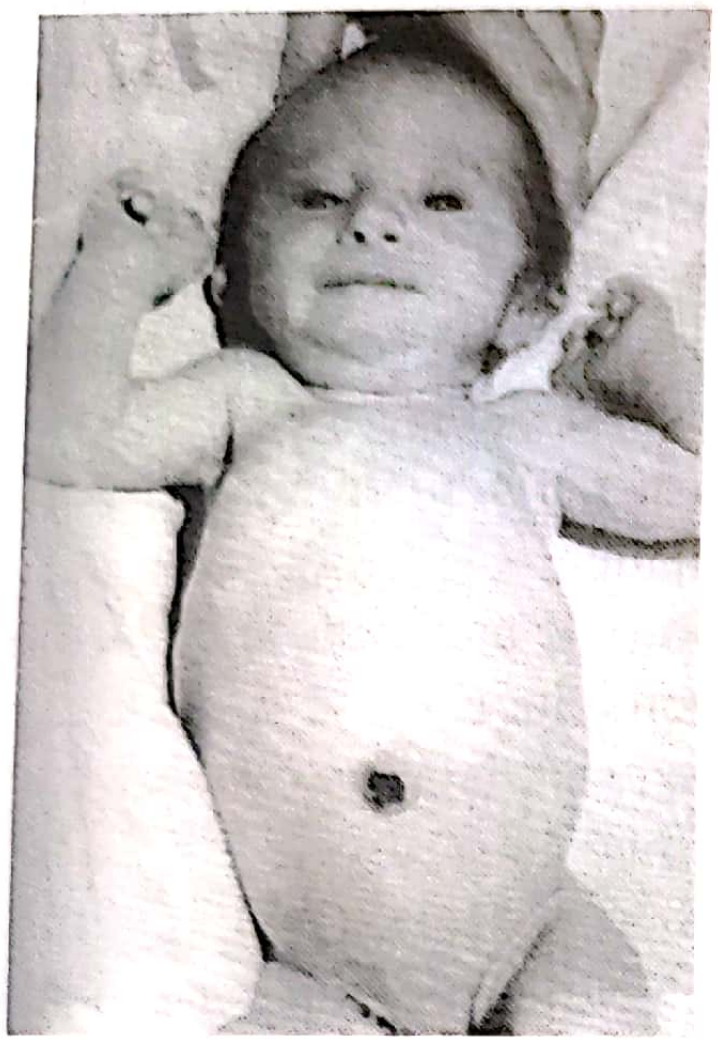

Fig. 8.29. Trisomia 18

- despicături de palat sau buză;
- nas orientat în sus, scurt, atrezie coanală;
- fante palpebrale înguste;
- hipertelorism;
- ptoză palpebrală;
- coloboma;
- catarctă

– anomalii ale scheletului mâinii;

– **anomalii cardiace**:

- DSV, DSA, PDA;
- coarctație de aortă;
- tetralogia Fallot;
- transpoziția vaselor mari;
- sindrom de inimă stângă hipoplastică;

– anomalii renale, intestinale, hernii, pectus carrinatum.

14. TRISOMIA 22P SAU CAT EYE SYNDROME

Este determinat de duplicarea în tandem a cromozomului proximal 22q, având drept consecințe:

– coloboma irisului (**Fig. 8.30**)

– hipertelorism;

– fante palpebrale oblice;

– depresiuni preauriculare;

– atrezie anală;

– malformații renale și **cardiace**: anomalii ale venelor pulmonare, tetralogia Fallot, DSV, venă cavă superioară persistentă, întreruperea venei cave inferioare, atrezie de tricuspidă.

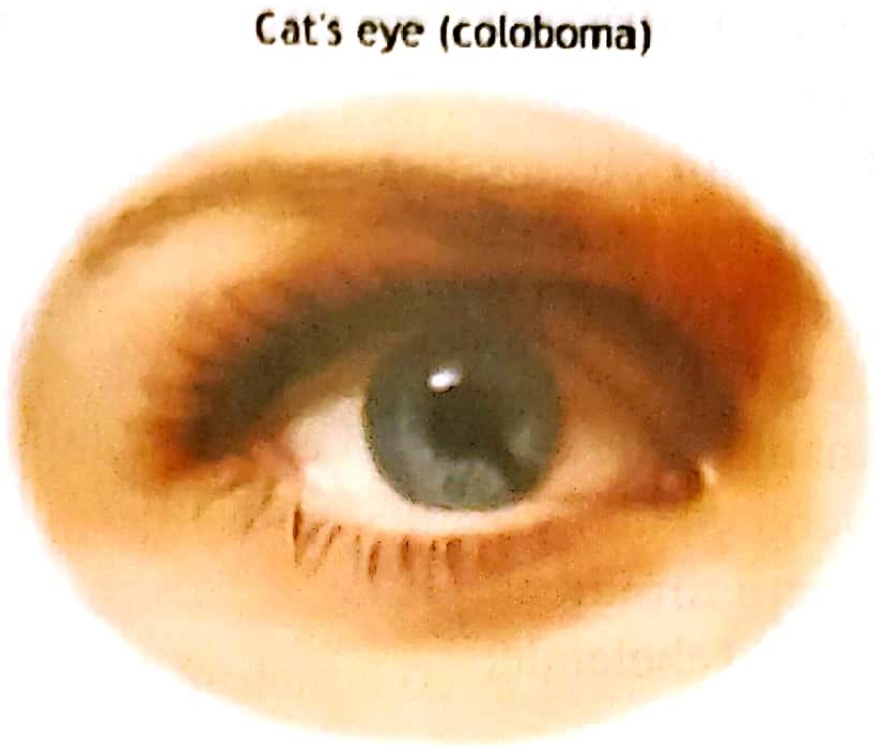

Fig. 8.30. Sindromul Trisomia 22p (Cat Eye Syndrome) colobom irian. Sursa: http://medicalimages.allrefer.com

15. SINDROMUL RUBINSTEIN-TAYBI

Este un sindrom malformativ, caracterizat prin facies distinctiv, retard mintal, degetele mari de la mâini și de la picioare foarte late. Este determinat de deleția în banda 16p13, care produce mutații în adenozin monofosfatul ciclic.

– **Anomalii cardiace** (33%):

- frecvent DSV și patent ductus arteriosis;
- DSA;
- coarctație de aortă;
- stenoză pulmonară;
- valvă aortică tricuspidă;

– **Facial** prezintă:

– maxilar hipoplastic, cu boltă palatină îngustă (100%);

- nas proeminent, în formă de cioc (90%);
- fante palpebrale oblice (88%);
- urechi jos inserate, malformate (84%);
- strabism (69%);
- fontanelă anterioară mare (41%);
- microcefalie (35%);
- dinți în malpoziție înghesuiți;
- buză superioară scurtă;
- buză inferioară proeminentă;

Aceste semne pot să nu fie evidente în copilărie, dar se accentuează odată cu vârsta.

Alte manifestări:

– anomalii digitale (**Fig. 8.31**);

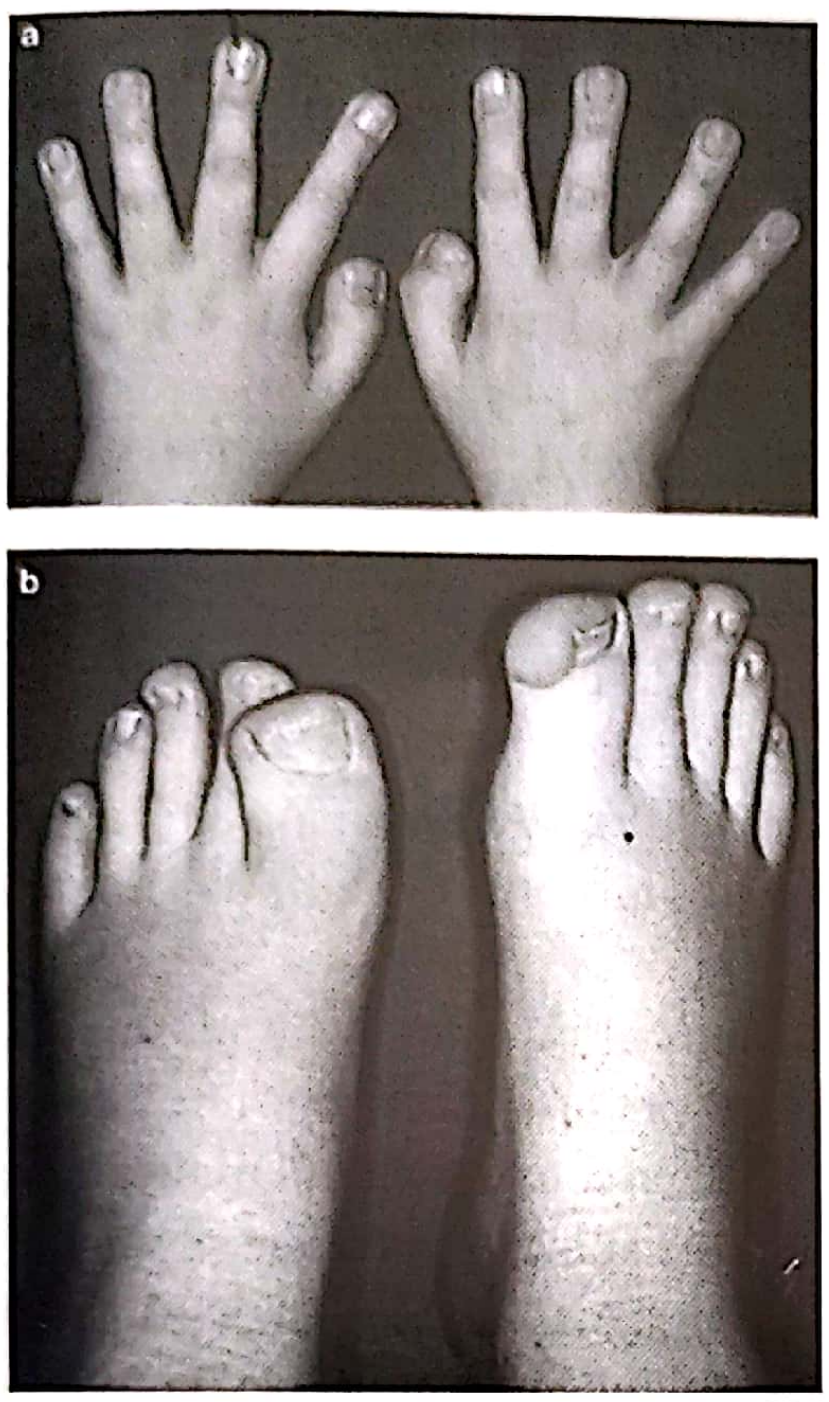

Fig. 8.31. Sindromul Rubinstein-Taybi (anomalii digitale).
Sursa: www.nature.com

- anomalii de creştere şi dezvoltare;
- anomalii scheletale ;
- criptorhidie (78%);
- hirsutism;
- formare de keloid;
- aritmii cardiace datorate succinilcolinei.

16. SINDROMUL ELLIS-VAN CREVELD

Este o boală genetică de etiologie necunoscută, dar recent s-a identificat gena EVC, care va conduce la o mai bună înţelegere. Nu are facies caracteristic.

Tetrada clinică a sindromului [12] constă în:

1. condrodistrofie (Fig. 8.33):
- statură mică 109–155 cm;
- membrele superioare scurte, nedezvoltate;
- malformaţia oaselor carpului;

2. polidactilie (constant):
- bilaterală;
- la mâini în majoritatea cazurilor; la picioare în 10% din cazuri;

3. displazie ectodermală (93% din cazuri):
- păr rar;
- unghii hipoplastice, dismorfice şi friabile; în unele cazuri pot fi complet absente;
- anomalii dentare (**Fig. 8.32, 8.34**):
  - dinţi neonatali;
  - anodonţia parţială;

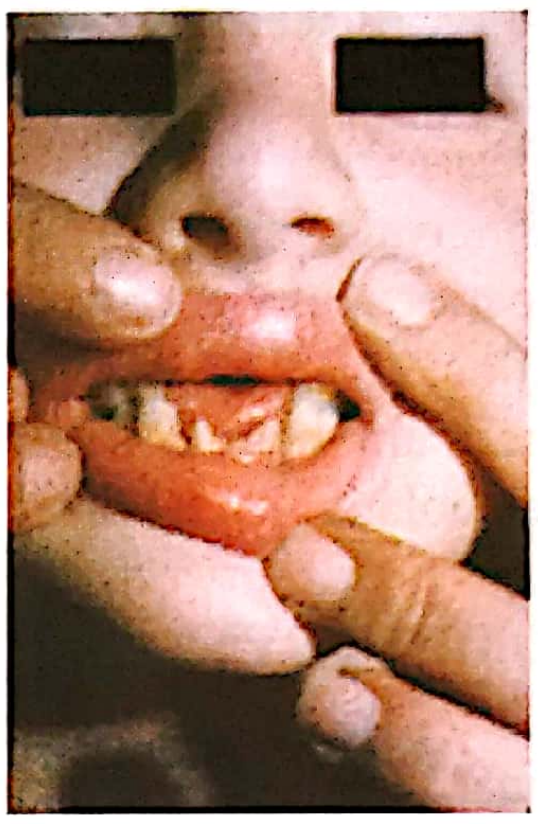

Fig. 8.32. Sindromul Ellis van Creveld: anomalii dentare
Sursa: www.ojrd.com/content/figures

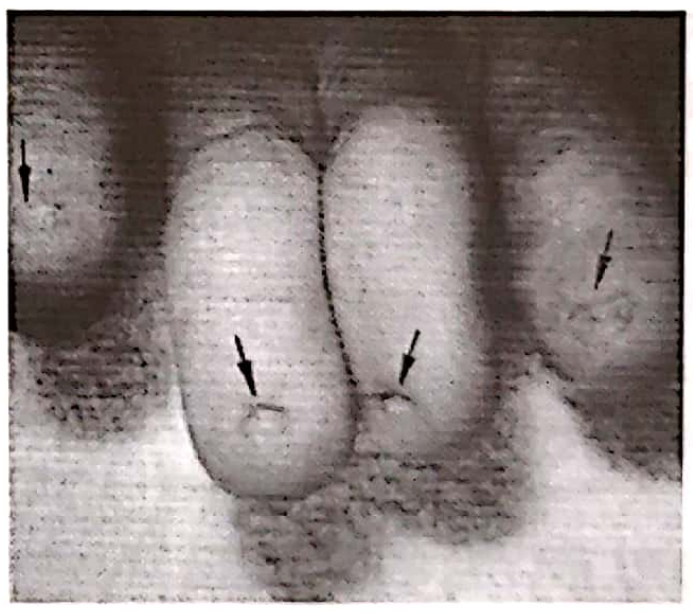

Fig. 8.33. Sindromul Ellis van Creveld: femeie de 53 ani cu hipoplazia unghiilor

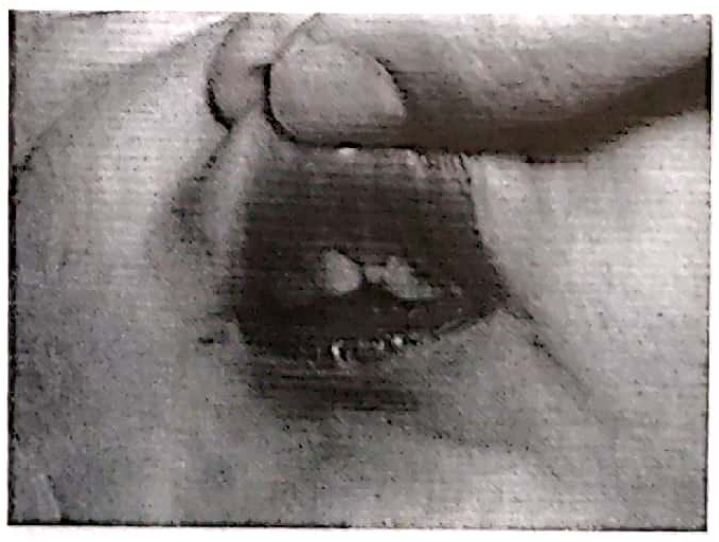

Fig. 8.34. Incisivi prematuri, malformaţi la un nou-născut cu sindrom Ellis van Creveld

- dinți mici;
- erupție întârziată;
- hipoplazia smalțului, formă dentară anormală, malocluzii;
- creastă alveolară inferioară subțire;

4. anomalii cardiace (apar la 50–60% dintre indivizi):

- cea mai frecventă anomalie: atriul comun (40%)
- alte anomalii cardiace: DSV, DSA, PCA.

Facial prezintă:

- fuziunea părții anterioare a buzei superioare la marginea gingivală, rezultând astfel absența vestibulului superior; buza prezintă un șanț în formă de V în mijloc;
- buză superioară scurtă, legată prin fren la marginea alveolară.

17. SINDROMUL FRYNS

Este determinat de anomalii ale cromozomilor 15, 6, 22 și se manifestă prin:

- hernie diafragmatică congenitală;
- hipoplazia extremităților;
- malformații **cardiace**, de exemplu, DSV.
- **Facial** prezintă:
  - șa nazală lată;
  - microretrognație;
  - helix anormal;
  - palatoschizis;
  - cornee opacă.

18. SINDROMUL KEUTEL

Este determinat de mutația genei care se află pe locusul 12p13.1-p12.3, genă care codifică proteina Gla. Se manifestă prin:

- facies caracteristic;
- multiple stenoze pulmonare;
- hipoacuzie;
- brahitelefalangism;
- calcifierea/osificarea cartilajelor de la nivelul ureche externă, nas, laringe, trahee, coaste, epiglotă, tiroidă, aripa nasului. Datorită acestora, apar infecții respiratorii recurente, hipoacuzie și creștere redusă. Poate să apară și calcifierea cerebrală.

Facial prezintă:

- hipoplazia etajului mijlociu al feței (maxilo-nazal);
- șa nazală adâncită;
- aripi nazale mici.

19. SINDROMUL SMITH-LEMLI-OPITZ (SLOS)

Este cauzat de un defect al sintezei colesterolului, datorită deficienței 3 beta-hidroxisterol-delta7-reductaza (DHCR7), ultima enzimă în sinteza sterolului. Se manifestă prin multiple anomalii congenitale și retard mental:

- nivel redus al colesterolului plasmatic, dar nivel crescut al precursorilor colesterolului;
- persoanele afectate prezintă multiple malformații congenitale și mor în primele săptămâni de viață;
- sindactilie la al 2-lea și la al 3-lea deget;
- murmur/cianoză/dificultăți respiratorii datorită **defectelor cardiace** (DSA, DSV) și pulmonare congenitale;
- aparat genital incomplet la sexul masculin, hipospadias.

Facial prezintă:

- microcefalie;
- micrognație, microglosie;
- palatoschizis;
- boltă palatină adâncă;
- creste alveolare late;
- chisturi linguale;
- vârful nasului lat, nări anterotate;
- ptoză palpebrală;
- pliuri epicantale;
- strabism;
- cataractă;
- urechi jos inserate, oblice;
- gât membranat, palmat.

20. SINDROMUL SIMPSON-GOLABI-BEHMEL *(BULDOG SYNDROME)*

Este de două tipuri. **Tipul I** este determinat de mutația genei pentru glypcan-3 (GPC3), de pe cromozomul Xq26. Se transmite X link-at recesiv.

Descriere:

- creștere accentuată pre și postnatal în înălțime și în greutate;
- **defecte cardiace** congenitale: aritmie, DSV;
- alte anomalii congenitale: degete și mâini scurte;
- **facial**:
  - facies aspru, bulldog like;
  - macrostomie;
  - mandibulă mare protrudată;
  - limbă mare;
  - despicătura buzei inferioare;
  - despicături submucoase ale palatului;
  - șanț pe linia mediană a limbii, creasta alveolară inferioară;
  - anomalii dentare;
  - șa nazală lată;
  - vârful nasului îndreptat în sus;
  - urechi în formă de cupă;
  - voce răgușită;
  - cataractă;
  - macrocefalie;
  - gât scurt.

21. SINDROMUL ALCOOLIC FETAL *(FETAL ALCOHOL SYNDROME)*

Sindromul Alcoolic Fetal este un ansamblu de modificări care apar la fătul a cărui mamă a consumat alcool în cantități semnificative pe durata sarcinii (peste 80 g alcool pur/zi) și se manifestă prin triada:

1. dismorfism facial caracteristic;
2. retard al creșterii pre- și postnatal;
3. afectare neurologică nespecifică sau complexă (pareze cerebrale) cu microcefalie și întârziere mentală în grade variabile (QI 15-60).

Dismorfismul facial cuprinde (**Fig. 8.35**):

- filtrum aplatizat;
- hipertelorism;
- deprimarea rădăcinii nasului;
- nas scurt anteversat „în trompetă";
- orificii nazale mici;
- buza superioară subțire, dând impresia unui zâmbet permanent;
- frunte bombată;
- hipoplazia etajului facial mijlociu;
- retro- sau micrognatism;

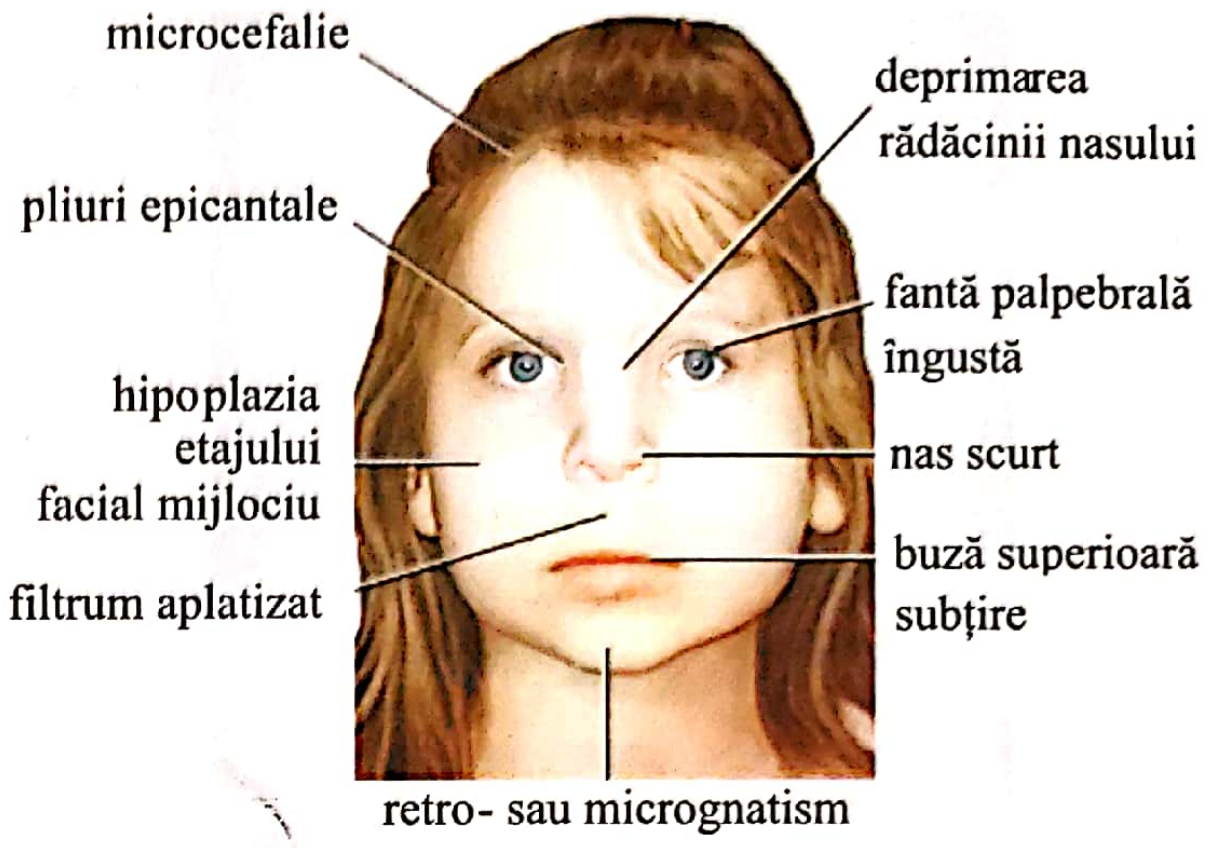

Fig. 8.35. Sindromul alcoolic fetal
Sursa: www.nhm.nih.gov/.../ency/imagepages/19842.htm

- boltă palatină ogivală;
- retroversia pavilioanelor auriculare.

Malformații asociate:

- **cardiace**: DSA, mai rar DSV;
- hemangioame mici;
- membre superioare (40%): falange distale mici, unghii mici, clinodactilie;
- dermatoglife anormale;
- organe genitale externe: labii mari
- mai rar:
  - microftalmie;
  - spina bifida;
  - agenezia de corp calos;
  - tetralogia Fallot;
  - coartație de aortă;
  - meningomielocel.

22. SINDROMUL HURLER *(GARGOILISM)*

Este o afecțiune genetică (**Fig. 8.36–8.39**) ce constă în deficiența alfa-L iduronidaza, care este o enzimă ce scindează mucopolizaharidele în lizozomi. În lipsa ei apar heparan și dermatan sulfații. Simptomele apar în timpul copilăriei și moartea poate surveni datorită afectării organelor. Copiii sunt normali la naștere, dezvoltarea caracteristicilor bolii începe la vârsta de un an:

- deteriorare progresivă, hepato-splenomegalie, nanism;
- retard mental și de creștere;

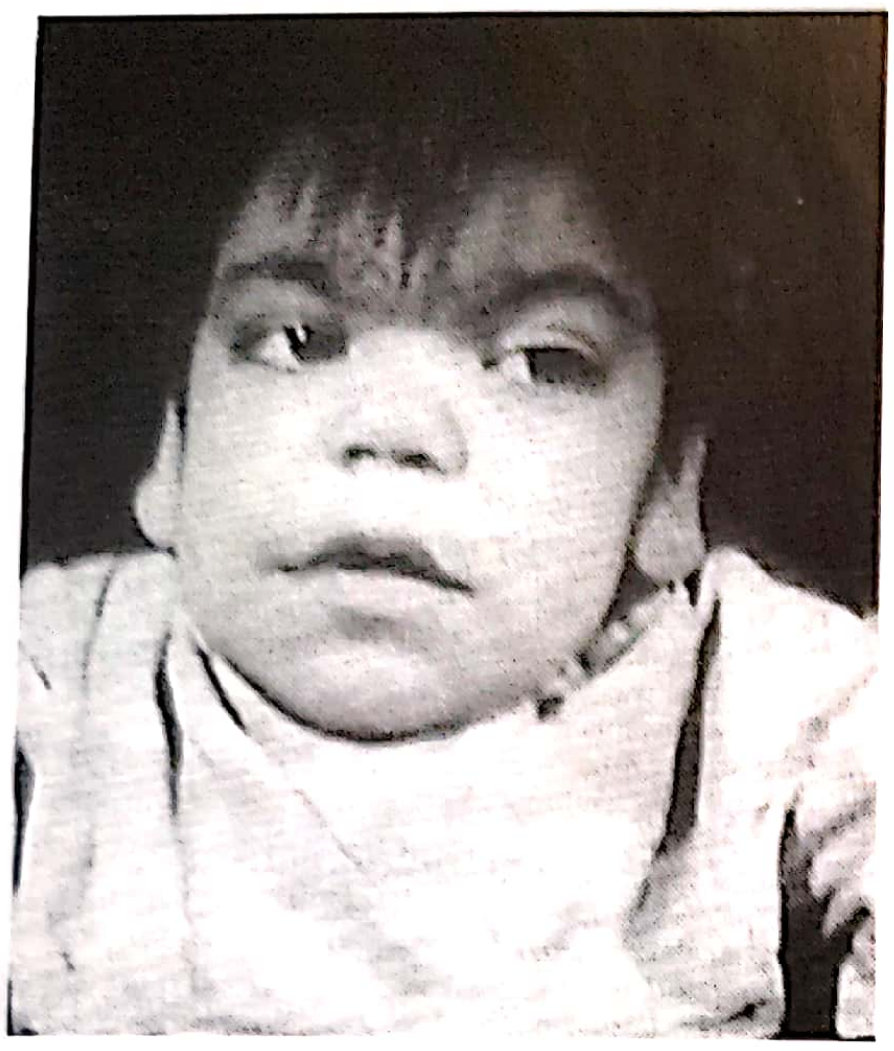

Fig. 8.36. Sindromul Hurler

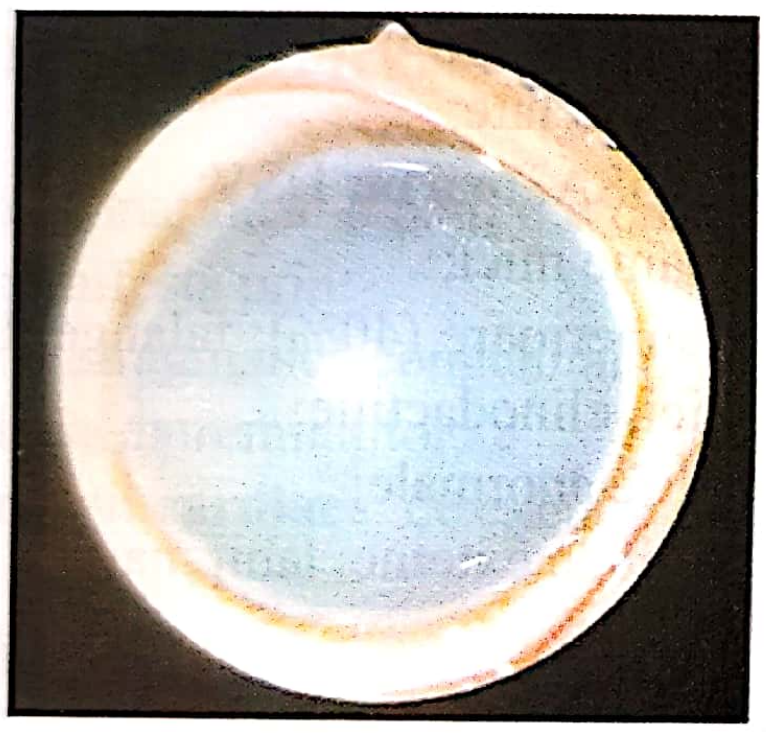

Fig. 8.37. Sindromul Hurler: opacitate corneană (Clinical Ophthalmology, Kanski)

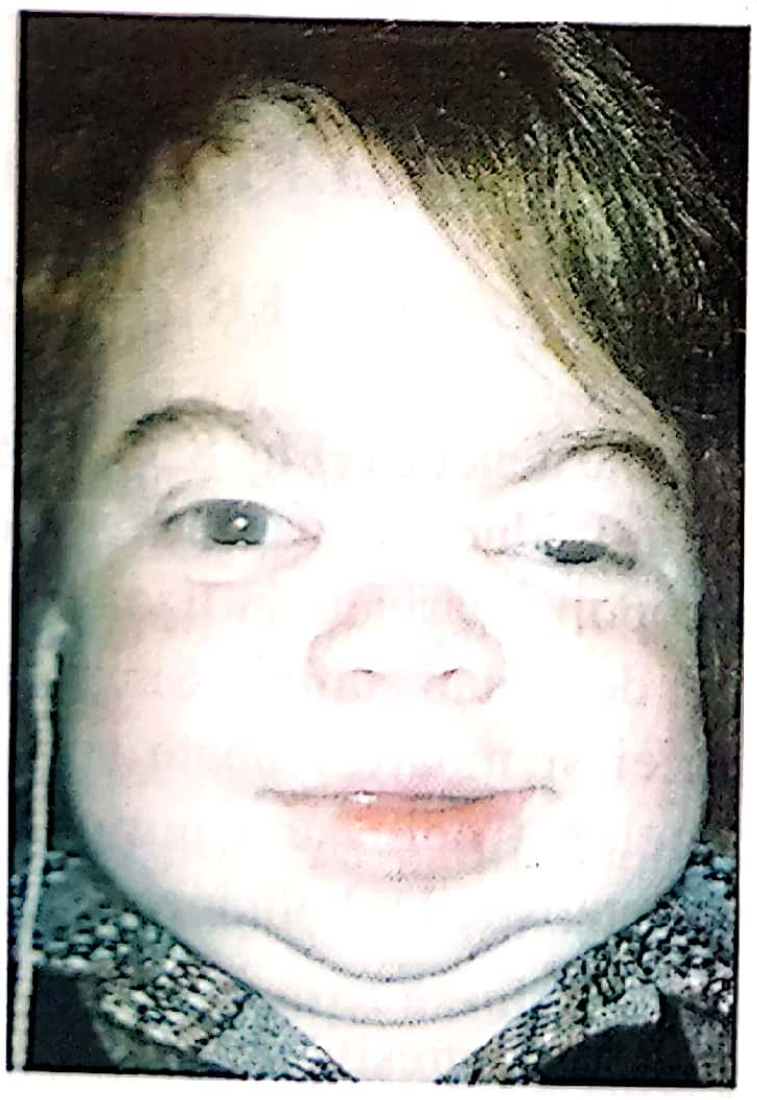

Fig. 8.38. Sindromul Hurler (Clinical Ophthalmology, Kanski)

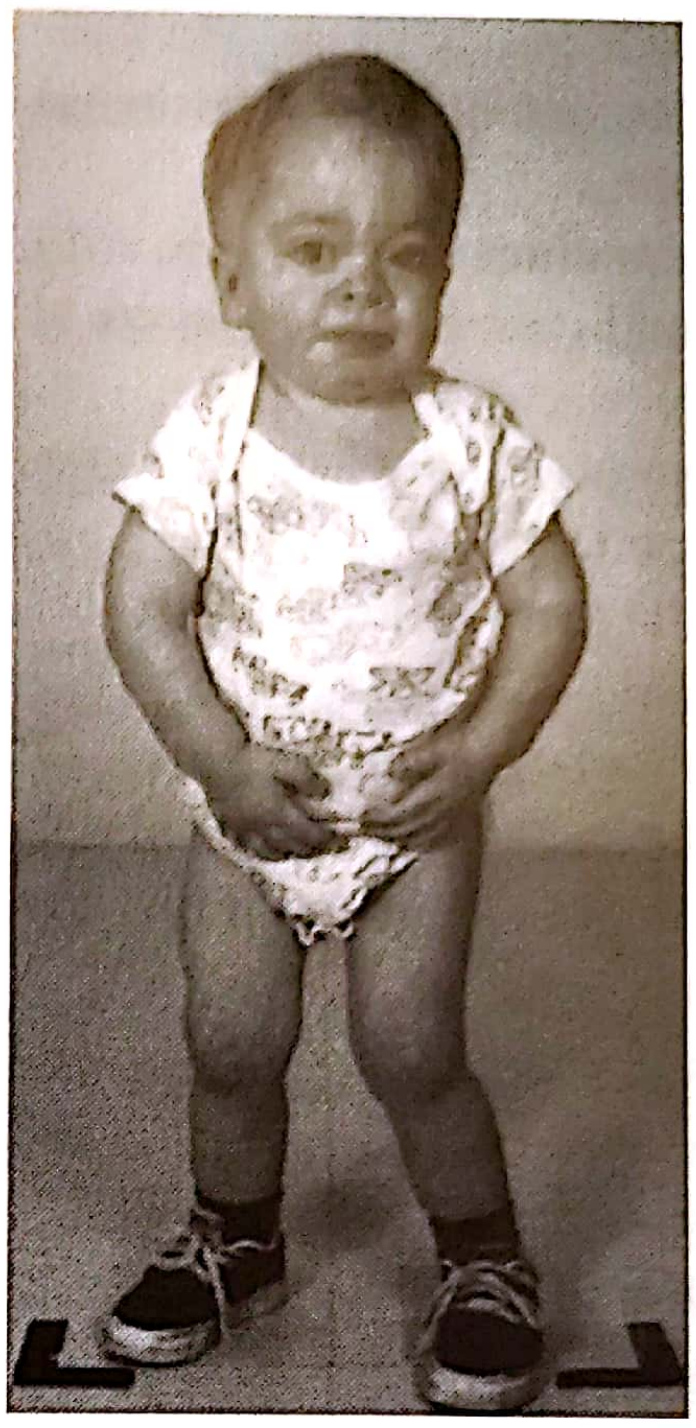

Fig. 8.39. Sindromul Hurler (Gargoilism)
Sursa: http://medgen.genetics.utah

- moartea apare frecvent în jurul vârstei de 10 ani datorită obstrucţiei căilor respiratorii, infecţiilor respiratorii, complicaţiilor cardiace;

vorbire limitată datorită hipoacuziei şi limbii proeminente;

- cu timpul apar opacifieri ale corneei şi degenerescenţă retiniană;
- sindrom de tunel carpian, limitarea mişcărilor articulare;
- gât scurt;
- hernii;
- cardiomegalie;
- hepatomegalie;

Facial:

- profil plat, facies grotesc;
- şa nazală adâncită, vârful nasului lat, narine larg deschise;
- frunte proeminentă;
- obraji proeminenţi;
- buze groase;
- gura este ţinută deschisă, în special după vârsta de trei ani;
- orbite aplatizate.

23. SINDROMUL MARFAN

Sindromul Marfan este determinat de o anomalie autozomal dominantă a genei FBN1 de pe cromozomul 15, care codifică o glicoproteină, numită fibrilina 1, responsabilă de integritatea structurală a sistemului scheletic, ocular şi cardio-vascular.

- Manifestări **osoase**:
  - – înălțime mult peste medie;
  - – membre superioare foarte lungi;
  - – degete subțiri şi lungi (arahnodactilie);
  - – scolioză;
  - – pectus excavatum;
  - – pectus carrinatum;
  - – hiperlaxitate articulară;
  - – protruzie acetabulară;
  - – picior deformat în pes planovalg.
- Manifestări **cardio-vasculare** (sunt cele mai serioase şi se întâlnesc la 90% dintre pacienți):
  - – dilatația aortei ascendente ce predispune la disecția aortei ascendente;
  - – prolapsul valvei mitrale;
  - – dilatația arterei pulmonare.
- Manifestări **oculare**:
  - – subluxația cristalinului (70%);
  - – dezlipire de retină;
  - – glaucom;
  - – enoftalmie;
  - – fante palpebrale oblice în jos;
  - – cornee plană;
  - – miopie;
  - – coloboma irisului.

Criterii de diagnostic pozitiv pentru sindromul Marfan

Sistem	Criterii majore	Criterii minore
Criterii scheletice (cel puțin două criterii majore sau un criteriu major şi 2 criterii minore)	• pectus carrinatum/pectus excavatum – care necesită intervenție chirurgicală • raportul distanțelor vertex-simfiză pubiană / simfiză pubiană – sol sub 0,85 • creşterea raportului lungime brațe/înălțime peste 1,05 • semnul pumnului şi semnul policelui positive* • scolioză > 20° sau spondilolistezis • deformarea piciorului în pes planovalg • protruzia acetabulară de orice grad observată radiografic	• pectus excavatum moderat • hiperlaxitate articulară • boltă palatină ogivală • dinți suprapuşi • dismorfie craniofacială: - dolicocefalie, - hipoplazie malară, - enoftalmie, - retrognatism, - fante palpebrale oblice de sus în jos
Criterii oculare (criteriul major sau cel puțin două criterii minore)	• ectopia lentis (luxația cristalinului)	• cornee plană • alungirea axei globului ocular (ultrasonografic) • iris hipoplastic sau musculatură ciliară hipoplastică
Criterii cardio-vasculare (cel puțin un criteriu major sau cel puțin un criteriu minor)	• dilatarea aortei ascendente • disecția aortei ascendente	• prolapsul valvei mitrale • dilatarea arterei pulmonare la pacienții sub 40 ani • calcificarea inelului valvei mitrale la pacienții sub 40 ani
Criterii pulmonare	nu există	• Pneumotorax spontan
Piele şi meninge (criteriul major sau un criteriu minor)	• ectazie durală evidențiată prin RMN şi CT	• striații atrofice • hernii recurente sau postoperatorii
Criterii pe bază de istoric familial (un criteriu major)	Părinte, copil sau frate/soră care prezintă: • mutația genei FBN1 • haplotip moştenit al genei FBN1 asociat cu diagnosticul de sindrom Marfan în familie	

* *Semnul pumnului: policele şi indexul se suprapun când înconjoară articulația radiocarpiană contralaterală.*
Semnul policelui (Steinberg): policele flexat în palmă depăşeşte marginea ulnară a mâinii

BIBLIOGRAFIE

1. **C. Mavroudis**, *Pediatric Cardiac Surgery*, ed. 3, **2003**, Mosby.
2. **R.M. Freedom, Shi-Joon Joo**, *The Natural and Modified History of Congenital Heart Disease*, Boston, Blackwell Pub., 2004.
3. **J.F. Stark, M.R. de Leval, V.T. Tsang**, *Surgery for Congenital Heart Defects*, ed. 3, Wiley, 2006.
4. **J.K. Perloff**, *Clinical Recognition of Congenital Heart Disease*, ed. 5, Philadelphia, Saunders, 2003.
5. **R.N. Anderson**, *Pediatric Cardiology*, ed. 2, New-York, Churchill Livingstone, 2002.
6. *Nada's Pediatric Cardiology*, ed. 2, Philadelphia, Saunders-Elsevier, 2006.
7. **Kirklin, Barrat-Boyes**, *Cardiac Surgery*, ed. 3, New-York, Churchill Livingstone, **2005**.
8. **M.A. Gatzoulis**, *Diagnostic and Management of Adult Congenital Heart Disease*, New-York, Churchill Livingstone, 2003.
9. **G. Wernovsky**, *Clinics In Perinatology*, Philadelphia, Elsevier-Saunders, 2005.
10. **S.B. Litwin**, *Color Atlas of Congenital Heart Surgery*, ed. 2, Springer, New York, 2007.
11. **I. Socoteanu**, *Tratat de patologie chirurgicală cardio-vasculară*, Bucureşti, Editura Medicală, 2007.
12. **E. Potra**, *Radiodiagnostica angiografica anatomo-funzionale delle cardiopatie congenite*, Montecatini, 1972.
13. **Robin NH., Shprintzen RJ.**, *Defining the clinical spectrum of deletion 22q11.2.* „J.Pediatr." 2005, 147(1):90-6.
14. www.en.wikipedia.org
15. www.nidcd.nih.gov/health/voice/velocardio.htm
16. www.medterms.com
17. www.emedicine.com
18. www.cfcsyndrome.org
19. www.rarediseases.about.com
20. www.thefetus.net
21. www.chw.org
22. http://catinist.fr
23. **Socoteanu I.** , *Tratat de patologie chirurgicală cardio-vasculară*, Bucureşti, Ed. Medicală, 2007.

DIAGNOSTICUL ELECTROCARDIOGRAFIC

SECȚIUNEA II **CAPITOLUL 9**

DORU DUMBRAVĂ

1. INTRODUCERE
2. ELECTROCARDIOGRAMA PEDIATRICĂ NORMALĂ
   - 2.1. Derivațiile standard utilizate în clinică
   - 2.2. Proiecția vectorilor pe derivații
   - 2.3. Noțiuni de bază ale electrocardiografiei
   - 2.4. Electrocardiograma normală
     - 2.4.1. Ritmul cardiac
     - 2.4.2. Frecvența cardiacă
     - 2.4.3. Axa electrică a cordului (axa QRS, axa undei T și unghiul QRS-T)
       - 2.4.3.1.Metoda aproximării succesive a axei QRS
       - 2.4.3.2.Axa undelor P, T și unghiul QRS-T
     - 2.4.4. Intervale
     - 2.4.5. Amplitudinea QRS, raportul R/S
     - 2.4.6. Unda Q
     - 2.4.7. Segmentul ST și unda T
3. ELECTROCARDIOGRAMA NORMALĂ LA SUGAR ȘI COPIL
   - 3.1. Particularități
   - 3.2. Electrocardiograma neonatală
   - 3.3. Caracteristicile electrocardiogramei pediatrice pe grupe de vârstă
4. HIPERTROFIILE
   - 4.1. Hipertrofiile atriale
   - 4.2. Hipertrofiile ventriculare
     - 4.2.1. Hipertrofia ventriculară dreaptă
     - 4.2.2. Hipertrofia ventriculară stângă
     - 4.2.3. Hipertrofia biventriculară
5. MODIFICĂRI DE POZIȚIE ALE CORDULUI ȘI LOCALIZAREA CAVITĂȚILOR
   - 5.1. Dextrocardia
   - 5.2. Dextroversia (dextrorotația)
6. PRINCIPALELE ANOMALII ALE ELECTROCARDIOGRAMEI NEONATALE
   - 6.1. Anomaliile axei undei P
   - 6.2. Anomaliile axei complexului QRS
   - 6.3. Hipertrofia cavităților
   - 6.4. Tulburări de conducere intraventriculare
7. TULBURĂRILE DE CONDUCERE VENTRICULARE
   - 7.1. Blocul de ramură dreaptă
   - 7.2. Blocul de ramură stângă
   - 7.3. Blocurile fasciculare stângi (hemiblocuri)
   - 7.4. Blocurile/tulburările de conducere intraventriculare
   - 7.5. Preexcitația
     - 7.5.1. Semnificația clinică a sindromului WPW
8. MODIFICĂRILE SEGMENTULUI ST ȘI ALE UNDEI T
   - 8.1. Hipertrofia ventriculară de tip *strain*
   - 8.2. Pericardite
   - 8.3. Miocardite
   - 8.4. Cardiomiopatii
   - 8.5. Displazia/cardiomiopatia aritmogenică de ventricul drept
   - 8.6. Sindromul de QT lung
   - 8.7. Sindromul Brugada
   - 8.8. Sindromul de QT scurt
   - 8.9. Ischemia miocardică
   - 8.10.Tulburări electrolitice
9. TEHNICI ELECTROCARDIOGRAFICE SPECIALE
   - 9.1. Vectorcardiografia
   - 9.2. Mapping-ul suprafeței corporale
   - 9.3. Electrocardiografia transesofagiană
   - 9.4. Monitorizarea electrocardiografică ambulatorie Holter
10. TESTELE LA EFORT
    - 10.1. Răspunsul cardio-vascular la efort
    - 10.2. Parametrii monitorizați în cursul testelor la efort
    - 10.3. Indicațiile testelor de efort
    - 10.4. Contraindicațiile testelor de efort

BIBLIOGRAFIE

Redactare medicală: Ion Socoteanu, Iulia Cristina Frînculescu, Marius Frînculescu

1. INTRODUCERE

La ora actuală imagistica cardiologică neinvazivă a permis trecerea de la simplul diagnostic anatomic, la explorarea funcţională în dinamică, studiul metabolismului miocardic, studii de fiziopatologie cardiacă. Aceste tehnici fac posibile precizarea prezenţei sau absenţei unei boli cardiace la copil, precum şi stabilirea tipului său anatomo-funcţional în majoritatea cazurilor.

Strategia aplicării acestor metode de investigaţie se află şi ea în plină evoluţie, influenţată atât de progresul tehnologic, cât şi de posibilităţile concrete tehnico-materiale, de preţurile de cost şi de experienţa dobândită. Aparatura tot mai sofisticată cu posibilităţi de a furniza date multiple, extrem de complexe, ce depăşesc de multe ori nevoile şi capacitatea clinicianului de a le folosi eficient pentru bolnav, începe să pună peste tot în lume problema relaţiei dintre tehnicizarea foarte înaltă, preţurile de cost tot mai mari şi utilitatea reală a informaţiilor medicale furnizate.

În acest context, în domeniul malformaţiilor cardiace congenitale (MCC) ne punem întrebarea; în ce măsură ne mai este utilă electrocardiografia? Deşi nu poate preciza tipul unei anume MCC, ea rămâne un mijloc de evaluare de primă etapă ce poate furniza unele indicii asupra tipului de MCC, precum şi informaţii asupra severităţii acesteia sau a unor probleme cardiace asociate. Un cardiolog pediatru experimentat nu va considera un consult complet fără a avea la dispoziţie şi o înregistrare ECG.

Deşi se dispune de mijloace tehnice de diagnostic tot mai sofisticate, abordarea unui copil suspectat ca purtător al unei afecţiuni cardiace trebuie făcută în mod sistematic, fără a renunţa la datele oferite într-o primă etapă de anamneză şi examenul clinic, electrocardiografie, examenul radiologic (devenit însă discutabil în unele situaţii) şi ecocardiografie. Acestea constituie bilanţul minim obligatoriu într-o primă etapă de evaluare. În funcţie de datele obţinute, se poate recurge şi la alte tehnici neinvazive, iar dacă este cazul se va apela la cateterism şi angiocardiografie.

Electrocardiograma (ECG) reprezintă înscrierea grafică a potenţialelor electrice care apar concomitent cu activitatea cardiacă. Pentru practica clinică, ea nu este, şi nici nu va fi, un mijloc de diagnostic perimat, depăşit, neputând fi înlocuită în unele domenii ale cardiologiei de cele mai noi tehnici imagistice invazive sau noninvazive.

Având o istorie de aproape două secole, cu achiziţii permanente de ordin electrofiziologic şi tehnologic, ECG este la ora actuală capabilă să furnizeze informaţii în practic orice tip de afecţiune cardiacă. Poate da indicaţii asupra poziţionării cordului în torace, a dimensiunilor cavităţilor, funcţiei şi irigaţiei miocardului, este utilă în depistarea şi urmărirea unor boli metabolice şi tulburări electrolitice şi cu răsunet cardiac, în aprecierea efectului benefic, dar şi a celui toxic al unor preparate, precum tonicardiacele, antiaritmicele, antidepresivele triciclice ş.a.

La ora actuală rămâne tehnica cea mai accesibilă, rapidă şi ieftină, fiind de neînlocuit în diagnosticarea tulburărilor de ritm şi de conducere (metodă directă de diagnostic).

Ca orice test paraclinic, trebuie interpretată în contextul datelor clinice şi al celor furnizate de celelalte investigaţii.

Este posibil ca pacienţi cu o afecţiune cardiacă organică să aibă o ECG normală, precum este posibil şi reversul situaţiei, pacienţi perfect normali pot avea modificări ECG nespecifice.

Din acest motiv, clinicianul rămâne persoana cea mai calificată pentru a interpreta o ECG, fapt ce impune ca atât specialiştii cardiologi pediatri sau cei ce se ocupă mai mult de adulţi, cât şi pediatrii şi neonatologii să fie familiarizaţi cu aspectele electrocardiografice particulare, specifice copilului.

Electrocardiografia pediatrică se justifică prin existenţa unor deosebiri la copil faţă de adult, uneori notabile, atât ale datelor normale, cât şi ale celor patologice. ECG normală suferă începând cu viaţa fetală o serie de modificări legate atât de dezvoltarea organismului în general (creşterea masei şi suprafeţei corporale), cât şi de etapele dezvoltării anatomice şi fiziologice normale a cordului, precum: modificarea raportului maselor celor doi ventriculi, modificări de poziţie a cordului în cutia toracică, maturizarea sistemului vegetativ autonom ş.a. Cele mai semnificative modificări se produc în perioada neonatală şi la sugar, dinamica lor încetinindu-se după vârsta de 3 ani când aspectul ECG este, în mare parte, asemănător cu cel al adultului.

Interpretarea unei ECG la copil nu trebuie ruptă de contextul clinic, fiind necesară cunoaşterea vârstei acestuia, a contextului patologic şi a medicaţiei eventual asociate. Cel ce o interpretează trebuie să cunoască şi să înţeleagă mecanismele implicate în producerea modificărilor fiziologice, pentru a putea diferenţia aspectele normale în raport cu vârsta, de cele patologice ce ar putea semnala prezenţa unei afecţiuni cardiace.

În concluzie, utilitatea examinării ECG rămâne incontestabilă pentru:

- diagnosticul *tulburărilor de ritm şi de conducere* (atrio-ventriculare sau intraventriculare);
- studiul direcţiei forţelor electrice (axa electrică a cordului) şi a voltajului care, prin raportare la valorile statistice normale, permite *diagnosticul hipertrofiilor* (atriale şi ventriculare), a căror prezenţă poate fi utilă în etapa clinică de diagnostic al maladiilor cardiace congenitale sau dobândite;
- modificarea parametrilor repolarizării miocardice permite *diagnosticarea tulburărilor ischemice, farmacodinamice* (digitală, antiaritmice, cardiotoxice) sau *metabolice* (electrolitice, în special potasiu şi calciu);
- diagnosticul de infarct miocardic (extrem de rar în patologia pediatrică).

2. ELECTROCARDIOGRAMA PEDIATRICĂ NORMALĂ

2.1. Derivaţiile standard utilizate în clinică

Din punct de vedere electrofiziologic, cordul este un sinciţiu alcătuit din celule cu proprietăţi electrice distincte. În condiţii de repaus, „polarizarea" fiziologică a cardiomiocitului/fibrei miocardice (celulele cardiace comune) este cea în care interiorul este electronegativ în raport cu exteriorul, diferenţa de potenţial fiind de aproximativ –90 mV; la nivelul celulelor specializate diferenţa este de –50–60 mV. Această polarizare este generată de proprietăţile membranei celulare şi de canalele ionice din structura acesteia, ce întreţin o anumită diferenţă de concentraţie a ionilor (în principal Na, K, Ca), între mediul intracelular şi cel extracelular.

Evenimentele electrice fundamentale sunt reprezentate de generarea şi propagarea potenţialului de acţiune, proces prin care potenţialul membranei celulare devine pozitiv (se depolarizează), pornind de la un potenţial de repaus negativ, şi, apoi, se repolarizează revenind la valorile de repaus. Ca urmare, vor exista puncte sau zone foarte limitate situate între partea depolarizată şi cea repolarizată ale cardiomiocitului sau miocardului, în care există un potenţial electric maximum, unul negativ şi altul pozitiv. Aceste potenţiale/curenţi electrici pot fi echivalate cu cele generate de un dipol electric format dintr-o zonă cu sarcini pozitive şi una cu sarcini negative.

Forţa electromotrică cardiacă, dipolul cardiac, poate fi reprezentată grafic printr-un vector (mărime dirijată), adică o săgeată ce are, ca şi forţa pe care o reprezintă, patru caracteristici: un punct de origine, o direcţie de la punctul de plecare, un sens şi o mărime redată convenţional. Vectorul, în mod convenţional, are la vârf sarcini pozitive. Aşadar, forţele electrofiziologice ale inimii pot fi reprezentate ca orientare şi mărime prin vectori ce au o anumită orientare în spaţiul corpului uman.

Potenţialele electrice generate de activitatea cardiacă ajung la suprafaţa corpului traversând o serie de structuri cu rol de conductori/factori de transmisie, precum: plămânii, vasele sanguine, sângele, musculatura scheletică, cu proprietăţi electrice proprii ce vor modifica potenţialul iniţial produs de către cord. Potenţialele finale ajung la suprafaţa corpului unde sunt detectate de o serie de electrozi plasaţi în anumite poziţii standardizate, la nivelul membrelor şi toracelui, astfel configurate încât să realizeze o serie de conduceri/derivaţii. Electrozii fiecărei derivaţii se plasează în două puncte de la periferia corpului şi înregistrează diferenţa de potenţial dintre ele, creată de câmpurile electrice ale dipolului cardiac. Deoarece nu culeg direct diferenţele de potenţial generate de cord, aceste derivaţii se numesc indirecte.

Dacă vectorul instantaneu se îndreaptă spre electrodul de suprafaţă cu sarcini electrice pozitive, se va înregistra o undă pozitivă cu o mărime sau înălţime ce corespunde mărimii vectorului. Atunci când vectorul se îndreaptă în sens opus punctului de înregistrare cu sarcinile negative orientate spre electrod, se va înregistra o undă negativă.

Potențialele culese sunt amplificate, filtrate și, apoi, înscrise grafic de către aparate special concepute, electrocardiografele (asimilate unui galvanometru). Înregistrările efectuate sunt interpretate prin raportarea la o serie de date statistice ce definesc normalul.

Este posibilă și efectuarea înregistrărilor directe, prin plasarea electrozilor pe suprafața epicardului în cursul intervențiilor chirurgicale sau la nivelul endocardului în cursul cateterismului cardiac.

Potențialele generate de cord sunt un fenomen tridimensional și, ca urmare, în orice derivație bidimensională se va înregistra doar o parte din valoarea lor reală. Din acest motiv, pentru a culege cât mai multe informații asupra activității electrice a cordului este folosită înregistrarea potențialelor/vectorilor electrici pe 12-15 derivații ce încearcă cuprinderea ei dintr-o perspectivă tridimensională. Se recomandă înregistrarea acestor derivații pe grupe de minimum 3 sau de câte 6, concomitent.

În timp, cunoașterea și posibilitățile de alegere optimă a derivațiilor au evoluat în paralel cu progresele înregistrate de electrofiziologie, dar sistemul clasic de înregistrare a rămas adânc împământenit și în cardiologia modernă.

Cateterismul cardiac a deschis porțile înregistrării locale a activității cardiace, ale înțelegerii electrofiziologiei componentelor sistemului specializat de conducere și a parametrilor acestuia, efectele farmacologice ale unor preparate medicamentoase, dezvoltării tehnicilor de mapping ce permit localizarea tractelor de preexcitație, definirii mecanismelor tahicardiilor și dezvoltării tehnicilor de ablație cu radiofrecvență. Cele mai noi metode de mapping intracardiac tridimensional schimbă total datele clasice asupra aritmiilor la copil, precum și abordarea tratamentului acestora în special în MCC și aritmiile postoperatorii .

În cercetările de specialitate sunt folosite și derivațiile semidirecte esofagiene, în care electrodul explorator este introdus prin esofag, la diferite niveluri, cu ajutorul unei sonde esofagiene.

Înregistrarea ECG a evoluat astfel, de la cele 3 derivații introduse de Einthoven, la sisteme ce folosesc 12-15 derivații, grupate în derivații ale membrelor și derivații unipolare precordiale. Cele 3 derivații ale membrelor plasate de către Einthoven pe criterii fizice și matematice într-un triunghi echilateral rămân la baza electrocardiografiei clinice actuale.

Acest triunghi folosește ca metodă de studiu forțele electromotrice ale inimii reprezentate pe un plan frontal. Cele trei derivații se obțin cuplând electrozii la membrele superioare și la membrul inferior stâng,iar cel drept se utilizează ca masă. Polaritatea lor a fost fixată arbitrar, în sensul de a da complexe QRS pozitive în cele 3 derivații, în majoritatea cazurilor.

Derivațiile membrelor (**Fig. 9.1** și **Fig. 9.2**) explorează fenomenele electrice ale cordului reflectate în plan frontal și se împart în:

- **derivații bipolare standard** (Einthoven, notate cu D I, D II, D III sau simplu I, II, III);
- **derivații unipolare amplificate** (Wilson, notate cu aVR, aVL, aVF).

Prin metoda Wilson-Goldberger se obțin circuite cu o amplitudine crescută, litera „a" din denumirea lor simbolizând amplificarea conducerii.

Derivațiile Einthoven înregistrează potențialele dintre electrozi pereche:

- brațul stâng (polul pozitiv) cu brațul drept (polul negativ) = I;
- piciorul stâng (polul pozitiv) cu brațul drept (polul negativ) = II;

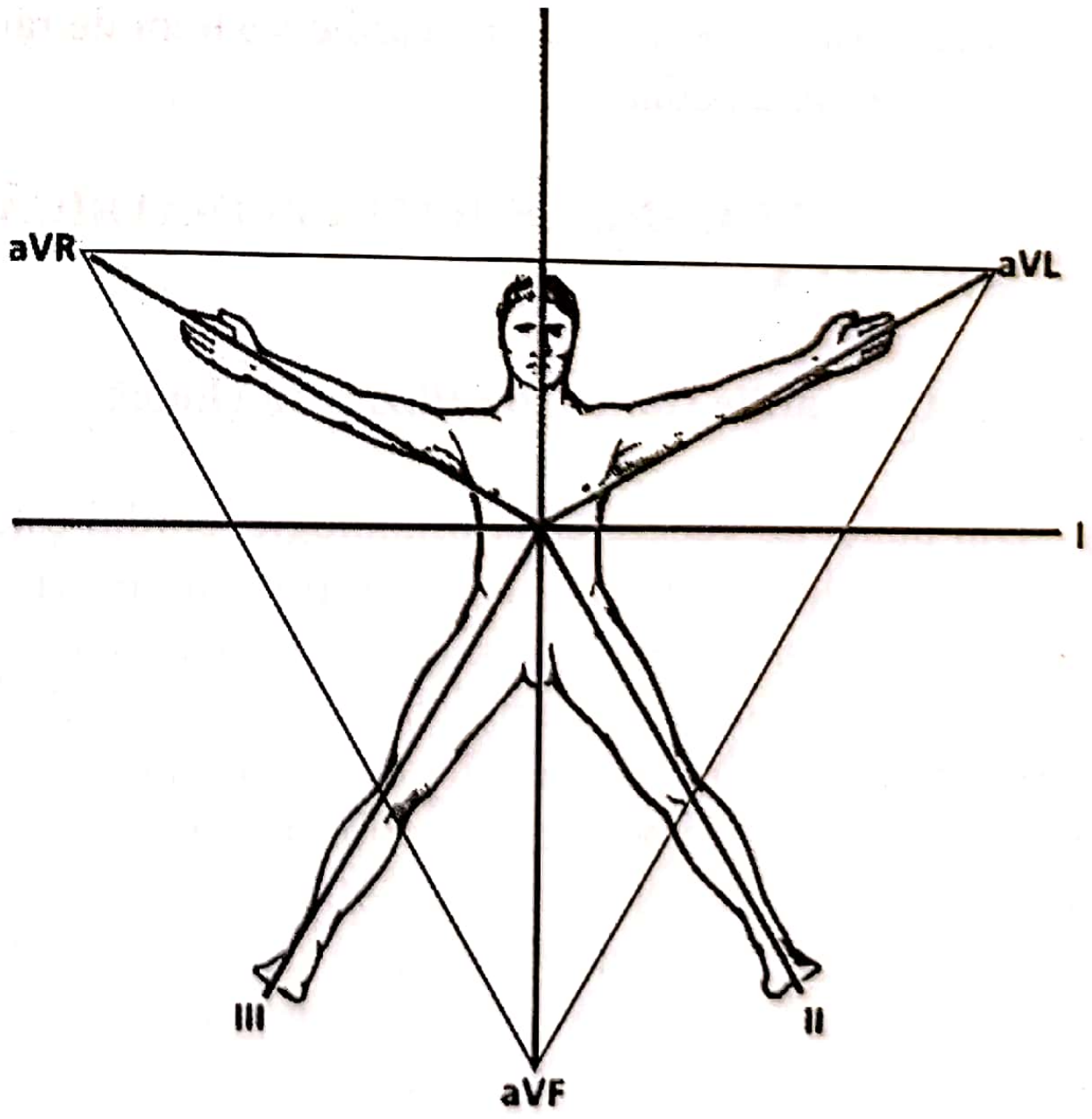

Fig. 9.1. Sistemul de referință hexaaxial (modalitate simplă de memorare [4]). Triunghiul echilateral Einthoven și derivațiile periferice.

- piciorul stâng (polul pozitiv) cu brațul stâng (polul negativ) = III.

Derivațiile tip Wilson sunt unipolare, electrodul explorator fiind conectat pe rând cu fiecare dintre cele trei membre, iar electrodul negativ este legat la borna centrala terminală, aceasta având potențial zero:

- brațul drept (polul pozitiv) = aVR;
- brațul stâng (polul pozitiv) = aVL;
- picior stâng (polul pozitiv) = aVF.

Dacă vectorul ce reprezintă unda de depolarizare este îndreptat spre unul dintre acești electrozi pozitivi, va determina pe înregistrarea ECG o deflexiune pozitivă.

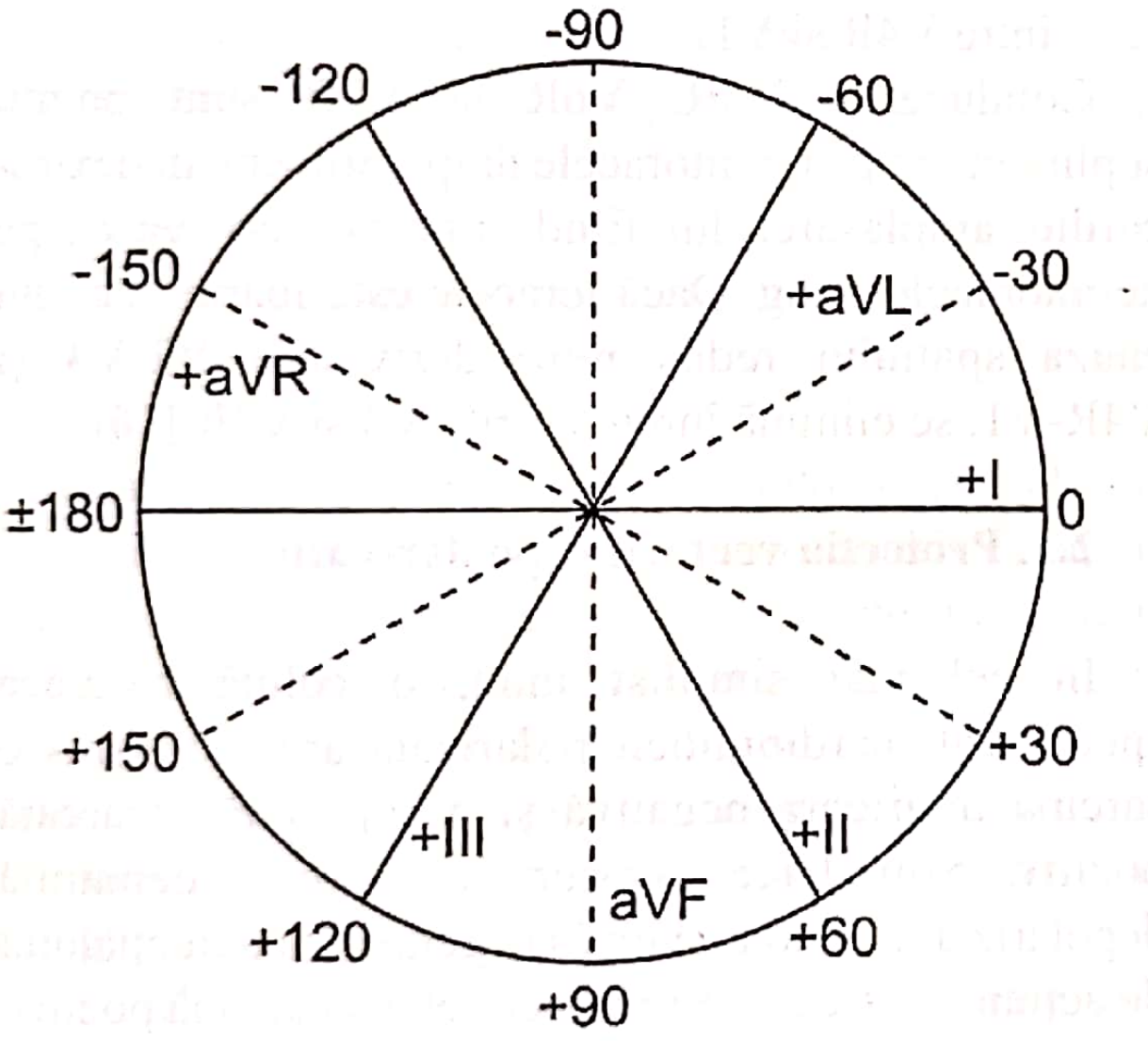

Fig. 9.2. Derivațiile membrelor, gradele corespunzătoare și polul lor pozitiv în planul frontal.

Derivațiile/conducerile unipolare precordiale explorează fenomenele electrice ale cordului reflectate în plan orizontal. Sunt conduceri unipolare (pozitive), electrodul explorator fiind conectat la borna centrală terminală cu potențial zero, fără o amplificare suplimentară. Derivațiile astfel obținute au primit ca simbol litera „V" și se notează de la V4R la V8. De rutină se folosesc doar șase derivații, V1-V6. În cardiologia pediatrică se adaugă câteva derivații suplimentare „extreme" pentru a culege mai multe potențiale atât de pe partea dreaptă a cutiei toracice, cât și de pe cea stângă (**Fig. 9.3** și **Fig. 9.4**).

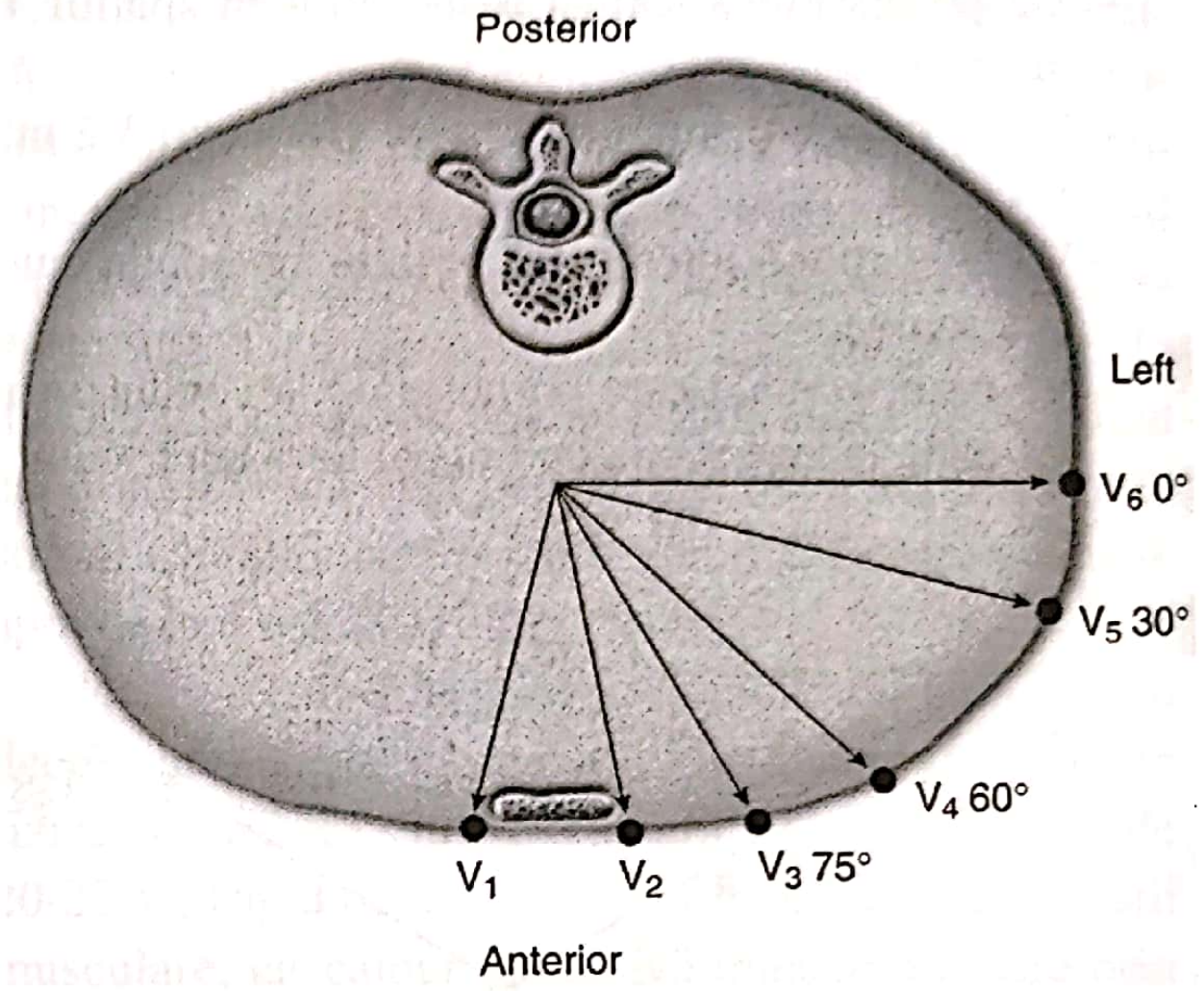

Fig. 9.3. Proiecția în plan orizontal a derivațiilor precordiale și gradele corespunzătoare **[8]**.

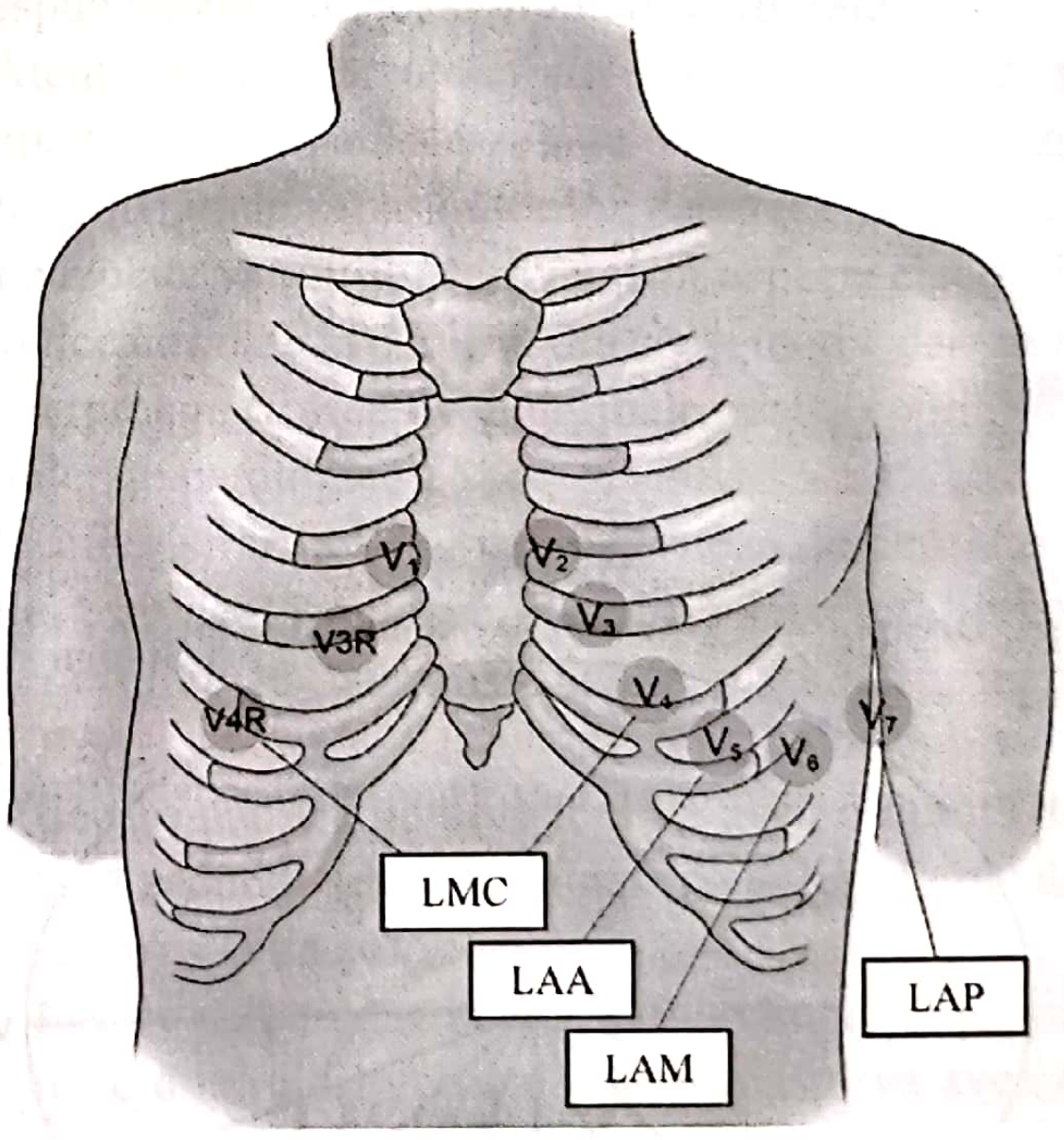

Fig. 9.4. Plasarea la nivelul toracelui anterior a electrozilor derivațiilor precordiale [3]; LMC – linia medioclaviculară, LAA – linia axilară anterioară, LAM – linia axilară medie, LAP – linia axilară posterioară)

Cele șase derivații utilizate standard au următoarea localizare pe suprafața cutiei toracice:

- V1 este plasat pe marginea dreaptă a sternului în spațiul 4 intercostal;

- V2 pe marginea stângă a sternului în spaţiul 4 intercostal;
- V3 la mijlocul liniei ce uneşte electrozii V2 cu V4;
- V4 în spaţiul 5 intercostal pe linia medioclaviculară stângă;
- V5 pe orizontala care porneşte de la conducerea V4 până la intersecţia cu linia axilară anterioară;
- V6 electrodul este situat la încrucişarea liniei axilare medii cu linia orizontală ce trece prin V4.

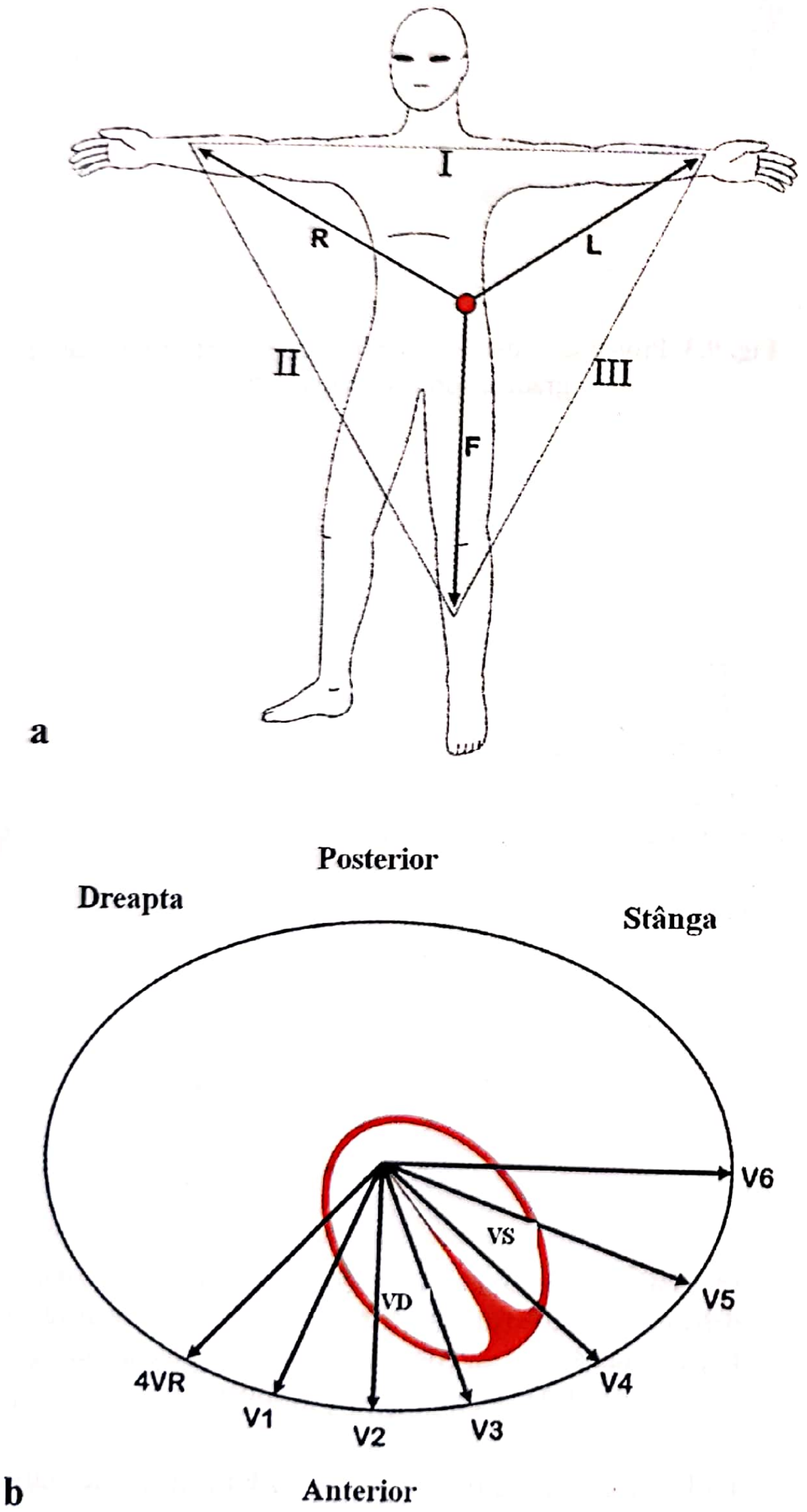

Fig. 9.1. Op TIM. : Electrocardiograma (a – Axul ECG frontal- triunghiul „Einthoven", b – Derivaţiile ECG în plan orizontal: 4VR; V1-V6) **[15]**

Conducerile suplimentare stângi/extreme stângi sunt:

- V7 electrodul plasat la intersecţia liniei axilare posterioare stângi cu orizontala ce trece prin V4;
- V8 la intersectarea verticalei ce trece prin vârful omoplatului stâng, cu aceeaşi linie orizontală.

Derivaţiile precordiale extreme drepte, utilizate mai frecvent la nou-născuţi, sugari şi copiii mici, sunt următoarele:

- V4R electrodul este plasat în spaţiul 5 intercostal drept pe linia medioclaviculară;
- V3R este situat într-un punct la jumătatea distanţei între V4R şi V1.

Conducerile V5R, V6R şi V7R sunt poziţii suplimentare pe hemitoracele drept, utilizate în dextrocardie, amplasarea lor fiind simetrică cu cea de pe hemitoracele stâng. Dacă toracele este foarte mic, din cauza spaţiului redus între derivaţiile V2-V4 şi V4R-V1, se elimină înregistrările V3 şi V3R **[10]**.

2.2. Proiecţia vectorilor pe derivaţii

În cel mai simplist mod, o celulă cardiacă specializată/cardiomiocit polarizată are în repaus o sarcină interioară negativă şi o suprafaţă încărcată pozitiv. Stimularea acestor celule este denumită depolarizare. Depolarizarea sau generarea potenţialului de acţiune face ca interiorul celulelor să devină pozitiv, iar celula să se contracte. Repolarizarea (interiorul celulelor redevine negativ) este un fenomen strict electric, pe tot parcursul său cordul fiind în repaus.

Stimularea miocardică sau depolarizarea şi faza de recuperare sau repolarizaea sunt înregistrate pe ECG sub forma unor unde. Dacă unda de depolarizare este orientată spre un electrod cutanat pozitiv va apărea pe ECG o deflexiune pozitivă.

Electrocardiograma măsoară diferenţele de potenţial dintre două puncte cu sarcini electrice contrarii şi, în mod convenţional, înregistrează o deflexiune/undă ascendentă când există un potenţial mai mare la polul pozitiv decât la cel negativ şi o deflexiune negativă în caz contrar. Ca forţă mecanică, forţa electromotrică a inimii poate fi reprezentată printr-un vector care, ca orice mărime fizică, are o valoare scalară, un punct de origine, o direcţie şi un sens. Grafic, un astfel de vector poate fi reprezentat printr-o săgeată. Mărimea forţei electromotrice este dată de mărimea săgeţii, direcţia ei de înclinare, iar sensul ei, de capul săgeţii care se îndreaptă spre aria pozitivă a câmpului electric. În electrocardiografie se înregistrează suma algebrică a vectorilor, deci o rezultantă vectorială.

Mărimea şi sensul deflexiunilor înregistrate pe o anume conducere/derivaţie se stabilesc prin raportul axei conducerii cu vectorul respectiv. Astfel, în cazul conducerilor bipolare standard, axa lor este o linie imaginară ce leagă cei doi poli ai conducerii. În derivaţiile unipolare, axa este o linie ce uneşte electrodul cu centrul electric al cordului.

În orice conducere înălţimea deflexiunii va depinde de mărimea vectorului electric, precum şi de înclinarea, de unghiul pe care acesta îl face cu axa derivaţiei respective. Dacă forţa vectorului este paralelă cu axa conducerii, mărimea deflexiunii înscrise este maximă, ea devenind zero dacă vectorul este perpendicular pe axă.

Relaţia dintre componentele forţelor vectoriale în lungul axelor bipolare corespunde aproximativ ecuaţiei Einthoven D II = D I + D III; adică, mărimea proiecţiei vectorului electric al cordului în D II este egală cu suma proiecţiilor în D I şi D III. Sensul vectorilor în conducerile bipolare este pozitiv sau negativ după cum se proiectează pe jumătatea pozitivă sau negativă a triunghiului lui Einthoven (**Fig. 9.1**).

În acelaşi triunghi clasic, derivaţiile unipolare ale membrelor sunt reprezentate prin bisectoarea pornită din unghiuri, ce trece apoi prin centru până la jumătatea laturilor opuse. Sensul vectorial este pozitiv sau negativ, după cum se proiectează pe segmentul pozitiv sau negativ al derivaţiei unipolare (**Fig. 9.2**).

Pentru derivaţiile unipolare precordiale proiecţia vectorilor se face într-un plan orizontal care uneşte electrodul explorator cu centrul inimii. Dacă vectorul se apropie de electrodul explorator se înregistrează o valoare pozitivă, iar dacă se îndepărtează, o valoare negativă.

2.3. Noţiuni de bază ale electrocardiografiei

Potenţialul de acţiune cardiac reprezintă modalitatea prin care se propagă excitaţia electrică şi care are ca rezultat contracţia mecanică. Această activitate electrică este iniţiată în mod normal la nivelul nodului sinoatrial, de unde se propagă printr-un front de depolarizare la atrii, apoi prin nodul atrio-ventricular, fasciculul His, ramurile sale şi reţeaua Purkinje (sistemul His-Purkinje), la toate cardiomiocitele ventriculare. În majoritatea celulelor, potenţialul de acţiune este iniţiat când membrana este depolarizată sub acţiunea unui stimul supraliminar, sarcina electrică transmiţându-se apoi de la o celulă la alta.

Pentru o bună înregistrare, pacientul se aşază în decubit dorsal, pe cât posibil într-o stare de relaxare fizică şi psihică, într-o cameră cu temperatura de 20-22°C; frigul poate produce tremurături, fasciculaţii musculare, iar căldura excesivă transpiraţii, care prin modificarea conductibilităţii pielii pot falsifica rezultatul. De cele mai multe ori, sugarii şi copiii mici trebuie sedaţi, de exemplu cu cloralhidrat, în doze corespunzătoare vârstei şi greutăţii corporale.

Atenţie la utilizarea aparatelor moderne ce dau şi interpretarea automată a rezultatelor/ concluziilor diag - nostice, nu numai a măsurătorilor, deoarece softurile nu sunt adaptate variaţiilor şi diverselor aspecte electrofiziologice normale la copil şi, din acest motiv, dau erori de interpretare (trasee ECG normale pentru copil fiind considerate patologice).

În înregistrările ECG uzuale, viteza de derulare a hârtiei este de 25 mm/sec. Pe hârtia standard timpul este măsurat pe axa orizontală şi drept urmare (**Fig. 9.5**):

- fiecare pătrat mic de 1 mm va avea o durată de 0,04 secunde (distanţa dintre două linii verticale subţiri sau un pătrat mic);
- fiecare pătrat mare de 5 mm (diviziunea cuprinsă între două linii verticale mai groase) va avea o durată de 5× 0,04 secunde = 0,20 secunde;
- cinci pătrate mari (5 diviziuni mari) înseamnă o durată de 5× 0,20 = 1 secundă.

Pe unele hârtii, la nivelul marginii superioare,se mai află la fiecare 7,5 cm câte o linie groasă (7,5 cm = 3,0 secunde = 15 diviziuni mari).

Dacă viteza de derulare a hârtiei este de 50 mm/sec, distanţa dintre două linii subţiri va fi de 0,02 secunde, iar dintre două linii groase de 0,10 secunde.

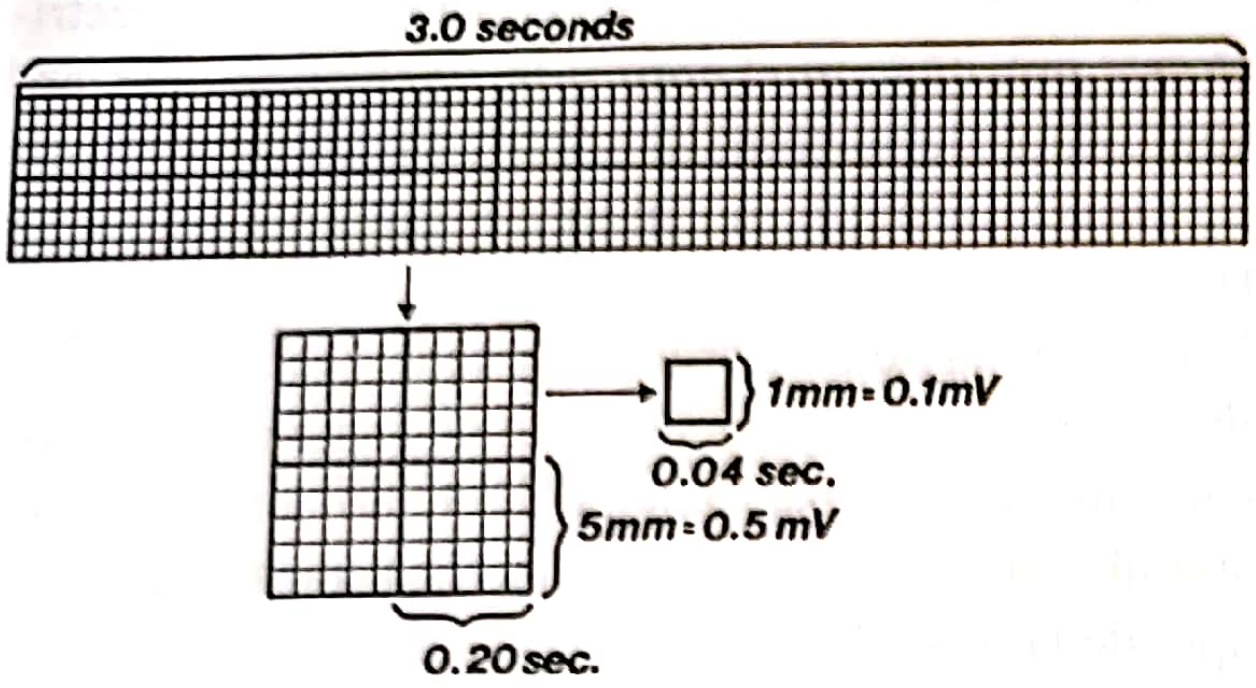

Fig. 9.5. Etalonarea înregistrării la o viteză de derulare a hârtiei de 25 mm/secundă.

Pentru aprecierea deflexiunilor şi a sensibilităţii aparatului se înregistrează o curbă de standardizare care are, la o diferenţă de potenţial de 1 mV, o amplitudine de 10 mm. Pe hârtia de înregistrare sunt marcate linii orizontale necesare măsurării amplitudinii. Aparatul se etalonează astfel încât unui milivolt să-i corespundă 10 mm, aşadar, între două linii orizontale subţiri distanţa de 1 mm corespunde la 0,1 mV.

Pe înregistrarea electrocardiografică se înscriu deflexiuni, segmente şi intervale ale căror denumiri au fost introduse de Einthoven (**Fig. 9.6**). Deflexiunile sau undele (P, Q, R, S, T şi U) au o formă, un sens, o durată şi o amplitudine. Forma este variabilă după cum undele sunt mai rapide sau lente. Sensul acestora se raportează în mod convenţional la linia izoelectrică, fiind pozitiv sau negativ, după cum se află deasupra sau dedesubtul liniei izoelectrice. Durata undelor se măsoară după reperele de timp amintite. Amplitudinea lor se raportează la curba de standardizare şi se măsoară de la marginea superioară a liniei izoelectrice pentru undele pozitive (P, R, şi T) şi de la marginea inferioară pentru cele negative (undele Q şi S).

Unda P corespunde depolarizării atriale.

Intervalul PQ (sau PR) corespunde activării atriilor şi timpului de conducere atrio-ventriculară. (sau, altfel spus, timpul scurs între debutul depolarizării atriale şi al celei ventriculare). Se măsoară de la începutul undei P şi până la începutul complexului QRS, de preferat în derivaţia II, unde se consideră că dă cele mai puţine erori, aici şi unda Q fiind mai vizibilă.

Valorile normale variază în funcţie de frecvenţa cardiacă şi, implicit, de vârsta copilului (cresc cu vârsta şi sunt invers proporţionale cu frecvenţa).

Prezenţa izolată a unui interval PR mai lung decât normalul (bloc atrio-ventricular de gradul I), prin raportare la vârstă şi frecvenţa cardiacă, în absenţa altor modificări ECG şi a unei patologii cardiace evidente, *nu are nicio semnificaţie clinică* **[4]**.

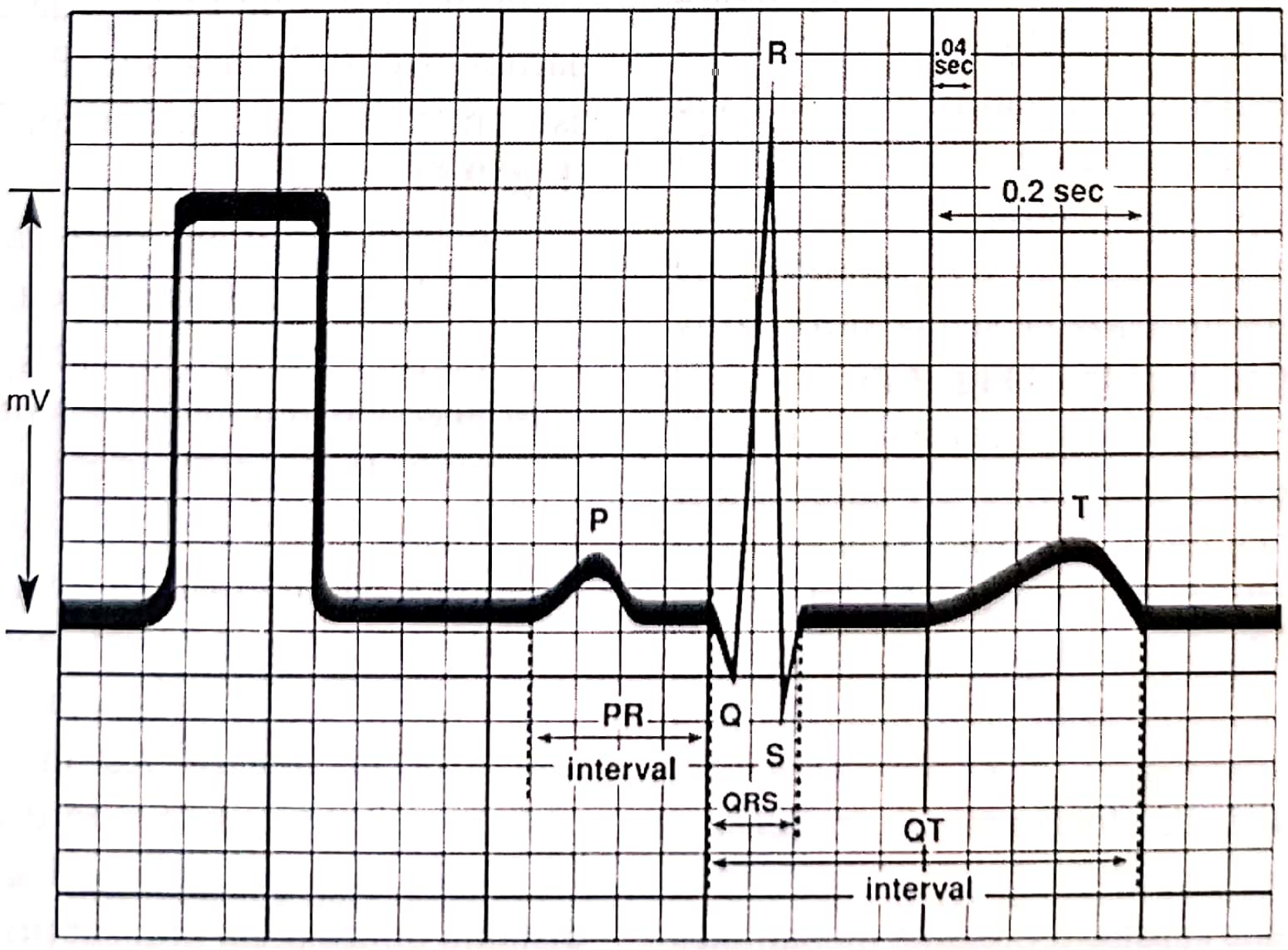

Fig. 9.6. Undele, complexele, intervalele şi segmentele electrocardiografice.

Segmentul PQ (PR) se înscrie pe linia izoelectrică şi se măsoară de la sfârşitul undei P la începutul complexului QRS.

Complexul QRS reprezintă procesul de depolarizare ventriculară; prima deflexiune pozitivă înscrisă este unda R. Unda Q se defineşte ca primă deflexiune negativă ce precede unda R, iar următoarea deflexiune negativă este unda S. Deflexiunile secundare sau terţiare sunt notate cu R', R" pentru cele pozitive, respectiv S' şi S" pentru cele negative. O literă mai mare sau mai mică se foloseşte pentru componentele complexului QRS în funcţie de amplitudinea acestor deflexiuni. Notarea este relativ arbitrară; se folosesc R şi S pentru amplitudinile ce depăşesc 0,5 mV, respectiv r şi s pentru amplitudinile ≤ 0,5 mV; pentru unda Q limita este de 0,25 mV. Unda Q este sub 25%, ca mărime, faţă de unda R.

Durata complexului QRS poate fi măsurată în oricare dintre cele 12 derivaţii standard, dar se recomandă a fi aleasă derivaţia în care complexul pare a avea durata cea mai mare/este cel mai lărgit. La modul practic, ne interesează dacă complexul este normal sau lărgit; dacă în mod evident complexul este normal, măsurarea exactă a duratei acestuia nu este necesară în interpretarea de rutină a unei ECG **[4]**. La nou-născut şi sugar, durata este scurtă, sub 80 msec., ea crescând cu vârsta.

Dacă ritmul este sinusal şi complexul QRS lărgit, poate fi vorba de:

- un bloc tipic de ramură (stângă sau dreaptă);
- dacă nu sunt aspecte tipice pentru un bloc de ramură, intră în discuţie tulburările de conducere intraventriculare.

Cele trei derivaţii cheie în evaluarea tipului unei tulburări de conducere sunt I, V1 şi V6.

Segmentul ST reprezintă împreună cu unda T procesul de repolarizare ventriculară. Trecerea de la complexul QRS la segmentul ST se face printr-un punct de joncţiune notat cu litera J. Denivelarea acestui punct faţă de segmentele TP sau PR, considerate a reprezenta linia izolectrică, permite aprecierea deplasării în sens pozitiv, supradenivelare sau, în sens negativ, subdenivelare a segmentului ST.

Unda T este o undă rotunjită, asimetrică, având o pantă ascendentă mai lentă. Poate fi pozitivă, negativă, difazică, izoelectrică sau turtită. În general, are amplitudinea de 1/6 – 1/8 din unda R, în afară de conducerile precordiale drepte, unde poate fi mai mare.

Intervalul QT reprezintă durata sistolei electrice şi se măsoară de la începutul complexului QRS până la sfârşitul undei T. Durata intervalului se interpretează în funcţie de frecvenţa cardiacă; QT corectat / QTc este intervalul QT raportat la durata ciclului cardiac.

Unda U poate să apară distinct între undele T şi P, mecanismele de producere fiind insuficient definite; se consideră a fi generată de ventricule aflate în repaus. Se observă cel mai bine în conducerile precordiale V3 şi V4. Se poate uni cu unda T sau unda P următoare, devenind şi mai puţin evidentă. Este o undă mică, rotunjită, pozitivă, ce poate apărea după unda T.

2.4. Electrocardiograma normală

Fiecare electrocardiogramă trebuie „citită" / interpretată într-o anumită succesiune logică, fiind urmărite elementele ce pot oferi, fiecare în parte, indicii importante. Ele vor fi apoi sintetizate şi interpretate în ansamblul celorlalte date clinice şi paraclinice avute la dispoziţie.

În primul rând, se va analiza înregistrarea din punct de vedere tehnic, pentru a se observa existenţa artefactelor cauzate de greşeli tehnice. Traseul poate fi parazitat prin apariţia unor oscilaţii foarte mici pe curbele de înregistrare, produse de:

- legătura incorectă a aparatului cu pământul;
- utilizarea unor electrozi oxidaţi;
- lipsa aderării perfecte a electrozilor la tegumente;
- prezenţa în apropiere a altor aparate sau surse electrice aflate în funcţiune;
- încrucişarea cablului de alimentare cu cablurile electrozilor.

Alteori, artefactele sunt produse de tremurăturile musculare sau mişcările pacientului, din acest motiv, la sugari şi copiii mici este deseori necesară o sedare medicamentoasă.

Se va controla etalonarea aparatului şi, dacă este necesar, reducerea amplitudinii undelor, aceasta fiind notată pe electrocardiogramă; se va nota şi viteza de derulare a hârtiei la aparatele cu înscriere directă.

inv: 177316

Una dintre modalitățile de interpretare a unei ECG este următoarea **[4]**:

- stabilirea ritmului cardiac, mai exact a originii acestuia, sinusale sau nonsinusale, în funcție de axa undei P;
- frecvența cardiacă (frecvența atriilor, ventriculelor, dacă este identică sau diferită);
- axa complexului QRS, axa undei T, precum și unghiul dintre ele (unghiul QRS-T);
- măsurarea intervalelor PR, QT;
- analiza undei P (axă, amplitudine, durată, relația cu complexul QRS);
- analiza/caracteristicile complexului QRS (aspect, amplitudine, durată, raport R/S, analiza undei Q);
- aspectul segmentului ST și al undei T;
- eventuala apariție a undei U.

2.4.1. Ritmul cardiac

Un ritm cardiac este normal, sinusal, dacă fiecare complex QRS este precedat de o undă P cu o axă normală, cuprinsă între 0 și +90°. Intervalul PR este regulat (normal ca durată, dar poate fi și anormal, așa cum se întâmplă în blocul atrio-ventricular de gradul I). Unda P corespunde depolarizării atriale ce pornește în mod normal de la nivelul nodului sino-atrial, situat în porțiunea postero-superioară a atriului drept, lângă orificiul venei cave superioare. Unda de depolarizare se propagă centrifug prin masa cardiomiocitelor atriale, sub forma unor cercuri concentrice, fără a beneficia de un țesut specific de conducere.

Asupra existenței, sau nu, a unor căi de conducere specializate între nodul sino-atrial și cel atrio-ventricular există, încă, controverse. Studiile electrofiziologice susțin existența unor astfel de legături preferențiale, negate însă de studiile morfologice. Din punct de vedere electrofiziologic, au fost identificate trei traiecte internodale la nivelul septului interatrial, peretelui liber al atriului drept și *crista terminalis,* la nivelul cărora există o concentrație mai mare de cardiomiocite atriale active **[1]**.

Din acest motiv, atriul drept este activat înaintea celui stâng, cu aproximativ 0,02 secunde. Ca urmare, vectorul depolarizării atriale rezultă din doi vectori diferiți, fiind construit după legea paralelogramului forțelor. Vectorul rezultant plasează axa undei P în cadranul stâng inferior din proiecția în plan frontal a derivațiilor membrelor (0 și +90°). Înscrierea lui grafică este reprezentată de unda P, o undă lentă, joasă, rotunjită sau ascuțită, uneori difazică sau ușor bifidă (în V1), pozitivă în majoritatea conducerilor (având amplitudinea maximă în derivațiile II și aVF) și negativă în aVR.

Pentru ca axa ei să fie normală, trebuie să avem unde P pozitive în conducerile I și aVF, simpla inspecție rapidă a acestora fiind astfel suficientă. Dacă axa este normală, undele P vor fi pozitive și în II și negative în aVR (**Fig. 9.7**).

În cazul unor ritmuri atriale nonsinusale, undele P preced complexele QRS, dar ele au axa anormală, situată cel mai adesea în cadranul superior stâng (0 și –90°), cu două excepții: inversarea electrozilor sau dextrocardie.

2.4.2. Frecvența cardiacă

Atât timp cât nodul sinoatrial este pacemaker, atriile și ventriculele răspund la fiecare stimul, ritmul lor fiind același. Pe lângă stabilirea automată a frecvenței cardiace, există diferite metode practice de calcul, bazate pe calibrarea axei orizontale a timpului pe hârtia ECG. În mod standard, viteza de derulare a hârtiei milimetrice utilizate la înscrierea grafică a unei ECG este de 25 mm/secundă.

Pentru aprecierea manuală, rapidă, a frecvenței (dacă aparatul ECG nu dispune de un program dedicat acestui scop), pot fi utilizate o serie de metode **[3]**.

1. Aproximarea rapidă a frecvenței cardiace după „*regula lui 300*“. Dacă complexele QRS/ undele R ar surveni odată cu fiecare pătrat mare, intervalul R-R este de 0,20 secunde (într-o secundă vor surveni 5 bătăi), iar frecvența cardiacă va fi în aceste condiții de 5 × 60 sec. = 300 bătăi/min. Dacă undele R survin la fiecare două pătrate mari, atunci frecvența este de 300: 2 = 150 bătăi/min., la 3 pătrate mari 300: 3 = 100 bătăi pe min. ș.a.m.d.

Deci, pentru a estima rapid frecvența, împărțim 300 la numărul de pătrate mari cuprinse într-un interval R-R. O altă modalitate de utilizare a acestei reguli este următoarea:

- se reperează o undă R ce se găsește pe o linie groasă;

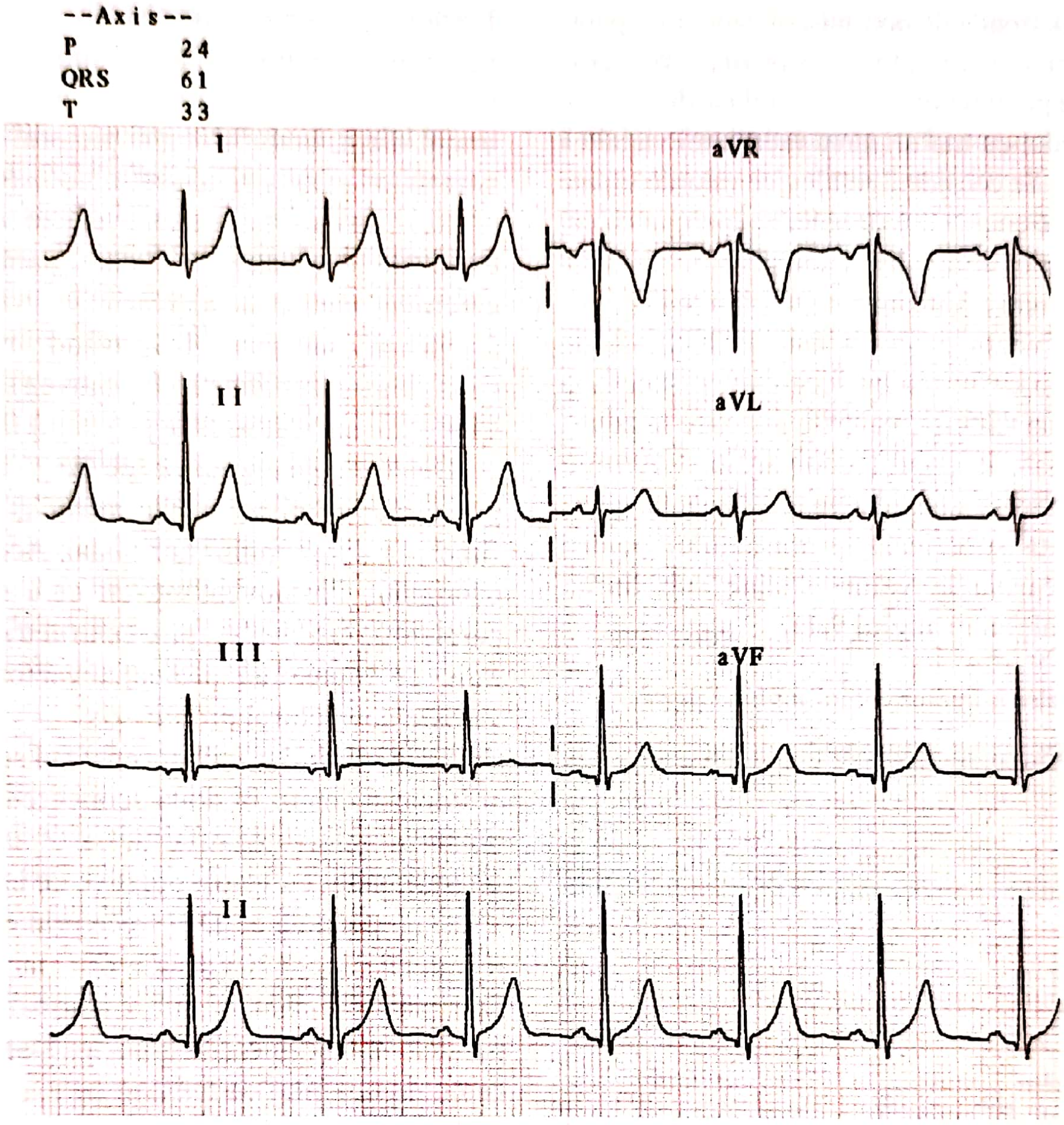

Fig. 9.7. Traseu ECG normal, derivațiile membrelor.

- liniile groase ce urmează vor fi denumite: 300, 150, 100, 75, 60;
- se urmărește unde cade următoarea undă R (prima după cea luată ca reper) pe o linie groasă; dacă această undă R cade pe linia 100, frecvența este de 100/min; dacă următoarea undă R nu cade exact pe o linie, de exemplu între liniile 100 și 75, frecvența va fi de aproximativ 80-85/min.

2. Dacă frecvența cardiacă este rapidă, se numără ciclurile cardiace (intervalele R-R) cuprinse între 6 diviziuni mari (1,2 secunde) și se înmulțește cu 50.

3. În cazul frecvențelor lente se numără diviziunile mari cuprinse între două unde R și se împart la 300 (300 diviziuni = 1 minut).

4. Se măsoară direct, în secunde, intervalul R-R și, apoi, se raportează la tabelele cu valori sau se împarte 60 la valoarea acestui interval; de exemplu, intervalul R-R este de 0,44 secunde, frecvența va fi de 60: 0,44 = 136/min.

5. Utilizarea unei rigle speciale pentru măsurători ECG.

Dacă frecvența atrială și cea ventriculară sunt diferite (flutter atrial, bloc atrio-ventricular complet), ele vor fi stabilite în mod separat, printr-una din metodele descrise, utilizând pentru atrii intevalul P-P.

În funcție de vârstă, frecvențele cardiace în repaus, sunt următoarele [4]:

- nou-născut: 110–150/min;
- 2 ani: 85–125/min;
- 4 ani: 75–115/min;
- peste 6 ani: 60–100 /min.

Începând cu perioada de nou-născut când, în repaus, o frecvenţă normală poate atinge în prima săptămână de viaţă 166/min pe percentila 98, ritmul cardiac scade progresiv în paralel cu maturizarea inervaţiei vagale a nodului sino-atrial. Se consideră patologice valorile situate dincolo de limitele enunţate în tabele, cu menţiunea că, la nou-născut, se pot atinge tranzitor şi valori de până la 230/min, dacă acesta este agitat sau plânge [7].

Deoarece frecvenţa cardiacă este influenţată de vârsta copilului, şi definirea bradicardiei, respectiv a tahicardiei este mai dificilă, valorile utilizate la adulţi nefiind operaţionale la copil (bradicardie < 60/min, tahicardie > 100/min). Tahicardia va fi definită la valori ce depăşesc limita superioară a normalului pentru vârstă, iar bradicardia la valori situate sub limita inferioară a normalului (**Tabelul 9.1**).

Tabelul 9.1. Valorile frecvenţei cardiace normale **[9]**

Vârsta	Frecvenţa cardiacă (bătăi/min) normală la copii				Nr. cazuri
	Minimă	Maximă	Medie	Percentile 2 - 98	
< 1 zi	88	168	123	93 – 154	189
1-2 zile	57	170	123	91 – 159	179
3-6 zile	87	166	129	91 – 166	181
1-3 spt.	96	188	148	107 – 182	119
1-2 luni	114	204	149	121 – 179	112
3-5 luni	101	188	141	106 – 186	109
6-11 luni	100	176	134	109 – 169	138
1-2 ani	68	165	119	89 – 151	191
3-4 ani	68	145	108	73 – 137	210
5-7 ani	60	139	100	65 – 133	226
8-11 ani	51	145	91	62 – 130	233
12 -15 ani	51	133	85	60 – 119	247

(Valorile normale sunt cele cuprinse între percentilele 2-98; valorile minime şi maxime prezente la acest lot de copii „normali” aflate în afara intervalului percentilelor 2-98 vor fi considerate anormale din punct de vedere statistic.)

2.4.3. Axa electrică a cordului (axa QRS, axa undei T şi unghiul QRS-T)

Muşchiul cardiac fiind sediul unor multiple deplasări de sarcini electrice, la înscrierea grafică a fenomenelor electrice se va obţine efectul global de sumaţie, şi anume, rezultanta vectorială generală. Einthoven a imaginat pentru înscrierea grafică a acestui vector un triunghi echilateral situat într-un plan frontal pe suprafaţa corpului. Vârfurile lui sunt situate pe braţul drept, braţul stâng şi piciorul stâng, iar laturile corespund celor trei derivaţii bipolare (**Fig. 9.1**).

Rezultanta tuturor axelor electrice din timpul unui ciclu de depolarizare ventriculară reprezintă axa electrică medie a activării ventriculare (vectorul „mijlociu” sau axa QRS, având originea în centrul triunghiului echilateral Einthoven). Proiecţia lui în triunghiul amintit se face pe planul frontal.

Determinarea practică (pe lângă cele automate) se poate face prin mai multe metode, cea mai utilizată fiind cea a sistemului hexaaxial. Acest sistem înscrie triunghiul Einthoven într-un cerc şi duce trei linii paralele cu laturile lui, prin centrul triunghiului. Aceste linii, ce reprezintă proiecţia vectorială, au aceeaşi valoare cu vectorul propriu-zis.

Linia paralelă cu conducerea D I se consideră linia 0 şi împarte cercul în două semicercuri, unul superior, notat cu valori negative de la 0° la – 180°, şi altul inferior, notat cu valori pozitive de la + 0° la + 180°.

Linia paralelă cu D II trece prin centrul cercului şi îl întretaie la – 120° şi la + 60°, iar linia paralelă cu D III, la – 60° şi la + 120°. Ca urmare, aceste trei linii paralele cu conducerile bipolare standard vor împărţi cercul în unghiuri de 60°.

Pe lângă ele se mai înscriu trei linii ce pornesc din vârfurile tringhiului, trec prin centru şi reprezintă proiecţia vectorilor din derivaţiile unipolare ale membrelor. Toate liniile trec prin centrul cercului şi îl împart în unghiuri de 30°, de unde şi denumirea de sistem hexaaxial. În acest sistem, putem determina axa electrică medie a QRS atât după conducerile bipolare, cât şi după conducerile unipolare ale membrelor (**Fig. 9.2**).

Sistemul de conducere hisian şi, apoi, reţeaua Purkinje transmit impulsul electric începând cu nodul atrio-ventricular până la ventricule, a căror depolarizare începe de la suprafaţa endocardului spre partea externă, prin grosimea peretelui ventricular, în toate zonele şi în acelaşi timp. Peretele ventriculului stâng are vectorii cei mai importanţi, iar septul se depolarizează de la stânga spre dreapta. În mod simplificat, axa electrică a inimii este identică cu vectorul mijlociu al QRS.

Vectorul „mijlociu" al QRS reprezintă direcţia generală a depolarizării ventriculare, îşi are originea în nodul atrio-ventricular şi este dirijat în jos şi spre stânga („Inima este centrul corpului omenesc şi nodul atrio-ventricular este centrul inimii. Astfel, nodul atrio-ventricular este, poate, centrul universului" – Dale Dubin).

Sistemul hexaaxial oferă informaţii asupra activităţii electrice a cordului, mai precis a proiecţiei în ***plan frontal*** a vectorului / axei QRS, şi asupra plasării acestuia pe direcţia/relaţia stânga-dreapta şi superior-inferior. În centrul cercului suprapus celor şase axe se află nodul atrio-ventricular şi, în mod normal, vectorul este dirijat în jos şi spre stânga sau între 0° şi + 90°.

În derivaţia D I, unda R reprezintă forţa electrică/vectorul dirijat spre stânga, iar unda S forţa electrică dirijată spre dreapta. Unda R în aVF reprezintă forţa electrică/vectorul dirijat în jos, iar unda S vectorul dirijat în sus.

În derivaţia D II, unda R reprezintă vectorul dirijat spre stânga şi în jos.

Una dintre metodele utile şi rapide de apreciere a axei QRS în practica clinică constă în aproximarea acesteia în etape succesive.

2.4.3.1. Metoda aproximării succesive a axei QRS

a. Plasarea axei în plan frontal (Fig. 9.8)

1. Axa mijlocie a complexului QRS se apreciază prin analizarea aspectului acestuia în derivaţiile I (la 0°, deci pe partea ei pozitivă) şi aVF (la + 90°). Dacă complexul QRS este pozitiv în derivaţia I (se află situat mai ales deasupra liniei izoelectrice), înseamnă că vectorul său mijlociu este orientat spre jumătatea stângă a cercului (partea stângă a pacientului).

Se analizează apoi conducerea aVF; dacă complexul QRS este şi aici pozitiv, înseamnă că vectorul este orientat şi spre jumătatea inferioară a cercului (în jos şi spre stânga pacientului). Pentru a satisface polaritatea, pentru a fi pozitiv atât în derivaţia I, cât şi în aVF, trebuie ca vectorul să fie dirijat spre cadranul inferior-stâng, adică între 0° şi + 90° .

2. Se caută apoi o derivaţie în care complexul QRS este cât mai echidifazic (adică undele R şi S au amplitudini aproximativ egale), vectorul mijlociu fiind, în aceste condiţii, perpendicular pe derivaţie. Dacă acest lucru se produce, de exemplu, în aVL, înseamnă că vectorul/axa QRS este situat în cadranul inferior-stâng şi se află la aproximativ + 60°.

În **Fig. 9.7** complexul QRS este pozitiv în derivaţiile I şi aVF şi echidifazic în aVL, ceea ce permite plasarea vectorului său în cadranul inferior stâng la aproximativ 60° (fapt confirmat şi de citirea automată efectuată de aparat)

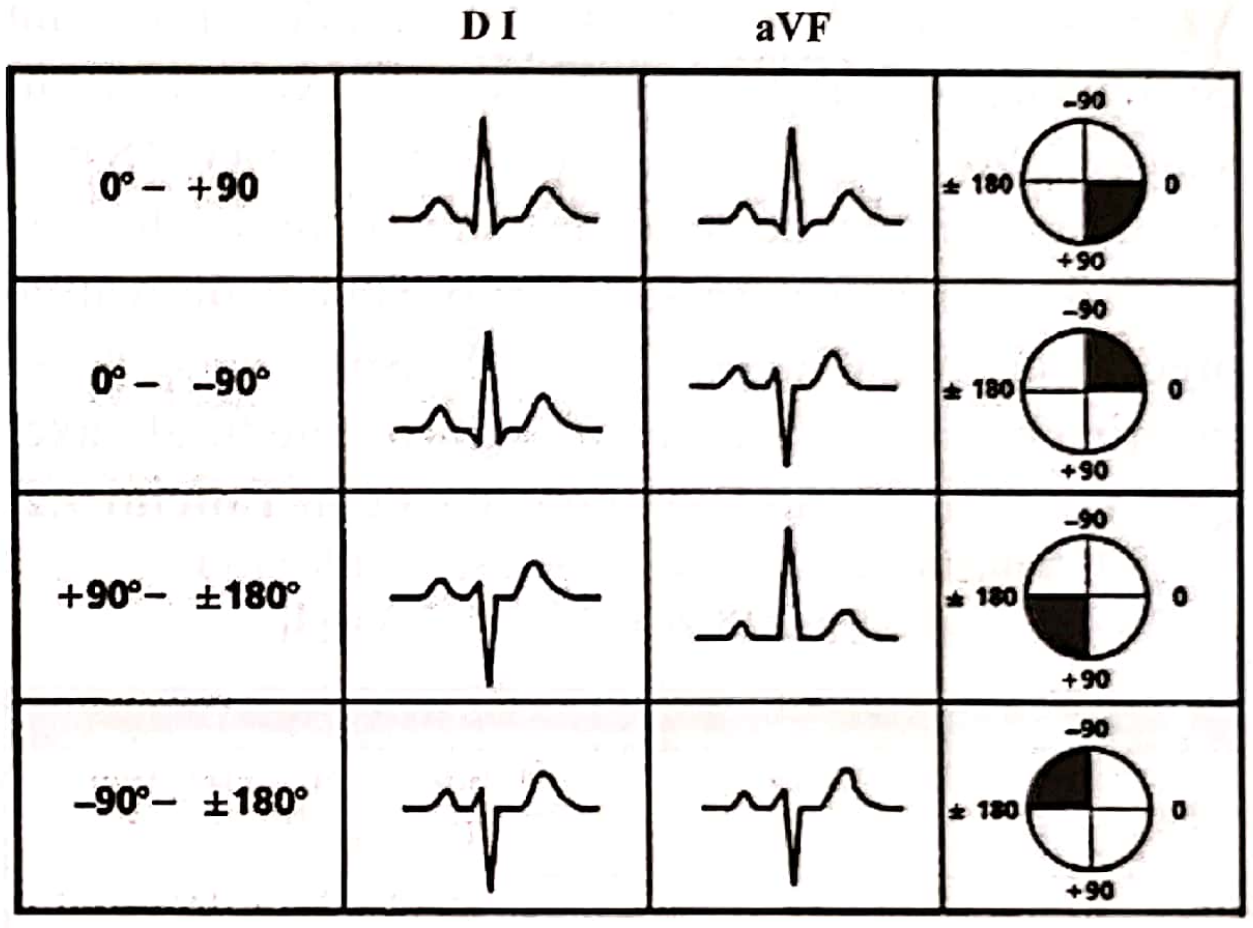

Fig. 9.8. Localizarea axului QRS în cele patru cadrane frontale cu ajutorul derivaţiilor I şi aVF **[6]**

Există patru zone în care putem situa, în plan frontal,vectorul mijlociu al complexului QRS:

- zonă normală = cadranul inferior stâng, dacă complexul este net pozitiv în derivaţiile I şi aVF;
- deviaţie axială stângă = cadranul superior stâng, complexul QRS este net pozitiv în I şi negativ în aVF;
- deviaţie axială dreaptă = cadranul inferior drept, complexul QRS negativ în derivaţia I şi pozitiv în aVF;
- deviaţie extremă dreaptă sau ax nedeterminabil = cadranul superior drept, cu complexe QRS negative atât în derivaţia I, cât şi în aVF.

Atât morfologia, cât şi axa complexului QRS suferă modificări începând cu perioada neonatală. Acestea sunt produse de:

- modificările hemodinamice din circulaţia pulmonară şi cea sistemică;
- modificările relative de masă ale celor două ventricule (la naştere raportul VS/VD este de 0,8/1, apoi, el se modifică rapid, ajungând la 1 lună la

1,5/1, la 6 luni de 2/1, iar la sfârşitul copilăriei la o valoare de aproximativ 2,5/1, similară a adultului;

- poziționarea cordului în cutia toracică.

Drept urmare, nou-născutul la termen are un ax deviat la dreapta cu dominanța VD în derivaţiile precordiale drepte (unde R înalte în V1 şi S adânci în V6; valori medii de + 125°, dar şi valori de + 180° sunt considerate normale). La vârsta de o lună valorile medii sunt de + 90°, iar în jurul vârstei de 3 ani axa QRS este poziționată similar cu cea de la adult, în jurul valorii de + 50°. Complexele QRS sunt hipervoltate în derivaţiile precordiale după vârsta de o lună, aspect ce se poate menține până la adolescență. Valorile medii ale axei QRS raportate la vârstă sunt prezentate în **Tabelul 9.2.**

Tabelul 9.2. Limitele normale şi valorile medii ale axei QRS în funcție de vârstă **[4]**

Vârsta	Valoarea medie (limite)
1 spt -1 lună	+ 110° (+ 30° / + 180°)
1- 3 luni	+ 70° (+ 10° / + 125°)
3 luni – 3 ani	+ 60° (+ 10° / + 110°)
Peste 3 ani	+ 60° (+ 20° / + 120°)
Adult	+ 50° (- 30° / + 105°)

Plasarea axei complexului QRS în afara valorilor normale indică o tulburare a procesului de depolarizare ventriculară.

Axa QRS este ***deviată la stânga*** dacă este poziționată sub limita inferioară a normalului pentru vârsta pacientului şi poate sugera:

- hipertrofia ventriculară stângă (HVS), produsă în special prin supraîncărcările de volum;
- blocul complet de ramură stângă;
- hemiblocul anterior stâng.

Axa QRS este ***deviată la dreapta*** atunci când este poziționată peste limita superioară a normalului pentru vârstă, situație întâlnită în hipertrofia ventriculară dreaptă (HVD) şi blocul de ramură dreaptă.

O axă QRS este considerată „superioară" (plasată în cadranele superioare), dacă în derivația aVF unda S este mai mare decât unda R (situație parțial superpozabilă cu devierea axei la dreapta). Această poziționare poate indica un hemibloc stâng anterior (dacă axa este între – 30° şi – 90°), asociat deseori cu defectul septal atrio-ventricular (canalul atrio-ventricular) şi atrezia de tricuspidă sau un bloc complet de ramură dreaptă.

b. Plasarea axei QRS în plan orizontal

Activitatea electrică a cordului fiind un proces tridimensional, culegerea de informații trebuie făcută pe cât mai multe planuri. Din acest motiv, în electrocardiografia standard, pe lângă sistemul hexaaxial se utilizează şi un sistem de referință în plan orizontal, ce furnizează informații asupra activității electrice a cordului pe direcțiile antero-posterioară şi stânga-dreapta (**Fig. 9.3**).

În acest scop sunt folosite conducerile precordiale în care polul pozitiv este situat anterior, iar cel negativ posterior. Sistemul nu este la fel de precis precum cel hexaaxial (în care între două conduceri adiacente avem un unghi fix de 30°) şi, din acest motiv, nu este folosit în aprecierea de rutină a axei QRS. În schimb, este utilizat pentru plasarea mai precisă a vectorilor electrici folosiți în aprecierea hipertrofiilor ventriculare.

În plan orizontal, conducerile V2 şi V6 sunt perpendiculare într-un punct ce reprezintă centrul electric al cordului. Conducerea V2, având polul pozitiv situat anterior, va indica plasarea vectorului mijlociu al QRS pe relația/direcția antero-posterioară. Conducerea V6 are polul pozitiv plasat la stânga pacientului, iar pe cel negativ spre dreapta şi, ca urmare, va ajuta plasarea vectorului QRS pe relația stânga/dreapta.

În conducerea V2 unda R reprezintă vectorul direcționat spre anterior, iar unda S pe cel posterior. În V6, unda R va reprezenta vectorul direcționat spre stânga, iar unda S direcționarea lui spre dreapta. *Conducerea V2 este cea mai utilă în plasarea vectorului mijlociu al QRS în plan antero-posterior*; dacă complexul este predominant pozitiv, vectorul este orientat spre anterior, iar dacă este negativ, spre posterior.

În derivația V1, unda R reprezintă vectorul dirijat spre dreapta şi anterior, iar unda S pe cel direcționat spre stânga şi posterior.

Axele undelor P şi T pot fi apreciate în sistemul hexaaxial într-un mod asemănător cu cel al complexului QRS.

2.4.3.2. Axa undelor P, T şi unghiul QRS-T

Axa undei P reprezintă direcția pe care o are vectorul depolarizării atriale, situarea nodului sinoatrial şi implicit a pacemakerului cardiac. În planul frontal, dacă unda P este pozitivă în conducerile I şi aVF, axa ei este situat în cadranul inferior-stâng şi indică originea sinusală a ritmului cardiac (**Fig. 9.7**). În conducerile precordiale (planul orizontal), axa este dirijată tot spre anterior, deci unda P va fi net pozitivă în conducerile V1 şi V2.

Axa undei T reprezintă direcţia vectorului mediu al procesului de repolarizare ventriculară. Plasarea lui în planul frontal se face într-un mod similar cu complexul QRS. În mod normal are o valoare medie de + 45° (cu limite între 0° şi + 90°); pentru aceasta, unda T trebuie să fie pozitivă în conducerile I şi aVF (**Fig. 9.7**). Eventual, ea poate fi uşor aplatizată, dar, în niciun caz, inversată/ negativă. În plan orizontal axa undei T este dirijată spre anterior, determinând unde pozitive în V1 în perioada neonatală precoce. Ulterior, începând cu ziua a 3-4-a de viaţă, vectorul undei T se direcţionează posterior (unda devine negativă în V1). În mod normal, există o paletă largă de variaţii ale normalului privind axa undei T, dar în majoritatea cazurilor vectorul rămâne dirijat spre posterior în primii 4-5 ani de viaţă şi devine, apoi, progresiv anterior.

Deci, indiferent de vârstă, vectorul undei T este orientat spre stânga; până la vârsta de 5 ani el este dirijat spre stânga şi posterior, după 10 ani spre anterior, iar între 5 şi 10 ani poate fi dirijat fie anterior, fie posterior.

Situarea axei undei T în afara cadranului inferior-stâng indică o disfuncţie miocardică (tulburarea procesului de repolarizare). În mod normal, axa undei T trebuie să rămână în acest cadran, indiferent de axa QRS.

Unghiul QRS-T (unghiul dintre axele QRS şi T) aduce informaţii asupra procesului de repolarizare ventriculară, fiind un indicator sensibil al anomaliilor undei T (mai valoros decât simpla analiză izolată a acesteia). În general, aceste axe sunt apropiate. Unghiul dintre ele are în mod normal o valoare mică, sub 60°; valorile mai mari sugerează o posibilă anomalie, iar un unghi de peste 90° este în mod sigur patologic. Creşterea unghiului QRS-T şi plasarea axei undei T în afara cadranului inferior stâng indică o hipertrofie ventriculară importantă de tip *strain*, tulburări de conducere ventriculare, o disfuncţie miocardică de natură metabolică sau ischemică.

În **Fig. 9.9** sunt ilustrate interpretarea pe care o dă softul unui aparat ECG modern, măsurătorile şi plasarea axei QRS în plan frontal şi orizontal.

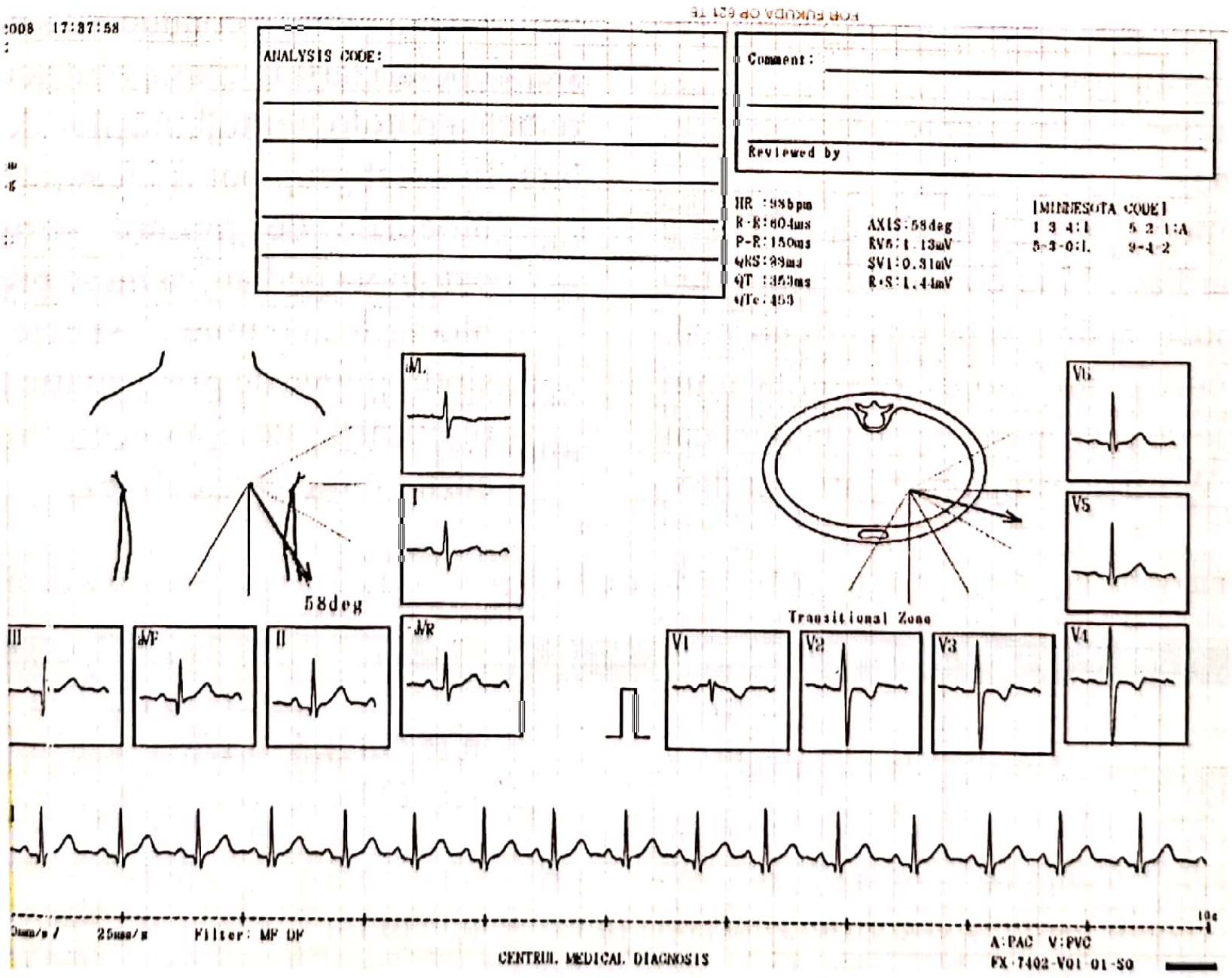

:008 17:37:58
ANALYSIS CODE:
Comment:
Reviewed by
HR :98bpm
R-R:604ms
P-R:150ms
QRS:89ms
QT :353ms
QTc:453
AXIS:58deg
RV6:1.13mV
SV1:0.31mV
R+S:1.44mV
[MINNESOTA CODE]
1-3-4:1
5-2-1:A
5-3-0:1.
9-4-2
58deg
aVL
I
aVR
III
aVF
II
V6
V5
V4
V3
V2
V1
Transitional Zone
25mm/s
Filter: MF DF
CENTRUL MEDICAL DIAGNOSIS
A-PAC V:PVC
FX-7402-V01-01-S0

Fig. 9.9. Stabilirea automată a axei complexului QRS în plan frontal şi orizontal.

2.4.4. Intervale

În mod curent, în interpretarea unei ECG se măsoară trei intervale: intervalul PR (PQ), intervalul QT și durata QRS; se mai pot adăuga aprecierea morfologică și măsurarea precisă a undei P (durată și amplitudine) **[4]**. În mod obișnuit, intervalul cuprinde o undă și un segment (segmentele fiind porțiuni din linia izoelectrică cuprinse între două unde).

a. Intervalul PR (cuprinde unda P și segmentul PR) reprezintă timpul necesar realizării depolarizării atriale (unda P), la care se adaugă întârzierea fiziologică (necesară umplerii depline a ventriculelor) pe care o suferă impulsul la nivelul nodulului atrio-ventricular (segmentul PR). Durata lui este influențată de frecvența cardiacă și, implicit, de vârsta pacientului (**Tabelul 9.3**). În general, limitele inferioare ale normalului raportate la vârstă sunt considerate: sub 3 ani - 0,08 sec, 3-16 ani - 0,10 sec, peste 16 ani - 0,12 sec.

Alungirea intervalului PR (bloc atrio-ventricular de gradul I) sugerează o întârziere a conducerii la nivelul nodului atrio-ventricular (NAV) ce poate fi întâlnită în:

- miocarditele infecțioase;
- unele MCC (DSA, defectul septal atrio-ventricular/CAVC,boala Ebstein);
- disfuncția miocardică (produsă de hiperpotasemie, hipoxemie, ischemie);
- efectul toxic al unor medicamente (de exemplu, digitala, chinidina);
- în absența altor modificări ale traseului ECG și a unei patologii cardiace bine conturate, alungirea intervalului PR poate apărea și pe un cord normal.

Un interval PR scurt poate indica prezența unui sindrom de preexcitație ce presupune existența unei căi accesorii (sindromul Wolff-Parkinson-White, sindromul Lown-Ganong-Levine) sau a unei glicogenoze cu implicare și cardiacă.

Valori variabile ale intervalului PR se descriu în tulburările de conducere de tip *wandering pacemaker* (centrul atrial migrator) și în fenomenul Wenckebach (blocul atrio-ventricular de gradul II tip Mobitz I).

b. Durata QRS reprezintă intervalul de timp necesar desfășurării procesului de depolarizare ventriculară. Similar intervalului PR, și durata lui este influențată de vârstă, crescând odată cu aceasta. Valorile medii sunt următoarele:

– prematuri	0,04 sec;
– nou-născuți la termen	0,05 sec;
– copii între 1-3 ani	0,06 sec;
– copii peste 3 ani	0,07 sec;
– adulți	0,08 sec.

Creșterea duratei complexului QRS sugerează o tulburare a conducerii ventriculare, dar, pentru a o afirma/interpreta, trebuie să ne raportăm la valoarea limitei superioare a normalului pentru vârsta fiecărui pacient (folosind tabelele și mai puțin sistemele automate de analizare ce nu sunt adaptate în totalitate la particularitățile ECG la diverse grupe de vârstă, **Tabelul 9.4**).

Creșterea duratei QRS /„lărgirea" complexului QRS indică o întârziere a conducerii sau o anomalie a dispersiei depolarizării în masa ventriculară, fiind o caracteristică a patologiei tulburărilor de conducere ventriculare. În acest grup pot fi încadrate:

- blocurile de ramură stângă sau dreaptă (în patologia pediatrică nu se prea face distincția între blocurile „complete" și cele „incomplete");
- sindroamele de preexcitație (de exemplu, WPW);
- tulburările de conducere intraventriculare (blocurile intraventriculare);

Tabelul 9.3. Intervalul PQ (PR) în funcție de frecvența cardiacă și vârstă (și limita superioară a normalului) **[4, 6]**

Frecvența	0-1 lună	1-6 luni	6 -12 luni	1-3 ani	3-8 ani	8-12 ani	12-16 ani	Adult
< 60						0,16 (0,18)	0,16 (0,19)	0,17 (0,21)
60-80					0,15 (0,17)	0,15(0,17)	0,15 (0,18)	0,16 (0,21)
80-100	0,10 (0,12)				0,14 (0,16)	0,15(0,16)	0,15 (0,17)	0,15 (0,20)
100-120	0,10 (0,12)			(0,15)	0,13 (0,16)	0,14(0,15)	0,15 (0,16)	0,15 (0,19)
120-140	0,10 (0,11)	0,11 (0,14)	0,11 (0,14)	0,12 (0,14)	0,13 (0,15)	0,14 (0,15)		0,15 (0,18)
140-160	0,09 (0,11)	0,10 (0,13)	0,11(0,13)	0,11 (0,14)	0,12 (0,14)			(0,17)
160-180	0,10 (0,11)	0,10 (0,12)	0,10 (0,12)	0,10 (0,12)				
> 180	0,09	0,09 (0,11)	0,10 (0,11)					

Tabelul 9.4. Valorile normale ale duratei QRS în derivaţia V5 [9]

Vârsta	Minimum	Maximum	Medie	Percentilele 2- 98	Nr. cazuri
< 1 zi	0,018	0,078	0,051	0,031 - 0,075	187
1-2 zile	0,030	0,069	0,048	0,032 - 0,066	176
3-6 zile	0,027	0,072	0,049	0,031 - 0,068	180
1-3 spt.	0,036	0,084	0,053	0,036 - 0,080	117
1-2 luni	0,033	0,084	0,053	0,033 - 0,076	115
3-5 luni	0,027	0,081	0,054	0,032 - 0,080	108
6-11 luni	0,030	0,081	0,054	0,034 - 0,076	135
1-2 ani	0,033	0,078	0,056	0,038 - 0,076	192
3-4 ani	0,039	0,078	0,057	0,041 - 0,072	210
5-7 ani	0,042	0,090	0,059	0,042 - 0,079	223
8-11 ani	0,039	0,087	0,062	0,041 - 0,085	229
12-15 ani	0,027	0,099	0,065	0,044 - 0,087	224

(Valorile normale sunt cele cuprinse între percentilele 2-98; valorile minime şi maxime prezente la acest lot de copii „normali" aflate în afara intervalului percentilelor 2-98 vor fi considerate anormale din punct de vedere statistic.)

- disritmiile de origine ventriculară (extrasistole ventriculare, tahicardie ventriculară);
- pacemaker plasat în ventricule.

Blocul complet de ramură stângă are drept principale criterii de diagnostic:

- durata QRS peste limita superioară a normalului pentru vârstă;
- complex QRS pozitiv, monofazic, în derivaţiile I şi V6; complexul poate avea şi incizuri,dar fără a fi precedat de o undă „q";
- complex QRS predominant negativ în V1 (cu sau fără o mică undă „r" iniţială; aspect de tip QS sau rS);

În blocul tipic de ramură stângă nu trebuie să apară unde Q în derivaţiile stângi (I,aVL şi V6); prezenţa acestora sugerează un infarct în antecedente.

Blocul de ramură dreaptă se caracterizează prin:

- durata QRS peste limita superioară a normalului pentru vârstă;
- aspectul de rSR' sau rsR' în V1;
- unda S terminală largă în derivaţiile I şi V6.

În general, în toate aceste trei derivaţii, complexul QRS este predominant pozitiv. El poate fi, sau nu, precedat de o mică undă q; cheia diagnosticului o constituie prezenţa undei S terminală, largă, în aceste trei conduceri.

Tulburările de conducere intraventriculare sunt definite ca prelungirea complexului QRS peste limita normală pentru vârstă şi neînsoţite de criteriile ce definesc blocurile de ramură tipice. Sunt nespecifice, reprezentând termenul final al răsunetului fiziopatologic al unor afecţiuni variate asupra miocardului, şi mai puţin afectarea directă a sistemului de conducere, aşa cum se întâmplă în blocurile de ramură şi în cele fasciculare. La copii apar mai frecvent în miocardite, cardiomiopatii, dilatarea cavităţilor de diverse cauze, tulburări electrolitice (mai ales hiperpotasemia), hipoglicemie, tratamentul cu antiaritmice, mai ales din clasele Ia şi Ic.

c. Intervalul QT reprezintă timpul necesar desfăşurării proceselor de depolarizare (durata QRS) şi repolarizare ventriculară (până la sfârşitul undei T). Valoarea sa va depinde în primul rând de frecvenţa cardiacă (şi mai puţin de vârstă, cu excepţia nou-născuţilor şi sugarilor mici). Măsurarea lui este dificilă la copii datorită frecvenţei cardiace mai ridicate, posibilităţii prezenţei şi a undei U ce nu trebuie inclusă în măsurătoare.

Undele U sunt unde mici, pozitive, ce apar spre sfârşitul undei T, fiind, în general, mai evidente în condiţii de hipopotasemie.

Se recomandă măsurarea manuală a intervalului. Deoarece el nu este identic în toate derivaţiile, se recomandă utilizarea derivaţiei II unde are valoarea maximă, iar dacă este patologică, unda U este şi ea mai evidentă; dacă nu este posibil, se folosesc derivaţiile V5 sau V6.

Fiind dependentă de frecvenţă, corectarea duratei intervalului QT (QTc) / raportarea la frecvenţa cardiacă se face cu ajutorul tabelelor (**Tabelul 9.5**) sau al formulei lui Bazet QTc = QT măsurat / √ intervalul RR. După această formulă, intervalul QTc nu trebuie să depăşească 0,44 secunde, cu excepţia sugarilor la care, în primele 6 luni de viaţă, poate atinge şi o valoare de 0,49 secunde.

Un interval QTc > 0,50 secunde la un nou-născut poate să nu aibă o semnificaţie patologică, revenind la normal pe parcursul primului an de viaţă. Alungirea lui la peste 0,60 secunde se asociază, însă, cu tulburări severe de ritm şi de conducere şi risc crescut de moarte subită. Din acest motiv, măsurarea intervalului QT la

Tabelul 9.5. Lungimea ciclului cardiac,frecvența și durata intervalului QT (media și limita superioară a normalului) **[4, 6]**

Lungimea ciclului (secunde)	Frecvența cardiacă/min	Intervalul QT (secunde)	Lungimea ciclului (secunde)	Frecvența cardiacă/min	Intervalul QT (secunde)
1,50	40	0,45 (0,49)	0,85	70	0,36 (0,38)
1,40	43	0,44 (0,48)	0,80	75	0,35 (0,38)
1,30	46	0,43 (0,47)	0,75	80	0,34 (0,37)
1,25	48	0,42 (0,46)	0,70	86	0,33 (0,36)
1,20	50	0,41 (0,45)	0,65	92	0,32 (0,35)
1,15	52	0,41 (0,45)	0,60	100	0,31 (0,34)
1,10	55	0,40 (0,40)	0,55	109	0,30 (0,33)
1,05	57	0,39 (0,43)	0,50	120	0,28 (0,31)
1,00	60	0,39 (0,42)	0,45	133	0,27 (0,29)
0,95	63	0,38 (0,41)	0,40	150	0,25 (0,28)
0,90	67	0,37 (0,40)	0,35	172	0,23 (0,26)

naștere ar trebui să facă parte din programul de screening cardio-vascular neonatal **[7]**.

Alungirea intevalului QT (sindromul de QT lung, vezi și capitolul *Cardiomiopatii*) reprezintă un capitol important în cardiologia pediatrică, printre cauze numărându-se:

- formele genetice/familiale (sindromul Jervell și Lange-Nielsen, sindromul Romano-Ward);
- hipocalcemia;
- miocarditele și cardiomiopatiile;
- traumatismele craniene și accidentele vasculare cerebrale;
- malnutriția severă;
- medicamente (printre cele mai cunoscute numărându-se unele antiaritmice, precum cele din clasele Ia, Ic și III, fenotiazinele, antidepresivele triciclice, dar și unele antibiotice, precum ampicilina, eritromicina, trimetoprim-sulfametoxazonă, antihistaminice).

Scurtarea intervalului va apărea ca efect terapeutic favorabil al digitalei sau ca semn de hipercalcemie.

Durata și amplitudinea undei P sunt importante în diagnosticul hipertrofiilor atriale. În mod normal, unda P are o amplitudine < 3 mm și o durată sub 0,07 secunde la sugari și sub 0,09 secunde la copii.

2.4.5. Amplitudinea QRS, raportul R/S

Amplitudinea complexului QRS, raportul și progresiunea undelor R și S sunt criterii electrocardiografice importante în diagnosticarea hipertrofiilor ventriculare. Valorile lor sunt influențate de vârstă (**Tabele 9.6-9.16**).

Creșterea amplitudinii undelor complexului QRS (pozitive sau negative) poate indica:

- hipertrofia ventriculară (stângă sau dreaptă);
- o tulburare de conducere ventriculară (vezi durata QRS).

Prezența unor complexe QRS de voltaj scăzut (în derivațiile membrelor undele sunt sub 5 mm) se întâlnește în:

- epanșamentele/revărsatele pericardice;
- miocardite acute;
- pericardita cronică constrictivă;
- poate fi normală la nou-născuți;
- pacienți cu peretele toracic gros/obezi, supraponderali;
- hipotiroidism.

În mod normal, la copiii de peste 3 ani (similar cu adulții) se produce o creștere/progresiune lentă a raportului R/S în derivațiile precordiale, de la aspectul rS în V4R și V1, spre RS în V2 și V3, și qRs spre V6; cu alte cuvinte, unda R își crește progresiv amplitudinea spre derivația V6, în timp ce unda S și-o scade.

Datorită dominanței vectorilor electrici ai VD la sugari (vezi evoluția raportului de masă VS/VD), în special în prima lună de viață poate apărea *inversarea completă* a modalității de progresiune a raportului R/S. Adică, în conducerile precordiale drepte (V4R,V1 și V2) apar unde R înalte, dominante, iar în precordialele stângi (V5 și V6) unde S dominante/adânci.

Tabelul 9.6. Lungimea ciclului cardiac, frecvența și durata intervalului QT (media și limita superioară a normalului) **[4, 6]**

Derivație	0-1 lună	1-6 luni	6-12 luni	1-3 ani	3-8 ani	8-12 ani	12-16 ani	Adulți tineri
Unda R								
I	4 (8)	7 (13)	8 (16)	8 (16)	7 (15)	7 (15)	6 (13)	6 (13)
II	6 (14)	13 (24)	13 (27)	13 (23)	13 (22)	14 (24)	14 (24)	9 (25)
III	8 (16)	9 (20)	9 (20)	9 (20)	9 (20)	9 (24)	9 (24)	6 (22)
aVR	3 (7)	3 (6)	3 (6)	2 (6)	2 (5)	2 (4)	2 (4)	1 (4)
aVL	2 (7)	4 (8)	5 (10)	5 (10)	3 (10)	3 (10)	3 (12)	3 (9)
aVF	7 (14)	10 (20)	10 (16)	8 (20)	10 (19)	10 (20)	11 (21)	5 (23)
V4R	6 (12)	5 (10)	4 (8)	4 (8)	3 (8)	3 (7)	3 (7)	
V1	15 (25)	11 (20)	10 (20)	9 (18)	7 (18)	6 (16)	5 (16)	3 (14)
V2	21 (30)	21 (30)	19 (28)	16 (25)	13 (28)	10 (22)	9 (19)	6 (21)
V5	12 (30)	17 (30)	18 (30)	19 (36)	21 (36)	22 (36)	18 (33)	12 (33)
V6	6 (21)	10 (20)	13 (20)	12 (24)	14 (24)	14 (24)	14 (22)	10 (21)
Unda S								
I	5 (10)	4 (9)	4 (9)	3 (8)	2 (8)	2 (8)	2 (8)	1 (6)
V4R	4 (9)	4 (12)	5 (12)	5 (12)	5 (14)	6 (20)	6 (20)	
V1	10 (20)	7 (18)	8 (16)	13 (27)	14 (30)	16 (26)	15 (24)	10 (23)
V2	20 (35)	16 (30)	17 (30)	21 (34)	23 (38)	23 (38)	23 (48)	14 (36)
V5	9 (30)	9 (26)	8 (20)	6 (16)	5 (14)	5 (17)	5 (16)	
V6	4 (12)	2 (7)	2 (6)	2 (6)	1 (5)	1 (4)	1 (5)	1 (13)

(Voltajele sunt exprimate în mm, la calibrarea hârtiei pentru 1 mV= 10 mm.)

Tabelul 9.7. Valorile normale ale amplitudinii undei R în derivația V1 **[9]**

Vârsta	Amplitudinea undei R (mm) la copii „normali”				Nr. cazuri
	Minimă	Maximă	Medie	Percentile 2 - 98	
< 1 zi	3,6	29,2	13,8	5,2 – 26,1	189
1-2 zile	0,9	38,0	14,4	5,3 – 26,9	177
3-6 zile	1,0	27,2	12,9	2,8 – 24,2	181
1-3 spt.	2,5	23	10,6	3,2 – 20,8	119
1-2 luni	2,8	20,6	9,5	3,3 – 18,1	115
3-5 luni	0,7	25,2	9,8	2,7 – 19,8	109
6-11 luni	1,4	24,0	9,4	1,4 – 20,3	138
1-2 ani	2,0	34,4	8,9	2,6 – 17,7	192
3-4 ani	0,4	20,6	8,1	1,0 – 18,2	211
5-7 ani	0,0	14,8	6,7	0,5 – 13,9	219
8-11 ani	0,0	15,4	5,4	0,0 – 12,1	230
12 -15 ani	0,0	12,6	4,1	0,0 – 9,9	244

(Valorile normale sunt cele cuprinse între percentilele 2-98; valorile minime și maxime prezente la acest lot de copii „normali” aflate în afara intervalului percentilelor 2-98 vor fi considerate anormale din punct de vedere statistic; condiții standard de etalonare 1 mm = 0,1 mV sau 100 µV.)

Tabelul 9.8. Valorile normale ale amplitudinii undei S în derivația V1 **[9]**

Vârsta	Amplitudinea undei S (mm) la copii „normali”				Nr. cazuri
	Minimă	Maximă	Medie	Percentile 2 - 98	
< 1 zi	0,0	28,4	8,5	0,0 – 22,7	189
1-2 zile	0,0	30,0	9,1	0,0 – 20,7	178
3-6 zile	0,0	21,4	6,6	0,0 – 16,8	181
1-3 spt.	0,0	14,2	4,2	0,0 – 10,8	119
1-2 luni	0,0	13,4	5,0	0,0 – 12,4	115
3-5 luni	0,0	26,6	5,7	0,0 – 17,1	109
6-11 luni	0,0	24,4	6,4	0,4 – 18,1	138
1-2 ani	0,0	33,0	8,4	0,7 – 21,0	191
3-4 ani	0,6	26,2	10,2	1,8 – 21,4	212
5-7 ani	0,8	29,4	12,0	2,9 – 23,8	219
8-11 ani	1,8	28,8	11,9	2,7 – 25,4	226
12 -15 ani	1,4	23,0	10,8	2,8 – 21,2	235

(Valorile normale sunt cele cuprinse între percentilele 2-98; valorile minime și maxime prezente la acest lot de copii „normali” aflate în afara intervalului percentilelor 2-98 vor fi considerate anormale din punct de vedere statistic; condiții standard de etalonare 1 mm = 0,1 mV sau 100 µV.)

Tabelul 9.9. Valorile normale ale amplitudinii undei R în derivația V1 **[9]**

Vârsta	Amplitudinea undei R (mm) la copii „normali”				Nr. cazuri
	Minimă	Maximă	Medie	Percentile 2 - 98	
< 1 zi	0	22,8	4,2	0,0 – 11,1	189
1-2 zile	0	17	4,5	0,0 – 12,2	179
3-6 zile	0	14,5	5,2	0,3 – 12,1	181
1-3 spt.	1,2	24	7,6	2,6 – 16,4	119
1-2 luni	3,1	24,2	11,6	5,2 – 21,4	115
3-5 luni	5	25	13,1	6,4 – 22,4	109
6-11 luni	5,8	24,6	12,6	5,8 – 22,7	138
1-2 ani	3,7	24,6	13,3	5,7 – 22,6	192
3-4 ani	7,6	36	14,8	8,1 – 24,4	209
5-7 ani	6,4	28,4	16,3	8,4 – 26,5	223
8-11 ani	7	33	16,3	9,2 – 25,4	233
12 -15 ani	5,5	32,2	14,3	6,5 – 23,0	246

(Valorile normale sunt cele cuprinse între percentilele 2-98; valorile minime și maxime prezente la acest lot de copii „normali” aflate în afara intervalului percentilelor 2-98 vor fi considerate anormale din punct de vedere statistic; condiții standard de etalonare 1 mm = 0,1 mV sau 100 µV.)

Tabelul 9.10. Valorile normale ale amplitudinii undei S în derivația V1 **[9]**

Vârsta	Amplitudinea undei S (mm) la copii „normali”				Nr. cazuri
	Minimă	Maximă	Medie	Percentile 2 - 98	
< 1 zi	0	16,3	3,2	0,0 – 9,6	189
1-2 zile	0	12,4	3	0,0 – 9,4	179
3-6 zile	0	10,4	3,5	0,0 – 9,8	181
1-3 spt.	0	13	3,4	0,0 – 9,8	119
1-2 luni	0	6,5	2,7	0,0 – 6,4	115
3-5 luni	0	12,8	2,9	0,0 – 9,9	109
6-11 luni	0	14,2	2,1	0,0 – 7,2	138
1-2 ani	0	10,4	1,9	0,0 – 6,6	192
3-4 ani	0	5,4	1,5	0,0 – 5,2	210
5-7 ani	0	4,3	1,2	0,0 – 4,0	217
8-11 ani	0	4,6	1	0,0 – 3,7	232
12 -15 ani	0	4,4	0,8	0,0 – 3,7	241

(Valorile normale sunt cele cuprinse între percentilele 2-98; valorile minime și maxime prezente la acest lot de copii „normali” aflate în afara intervalului percentilelor 2-98 vor fi considerate anormale din punct de vedere statistic; condiții standard de etalonare 1 mm = 0,1 mV sau 100 µV.)

Tabelul 9.11. Valorile normale ale raportului R/S în derivația V1 **[9]**

Vârsta	Raportul R/S la copii „normali”				Nr. cazuri
	Minimum	Maximum	Media	Percentile 2 - 98	
< 1 zi	0,04	N	2,2	0,1 – N	178
1-2 zile	0,03	N	2	0,1 – N	171
3-6 zile	0,06	N	2,7	0,2 – N	174
1-3 spt.	0,09	N	2,9	1,0 – N	103
1-2 luni	0,2	N	2,3	0,3 – N	104
3-5 luni	0,03	N	2,3	0,1 – N	97
6-11 luni	0,02	5,2	1,6	0,1 – 5,2	130
1-2 ani	0,01	5,2	1,4	0,05 – 5,2	185
3-4 ani	0,01	4,6	0.9	0,03 – 4,6	208
5-7 ani	0	4,4	0,7	0,02 – 4,4	212
8-11 ani	0	2,2	0,5	0,0 – 2,2	225
12 -15 ani	0	3	0,5	0,0 – 3,0	234

(N = nedefinit,unda S fiind egală cu 0; valorile normale sunt cele cuprinse între percentilele 2-98; valorile minime și maxime prezente la acest lot de copii „normali” aflate în afara intervalului percentilelor 2-98 vor fi considerate anormale din punct de vedere statistic; condiții standard de etalonare 1 mm = 0,1 mV sau 100 µV.)

Tabelul 9.12. Valorile normale ale raportului R/S în derivația V6 **[9]**

Vârsta	Raportul R/S la copii „normali”				Nr. cazuri
	Minimum	Maximum	Media	Percentile 2 - 98	
< 1 zi	0	N	2	0,0 – N	174
1-2 zile	0	N	2,5	0,0 – N	168
3-6 zile	0	N	2,2	0,1 – N	177
1-3 spt.	0	N	3,3	0,1 – N	118
1-2 luni	0,08	N	4,8	0,2 – N	113
3-5 luni	0,1	N	6,2	0,2 – N	106
6-11 luni	0,1	N	7,6	0,2 – N	132
1-2 ani	0,2	N	9,3	0,3 – N	187
3-4 ani	0,3	N	10,8	0,6 – N	207
5-7 ani	0,3	N	11,5	0,9 – N	205
8-11 ani	0,9	N	14,3	1,5 – N	208
12 -15 ani	0,8	N	14,7	1,4 – N	209

(N = nedefinit,unda S fiind egală cu 0; valorile normale sunt cele cuprinse între percentilele 2-98; valorile minime și maxime prezente la acest lot de copii „normali” aflate în afara intervalului percentilelor 2-98 vor fi considerate anormale din punct de vedere statistic; condiții standard de etalonare 1 mm = 0,1 mV sau 100 µV.)

Tabelul 9.13. Raportul R/S în funcție de vârstă, media, limita inferioară (LIN) și limita superioară a normalului (LSN) **[4, 6]**

Derivație	0- 1 lună	1-6 luni	6-12 luni	1-3 ani	3-8 ani	8-12 ani	12-16 ani	Adult
V1 LIN	0,5	0,3	0,3	0,5	0,1	0,15	0,1	0
Media	1,5	1,5	1,2	0,8	0,65	0,5	0,3	0,3
LSN	19	S = 0	6	4	2	1	1	1
V2 LIN	0,3	0,3	0,3	0,3	0,05	0,1	0,1	0,1
Media	1	1,2	1	0,8	0,5	0,5	0,5	0,2
LSN	3	4	4	1,5	1,5	1,2	1,2	2,5
V6 LIN	0,1	1,5	2	3	2,5	4	2,5	2,5
Media	2	4	6	20	20	20	10	9
LSN	S = 0	S = 0	S = 0	S = 0	S = 0	S = 0	S = 0	S = 0

Tabelul 9.14. Valorile normale ale sumei amplitudinii undelor R + S (mm) în derivația V1 **[9]**

Vârsta	Amplitudinea R + S (mm) la copii „normali”				Nr. cazuri
	Minimă	Maximă	Medie	Percentile 2 - 98	
< 1 zi	1,4	40,8	12,6	1,4 – 28,0	189
1-2 zile	1,6	32,8	13,7	1,6 – 28,7	179
3-6 zile	2,8	27,2	11,7	2,8 – 24,7	181
1-3 spt.	2,7	24	11,7	3,0 – 21,0	119
1-2 luni	6,8	30,2	16,5	6,8 – 29,1	115
3-5 luni	6,6	42,2	18,6	7,2 – 34,9	109
6-11 luni	6,1	34,3	19	7,3 – 32,2	138
1-2 ani	5,8	51,8	21,7	7,7 – 39,0	192
3-4 ani	10,4	45,4	25,1	13,0 – 41,8	210
5-7 ani	12,4	52,4	28,2	13,6 – 47,1	217
8-11 ani	14,1	57,4	28,1	15,3 – 45,5	225
12-15 ani	6,9	43,6	25,1	11,4 – 41,1	235

(Valorile normale sunt cele cuprinse între percentilele 2-98; valorile minime și maxime prezente la acest lot de copii „normali” aflate în afara intervalului percentilelor 2-98 vor fi considerate anormale din punct de vedere statistic; condiții standard de etalonare 1 mm = 0,1 mV sau 100 µV.)

Între vârsta de 1 lună și 3 ani se descrie *inversarea parțială* a progresiunii raportului R/S, cu unde R dominante în V1, dar și în V5 și V6.

În concluzie, la sugari și copiii sub 3 ani, raportul R/S este mare în precordialele drepte și mic în cele stângi. Abaterea de la acest mod normal de progresiune a raportului poate indica:

- hipertrofia ventriculară;
- ventriculul unic;
- tulburări de conducere ventriculare;
- infarct miocardic.

Tabelul 9.15. Valorile normale ale sumei amplitudinii undelor R + S (mm) în derivația V4 **[9]**

Vârsta	Amplitudinea R + S (mm) la copii „normali”				Nr. cazuri
	Minimă	Maximă	Medie	Percentile 2 - 98	
< 1 zi	5	55,6	31,9	9,2 – 52,5	189
1-2 zile	14,8	54,2	36,6	16,0 – 52,2	179
3-6 zile	6,7	52,5	31,4	10,2 – 49,0	181
1-3 spt.	12,3	51,2	30,5	15,1 – 49,1	119
1-2 luni	19	54,2	36,4	19,6 – 53,5	115
3-5 luni	14,2	63	37,8	18,0 – 61,4	109
6-11 luni	18	58	33,6	18,0 – 52,8	138
1-2 ani	10,7	53	33,6	15,9 – 49,5	192
3-4 ani	16,8	73,4	35,1	17,8 – 53,5	209
5-7 ani	9,8	57,4	35,8	16,6 – 54,1	211
8-11 ani	14,6	54,2	34,9	16,9 – 53,1	214
12-15 ani	7,7	53,6	29	8,9 – 50,3	233

(Valorile normale sunt cele cuprinse între percentilele 2-98; valorile minime și maxime prezente la acest lot de copii „normali” aflate în afara intervalului percentilelor 2-98 vor fi considerate anormale din punct de vedere statistic; condiții standard de etalonare 1 mm = 0,1 mV sau 100 µV.)

Tabelul 9.16. Diferențele legate de sex ale amplitudinii undei R la grupa de vârstă 12–15 ani **[9]**

Derivație	Sex	Amplitudinea undei R (mm)	
		Medie	Percentile 2 - 98
V1	Fete	3,5	0,1 – 9,6
	Băieți	4,2	0,2 – 10,3
V5	Fete	16,6	6,3 – 29,9
	Băieți	24,1	10,9 – 34,7
V6	Fete	12,2	5,9 – 19,1
	Băieți	15,9	8,0 – 24,1

(Lotul a cuprins 105 băieți și 142 fete; diferența statistică băieți/fete este semnificativă în fiecare derivație – p < 0,0001.)

Un raport R/S mai mic sau mai mare decât limitele normalului reprezintă un important criteriu de diagnostic al hipertrofiilor ventriculare, raportul reprezentând o cuantificare a conceptului privind progresiunea R/S.

La sugari şi copiii sub 3 ani, datorită dominanţei fiziologice a VD, raportul R/S va fi mare în conducerile precordiale drepte (V1 şi V2) şi mai mic în precordialele stângi (V5 şi V6). La copilul mare, similar cu adultul, datorită dominanţei VS, raportul R/S va fi mic în conducerile precordiale drepte şi mare în cele stângi.

2.4.6. Unda Q

Unda Q reprezintă în special depolarizarea septului ventricular. Direcţia vectorului este opusă sensului depolarizării septale iniţiale. În mod normal este vizibilă în derivaţiile I, II, III şi aVF, precum şi în precordialele stângi V5 şi V6; este absentă în precordialele drepte, V4R şi V1, cu rare excepţii (nou-născuţi). Amplitudinea maximă poate fi înregistrată în conducerile aVF, V5 şi V6, fiind < 5 mm indiferent de vârsta copilului. În derivaţia III, amplitudinea poate fi uneori ceva mai mare, fiind cuprinsă între 5 şi 8 mm (**Tabelele 9.17 - 9.19**). Durata medie a undei este de 0,02 secunde fără a depăşi în mod normal 0,03 secunde.

Anomaliile undei Q însoţesc şi unele MCC.

1. Absenţa undei Q în V6:

– transpoziţia corectată a marilor vase;

Tabelul 9.17. Voltajele undei Q în funcţie de derivaţie şi vârstă (valoarea medie şi limita superioară) **[4, 6]**

Derivaţie	0- 1 lună	1-6 luni	6-12 luni	1-3 ani	3-8 ani	8-12 ani	12-16 ani	Adult
III	2 (5)	3 (8)	3 (8)	3 (8)	1,5 (6)	1 (5)	1 (4)	0,5 (4)
aVF	2 (4)	2 (5)	2 (6)	1,5 (5)	1 (5)	1 (3)	1 (3)	0,5 (2)
V5	1,5 (5)	1,5 (4)	2 (5)	2 (6)	2 (6)	2 (4,5)	1 (4)	0,5 (3,5)
V6	1,5 (4)	1,5 (4)	2 (5)	2 (4,5)	1,5 (4,5)	1,5 (4)	1 (2,5)	0,5 (3)

(Voltajele sunt exprimate în mm, la calibrarea hârtiei pentru 1 mV= 10 mm.)

Tabelul 9.18. Valorile normale ale amplitudinii undei Q în derivaţia III **[9]**

Vârsta	Amplitudinea undei Q (mm) la copii „normali”				Nr. cazuri
	Minimă	Maximă	Medie	Percentile 2 - 98	
< 1 zi	0	4,5	1,4	0,0 – 4,5	189
1-2 zile	0	6,6	1,4	0,0 – 5,1	179
3-6 zile	0	5,4	1,6	0,0 – 4,8	181
1-3 spt.	0	5,8	1,5	0,0 – 5,6	119
1-2 luni	0	7,5	1,5	0,0 – 5,4	113
3-5 luni	0	6,6	1,8	0,0 – 6,6	109
6-11 luni	0	8,5	2,1	0,0 – 6,3	133
1-2 ani	0	5,8	1,5	0,0 – 5,3	192
3-4 ani	0	5	1	0,0 – 4,2	212
5-7 ani	0	4,3	0,9	0,0 – 3,2	214
8-11 ani	0	3	0,6	0,0 – 3,0	222
12 -15 ani	0	3,3	0,5	0,0 – 3,0	244

(Valorile normale sunt cele cuprinse între percentilele 2-98; valorile minime şi maxime prezente la acest lot de copii „normali” aflate în afara intervalului percentilelor 2-98 vor fi considerate anormale din punct de vedere statistic; condiţii standard de etalonare 1 mm = 0,1 mV sau 100 µV.)

Tabelul 9.19. Valorile normale ale amplitudinii undei Q în derivaţia V6 **[9]**

Vârsta	Amplitudinea undei Q (mm) la copii „normali”				Nr. cazuri
	Minimă	Maximă	Medie	Percentile 2 - 98	
< 1 zi	0	2,6	0,3	0,0 – 2,6	189
1-2 zile	0	3,4	0,4	0,0 – 3,4	179
3-6 zile	0	4	0,6	0,0 – 4,0	181
1-3 spt.	0	3,1	0,8	0,0 – 3,1	119
1-2 luni	0	4	0,7	0,0 – 4,0	115
3-5 luni	0	4	0,8	0,0 – 4,0	109
6-11 luni	0	3,6	0,8	0,0 – 3,6	138
1-2 ani	0	4,6	1	0,0 – 4,6	192
3-4 ani	0	4,6	1,2	0,0 – 4,6	210
5-7 ani	0	6	1,2	0,0 – 6,0	222
8-11 ani	0	3,2	1	0,0 – 3,2	221
12 -15 ani	0	5	0,8	0,0 – 5,0	241

(Valorile normale sunt cele cuprinse între percentilele 2-98; valorile minime şi maxime prezente la acest lot de copii „normali” aflate în afara intervalului percentilelor 2-98 vor fi considerate anormale din punct de vedere statistic; condiţii standard de etalonare 1 mm = 0,1 mV sau 100 µV.)

- ventricul unic;
- dextrocardie;
- blocul de ramură stângă.

2. Prezenţa undei Q în V1:

- hipertrofia ventriculară dreaptă importantă;
- ventricul unic;
- transpoziţia corectată a marilor vase;
- ocazional, la nou-născuţi.

Undele Q adânci, dar nu şi lărgite (deci fără creşterea duratei) sunt asociate cu:

- hipertrofia ventriculară stângă prin supraîncărcare de volum (de exemplu: DSV,ventricul unic) şi foarte rar, în hipertrofia secundară supraîncărcării de presiune;
- ocazional în hipertrofia ventriculară dreaptă;
- hipertrofia biventriculară (şunturi stânga-dreapta cu hipertensiune arterială pulmonară);
- cardiomiopatii însoţite de disfuncţie diastolică (scăderea complianţei ventriculare).

Unde Q adânci şi largi se descriu în fibroza miocardică, infarctul miocardic, cardiomiopatia hipertrofică de tip obstructiv (aspectul QS în precordialele stângi).

2.4.7. Segmentul ST şi unda T

Segmentul ST este cuprins între depolarizarea ventriculară (complexul QRS) şi repolarizare (unda T). În mod normal este orizontal şi izoelectric, adică situat la acelaşi nivel cu segmentele PR/PQ şi TP. Supra- sau subdenivelarea lui se apreciază în funcţie de poziţionarea faţă de segmentul PR.

În derivaţiile membrelor o supra- sau subdenivelare de până la 1 mm nu este în mod obligatoriu şi anormală, la fel ca şi cele de până la 2 mm din derivaţiile precordiale stângi. Nu avem la dispoziţie date asupra duratei normale a acestui segment, el putând fi prelungit în mod anormal, odată cu alungirea intervalului QT.

Repolarizarea precoce este un fenomen normal, frecvent întâlnit la adolescenţi şi adulţii tineri, la care segmentul ST este supradenivelat şi concav în derivaţiile în care şi undele T sunt mai înalte. Anomaliile segmentului ST se referă la supra- sau subdenivelarea lui şi pot fi întâlnite în:

- miocardite;
- pericardite;
- ischemie sau infarct miocardic;
- hipertrofie ventriculară severă de tip *strain*;
- hipo- sau hiperpotasemie;
- anevrism ventricular;
- ca efect al unor medicamente (digitala);
- patologie intracraniană (însoţită de hipertensiune intracraniană).

Aceste anomalii sunt însoţite, în general, şi de modificări ale undei T.

Unda T reflectă procesul de repolarizare ventriculară. Amplitudinea ei se măsoară în derivaţiile precordiale stângi şi este influenţată de numeroşi factori fiziologici. În condiţii normale, amplitudinea undei T nu trebuie să depăşească următoarele valori:

- în derivaţia V5: sub vârsta de 1 an – 11 mm, iar peste 1 an – 14 mm;
- în derivaţia V6: sub vârsta de 1 an – 7 mm, peste 1 an – 9 mm.

În general, la adolescenţi, amplitudinea este sub valorile menţionate.

Unde T înalte pot apărea în:

- hiperpotasemie;
- accidente vasculare cerebrale;
- hipertrofie ventriculară stângă prin supraîncărcare de volum;
- infarct miocardic posterior (unde T înalte în precordiale).

Aplatizarea undelor T poate fi întâlnită în:

- hipopotasemie;
- hipotiroidism;
- în mod normal la nou-născuţi;
- hiper- şi hipoglicemie;
- pericardite;
- miocardite;
- ischemie miocardică (apărută în condiţii de şoc, anemie, hipoxemie etc.);
- ca efect al digitalei.

3. ELECTROCARDIOGRAMA NORMALĂ LA SUGAR ŞI COPIL

3.1. Particularităţi

Traseul electrocardiografic la sugar şi copil prezintă o serie de aspecte caracteristice, care îl deosebesc de cel al adultului. Morfologia undelor, limitele maxime ale normalului, precum şi criteriile de diagnostic, în special cele ale hipertrofiilor ventriculare, sunt specifice fiecărei grupe de vârstă. Ele sunt rezultatul analizării a numeroase trasee ECG, în funcţie de care s-au trasat curbele de dispersie şi stabilit valorile medii, minime şi maxime ale componentelor traseului ECG [3].

ECG copilului se apropie de cea a adultului în jurul vârstei de 15 ani.

Începând cu perioada neonatală, traseul ECG are o evoluţie corespunzătoare dezvoltării corporale generale şi, implicit, a aparatului cardio-vascular. Particularităţile ECG la sugar şi copil sunt determinate de o serie de caractere anatomo-fiziologice specifice:

a. Modificările adaptative specifice suferite de aparatul cardio-vascular în perioada neonatală precoce şi tardivă.

b. Procesul de creştere şi dezvoltare. Amplitudinea undelor este relativ mai mare la copil din cauza peretelui toracic mai subţire, electrozii exploratori fiind mai apropiaţi de cord; intervine şi volumul mai mic de sânge cavitar care nu mai scurtcircuitează diferenţele de potenţial apărute în pereţii ventriculelor.

c. Variaţiile dimensiunilor cordului. Din cauza masei mai reduse a miocardului, procesul de depolarizare şi repolarizare se face într-un timp mai scurt.

d. În funcţie de dezvoltarea cutiei toracice şi a diafragmului, cordul va avea poziţii diferite în torace.

e. Variaţiile în grosime ale peretelui ventriculelor; iniţial predominanţa VD la nou-născut şi sugarul mic urmată, odată cu creşterea în vârstă, de apariţia predominanţei VS.

f. Tonusul vegetativ simpatic crescut la sugar, comparativ cu adultul, determină o relativă tahicardie şi o accelerare a vitezei de depolarizare şi repolarizare.

Modificările anatomice survin mai lent decât cele electrocardiografice. Cele mai rapide schimbări se produc în prima lună de viaţă, apoi, modificările survin mai lent până la vârsta de 6 luni când se ajunge la o relaţie stabilă între cele două ventricule.

Cele mai multe modificări ale traseului ECG la copii sunt legate de raportul de masă dintre cele două ventricule. Ca urmare a particularităţilor circulaţiei fetale, la naştere peretele VD este mai gros decât cel al VS. În prima lună de viaţă, ca efect al modificărilor adaptative ale aparatului cardio-vascular, sunt stimulate dezvoltarea şi creşterea masei VS care, la sfârşitul perioadei neonatale, o depăşeşte pe cea a VD. În jurul vârstei de 6 luni raportul de masă între VS/VD devine 2:1. Ulterior, raportul creşte mult mai lent şi devine în perioada de adolescent-adult tânăr 2,5: 1 (**Tabelul 9.20**).

Tabelul 9.20. Raportul de masă între ventriculul stâng şi cel drept în funcţie de vârstă [4, 6]

Vârstă	Raport VS/VD
30 spt. gestaţionale	1,2: 1
33 spt. gestaţionale	1,0: 1
36 spt. gestaţionale	0,8: 1
La naştere/termen	0,8: 1
1 lună	1,5: 1
6 luni	2,0: 1
Adult	2,5: 1

Traseul ECG va reflecta aceste modificări de ordin anatomic. Predominanţa VD din perioada neonatală va fi progresiv înlocuită de cea a VS la copilul mare şi adolescent. La fiecare grupă de vârstă variaţiile faţă de normal sunt destul de mari, intervalul lor fiind cu atât mai mare cu cât vârsta este mai mică.

Principalele modificări electrocardiografice ce survin odată cu creşterea în vârstă sunt:

a. scăderea frecvenţei cardiace;

b. creşterea duratei intervalelor (PR, QT) şi a complexului QRS;

c. predominanţa VD de la sugar este înlocuită progresiv cu predominanţa VS, tradusă prin:
- direcţionarea progresivă a axei QRS dinspre dreapta şi anterior, spre stânga şi posterior;
- scăderea amplitudinii undelor R în derivaţiile precordiale drepte şi creşterea ei în cele stângi;
- amplitudinea undelor S creşte în derivaţiile precordiale drepte şi scade în cele stângi;
- raportul R/S scade în derivaţiile precordiale drepte şi creşte în cele stângi;

d. unda T are vectorul/axa dirijat spre anterior doar în primele zile de viaţă; ulterior, vectorul se direcţionează posterior (unda T devine negativă în V1), până spre vârsta de 5 ani, ulterior poate fi dirijat fie spre posterior, fie spre anterior şi, începând cu vârsta de 8-10 ani, vectorul se deplasează progresiv spre anterior (apar din nou undele T pozitive în V1).

3.2. Electrocardiograma neonatală

Valorile normale ale ECG pediatrice sunt derivate în mod tradiţional din cele publicate în 1979 de către Davignon et al. Au fost analizate 1027 de trasee ECG la sugari, dintre care 668 la nou-născuţi, şi s-au trasat curbele de dispersie. Există în literatură şi alte tabele cu valori normale, însă grupul de lucru al European Society of Cardiology **[9]** recomandă utilizarea tabelelor Davignon în practica clinică (**Tabelul 9.21**).

Tabelul 9.21. Valorile normale ale parametrilor ECG în primele 3 luni de viaţă **[9]**

Vârsta	Frecvenţa cardiacă bătăi/min.	Axa QRS în plan frontal # (grade)	Unda P (mm)	Interval PR # (sec.)	Durata QRS/ V5 # (sec.)	Q/D3 ** (mm)	Q/V6) ** (mm)	R/ V1* (mm)	S/ V1* (mm)	R/S (V1)**	R/ V6*	S/ V6*	R/S V6**	SV1 + RV6 ** (mm)	R + S V4 ** (mm)
0-1 zi	93-154 (123)	+ 59 şi +192 (135)	2,8	0,08-0,16 (0,11)	0,02-0,08 (0,05)	5,2	1,7	5-26	0-22,5	9,8	0-11	0-9,8	10	28	52
1-3 zile	91-159 (123)	+ 64 şi +197 (134)	2,8	0,08-0,14 (0,11)	0,02-0,07 (0,05)	5,2	2,1	5-27	0-21	6	0-12	0-9,5	11	29	52
3-7 zile	90-166 (129)	+ 77 şi +187 (132)	2,9	0,08-0,14 (0,10)	0,02-0,07 (0,05)	4,8	2,8	3-24	0-17	9,7	0,5-12	0-9,8	10	25	48
7-30 zile	107-182 (149)	+ 65 şi +160 (110)	3,0	0,07-0,14 (0,10)	0,02-0,08 (0,05)	5,6	2,8	3-21,5	0-11	7	2,5-16	0-9,8	12	22	47
1-3 luni	121-179 (150)	+ 31 şi + 114 (75)	2,6	0,07-0,13 (0,10)	0,02-0,08 (0,05)	5,4	2,7	3-18,5	0-12,5	7,4	5-21	0-7,2	12	29	53

*(Amplitudinea undelor P, Q, R şi S este exprimată în mm – 1 mm = 100µV; # = percentilele 2 şi 98, precum şi media; * = percentilele 2 şi 98; ** = percentila 98.)*

Înregistrarea ECG la un nou-născut normal trebuie să includă cele 12 derivaţii standard. În situaţii speciale, când există suspiciunea unei MCC, se vor adăuga şi alte derivaţii, precum: V3R,V4R şi V7. Utilizarea sistemelor ECG digitale şi computerizate influenţează ECG la nou-născuţi într-o măsură mai mare decât la copilul mare şi adult.

ECG neonatală poate avea voltaje mai mari şi o durată mică a complexelor QRS. Pentru diminuarea distorsiunilor în înregistrări se recomandă calibrarea aparatului prin utilizarea unei lărgimi de bandă minime de 150 Hz şi a unei frecvenţe de minim 500 Hz.

Artefactele sunt frecvente şi includ inversarea derivaţiilor membrelor, poziţionarea incorectă a electrozilor toracici, producerea unor interferenţe de către restul aparaturii electrice din spital.

Unele artefacte sunt produse de mişcările spontane ale nou-născutului (sunt aleatorii şi coincid cu mişcările membrelor). Pe lângă artefacte apar şi complexe normale, iar ritmul cardiac de bază nu este afectat. Alte artefacte frecvente sunt ondulaţiile fine, neregulate ale liniei bazale datorate tremorului muscular sau tresăririlor/secuselor musculare. Nici în aceste situaţii ritmul şi traseul bazal nu sunt afectate.

Mărimea complexelor QRS şi poziţionarea liniei bazale pot varia în mod ciclic cu respiraţiile (de notat că un nou-născut are o frecvenţă respiratorie de 30-60/min). Elementul cheie în aprecierea prezenţei unui artefact este evaluarea măsurii în care acesta influenţează sau nu ritmul cardiac bazal intrinsec şi dacă poziţionarea lui în ciclul cardiac coincide sau nu cu o depolarizare reală.

Din cauza limitelor măsurătorilor electronice automate la nou-născuţi, măsurătorile ECG *trebuie făcute manual* **[9]**.

Principalele caracteristici normale ale traseului ECG la nou-născuţi sunt **[3, 4]**:

- prezenţa unei tahicardii sinusale, cu o frecvenţă ce poate atinge 180/minut;
- devierea axei QRS spre dreapta (poziţionarea ei pe planul frontal în cadranul inferior drept, în medie la + 120°, dar putând ajunge până la + 180°);
- voltajul relativ mai scăzut al undelor complexului QRS şi al undei T;

- dominanța VD, tradusă prin prezența unor unde R înalte în precordialele drepte (V4R,V1 și V2);
- posibila prezență a unor unde q în V1.

Există unele mici modificări între aspectul normal al unei ECG la prematuri, comparativ cu nou-născuții la termen, datorate în principal raportului de masă dintre ventricule. Acestea sunt:

1. voltajele mai reduse ale complexului QRS și undei T în derivațiile standard ale membrelor;
2. diminuarea netei predominanțe a VD, contrabalansată mai mult de către vectorii electrici ai VS și tradusă prin:
   - unde T negative în V1 (semn de reducere a predominanței VD; undele sunt pozitive la nou-născuții la termen, în primele zile de viață, indicând predominanța VD);
   - prezența mai frecventă a unor unde Q adânci în V6 și a devierii axei QRS spre stânga (traduc predominanța VS);
   - intervalele PR, QT și complexul QRS mai reduse ca durată.

Deși există aceste diferențe între prematuri și nou-născuții la termen, există și multe suprapuneri între valorile normale ale ECG. Din acest motiv, tabelele cu valori normale de la nou-născuții la termen pot fi utilizate și la prematuri. Unele valori specifice acestora sunt prezentate în **Tabelul 9.22.**

Tabelul 9.22. Voltajul undelor R și S la prematuri (greutatea între 1000 și 2500 g)

	Voltajul undei R (exprimat în mm), valori medii și limita superioară		**Voltajul undei S (exprimat în mm), valori medii și limita superioară**	
Derivație	1-7 zile	1 spt.-1 lună	1-7 zile	1 spt.-1 lună
I	2 (6)	3 (9)	3 (10)	3 (6)
II	6 (13)	7 (15)		
III	7 (14)	8 (16)		
aVR	3 (8)	2 (4)		
aVL	2 (4)	2 (6)		
aVF	7 (16)	9 (16)		
V4R	11 (21)	7 (17)		
V2	15 (27)	14 (25)	14 (28)	13 (25)
V6	7 (15)	10 (17)	7 (22)	5 (13)

(După Levine O.R.,Griffiths S.P., 1962)

3.3. Caracteristicile electrocardiogramei pediatrice pe grupe de vârstă

Nou-născuți la termen 0 – 7 zile

1. Axa QRS deviată la dreapta (posibil până la + 180°, adică situată în plan frontal în cadranul inferior drept).
2. Complexe QRS cu voltaj relativ redus în conducerile membrelor.
3. Preponderența VD în conducerile precordiale este tradusă prin:
   - unde R înalte în precordialele drepte, dar prezența doar a undelor R în V1 este rară;
   - undele R izolate și cu o amplitudine > 10 mm sugerează HVD;
   - unde S adânci în precordialele stângi (V5 și V6);
   - raport R/S > 1 în derivațiile precordiale drepte și subunitar în cele stângi;
   - inversarea progresiunii de tip adult a raportului R/S.
4. Unde T de amplitudine redusă, în special în conducerile membrelor.
5. Undele T pot fi pozitive în V1 în primele 3-4 zile de viață, devenind, apoi, negative; în caz contrar prezența unor unde pozitive în V1 sugerează HVD.
6. Prezența în V1 a aspectului de qR poate și ea sugera HVD.

7 – 30 zile

1. Axa complexului QRS dirijată spre dreapta.
2. Se menține dominanța undelor R în conducerile precordiale drepte.
3. Undele R sunt dominante și în V6, dar posibila prezență a unor unde S dominante în această derivație se încadrează în limitele normalului.
4. Crește amplitudinea undelor T în conducerile membrelor.
5. Undele T sunt în continuare negative în V1 (undele pozitive indică o HVD !).
6. Prezența la această vârstă a unei eventuale progresiuni de tip adult a raportului R/S în conducerile precordiale sugerează o posibilă HVS.

1 – 6 luni

1. Se reduce orientarea spre dreapta a axei QRS; în general, este sub + 90°, dar o axă până la + 125° rămâne în limitele normalului.

2. Undele R domină în continuare în precordialele drepte (V4R şi V1).
3. Unda T este în continuare negativă în V1.
4. Raportul R/S în V2 se apropie de 1, fiind în continuare supraunitar în V1.
5. Aspectul de RSR' în V1 *nu este anormal la această grupă de vârstă*, durata şi amplitudinea complexului QRS fiind şi în această situaţie normale.
6. Datorită amplitudinii mai mari a undelor complexului QRS în conducerile precordiale (normale !), multe trasee ECG pot sugera la o primă apreciere o posibilă hipertrofie biventriculară (din acest motiv nu se utilizează clasicul indice Sokolow-Lyon, ci tabelele cu valorile normale ale undelor R şi S !).

6 luni – 3 ani

1. Axa QRS este sub + 90° (dirijată în cadranul inferior stâng).
2. Undele R sunt net dominante în V6.
3. Raportul R/S în V1 este aproximativ 1 sau începe să devină subunitar.
4. În continuare, datorită înregistrării unor unde de amplitudine mare în conducerile precordiale, există tendinţa de a eticheta acest aspect ca hipertrofie biventriculară.

3 – 8 ani

1. Raportul R/S şi progresiunea sa de tip adult în conducerile precordiale vor caracteriza traseul ECG la această grupă de vârstă (unde R dominante în conducerile precordiale stângi şi unde S dominante în cele drepte).
2. În conducerile precordiale drepte se pot încă menţine potenţiale crescute ale undelor complexului QRS.
3. Posibila prezenţă a undelor Q de amplitudine mai mare, dar sub 5 mm, în precordialele stângi.

8 – 16 ani

1. Axa complexului QRS este localizată în cadranul inferior stâng, în medie la + 60°.
2. Raportul R/S şi progresiunea sa de tip adult este netă (unde R dominante în conducerile precordiale stângi şi unde S dominante în cele drepte).
3. Complexul QRS are în continuare o amplitudine relativ mai mare în conducerile precordiale, în special undele R în conducerile stângi fiind mai înalte decât cele de la adulţi.
4. Undele T în V1 sunt pozitive, dar prezenţa izolată a unor unde negative în conducerile V1 – V4 *nu este anormală.*

Traseul ECG de tip adult

1. Axa complexului QRS este orientată între 0 şi + 100°, cu o medie de + 50°.
2. Este evidentă dominanţa VS (unde S dominante în precordialele drepte, unde R dominante în cele stângi şi progresiune R/S de tip adult).
3. Undele T au axa orientată anterior (unde T pozitive din V2 în V6 şi chiar în V1).
4. Durata complexului QRS < 0,10 secunde şi a intervalului PR < 0,20 secunde.

4. HIPERTROFIILE

Deoarece afecţiunile cardiace la copil sunt în cea mai mare măsură de natură structurală, însoţite de supraîncărcarea de volum şi/sau de presiune a cordului, hipertrofiile cavităţilor sunt printre cele mai frecvente anomalii ce apar pe înregistrările ECG.

Recunoaşterea electrocardiografică a unei hipertrofii, în special ventriculare, la sugar şi copilul mic este destul de mult stânjenită de modificările anatomice şi electrofiziologice ale cordului la această vârstă. Termenul de „preponderenţă", folosit de unii clinicieni, trebuie limitat numai la situaţia normală, întrucât există o preponderenţă ventriculară dreaptă fiziologică la nou-născut şi sugarul mic şi o preponderenţă ventriculară stângă la copilul mare şi adolescent.

Termenul de supraîncărcare sau suprasolicitare se adresează modificărilor hemodinamice ce au loc la nivelul cavităţilor cordului şi au drept consecinţă o mărire de volum a acestora. Electrocardiografic se înregistrează modificări de durată şi voltaj ale undelor, la limita superioară a normalului sau puţin peste, pentru vârsta respectivă.

Termenul de hipertrofie ar trebui utilizat numai în cazurile în care există o corespondenţă anatomică, ce se evidenţiază prin mărimea în grame sau grosimea pereţilor ventriculari (lucru posibil la ora actuală cu

Tabelul 9.23. Tabel rezumativ cu valorile normale ale electrocardiogramei pediatrice [3]

Vârsta	Frecvența cardiacă bătăi/min	Axa QRS în planul frontal (grade)	Intervalul PR (sec)	Unda Q în D III (mm)	Unda Q în V6 (mm)	Derivația V1 (mm)			Derivația V6 (mm)			SV1 + RV6 (mm)	R + S în V4 (mm)
						R	S	R/S	R	S	R/S		
< 1 zi	123 (93 –154)	137 (+ 59 la – 163)	0,11 (0,08 – 0,16)	4,5	2	14 (5 – 26)	8 (0 – 23)	2,2 (0,1 – N)	4 (0 – 11)	3 (0 –9,5)	2,0 (0,1 – N)	28	52,5
1 – 2 zile	123 (91 – 159)	134 (+ 64 la – 161)	0,11 (0,08 – 0,14)	6,5	2,5	14 (5 – 27)	9 (0 – 21)	2,0 (0,1 – N)	4,5 (0 – 12)	3 (0 –9,5)	2,5 (0,1 – N)	29	52
3 – 6 zile	129 (91 – 166)	132 (+ 77 la – 163)	0,10 (0,07 – 0,14)	5,5	3	13 (3 – 24)	7 (0 – 17)	2,7 (0,2 – N)	5 (0,5 – 12)	3,5 (0 – 10)	2,5 (0,1 – N)	24,5	49
1 – 3 spt	148 (107 - 182)	110 (+65 la + 161)	0,10 (0,07 – 0,14)	6	3	11 (3 -21)	4 (0 – 11)	2,9 (1,0 – N)	7,5 (2,5 – 16,5)	3,5 (0 – 10)	3,3 (0,1 – N)	21	49
1 – 2 luni	149 (121 – 179)	74 (+31 la + 113)	0,10 (0,07 – 0,13)	7,5	3	10 (3 – 18)	5 (0 – 12)	2,3 (0,3 – N)	11,5 (5 – 21,5)	3 (0 –6,5)	6,2 (0,2 – N)	29	53,5
3 – 5 luni	141 (106 – 186)	60 (+7 la + 104)	0,11 (0,07 – 0,15)	6,5	3	10 (3 – 20)	6 (0.– 17)	2,3 (0,1 –N)	13 (6,5 – 22,5)	3 (0 – 10)	6,2 (0,2 – N)	35	61,5
6 – 11 luni	134 (109 – 169)	56 (+ 6 la + 99)	0,11 (0,07 – 0,16)	8,5	3	9,5 (1,5-20)	4 (0,5 – 18)	1,6 (0,1 – 3,9)	12,5 (6 – 22,5)	2 (0 – 7)	7,6 (0,2 – N)	32	61,5
1 – 2 ani	119 (89 – 151)	55 (+7 la + 101)	0,11 (0,08 – 0,15)	6	3	9 (2,5-17)	8 (0,5 – 21)	1,4 (0,05- 4,3)	13 (6 – 22,5)	2 (0- 6,5)	9,3 (0,3– N)	39	49,5
3- 4 ani	108 (73 – 137)	55 (+6 la + 104)	0,12 (0,09 – 0,16)	5	3,5	8 (1 – 18)	10 (0,1 – 21)	0,9 (0,03- 2,8)	15 (8 – 24,5)	1,5 (0 – 5)	10,8 (0,6 – N)	42	53,5
5 – 7 ani	100 (65 – 133)	65 (+11 la + 143)	0,12 (0,09 – 0,16)	4	4,5	7 (0,5-14)	12 (0,3 – 24)	0,7 (0,02- 2,0)	16 (8,5 – 26,5)	1 (0 – 4)	11,5 (0,9 – N)	47	54
8 -11 ani	91 (62 – 130)	61 (+9 la +114)	0,13 (0,09 – 0,17)	3	3	5,5 (0 – 12)	12 (0,3 – 25)	0,5 (0 – 1,8)	16 (9 – 25,5)	1 (0 – 4)	14,3 (1,5 – N)	45,5	53
12 – 15 ani	85 (60 – 119)	59 (+11 la + 130)	0,14 (0,09 – 0,18)	3	3	4 (0 -10)	11 (0,3 – 21)	0,5 (0 – 1,7)	14 (6,5 – 23)	1 (0 – 4)	14,7 (1,4 – N)	41	50

(Valorile cuprinse între paranteze corespund percentilelor 2 și 98; acolo unde există o singură valoare, aceasta corespunde percentilei 98 în condiții de etalonare standard a înregistrării, adică 1 mm = 1 mV; N = nedefinit, unda S fiind egală cu 0.)

ajutorul ecocardiografiei). În cazul lor, criteriile ECG de recunoaştere sunt nete.

Certitudinea cazurilor limită este dată numai de existenţa unei înregistrări ECG anterioare. Din acest motiv este recomandată executarea în dinamică a ECG la copiii cu MCC (şi în general la cei cunoscuţi cu o patologie cardiacă).

Pe baza cazurilor urmărite de diferiţi autori s-au stabilit statistic criterii limită pentru fiecare grupă de vârstă. Pentru un traseu dat, probabilitatea unui diagnostic corect este cu atât mai mare, cu cât numărul criteriilor utilizate este mai mare şi cu cât limitele normalului sunt mai depăşite. Orientarea şi voltajul vectorilor sunt cele mai utilizate criterii de diagnostic ECG al hipertrofiilor **[3]**.

4.1. Hipertrofiile atriale

Supraîncărcarea de presiune şi/sau de volum a unei cavităţi va determina cu timpul o dilatare a acesteia şi îngroşarea pereţilor săi. Hipertrofiile atriale anatomice nu se suprapun în toate situaţiile cu cele electrice. Din punct de vedere electric este modificat procesul de depolarizare atrială, tradus prin unda P.

Spre deosebire de hipertrofiile ventriculare, în cele atriale axa undei P nu se modifică în planul frontal. Hipertrofia/suprasolicitarea atrială se recunoaşte prin modificarea amplitudinii, duratei şi morfologiei undei P.

Hipertrofia atrială dreaptă. Ca urmare a poziţionării nodului sino-atrial, se produce iniţial depolarizarea atriului drept (AD). Dacă acesta este hipertrofiat, vectorul său electric amplificat se va adăuga celui normal al atriului stâng, determinând în final *creşterea amplitudinii undei P*. Criterii de diagnostic:

- Unda P ascuţită, înaltă, cu o amplitudine care depăşeşte 3 mm, posibil în orice derivaţie, dar mai evidentă în derivaţia II şi ocazional în V1 şi V2. Durata lor este normală.
- Uneori, în conducerile precordiale drepte se poate întâlni o undă difazică, cu prima componentă mare, pozitivă şi cu a doua componentă mai mică şi negativă.

Deoarece hipertrofia AD însoţeşte cordul pulmonar, acest aspect al undelor P înalte mai este denumit şi „P-pulmonar”.

Hipertrofia AD se întâlneşte în insuficienţa şi stenoza tricuspidiană, stenoza pulmonară, tetralogia Fallot, defectul septal interatrial, cordul pulmonar cronic ş.a.

Hipertrofia atrială stângă. Este asociată clasic patologiei valvei mitrale fiind însoţită de unde P de tip „P-mitral”. Vectorul de activare atrială stângă, mărit, are o durată mai mare faţă de cel al atriului drept, determinând astfel o *creştere a duratei undei P*. Criterii de diagnostic:

- Durata undei P depăşeşte limita superioară a normalului (peste 0,08 secunde la sugari, şi peste 0,10 secunde la celelalte grupe de vârstă). Lărgirea undei se face în detrimentul segmentului PR care va fi scurtat, putând chiar să dispară. Modificările se observă cel mai bine în derivaţia I.
- În unele cazuri se poate adăuga şi criteriul morfologic, şi anume, prezenţa undelor P crestate/croşetate, cu o înălţime de 2 mm în conducerile I, II şi precordialele stângi. Prima cocoaşă a undei P crestate este legată de activitatea atrială dreaptă, iar a doua de depolarizarea AS.
- Unda P difazică în V1 cu o deflexiune iniţială pozitivă, dar mică, urmată de o deflexiune negativă, adâncă şi largă, este un alt criteriu de hipertrofie atrială stângă.

Chiar şi în prezenţa acestor modificări morfologice, creşterea duratei undei P este criteriul definitoriu.

4.2. Hipertrofiile ventriculare

Datorită hipertrofiei masei musculare ventriculare, forţele electrice vor fi dirijate către ventriculul dominant, iar mărimea vectorului rezultant va fi în raport cu gradul acesteia.Vectorul mediu ventricular va fi dirijat spre dreapta şi anterior în hipertrofia ventriculară dreaptă (HVD); foarte rar vectorul poate fi dirijat spre dreapta şi posterior. În cazul hipertrofiei ventriculului stâng (HVS), vectorul mediu este orientat spre stânga şi posterior.

Principalele criterii de recunoaştere a unei hipertrofii ventriculare sunt cele de voltaj şi de orientare vectorială. Acestea sunt:

– poziţionarea axei QRS în plan frontal;
– configuraţia şi amplitudinea/voltajul undelor complexului QRS în plan orizontal;

- raportul R/S;
- modificările secundare de repolarizare ventriculară (segmentul ST şi unda T – *„strain pattern”*; termenul de *strain* este utilizat pentru caracterizarea modificărilor de repolarizare ce însoţesc hipertrofiile ventriculare severe;
- axa undei T;
- diverse modificări nespecifice.

• *Modificarea voltajului undelor complexului QRS.* Din punct de vedere anatomic, în masa ventriculară, ventriculul drept este situat anterior şi spre dreapta, iar ventriculul stâng spre stânga şi postero-inferior. Ca urmare a hipertrofiei, voltajul complexului QRS va creşte pe direcţia ventriculului respectiv.

În plan frontal, HVS va determina creşterea voltajului undelor R în derivaţiile I, II, aVL şi aVF (uneori şi în derivaţia III la sugari). Hipertrofia VD determină creşterea voltajului undelor R în derivaţiile aVR şi III şi a undelor S în derivaţiile I şi aVL.

În plan orizontal, HVD va determina apariţia unor unde R înalte în precordialele drepte (V4R, V1 şi V2) şi/sau a unor unde S adânci în precordialele stângi (V5 şi V6).

Hipertrofia VS se însoţeşte de unde R înalte în conducerile precordiale stângi şi/sau unde S adânci în precordialele drepte.

Pentru a diagnostica o hipertrofie pe baza voltajului undelor complexului QRS, electrocardiografia adultului face apel la un criteriu numeric foarte simplu – suma amplitudinii undei S în V1 sau V2 şi a undei R în V5 sau V6 peste 45 mm semnifică HVS.

Acest mod de abordare nu este utilizabil la copii, deoarece voltajul undelor complexului QRS creşte cu vârsta (de exemplu, la grupa de vârstă 3-8 ani voltajul maximum al undelor S în V1 poate fi de 30 mm, iar în V2 chiar de 38 mm, unda R putând atinge în V5 36 mm, deci suma lor depăşeşte cu mult limita utilizată la adulţi). Din acest motiv voltajul undelor R şi S se va compara cu valorile normale pentru fiecare grupă de vârstă. Cu cât voltajul acestor unde va depăşi limita superioară a normalului în mai multe derivaţii, cu atât este mai probabil diagnosticul de hipertrofie ventriculară.

• *Raportul R/S* este un alt criteriu utilizat la copii pentru aprecierea hipertrofiilor ventriculare. Din punct de vedere conceptual el reprezintă, într-o derivaţie dată, raportul dintre forţele electromotrice opuse ale celor două ventricule. Hipertrofia ventriculară se poate însoţi doar de modificarea acestui raport fără o creştere absolută şi a voltajului undelor complexului QRS.

Creşterea raportului R/S în conducerile precordiale drepte (V4R,V1 şi V2) va indica HVD, iar scăderea lui în aceleaşi derivaţii – HVS. Invers, creşterea raportului R/S în precordialele stângi (V5 şi V6) indică HVS, iar scăderea lui în aceste conduceri – HVD.

• *Modificările axei undei T şi cele de tip strain.* Aceste modificări însoţesc un proces anormal de repolarizare ventriculară asociat hipertrofiilor severe, fiind secundare ischemiei relative a miocardului hipertrofiat. Modificările de tip *strain* sunt prezente dacă unghiul QRS-T este lărgit, iar axa undei T este poziţionată anormal în planul frontal (situată în afara cadranului inferior stâng).

Dacă axa undei T rămâne în acest cadran, o lărgire a unghiului QRS-T va indica doar o posibilă trăsătură de tip *strain* a hipertrofiei ventriculare.

• Creşterea masei ventriculare se poate însoţi şi de o uşoară creştere a duratei complexului QRS. Deoarece creşterea duratei apărea şi în tulburările de conducere intraventriculare (blocuri de ramură, blocuri intraventriculare şi sindromul WPW), ea nu este un criteriu util în aprecierea hipertrofiilor.

La fel, nici timpul de activare ventriculară (durata deflexiunii intrinsecoide) în conducerile precordiale, criteriu folosit în electrocardiografia adultului, nu este util diagnosticului hipertrofiilor ventriculare la copii.

• *Modificări nespecifice ce pot însoţi hipertrofiile ventriculare*

Hipertrofia ventriculară dreaptă:

- prezenţa unor unde q în V1 (aspectul de qR sau qRs) poate indica HVD;
- unde T înalte în V1 şi după vârsta de 3-4 zile.

Hipertrofia ventriculară stângă:

- unde Q adânci ≥ 5 mm în precordialele stângi (V5 şi V6); se descriu în HVS prin supraîncărcare de volum (de exemplu, DSV largi, fără a fi, însă, specifice); deoarece undele Q reflectă depolarizarea ventriculară precoce, prezenţa unor unde adânci în precordialele stângi poate indica şi o hipertrofie septală;
- undele T înalte în V5 şi V6 sunt şi ele considerate semn de supraîncărcare VS de tip diastolic sau de

volum; întrucât astfel de unde pot apărea şi în mod normal la copii, ele nu sunt un criteriu specific de diagnostic.

4.2.1. Hipertrofia ventriculară dreaptă

Pentru multe tipuri de MCC criteriile de stabilire a HVD sunt importante. Diagnosticul, în practică, este însă dificil, datorită preponderenţei normale ventriculare drepte din perioada de nou-născut şi sugar mic şi existenţei în primul an de viaţă a unei perioade variabile de timp în care are loc trecerea de la acest tip de preponderenţă la cea stângă. ***De aceea toate valorile se raportează, după tabele, la vârsta pacientului.***

Pentru susţinerea diagnosticul de HVD se urmăresc criteriile de voltaj şi orientare spaţială a vectorilor **[3, 4]**. Acestea sunt, în principal, următoarele:

1. devierea axei complexului QRS în planul frontal, în afara valorilor normale pentru vârstă;
2. creşterea voltajului/amplitudinii vectorului QRS şi dirijarea lui spre dreapta şi anterior.

Acest criteriu este mai important decât orientarea izolată a vectorului spre dreapta sau numai spre anterior:

- unde R în V4R,V1 şi V2 sau aVR, mai mari decât limita superioară a normalului;
- unde S având amplitudinea mai mare decât limita superioară a normalului în conducerile I şi V6.

3. raport R/S anormal, deviat în favoarea VD (atenţie, în absenţa unui bloc de ramură!):

- raportul R/S în V1 şi V2 peste limita superioară corespunzătoare vârstei pacientului, cu condiţia ca unda R să depăşească 5 mm;
- raport R/S în V6 subunitar, după vârsta de o lună.

4. unde T pozitive în V1 după vârsta de 3-4 zile, cu condiţia să existe unde pozitive şi în precordialele stângi; după vârsta de 6 ani prezenţa unor unde T pozitive în V1 nu este în mod automat şi anormală;

5. prezenţa unor unde q în V1 (cu realizarea aspectului de qR sau qRs; atenţie, a nu se confunda cu aspectul de rsR');

6. lărgirea unghiului QRS-T cu un ax al undei T în afara limitelor normalului (în general între 0 şi – 90°) indică o HVD de tip *strain*.

Cu cât numărul acestor criterii ECG de diagnostic prezente este mai mare, cu atât diagnosticul este mai sigur.

HVD de tip sistolic (mai modern, de tip *strain*) se evidenţiază prin modificări marcate ale repolarizării, în care segmentul ST este subdenivelat, iar unda T inversată, asociată cu unde R înalte în V1 (**Fig. 9.10**).

În suprasolicitarea de tip diastolic a ventriculului drept se întâlnesc următoarele aspecte:

- repolarizarea este normală atât în plan frontal, cât şi în plan orizontal;
- axa QRS este normală sau puţin deviată spre dreapta;
- complexele QRS în conducerile precordiale drepte pot lua aspecte polifazice de tip rsR', rsr's' sau rSR' (complexe în formă de M sau bloc minor de ramură dreaptă);
- unde S lărgite în V6;
- unda R în V2 de amplitudine mărită şi cu una sau mai multe crestături.

Datorită particularităţilor traseului ECG la nou-născuţi, diagnosticul de HVD are unele criterii deosebite. Devin utile următoarele elemente:

- prezenţa unor unde R pure în V1 (adică neînsoţite şi de unde S), având amplitudinea > 10 mm;
- unde R > 25 mm în V1 sau > 8 mm în aVR;
- aspectul qR în V1 (atenţie, poate apărea şi în mod normal !);
- unde T pozitive în V1 după vârsta de 3-4 zile, însoţite de unde pozitive şi în precordialele stângi;
- axa QRS deviată la dreapta, la peste + 180°.

4.2.2. Hipertrofia ventriculară stângă

În cazul hipertrofiei ventriculare stângi (HVS) modificările electrocardiografice nu sunt aşa de bine definite precum în cea dreaptă, mai ales când hipertrofia este avansată. *Criteriile de bază sunt cele de voltaj.* Predominanţa ventriculară stângă anatomică şi electrofiziologică apare, de obicei, după prima lună de viaţă, iar în jurul vârstei de 6 luni raportul de masă VS/VD atinge 2:1. Din acest motiv, orientarea spaţială a vectorilor complexului QRS în HVS poate fi normală în cele mai multe cazuri.

Principalele criterii utilizate în diagnosticul electrocardiografic al HVS sunt **[3, 4]**:

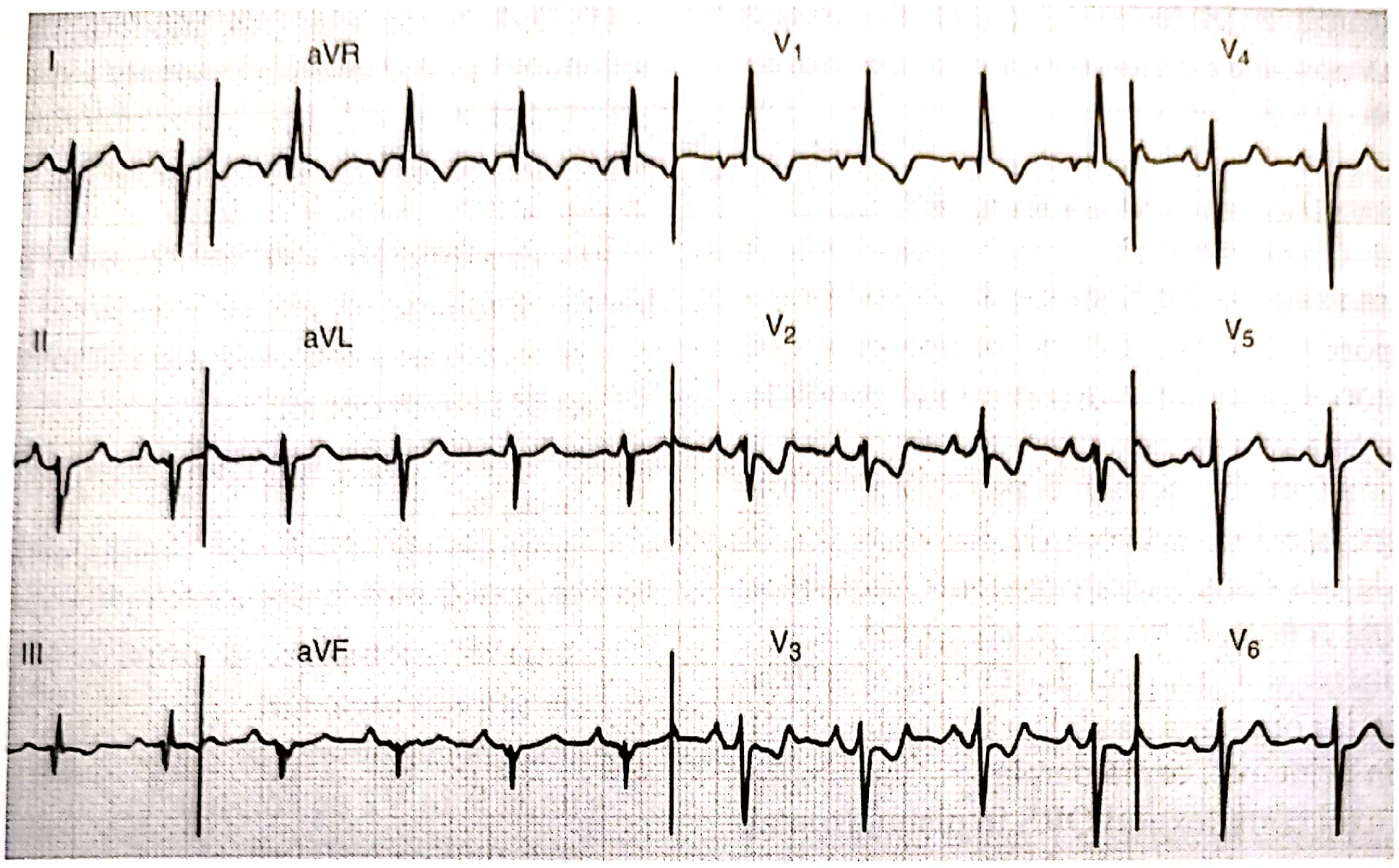

Fig. 9.10. Hipertrofie ventriculară dreaptă de tip *strain*.

1. Devierea axei electrice a QRS spre stânga prin raportare la vârsta pacientului. La sugari, o axă frontală QRS deviată la stânga poate fi singurul indiciu al unei hipertrofii ventriculare stângi. Dacă devierea la stânga se asociază cu o rotație antiorară a inimii (aspect Q1S3 în conducerile membrelor şi deplasarea zonei de tranziție către V1 şi V2), atunci această deviere axială la stânga câştigă în specificitate.

2. Voltajul undelor complexului QRS este în favoarea ventriculului stâng:
   - unde R înalte depăşind limita superioară a normalului în conducerile I, II, III, aVL, aVF şi precordialele stângi V5 şi V6;
   - unde S adânci, peste limita normalului, în precordialele drepte V1 şi V2 (considerate de unii autori un semn mai fidel decât undele R). Supraîncărcarea de presiune a VS (de exemplu, în stenoza aortică) se însoţeşte frecvent de unde R înalte în derivațiile membrelor, în timp ce supraîncărcarea de volum (de exemplu, în persistența canalului arterial) este mai evidentă în V5 şi V6.

3. Raportul R/S în favoarea ventriculului stâng: din cauza undelor S adânci, raportul este în V1 şi V2 mai mic decât limita inferioară a normalului pentru vârsta pacientului.

4. Unde Q ≥ 5 mm în V5 şi V6, alături de prezența în aceleaşi derivații a unor unde T înalte, simetrice, caracterizează aşa-numita supasolicitare ventriculară stângă de tip diastolic.

5. În prezența elementelor ce indică HVS, unghiul QRS-T lărgit şi situarea axei undei T în afara limitelor normalului indică suprasolicitarea de tip *strain*. Pentru ca axa undei T să fie situată anormal, undele T trebuie să fie aplatizate sau inversate în derivația I şi aVF.

Similar HVD, cu cât numărul acestor criterii este mai mare, cu atât diagnosticul de HVS este mai probabil (**Fig. 9.11**).

Spre deosebire de ventriculul drept, criteriile ECG de diferențiere între suprasolicitarea de tip diastolic şi cea de tip sistolic sunt mai puțin nete, putând rezulta interpretări eronate. În supraîncărcarea sistolică apar modificări ale procesului de repolarizare (segmentul ST subdenivelat şi unda T inversată) cu alungirea intervalului QT în precordialele stângi. În suprasolicitarea diastolică sunt prezente numai criteriile de voltaj ale undelor R şi S, fără modificări ale repolarizării ventriculare (se mai pot nota unde T înalte în V5 şi V6).

4.2.3. Hipertrofia biventriculară

În multe MCC, datorită modificărilor hemodinamice complexe, evolutive, se întâlneşte o hipertrofiere a pereților ambelor ventricule. Ca urmare, electrozii înregistrează simultan proiecția vectorilor respectivi. Aceşti vectori, având direcții şi sensuri opuse, se vor anula reciproc, pe traseul ECG înregistrându-se numai rezultanta vectorială. Din acest motiv criteriile de voltaj ale hipertrofiilor pot lipsi.

Evaluarea hipertrofiei biventriculare este îngreunată şi de suprapunerile cu traseul ECG normal, în special la copiii cu vârsta cuprinsă între 6 luni şi 3 ani.

În aceste condiții vectorul înregistrat va fi cel al ventriculului dominant. Vor apărea semne de hipertrofie ale acestuia, asociate cu semne ce sugerează şi o hipertrofie a celuilalt ventricul. Nu se pot da criterii sigure pentru recunoaşterea hipertrofiei biventriculare. Prin analiza comparativă a undelor complexului QRS în conducerile precordiale, pot fi obținute elemente de suspiciune ale acestui diagnostic.

Principalele criterii de diagnostic sunt:

1. prezența criteriilor de voltaj (unde de amplitudine anormal de mare) atât în conducerile precordiale drepte, cât şi în cele stângi;
2. criterii pozitive de voltaj pentru diagnosticul de HVD sau de HVS alături de voltaje crescute şi pentru celălalt ventricul;
3. prezența complexelor echidifazice RS (unde de amplitudine mare şi egale) în cel puțin două dintre cele trei conduceri ale membrelor, precum şi în conducerile precordiale de la V2 la V5 (fenomen Katz-Wachtel).

5. MODIFICĂRI DE POZIȚIE ALE CORDULUI ŞI LOCALIZAREA CAVITĂȚILOR

Complexitatea şi diversitatea MCC (peste 120 de tipuri anatomice) impune adoptarea unui sistem de clasificare care să permită încadrarea tuturor variantelor anatomice. Pentru analiza morfologică, sunt individualizate trei segmente anatomice: atrii, ventricule, vase mari. Ele sunt unite prin segmente de joncțiune, precum canalul atrio-ventricular şi infundibulul (*conus arteriosus*). S-au introdus şi noțiunile de concordanță şi discordanță atrio-ventriculară, precum şi conceptul de conexiune, care se referă la segmentele de joncțiune amintite (R. van Praagh).

Aceste relații anatomice pot fi analizate imagistic (ecocardiografic, angiocardiografic, RMN) sau morfo-

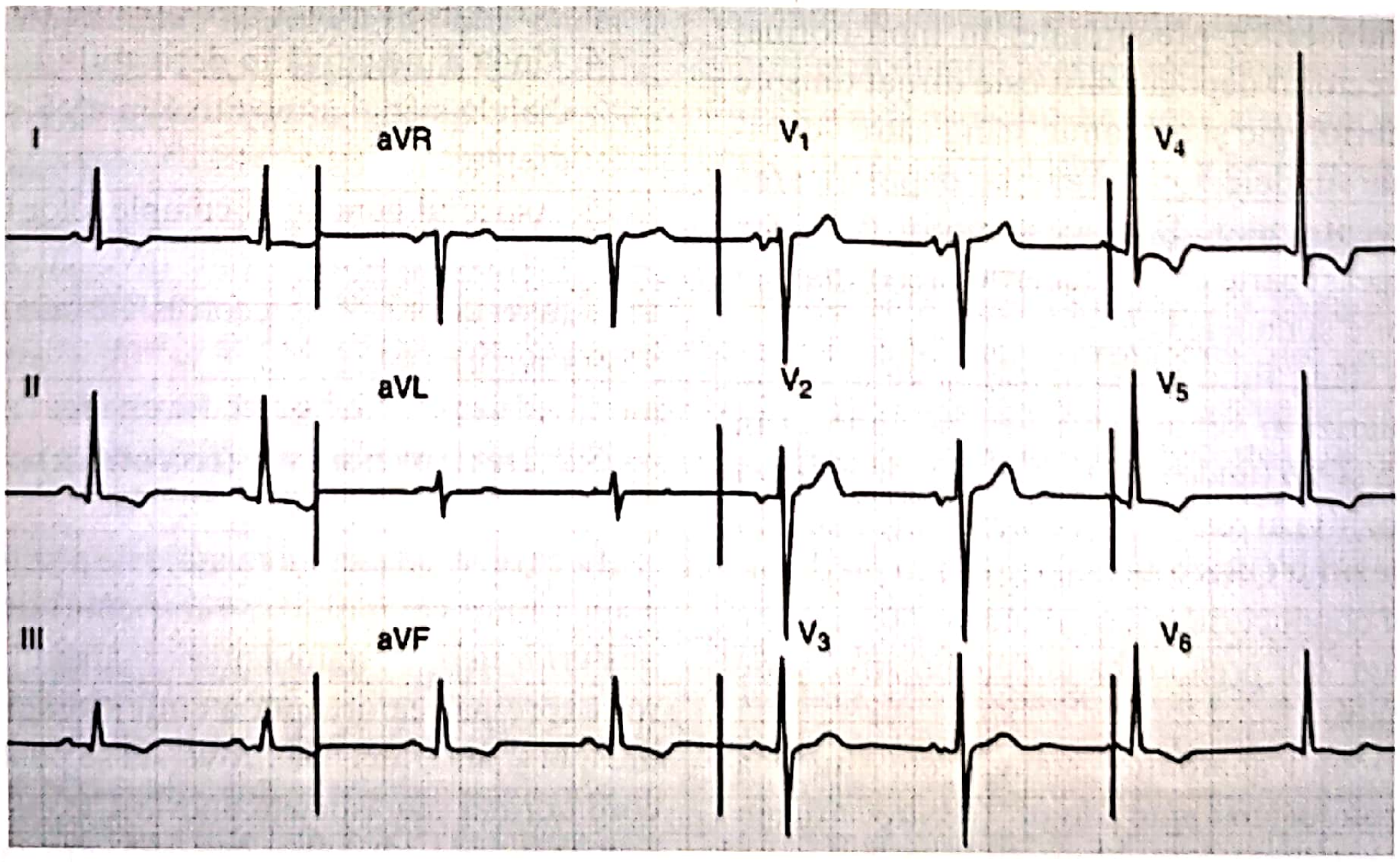

Fig. 9.11. Hipertrofie ventriculară stângă de tip *strain*.

logic. Electrocardiografia poate furniza şi ea unele indicii asupra acestor relaţii anatomice.

Poziţionarea cordului şi a cavităţilor este reflectată pe traseul ECG prin orientarea axei şi morfologia undei P, respectiv a complexului QRS.

Situsul atrial poate fi stabilit cu destulă precizie în funcţie de poziţionarea nodului sino-atrial. Dacă situsul atrial este normal (*situs solitus*), nodul sino-atrial este localizat anatomic în porţiunea postero-superioară a atriului drept, lângă orificiul venei cave superioare. Vectorul depolarizării se va dirija spre partea opusă nodului sino-atrial şi inferior, axa undei P fiind situată în plan frontal în cadranul inferior stâng (0 şi + 90° cu o medie de + 60°).

Dacă atriul drept anatomic este situat la stânga (*situs inversus*), aşa cum se întâmplă în dextrocardia cu imagine în oglindă (cu transpozarea cavităţilor), axa undei P va fi îndreptată spre cadranul inferior drept (între + 90° şi + 180°).

Un mod sigur de identificare a atriului drept îl constituie examinarea ecocardiografică. Conform legii concordanţei viscero-atriale, atriul drept se află de aceeaşi parte cu ficatul. Localizarea acestuia, a venelor suprahepatice, a venei cave inferioare şi a conexiunii acesteia la cord va permite identificarea anatomică şi poziţionarea atriului drept.

Poziţionarea ventriculelor poate fi apreciată prin analizarea conducerilor precordiale. În mod normal (*levocardie*), vectorul depolarizării este dirijat dinspre ventriculul embriologic şi anatomic stâng către ventriculul drept, iar undele Q reprezintă depolarizarea septului interventricular. Din acest motiv, VS este localizat de aceeaşi parte cu conducerile precordiale în care sunt vizibile şi undele Q.

Ventriculul stâng fiind situat în stânga celui drept, vectorul depolarizării septului va genera unde Q în derivaţiile I, V5 şi V6 (unde negative ce se îndepărtează de electrozii pozitivi ai respectivelor derivaţii). Voltajul undelor complexului QRS este mai redus sau predominant negativ în conducerile precordiale drepte, în timp ce, în cele stângi, vor predomina undele pozitive şi de amplitudine mare.

Dacă ventriculul anatomic „stâng" este situat la dreapta ventriculului anatomic „drept" (dextrocardie în oglindă), vectorul depolarizării septului va fi îndreptat spre stânga. Ca urmare, undele Q vor fi absente în conducerile I, V5 şi V6, fiind în schimb evidente în precordialele drepte (V1, V4R sau V6R).

În concluzie, dacă sunt prezente unde Q în V6, ventriculul stâng este poziţionat normal, de partea stângă, iar dacă undele Q sunt prezente în precordialele drepte, ventriculul stâng se află situat la dreapta ventriculului anatomic drept.

Aceste elemente de orientare sunt utile în identificarea diferitelor tipuri de anomalii de poziţie ale cordului, precum: dextrocardia (situaţie în care cordul este poziţionat predominant de partea dreaptă a corpului), mezocardie (cord pe linia mediană) şi levocardie cu conexiune anormală între cavităţi (transpoziţie corectată de vase mari).

5.1. Dextrocardia

În dextrocardia cu „imagine în oglindă" cavităţile fiind inversate, activarea atriilor se face de la dreapta către stânga şi de sus în jos. Relaţia anterior-posterior între ventricule se păstrează, fiind inversată doar relaţia lor dreapta-stânga.

1. Unda P are axa dirijată spre cadranul inferior drept (+90° şi + 180°), fiind astfel negativă în derivaţia I şi pozitivă în aVR.
2. Prezenţa undelor Q în precordialele drepte.
3. Axa QRS dirijată spre dreapta (la peste + 120°).
4. Unda T negativă în derivaţiile I, aVL şi precordialele stângi şi pozitivă în aVF şi precordialele drepte.
5. Aspectul general al complexelor QRS în conducerile precordiale este inversat faţă de normal (aspect de rS în precordialele stângi şi qR în cele drepte).

5.2. Dextroversia (dextrorotaţia)

În cazul ei se menţin relaţiile de poziţionare dreapta-stânga între cavităţi, dar ventriculul drept este situat posterior, iar cel stâng anterior, apexul cordului fiind rotit spre partea dreaptă a cutiei toracice (adică spre dreapta şi anterior). Dextroversia se poate întâlni pe un cord normal sau asociată unor MCC.

1. Axa undei P rămâne dirijată spre cadranul normal (între 0 şi + 90°).

2. Unde Q largi şi adânci în conducerile I, aVL şi aVF, precum şi în precordialele stângi V5 şi V6.
3. În precordialele stângi apărea scăderea progresivă a amplitudinii complexelor QRS.

În cazul conexiunii discordante dintre atrii şi ventricule (transpoziţia corectată congenital/ funcţional a vaselor mari), axa undei P este normală, fiind inversată activarea septului interventricular. Vor apărea unde Q în precordialele drepte (V1 – V4R), iar în cele stângi aceste unde lipsesc.

În cazul ventriculului unic modificările ECG sunt consecinţa absenţei depolarizării septale, existenţei unui singur ventricul anatomic şi asocierii cu anomalii ale sistemului de conducere. Cele mai importante anomalii privesc unda Q (adică vectorul iniţial al complexului QRS):

- posibila absenţă a undei în toate conducerile precordiale;
- alteori, unda Q este prezentă (aproximativ 15% dintre cazuri), dar vectorul său este dirijat posterior şi uşor spre dreapta.

6. PRINCIPALELE ANOMALII ALE ELECTROCARDIOGRAMEI NEONATALE

Anomaliile ce pot face ca un traseu ECG neonatal să devină patologic sunt modificările axei undei P şi/sau ale complexului QRS, hipertrofia cavităţilor, tulburările de conducere ventriculare şi disritmiile (aritmiile cardiace).

6.1. Anomaliile axei undei P

1. Dacă axa undei P este situată în cadranul inferior drept (între + 90° şi + 180°), poate fi vorba de situs inversus atrial (implicit şi cardiac), un sindrom ce asociază şi asplenie, sau de plasarea incorectă a electrozilor.
2. Un ax superior (cadranul superior stâng) sugerează un ritm atrial ectopic.

6.2. Anomaliile axei complexului QRS

1. Situarea axei QRS în cadranul inferior stâng, între + 30° şi + 60°, sugerează o relativă deviere spre stânga, iar dacă axa este sub + 30°, devierea este netă. Ambele situaţii indică o HVS.
2. O axă QRS direcţionată spre cadranele superioare (între 0 şi – 160°, deci mult deviată spre stânga) se poate asocia cu defectul septal atrio-ventricular (CAVC) sau cu atrezia de tricuspidă.
3. Dacă axa este deviată la peste + 180° (deviaţie extremă dreaptă), poate fi vorba de o HVD importantă sau de un bloc de ramură dreaptă.

6.3. Hipertrofia cavităţilor

Hipertrofia ventriculară stângă. Este sugerată de devierea netă sau relativă (sub + 60°) spre stânga a axei QRS, de raportul R/S şi de progresiunea de tip adult a acestuia în derivaţiile precordiale.

Hipertrofia ventriculară dreaptă. Din cauza predominanţei anatomice şi fiziologice a VD la nou-născuţi, hipertrofia lui patologică este dificil de apreciat. Pot fi utile următoarele criterii [4]:

- undele S în derivaţia I ≥ 12 mm;
- unde R înalte (peste 10 mm) în V1 şi neînsoţite de unde S;
- unde R în V1 peste 25 mm sau > 8 mm în aVR;
- aspectul de qR în V1 (poate fi întâlnit, însă, şi în mod normal !);
- unde T pozitive în V1 şi după vârsta de 3-4 zile;
- devierea axei QRS spre dreapta la peste + 180°.

Hipertrofiile atriale. Hipertrofia AD este indicată de prezenţa undelor P înalte, cu o amplitudine de peste 3 mm în oricare derivaţie, iar hipertrofia AS – de creşterea duratei acestei unde la peste 0,08 secunde (se realizează aspectul croşetat al undei în conducerile membrelor şi cel bifazic în V1).

6.4. Tulburări de conducere intraventriculare

Prezenţa unei tulburări de conducere la nivelul ventriculelor este semnalată de creşterea duratei complexului QRS la ≥ 0,07 secunde.

Blocul de ramură stângă este este extrem de rar la nou-născuţi.

Blocul de ramură dreaptă (uneori confundat cu HVD) poate fi întâlnit şi la nou-născuţii normali, dar poate fi asociat şi cu unele MCC, precum boala Ebstein, coarctaţia de aortă de „tip infantil", defectul septal interatrial.

Tulburările de conducere intraventriculare (complexe QRS mai largi decât normalul, dar fără a fi însoţite de celelalte modificări tipice ale unui bloc complet de ramură) sunt frecvent asociate unor tulburări metabolice, precum hipoxemia, acidoza, hipoglicemia, hiperpotasemia, alteori unei afecţiuni miocardice difuze.

Sindromul WPW poate fi izolat sau asociat unei MCC, mai frecvent fiind citate boala Ebstein şi transpoziţia corectată de vase mari (transpoziţia corectată fiziologic sau transpoziţia corectată congenital). Este o cauză frecventă de tahicardie paroxistică supraventriculară.

7. TULBURĂRILE DE CONDUCERE VENTRICULARE

Hipertrofia cavităţilor şi tulburările de conducere ventriculare sunt cele două tipuri majore de anomalii ECG ce pot însoţi o MCC. Din trunchiul fasciculului His se desprind două ramuri, stângă şi dreaptă. Ramul stâng este poziţionat în lungul suprafeţei stângi a septului şi are două subdiviziuni majore, fasciculul stâng anterior şi fasciculul stâng posterior.

Blocarea parţială sau totală a transmiterii impulsului de depolarizare la oricare nivel al acestui sistem de conducere ventricular va genera o întârziere regională a activării ventriculare, apariţia unor modificări morfologice şi de durată ale complexului QRS.

În mod normal, activarea ventriculelor începe cu depolarizarea septului interventricular, urmată de depolarizarea aproape simultană a masei ventriculare datorată reţelei Purkinje, ce transmite practic instantaneu potenţialul de acţiune. Deoarece forţele electromotrice ale ventriculelor se contrabalansează, ventriculul a cărui masă este mai mare (în mod normal VS) va direcţiona vectorul major rezultant. Ca urmare a direcţiei de depolarizare a septului (de la stânga la dreapta), va apărea o undă Q în V6 (şi precordialele stângi) şi unde R în V1 (şi precordialele drepte).

Derivaţiile cheie în evaluarea unei tulburări de conducere ventriculare sunt I, V1 şi V6.

Modificarea conductibilităţii poate fi produsă de numeroşi factori organici şi funcţionali, precum:

- bolile infecţioase;
- reumatismul articular acut;
- valvulopatii;
- MCC;
- hipertrofia sau dilatarea cavităţilor;
- patologia coronariană;
- supradozajul digitalei, unele antiaritmice;
- intervenţiile chirurgicale pe cord;
- hipertonia vagală.

Sunt numeroase cazurile la care nu se poate determina etiologia, tulburarea de conducere fiind depistată întâmplător sau cu ocazia unui control periodic.

Cu cât întreruperea căii de conducere este mai sus situată, cu atât unda de excitaţie face un ocol mai mare şi modificările ECG sunt mai importante. Blocurile de ramură pot îmbrăca aspecte diferite în funcţie de:

- localizarea procesului patologic (drepte, stângi, bilaterale sau alternante);
- apariţie (tranzitorii, intermitente sau permanente);
- intensitatea modificărilor ECG (blocuri majore şi minore).

Modificările electrocardiografice interesează atât procesul de depolarizare, cât şi pe cel de repolarizare (modificările secundare ale fazei terminale). Modificările procesului de depolarizare se referă la:

- durata complexului QRS (peste limita superioară a normalului vârstei);
- modificarea morfologiei complexului QRS (unde mai largi, lente, crestate);
- intervalul P-R normal (dacă nu este asociat şi un bloc atrio-ventricular de gradul I);
- unda P normală;
- devierea axei electrice medii de partea afectată; această deviere poate fi influenţată şi de alţi factori (poziţia cordului, asocierea cu hipertrofia ventriculară). Din acest motiv pe traseul ECG nu se determină axa QRS şi poziţia cordului în blocurile majore de ramură.

Modificările secundare ale procesului de repolarizare (segmentul ST şi undaT) sunt de sens opus complexului QRS.

7.1. Blocul de ramură dreaptă

Reprezintă cea mai frecventă tulburare de conducere din patologia pediatrică. Dacă transmisia impulsului de depolarizare este oprită la nivelul ramului drept al fasciculului His, septul şi VS vor putea fi activate în mod normal. În schimb, depolarizarea VD se face direct prin reţeaua Purkinje şi prin transmiterea impulsului în masa miocardului de la celulă la celulă, o modalitate mult mai lentă.

În ansamblul masei ventriculare, VD este localizat anterior şi la dreapta. Întârzierea activării lui va produce modificări ale porţiunii terminale a complexului QRS, traduse prin apariţia undelor R' largi în derivaţiile precordiale drepte şi aVR, şi a unor unde S mai lente, largi, posibil croşetate şi estompate în precordialele stângi şi derivaţia I.

În cele mai multe cazuri de BRD, ramul drept este intact din punct de vedere anatomic. Dacă ventriculul drept este dilatat prin supraîncărcare de volum, se produc o alungire a procesului de activare ventriculară şi o creştere a duratei QRS ca efect al creşterii lungimii căii de activare, viteza de conducere fiind normală **[3]**.

De exemplu, în cazul unui defect septal atrial, volumul VD poate depăşi de 3-4 ori normalul. Creşterea lungimii căii de conducere va determina o uşoară întârziere a depolarizării, comparativ cu ventriculul stâng. Creşterea duratei QRS va fi moderată, fără a se însoţi de elementele definitorii ale unui BRD veritabil.

Terminologia utilizată în aceste situaţii este destul de confuză: bloc incomplet de ramură dreaptă, întârzierea conducerii ventriculare drepte, HVD moderată, supraîncărcarea de volum a VD.

Dacă la adulţi se poate vorbi de blocuri de ramură dreaptă complete (când durata QRS este > 0,12 secunde) şi incomplete (durata între 0,10 şi 0,12 secunde), pentru copii această subîmpărţire este arbitrară şi generatoare de confuzii.

Deşi mulţi pediatri consideră aspectul RSR' în V1 ca argument pentru un BRD (şi îl asociază aproape automat cu un DSA), acesta este un *fenomen electrofiziologic normal la copii*, dacă:

– durata QRS rămâne normală;
– voltajul undelor R primară şi secundară se încadrează în limitele normalului pentru vârstă (**Fig. 9.12**).

Aspectul RSR', rsR' şi rSr' sau prezenţa unor unde R sau S croşetate în V1 sunt aspecte electrofiziologice normale la sugari şi copiii mici, fiind explicate uşor cu ajutorul vectorcardiogramei (obţine informaţii tridimensionale asupra activităţii electrice a cordului). Bucla descrisă spaţial de vectorul QRS se află situată la aceştia în cadranul drept anterior şi se înscrie/se mişcă pe direcţia acelor de ceasornic.

La adulţi, bucla QRS se plasează în cadranul stâng posterior şi se înscrie pe direcţia inversă deplasării acelor de ceasornic. Ca urmare, apar aceste diferenţe, ce se vor estompa progresiv cu vârsta.

La copii, diagnosticul de bloc incomplet de ramură dreaptă trebuie rezervat acelor situaţii în care aspectul RSR' şi rsR' se asociază cu o uşoară creştere a duratei QRS, în absenţa unui DSA **[3]**.

Aceste aspecte morfologice ale QRS în V1 apar şi la copiii normali, de peste 6 luni, într-o proporţie de aproximativ 6%, dar mai pot fi asociate transplantului cardiac, switch-ului arterial practicat pentru corectarea transpoziţiei vaselor mari.

Aspectul RSR'sau rSr' în derivaţiile V1 şi V2 cu o durată sub 0,11 secunde poate apărea la 2,4% dintre persoanele normale, acest aspect putând a fi generat de depolarizarea tardivă a zonei superioare a VD sau a *crista supraventricularis* a VD.

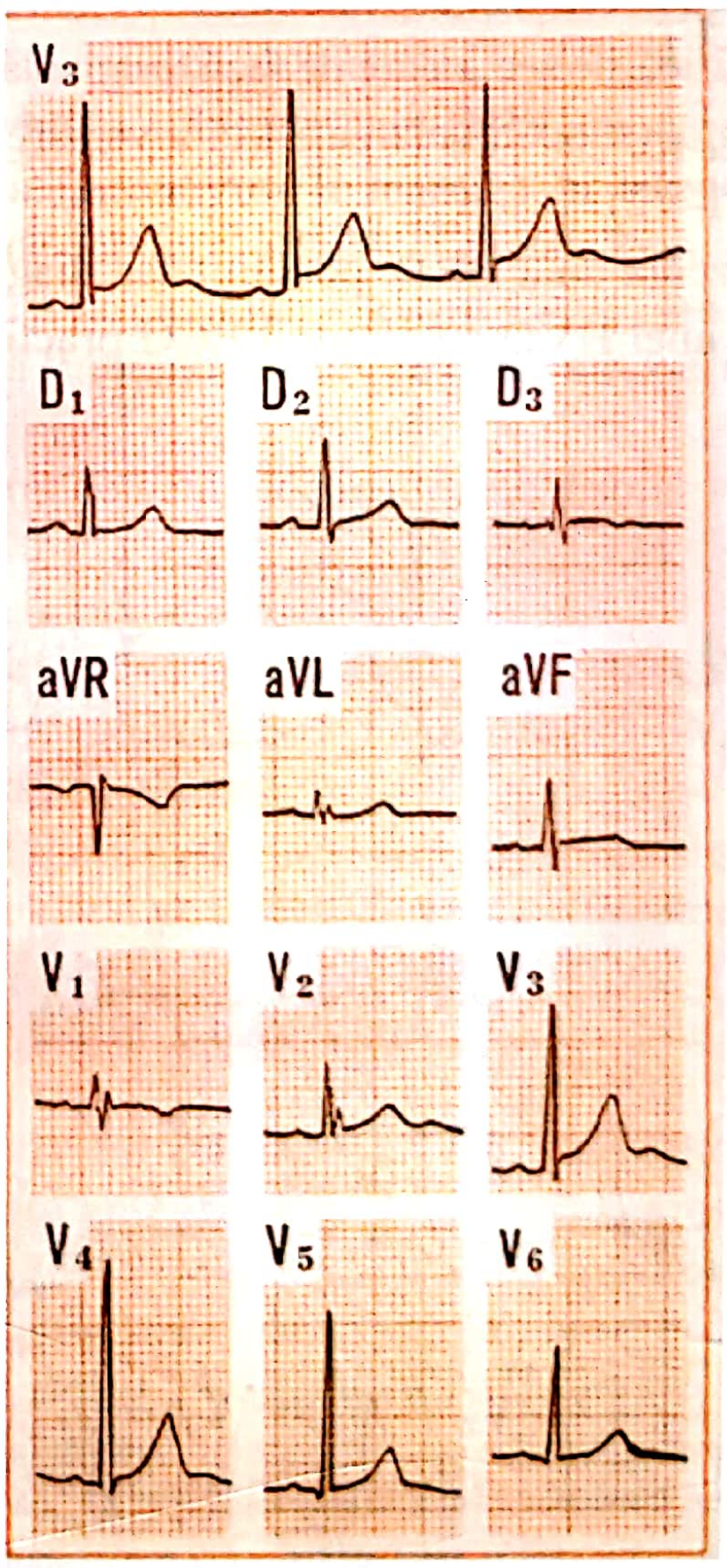

Fig. 9.12. Traseu ECG normal cu aspect de RSR' în V1 şi V2.

Blocul complet, veritabil, de ramură dreaptă poate apărea după intervențiile chirurgicale ce presupun ventriculotomia dreaptă (corecția chirurgicală a tetralogiei Fallot, DSV). Alteori, este asociat bolii Ebstein, coarctației de aortă de „tip infantil”, DSA.

BRD poate fi asociat și unor afecțiuni sistemice, precum boli neuromusculare, sindrom Guillain-Barre, scleroză tuberoasă. Formele tranzitorii de bloc pot apărea ca răspuns fiziologic la un ritm prea rapid sau, mai rar, la un ritm lent.

Principalele criterii de diagnostic ale BRD sunt (**Fig. 9.13**):

- creșterea duratei complexului QRS peste limita superioară a normalului vârstei;
- unde S largi, adânci, în derivația I, V5 și V6;
- unde R’ în aVR și precordialele drepte (V4R,V1 și V2), precum și aspectul de RSR’ și rsR’;
- modificările secundare de fază terminală sunt rare la copii (subdenivelarea ST și inversarea undei T în V1-V2).

În prezența unui BRD, posibilitatea diagnosticării corecte a unei HVD cu ajutorul ECG practic dispare [3].

7.2. Blocul de ramură stângă

Blocul complet de ramură stângă (BRS) este foarte rar întâlnit în patologia pediatrică, lucru explicabil, parțial, și prin anatomia fasciculului ramurii principale stângi. După origine, el se împarte în două fascicule secundare: antero-superior și postero-inferior. Dacă unul dintre ele este blocat, durata complexului QRS nu se modifică și apare aspectul de bloc minor. Blocul major apare în cazul blocării ramurii principale stângi, înaintea bifurcației.

Când se produce acest blocaj, va apărea o anomalie în depolarizarea septului. În condiții normale, depolarizarea acestuia este inițiată de propagarea impulsului prin ramura stângă, iar vectorul său este dirijat de la stânga la dreapta. Dacă ramul stâng este blocat, prima activată va fi partea dreaptă a septului, iar vectorul său este dirijat de la dreapta la stânga.Vectorul de activare septal stâng apare cu întârziere și este direcționat tot de la dreapta la stânga, deoarece activarea septală stângă se face prin intermediul ramurii drepte a fasciculului.

Vectorul rezultant este dirijat de la dreapta spre stânga cu o mică întârziere în timp. Depolarizarea masei musculare a VS se face prin intermediul rețelei Purkinje și de la celulă la celulă, fenomen electric mai lent, ce duce la creșterea duratei complexului QRS.

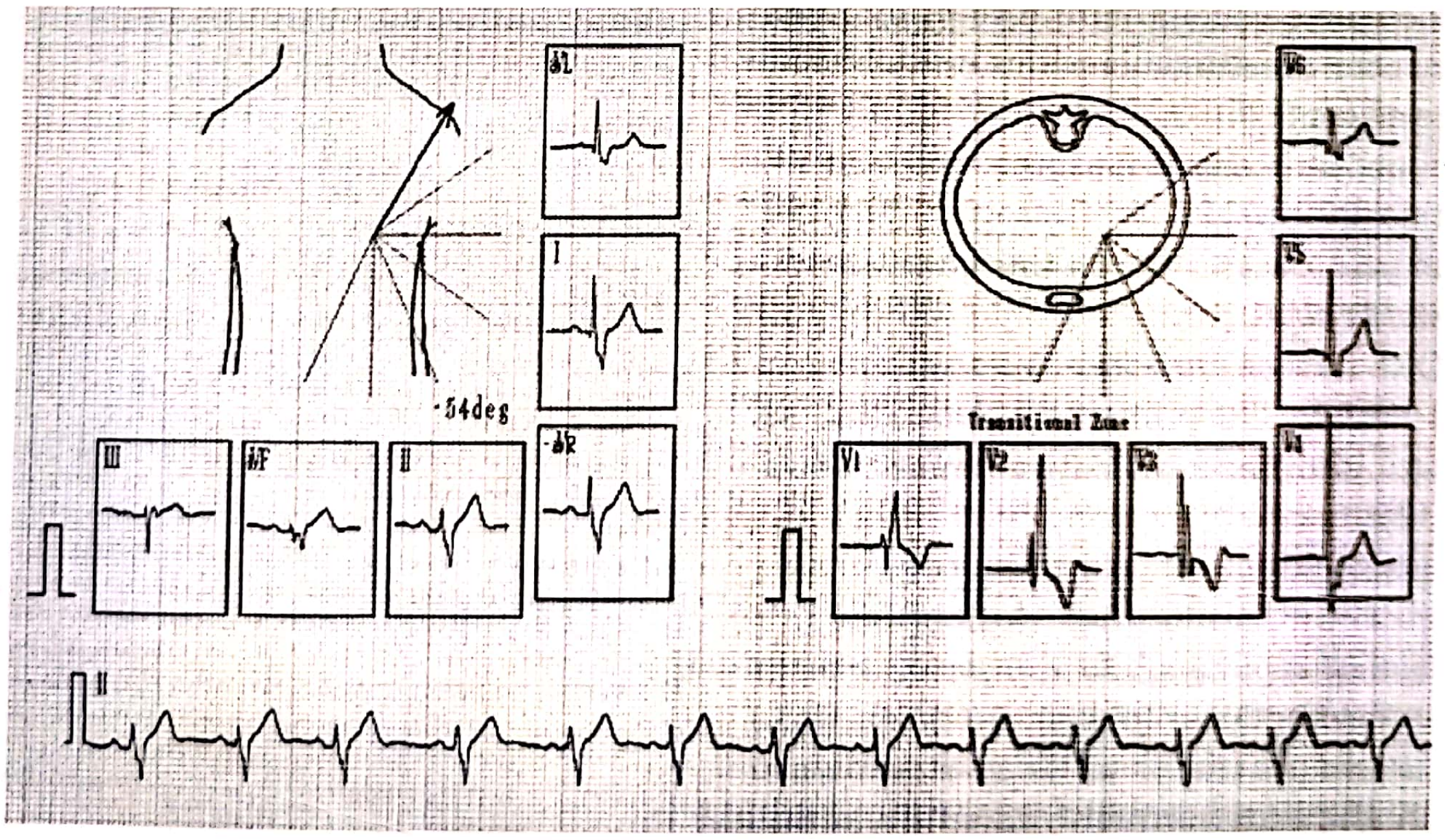

Fig. 9.13. Bloc complet de ramură dreaptă (post DSV închis chirurgical), combinat cu hemibloc antero-superior (ce deviază axa QRS mult spre stânga)

Ca urmare, principalele modificări ECG asociate blocului complet de ramură stângă sunt:

- în plan frontal axa QRS poate fi normală sau deviată la stânga prin raportare la normalul vârstei pacientului (în general între – 30° şi – 90°);
- durata complexului QRS peste limita normalului pentru vârstă;
- dispariţia undelor Q în derivaţia I, V5 şi V6;
- unda QS adâncă în V1;
- modificarea morfologiei complexului QRS: unde R largi şi crestate în derivaţiile I, aVL,V5 şi V6 (aspect de rSR') şi unde S largi în V1 şi V2;
- voltajul QRS poate fi crescut peste limitele normalului din cauza asincronismului depolarizării celor două ventricule;
- modificări secundare ale repolarizării ventriculare, evidenţiabile prin denivelarea segmentului ST şi inversarea undei T care devine largă şi orientată în sens opus modificărilor complexului QRS (opoziţie de fază în derivaţiile I, aVL şi V6).

Astfel, în conducerile precordiale drepte, III şi aVF, segmentul ST este supradenivelat şi unda T pozitivă, iar în conducerile precordiale stângi, I şi aVL, segmentul ST este subdenivelat şi unda T negativă.

Similar BRD, diferenţierea electrocardiografică a BRS de o hipertrofie concentrică importantă a VS este aproape imposibilă.

BRS poate fi rezultatul unei afecţiuni structurale şi/sau funcţionale a sistemului de conducere. Printre etiologiile lui se numără:

- chirurgia cardiacă, în special cea adresată valvei aortice;
- patologia valvei aortice (reumatismală, endocardita infecţioasă);
- miomectomia septală;
- cardiomiopatii;
- afecţiuni progresive ale sistemului de conducere;
- boli sclerodegenerative;
- infarctul miocardic acut.

7.3. Blocurile fasciculare stângi (hemiblocuri)

Ramul stâng al fasciculului His are de fapt trei subdiviziuni sau fascicule: septal, antero-superior şi postero-inferior [4]. La copil, semnificaţie clinică mai deosebită are fasciculul anterior. Dacă are loc o întârziere în propagarea impulsului de depolarizare la nivelul unuia dintre aceste fascicule, se produce un bloc fascicular sau hemibloc.

Hemiblocul antero-superior. În cazul său, porţiunea antero-superioară a VS va fi ultima depolarizată, iar vectorul QRS – dirijat antero-superior. Din acest motiv, axa QRS va fi deviată spre stânga la peste – 30°.

Acest tip de hemibloc este recunoscut pe traseul ECG prin următoarele caracteristici:

- în plan frontal axa QRS mult deviată spre stânga (între – 30° şi – 90°);
- durata complexului QRS este normală sau foarte uşor crescută, dar fără a depăşi normalul pentru vârstă;
- prezenţa undei q în derivaţiile I, aVL şi a undei r în III şi aVF;
- unde R de amplitudine crescută în derivaţiile I, aVL şi unde S adânci în III şi aVF.

Unele MCC, precum defectul septal atrio-ventricular (CAVC) şi atrezia de tricuspidă, se însoţesc frecvent de o deviere la stânga a axei QRS, ce sugerează un hemibloc stâng anterior. În realitate, nu este vorba de o tulburare de conducere reală, ci de localizarea anomală anatomică a fasciculului în cazul CAVC sau de forma particulară şi orientarea VS, în cazul atreziei de tricuspidă.

Acest tip de hemibloc mai poate însoţi:

- hipertrofia VS;
- unele cardiomiopatii;
- alteori, poate apărea după intervenţii chirurgicale pe cord (corecţia bolii Falot, a unui DSV, miomectomie septală).

Diferenţierea dintre acest tip de hemibloc şi deviaţia axială stângă nu poate fi făcută cu certitudine, în toate situaţiile, pe ECG de suprafaţă.

Hemiblocul postero-inferior. Izolat, este foarte rar întâlnit la copii, acest fascicul fiind mai puţin vulnerabil la injurii datorită dublei vascularizaţii (din arterele descendente anterioară şi posterioară), grosimii mai mari şi localizării la nivelul tractului de admisie al VS, o zonă cu turbulenţă mai redusă [3]. Modificările ECG ce apar în acest tip de hemibloc sunt:

- devierea importantă a axei QRS spre dreapta şi inferior, la peste + 120°;
- durata normală a QRS pentru vârstă;
- unda Q în derivaţia III;

- deplasarea zonei de tranziţie către precordialele stângi, cu complexe RS la acest nivel.

Deoarece devierea spre dreapta a axei QRS se întâlneşte în mod normal la sugari şi copiii mici, diagnosticul de hemibloc posterior trebuie rezervat situaţiilor în care, având la dispoziţie ECG seriate, acesta se instalează brusc [3].

Blocurile bifasciculare se produc prin întârzierea sau oprirea conducerii în două dintre ramurile/fasciculele sistemului de conducere (combinaţia BRD cu hemibloc anterior sau posterior). Cea mai frecventă formă de bloc bifascicular la copii este combinaţia BRD cu hemibloc antero-superior.

Poate apărea în special după corecţia chirurgicală a unor MCC, precum tetralogia Fallot (aproximativ 10% dintre pacienţi), DSV [3]. Criteriile sale de diagnostic reprezintă o combinaţie a celor două tipuri de tulburări de conducere şi sunt, în principal, următoarele:

- creşterea duratei complexului QRS peste normalul vârstei;
- aspect RSR' sau RR' în V1;
- unde S largi şi crestate în derivaţiile I, V5 şi V6;
- unde r iniţiale în derivaţiile inferioare.

Combinaţia BRD cu hemibloc postero-inferior este mult mai rară şi dificil de diagnosticat numai cu ajutorul ECG de suprafaţă.

7.4. Blocurile/tulburările de conducere intraventriculare

Sunt definite ca prelungirea duratei complexului QRS peste normalul vârstei, dar fără asocierea modificărilor caracteristice blocurilor de ramură. Sunt consecinţa întârzierii difuze a conducerii în masa ventriculelor, şi nu a unui blocaj selectiv la nivelul ramurilor. Se asociază cu unele boli metabolice, afecţiuni miocardice difuze (miocardite, fibroză miocardică, ischemia miocardică ce poate însoţi resuscitarea cardio-pulmonară, boli sistemice cu participare şi miocardică), hipoxemie, hipoglicemie, hiperpotasemie, toxicitatea unor medicamente (în special, unele antiaritmice din clasa Ia şi Ic).

Rareori, creşterea duratei complexului QRS se asociază hipertrofiei ventriculare importante, chiar în lipsa unei întârzieri a conducerii impulsului de depolarizare. Creşterea masei musculare ventriculare determină alungirea intervalului de timp necesar producerii depolarizării. Drept urmare, cresc atât voltajul, cât şi durata complexelor QRS.

Tulburările de conducere intraventriculare difuze se însoţesc şi ele de creşterea duratei QRS şi, posibil, şi a voltajului acestor complexe. În consecinţă, există destule suprapuneri, iar diferenţierea dintre hipertrofia ventriculară şi o tulburare de conducere intraventriculară nu este întotdeauna posibilă.

Pot fi utile în diferenţierea unei hipertrofii ventriculare de o tulburare de conducere ventriculară următoarele elemente [4]:

- dacă durata şi voltajul complexului QRS sunt în limitele normalului, traseul ECG respectiv este normal; o creştere a voltajului va indica hipertrofia ventriculară;
- dacă durata QRS este în mod evident crescută, există o tulburare de conducere ventriculară, voltajul complexelor putând fi normal sau crescut;
- dacă durata QRS se află la limita superioară a normalului, diferenţierea este foarte dificilă; prezenţa unor voltaje normale pledează pentru o ECG la limita normalului sau o uşoară tulburare de conducere ventriculară (stângă sau dreaptă), iar creşterea netă a voltajului undelor complexului QRS pentru o hipertrofie ventriculară.

7.5. Preexcitaţia

Din punct de vedere electrofiziologic, preexcitaţia reprezintă accelerarea conducerii atrio-ventriculare a impulsului de depolarizare către unul dintre ventricule, printr-o cale accesorie. Cea mai cunoscută formă de manifestare a preexcitaţiei o reprezintă sindromul Wolff-Parkinson-White (WPW), însoţit clinic de episoade de tahicardie paroxistică supraventriculară produse prin mecanism de reintrare prin mişcare circulară.

În cazul WPW există o cale accesorie (fasciculul Kent) ce ocoleşte nodul atrio-ventricular (NAV), făcând o legătură directă între atrii şi unul dintre ventricule. În lipsa întârzierii pe care o suferă în mod normal unda de depolarizare la nivelul NAV, o parte din masa ventriculului la care este conectat fasciculul accesoriu se va depolariza prematur şi cu o viteză mai redusă, impulsul fiind condus prin masa miocardică.

Activarea ventriculelor se face în două etape, şi anume, una prematură/antesistolică, cu depolarizarea precoce a unei porţiuni din miocardul ventricular, şi alta normală, pe calea fasciculului His şi sistemul Purkinje. Vectorul precoce antesistolic determină o deformare a bazei complexului QRS spre partea iniţială, sub forma unei pronunţate oblicităţi caracteristice, denumită unda delta (**Fig. 9.14**). Cu cât antesistola este mai precoce, cu atât complexul QRS este mai deformat. Din cauza depolarizării asincrone a ventriculelor, potenţialele fiecăruia pot deveni exagerate. Durata însumată a intervalului PR (de fapt, P-delta) şi a complexului QRS rămâne în limite normale.

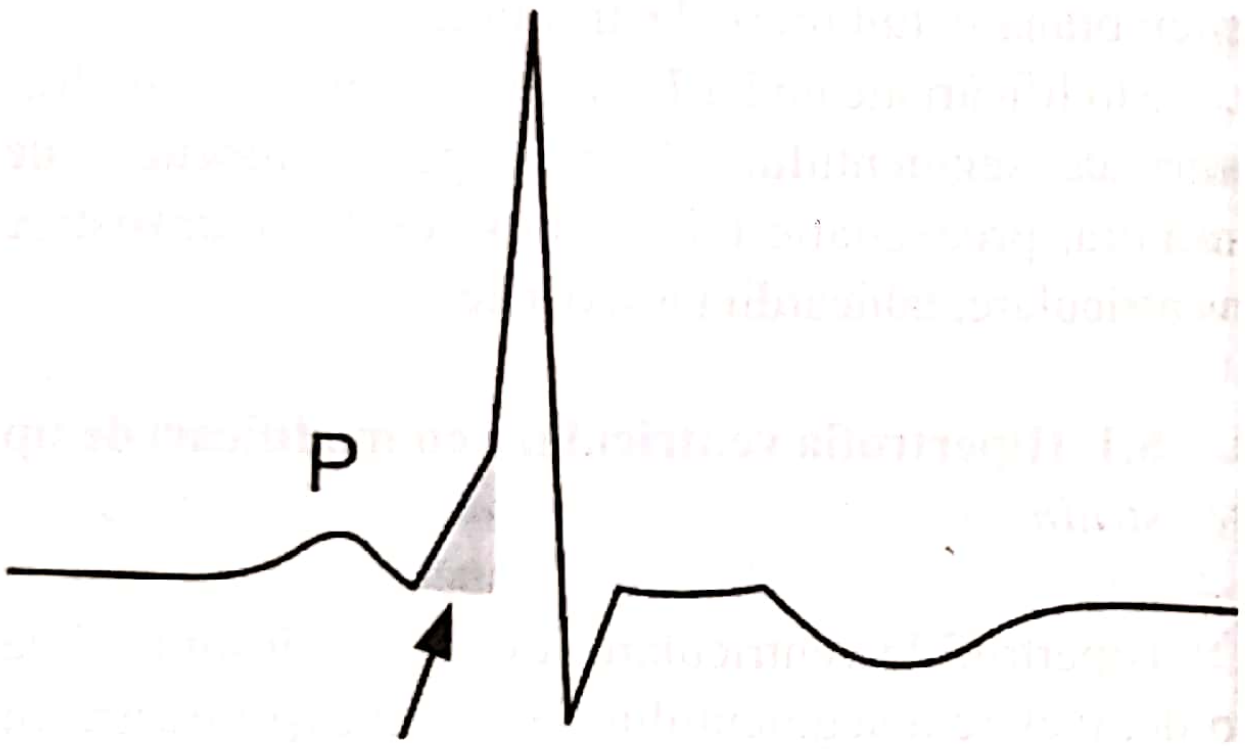

Fig. 9.14. Sindrom de preexcitaţie tip WPW – aspectul complexului QRS (săgeata indică unda delta).

Criteriile de diagnostic pentru sindromul WPW sunt:

- interval PR scurtat sub limita inferioară a normalului pentru vârsta pacientului (sub 3 ani – 0,08 secunde, între 3-16 ani - 0,10 secunde, peste 16 ani - 0,12 secunde);
- prezenţa undei delta;
- creşterea duratei QRS peste limita superioară a normalului vârstei.

Segmentul ST şi unda T sunt dirijate în direcţie opusă vectorului QRS, ceea ce duce la lărgirea unghiului QRS-T.

Clasificarea sindromului în cele două tipuri clasice A şi B, prin care ce încearcă poziţionarea spaţială a fasciculului, are doar o semnificaţie istorică. Fasciculul accesoriu poate fi situat oriunde în jurul inelului mitral, tricuspidian sau în septul interventricular [3].

Trăsăturile electrocardiografice depind de localizarea căii accesorii şi de caracteristicile conductibilităţii sale. La modul cel mai simplu, dacă fasciculul accesoriu se află poziţionat pe partea stângă (în raport cu NAV şi septul interventricular), vor apărea unde delta negative în conducerile stângi (I, aVL, V5 şi V6) şi unde delta pozitive în conducerile drepte (aVR, V4R, V1), deoarece vectorul precoce de depolarizare este direcţionat de la stânga spre dreapta. Cea mai mare parte din ventriculul drept este activată pe calea normală (NAV şi sistem His-Purkinje), ce presupune o întârziere în propagarea impulsului, ceea ce va genera modificarea morfologiei QRS de o manieră asemănătoare BRD.

Dacă fasciculul accesoriu este poziţionat pe partea dreaptă, vor apărea unde delta pozitive în derivaţiile stângi, iar complexul QRS are o morfologie asemănătoare BRS.

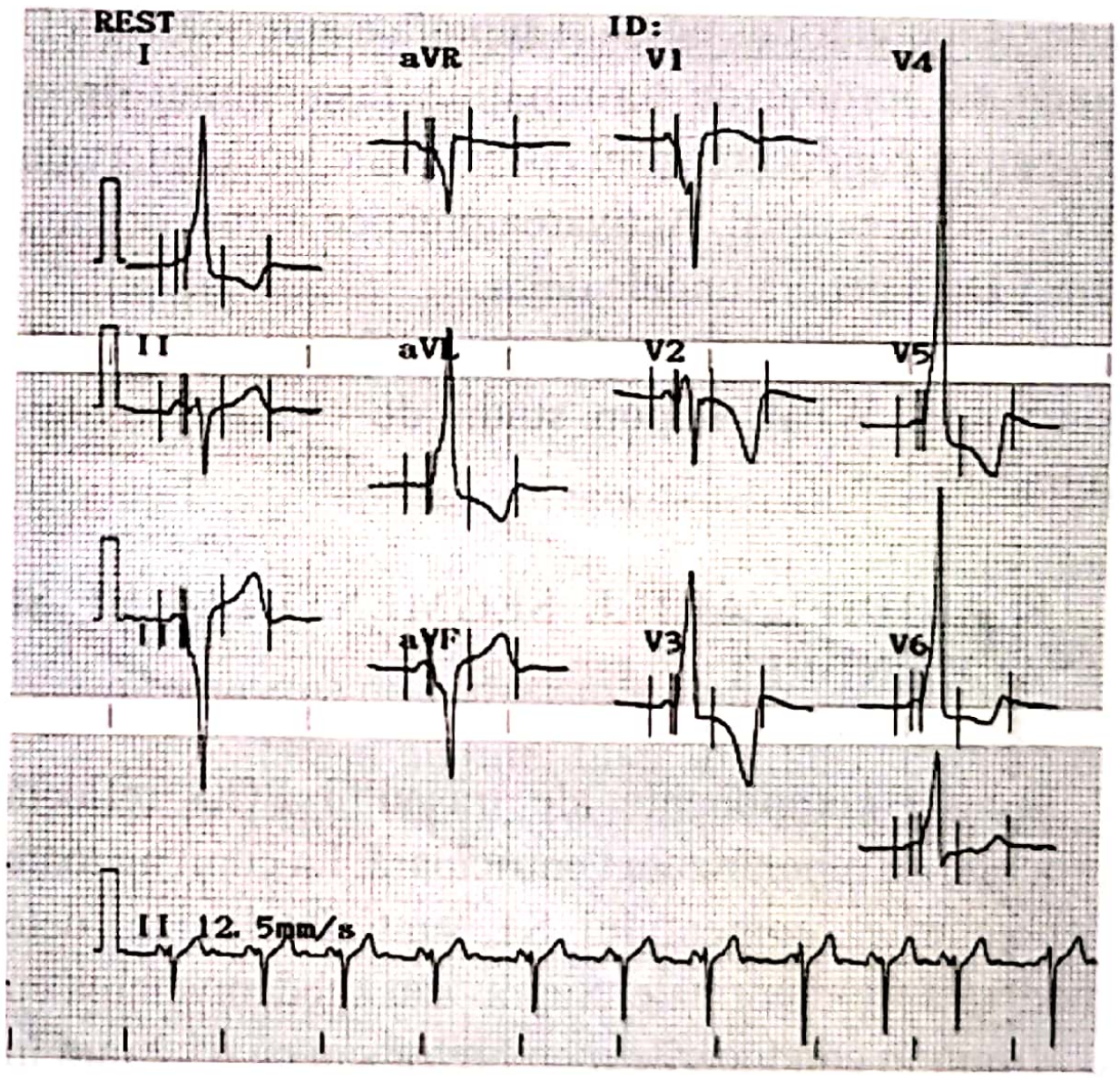

Fig. 9.15. Sindrom de preexcitaţie tip WPW.

7.5.1. Semnificaţia clinică a sindromului WPW

Prezenţa sindromului WPW se asociază cu riscul producerii unor crize de tahicardie paroxistică supraventriculară prin mecanism de reintrare. Sindromul poate însoţi şi o serie de MCC, precum: boala Ebstein, DSA tip ostium primum, transpoziţia vaselor mari corectată, tetralogia Fallot ş.a., sau boli de stocaj, precum glicogenoza tip 2.

Din punct de vedere electrocardiografic, sindromul WPW trebuie diferenţiat de:

- blocurile majore de ramură (intervalul PR este normal, iar modificarea morfologică a complexului QRS nu prezintă undă delta);
- hipertrofiile ventriculare.

Alte tipuri cunoscute de căi accesorii sunt fibrele James (sindromul Lown-Ganong-Levine) şi fibrele Mahaim.

Fasciculul James leagă direct atriul de fasciculul His. Ca urmare, intervalul PR este scurtat, dar durata QRS va fi normală, ventriculele fiind depolarizate normal pe calea sistemului His-Purkinje.

Clasic, se considera că fibrele Mahaim leagă NAV de ventriculul drept, ocolind fasciculul His. În prezent se ştie că ele reprezintă o cale accesorie lungă şi cu viteză de conducere lentă, poziţionată antero-lateral faţă de inelul tricuspidian şi suprafaţa anterioară a VD, unde se apropie de terminaţiile fasciculului drept. Deoarece conducerea prin fascicul este lentă, intervalul PR rămâne normal. Activarea precoce a unei porţiuni din VD va genera undele delta.

Localizarea acestor fibre şi diferenţierea lor de sindromul WPW impun studii de electrofiziologie intracardiacă.

8. MODIFICĂRILE SEGMENTULUI ST ŞI ALE UNDEI T

Aceste componente ale traseului ECG reflectă procesul de repolarizare ventriculară. La copil nu toate denivelările segmentului ST sunt patologice, cele moderate fiind normale. Supra- sau subdenivelarea cu d” 1 mm în conducerile membrelor sau cu d” 2 mm în cele precordiale se încadrează în limitele normalului.

O altă modificare nonpatologică o reprezintă subdenivelarea punctului joncţional J (joncţiunea dintre QRS şi segmentul ST), dacă nu este însoţită de subdenivelarea segmentului ST şi de modificări ale undei T.

Repolarizarea precoce este o altă modificare nepatologică întâlnită la copii. În cadrul ei, în toate derivaţiile cu unde T pozitive, segmentul ST este supradenivelat, iar în cele cu unde negative, subdenivelat (unda T „trage” după ea segmentul). Undele T sunt înalte, iar vectorul poziţionat normal.

Modificările patologice ale segmentului ST se însoţesc frecvent şi de modificări ale undei T. Principalele tipuri de modificări ale repolarizării ventriculare sunt:

- supra- sau subdenivelarea segmentului ST, însoţită de unde T inversate sau difazice;
- segmentul ST orizontal şi cu o durată de peste 0,08 secunde.

Întrucât aceste modificări patologice sunt frecvent întâlnite, dar şi nespecifice, în interpretarea lor ne sunt utile datele anamnestice şi clinice. Modificări ale procesului de repolarizare ventriculară apar în toate tipurile de afecţiuni miocardice, în afecţiunile inflamatorii ale pericardului, disfuncţia canalelor ionice membranare, tulburări electrolitice.

Modificări ale undei T, însoţite sau nu şi de modificări ale segmentului ST, mai apar în blocurile de ramură, preexcitaţie (sindromul WPW), extrasistole ventriculare, tahicardii paroxistice.

8.1. Hipertrofia ventriculară cu modificări de tip *strain*

Hipertrofiile ventriculare severe sunt însoţite şi de o denivelare a segmentului ST în aceeaşi direcţie cu vectorul undei T. În general, acest vector se îndepărtează de ventriculul hipertrofiat. Modificările ECG apărute sunt:

- subdenivelarea segmentului ST cu unde T inversate şi ascuţite în conducerile specifice ventriculului stâng sau drept;
- lărgirea/creşterea unghiului QRS-T prin direcţionarea vectorului undei T în afara cadranului său normal (inferior stâng).

8.2. Pericardite

Modificările traseului ECG sunt rezultatul ischemiei subpericardice a miocardului şi/sau al inflamaţiei şi acumulării de lichid în sacul pericardic. Aceste modificări au o evoluţie progresivă, în paralel cu cea a procesului inflamator pericardic.

Modificările succesive ale traseului ECG sunt următoarele:

- supradenivelarea segmentului ST în majoritatea conducerilor membrelor şi precordiale, în special

cele stângi (şi cu excepţia posibilă a precordialelor drepte şi aVR); unda T rămâne normală ca amplitudine şi direcţie;
- revenirea segmentului ST la linia izoelectrică, însă apar modificări ale undei T (amplitudine redusă, aplatizate); în accest moment evolutiv modificările patologice ale traseului ECG devin greu detectabile;
- după 2-3 săptămâni de evoluţie undele T devin inversate, ascuţite, segmentul ST fiind izoelectric; aceste modificări se pot menţine timp mai îndelungat, chiar una, două luni.

Când cantitatea de lichid pericardic este mare, voltajul complexelor QRS scade şi poate apărea şi fenomenul de alternanţă a axei QRS. Voltajul se consideră scăzut, dacă nu depăşeşte în conducerile membrelor o amplitudine de 5 mm. Această diminuare este produsă de scurtcircuitarea de către lichidul acumulat în sacul pericardic a forţelor electrice generate de cord.

Modificări întrucâtva similare apar şi în infarctul miocardic; fiind însă mai localizate, modificările ST şi T apar simultan şi sunt însoţite de unde Q patologice.

8.3. Miocardite

Modificările ECG sunt nespecifice şi pot interesa toate fazele ciclului cardiac. În faza acută se produc, în special, diminuarea voltajelor ventriculare şi inversarea undei T. Printre manifestările mai frecvente se numără:
- întârzierea conducerii atrio-ventriculare (mai ales bloc de gradul 1);
- tulburări de conducere intraventriculare;
- diminuarea amplitudinii complexelor QRS (d” 5 mm în toate conducerile membrelor);
- alungirea intervalului QTc;
- scăderea amplitudinii sau inversarea undei T;
- extrasistole, aritmii diverse.

8.4. Cardiomiopatii

În forma hipertrofică, modificările ST-T sunt similare celor dintr-o HVS importantă, indiferent de etiologia acesteia. Undele T sunt inversate, iar punctul joncţional J subdenivelat. Pot apărea şi unde Q în conducerile laterale şi cele inferioare stângi, devierea axei QRS spre stânga. Sunt prezente şi criteriile de voltaj ce definesc o HVS. În unele cazuri poate fi asociat şi un sindrom WPW. Există şi situaţii în care intervalul PR este scurtat, fără a fi prezentă o cale accesorie.

Deoarece etiologia formelor dilatative de cardiomiopatie este foarte variată, modificările ECG nu au nimic specific. Pot apărea modificări similare cu cele produse de inflamţie sau de hipertrofia miocardului. Segmentul ST este cel mai adesea subdenivelat (mai rar, poate fi şi supradenivelat), după cum, în unele cazuri, traseul ECG poate fi normal.

8.5. Displazia/cardiomiopatia aritmogenică de ventricul drept

Este o formă familială de cardiomiopatie ventriculară dreaptă însoţită de episoade recurente de tahicardie ventriculară. Recunoaşterea clinică a acestei entităţi este dificilă, iar ECG poate reprezenta un mijloc mai precoce de diagnostic. Printre manifestările definitorii se numără:
- grade variate de întârziere a conducerii la nivelul VD;
- unde T inversate în precordialele drepte (V4R,V1 şi V2) şi după vârsta de 12 ani şi în absenţa unui BRD;
- producerea de extrasistole ventriculare;
- prezenţa aşa-numitei unde epsilon; acest tip de undă apărea în precordialele drepte sub forma unui mic *spike* de înaltă frecvenţă, situat în porţiunea iniţială a segmentului ST;
- prelungirea localizată a QRS (peste 0,11 secunde) în precordialele drepte (V1-V3).

8.6. Sindromul de QT lung

Prezenţa unui interval QTc peste limita superioară a normalului poate indica (printre alte cauze) şi o patologie a canalelor ionice membranare, asociată unui sindrom QT lung congenital. Datorită riscului de apariţie a unor aritmii ventriculare maligne (în special torsada vârfurilor), manifestată clinic prin sincope sau moarte subită, măsurarea lui atentă pe toate înregistrările ECG (de preferinţă şi manual) se impune. Prelungirea intervalului poate fi mai evidentă în conducerile II, V5 şi V6.

Repolarizarea ventriculară este evaluată prin măsurarea intervalului QT, analiza segmentului ST şi a undei T. Un interval QTc este considerat prelungit, după a 4-a zi de viaţă, dacă depăşeşte 0,44 secunde. Alungirea QT se poate însoţi de anomalii ale repolarizării sub forma unor unde T crestate şi a alternanţei axei acestor unde.

8.7. Sindromul Brugada

Este o altă formă ereditară de patologie a canalelor ionice membranare ce poate genera o aritmie ventriculară malignă. Se descriu mai multe tipuri/patternuri ECG. Cel mai adesea sunt întâlnite:

- blocul de ramură dreaptă;
- supradenivelarea marcată a segmentului ST în precordialele drepte (V1-V3);
- interval QTc normal.

8.8. Sindromul de QT scurt

Reprezintă o nouă formă de patologie familială/genetică legată de intervalul QT. Se însoţeşte de disritmii ventriculare similare celor din sindromul de QT lung. Intervalul QTc este sub 0,30 secunde şi se asociază cu unde T foarte ascuţite şi înalte.

8.9. Ischemia miocardică

Este o patologie mai rar întâlnită la copii, ea însoţind unele anomalii congenitale sau afecţiuni inflamatorii (vasculite) ale arterelor coronare. Leziunea de natură hipoxică a cardiomiocitelor va determina apariţia pe traseul ECG a unor modificări ce evoluează în paralel cu evenimentele ce au loc la nivel celular **[3]**.

În timpul *fazei iniţiale ischemice*, apar modificări evidente ale undelor T care, în conducerile ce înregistrează zona de miocard afectată, vor apărea mai înalte şi ascuţite; ele se însoţesc şi de denivelarea segmentului ST.

Dacă procesul patologic generator al ischemiei poate fi rapid combătut devenind reversibil, aceste modificări pot şi ele să dispară. În caz contrar, modificările patologice persistă, progresează (*faza de /leziune*), modificările ECG fiind mai evidente: denivelarea importantă a segmentului ST (supra- sau subdenivelare în funcţie de localizarea celulelor lezate la nivel subepicardic sau subendocardic).

Şi în această fază evolutivă, modificările ECG sunt încă reversibile. Dacă agresiunea celulară se menţine, se ajunge la moartea celulelor (*faza de infarctizare*), manifestată pe traseul ECG prin diminuarea voltajului/amplitudinii undelor R şi apariţia undelor Q în conducerile corespunzătoare segmentului miocardic afectat.

Cea mai frecventă cauză de ischemie miocardică în patologia pediatrică o reprezintă originea anormală a arterei coronare stângi din artera pulmonară. Cel mai adesea este afectată zona de miocard ventricular irigată de coronara stângă anterioară descendentă (aria anterioară şi septală). Pe traseul ECG al unui sugar cu această anomalie vor apărea:

- unde Q adânci în conducerile stângi şi cele laterale (I, aVL, V3-V6);
- dispariţia undelor R în precordialele medii (V3-V5);
- axa QRS rămâne normală.

După perioada de sugar vor apărea pe înregistrarea ECG:

- devierea axei QRS spre stânga;
- voltaje sugestive pentru HVS;
- unde Q mai mici în conducerile stângi şi cele laterale (comparativ cu cele din perioada de sugar).

8.10. Tulburările electrolitice

Electroliţii serici ale căror modificări de concentraţie pot produce şi modificări ale traseului ECG sunt potasiul, calciul şi magneziul.

Hipopotasemia (la valori sub 2,5-3 mEq/L) se însoţeşte de:

- unde T de amplitudine redusă, aplatizate sau difazice;
- apariţia undelor U (poate genera alungirea aparentă a intervalului QTc, în fapt fiind vorba de un interval QU „lung");
- subdenivelarea segmentului ST;
- la valori şi mai mici ale potasemiei pot apărea alungirea intervalului PR sau un bloc sino-atrial (**Fig. 9.16**).

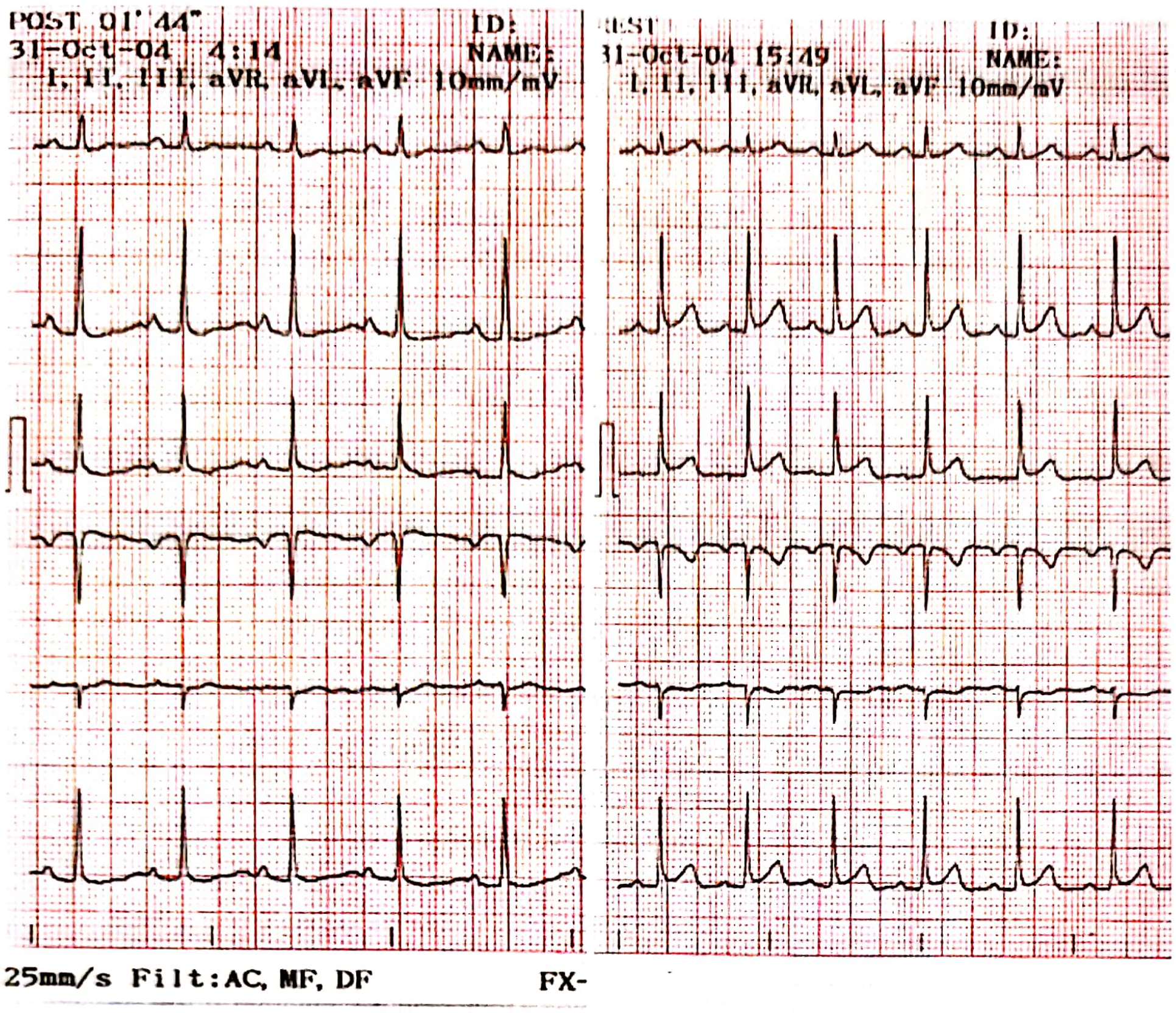
POST 01' 44"
31-Oct-04 4:14
ID:
NAME:
I, II, III, aVR, aVL, aVF 10mm/mV
TEST
31-Oct-04 15:49
ID:
NAME:
I, II, III, aVR, aVL, aVF 10mm/mV
25mm/s Filt:AC, MF, DF
FX-

Fig. 9.16. Hipopotasemie familială (înainte şi după administrarea de KCl).

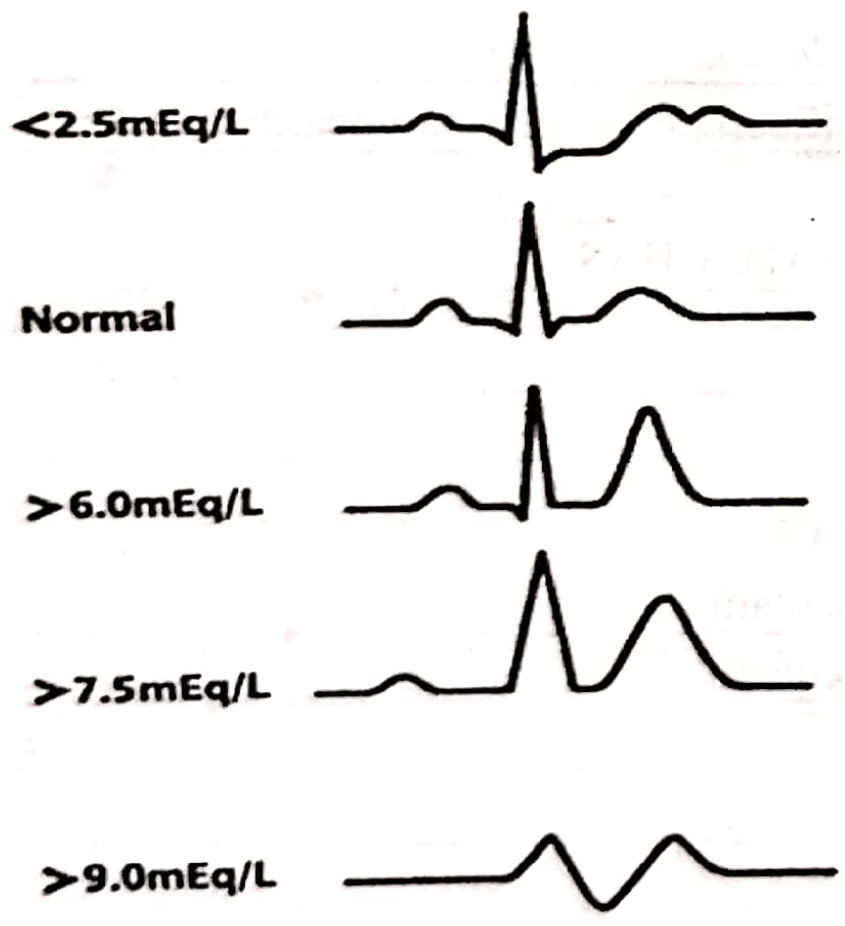
<2.5mEq/L
Normal
>6.0mEq/L
>7.5mEq/L
>9.0mEq/L

Fig. 9.17. Modificările ECG în hiperpotasemie.

Hiperpotasemia

La valori moderat crescute ale potasiului seric (peste 5 mEq/L) apar:

- undele T înalte, ascuţite şi simetrice;
- uşoara lărgire a complexului QRS;
- posibila apariţie a undelor U.

Valorile mari ale potasemiei (peste 8 mEq/L-**Fig. 9.17**) se însoţesc, în plus, de:

- creşterea marcată a duratei undelor P şi a complexului QRS (bloc intraventricular);
- posibila dispariţie a undelor P;
- alungirea intervalului PR;
- complexe QRS largi, bizare, difazice (uneori similare unei unde sinusoide);
- fibrilaţie ventriculară şi asistolie.

Modificările sunt mai evidente în conducerile II, III şi precordialele stângi.

Ionii de calciu şi magneziu influenţează viteza procesului de repolarizare. Scăderea nivelului lor seric se însoţeşte de alungirea intervalului QTc, iar creşterea de o uşoară scurtare a acestui interval.

O serie de trăsături electrocardiografice oarecum patognomonice unor afecţiuni cardiace şi sindroame şi cu implicare cardiacă sunt prezentate în **Tabelele 9.24** şi **9.25**.

Tabelul 9.24. Modificări ale traseului ECG întâlnite în unele MCC **[4]**

Malformația cardiacă congenitală	Aspecte ale traseului ECG
Originea anormală a coronarei stângi din AP	Infarct miocardic anterolateral
Întoarcerea venoasă pulmonară anormală	
Totală	Axa QRS deviată la dreapta, HVD, HAD
Parțială	Ușoară HVD sau BRD
Stenoza aortică	
Ușoară/moderată	ECG normală sau HVS
Severă	HVS cu sau fără *strain pattern*
DSA	
Tip *ostium primum*	Axă QRS la drepta, aspect de rsR' în V1 și aVR (BRD sau HVD) Bloc AV de gradul 1 (> 50% din cazuri) Rotația antiorară a buclei QRS în planul frontal al vectorcardiogramei
Tip *ostium secundum*	HAD, HVD sau BRD (rsR' înV1 și aVR) Bloc AV de gradul 1 (10% din cazuri)
Coarctația de aortă	
Sugari < 6 luni	BRD sau HVD
Copilul mare	HVS, ECG normală sau BRD
Ventriculul unic	Unde Q anormale: Q în V1 și absența undei Q în V6 Absența undei Q în conducerile precordiale Undă Q prezentă în toate conducerile precordiale
Cor triatriatum	Similar stenozei mitrale
Boala Ebstein	HAD, BRD, bloc AV de gradul 1, sindrom WPW, absența HVD
Defectul septal atrio-ventricular (CAV)	
Complet	Axă QRS superioră, HVD sau hipertrofie biventriculară, HAD, bloc AV de gradul 1, BRD
Parțial	Similar cu DSA tip *ostium primum*
Fibroelastoza endocardică	HVS, unde T anormale, modificări de tip infarct miocardic
Sindromul de hipoplazie de cord stâng	HVD
Stenoza mitrală (congenitală sau dobândită)	Axa QRS la dreapta, HVD, HAD, ± HAS
Canalul arterial persistent	
Șunt mic	Normal
Șunt moderat	HVS, ± HAS
Șunt mare	Hipertrofie biventriculară, HAS
Sindrom Eisenmenger	HVD sau hipertrofie biventriculară
Trunchiul arterial comun	HVS sau hipertrofie biventriculară
Atrezia de pulmonară (cu hipoplazia VD)	HVS
Stenoza pulmonară	
Ușoară	Normal sau ușoară HVD
Moderată	HVD
Severă	HVD cu modificări de tip *strain*, HAD
Boala vasculară pulmonară obstructivă (sindrom Eisenmenger)	HVD sau hipertrofie biventriculară
Tetralogia Fallot	Axa QRS deviată la dreapta, HVD cu sau fără modificări de tip *strain*, ± HAD
Transpoziția de vase mari (completă)	
Cu sept interventricular intact	HVD, HAD
Cu DSV și/sau SP	Hipertrofie biventriculară, HAD sau combinată
Transpoziția de vase mari corectată fiziologic	Bloc AV (de la gradul 1 la 3), aritmii atriale, sindrom WPW, absența undei Q în V5-V6, qR în V1, HAS sau combinată

Tabelul 9.24. *(continuare)*

Atrezia de tricuspidă	Axa QRS superioră, HVS, HAD
Defectul septal ventricular	
Şunt mic	Normal
Şunt moderat	HVS, ± HAS
Şunt mare	Hipertrofie biventriculară, HAS
Sindrom Eisenmenger	HVD sau hipertrofie biventriculară

(AP=artera pulmonară; AV=atrio-ventricular; BRD=bloc de ramură dreaptă; CAV= canal atrio-ventricular; DSV=defect septal ventricular; DSA=defect septal interatrial; HAD=hipertrofie atrială dreaptă; HAS= hipertrofie atrială stângă; HVD=hipertrofie ventriculară dreaptă; HVS=hipertrofie ventriculară stângă; SP=stenoză pulmonară.)

Tabelul 9.25. Afecţiuni cardiace şi sindroame însoţite de modificări ECG caracteristice **[3]**

Tipul de afecţiune cardiacă	Modificările electrocardiografice
Afecţiuni cardiace structurale	
Defectul septal atrio-ventricular (CAVC)	Axă QRS superioră, HVD
Atrezia de tricuspidă	Axă QRS superioră, dilatare biatrială, voltaj scăzut al undelor VD, HVS
Situs inversus	Axa undei P la + 120°
Dextrocardia	Voltaje crescute ale VD şi foarte reduse ale VS
Transpoziţia vaselor mari corectată congenital	RSR' în conducerile stângi şi QR în cele drepte, bloc atrio-ventricular (de gradul 3 în special)
Originea anormală a coronarei stângi	Unde Q adânci şi voltaje reduse ale undei R în V3-V5, ± HVS
Cardiomiopatia hipertrofică	HVS de tip *strain*, unde Q adânci în V3-V6
Tulburări de conducere congenitale	
Sindromul WPW	Interval PR scurtat, unda delta
Fibrele Mahaim	Interval PR normal, unde delta
Lupus matern (expunerea fătului)	Bloc atrio-ventricular
Aritmii familiale/congenitale	
Sindrom QT lung (Romano-Ward)	QTc ↑, unde T crestate, tahicardie ventriculară
Sindrom QT lung (Jervell-Lange-Nielsen)	QTc ↑↑, unde T crestate, alternanţa undei T, surditate, tahicardie ventriculară
Sindrom QT scurt	QTc ↑↑ (< 0,30 sec.)
Sindrom Brugada	Tulburări de conducere la nivelul VD, supradenivelarea importantă a ST în V1-V3
Displazia aritmogenă de VD	Unde epsilon, inversarea undei T în V1-V3, tulburări de conducere la nivelul VD
Tahicardia ventriculară catecolaminergică	Tahicardie ventriculară la efort
Sindromul Anderson	Tahicardie ventriculară, paralizii periodice
Afecţiuni sistemice	
Boala Pompe	Interval PR scurtat,voltajul ventricular ↑↑, ± unde Q adânci
Ataxia Friedreich	HVS, tahicardie sinusală,TSV,TV
Distrofia musculară Becker	Tulburări de conducere intraventriculare,bloc atrio-ventricular,TSV
Distrofia musculară Duchenne	HVD, unde Q adânci (I şi aVL),TSV,TV
Distrofia miotonică	Bradicardie sinusală, tulburări de conducere intraventriculare, bloc atrio-ventricular, TSV
Sindromul Kearns-Sayre	Tulburări de conducere intraventriculare,bloc atrio-ventricular
Boala Lyme	Bloc atrio-ventricular
Boala Chagas	Bloc atrio-ventricular
Hipotiroidism	Bradicardie sinusală, bloc atrio-ventricular
Hipertiroidism	Tahicardie sinusală, TSV
Hipopotasemia	Unde T de amplitudine redusă, unde U, ± QTc lung
Hiperpotasemia	Unde T ascuţite, tulburări de conducere intraventriculare,aspect de undă sinusoidală, TV
Hipotermia severă	Bradicardie sinusală, bloc atrio-ventricular, tulburări de conducere intraventriculare, QTc ↑, TV

(TSV = tahicardie supraventriculară, TV = tahicardie ventriculară)

Cum pot fi prevenite unele erori de înregistrare şi interpretare a unei electrocardiograme

1. Asigurarea unui contact perfect între electrodul explorator şi tegumente.

2. Conectarea corectă a cablurilor la electrozii corespunzători în conducerile membrelor; atenţie la inversarea stânga-dreapta ce are ca rezultat un traseu asemănător dextrocardiei, cu orientarea axei undei P în cadranul inferior drept.

3. Atenţie la standardizarea modului de înregistrare: viteza de derulare şi calibrarea voltajului aparatului (standardul 1 milivolt produce o deflexiune de 1 cm). O calibrare eronată poate duce la diagnostice fals-pozitive sau fals-negative de hipertrofie.

4. Dacă se utilizează aparate de generaţie mai veche, atenţie la ordinea schimbării manuale a canalelor de înregistrare.

5. În cazul conducerilor precordiale se atrage atenţia asupra:

   a. plasării corecte a electrodului V1 în spaţiul 4 intercostal; fixarea lui în spaţiul 3 determină înregistrarea unor voltaje mult mai reduse!
   b. fixării exacte a electrodului V6; dacă este prea apropiat de poziţia V5 se înregistrează voltaje mari ce simulează o HVS, iar dacă este poziţionat prea sus, vor apărea unde S adânci ce sugerează HVD.
   c. utilizării la nou-născuţi, sugari şi copiii mici a unor electrozi cu o suprafaţă mică, adecvată dimensiunilor toracelui lor, de preferat electrozi adezivi; curăţirii atente a electrozilor, îndepărtării resturilor de pastă electroconductoare; nu se pun cantităţi mari de pastă pentru a nu se realiza „punţi" între electrozii adiacenţi (vor genera complexe QRS largi, echidifazice, în aproape toate conducerile precordiale, sugerând hipertrofia biventriculară).

9. TEHNICI ELECTROCARDIOGRAFICE SPECIALE

9.1. Vectorcardiografia

Vectorcardiografia este o tehnică prin care se încearcă depăşirea unor limitări din electrocardiografia standard. Fenomenele electrice/forţele electrice ce apar în cursul unui ciclu cardiac sunt un fenomen tridimensional. Echivalentul lor din ECG standard, dipolul electric folosit pentru înregistrarea acestor forţe, are o mărime ce variază cu timpul şi o direcţie ce depinde de derivaţia care îl captează.

În cursul depolarizării şi repolarizării, cordul generează forţe electrice situate într-un câmp electric. Aceste forţe sunt exprimate ca o serie de vectori succesivi, având o origine, o mărime şi o direcţie spaţială. Unirea vârfurilor vectorilor succesivi formează o buclă vectorială.

În vectorcardiografie, se consideră că vectorul rezultant produs de activitatea cardiacă are o anumită mărime/valoare şi o direcţie ce se modifică permanent în timpul ciclului cardiac, descriind în spaţiu pe durata complexului QRS o buclă tridimensională. Pentru a putea fi apoi analizată, bucla trebuie proiectată grafic într-un sistem bidimensional. Vectorcardiograma complexului QRS va consta dintr-o buclă vectorială ce începe şi se sfârşeşte odată cu complexul.

Sistemul de derivaţii vectorcardiografice constă în trei derivaţii perpendiculare una pe cealaltă şi paralele cu axele rectilinii ale corpului (planul frontal, sagital şi transvers/orizontal). Pentru a putea realiza o vectorcardiografie, se folosesc mai multe sisteme de derivaţii, fiecare cu avantajele şi dezavantajele sale. Cele mai cunoscute sunt sistemele Frank şi McFee.

În cardiologia pediatrică este o tehnică rar utilizată, ce necesită un echipament special şi folosirea concomitentă a multor derivaţii, greu de realizat la vârste mici din cauza dimensiunilor reduse ale toracelui.

9.2. Mapping-ul suprafeţei corporale

Tehnica reprezintă o extindere a electrocardiografiei clasice şi a vectorcardiogramei [2]. Prin măsurarea simultană a diferenţelor de potenţial culese pe o suprafaţă cât mai extinsă a toracelui anterior şi posterior (prin utilizarea a 24 până la 200 de electrozi exploratori), se va obţine o reprezentare temporo-spaţială a activităţii electrice a cordului. Informaţia colectată şi prelucrată digital necesită un echipament specializat complex şi o mare putere de calcul. Metoda este utilă, putând înlocui electrofiziologia endo-cavitară în evaluarea căilor accesorii şi a altor anomalii electrice cardiace.

9.3. Electrocardiografia transesofagiană

Datorită poziţionării anatomice a esofagului înapoia atriului stâng şi, practic, în imediata vecinătate a cordului, prin plasarea unui electrod explorator la nivelul său se poate înregistra activitatea atrială mult mai bine decât din conducerile standard.

Este o tehnică minim invazivă utilă în evaluarea tulburărilor de ritm, în special în acele situaţii în care unda P nu apare distinct pe ECG de suprafaţă (voltaj mic, înglobarea în complexul QRS). Drept urmare, tehnica devine utilă în stabilirea relaţiei dintre activitatea atrială şi cea ventriculară.

Din punct de vedere tehnic, plasarea cateterului electrod este similară cu introducerea unei sonde de gavaj pe cale nazogastrică până în esofag. Se utilizează un cateter electrod explorator bipolar sau cvadripolar, iar înainte de introducere se marchează pe acesta un semn ce corespunde distanţei dintre nas şi mijlocul sternului. Bornele electrodului se conectează la bornele derivaţiilor membrelor superioare, iar derivaţia I va înregistra electrograma atrială.

Se folosesc catetere de mărimea French 7-10 şi, pentru a elimina artefactele de joasă frecvenţă produse de mişcările respiratorii, se utilizează filtrarea semnalului, în general cu 10-1.000 Hz.

Tehnica este utilizată pentru diagnosticul tulburărilor de ritm şi de conducere, dar şi în tratamentul unor aritmii supraventriculare prin metoda de *overdrive pacing* transesofagian. Tot pe această cale se pot face şi studii, mai puţin invazive, de electrofiziologie intracardiacă.

9.4. Monitorizarea electrocardiografică ambulatorie Holter

Înregistrarea ambulatorie timp de 24 de ore a unei ECG este astfel denumită după cel ce a imaginat-o în 1957, doctorul Holter N.J. Acest tip de înregistrare de durată a unui traseu electrocardiografic este util în diagnosticarea acelor evenimente aritmice tranzitorii, ce pot scăpa evaluării de rutină. Metoda permite înregistrarea activităţii cardiace în timpul activităţii zilnice a pacientului, când există o variaţie circadiană a vulnerabilităţii aritmice în funcţie de tipul de activitate desfăşurată, efortul fizic depus, eventualul stres emoţional.

Pentru înregistrare se folosesc doi sau trei electrozi adezivi fixaţi pe torace (deci două sau trei canale de înregistrare), aparatele făcând înregistrarea trasului ECG pe bandă magnetică sau la modul digital. Derivaţiile utilizate sunt modificate, plasarea electrozilor fiind oarecum asemănătoare conducerilor V1 şi V5. Poate fi utilă, după fixarea lor, şi punerea unui bandaj elastic sau a unui tricou mulat.

Sistemele de înregistrare digitală (pe dischetă, compact disc ş.a.) sunt mai performante, fiind mai uşoare, mai mici şi evitând problemele pe care le putea crea derularea unei casete cu bandă magnetică. Înregistrarea se poate face continuu sau intermitent. Aparatele au un ceas digital propriu, ce permite plasarea în timp a evenimentelor ECG, sau pacientul poate activa singur aparatul şi marca momentul apariţiei unor simptome. Datele culese sunt apoi prelucrate computerizat.

Monitorizarea continuă a traseului ECG este utilă în depistarea/înregistrarea:

- episoadelor de tahiaritmie sau bradiaritmie;
- variaţiei intervalului R-R şi implicit a variabilităţii ritmului sinusal;
- măsurarea variaţiilor de durată ale complexului QRS;
- măsurarea intervalelor PR şi QT;
- modificările segmentului ST şi ale undei T legate de activitatea zilnică, de efortul depus;
- eficienţa unui tratament antiaritmic sau după implantarea unui dispozitiv antiaritmic;
- predicţia unei tulburări de ritm sau a riscului de moarte subită de cauză cardiacă.

Rolul acestui tip de monitorizare este mai limitat în diagnosticul sindromului de QT lung, ea fiind utilă doar în documentarea episoadelor de tahicardie ventriculară la pacienţii simptomatici sau asimptomatici şi în evaluarea eficienţei tratamentului.

Înregistrarea continuă (24-48 de ore) se practică în cazul pacienţilor cu simptome frecvente, deci cu episoade aritmice ce apar aproape zilnic. În cazul pacienţilor cu simptome rare, sunt folosite aparate cu înregistrare intermitentă ce realizează o monitorizare de lungă durată (săptămâni sau luni,cel mai adesea câte o lună de zile).

Aceste dispozitive sunt activate de către pacient în momentul apariţiei unor simptome specifice. Informaţia obţinută poate fi apoi transmisă telefonic către medicul sau spitalul ce supraveghează respectivul pacient.

Unele dispozitive (sunt numai de tip digital) au o buclă de memorie (*memory loop*), aşa numitele *looping memory/presymptom event monitor*: Aparatul funcţionează continuu, dar pacientul activează singur pornirea înregistrării în momentul apariţiei simptomelor. Programul este astfel conceput încât, datorită buclei de memorie, se stochează şi datele ce preced declanşarea, de cele mai multe ori cu câte 30 de secunde, precum şi cele de după oprirea înregistrării.

Monitorizarea postsimptome, cu înregistrarea doar a ritmului cardiac, foloseşte dispozitive simple, fără electrozi toracici, fixate la încheietura mâinii sau aplicate în dreptul cordului de către pacient în momentul în care percepe unele simptome.

În cazul pacienţilor cu simptome ce apar foarte rar, la câteva luni, se folosesc dispozitive implantabile cu buclă de memorie. Aparatul este introdus sub tegumente la nivelul toracelui superior, iar pacientul dispune de un dispozitiv manual de declanşare a înregistrării. Datele sunt culese pe cale transcutană. Aceste dispozitive sunt utile în special în stabilirea etiologiei unor sincope.

Principalele indicaţii ale monitorizării de tip Holter sunt **[12]**:

1. stabilirea unei corelaţii reale, obiective, între o aritmie veritabilă şi unele simptome ale pacientului, precum palpitaţii, ameţeli, durere toracică, sincopă/lipotimie;
2. evaluarea indicaţiei corecte şi a eficienţei unui tratament antiaritmic;
3. screening-ul unor pacienţi la care riscul cunoscut de producere a unei aritmii este ridicat (de exemplu, după intervenţii chirurgicale de tip Mustard, Senning, Fontan sau la pacienţii cu cardiomiopatie hipertrofică, prolaps de valvă mitrală);
4. evaluarea funcţionării şi eficienţei terapeutice a unui dispozitiv antiaritmic implantabil;
5. evaluarea influenţei pe care o are somnul asupra aritmiilor cu risc vital (dar, la copii, spre deosebire de adulţi, majoritatea evenimentelor aritmice survin între orele 18 şi 24).

Absenţa unei aritmii în timpul monitorizării la pacienţii cu risc crescut de moarte subită nu implică şi diminuarea automată a acestuia. Înregistrarea de tip Holter va trebui să depisteze durata şi frecvenţa cu care se produce o aritmie, tipul acesteia, precum şi modificările ECG ce preced sau apar după terminarea ei. În general, aritmiile, chiar şi cele semnificative, produc mai rar la copii simptome, precum durere toracică, palpitaţii, sincope. Bradicardia severă (< 50 bătăi/min la sugari şi < 40 bătăi/min la copilul mare), tahicardia supraventriculară la valori de peste 200 bătăi/min şi tahicardia ventriculară sunt aritmii severe, cu risc vital ce pot apărea sau se pot agrava şi în timpul somnului.

În privinţa pacienţilor pediatrici cu MCC, ei sunt o populaţie heterogenă, cu substrate aritmogene variate, la care este foarte greu de realizat o stratificare a riscului de producere a unor aritmii şi, în special, cel de moarte subită prin aritmii ventriculare. Principalele tipuri de aritmii sunt: disfuncţia de nod sinusal, tahicardiile supraventriculare şi ventriculare, extrasistolele şi blocurile. Semnificaţia lor clinică şi riscul cresc, dacă devin simptomatice, dacă în postoperator rămân defecte reziduale semnificative hemodinamic, dacă se adaugă disfuncţia ventriculară, precum şi, în prezenţa pe ECG a unor tulburări de depolarizare şi/sau repolarizare.

Blocul atrio-ventricular total poate surveni spontan la pacienţii cu anumite MCC, dar poate apărea şi postchirurgical sau după ablaţii prin cateter. Unele blocuri sunt doar tranzitorii, consecinţă a unor modificări inflamatorii reversibile. Moartea subită poate fi prima manifestare a blocului atrio-ventricular total congenital, mecanismele implicate fiind pauzele ventriculare fără compensare printr-un ritm de scăpare şi tahicardiile ventriculare dependente de bradicardie şi favorizate de alungirea intervalului QT. Monitorizarea de tip Holter poate identifica pacienţii cu risc crescut care ar putea beneficia de implantarea unui pacemaker.

Riscul cel mai mare îl au pacienţii supuşi unor intervenţii chirurgicale complexe, precum cele de tip Mustard, Senning, Fontan, urmaţi de cei cu tetralogie Fallot corectată. În cazul DSA şi DSV corectate fără defecte reziduale semnificative hemodinamic, incidenţa aritmiilor maligne este foarte redusă.

Interpretarea rezultatelor unei monitorizări trebuie să cuprindă:

- descrierea ritmului cardiac bazal şi variaţiile lui minime şi maxime;
- odată identificată o aritmie, stabilirea tipului, duratei şi a frecvenţei cu care apare;
- corelarea evenimentului aritmic cu simptomele şi activitatea pacientului;
- dacă acesta acuză durere toracică, corelarea acestui simptom cu activitatea desfăşurată în acel

moment şi eventualele modificări ale segmentului ST şi ale undei T.

Pentru a putea interpreta corect o înregistrare Holter la copii, trebuie cunoscute şi aspectele sale normale, specifice **[12]**.

1. Nou-născuţii prematuri şi cei cu greutate mică la naştere:
- frecvenţa cardiacă poate varia între 73 bătăi/min şi 211 bătăi/min;
- apariţia unor ritmuri joncţionale de 18-70%;
- extrasistole atriale (2-33%) şi ventriculare (6-17%);
- bloc atrio-ventricular de gradul I sau II de tip Wenckebach (4-6%);
- bradicardie sinusală, pauză sinusală, şi ele cu apariţie relativ frecventă.

2. Nou-născuţii la termen:
- frecvenţa cardiacă poate varia între 75-230 bătăi/min;
- prezenţa posibilă a unor ritmuri joncţionale într-un procent de 23%;
- extrasistole atriale (10-35%) şi ventriculare (1-13%);
- bloc atrio-ventricular de gradul I sau de gradul II tip Wenckebach (25%);
- pauza sinusală este şi ea relativ frecventă.

3. Copii între 7-16 ani:
- în timpul somnului, în special la copiii mari, frecvenţa cardiacă poate varia între 23 bătăi/min şi 110 bătăi/min;
- dacă copilul este treaz şi activ, frecvenţa poate varia între 45 şi 200 bătăi/min;
- în timpul somnului poate apărea un bloc atrio-ventricular de gradul I sau de gradul II tip Wenckebach (3-12%);
- extrasistolele ventriculare, posibil şi multifocale, apar relativ frecvent (26-57%);
- extrasistolele atriale se produc şi ele într-o proporţie de 13-20%;
- ritmuri joncţionale (5-15%).

Ghidurile AAA/AHA pentru monitorizarea ambulatorie ECG la pacienţii pediatrici sintetizează principalele indicaţii pentru această investigaţie (**Tabelul 9.26**).

Tabelul 9.26. Recomandări privind monitorizarea ambulatorie de tip Holter la pacienţii pediatrici

Clasa I	Clasa II-a	Clasa II-b	Clasa III
1. Sincopă, presincopă sau ameţeli la pacienţi cu afectare cardiacă cunoscută, aritmii documentate anterior sau la pacienţi dependenţi de pacemaker 2. Sincopă sau presincopă la efort atunci când cauza nu poate fi stabilită prin alte metode 3. Evaluarea pacienţilor cu cardiomiopatie hipertrofică 4. Evaluarea sindroamelor de QT lung documentate sau suspicionate 5. Palpitaţii la pacienţii ce au suferit o intervenţie chirurgicală pentru o MCC şi au anomalii hemodinamice reziduale semnificative 6. Evaluarea eficienţei tratamentului antiaritmic pe parcursul creşterii somatice rapide 7. Blocul atrio-ventricular congenital complet, nestimulat	1. Sincopă, presincopă sau palpitaţii susţinute în absenţa unei explicaţii rezonabile şi atunci când nu există dovezi clinice clare de afectare cardiacă subiacentă 2. Evaluarea ritmului cardiac după iniţierea unei terapii antiaritmice, mai ales atunci când se asociază cu un potenţial efect proaritmic semnificativ 3. Evaluarea ritmului cardiac după instalarea unui bloc atrio-ventricular tranzitor, asociat cu o intervenţie chirurgicală cardiacă sau cu ablaţia prin cateter 4. Evaluarea pacemakerelor cu frecvenţă adaptabilă la pacienţii simptomatici	1. Evaluarea pacienţilor asimptomatici după intervenţii chirurgicale pentru MCC, mai ales când există anomalii hemodinamice reziduale semnificative sau o incidenţă semnificativă a aritmiilor postoperatorii tardive 2. Evaluarea pacienţilor sub 3 ani cu o tahiaritmie în antecedente, pentru a se determina dacă au apărut recurenţe 3. Evaluarea pacientului cu suspiciunea de tahicardie atrială „incessant" 4. Extrasistole ventriculare complexe pe ECG sau la testarea de efort	1. Sincopă, presincopă şi ameţeli dovedite a fi de cauză noncardiacă 2. Evaluarea durerii toracice fără afectare cardiacă 3. Evaluarea de rutină a atleţilor asimptomatici 4. Prezenţa episoadelor scurte de palpitaţii pe cord indemn anatomic 5. În sindromul WPW asimptomatic

(După ACC/AHA: *Guidelines for ambulatory electrocardiography: executive summary and recomandations. A report of the ACC/AHA Task Force on Practice Guidelines*. „Circulation", 1999; 100.)

10. TESTELE LA EFORT

Aceste teste sunt prezentate succint în acest capitol deoarece înregistrarea ECG este o componentă importantă a monitorizării efectuate în cadrul lor. Evaluarea capacității de efort a organismului printr-o serie de teste specifice joacă un rol important și în patologia cardio-vasculară. În acest domeniu, ele permit evaluarea simptomelor specifice, cuantificarea severității afecțiunii, aprecierea eficienței tratamentului aplicat, nevoia unei eventuale modificări și, în unele cazuri, posibilitatea depistării afecțiunii într-un stadiu incipient, preclinic.

Principalele sisteme ce influențează capacitatea de efort sunt cel respirator, cel cardio-vascular și musculatura scheletică.

10.1. Răspunsul cardio-vascular la efort

Principalele modificări apărute în cursul efortului sunt:

- creșterea frecvenței cardiace;
- creșterea indexului cardiac;
- creșterea presiunii sanguine medii;
- scăderea rezistenței vasculare sistemice;
- creșterea fluxului sanguin spre grupele musculare cel mai intens solicitate în acest gen de teste (în primul rând cele de la membrele inferioare).

Testele de efort sunt de două tipuri:

- izotonice/dinamice practicate utilizând diverse forme de efort fizic (mers, alergat, covor rulant, bicicletă ergometrică);
- izometrice/statice.

Cele mai utilizate sunt covorul rulant și bicicleta ergometrică, fiecare având avantaje și dezavantaje specifice. Copiii sub 4-5 ani sunt greu de motivat pentru a efectua un test concludent. În general, cu cât pacientul este conectat la mai multe dispozitive de monitorizare, cu atât este de preferat utilizarea bicicletei ergometrice.

Fără a intra în amănunte de ordin tehnic, sunt de amintit câteva protocoale de evaluare, fără a se putea spune care este cel mai bun la ora actuală **[2]**. La modul ideal, fiecare laborator de testare trebuie să-și stabilească un standard a ceea ce reprezintă normalul pentru protocolul pe care îl pracică. Cele mai utilizate protocoale sunt:

- pentru covorul rulant, Bruce (cel mai popular), Balke și Naughton;
- pentru bicicleta ergometrică, protocolul James.

10.2. Parametrii monitorizați în cursul testelor la efort

În cursul testului se va urmări eventuala apariție a unor simptome, precum palpitații, amețeală, durere toracică, sau a unor modificări notabile ale traseului ECG, ale frecvenței cardiace sau ale presiunii sanguine.

Frecvența cardiacă și modificările ECG. Frecvența cardiacă este un indicator de bază al răspunsului cardiac la efort. Cu ajutorul ECG ea poate fi urmărită în cursul testului de efort, măsurată manual, automat sau cu ajutorul unui tahometru. Sunt folosite cel puțin trei derivații, iar înregistrarea trebuie să continue și după terminarea efortului încă 5-10 minute. Trebuie să existe posibilitatea de a fi înregistrate mai multe combinații de derivații:

- inferioare (derivațiile II, III și aVF);
- precordiale drepte (V1 sau V2);
- precordiale stângi (V5 sau V6).

Se înregistrează un traseu complet, în repaus înaintea începerii testului, cel puțin unul în cursul acestuia și la câteva intervale de timp după terminarea lui. În mod ideal, ar trebui folosite mai multe viteze de înregistrare; viteza de 50 mm/secundă este utilă în aprecierea modificărilor segmentului ST, iar cea de 5 mm/secundă, în evaluarea cantitativă a aritmiilor. Se folosesc electrozi adezivi, fixați suplimentar și cu bandă adezivă sau elastică sau cu un tricou mulat, special conceput pentru acest tip de teste.

O frecvență cardiacă de 180–200 bătăi/minut se corelează cu un consum maximum de oxigen, copiii fiind încurajați să atingă, pe cât posibil, această frecvență în cursul testului. O creștere insuficientă/neadaptată a frecvenței față de valoarea efortului depus poate apărea în boala de nod sinusal, blocul atrio-ventricular complet (congenital sau dobândit), la pacienți la care s-a practicat intervenția Fontan.

Valori foarte ridicate ale frecvenței cardiace la eforturi mici denotă o capacitate compensatorie redusă a aparatului cardio-vascular.

Aritmiile ce încep odată cu testul de efort sau se exacerbează în cursul acestuia sunt semnificative şi impun, ulterior, o evaluare atentă.

Subdenivelarea segmentului ST cu peste 2 mm sau creşterea duratei sale la 60-80 milisecunde sunt şi ele anormale.

Presiunea sanguină creşte şi ea linear odată cu intensitatea efortului depus. Presiunea sistolică la nivelul braţului poate ajunge la 180 mm Hg, presiunea diastolică fiind mai puţin modificată. Creşterea ei insuficientă denotă o creştere inadecvată a debitului cardiac ca răspuns la efort, aşa cum se întâmplă în cardiomiopatii, MCC cu obstrucţia fluxului ejecţional al ventriculului stâng, patologia coronariană sau în debutul unor aritmii ventriculare sau atriale.

O creştere excesivă a valorilor presiunii sanguine poate apărea la copiii cu coarctaţie de aortă corectată chirurgical, la cei hipertensivi sau la cei predispuşi la hipertensiune arterială.

10.3. Indicaţiile testelor de efort

Practicarea testelor de efort la copii şi-a dovedit utilitatea în următoarele situaţii **[4]**:

1. Patologia valvei aortice:
   - stenoza aortică: apariţia modificărilor de tip ischemic pe ECG reprezintă o indicaţie pentru corecţia chirurgicală, indiferent de valorile gradientului de presiune;
   - insuficienţa aortică: modificările segmentului ST sau incapacitatea de a creşte frecvenţa cardiacă odată cu progresiunea efortului fizic sugerează disfuncţia ventriculului stâng şi impune urgentarea rezolvării chirurgicale.
2. Evaluarea postoperatorie a pacienţilor cu tetralogie Fallot sau alte MCC cianogene. Apariţia la aceşti copii a extrasistolelor ventriculare sau a tahicardiei ventriculare în cursul testului de efort reprezintă un factor de risc pentru moarte subită şi impune adoptarea măsurilor terapeutice adecvate (de ordin medical sau chirurgical).
3. Pacienţii cu coarctaţie de aortă corectată chirurgical. Creşterea inadecvată a valorilor tensionale impune instituirea unui tratament antihipertensiv, atât prin măsuri nonfarmacologice (controlul greutăţii, reducerea aportului de sare ş.a.), cât şi farmacologic.
4. Evaluarea unor aritmii. Aritmiile ventriculare a căror frecvenţă creşte în cursul testului de efort impun instituirea unui tratament adecvat. Dacă aritmia ventriculară (în special extrasistolele) dispare în cursul efortului şi nu este asociată cu o patologie cardiacă organică, se consideră că reprezintă o condiţie benignă ce poate fi ignorată.

   Testele de efort pot evalua şi eficienţa unui tratament antiaritmic.
5. Evaluarea blocurilor atrio-ventriculare. Creşterea gradului de bloc în cursul testului impune instituirea tratamentului specific.
6. Aritmiile ventriculare declanşate de efort vor necesita investigaţii suplimentare, la fel şi creşterea inadecvată a debitului cardiac.
7. Durerile toracice apărute la adolescenţi în special sunt foarte rar de origine cardiacă. Uneori, testele de efort pot fi practicate în scopul stabilirii etiologiei acestora.
8. Acordarea avizului pentru practicarea sporturilor de performanţă, a participării la competiţii sportive.

În **Tabelul 9.27** sunt prezentate indicaţiile testului de efort la copii şi adolescenţi şi după ghidurile ACC/AHA.

Tabelul 9.27. Indicaţiile testului de efort la copii şi adolescenţi

Clasa I	Clasa II-a	Clasa II-b	Clasa III
1. Evaluarea capacităţii de efort la copii şi adolescenţi cu MCC, la cei ce au suferit intervenţii pentru MCC, la copiii cu cardiomiopatii sau	1. Evaluarea ritmului cardiac în timpul efortului la pacienţi cu aritmii induse de efort, suspectate sau cunoscute 2. Ca adjuvant în evaluarea severităţii leziunilor val -	1. Ca o componentă a evaluării copiilor şi adolescenţilor cu istoric familial de moarte subită indusă de efort, la vârste tinere 2. Urmărirea anomaliilor cardiace la care este posibilă afectarea coronariană tardivă (de ex. boala Kawasaki, lupusul eritematos sistemic)	1. Ca metodă de screening înainte de competiţiile sportive la atleţi sănătoşi 2. Testarea la efort de rutină pentru evaluarea durerilor toracice neanginoase relativ frecvente la adolescenţi

Tabelul 9.27. *(continuare)*

cu valvulopatii dobândite 2. Evaluarea durerilor anginoase la copii (cazuri foarte rare) 3. Evaluarea răspunsului la efort la pacienții cu cardio-stimulatoare 4. Evaluarea simptomelor legate de efort la sportivi	vulare congenitale sau dobândite, în special stenoza aortică 3. Evaluarea răspunsului terapeutic după intervenții farmacologice sau prin ablație la copiii cu tahiaritmii	3. Evaluarea răspunsului ventricular și a aritmiilor ventriculare la cei cunoscuți cu bloc atrio-ventricular complet congenital 4. Cuantificarea răspunsului frecvenței cardiace la efort în cazul pacienților tratați cu beta-blocante, pentru stabilirea eficienței tratamentului 5. Măsurarea prelungirii sau scurtării intervalului QTc la efort ca metodă complementară de diagnostic al sindromului de QT lung 6. Evaluarea răspunsului tensiunii arteriale și/sau a gradientului braț/gleznă după corectarea coarctației de aortă 7. Evaluarea gradului de desaturare la efort la pacienții cu MCC cianogene relativ bine echilibrate sau după intervenții chirurgicale paliative	3. Evaluarea sistolelor atriale și ventriculare la copii și adolescenți fără altă afectare cardiacă

(După Gibbons RJ et al.: *ACC/AHA Guidelines for Exercise Testing: Executive Summary – A Report of the ACC/AHA Task Force on Practice Guidelines*. „Circulation”, 1997, 96.)

10.4. Contraindicațiile testelor de efort

În general, ele sunt practicate după vârsta de 4-5 ani, când copilul este mai cooperant, nu mai are dificultăți de mers și se poate obține din partea lui un nivel de efort care să conducă la rezultate concludente.

Experiența și judecata clinică trebuie să primeze în indicarea sau contraindicarea practicării acestor teste. Sunt considerate contraindicații absolute următoarele condiții patologice **[4]**:

– aritmiile severe;
– pericardita acută, miocardita acută;
– endocardita bacteriană;
– stenoza aortică severă, simptomatică;
– insuficiența cardiacă congestivă severă;
– embolia sau infarctul pulmonar;
– infarctul miocardic în faza acută;
– patologia severă extracardiacă.

Contraindicațiile relative sunt reprezentate de:

– hipertensiunea severă sistemică sau pulmonară;
– tahiaritmii sau bradiaritmii;
– patologia moderată miocardică sau valvulară;
– cardiomiopatia hipertrofică;
– afecțiunile psihiatrice.

Testarea se oprește imediat dacă în cursul său apar:

– durerea toracică, în special dacă are caracter anginos;
– amețeli, lipotimie/„leșin”;
– scăderea perfuziei periferice (paloare sau cianoză, scăderea amplitudinii pulsului, hipotensiune);
– scăderea presiunii sanguine în ciuda intensificării efortului;
– apariția unor aritmii ventriculare serioase (extrasistole multifocale, pase de extrasistole sau triplete, tahicardie multiformă);
– solicitarea de către pacient.

În general, la copiii cu boli cardiace organice nu există un răspuns caracteristic la aceste teste de efort. Tulburările de ritm se pot agrava sau se pot ameliora în timpul efortului și, de aceea, testele sunt utilizate mai mult ca screening pentru detectarea aritmiilor, în special, cele ventriculare asociate cu un risc vital crescut, și ca metodă de testare a eficienței tratamentului instituit.

BIBLIOGRAFIE

1. **Van Hare G.F., Dubin A.M.,** *The Normal Electrocardiography* in: Allen H.D.,Gutgesell H.P., Clark E.B., Driscoll D.J. (eds): *Moss and Adams Heart Disease in Infants, Children, and Adolescents Including the Fetus and Young Adult*, ed. 6, Lippincott Williams & Wilkins, Baltimore, 2000; 234-249.
2. **Van Hare G.F., Dubin A.M.,** *The Normal Electrocardiography* in: Allen H.D. ,Driscoll D.J., Shaddy R.E., Feltes T.F. (eds): *Moss and Adams Heart Disease in Infants, Children, and Adolescents Including the Fetus and Young Adult*, ed. 7, Lippincott Williams & Wilkins, Baltimore, 2008; 253-269.
3. **Walsh E.P., Alexander M.E., Cecchin F.,** *Electrocardiography and Introduction to Electrophysiologic Techniques*. În: Keane J.F., Lock J.E., Fyler D.C. (eds): *Nadas' Pediatric Cardiology*, ed. 2, Saunders Elsevier, Philadelphia, 2006; 145-181.
4. **Park M.K.,** *Electrocardiography* in Park M.K.(ed): *Pediatric Cardiology for Practitioners*, ed. 4, Mosby Inc., St.Louis, 2002; 34-63.
5. **Guntheroth W.G.,** *Pediatric Electrocardiography*. WB Saunders, Philadelphia,1965.
6. **Park M.K., Guntheroth W.G.,** *How to read pediatric ECG's*, ed. 4, Mosby Inc., St.Louis, 1992.
7. **Ciudin R., Ginghină C., Ghiorghiu I.,** *Aritmiile cardiace la copil şi adultul tânăr*, Bucureşti, Ed. InfoMedica, 2003.
8. **Mirvis D.A., Goldberger A.L.,** *Electrocardiography* in Zipes D.P., Libby P., Bonow R.O., Braunwald E. (eds): *Braunwald's Heart Disease - A Textbook of Cardio-vascular Medicine*, ed. 7, Elsevier Saunders, Philadelphia, 2005; 107-151.
9. **Schwartz P.J., Garson A.Jr., Paul T., Stramba-Badiale M., Vetter V.L., Villain E., Wren C.,** *Guidelines for the interpretation of the neonatal electrocardiogram – A Task Force of the European Society of Cardiology*, „European Heart Journal", 2002; 23:1329-1344.
10. **Prişcu R., Maiorescu M., Serafim N.,** *Elemente de electrocardiografie pediatrică*, Bucureşti, Ed. Medicală, 1971.
11. **Grauer K.,** *12-Lead ECG's A „Palm Brain" for Easy Interpretation*, KG-ECGPress, 2000.
12. **Park M.K.,** *Long term ECG recording* in Park M.K. (ed): *Pediatric Cardiology for Practitioners*, ed. 5, Mosby Inc., St.Louis, 2008; 80-83.
13. **Sima A.I., Frînculescu M.,** *Malformaţiile cardiace congenitale din perspectiva cardiologiei pediatrice* în I. Socoteanu I (ed): *Tratat de patologie chirurgicală cardio-vasculară*, vol. I, Bucureşti, Editura Medicală, 2007; 828-887.
14. **Carp C.,** *Electrocardiografia* in Carp C. (ed): *Tratat de cardiologie*, vol.1, Bucureşti, Editura Medicală Naţională, 2002; 262-326.
15. **Everett DA, Lim DS,** *Illustrated Field Guide to Congenital Heart Disease and Repair*, Scientific Software Solutions, 2005

DIAGNOSTICUL RADIOLOGIC

SECȚIUNEA II **CAPITOLUL 10**

VLADIMIR ENE, IOANA ENE, BRADU FOTIADE

1. PARTEA GENERALĂ
- 1.1. Interpretarea corectă și completă a datelor furnizate de explorarea radiologică toraco-pleuro-mediastino-pulmonară
- 1.2. Tehnicile de examinare
  - 1.2.1. Procedeele de rutină
  - 1.2.2. Procedee speciale
- 1.3. Incidențe și poziții de examinare
  - 1.3.1. Incidența postero-anterioară (de față) - PA - (0°)
  - 1.3.2. Incidența laterală stângă (de profil) - LS - (90°)
  - 1.3.3. Incidențele intermediare
- 1.4. Arcurile cardiace
- 1.5. Modificările de opacități cardio-vasculare în raport cu vârsta
- 1.6. Modificările opacității cardio-vasculare în raport cu morfotipul
- 1.7. Modificările opacității cardio-vasculare în raport cu factori extrinseci
- 1.8. Anatomia radiologică normală a hilurilor și a vascularizației pulmonare
- 1.9. Mărirea individuală a cavităților cordului
  - 1.9.1. Atriul stâng
  - 1.9.2. Atriul drept
  - 1.9.3. Ventriculul drept
  - 1.9.4. Ventriculul stâng
- 1.10. Examenul radiologic al marilor vase
- 1.11. Sindromul vascular pulmonar

2. PARTEA SPECIALĂ
- 2.1. Situsul cardiac și modificările sale
- 2.2. Malformațiile congenitale ale pericardului
  - 2.2.1. Chistul pericardic
  - 2.2.2. Absența congenitală a pericardului
- 2.3. Anomaliile congenitale ale arcului aortic
  - 2.3.1. Prezența arcului aortic pe dreapta
  - 2.3.2. Arc aortic dublu
- 2.4. Coarctația de aortă
- 2.5. Canalul arterial persistent
- 2.6. Malformații ale aparatului valvular aortic
  - 2.6.1. Stenoza valvulară aortică
  - 2.6.2. Stenoza subvalvulară aortică
  - 2.6.3. Atrezia aortică
- 2.7. Malformații ale aparatului valvular mitral
  - 2.7.1. Stenoza mitrală
  - 2.7.2. Insuficiența mitrală
- 2.8. Malformații ale aparatului valvular tricuspidian
  - 2.8.1. Stenoza tricuspidiană
  - 2.8.2. Atrezia tricuspidiană
  - 2.8.3. Boala Ebstein
- 2.9. Malformații ale aparatului valvular pulmonar
  - 2.9.1. Stenoza valvulară pulmonară
  - 2.9.2. Stenoza supravalvulară pulmonară
  - 2.9.3. Stenoza subvalvulară pulmonară
  - 2.9.4. Atrezia valvei pulmonare
- 2.10. Defectul septal interatrial
- 2.11. Defectul septal interventricular
- 2.12. Canalul atrio-ventricular comun
- 2.13. Drenajul venos pulmonar aberant
  - 2.13.1. Drenajul venos pulmonar aberant parțial
  - 2.13.2. Drenajul venos pulmonar aberant total (DVPAT)
- 2.14. Defectul septal aortico-pulmonar
- 2.15. Trunchiul arterial comun
- 2.16. Tetralogia Fallot
- 2.17. Atrezia de pulmonară cu sept ventricular intact
- 2.18. Anomaliile de conectare arterio-ventriculare
  - 2.18.1. Transpoziția de mari vase
  - 2.18.2. Transpoziția corectată de mari vase
- 2.19. Ventriculul unic
- 2.20. Cord stâng hipoplazic
- 2.21. Cordul operat

BIBLIOGRAFIE

Redactare medicală: Ion Socoteanu, Iulia Cristina Frînculescu, Marius Frînculescu

1. PARTEA GENERALĂ

1.1. Interpretarea corectă şi completă a datelor furnizate de explorarea radiologică toraco-pleuro-mediastino-pulmonară

Examenul radiologic toraco-pleuro-mediastino-pulmonar (cardio-pulmonar) trebuie interpretat respectând anumite **principii**:

1) Controlul datelor de identificare ale radiografiei (**Fig. 10.1**): nume complet, sex, vârstă, data executării, ora executării – în special pentru cazurile de urgenţă şi în examinările din post-operator (important ca act medico-legal).

2) Nu se interpretează niciun examen imagistic fără integrare în contextul clinic şi paraclinic.

3) Evaluarea calităţilor tehnice ale radiografiei:

a. verificarea încadrării vârfurilor şi bazelor, cupolelor diafragmatice şi sinusurilor costo-diafragmatice (**Fig. 10.40, 10.41**).

b. verificarea poziţionării corecte (**Fig. 10.2**): extremităţile mediale ale claviculelor trebuie să fie simetrice în raport cu linia apofizelor spinoase ale corpilor vertebrali toracali superiori (simetria articulaţiilor sterno-claviculare).

c. urmărirea arcurilor costale anterioare şi posterioare pentru a se vedea dacă radiografia a fost efectuată într-un inspir corect. Criteriul pentru examenul efectuat în ortostatism este vizualizarea proiecţiei conturului cupolei diafragmatice drepte la nivelul celui de al 9-lea arc costal posterior, respectiv la al 6-lea arc costal anterior.

d. identificarea poziţiei de examinare: ortostatică sau în decubit (în funcţie de aspectul opacităţii cardio-vasculare, al pungii de aer a stomacului etc.)

e. identificarea imaginii omoplaţilor. Pe o radiografie corect efectuată, proiecţia omoplaţilor trebuie să fie în afara câmpurilor pulmonare. Suprapunerea lor peste câmpurile pulmonare poate da false imagini (opacităţi) patologice; exemplu: pleurezii închistate latero-toracic.

4) Se urmăreşte o **ordine riguroasă** în analiza elementelor anatomice:

a. conţinătorul toracic;
b. diafragmele;
c. conţinutul toracic: pleura, plămân, mediastin.

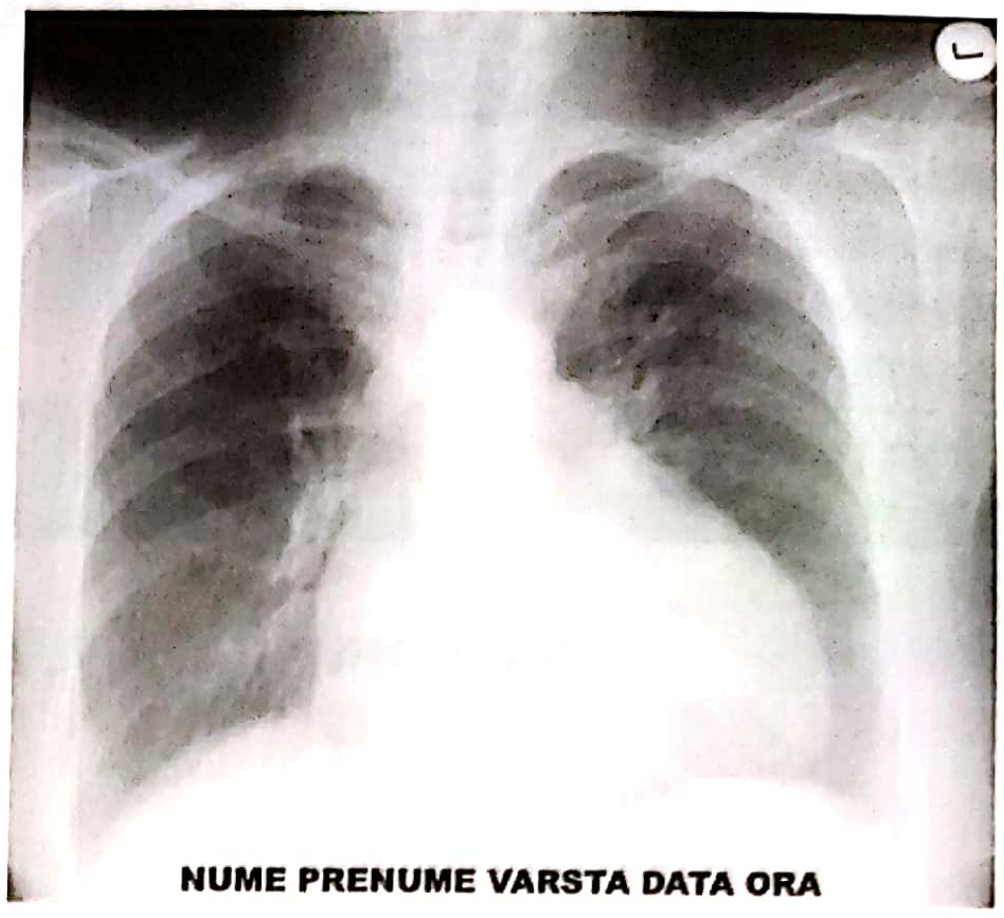

Fig. 10.1. Datele de identificare ale radiografiei.

Analiza radiografiei de faţă

a. Conţinătorul, *respectiv scheletul şi părţile moi extratoracice.*

(în plan frontal sau incidenţă postero-anterioară)
Se analizează:

- coloana vertebrală (inclusiv cervicala inferioară, pentru decelarea coastelor cervicale) (**Fig. 10.3**);
- toate arcurile costale (pentru decelarea eroziunilor costale (**Fig. 10.4**), malformaţiilor costale, rezecţiilor costale, vechilor fracturi costale etc.);
- claviculele (malformaţii, vechi fracturi);
- sternul: normal (**Fig. 10.12**), infundibuliform (**Fig. 10.23**) sau în carenă. Modificările sternului şi ale coloanei vertebrale, determină modificarea diametrului antero-posterior al toracelui, element foarte important în interpretarea dimensiunilor cavităţilor cardiace (**Fig. 10.23, 10.22**);

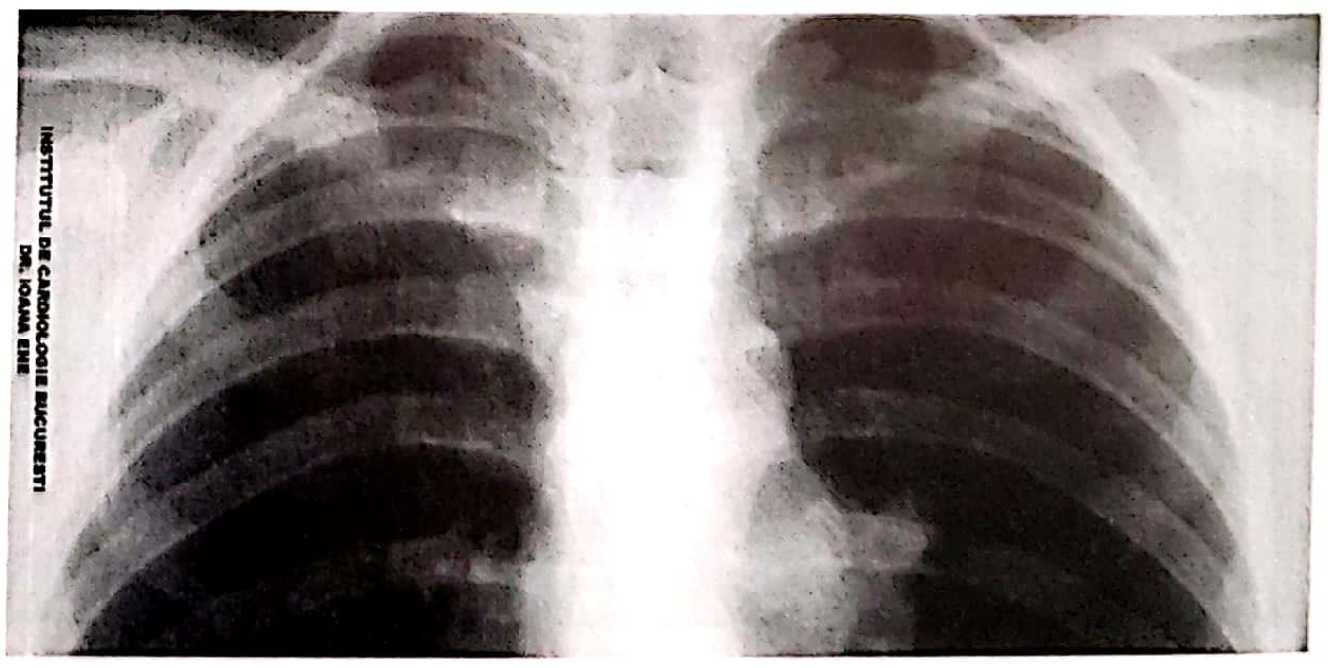

Fig. 10.2. Simetria articulaţiilor sterno-claviculare în raport cu linia apofizelor spinoase vertebrale.

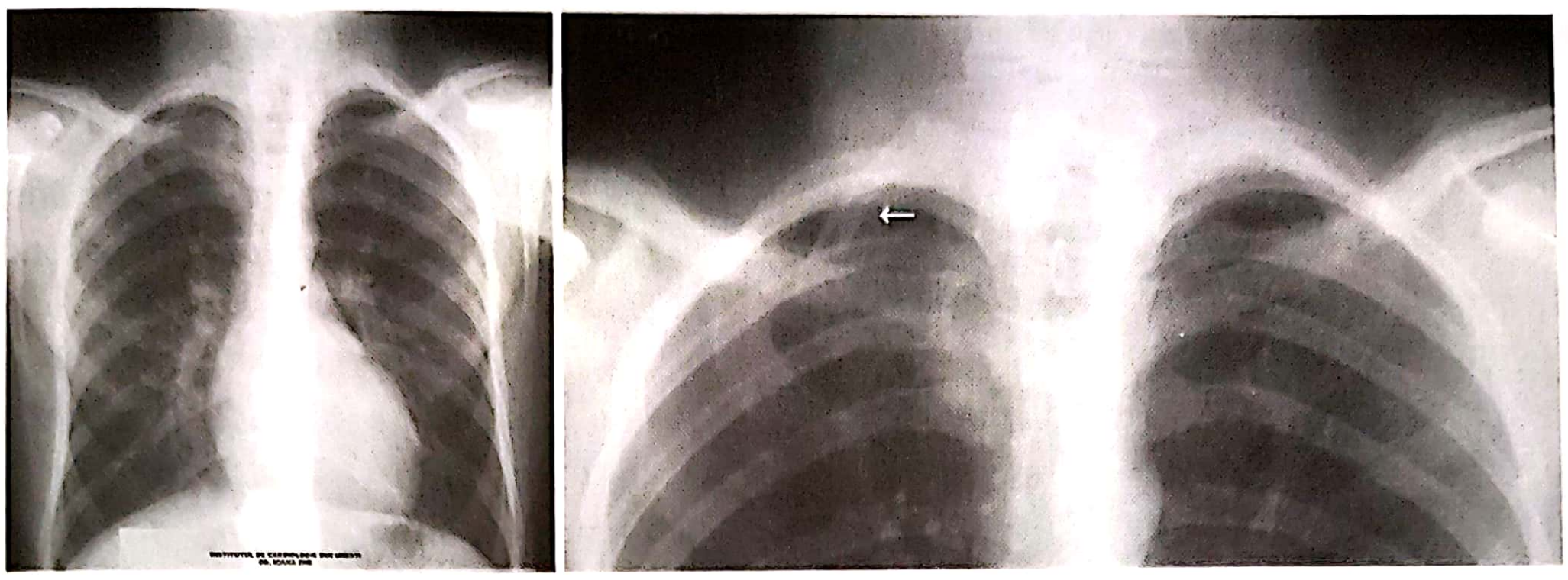

Fig. 10.3. Coastă cervicală dreaptă (săgeata albă).

– părțile moi extratoracice, ce pot genera prin grosimea şi aspectul lor creşterea densității imaginilor pulmonare (**Fig. 10.6, 10.8, 10.15, 10.21, 10.28, 10.29, 10.36, 10.37, 10.45, 10.47, 10.51, 10.68**), cu atât mai mult cu cât subiectul este mai musculos şi mai brevilin.

Cutia toracică poate fi simetrică sau asimetrică, secundar tulburărilor de statică vertebrală (**Fig. 10.21**), retracțiilor pleurale-pahipleurită (**Fig. 10.5**), unei intervenții chirurgicale etc.

Direcția arcurilor costale poate fi oblică sau orizontală în funcție de tipul constituțional şi de momentul respirator.

Dimensiunea spațiilor intercostale (normală, crescută, scăzută.)

> *! Important de urmărit şi cu rol diagnostic, dacă evetualele modificări ale spațiilor intercostale sunt simetrice (la nivelul ambelor hemitorace) sau asimetrice* (**Fig. 10.21**).

Contururile arcurilor costale: vizualizarea eventualelor eroziuni costale (ex. coarctație de aortă **Fig. 10.67**), a calusului vechilor fracturi costale.

Calcificări condro-costale. Cartilajele costale nu sunt vizibile decât dacă sunt calcificate. Astfel, prin suprapunere, ele pot sugera opacități cu caracter patologic, pulmonare sau mediastinale în funcție de locul unde se proiectează.

b. Poziția şi conturul diafragmelor

Poziția diafragmelor: normal situat (**Fig. 10.28**), sus situat (**Fig. 10.7**) şi jos situat (**Fig. 10.19**).

Important de apreciat şi cu rol diagnostic dacă modificarea este unilaterală (**Fig. 10.20, 10.60**) sau bilaterală (**Fig. 10.7**).

Conturul diafragmelor poate fi:
- convex cranial (normal);
- aplatizat sau chiar inversat (ex: în pleureziile mari);
- neregulat, secundar prezenței unor – aderențe pleuro-diafragmatice (**Fig. 10.23, 10.69c**);
- cu boseluri determinate de hernii segmentare (**Fig. 10.28**).

Vizualizarea unghiurilor costo-diafragmatice care pot fi: ascuțite (aspect normal), obstruate (opacifiate) în pleurezii şi în vechi afecțiuni pleurale (pahipleurită) (**Fig. 10.39, 10.69**).

c. Conținutul toracic

1. *Studiul pleurei*: parietale, diafragmatice, mediastinale, cu sesizarea calcificărilor pleurale (**Fig. 10.5**), a îngroşărilor scizurale, a pleureziilor marilor cavități pleurale (**Fig. 10.25**) şi interlobare (**Fig. 10.9**).

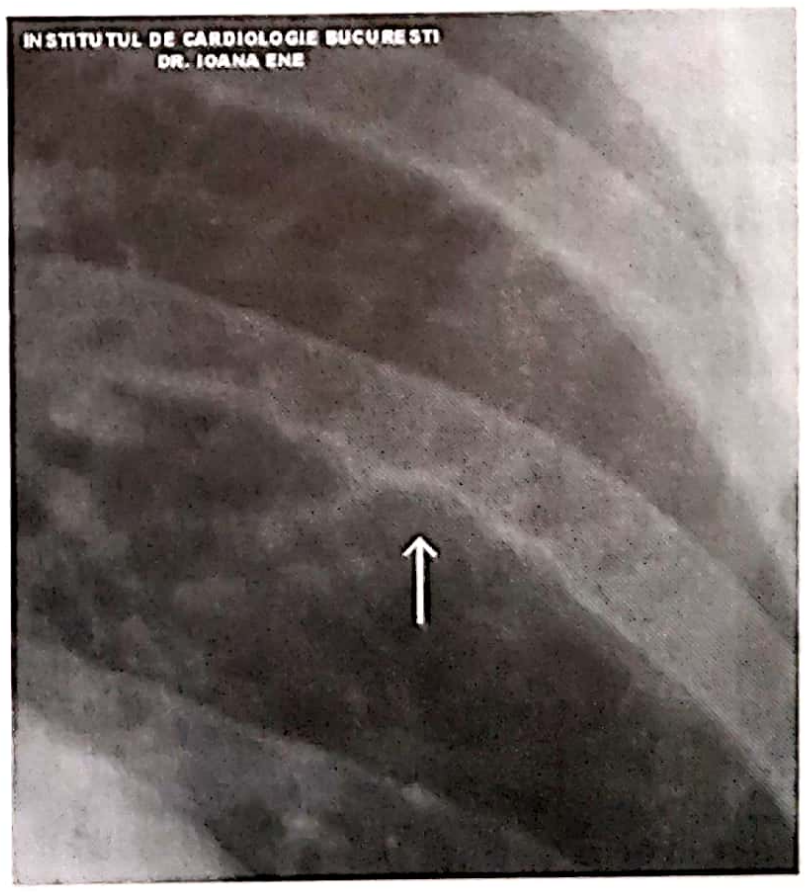

Fig. 10.4. Eroziuni pe marginea inferioară a unui arc costal posterior stâng (săgeata albă).

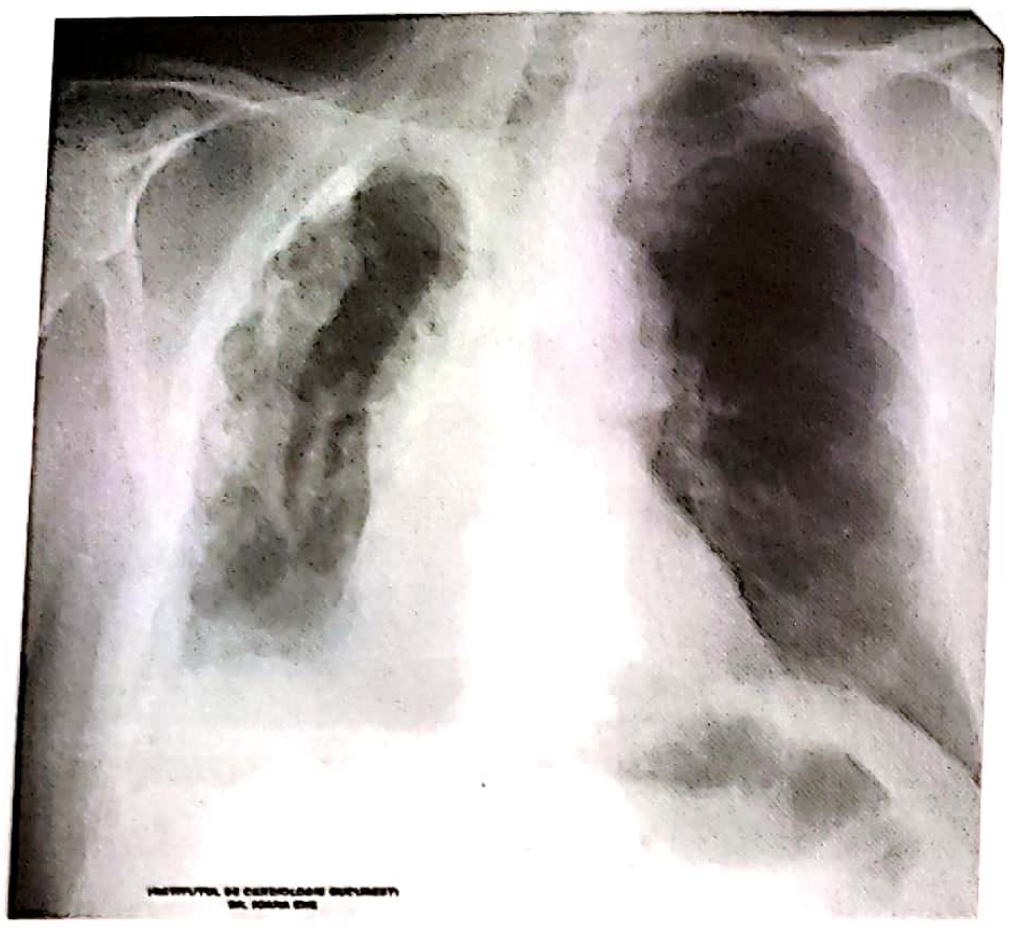

Fig. 10.5. Asimetria cutiei toracice secundar unei pahipleurite calcare drepte.

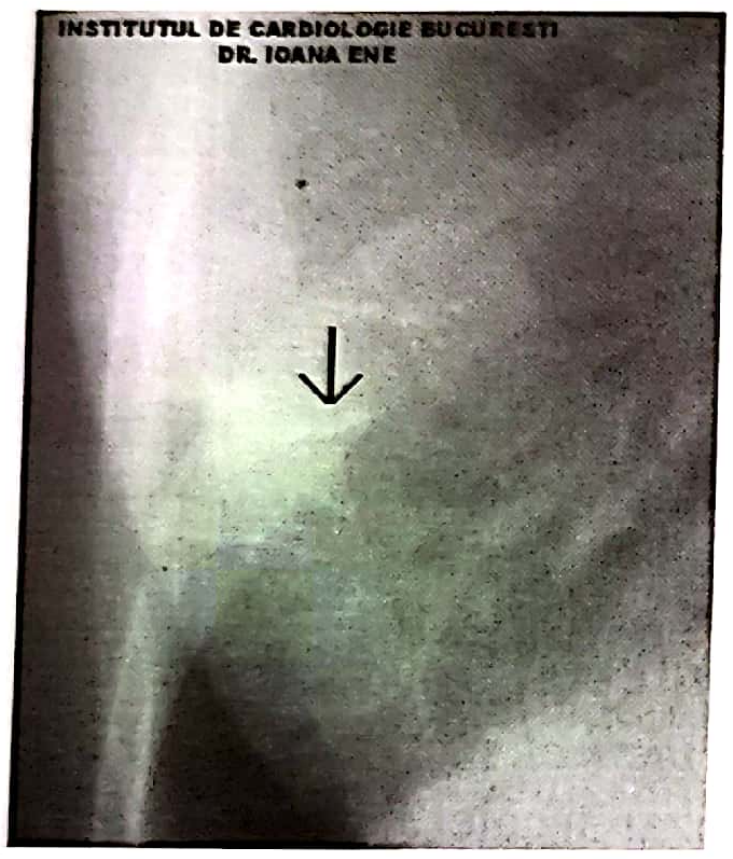

Fig. 10.6. Linii Kerley (săgeata neagră) în periferia bazei plămânului drept. Reducerea transparenței câmpului pulmonar drept secundar suprapunerii de părți moi – sân.

2. *Aspectul câmpurilor pulmonare.* Se apreciază:

- transparența pulmonară, care poate fi: normală (**Fig. 10.28**), crescută (**Fig. 10.35**), scăzută (**Fig. 10.56**). Este deosebit de important de apreciat dacă modificarea transparenței este unilaterală (**Fig. 10.24, 10.25**) sau bilaterală (**Fig. 10.56, 10.35**).
- prezența unor opacități – de exemplu noduli sechelari calcificați, hemosiderotici, adenopatii hilare.

3. *Mediastinul*

- (**Fig. 10.5, 10.7, 10.11, 10.15, 10.24, 10.39, 10.40, 10.46, 10.65, 10.69**),
- aprecierea „opacității cardio-vasculare" (**Fig. 10.38, 10.40, 10.42, 10.44**) sau „cardio-pericardice" (**Fig. 10.59, 10.61**);
- poziția hilurilor (hil vascular, hil adenopatic);
- rarea crosei venei azygos, atunci când are variante de poziție anatomică (**Fig. 10.27**).

4. *Analizarea parenchimului pulmonar*, pe zone succesive de la vârf spre baze și comparând stânga cu dreapta (**Fig. 10.25**).

Câmpurile pulmonare sunt împărțite arbitrar, cu scop didactic, în vederea descrierii topografice a proceselor patologice în:

a) regiunea apicală cuprinsă între apexul pulmonar și marginea inferioară a claviculelor;

b) regiunea coastei a 2-a, subîmpărțita la rândul ei în regiunea subclaviculară internă și externă;

c) regiunea mijlocie de la marginea inferioară a coastei a 2-a până la marginea inferioară a coastei a 4-a, subîmpărțită în regiunea internă (juxtahilară) și regiunea externă;

d) regiunea inferioară sau bazală de la marginea inferioară a coastei a 4-a până la diafragm, subîmpărțită în regiunea bazală internă (infrahilară) și regiunea bazală externă.

De ținut cont de faptul că plămânul stâng are pe radiografie o suprafață mai redusă decât cel drept, datorită dezvoltării spre stânga a cordului.

Studiul vascularizației pulmonare se face de la hil spre periferie (hilifug) urmărind:

- calibrul vaselor;
- conturul vaselor care poate fi șters (flou) sau net,
- arborizația vaselor, care poate fi normală, bogată sau săracă.

În analiza câmpurilor pulmonare se studiază:

- prezența eventualelor elemente de patologie pulmonară nevasculară;
- circulația pulmonară, care se definește în funcție de densitatea elementelor vasculare și de tipul vaselor vizibile (venoase sau arteriale).

După identificarea gradului și tipului de modificare vasculară pulmonară este obligatoriu studiul pe sectoare de câmp pulmonar pentru precizarea elementelor de stadializare (de exemplu, redistribuția circulației spre vârfurile pulmonare, **Fig. 10.37**, în anumite stadii ale HTP).

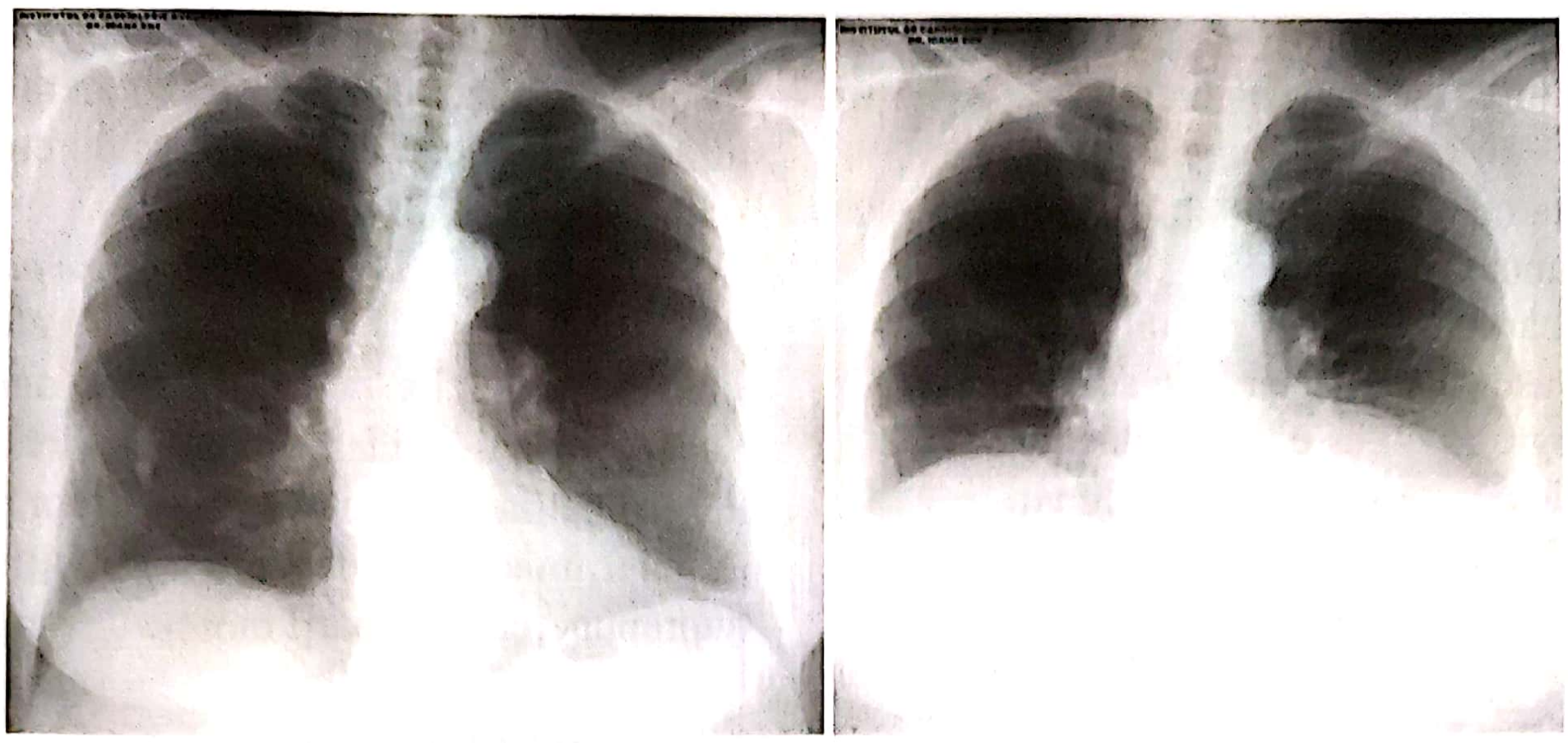

Fig. 10.7. Modificarea aspectului opacității cardio-vasculare și a transparenței pulmonare pe radiografia (PA) efectuată în expir (imaginea din dreapta).

Se apreciază: calibrul, intensitatea opacității și conturul vaselor hilare, ale zonei centrale pulmonare și ale periferiei extreme, menționându-se modificările din teritoriul pulmonar bazal, mijlociu și apical.

Se descriu leziuni pulmonare de cauza hemodinamică, dar care nu sunt vase.

Accentul se pune în special pe cele de tip benzi sau linii și pe cele de tip micronoduli, știut fiind că semnificația lor diferă după tipul, mărimea, intensitatea opacității etc.

De exemplu, accentuarea desenului interstițial perialveolar periferic și apariția liniilor Kerley în hipertensiunea pulmonară (**Fig. 10.6**).

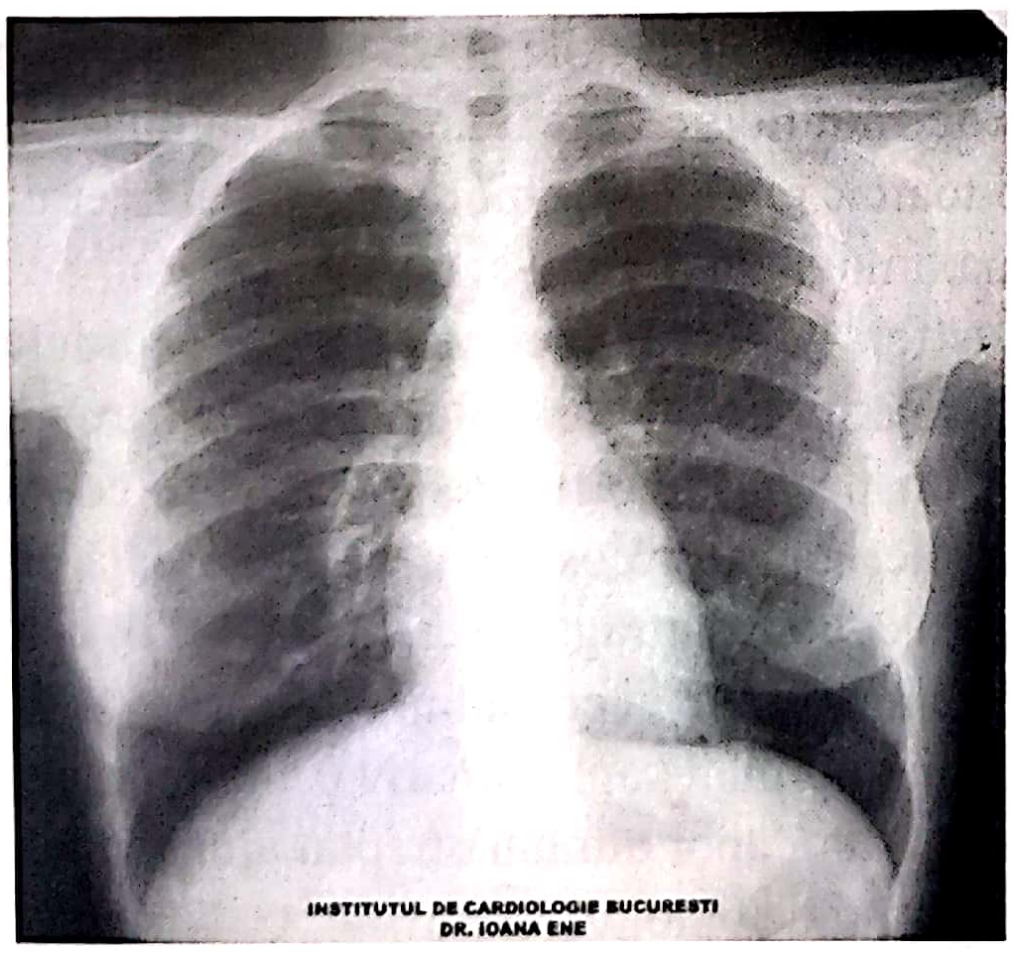

Fig. 10.8. Opacitatea părților moi (sâni) ce modifică transparența câmpurilor pulmonare.

5. *Examinarea cordului* se referă la conturul, mărimea, poziția apexului, intensitatea opacității, eventualele imagini de adiție, modificarea aspectului opacității cardiace în funcție de fazele respiratorii, poziția ortostatică sau în decubit dorsal.

Dimensiunile cavităților cordului le apreciem în funcție de raportul cu elementele anatomice vecine, folosind minimum cele două incidențe obligatorii de față și profil (postero-anterioară – PA – și latero-laterală stângă – LS – **Fig. 10.38**).

Modificările dimensiunilor cordului se apreciază în mod sintetic, direct pe cavități, prin proiecția lor la nivelul arcurilor, coroborând toate incidențele folosite (**Fig. 10.43**).

În concluzie, toate aceste elemente de descriere sunt asociate într-un proces de sinteză, exprimarea finală trebuind să se facă în termeni care să definească modificările cavităților cordului și ale marilor vase, tipul și stadiul leziunilor vasculare pulmonare, eventualele consecințe parenchimatoase pulmonare.

Toate procedeele imagistice utilizate în explorarea cardio-pulmonară trebuie folosite cu condiția respectării stricte a indicațiilor și a contraindicațiilor fiecăruia, faptul cel mai important fiind ierarhizarea lor în funcție de etapele de diagnostic.

Capcane în interpretarea radiografiei cardio-pulmonare

Cunoscând aspectul radiologic normal cardio-pulmonar, se pot decela ușor falsele aspecte patologice [1].

a) *Capcane legate de tehnica de examinare*

• Dacă radiografia este efectuată în expir (**Fig. 10.7**):

- transparenţa celor două câmpuri pulmonare este global diminuată;
- opacitatea cardiacă are dimensiuni crescute;
- pediculul vascular apare lărgit şi scurtat.

• Dacă radiografia nu este executată strict de faţă, transparenţa celor două câmpuri pulmonare nu este egală (**Fig. 10.25**, **10.67**).

• Flou-ul cinetic (radiografia „mişcată") este rar dacă aparatura permite un timp scurt de expunere, dar este aproape inevitabil dacă radiografia este efectuată la pat şi bolnavul nu poate coopera (stare generală alterată, copil mic etc.). Acest flou cinetic antrenează o lipsă de definiţie a structurilor.

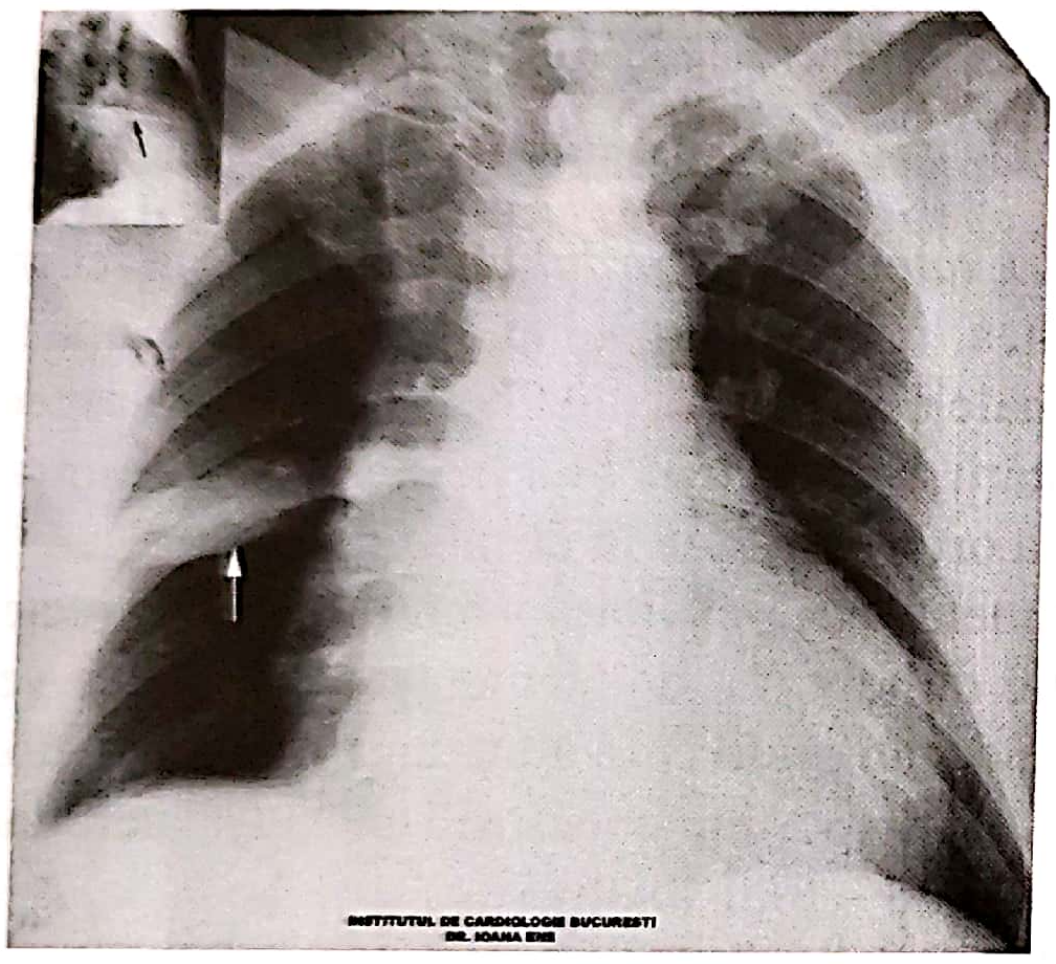

Fig. 10.9. Opacitate transversală în porţiunea mijlocie a hemitoracelui drept prin acumulare lichidiană la nivelul scizurii orizontale, vizibilă atât pe incidenţa de faţă, cât şi de profil (în medalion). Lob azygos.

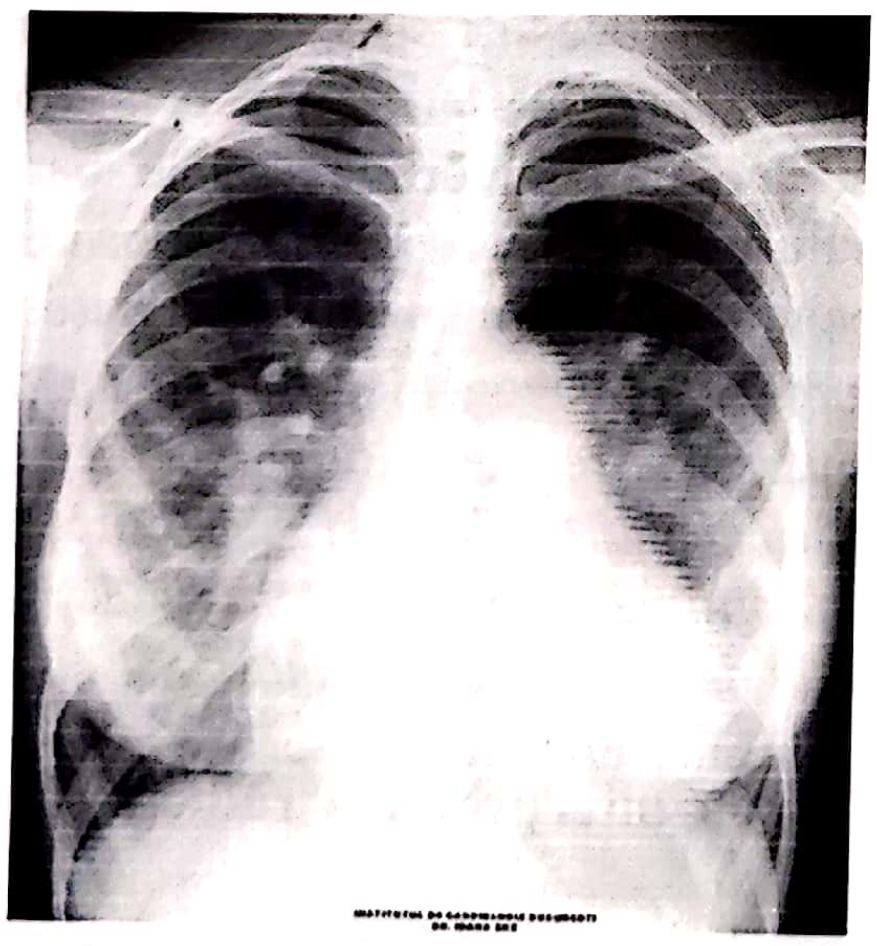

Fig. 10.10. Înregistrarea pulsaţiilor marginale ale cordului şi hilurilor vasculare pe radiokimografie.

b) *Capcane prin suprapunere de părţi moi:*

un pliu cutanat, sân (**Fig. 10.8**) etc. pot antrena o imagine „parazită", ce nu poate fi uneori departajată decât folosind incidenţe suplimentare.

Asimetria transparenţei câmpurilor pulmonare poate fi determinată atât de vicii de poziţionare, cât şi de suprapunerea unor părţi moi pe un singur hemitorace.

Analiza radiografiei de profil

c) analizarea poziţionării corecte (strict de profil) este atestată de suprapunerea arcurilor costale posterioare drepte şi stângi (**Fig. 10.12**, **10.64**);

d) (fundul de sac costo-diafragmatic posterior să fie vizibil);

e) analizarea scheletului;

f) reperarea celor două cupole diafragmatice care în mod normal sunt nete şi regulate; cupola diafragmatică dreaptă poate fi urmărită în general pe toată lungimea sa, cea stângă nu este vizibilă în 1/3 sa anterioară, putând fi urmărită doar posterior de cord (**Fig. 10.12**);

g) reperarea scizurilor (dacă sunt vizibile, **Fig. 10.9**), atestând eventuale afectări pleurale anterioare.

Determinarea indicelui cardio-toracic (ICT)

Criteriu imprecis de apreciere a dimensiunilor opacităţii cardiace, datorită variaţiilor de morfologie, vârstă, sex, el poate fi util însă la acelaşi pacient pentru examene radiologice efectuate în dinamică. Indexul cardio-toarcic reprezintă raportul dintre diametrul transvers maximum al cordului şi cel al toracelui. Se calculează astfel: ICT = diametrul maxim al cordului/diametrul maximum al toracelui: a) diametrul toracic maximum pe radiografia de faţă (de la contururile interne ale arcurilor costale pe o orizontală ce trece tangent la cupola diafragmatică dreaptă) şi b) diametrul transvers maximum al cordului.

Valorile normale: aproximativ 0,70 la naştere, 0,55 în primii 5 ani, apoi diminuă treptat ajungând la adult în jurul cifrei de 0,50.

De reţinut: dacă pe două radiografii succesive la intervale scurte de timp există o modificare spectaculoasă de volum (cu sau fără modificări corespunzătoare

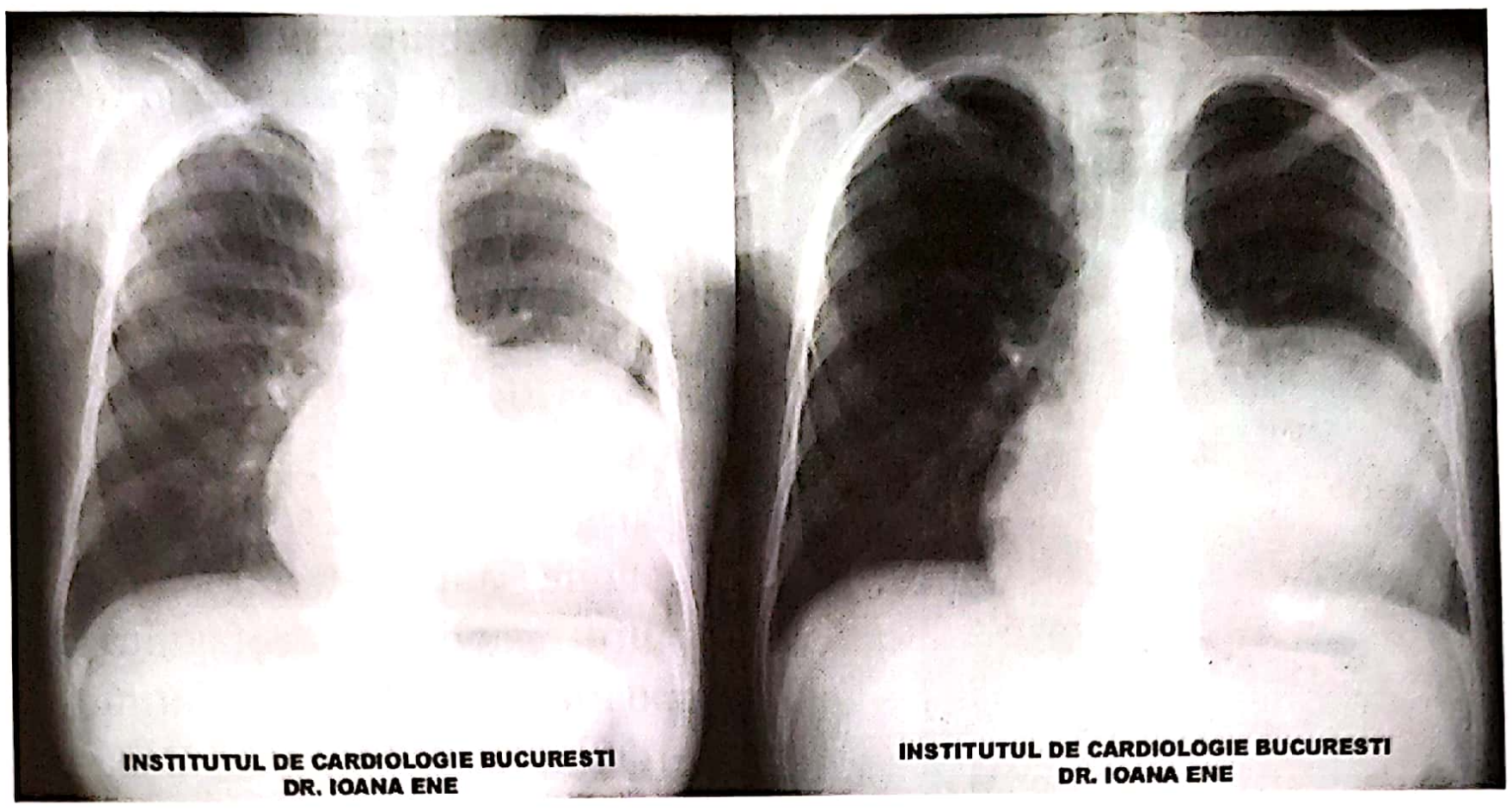
INSTITUTUL DE CARDIOLOGIE BUCURESTI
DR. IOANA ENE
INSTITUTUL DE CARDIOLOGIE BUCURESTI
DR. IOANA ENE

Fig. 10.11. Radiografie pentru parenchim pulmonar: primii 3-4 corpi vertebrali toracali vizibili (imaginea din stânga) şi radiografie pentru explorarea mediastinului (imaginea din dreapta).

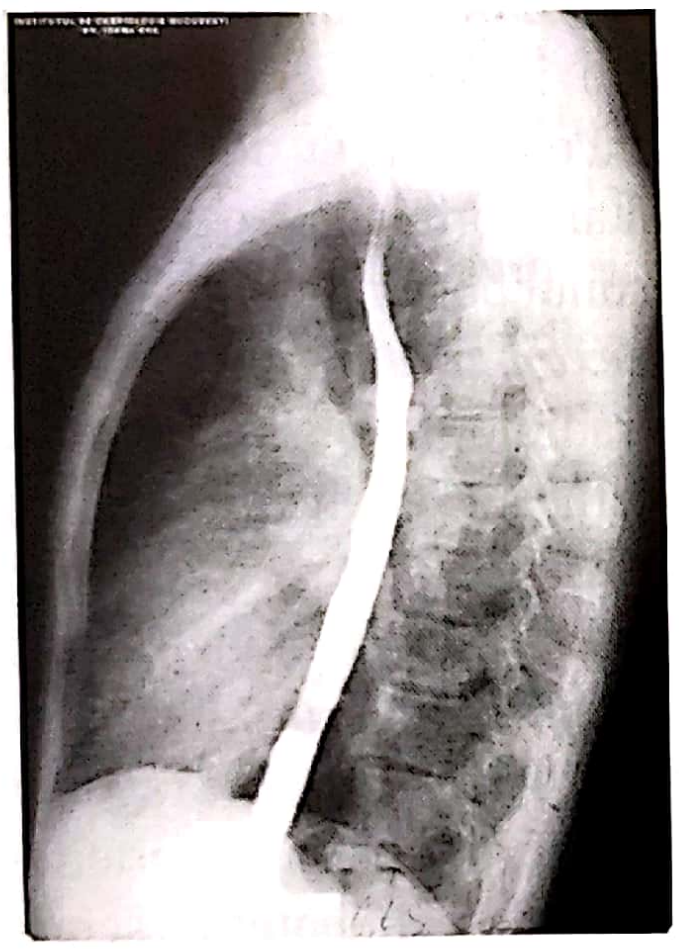

Fig. 10.12. Radiografie cardio-pulmonară în incidenţă laterală stângă, cu esofag opacifiat cu bariu.

de configurație), pot intra în discuție fie o acumulare rapidă în sacul pericardic, fie o radiografie în decubit dorsal, fie o radiografie efectuată la o distanță mai mică de 1,5 m etc.

1.2. Tehnicile de examinare

Numărul mare al tehnicilor imagistice existente astăzi a dus la multiple clasificări. Una dintre ele, mai didactică, mai simplă este cea care le împarte în **procedee de rutină** şi **procedee speciale**.

Dintre **procedeele de rutină** amintim: 1 – teleradiografia, 2 – tomografia standard, 3 – microradiografia, 4 – radioscopia. Ordinea diferită de cea găsită în tratatele mai vechi se datorează faptului că în concepțiile actuale ale OMS-lui se statuează renunțarea atât la examenele radioscopice, cât şi la microradiografie şi tomografie standard, datorită nerentabilității sporului de diagnostic în raport cu iradierea **[2]**.

Dintre **procedeele speciale** amintim: angiocardiografia, scintigrafia cardiacă, ecocardiografia, tomografia computerizată, imagistica prin rezonanță magnetică (I.R.M.), elecron-beam-computer tomografia (EBT) sau *ultrafast CT*.

Cu valoare istorică se poate aminti radiokimografia (**Fig. 10.10**), care este un procedeu ce înregistrează pe filmul radiografic pulsațiile marginale ale cordului, ale marilor vase şi ale hilurilor, completând astfel din lipsurile teleradiografiei. Ea este practic abandonată astăzi datorită posibilităților de investigație dinamică oferite de ecocardiografie şi IRM **[3]**.

1.2.1. Procedeele de rutină

a. Teleradiografia este *examenul radiologic standard de bază* pentru investigarea segmentelor intratoracice ale aparatului cardio-vascular. Este denumită teleradiografie (tele = la distanță) pentru că reprezintă examinarea cu tubul roentgen la 1,5–2 m. de bolnav, în scopul reducerii fenomenului de deformare prin mărire a imaginii secundar efectului de proiecție conică (cu cât un organ este mai aproape de sursa de radiație şi mai departe de film, cu atât imaginea lui obținută pe film va fi mai mare; cu cât el este mai departe de sursa

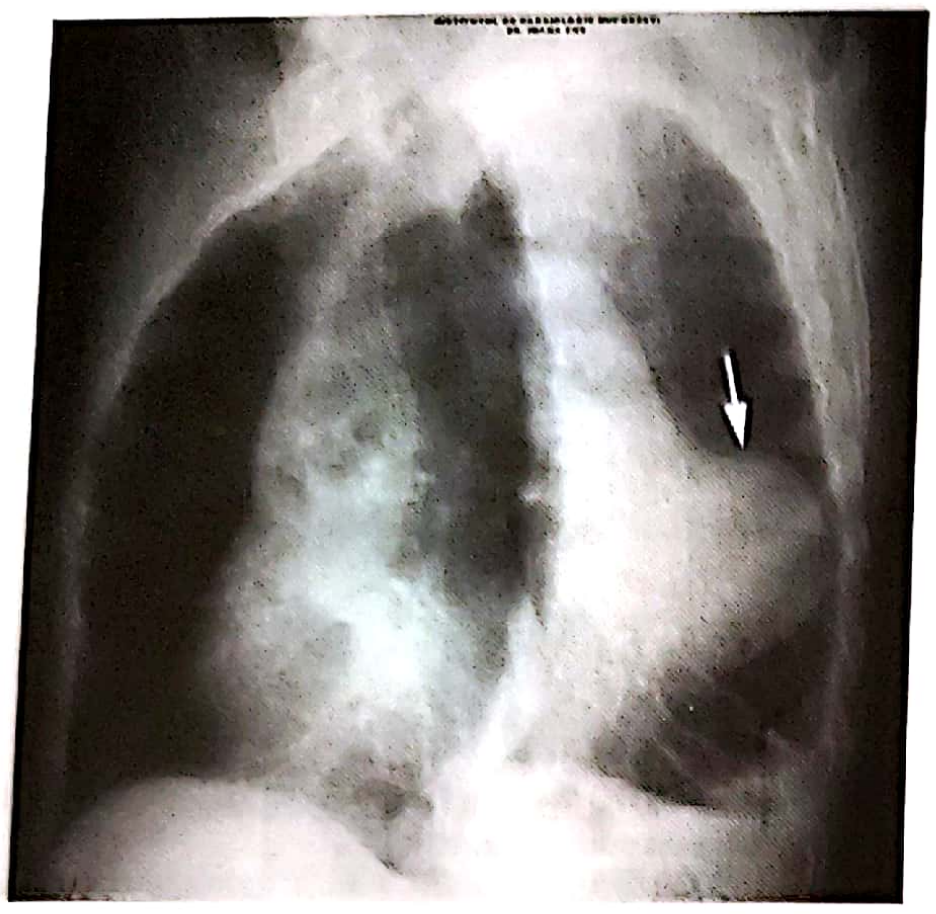

Fig. 10.13. Toate segmentele aortei toracice vizibile pe incidența OAS, permițând localizarea unei dilatații anevrismale la nivelul aortei descendente toracice.

de radiații și mai aproape de film, imaginea obținută va fi mai puțin distorsionată și mai aproape de dimensiunile reale ale organului. Acesta este motivul pentru care radiografia de față a toracelui se face în incidență postero-anterioară, iar cea de profil, în incidența latero-laterală stângă, în așa fel încât cordul să fie situat cât mai aproape de film). ***Avantajele teleradiografiei:*** document obiectiv, comparabil în timp, etalon al evoluției bolnavului sub tratament (**Fig. 10.69**), reproduce fidel forma și mărimea conținutului și conținătorului toracic, evidențiază detalii ca de exemplu vascularizația pulmonară periferică, nodulii pulmonari, linia scizurilor, liniile Kerley (**Fig. 10.6**) etc.

Dezavantajele teleradiografiei: teleradiografia nu poate evidenția pulsațiile opacităților cardio-vasculare și hilare și nici amplitudinea mișcărilor diafragmului.

În ciuda multiplelor investigații imagistice moderne, nu se poate renunța la examenul radiologic standard. Orice screening investigațional începe cu examenul radiologic standard, fiind metoda de diagnostic cea mai simplă, ieftină și accesibilă.

De reținut că o radiografie efectuată pentru explorarea segmentului vascular al toracelui trebuie să aibă anumite particularități tehnice care nu sunt aceleași cu cele pentru studiul plămânului. *Pentru studiul plămânului* este utilă o radiografie în care mediastinul are o opacitate uniformă, nestructurată, iar testul radiografiei diagnostice bine executate este vizualizarea primilor 3–4 corpi vertebrali toracali (cranial, unde mediastinul este mai „subțire”, cu mai puține structuri absorbante) (**Fig. 10.11a**). *Pentru explorarea aparatului cardio-vascular* radiografia trebuie sa fie mai penetrantă prin segmentul de explorat, astfel încât testul de radiografie diagnostică este acela de a se vizualiza toate corpurile vertebrale toracice până la nivelul cupolelor diafragmatice (**Fig. 10.11b, 10.24, 10.34, 10.63, 10.65, 10.66, 10.68, 10.69, 10.72**). **Examenul de profil necesită** și el un artificiu tehnic specific aparatului cardio-vascular, și anume, administrarea de substanță baritată per os pentru opacifierea esofagului (**Fig. 10.12**) care are rapoarte de contiguitate intime cu fața posterioară a cordului, respectiv cu atriul stâng (**Fig. 10.40, 10.43**). Atunci când se mărește cordul, se dezvoltă în special către spațiul retrocardiac (cu structuri laxe, mai ușor de dizlocat) și mai puțin spre spațiul retrosternal unde este oprit în dezvoltare de rigiditatea sternului (pe care îl modifică numai în situații excepționale). Astfel se explică faptul că modificările de dimensiuni ale cavităților, în special ale cordului stâng, se obiectivează mai bine în mediastinul posterior.

Limitele examenului radiologic standard: a) Examenul radiologic standard evidențiază doar contururile externe ale organelor (cord, aortă etc.), fără a putea intra în morfologia și structura formațiunilor dense care constituie mediastinul. Pe radiografie se pot evidenția doar contururile care sunt mulate pe spațiile aerate (plămânul). Astfel, dacă ne raportăm la aortă, se poate aprecia conturul extern al aortei ascendente, al crosei și al aortei descendente; în schimb, marginea

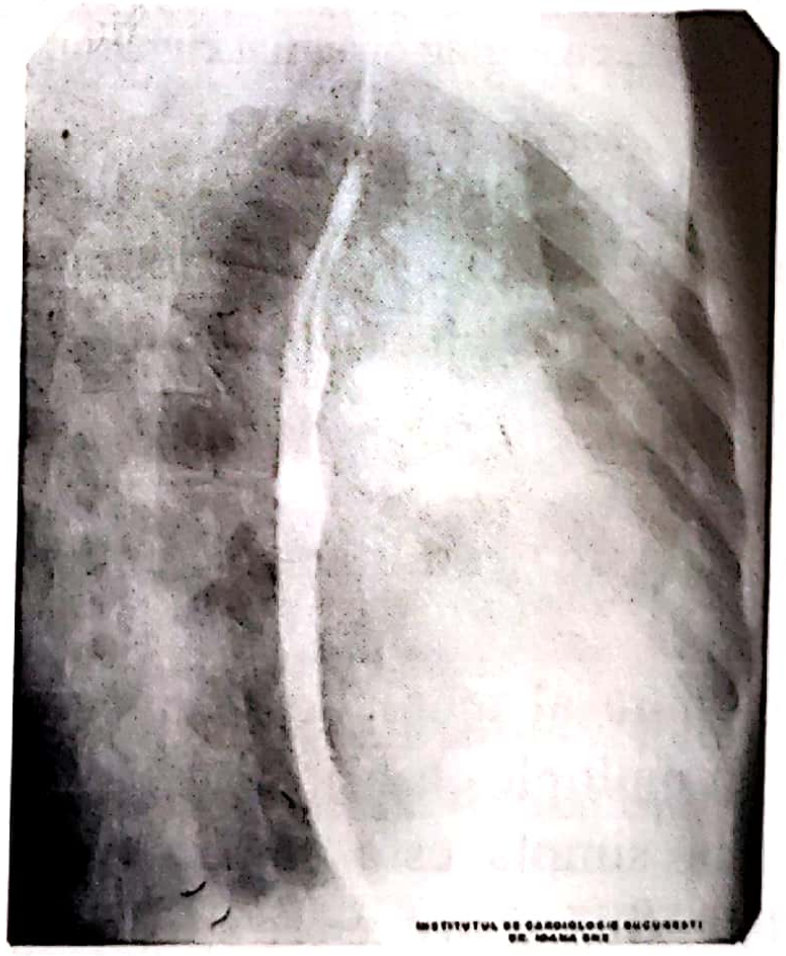

Fig. 10.14. „Efilarea” opacității cardiace pe incidență OAD. Esofag opacifiat cu bariu.

mediană a aortei nu se distinge, fiind înglobată în opacitatea mediastinală. Reamintim că există situaţii în care aorta nu se modifică în totalitate, ci numai pe segmente, uneori pe conturul intern şi nu pe cel extern. b) În toată patologia cardiacă, radiologia nu poate exprima decât modificările de dimensiuni ale cavităţilor. Nu poate diferenţia dilataţiile de hipertrofii. Nu se poate aprecia hipertrofia musculaturii peretelui. În bolile care dau hipertrofie pură fără dilataţie, examenul radiologic standard nu este relevant. ***Aşadar examenul radiologic standard este o explorare imperfectă, dar indispensabilă.***

b. Tomografia standard

Este procedeul ce „decupează în felii" regiunea de explorat, de faţă şi/sau de profil. Permite evidenţierea mai bună a contururilor unor structuri anatomice situate în profunzime, estompate datorită efectului de sumaţie pe radiografia standard. Este întodeauna precedată de o radiografie standard de faţă şi profil pentru alegerea planului de secţiune în scopul limitării numărului de secţiuni, a duratei şi gradului de iradiere a pacientului. Are dezavantajul că, necesitând un timp lung de expunere, nu se poate efectua decât la pacienţii într-o stare care permite o colaborare adecvată (este necesar ca bolnavul să rămână timp îndelungat în decubit dorsal sau lateral şi în apnee). Apariţia metodelor imagistice moderne a înlocuit tomografia standard pentru care practic azi nu mai există indicaţii.

c. Metoda radioscopică (fluoroscopia)

Era considerată înainte cap de serie în investigaţia radiologică standard a toracelui. A pierdut primul loc în favoarea teleradiografiei şi a celorlalte metode imagistice datorită numeroaselor sale ***dezavantaje*** şi anume:

(1) Este mult mai iradiantă decât radiografia atât pentru bolnav, cât şi pentru medic. Doza de iradiere este în funcţie de timpul de scopie şi de gradul de colimare a fascicolului. (2) Imaginea este tranzitorie, nereprezentând un document obiectiv şi comparabil în timp. (3) Imaginea radioscopică nu reproduce dimensiunea reală a organelor (ex. opacităţii mediastinale), ci o imagine mărită datorită efectului de proiecţie conică. (4) Nu permite decât cu dificultate vizualizarea unor detalii importante, cum ar fi liniile Kerley, eroziunile costale, vascularizaţia pulmonară periferică, leziunile scizurale etc. (5) În cazul unui aparat clasic (fără intăritor de luminozitate) – foarte rare astăzi –, e necesară o perioada lungă de adaptare la întuneric.

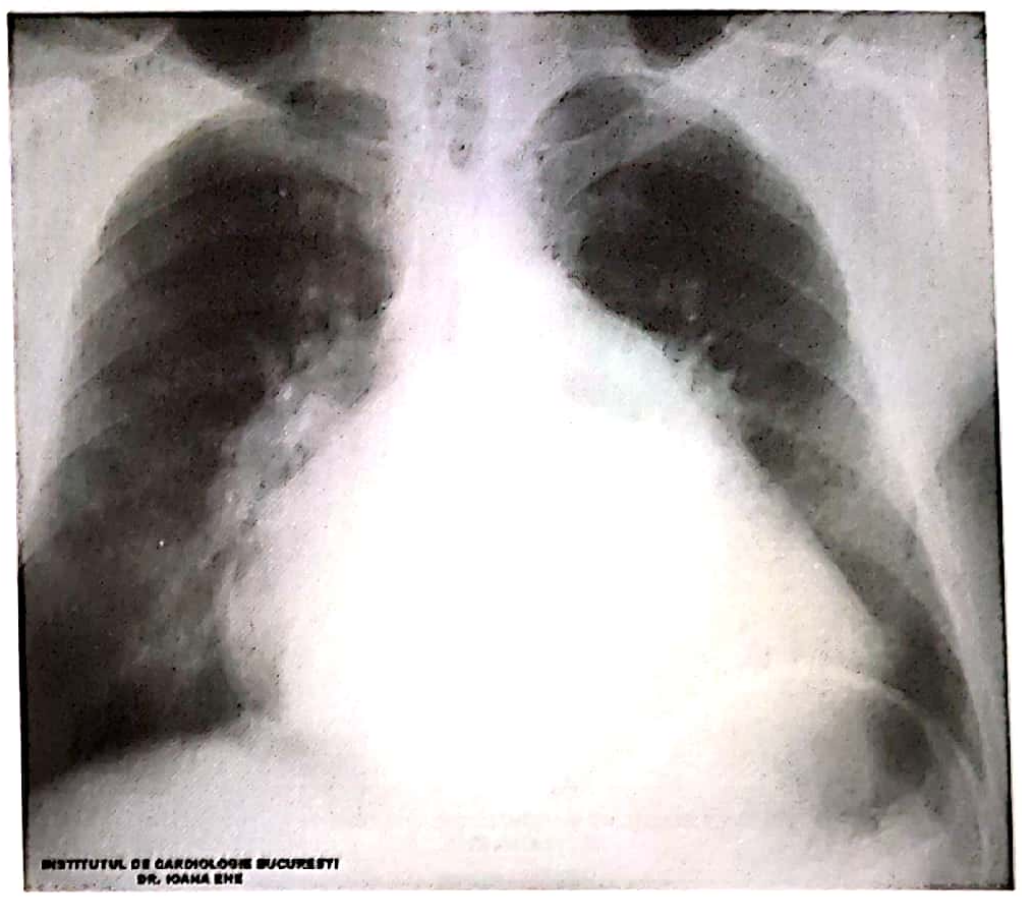

Fig. 10.15. Opacitatea apexului cardiac vizibilă subdiafragmatic stâng prin transparenţa aerică a fornixului gastric. Falsă imagine patologică – suprapunere de părţi moi – la nivelul câmpului pulmonar mediu stâng (muşchiul pectoral).

Avantajele radioscopiei:

(1) Permite examinarea amplitudinii mişcărilor diafragmului şi pulsatilităţii opacităţii cardio-vasculare (astăzi înlocuită de ecocardiografie, IRM). (2) Permite urmărirea efectelor inspirului şi expirului asupra opacităţii mediastinale şi transparenţei pulmonare. (3) Permite disocierea unor opacităţi juxtapuse sau suprapuse. (4) Permite prin rotarea bolnavului sub ecran stabilirea unghiului optim pentru efectuarea unei radiografii „ţintite", în incidenţe speciale.

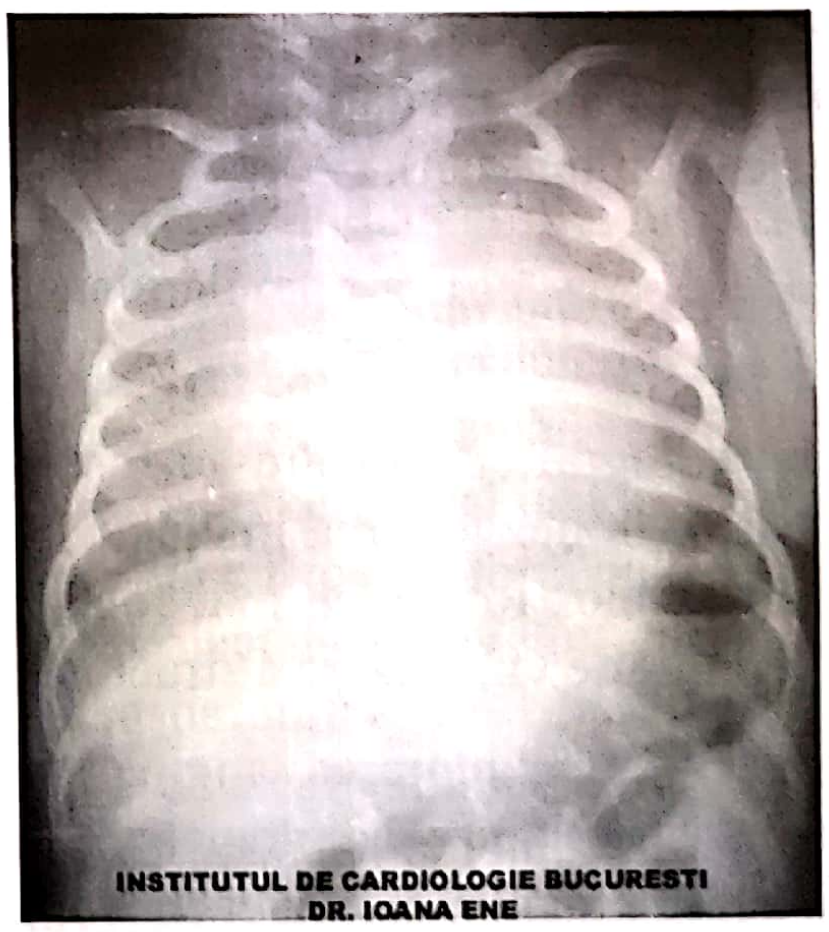

Fig. 10.16. Aspectul opacităţii cardio-vasculare la sugar.

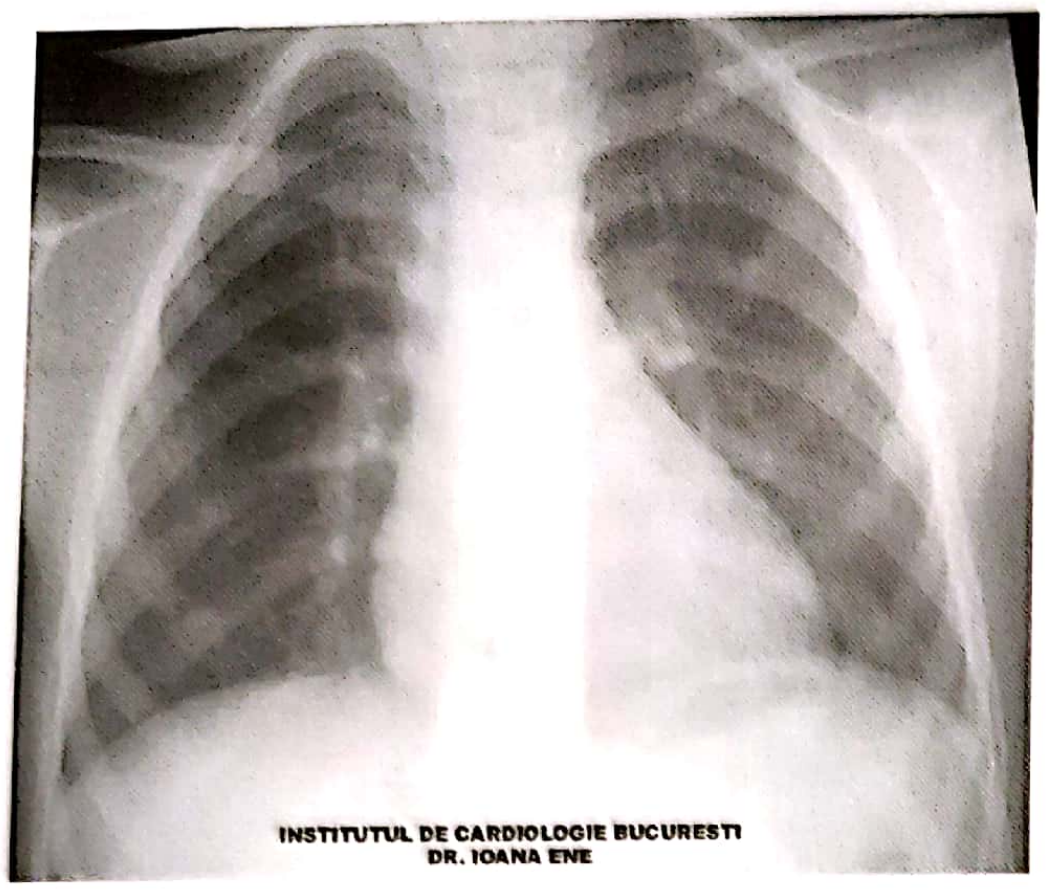

Fig. 10.17. Radiografie cardio-pulmonară în incidenţa PA la un copil de 6 ani.

- Parte din dezavantajele radioscopiei cu aparatele convenţionale sunt astăzi compensate de **radioscopia cu amplificator de luminescenţă** (întăritor de imagine) cu circuit de televiziune, având următoarele *avantaje*: permite examinarea la lumină obişnuită fără perioadă de adaptare la întuneric, reduce dozele de iradiere, reduce timpul de examinare. Digitalizarea imaginii radiologice standard permite scăderea semnificativă a dozei de iradiere, precum şi aplicarea programelor de procesare a imaginii. O imagine brută stocată în memoria unui calculator se transformă digital şi apoi se poate ameliora prin prelucrare (contrast, luminozitate, întărire de conturuki, subtracţie etc.). În acest mod imaginea radiologică standard-digitalizată, ca şi imaginile obţinute în toate celelalte metode imagistice, poate fi stocată şi transmisă la distanţă printr-o reţea locală (în cadrul spitalului), o reţea regională (legături cu alte spitale sau universităţi din oraşe diferite) sau chiar globale (prin Internet).

1.2.2. Procedee speciale

Limitele radiografiei standard au fost depăşite în ultimii 20 ani prin dezvoltarea imagisticii medicale, care în afara razelor Roentgen mai foloseşte şi alte mijloace (energii) de vizualizare a structurilor.

a. Angiografia. Explorarea angiografică a fost prima metodă de explorare radiologică invazivă care a încercat să treacă pragul radiologiei convenţionale. Ea se bazează pe injectarea substanţelor de contrast în cavităţile cordului şi vaselor. Incoveniente: riscul manevrei de cateterizare arterială sau venoasă, riscul manevrelor instrumentale, riscul dat de injectarea substanţei de contrast iodate posibil generatoare de reacţii alergice.

b. Tomografia computerizată. *Indicaţiile* computer tomografiei în patologia cardio-vasculară sunt: explorarea marilor vase, studiul anevrismelor şi disecţiilor de aortă, apartenenţa de organ a formaţiunilor cu dezvoltare pericardiacă, pericardita cu cantitate mică de lichid. Ecocardiografia este de preferat pentru investigarea zonelor foarte pulsatile (de exemplu, originea aortei).

c. Electron-beam computer tomografia (E.B.T.). Permite înlăturarea totală a artefactelor de mişcare, precum şi studiul amănunţit al motilităţii cardiace, morfologiei miocardului, perfuziei cardiace şi chiar coronariene cu ajutorul unor aparate ce folosesc tot principiul computer tomografiei, dar la care mişcarea de rotaţie mecanică a tubului a fost înlocuită cu balearea circulară a unui fascicol de electroni emis către o anodă periferică semicirculară în centrul căreia se află bolnavul. La aceste tipuri de aparate timpii de scan ajung la valori comparabile cu cele ale ciclului cardiac. Instalaţiile ultamoderne de tomografie computerizată care emit fascicole plurisegmentare denumite multi-slice CT (MSCT) ajung la performanţele EBT, motiv pentru care utilizarea EBT este din ce în ce mai rară.

d. IRM sau imagistica prin rezonanţa magnetică. Este ultima metodă imagistică descoperită care le-a

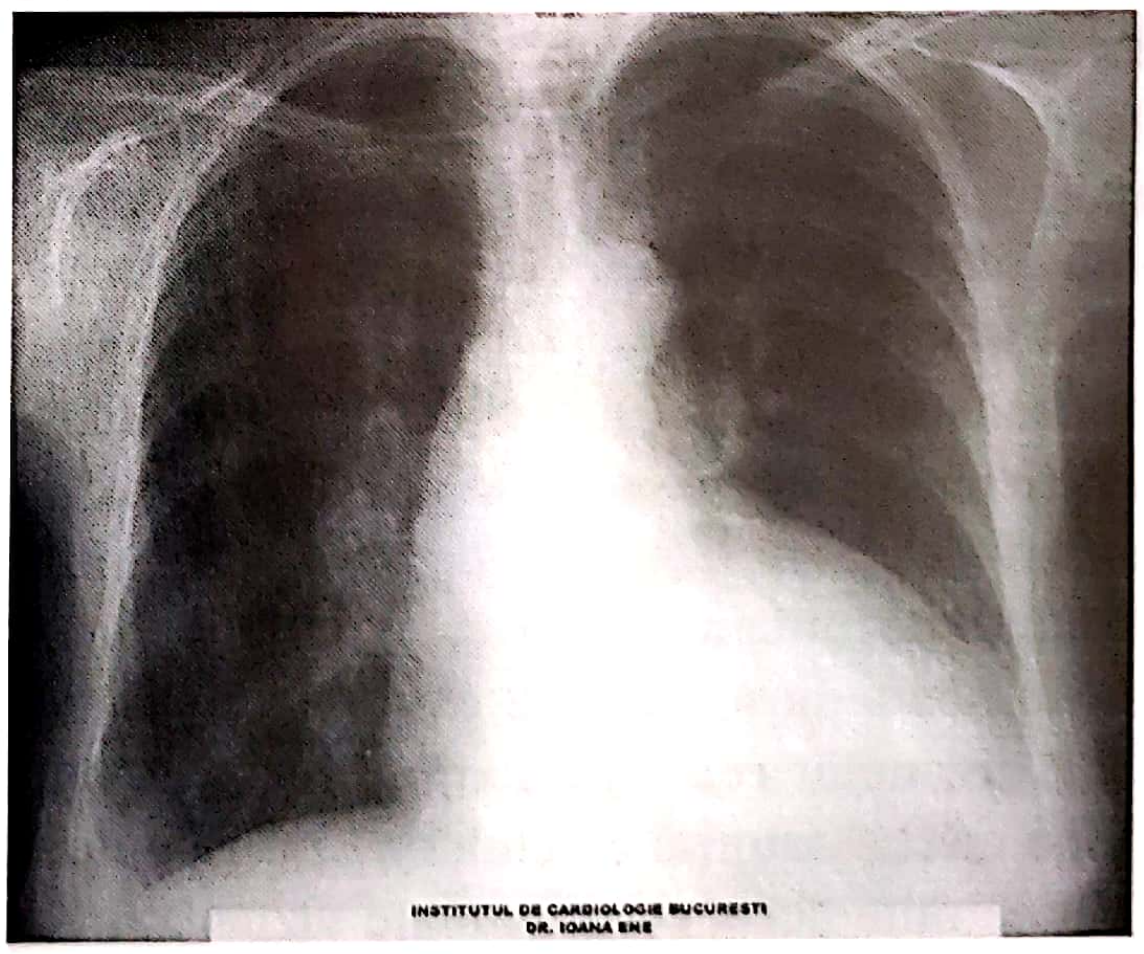

Fig. 10.18. Cord orizontalizat şi buton aortic proeminent – radiografia unui pacient în vârstă de 70 ani.

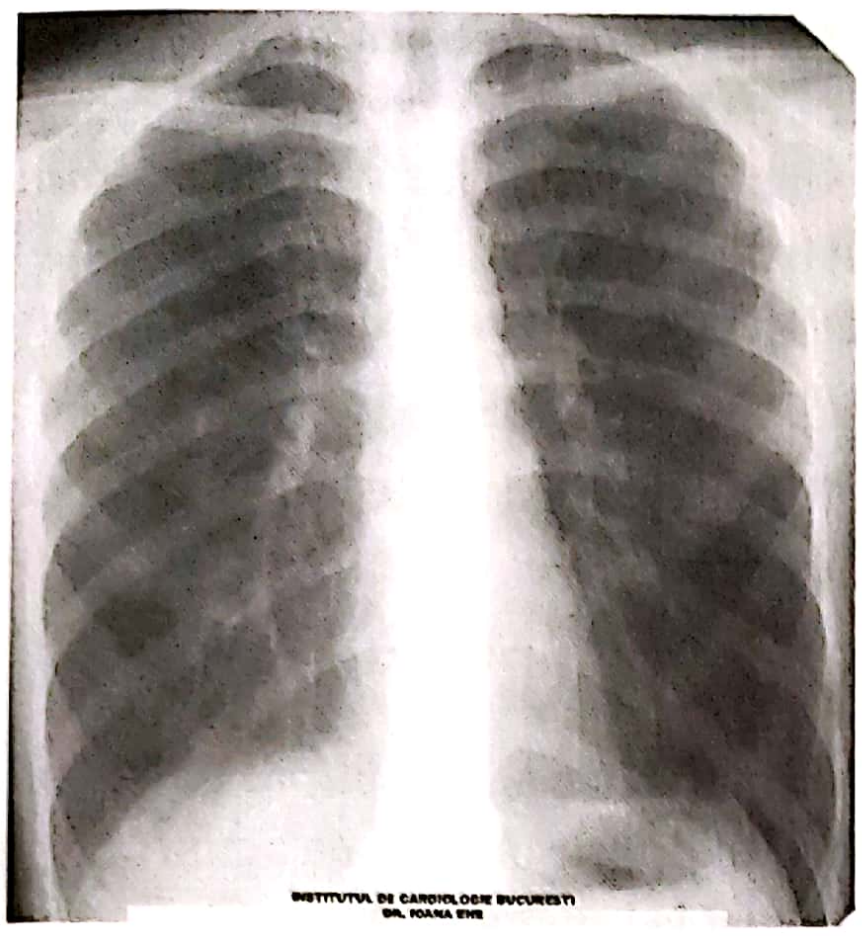

Fig. 10.19. Aspect radiologic de cord verticalizat.

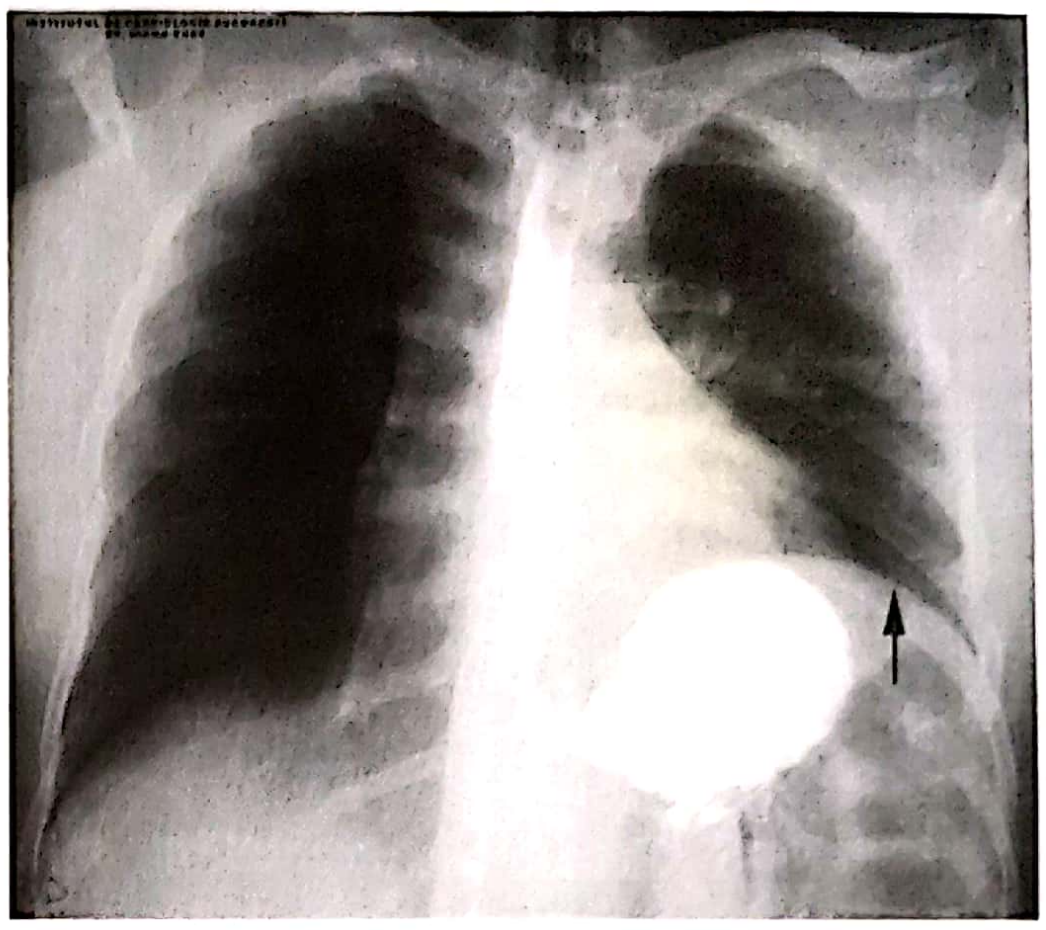

Fig. 10.20. Radiografie în decubit dorsal: ascensionarea hemidiafragmului stâng la un pacient cu pareză de nerv frenic (postoperator). Esofag şi stomac opacifiate cu bariu.

completat pe celelalte, având posibilitatea de rezoluţie şi pe organele în mişcare, chiar diferenţiind fluidele fixe de cele mobile. Este o metodă bazată pe proprietatea nucleilor atomilor cu număr impar de electroni, aflaţi sub influenţa unui câmp magnetic exterior, de a intra în rezonanţă magnetică la aplicarea unei unde electromagnetice. Ionii de hidrogen (protonii) astfel excitaţi emit la rândul lor, după suprimarea undei electromagnetice de excitaţie, semnale sub forma unor impulsuri de unde electro-magnetice captate de antene speciale şi utilizate pentru obţinerea imaginii.

De reţinut că toate metodele enunţate nu pot fi valorificate decât prin integrarea lor în contextul clinic şi prin coroborarea lor cu celelalte investigaţii de laborator.

Este de subliniat de asemenea că nu trebuie să se renunţe niciodată la radiografia cardio-pulmonară (de faţă şi profil – cu sau fără bariu). Mai departe, fără îndoială că principalele calitaţi ale metodei de investigaţie alese trebuie să asigure sporul de diagnostic cât mai mare (bună cunoaştere a indicaţiilor şi limitelor fiecărei metode).

1.3. Incidenţe şi poziţii de examinare

Investigarea completă a pacientului cu afecţiuni cardio-vasculare presupune uneori mai multe incidenţe radiologice, atât în poziţie ortostatică (incidenţe standard), cât şi, în anumite cazuri, în decubit dorsal, hiperlordoză şi mai rar în decubit lateral (incidenţe şi poziţii speciale sau complementare), utilizând uneori procedeele adjuvante. Incidenţele standard cuprind cele două incidenţe obligatorii: postero-anterioară (PA) şi laterală stângă (LS), la care se pot adăuga două incidenţe intermediare, oblică anterioară stângă (OAS) şi oblică anterioară dreaptă (OAD).

1.3.1. Incidenţa postero-anterioară (de faţă) – PA – (0°).

Permite aprecierea formei şi tipului cutiei toracice, poziţiei diafragmelor, formei şi mărimii opacităţii cardio-vasculare, gradului de transparenţă pulmonară, vascularizaţiei pulmonare.

1.3.2. Incidenţa laterala stângă (de profil) – LS – (90°).

Permite aprecierea diametrului antero-posterior al toracelui, spaţiului retro-sternal, spaţiului retrocardiac, cordului drept şi stâng, limitei anterioare a aortei ascendente şi a crosei aortei, triunghiului venei cave inferioare, traheei. Aşadar, din cele două incidenţe obligatorii, de faţă şi profil, obţinem toate informaţiile necesare despre:

1) VCS (proiectată la nivelul conturului superior drept al mediastinului);

2) uneori VCI (segmentul ei intratoracic apare ca o bandă opacă ce închide unghiul cardio-frenic drept pe radiografia de faţă şi unghiul cardio-frenic posterior pe profil);

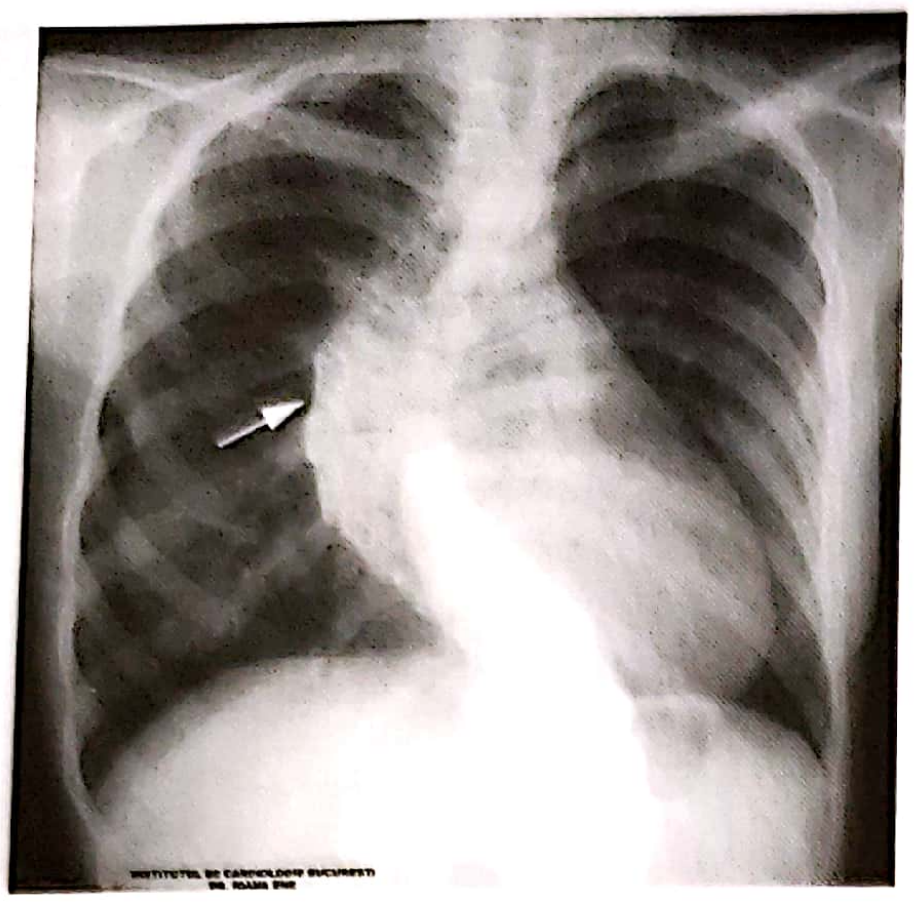

Fig. 10.21. Modificarea dimensiunilor spațiilor intercostale și a aspectului opacității mediastinale la un pacient cu scolioză dextroconvexă. Modificarea transparenței câmpurilori pulmonare prin suprapunere de părți moi.

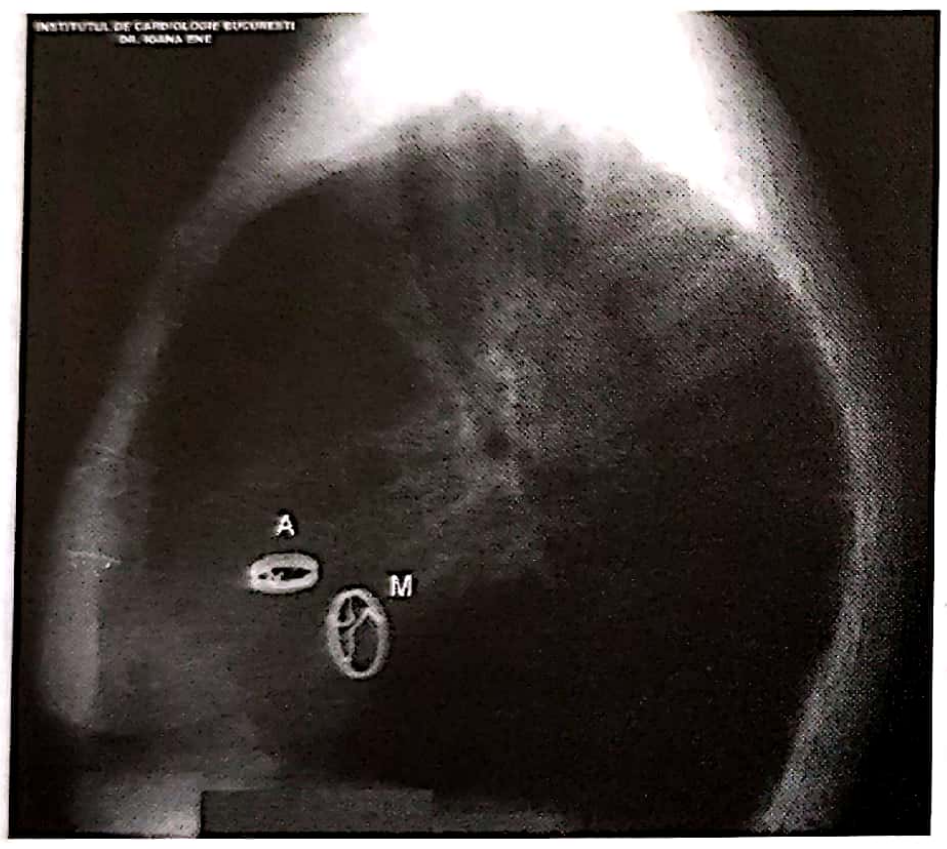

Fig. 10.22. Creșterea diametrului antero-posterior al toracelui (incidența de profil) la un pacient cu cifoză marcată. Proteze valvulare metalice (mitrală și aortică).

3) AD, care corespunde marginii inferioare drepte în incidența frontală;

4) atriul stâng care corespunde marginii postero-craniale în incidența de profil;

5) ventriculul stâng care se proiectează la nivelul conturului postero-inferior al opacității cardiace de profil și al arcului inferior stâng în incidența de față;

6) ventriculul drept proiectat în spațiul retro-sternal inferior pe incidența laterală și care în incidența frontală poate lua parte la formarea arcului inferior stâng („arcul ventriculelor").

1.3.3. Incidențele intermediare

Aceste incidențe aduc la nivelul contururilor opacității mediastinale unele structuri care, în incidența frontală și laterală, sunt mascate în opacitatea cordului. Sunt folosite azi din ce în ce mai rar.

a) Incidența oblică anterioară stângă – OAS. Modul de recunoaștere: opacitatea cardiacă este „etalată", iar corpurile vertebrale sunt la dreapta filmului radiologic.

Se descriu dinspre anterior spre posterior: peretele costal, spațiul retro-costal ce cuprinde proiecția sternului (situat la jumătatea distanței dintre opacitatea cardio-vasculară și peretele costal), opacitatea mediastinală (ce cuprinde opacitatea cardio-vasculară), spațiul retro-cardiac, corpii vertebrali, peretele costal posterior.

Opacitatea cardio-vasculară este delimitată de două arcuri convexe, arcul anterior și arcul posterior.

- *Arcul anterior* este format (urmărind sensul cranio-caudal) din limita anterioară a aortei ascendente, atriul drept și ventriculul drept (fără limite de demarcație între ele).
- *Arcul posterior* este format: cranial de atriul stâng (proiectat imediat sub bronhia principală stângă), iar în cele trei sferturi inferioare de ventriculul stâng. Extremitatea cranială a arcului posterior este la nivelul bronhiei principale stângi; extremitatea caudală a arcului se termină la nivelul hemidiafragmului stâng cu care formează un unghi cardio-frenic la nivelul căruia se poate vizualiza proiecția venei cave inferioare.

Mărimea distanței dintre conturul posterior al opacității cardiace și coloana vertebrală este în funcție de gradul de rotație a bolnavului, de poziția diafragmelor, ca și de tipul cutiei toracice.

Incidența OAS permite „desfășurarea" aortei (**Fig. 10.13, 10.69b, 10.42b, 10.71**), putându-se vizualiza toate segmentele ei: aorta ascendentă, crosa aortică și aorta descendentă (vizibilă ca o bandă opacă cu direcție caudală și ușor ventrală, parțial suprapusă peste corpurile vertebrale).

Traheea este vizualizată sub forma unei benzi transparente verticale ce se bifurcă la 1–2 cm caudal de crosă în bronhia principală dreaptă, care continuă direcția verticală a traheei și după un traiect scurt se pierde în opacitatea cardiacă (calibrul scade progresiv datorită suprapunerii cu artera pulmonară dreaptă, vas care uneori se evidențiază ca o opacitate ovalară de circa 2 cm) și bronhia principală stângă care are un traiect mai lung, cu direcție oblic-caudală și spre coloana vertebrală; bronhia stângă limitează porțiunea inferioară a ferestrei aortice.

În concluzie, **incidența OAS** (45°) este **utilă în clinică** pentru:

- vizualizarea celor mai multe structuri anatomice ale opacității cardio-vasculare;
- aprecierea limitelor ventriculul stâng și AS, ventriculului drept și AD, precum și conturului aortei, traheei, bronhiei principale stângi. Este considerată incidența de elecție pentru aprecierea măririi VS.

b) Incidența oblică anterioară dreaptă – OAD – (45 sau 60°). Modul de recunoaștere: opacitatea cardio-vasculară este „efilată" (este imaginea în oglindă a incidenței OAS), iar coloana vertebrală este situată la stânga imaginii (**Fig. 10.14**). *Arcul anterior* este format în sens cranio-caudal din: 1) aorta ascendentă, 2) artera pulmonară, 3) ventriculul drept pe o întindere mare, 4) ventriculul stâng pe o întindere mică. *Arcul posterior*: 1) atriul stâng mai puțin vizibil la o rotație de 45°, bine vizibil la 60°, 2) atriul drept bine vizibil la o rotație de 45°, 3) inferior se delimitează unghiul cardio-frenic, în care se poate vizualiza vena cavă inferioară. Deși rar utilizate astăzi, cele două incidențe intermediare își păstrează importanța.

- *Cunoașterea lor permite aprecierea modificărilor secundare unei poziționări incorecte în incidența frontală sau laterală.*
- *Pozițiile și incidențele speciale* completează incidențele standard (deci sunt întotdeauna precedate de acestea). Nu pot fi efectuate la bolnavii cu stare generală alterată sau la copiii mici.

c) Poziția decubit dorsal în incidență antero-posterioară este utilizată pentru: bolnavii netransportabili, diferențierea colecțiilor lichidiene pleurale libere de cele închistate, elucidarea unor opacități. Nu se mai poate respecta distanța de 2 metri (teleradiografie), motiv pentru care opacitatea mediastinală și cea cardio-vasculară apar mărite (cu atât mai mult cu cât miocardul este mai flasc). Inspirul nu poate fi la fel de profund ca în ortostatism, astfel încât numărul arcurilor costale vizibile supradiafragmatic este mai mic. Aspectul transparenței pulmonare este diferit față de ortostatism, prin ștergerea diferențelor desenului vascular între baze și vârfuri. În ortostatism, secundar fenomenului gravitațional, desenul pulmonar de la nivelul bazelor este mai bine vizibil, în timp ce, către vârfuri, este mai puțin exprimat, diferență ce se șterge în decubit dorsal. Opacitatea mediastinală apare mai largă, mai scurtă, mai „ascensionată" față de imaginea sa din ortostatism (pediculul vascular este mai larg, iar

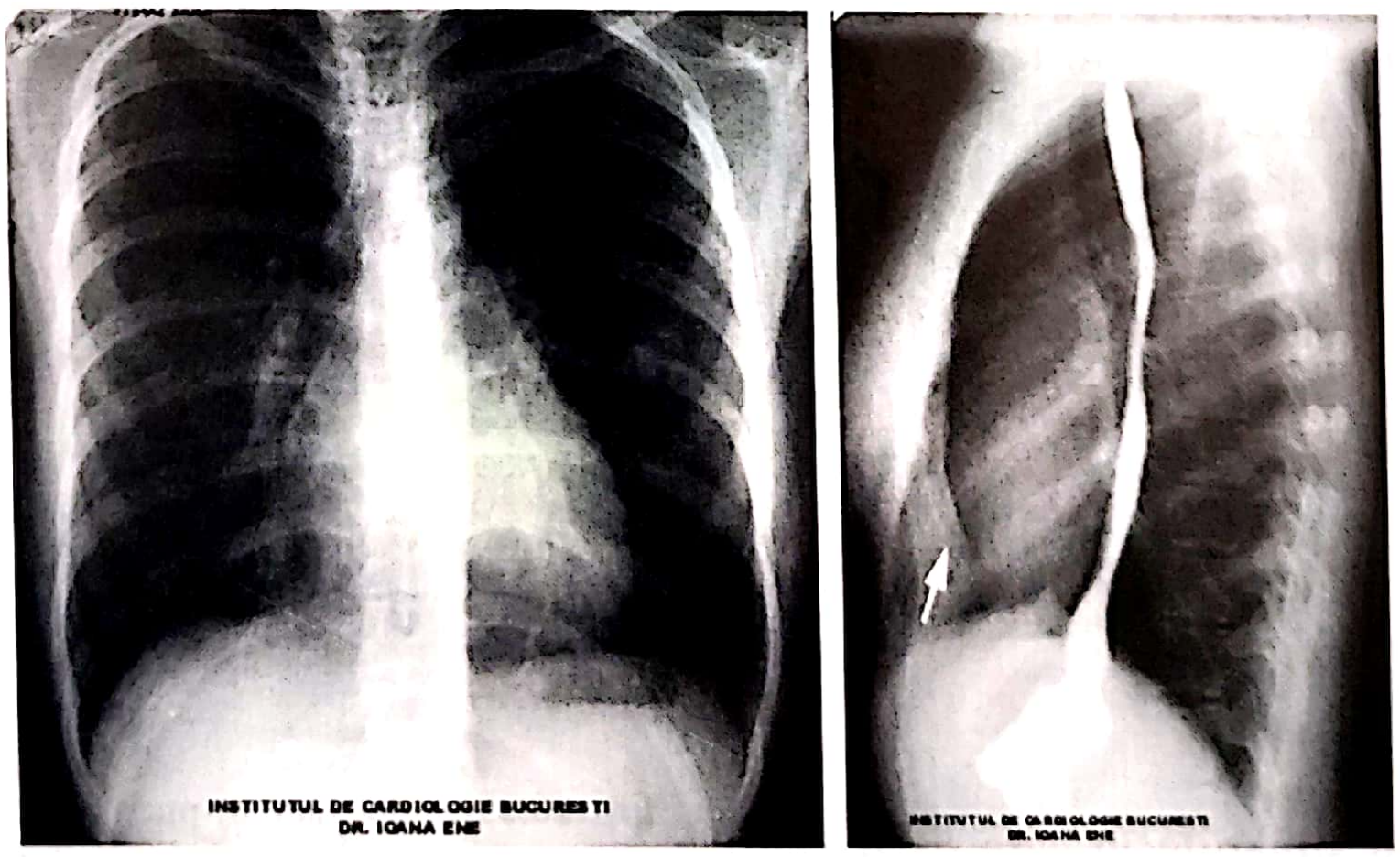
INSTITUTUL DE CARDIOLOGIE BUCUREȘTI
DR. IOANA ENE
INSTITUTUL DE CARDIOLOGIE BUCUREȘTI
DR. IOANA ENE

Fig. 10.23. Pectus excavatum. Aderență pleuro-diafragmatică dreaptă.

butonul aortic se apropie de articulaţia sterno-claviculară stângă, uneori chiar depăşind-o). Segmentarea cordului în arcuri este mai puţin evidentă, astfel golful cardiac apare mai şters, mai puţin individualizat.

d) Radiografia la pat

Se utilizează în cazul bolnavilor netransportabili. Se efectuează în poziţie semişezândă sau decubit dorsal în funcţie de starea generală a bolnavului. Este de preferat, atunci când este posibil, să fie executată o radiografie în decubit dorsal strict, fapt ce permite o mai bună reproductibilitate pe clişeele succesive. Incidenţa este antero-posterioară, la distanţa de aproximativ 1 metru (deci nu este o teleradiografie), astfel, opacitatea cardio-vasculară va fi de dimensiuni mai mari decât în realitate.

Radiografia efectuată la pat nu poate fi comparată cu cea executată în ortostatism din punctul de vedere al dimensiunilor opacităţii cardio-vasculare.

În unele servicii, în special cele de chirurgie cardio-vasculară şi ATI, la internare se face de rutină o radiografie în decubit dorsal, utilizată ca termen de comparaţie în cursul evoluţiei.

e) Procedeele adjuvante

Esofagul baritat (**Fig. 10.12**, **10.64**) este un procedeu simplu şi accesibil.

Esofagul are raporturi strânse cu crosa aortică şi peretele posterior al atriului stâng. Este un organ mobil, maleabil şi depresibil. Toate acestea sunt motive pentru care modificările de poziţie sau de mărime ale organelor cu care vine în contact se repercutează asupra sa, fie prin apariţia unei curburi (amprente) (**Fig. 10.66**), fie prin deplasarea sa (**Fig. 10.38**, **10.40**, **10.43**). Are o mare valoare diagnostică.

Creşterea contrastului gazos din stomac, prin administrarea unor poţiuni gazogene, poate avea indicaţii în examinarea apexului cardiac (**Fig. 10.15**). Fără contrast gazos natural sau indus, vârful cordului se pierde în opacitatea diafragmului, confundându-se cu el. Metoda poate fi folosită în anevrismele apexiene ale ventriculului stâng sau când există o opacitate suprapusă la acest nivel.

Pneumo-pericardul (**Fig. 10.61**) are valoare istorică. Era utilizat doar în situaţiile în care exista un hidro-pericard. Permite aprecierea grosimii pericardului (între transparenţa plămânului şi transparenţa aerului introdus intrapericardic). Astăzi este înlocuit de metodele imagistice moderne, neinvazive.

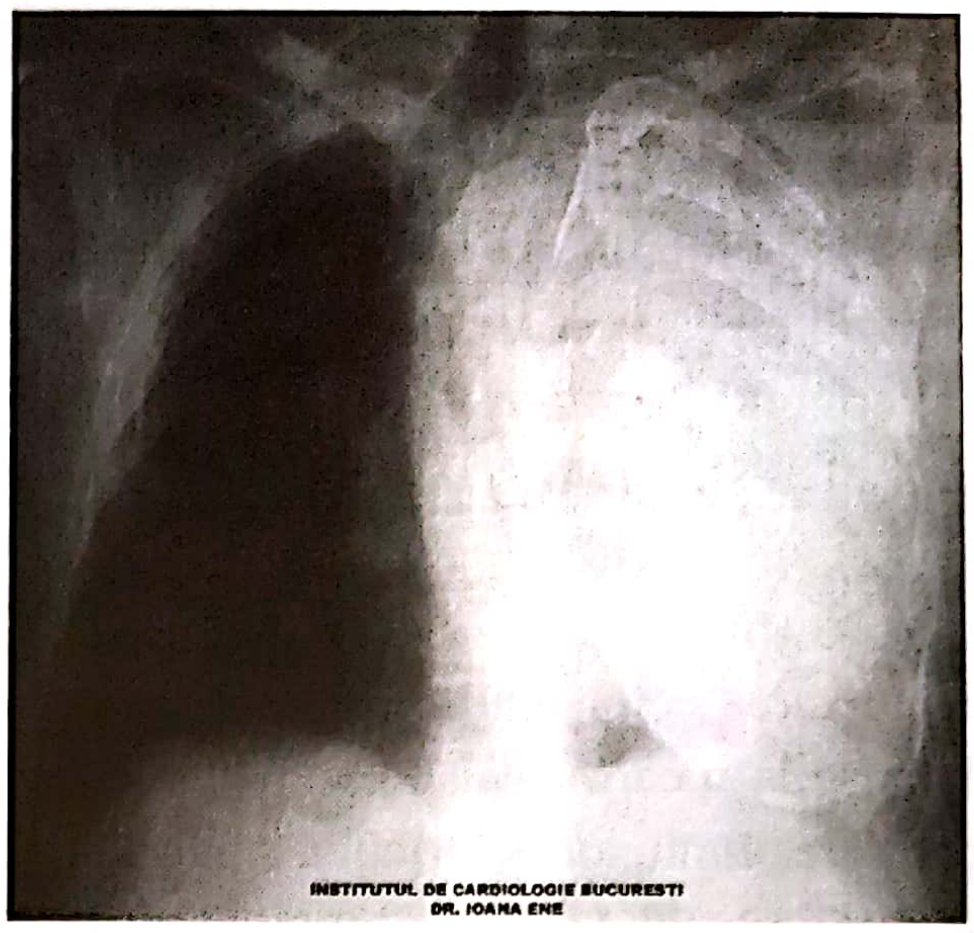

Fig. 10.24. Fibrotorax stâng.

Este importantă alegerea investigaţiilor, a incidenţelor şi a poziţiilor de examinare, ţinându-se cont de starea generală a bolnavului şi de aprecierea beneficiului diagnostic.

Indiferent de tipul de examinare, orice radiografie se efectuează în ***inspir profund blocat,*** pentru a fixa diafragmele într-o poziţie cât mai joasă. Absenţa inspirului profund poate duce la diagnostice eronate: bazele

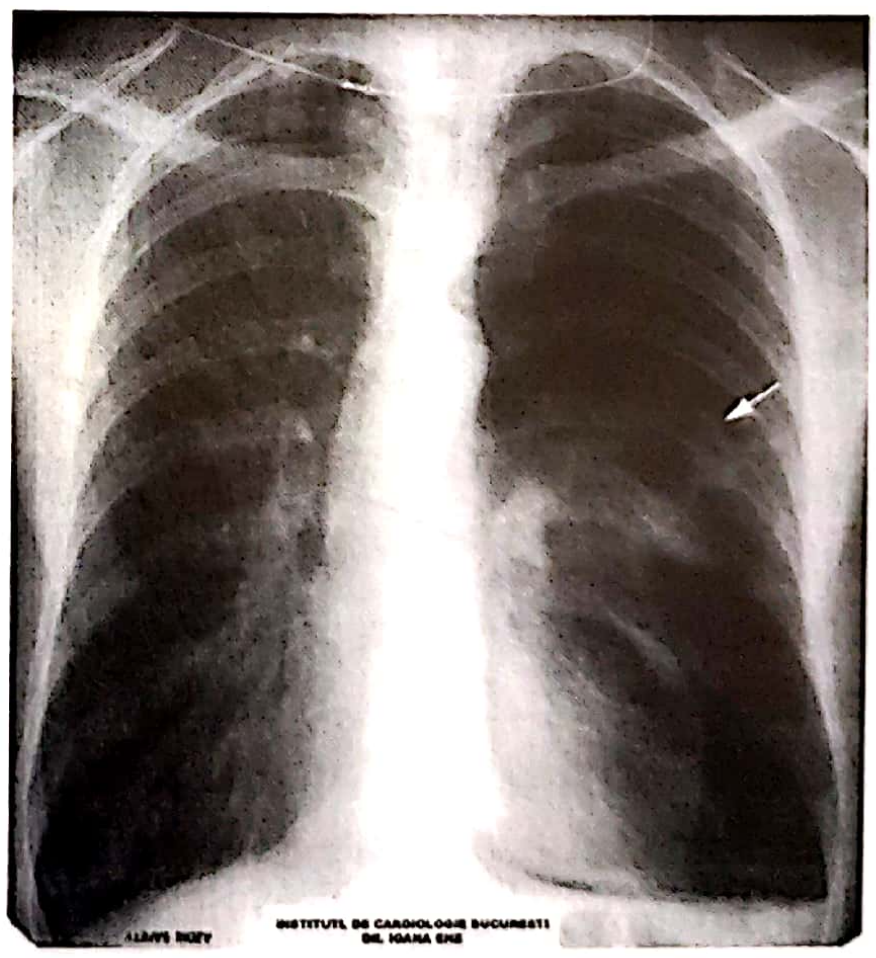

Fig. 10.25. Hidro (hemo)-pneumotorax masiv stâng posttraumatic: inegalitatea transparenţei câmpurilor pulmonare (hipertransparenţa stângă), fracturi costale, arcuri posterioare stângi 8, 9.

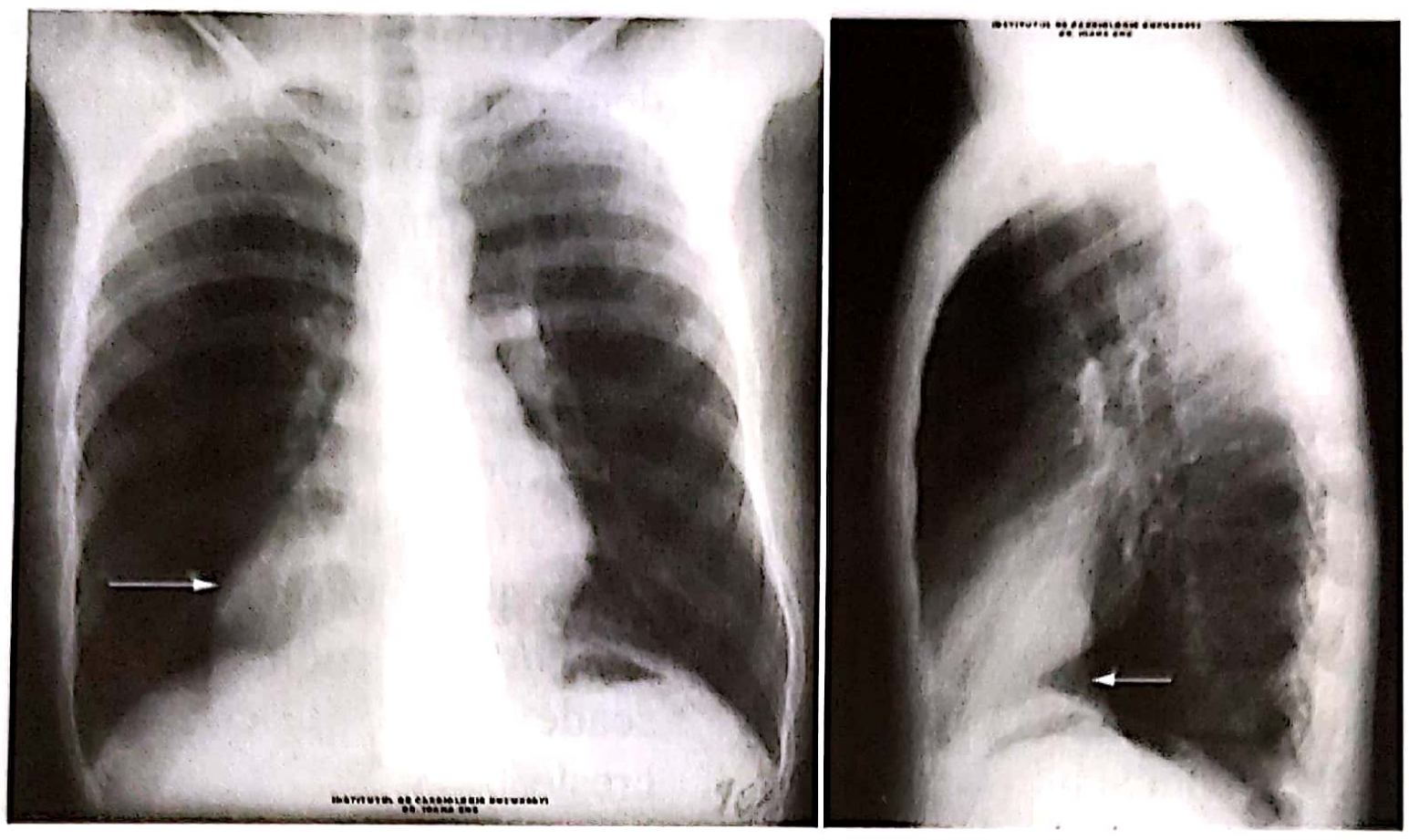

Fig. 10.26. Opacitate suprapusă pe marginea dreaptă a cordului în incidenţa de faţă (săgeata albă) generată de hernierea transdiafragmatică în mediastin a grăsimii peritoneale (săgeata alba pe incidenţa de profil). Diagnostic confirmat prin examen CT.

pulmonare sunt mai puţin clare pentru că structurile dense ale parenhimului pulmonar se colabează parţial din cauza presiunii cupolelor diafragmatice, putând sugera false procese pulmonare patologice; opacitatea cardio-vasculară se scurtează şi se ascensionează (asemănător cu examenul în decubit dorsal); cordul rămâne îngropat în diafragm, cu estomparea unghiurilor cardio-frenice; langhetele pulmonare care se insinuează între conturul cardiac şi cupola diafragmatică se colabează, nemaifiind posibile vizualizarea conturului cardiac pe toată lungimea sa şi aprecierea corectă a arcurilor cardiace.

Aprecierea mărimii cordului: normal, (+) uşor mărit, (++) moderat mărit, (+++) mult mărit.

1.4. Arcurile cardiace

Cordul este un organ ovoid conţinut în mediastinul inferior şi anterior, care, practic, nu are un cord stâng şi unul drept, ci un cord posterior (cavităţile cardiace „stângi") şi un cord anterior (cavităţile cardiace „drepte"), datorită particularităţii sale de a fi înclinat 45° faţă de toate cele trei planuri ale spaţiului (frontal 45°, sagital 45° şi rotat orar 45° faţă de axul lung) [4]. În reprezentarea grafică a cordului se folosesc două axe convenţionale, axa apex-bază şi o axa verticală. Axa verticală trece prin unicul punct fix al cordului şi anume emergenţa aortei (proiecţia radiografică a aparatului valvular aortic). Poziţia cavităţilor cardiace şi a marilor

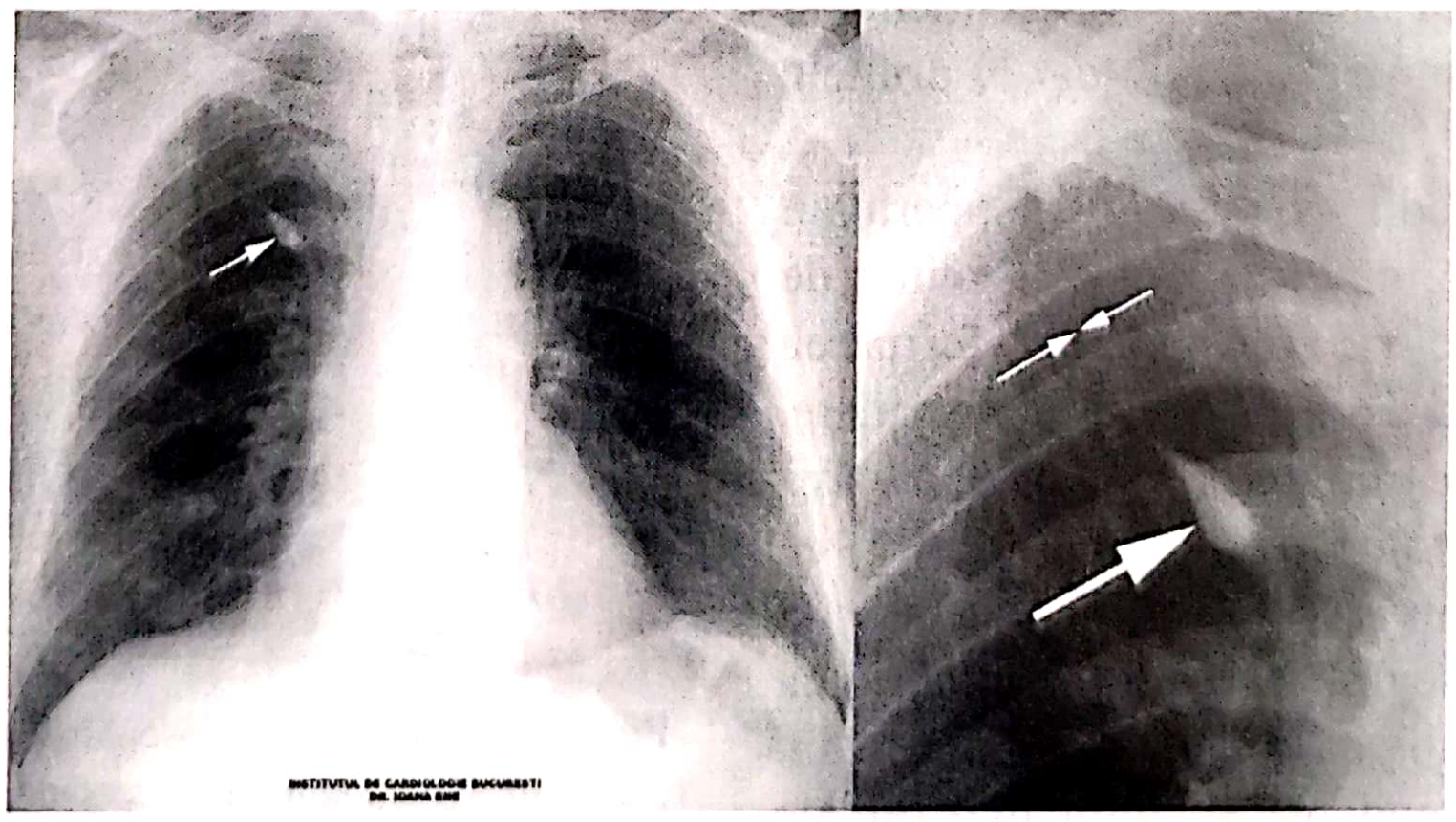

Fig. 10.27. Lob azygos.

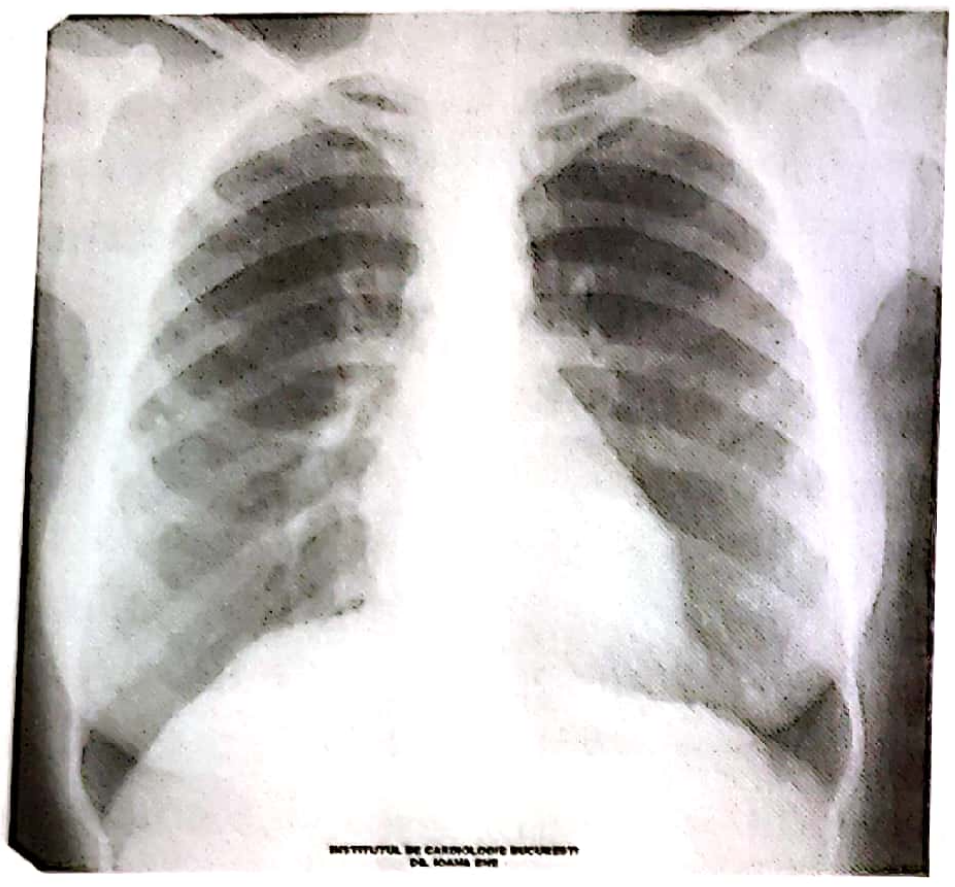

Fig. 10.28. Aspectul radiologic normal al hilurilor pulmonare pe incidenţa de faţă. Părţi moi ce modifică transparenţa câmpurilori pulmonare (sâni).

vase în aşa-numită „opacitate cardio-vasculară” variază în funcţie de incidenţa şi poziţia de examinare.

Incidenţa postero-anterioară

Opacitatea cardio-vasculară prezintă pentru descriere un contur drept şi unul stâng.

– ***Conturul drept al opacităţii cardio-vasculare*** are ca extremitate inferioară unghiul cardio-frenic drept şi este format din două arcuri (în raport de 1/1), şi anume *arcul inferior* care reprezintă limita de demarcaţie a atriului drept şi *arcul superior* – limita de demarcaţie a venei cave superiore şi a aortei. Marginea dreaptă a mediastinului superior corespunde venei cave superioare şi trunchiului venos brahio-cefalic drept.

• **Arcul superior drept.** Vena cavă superioară este situată posterior şi lateral faţă de aorta ascendentă şi formează singură arcul superior drept doar în primele două decade de viaţă.

Imediat anterior şi medial de vena cavă superioară se află aorta ascendentă, care teoretic, din punct de vedere strict anatomic, nu participă la formarea marginii superioare drepte a opacitaţii cardio-vasculare. În eventuala competiţie dintre aorta şi vena cavă superioară, aorta are întotdeuna câştig de cauză, ea împinge şi depăşeşte vena cavă superioară, în aşa fel încât atunci când acest segment (marginea superioară dreaptă) se măreşte, bombarea este dată de creşterea în dimensiuni a aortei ascendente şi, mult mai rar, de dilatarea venei cave superioare.

• **Arcul inferior drept** este reprezentat de linia de demarcaţie a atriului drept. În mod normal, el nu depăşeşte coloana vertebrală spre dreapta cu mai mult de 1,5–2 cm. Se află la o distanţă dublă faţă de linia mediană, în raport cu distanţa arcului superior drept faţă de aceeaşi linie. Are o convexitate moderată. Formează cu diafragmul unghiul cardio-frenic drept (în inspir profund, la acest nivel se poate vizualiza uneori proiecţia venei cave inferioare). Între arcurile superior şi inferior drept se formează o incizură, *unghiul cardio-vascular lateral drept*, care este foarte larg, dar care scade pe măsură ce convexitatea celor două arcuri creşte.

– ***Conturul stâng al opacităţii cardio-vasculare.*** Marginea superioară stângă a mediastinului corespunde conturului segmentului iniţial al arterei subclavii stângi. Mai caudal, conturului stâng al opacităţii cardio-vasculare i se descriu trei arcuri: superior, mijlociu şi inferior.

• **Arcul superior stâng** este reprezentat de butonul aortic, respectiv de proiecţia conturului extern al crosei, fiind porţiunea din aortă în care ea se orizontalizează, trecând din mediastinul anterior spre cel posterior. Aşadar aorta, la nivelul butonului, este reprezentată pe radiografie ortograd, adică se vizualizează din segmentul orizontal al crosei acea porţiune care se posteriorizează şi din aceasta doar conturul extern, cel intern fiind „înecat” în celelalte structuri mediastinale.

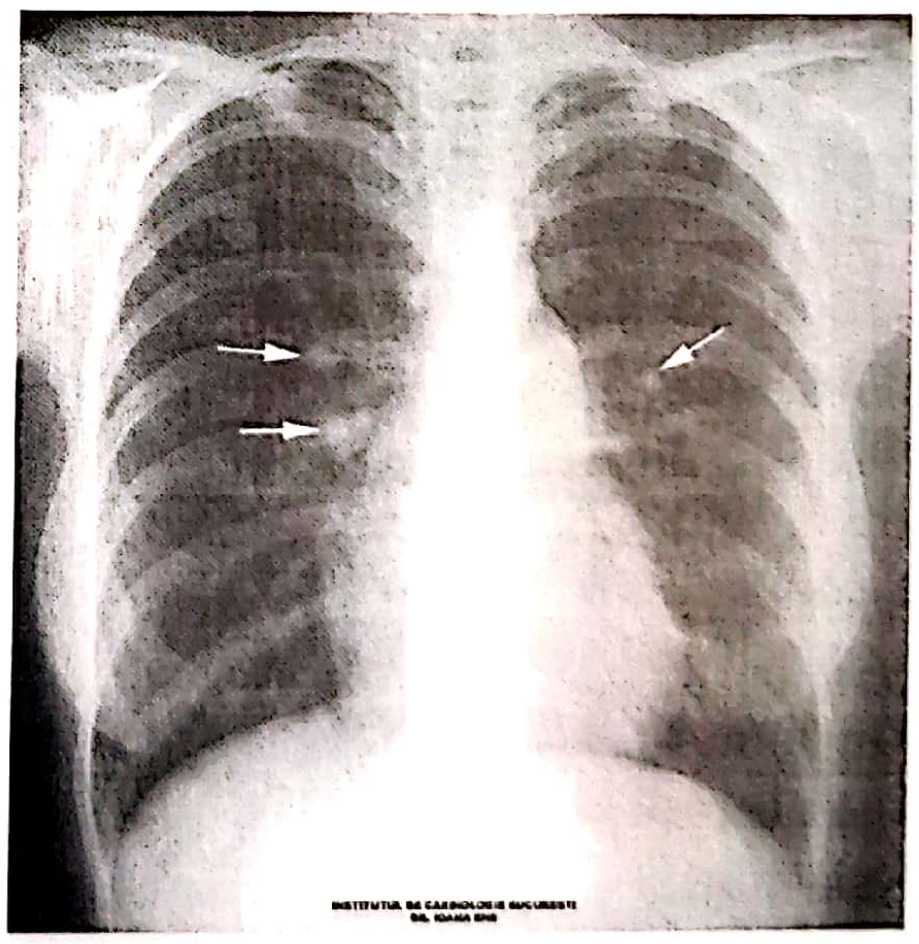

Fig. 10.29. Opacităţi vasculare rotunde („pastile vasculare”) perihilare (săgeţi albe) reprezentând artere prinse ortograd. Modificarea transparenţei câmpurilor pulmonare prin suprapunerea de părţi moi (sâni).

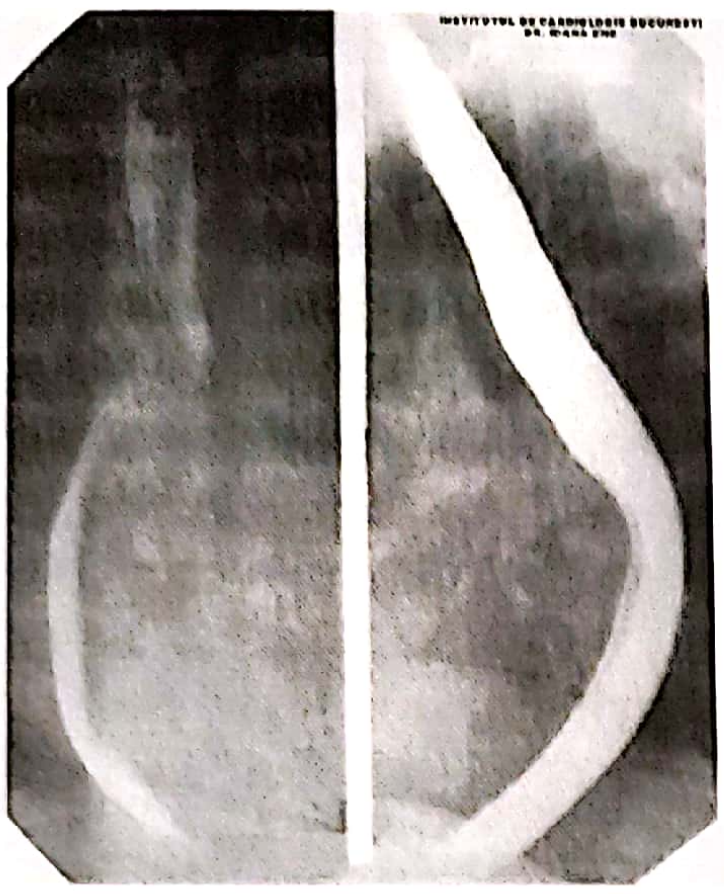

Fig. 10.30. Mărirea AS deplasează esofagul baritat peste coloana vertebrală pe incidența de profil (imaginea din dreapta) şi lateral spre dreapta în incidența de faţă (imaginea din stânga) – radiografie „ţintită" la ecran.

Arcul superior este cel mai scurt, cel mai aproape de linia mediană. Din punctul cel mai lateral al convexității sale porneşte vertical şi caudal o bandă în general mai opacă decât butonul care reprezintă aorta descendentă (bine vizibilă pe radiografiile mai dure, în special la vârstnici) (**Fig. 10.34**). Sub butonul aortic există o *incizură* ce reprezintă limita de demarcație față de următorul element anatomic al conturului stâng, trunchiul arterei pulmonare.

- **Arcul mijlociu sau golful cardiac**. Aspectul său normal este uşor concav sau rectiliniu. Este reprezentat de *trunchiul arterei pulmonare* în cele două treimi superioare şi de *urechiuşa stângă în treimea inferioară*. Artera pulmonară are emergența anterior față de aortă şi un traiect ascendent în spatele sternului, apoi se cudează posterior pentru a-şi face mica sa crosă, după care se bifurcă. Ea părăseşte marginea anterioară a cordului pentru a se posterioriza şi lasă aorta singură să-şi continue drumul ascendent, posteriorizându-se şi ea cranial față de artera pulmonară. Acest fapt este evidențiabil pe radiografia de profil. Aşadar, ceea ce se vede la nivelul arcului mijlociu este porțiunea cea mai cranială a trunchiului arterei pulmonare înainte de posteriorizare şi de bifurcare.

- **Arcul inferior** este reprezentat de conturul ventriculului stâng. Poate incorect din punct de vedere anatomic, dar corect din punct de vedere radiologic, cele două ventricule sunt situați aproximativ în acelaşi segment, numai că unul este mai posterior (VS) şi celălalt mai în față (VD), motiv pentru care acest arc este denumit uneori şi „*arcul ventriculelor*". Este arcul cel mai lung şi cel mai îndepărtat de linia mediană. Formează cu diafragmul unghiul cardio-frenic stâng (ascuţit), de obicei acoperit de panicul adipos (ce are o formă triunghiulară şi o opacitate inferioară opacității cordului) (**Fig. 10.58**), mai bine vizibil în inspir profund şi decubit dorsal.

În proiecție frontală, arcul inferior stâng împreună cu arcul inferior drept delimitează masa cardiacă în care ventriculul stâng ocupă o arie îngustă de 2–3 cm, restul fiind reprezentat de ventriculul şi atriul drept. Aceste trei cavități nu pot fi departajate pe radiografia standard postero-anterioară.

Arcul superior drept şi arcul superior stâng împreună cu cele două treimi superioare ale arcului mijlociu stâng delimitează porțiunea vasculară a opacității cardio-vasculare. Ea este traversată de o transparență verticală dreptunghiulară ce corespunde aerului din interiorul traheei. Pe radiografiile dure se vizualizează şi bronhiile principale dreaptă şi stângă, ca şi bifurcația lor (**Fig. 10.39, 10.40**).

Aşadar, pe radiografia de față putem urmări conturul atriului drept, al venei cave superioare, al aortei ascendente, butonul aortic, artera pulmonară, ventriculele. Lipseşte atriul stâng. Particularitatea atriului stâng este că nu se vede, de față fiind o cavitate situată în mijlocul cordului. În schimb cavitatea cea mai

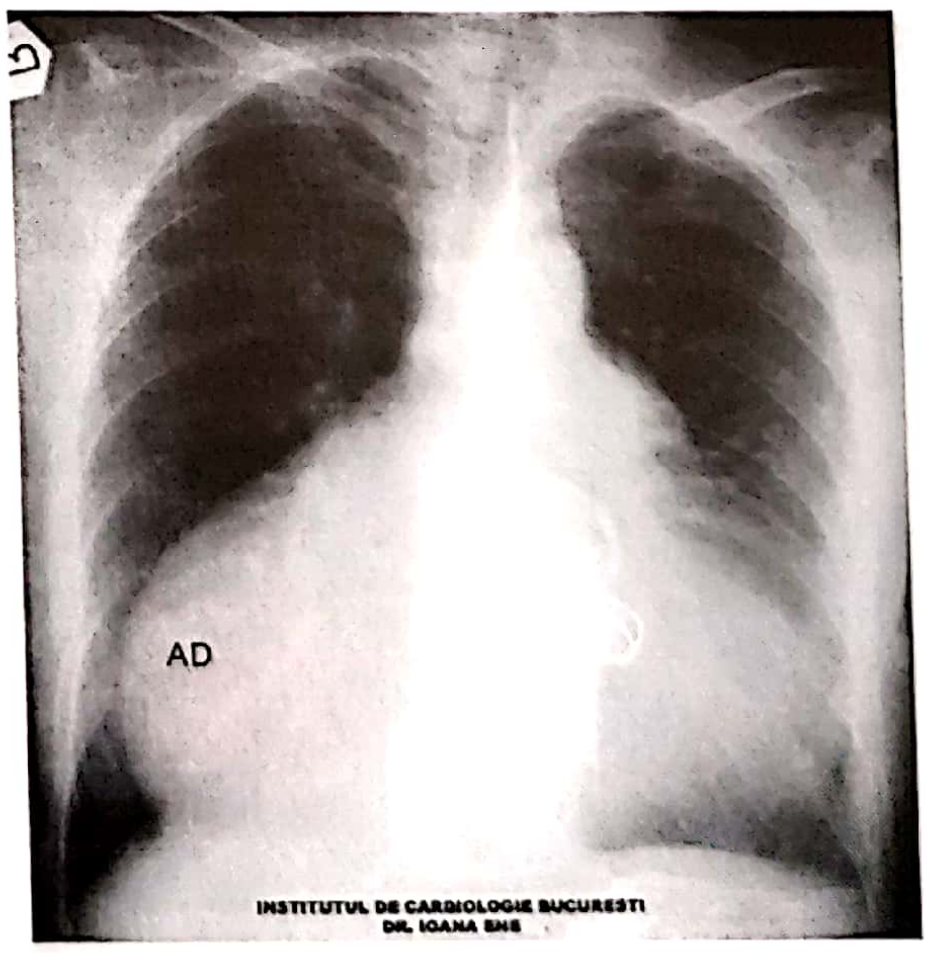

Fig. 10.31. Mărirea AD (incidența de față).

din spate a cordului se vede cel mai bine pe radiografia de profil cu bariu.

Incidența laterală stângă

Radiografia de profil este demarcată anterior de proiecția sternului pe secțiune și de spațiul retrosternal care, dacă este liber (aspectul normal), are o imagine transparentă. Posterior este delimitată de corpii și arcurile vertebrale și anterior lor de esofagul baritat (**Fig. 10.12**).

Opacității cardio-vasculare în incidența de profil i se descriu o margine anterioară și o margine posterioară.

Marginea anterioară este delimitată anterior de proiecția feței posterioare a sternului și de spațiul retrosternal (în care se proiectează masa de țesut adipos mediastinal anterior și intrapericardic). Se descriu în sens caudo-cranial unghiul cardio-frenic anterior la nivelul căruia se proiectează segmentul anterior al apexului cordului, proiecția marginii anterioare a ventriculului drept paralel cu sternul (uneori confundându-se cu el), calea de ieșire a ventriculului drept și trunchiul arterei pulmonare (greu de departajat trecerea între ventriculul drept și artera pulmonară), conturul anterior al aortei ascendente.

Marginea posterioară: segmentul caudal corespunde ventriculului stâng, segmentul cranial corespunde limitei posterioare a atriului stâng (ce formează cea mai mare parte a conturului posterior). Cranial se poate vizualiza traheea ca o bandă transparentă, ușor oblică spre caudal și posterior către coloana vertebrală.

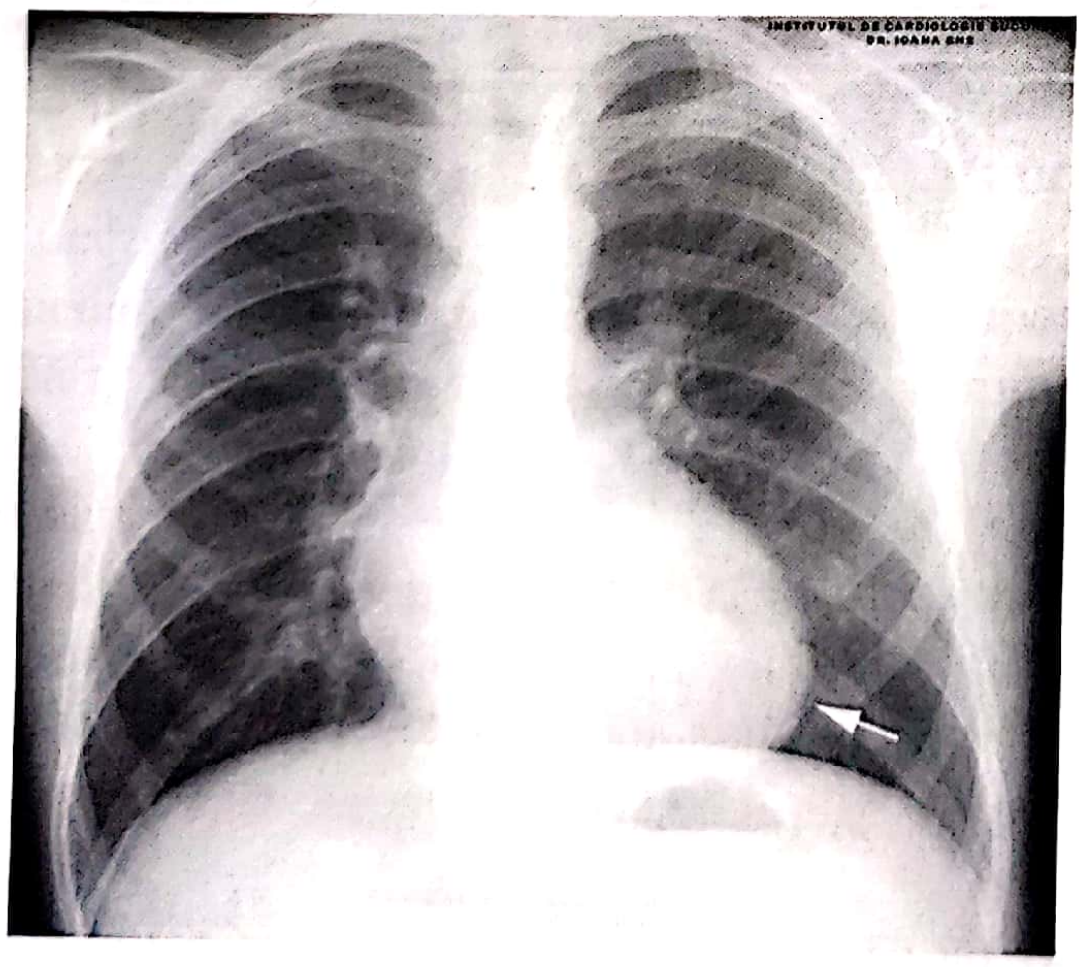

Fig. 10.32. Apex supradiafragmatic secundar măririi VD.

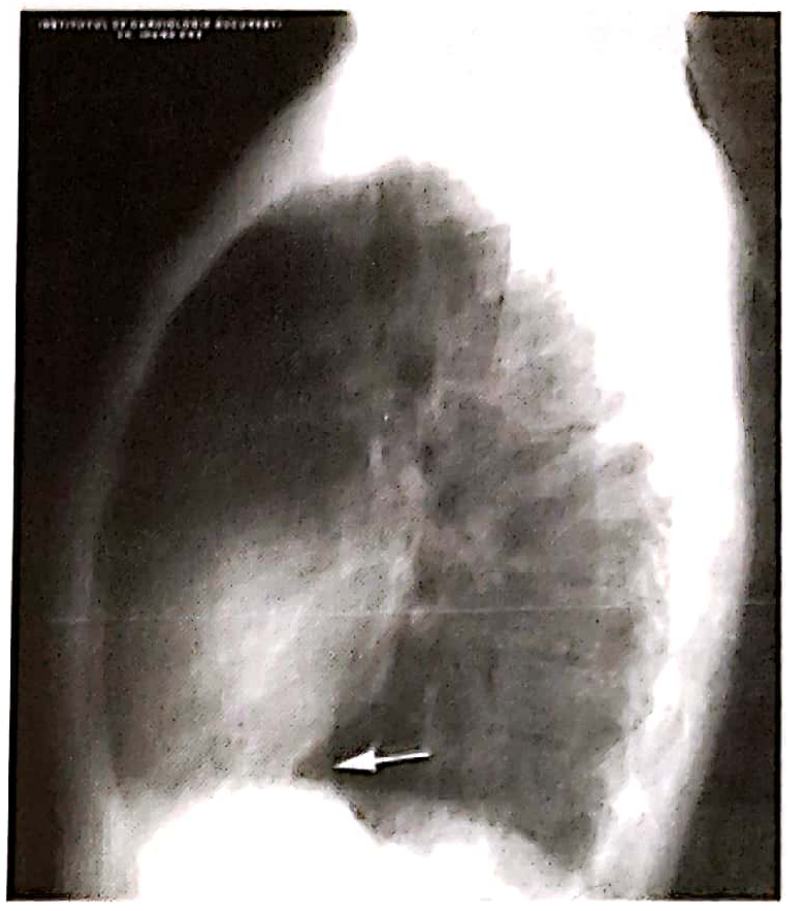

Fig. 10.33. Aspectul „triunghiului venei cave inferioare" (săgeata albă).

La vârstnici se poate vedea bine și aorta ca un segment de cerc opac ce se pierde în opacitatea cardio-vasculară sau uneori poate fi vizibilă chiar pe toată lungimea segmentului său intratoracic. Peretele posterior al cordului formează cu diafragmul un unghi ascuțit, la nivelul căruia se vizualizează o opacitate mai puțin densă decât a cordului, având o formă triunghiulară, denumită *„triunghiul venei cave inferioare",* important în etalonarea măririlor de ventricul stâng (**Fig. 10.33**).

1.5. Modificările opacității cardio-vasculare în raport cu vârsta

Aspectul opacității cardio-vasculare pe radiografia de față prezintă modificări de dimensiune și configurație în funcție de vârsta pacientului; astfel, dimensiunea opacității cardio-vasculare în torace scade paralel cu înaintarea în vârstă **[5]**.

– *Cordul la sugar și la copil.* Particularitatea imaginii este secundară condițiilor spațiale toracice, și anume, înălțimea redusă și adâncimea relativ mare a cutiei toracice, la care se adaugă poziția înaltă a diafragmelor, caracterele structurale intrinseci, respectiv elasticitatea țesuturilor, dimensiunile relativ mari ale cordului în raport cu cutia toracică, raportul volumetric dintre cele două ventricule diferit față de adult (crescut în favoarea celui drept).

Aspectul radiologic este de cord mare cu demarcație mai puțin evidentă în arcuri a contururilor, cu pediculul

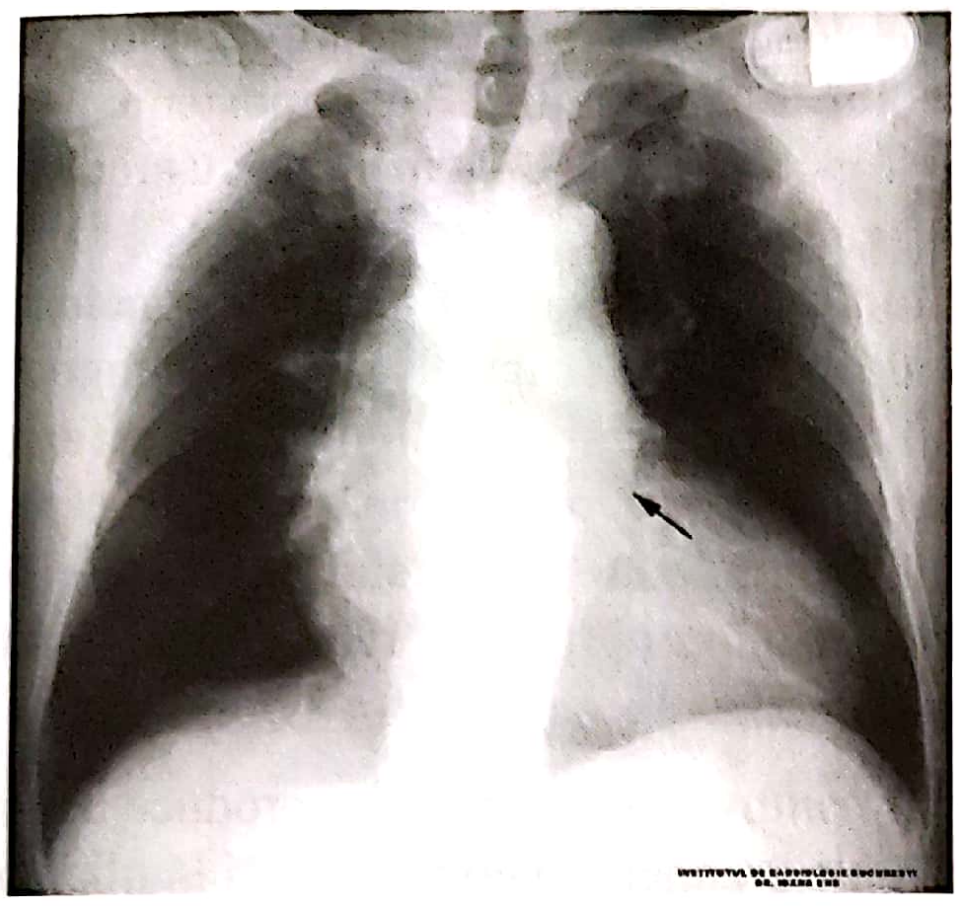

Fig. 10.34. Aorta descendentă toracică pe incidența de față.

vascular larg şi relativ puțin dezvoltat în lungime, fără o demarcație netă cu cordul. Golful cardiac este mai slab reprezentat față de adult şi lipseşte individualizarea butonulului aortic (**Fig. 10.16**).

Imaginea radiologică a opacității cardio-vasculare se modifică treptat începând cu vârsta de 2 ani ajungând în jurul vârstei de 6 ani să se apropie de conformația adultului tânăr (**Fig. 10.17**).

– *Cordul la bătrâni.* Odată cu înaintarea în vârstă, aorta se lărgeşte şi se alungeşte secundar procesului de ateromatoză. Ventriculul stâng are un grad variabil de mărire. Orizontalizarea cordului la bătrâni apare ca rezultat al basculării sale de către o aortă alungită, rigidă prin ateroscleroză, ce acționează ca o pârghie asupra cordului (**Fig. 10.18**).

1.6. Modificările opacității cardio-vasculare în raport cu morfotipul

Modificările aspectului opacității cardio-vasculare pot fi în funcție de aspectul conformațional al bolnavului. Astfel tipurile cardiace pot fi:

– *Cordul oblic* corespunde tipului normostenic. Pe radiografia de față opacitatea cardiacă este proiectată o treime la dreapta şi două treimi la stânga apofizelor spinoase ale corpilor vertebrali toracali.

– *Cordul orizontalizat* corespunde tipului hiperstenic, brevilin, în care cordul are tendința de a se structura pe orizontală, consecință a unui diafragm sus situat. La dreapta coloanei vertebrale se proiectează doar un sfert din diametrul transvers al cordului, trei sferturi fiind proiectate la stânga. Unghiurile cardio-frenice sunt de obicei ocupate de țesut adipos, vizibil în inspir profund ca opacități intermediare, reduse ca intensitate comparativ cu opacitatea cordului.

– *Cordul verticalizat* sau median, lui corespunde tipul hipostenic, longilin. Consecință a unui diafragm jos situat, cordul este structurat în sens vertical, fiind proiectat aproximativ jumătate la dreapta apofizelor spinoase şi jumătate la stânga lor.

Forma extremă a cordului verticalizat este denumită „cord în picatură", şi prezintă hemi-diametre egale, pedicul vascular îngust, iar în inspir profund la nivelul unghiurilor cardio-frenice pot deveni vizibile contururile laterale ale corpilor vertebrali toracali (**Fig. 10.19**).

1.7. Modificările opacității cardio-vasculare în raport cu factorii extrinseci

Factorii intrinseci care determină modificarea opacității cardio-vasculare pot fi de origine miocardică, valvulară, pericardică, parieto-vasculară.

Factorii extrinseci sunt: poziția diafragmelor, deformarea cutiei toracice, procesele pleuro-pulmonare, suprapunerea cordului cu alte opacități patologice.

1) Modificările de poziție şi de contur ale hemidiafragmelor

a) Modificările de poziție.

– Cauzele de *ascensionare bilaterală* a hemidiafragmelor sunt: sarcina, meteorismul, hepato-splenomega-

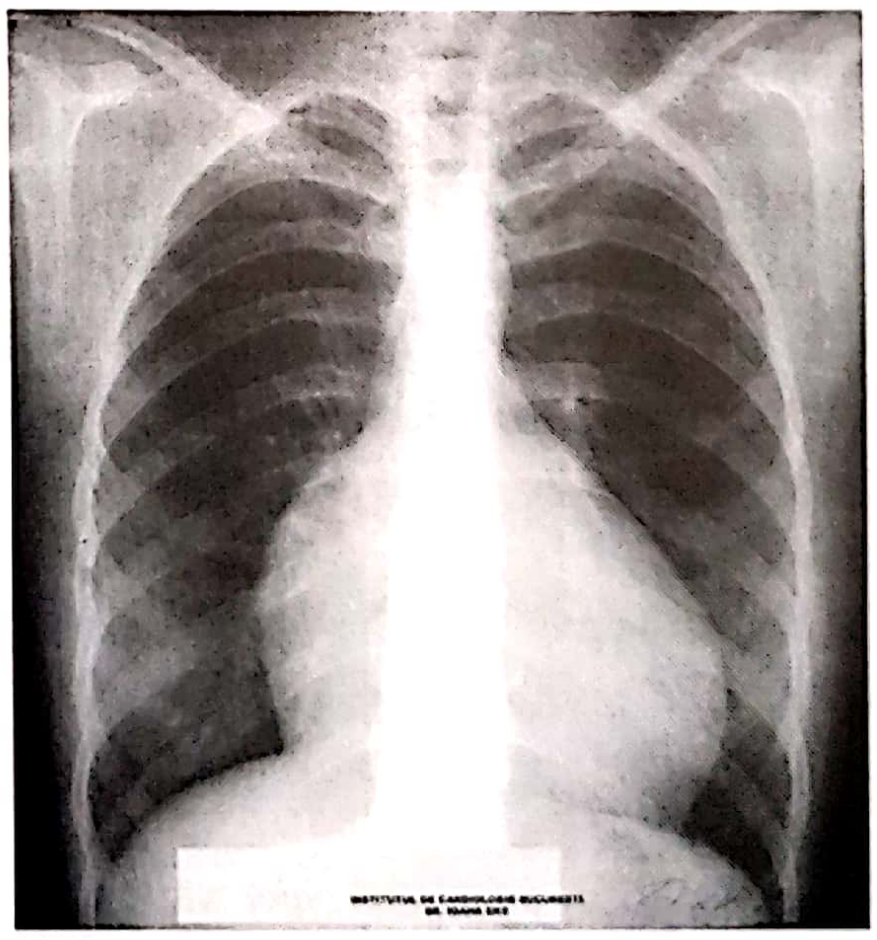

Fig. 10.35. Aspect „gracil" al hilurilor şi ramificațiilor arteriale pulmonare în olighemie.

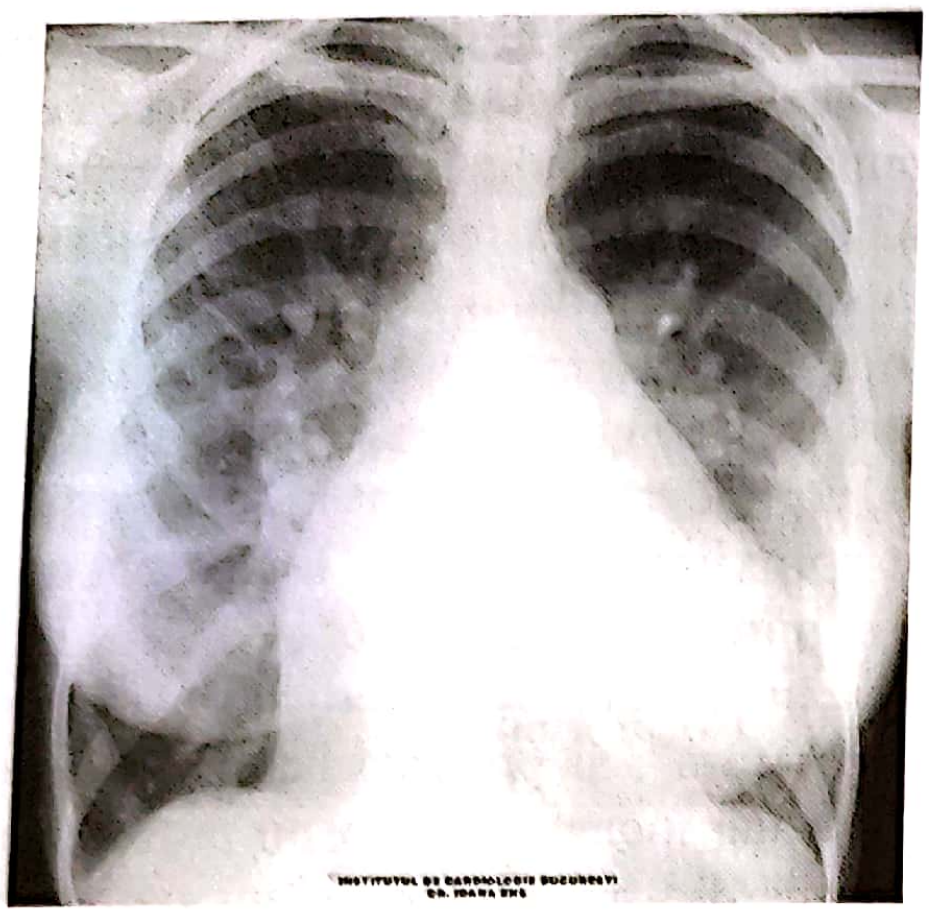

Fig. 10.36. Circulație pulmonară de debit. Modificarea transparenței câmpurilori pulmonare prin suprapunerea de părți moi (sâni).

lia, obezitatea, posibil tumorile abdominale mari, abcesele subfrenice etc. Aspectul radiologic este de cord împins cranial, antrenând accentuarea rotației sale, precum şi mărirea diametrului său transversal.

– Cauzele de *ascensionare unilaterală* a unui hemidiafragm sunt: scoliozele, embolia pulmonară (**Fig. 10.73**), atelectazia, reducerea volumului unui plămân (postoperator), pareza de nerv frenic (**Fig. 10.20**), tumora subdiafragmatică etc.

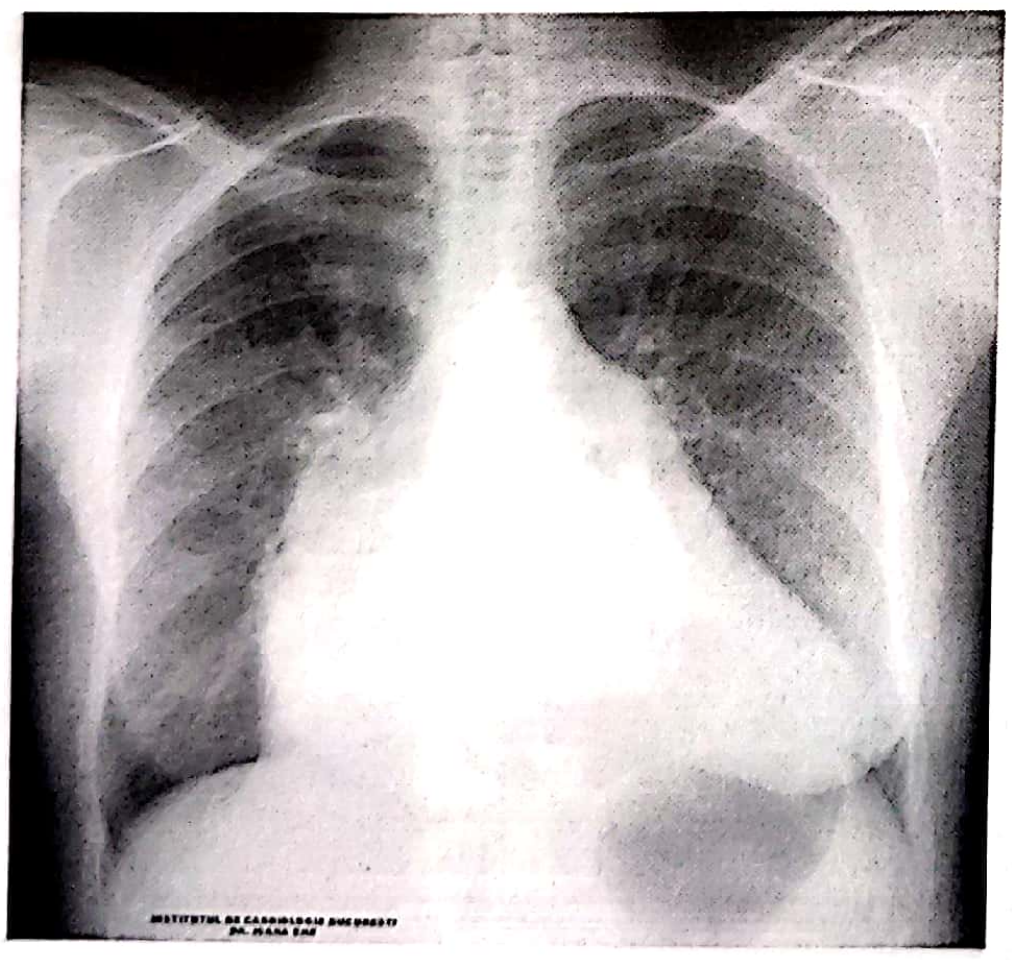

Fig. 10.37. Redistribuţia circulaţiei spre vârfurile pulmonare. Modificarea transparenței câmpurilori pulmonare bazale şi inegalitatea lor (dreapta-stânga) prin suprapunere de părți moi – sân stâng unic, cel drept exclus chirurgical.

Cauzele de *coborâre* a hemidiafragmelor: emfizem avansat, morfotip longilin sau hipostenic. Aspectul radiologic este de cord situat median, cu arcul mijlociu linear (**Fig. 10.19**).

b) Modificările de contur ale diafragmelor apar în alterări ale structurii lor intrinseci, în împingeri localizate prin mase tumorale subdiafragmatice (ex.tumora hepatică), secundar unor tracționări prin procese retractile pleuro-pulmonare. Aspectul radiologic este de boseluri, neregularități, zone rectilinii ale conturului diafragmului.

2) Deformarea cutiei toracice produce deplasări şi torsionări ale organelor mediastinale şi implicit modificări ale ariei de proiecție a cordului, determinând modificări aparente de dimensiuni şi configurație (**Fig. 10.21**). Trebuie ţinut însă cont şi de faptul că, în cazul deformărilor importante ale cutiei toracice, cordul lucrează în condiții hemodinamice neobişnuite; aceasta creează rezistențe crescute, în special pentru cordul drept, care va suferi modificări similare celor din cordul pulmonar.

– *Scolioza dextro-concavă* (mai rară) determină bascularea cordului spre dreapta, ducând la aspectul radiologic de cord medializat; *scolioza dextro-convexă* (**Fig. 10.21**) este mai frecventă şi antrenează deplasarea şi rotirea cordului şi a aortei spre stânga (orar). Scolioza verticalizează arcurile costale de partea convexă şi le orizontalizează de partea sa concavă.

– *Cifoza accentuată* determină creşterea diametrului anterio-posterior al toracelui (**Fig. 10.22**), fapt ce se traduce radiologic prin cord mai orizontalizat. Măririle de AS la pacienții cifotici determină o amprentă mai puțin evidentă pe esofagul baritat, neconcordantă cu gradul de mărire a cavității. Pediculul vascular este lărgit spre stânga secundar angulației crosei aortice. Cifoza antrenează orizontalizarea coastelor.

– *Coloana vertebrală rectilinie* (ştergerea cifozei fiziologice) determină reducerea diametrului antero-posterior al toracelui. Cordul nu are unde să se structureze în sens antero-posterior, ci doar în sens transversal, fapt ce duce la aspectul de cord medializat, cu diametrul transversal fals mărit.

– *Sternul înfundat* (pectus excavatum) (**Fig. 10.23**), în incidență laterală, este situat posterior de arcurile anterioare ale coastelor, fapt ce determină scăderea diametrului anterio-posterior al toracelui şi implicit a

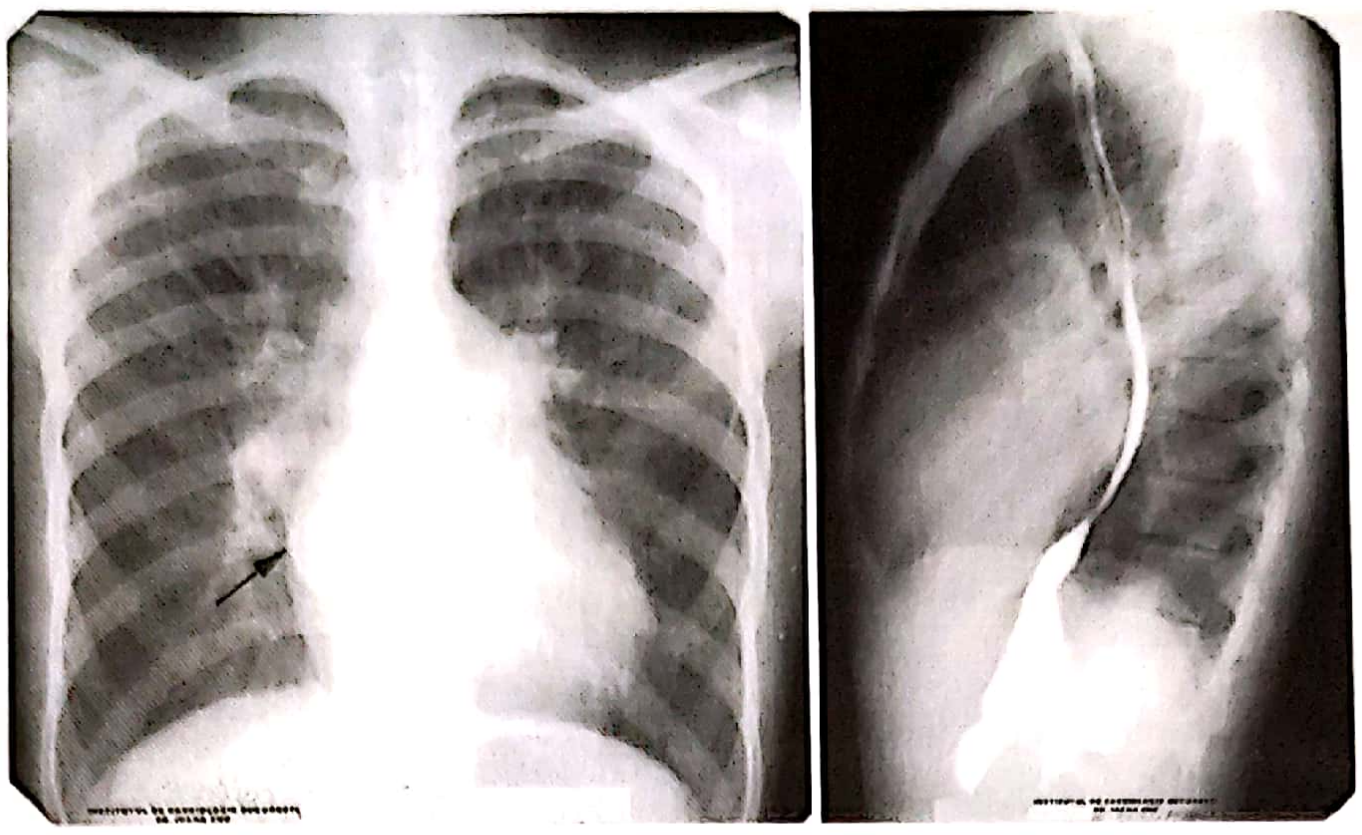

Fig. 10.38. Stenoză mitrală (PA + LS cu esofag baritat). Buton aortic „şters" prin bombarea trunchiului AP. Cord cu apex supradiafragmatic, mărire AS (aspect de 3 inversat la nivelul arcului inferior drept, amprentă pe esofagul baritat) şi cu mărirea CD. Creşterea ariei de proiecţie a hilurilor pulmonare, redistribuţia circulaţiei spre câmpurile pulmonare superioare.

spaţiului retrocardiac. Cordul împins posterior se proiectează uneori chiar posterior faţă de marginea anterioară al corpilor vertebrali.

3) Procesele pleuro-pulmonare

Cordul poate fi deplasat spre partea cu procesul pleuro-pulmonar în atelectazii, pneumectomii, în pahipleurite întinse, fibrotorax (**Fig. 10.24**).

Cordul poate fi deplasat de partea opusă procesului pleuro-pulmonar în pleureziile abundente, pneumotorax (**Fig. 10.25**), tumori de dimensiuni mari.

4) Opacităţi suprapuse sau juxtapuse opacităţii mediastinale (**Fig. 10.26**) pot determina modificări ale aspectului opacităţii cardio-vasculare. Acestea pot fi: osteofite marginale ale corpilor vertebrali toracali (**Fig. 10.70**), calcificări condro-costale, pleurezii mediastinale închistate, pericardite închistate, diverticul pericardic, calcificări pericardice etc.

1.8. Anatomia radiologică normală a hilurilor şi a vascularizaţiei pulmonare

Câmpurile pulmonare sunt reprezentate radiologic de două arii transparente proiectate lateral faţă de opacitatea mediastinală. Cea mai mare parte a volumului pulmonar este ocupată de aerul alveolar, a cărui absorbţie redusă a radiaţiilor determină transparenţa de fond a câmpurilor pulmonare. Celălalt consti-

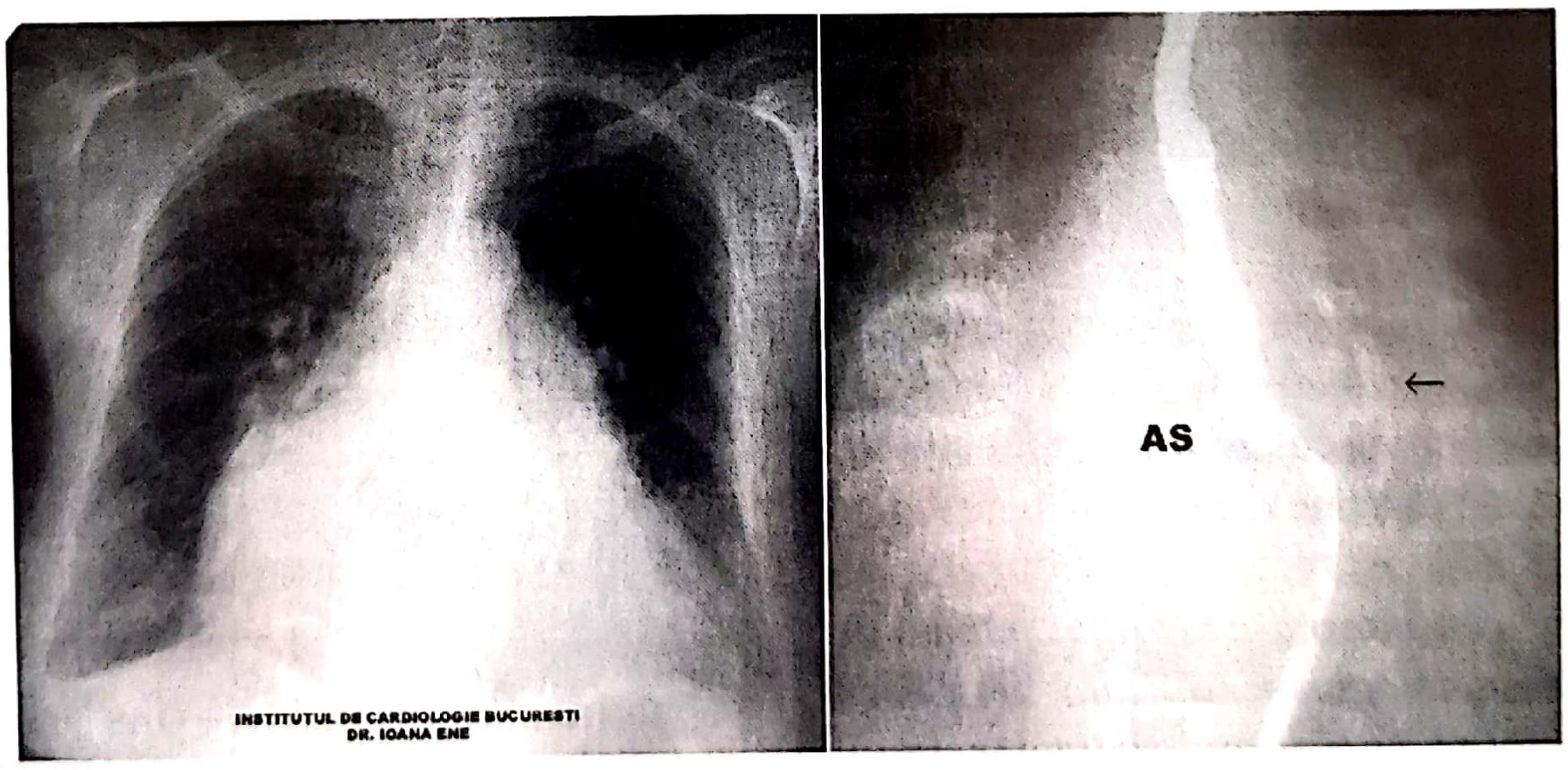

Fig. 10.39. Calcificare atriu stâng. Pahipleurită latero-toracică bilaterală şi la nivelul sinusurilor costo-diafragmatice.

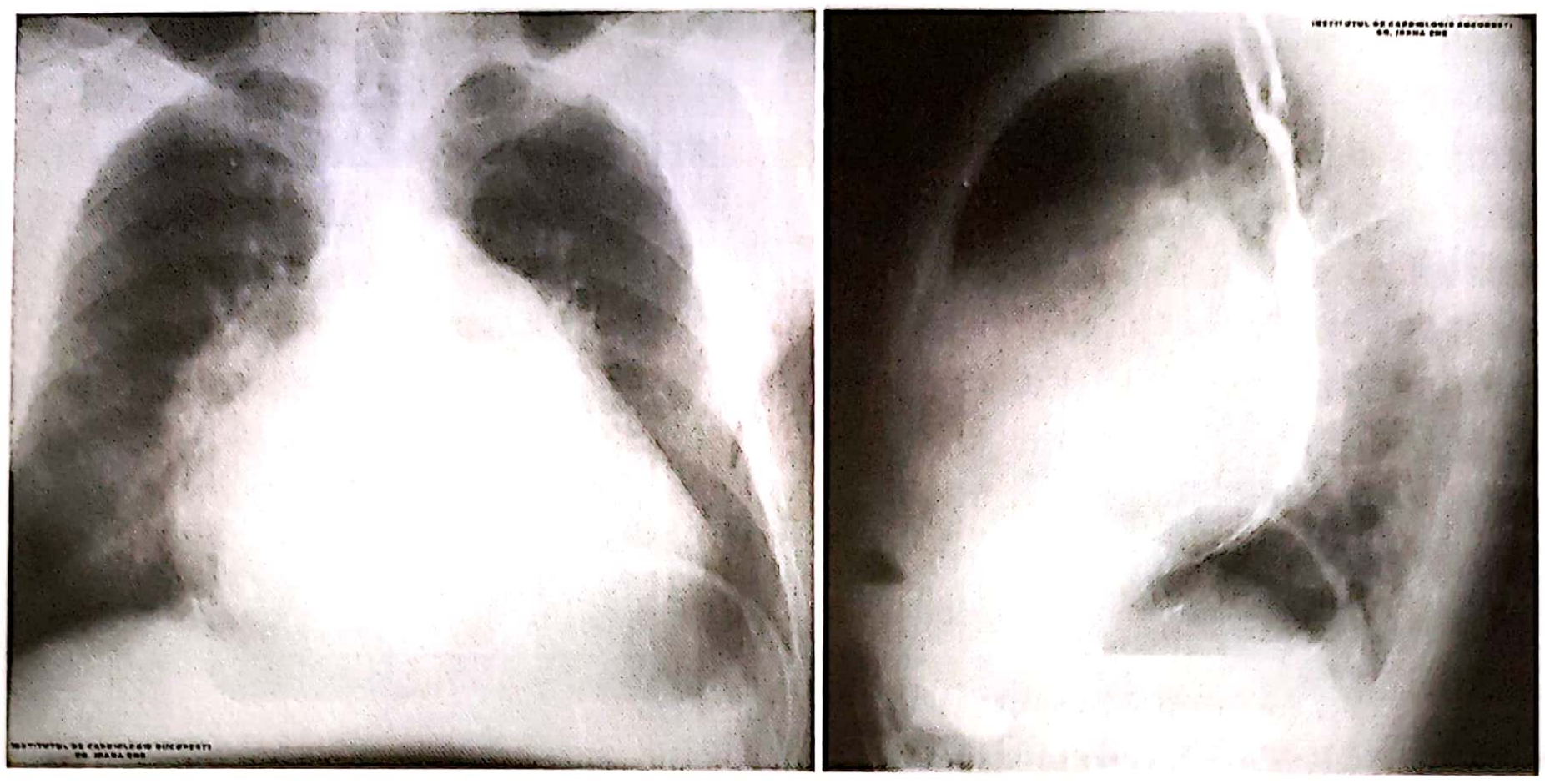

Fig. 10.40. Boala mitrală. Hemidiafrgmul stâng ascensionat la aproximativ 2 cm deasupra celui drept (fornix gastric). Bombarea trunchiului AP. AS mult mărit (proiectat posterior de esofagul cu bariu pe incidența laterală). VS mărit. HTP.

tuent este interstițiul pulmonar conjuctivo-vascular, alcătuit din pereții bronșiolelor intrapulmonare, artere, vene, capilare, limfatice, septurile interalveolare.

Datorită densității lor reduse, pereții alveolelor și bronșiolelor pulmonare, limfaticele și nervii, țesutul peribronho-vascular și perilobular nu au o reprezentare proprie în imagine, desenul pulmonar fiind reprezentat în principal de desenul vascular, și anume, în special de cel arterial (arterele au perete mai gros, fiind mai absorbante în calea fascicolului de raze). De asemenea, arterele au unele caracteristici mai ușor de recunoscut, și anume, un traiect radiar, și se dicotomizează (fiecare ram dă naștere la alte două ramuri de calibru mai mic).

Opacitățile vasculare reprezintă circa 90% din structurile anatomice pulmonare evidențiabile radiologic **[6]**. Vasele realizează imagini radiologice cu aspect, dimensiuni, intensitate și orientare diferite în funcție de locul unde acestea sunt examinate, respectiv la nivelul hilului sau în parenchimul pulmonar.

Pentru localizarea în descriere, se utilizează subîmpărțirea câmpurilor pulmonare anterior descrisă. *În regiunea apexurilor pulmonare* se vizualizează un număr redus de imagini vasculare, prea mici și prea subțiri pentru a forma o imagine radiologică bine reprezentată.

Uneori în porțiunea internă a vârfului pulmonar drept apare evidentă imaginea realizată de pleura venei azygos (sub forma unei scizuri supranumerare), delimitând lobul azygos; acest aspect trebuie diferențiat de un vas, chist, tumoră pulmonară sau mediastinală. Radiologic, el are aspectul unei linii opace fine arcuate, ușor convexă lateral spre dreapta, ce ajunge, cranial, la pleura vârfului pulmonar și, caudal, în apropierea porțiunii craniale a hilului drept; la acest nivel formează o mică opacitate ovalară, cu un diametru de aproximativ 4–6 mm, net delimitată, reprezentând crosa venei azygos (**Fig. 10.27**).

Regiunile mijlocii sunt dominate de imaginile hilurilor. Spre deosebire de regiunea superioară pulmonară, regiunea mijlocie cuprinde o zonă de parenchim pulmonar bogată în elemente vasculare

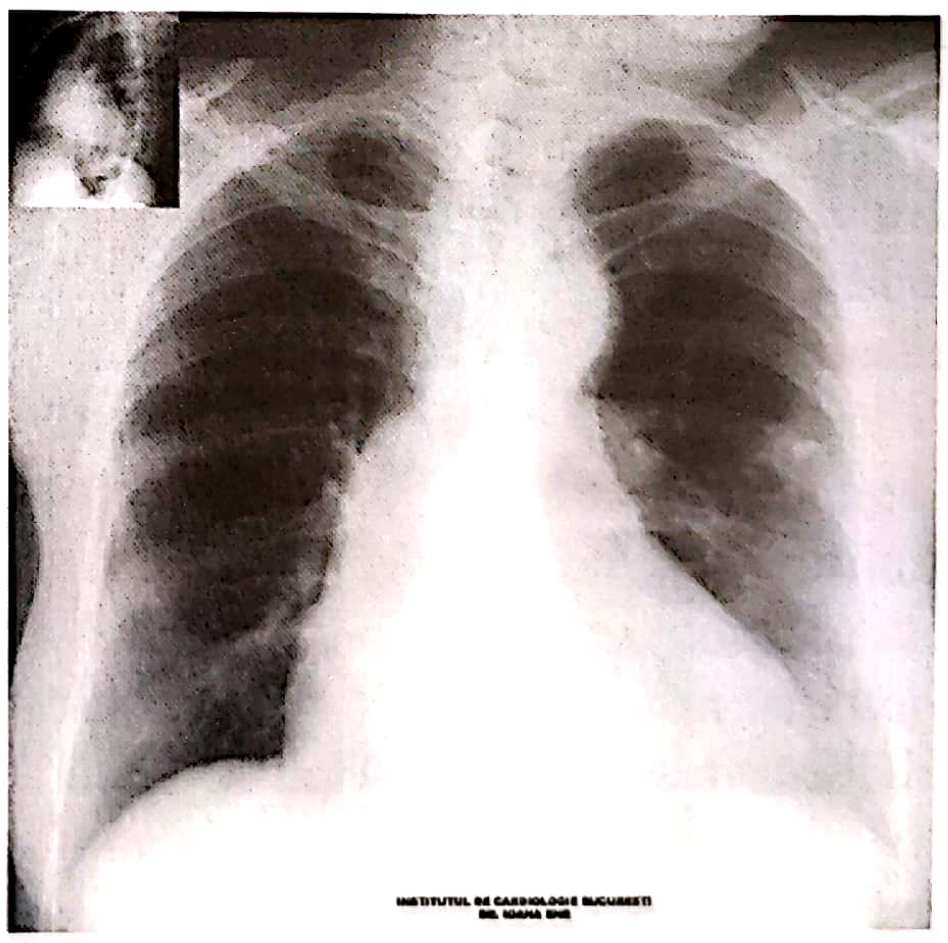

Fig. 10.41. Stenoza aortica (PA + OAS detaliu). Aorta ascendentă dilatată. Cord cu apex subdiafragmatic, arc inferior stâng alungit și convex (PA), VS suprapus pe coloana vertebrală în incidența OAS.

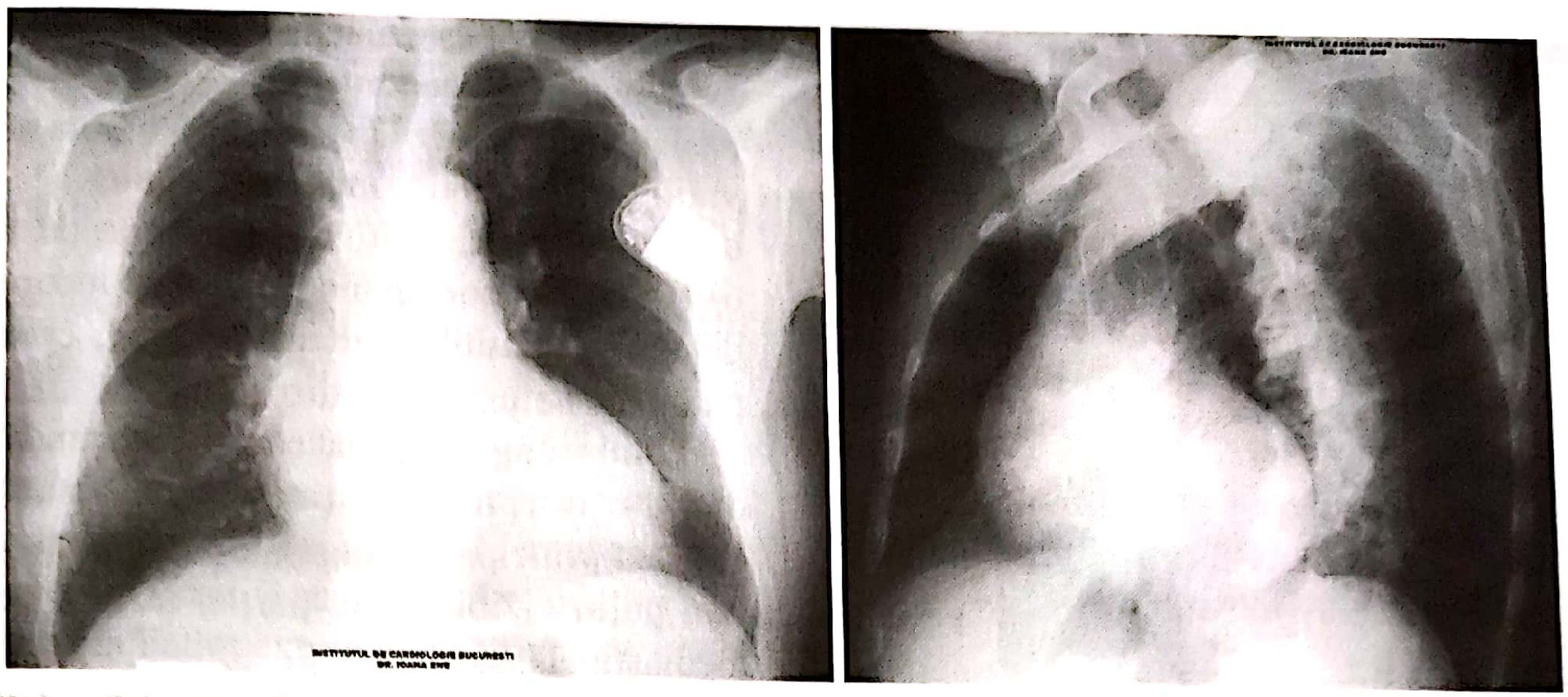

Fig. 10.42. Insuficiență aortică, pacemaker definitiv (PA + OAS). Aortă largă, opacă. Cord cu apex subdiafragmatic, VS mărit.

dispuse relativ orizontal. Dimensiunile şi opacitatea lor se reduc treptat spre periferia plămânului odată cu reducerea diametrului lor. La nivelul regiunii mijlocii drepte, uneori se poate vizualiza imaginea scizurii orizontale, ca o opacitate fină liniară ce poate fi urmărită de la peretele latero-toracic aproximativ în dreptul celui de al 4-lea arc costal orientându-se spre hil. Ea nu trebuie confundată cu o imagine vasculară (mai ales atunci când este parțial vizibilă, așadar, nu pe toată lungimea ei).

Regiunile inferioare. Bazele câmpurilor pulmonare prezintă imagini vasculare clar vizibile, având aspecte diferite astfel:

– în jumătatea internă, orientate de la hil în jos (caudal), mai groase, relativ paralele, părând a depăşi conturul diafragmului (datorită fenomenului de sumație şi anatomiei diafragmului);

– în jumătatea externă: imagini vasculare ramificate, mai subțiri şi cu traiect divergent spre periferia plămânului.

IMAGINEA HILURILOR (Fig. 10.28)

Radiologic hilurile sunt reprezentate de: opacități intense, net conturate, relativ omogene, cuprinse aproximativ între extremitățile anterioare ale coastelor 2–4, au o dimensiune variabilă de circa 1,5–2 cm şi

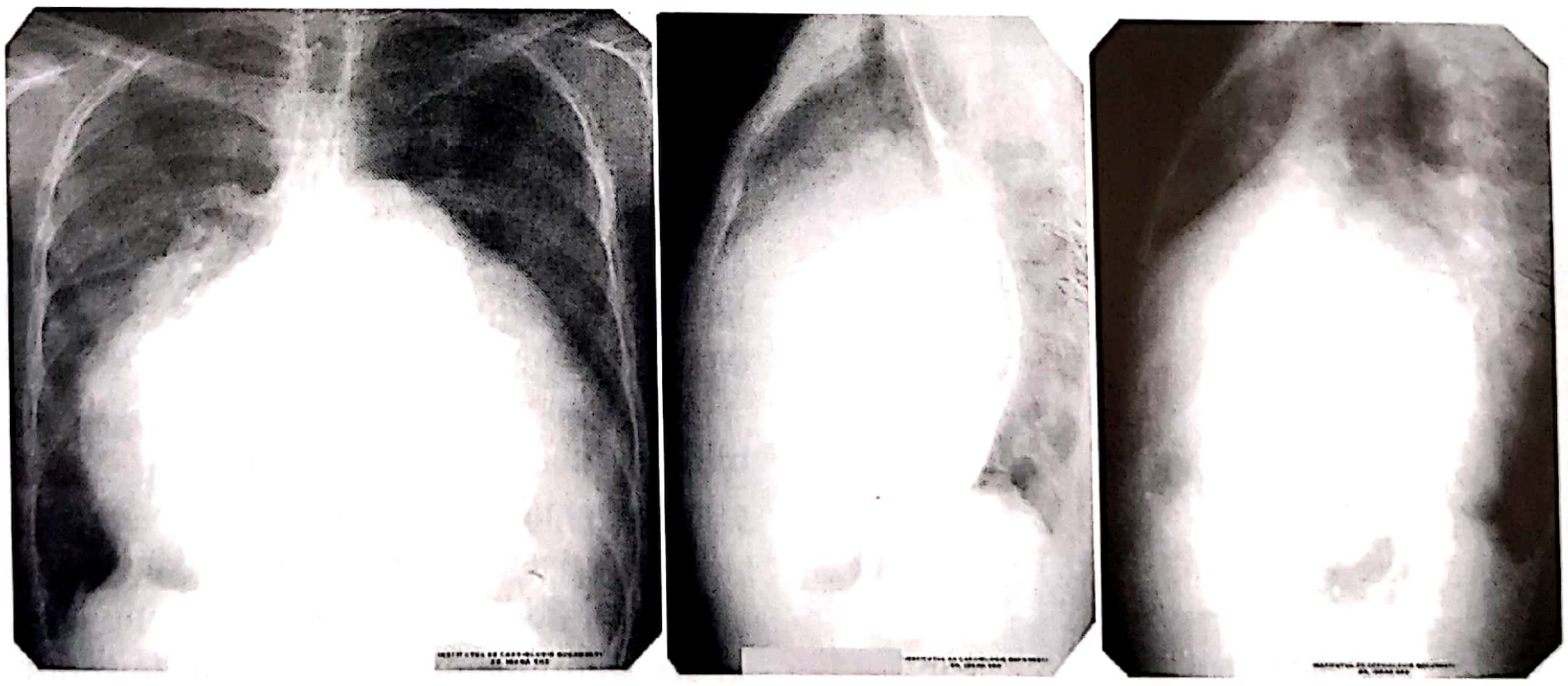

Fig. 10.43. Boala mitrală cu insuficiență tricuspidiană. Bombarea trunchiului AP. Cord global mărit predominant CD. Pe incidența de profil două treimi inferioare ale spațiului retrosternal opacifiate – VD + AD mărite.

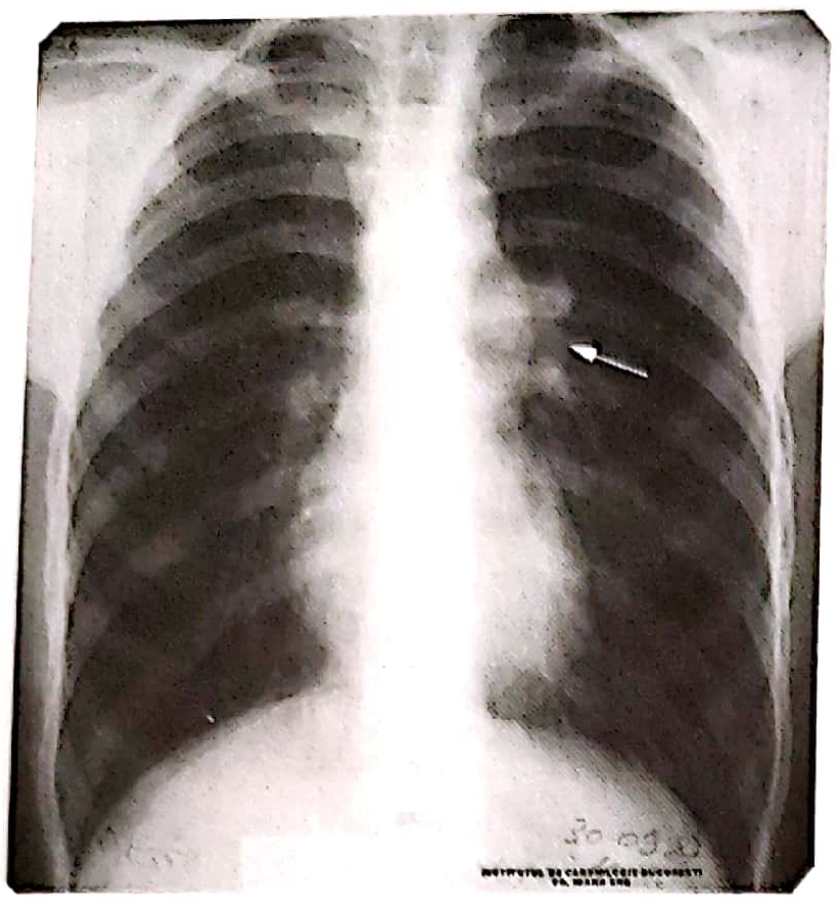

Fig. 10.44. Stenoză pulmonară. Cord în „picătură". Bombarea trunchiului AP. Creşterea ariei de proiecţie a hilului stâng. Hil drept gracil. Aspect de olighemie pulmonară.

corespund arterelor pulmonare (ramurile principale drepte şi stângi precum şi ramurile lor lobare).

Opacitatea realizată de hilul pulmonar este rezultatul unui fenomen tipic de suprapunere şi deci de sumaţie a imaginii elementelor anatomice aflate la acest nivel, elementul principal fiind constituit de arterele pulmonare şi ramurile lor lobare. Venele, limfaticile, bronhiile, ţesutul conjunctiv, repliurile pleurale au o participare mai redusă la formarea imaginilor hilare. Pe examenul radiologic standard sunt vizibile doar porţiunile extrapericardice ale arborelui arterial pulmonar, porţiunea intrapericardică putând fi vizualizată doar angiografic.

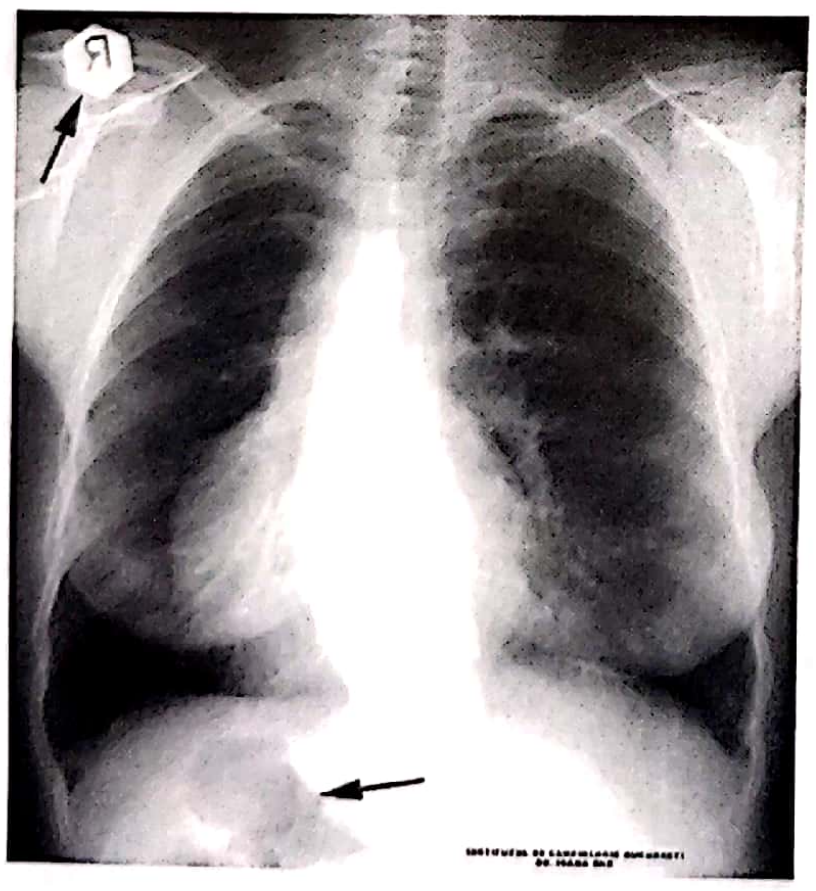

Fig. 10.45. Situs inversus total (dextrocardie în „oglindă"). Fornixul gastric subdiafragmatic drept. Hemidiafragm stâng proiectat cranial de cel drept (ficat subdiafragmatic stâng).

Hilul drept este mai jos situat decât cel stâng, artera fiind hipobronşică (anterior şi inferior faţă de bronhia principală dreaptă), are aspect de virgulă inversată, este vizibil în totalitate, între hil şi marginea cordului se delimitează un spaţiu transparent de aproximativ 6–10 mm ce corespunde bronhiei lobare inferioare, denumit „spaţiul intercardio-hilar", cu semnificaţie patologică atunci când dispare.

Hilul stâng este situat cu 1–2 cm cranial faţă de hilul drept, este epibronşic (artera este situată cranial de bronhia principală stângă), are aspect de virgulă, este mai puţin vizibil, fiind parţial mascat de opacitatea mediastinală.

N.B. Un hil stâng mai jos decât cel drept este întotdeauna patologic (ex. fibrozele secundare).

Imaginea hilară este mai bine individualizată bilateral doar la indivizii cu torace lung, ce au opacitatea cordului dispusă median şi diafragmele jos situate.

Din hil pornesc spre câmpurile pulmonare numeroase opacităţi liniare ce reprezintă ramificaţiile vasculare lobare, segmentare, lobulare etc., cu un calibru din ce în ce mai redus spre periferia câmpurilor pulmonare, opacităţi ce formează „desenul vascular pulmonar" care este mai bine vizibil parahilar şi mai estompat spre periferia plămânului.

CARACTERISTICILE RADIOLOGICE ALE ARTERELOR ŞI VENELOR

Arterele: prin structura pereţilor lor, predominant musculară, au o densitate mai mare, fiind mai absorbante pentru razele Roentgen – deci mai opace pe radiografie, au un traiect radiar, se dicotomizează.

Venele: au peretele mai subţire, au tendinţă la traiect orizontal, nu se dicotomizează, ramurile venoase fiind imergente (ramuri ce vin lateral şi se varsă pe unul sau pe ambele contururi ale unei vene mai mari).

Pe examenul radiologic venele sunt greu discociabile de arterele pulmonare, fiind vizibile angiografic prin secvenţa opacifierii lor.

Limfaticele: au dimensiuni reduse şi pereţi subţiri.

Bronhiile: au pereţi subţiri, conţin un lumen aerat.

Atât limfaticele, cât şi bronhiile sunt puţin absorbante în calea fascicolului de raze, confundându-se cu parenchimul pulmonar.

Tabelul 10.1.

Artere	Vene
● opacitate omogenă de intensitate medie ● contur net (bine trasat), se divid către periferie prin dicotomizare ● prinse pe secțiune (ortograd), aspect de „pastilă vasculară"	● opacitate neomogenă de intensitate redusă ● contur mai slab delimitat, au traiect ceva mai sinuos și nu se dicotomizează

Circulația bronșică sau nutritivă este foarte gracilă, urmărește bronhiile, de obicei nu are reprezentare radiologică. Devine vizibilă atunci când se dilată, ca de exemplu în tetrada Fallot extremă, cu atrezie de arteră pulmonară și circulație bronșică de supleere.

DIN PUNCTUL DE VEDERE AL IMAGINILOR VASCULARE ESTE IMPORTANT DE REȚINUT ȘI TOTODATĂ DE DIFERENȚIAT:

1. **Imaginea opacităților rotund-ovalare**, bine conturate, omogene, dispuse de obicei hilar ce reprezintă imagini arteriale văzute ortograd, denumite și „pastile vasculare" (**Fig. 10.29**). Ele trebuie diferențiate:
   a) de calcificările nodulare limfatice care sunt neomogene și cu contur mai neregulat;
   b) de imaginile bronhiilor prinse ortograd ce au aspectul unor opacități liniare circulare cu conținut transparent (aeric).
2. **Imaginile pseudocavitare** formate prin întretăierea ramurilor vasculare în special spre vârfuri. Ele trebuie diferențiate de imaginile cavitare propriu-zise care au transparență crescută față de parenchimul pulmonar adiacent.

Studiul corect al perfuziei pulmonare se efectuează în inspir maximum, pe o radiografie în incidență postero-anterioară. Inspirul maximum este necesar pentru o mai bună individualizare a imaginilor vasculare (prin aportul crescut de sânge spre câmpurile pulmonare, crește opacifierea lor).

În legătură cu circulația pulmonară normală trebuie cunoscut faptul că există o zonă din plămânul normal unde vasele nu se văd, pentru că la acest nivel vascularizația este reprezentată numai de rețeaua capilară, de dimensiuni prea mici pentru a putea forma o imagine radiologică. Această zonă poartă numele de *„mantaua pulmonară"* (bandă transparentă de 1,5–2 cm lățime paralelă cu peretele lateral toracic), în care, în mod normal, nu se văd imagini vasculare.

1.9. Mărirea individuală a cavităților cordului

1.9.1. Atriul stâng (AS)

AS este cavitatea cordului situată cel mai în spate și mai cranial. În incidența de față se proiectează în centrul opacității cardiace, iar în incidența de profil în segmentul superior al marginii posterioare, în raport de contiguitate cu banda opacă a esofagului baritat. Sensurile de mărire ale AS în plan frontal sunt: 1) cranial, 2) lateral spre stânga, 3) lateral spre dreapta, 4) excepțional caudal. În plan sagital atriul stâng se poate dezvolta doar 5) posterior (anterior nu poate crește, deoarece întâlnește rezistența cavităților drepte și a sternului).

Practic exista 5 sensuri de mărire:

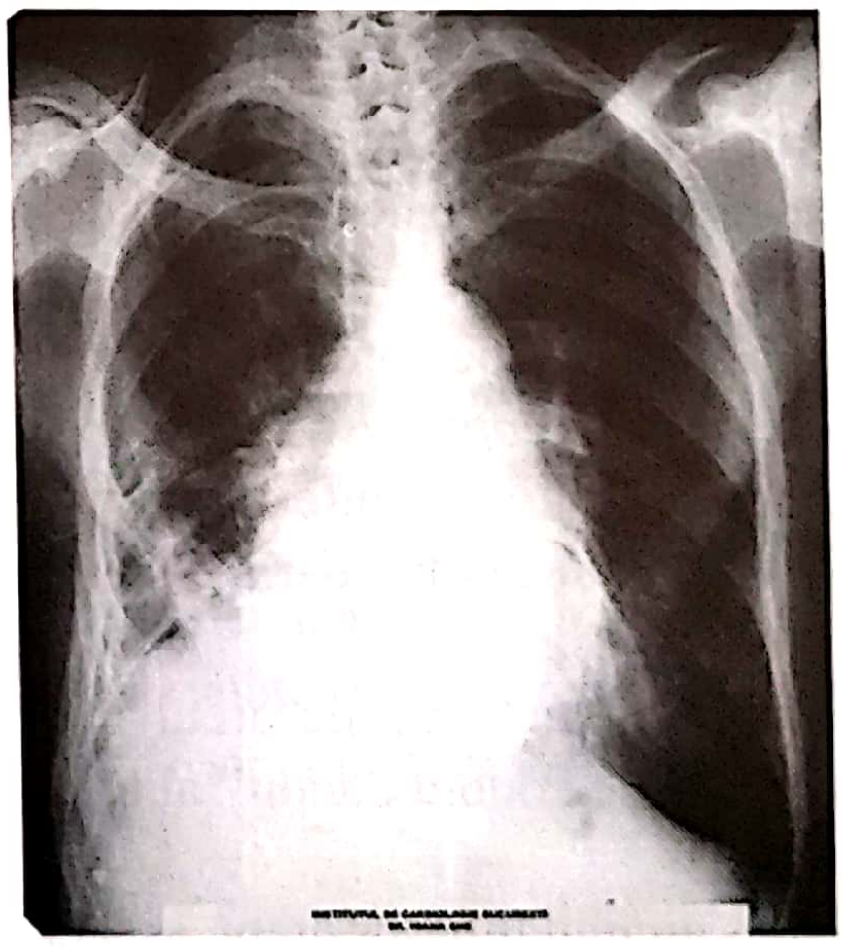

Fig. 10.46. Dextrocardie secundară unei pahipleurite drepte retractile.

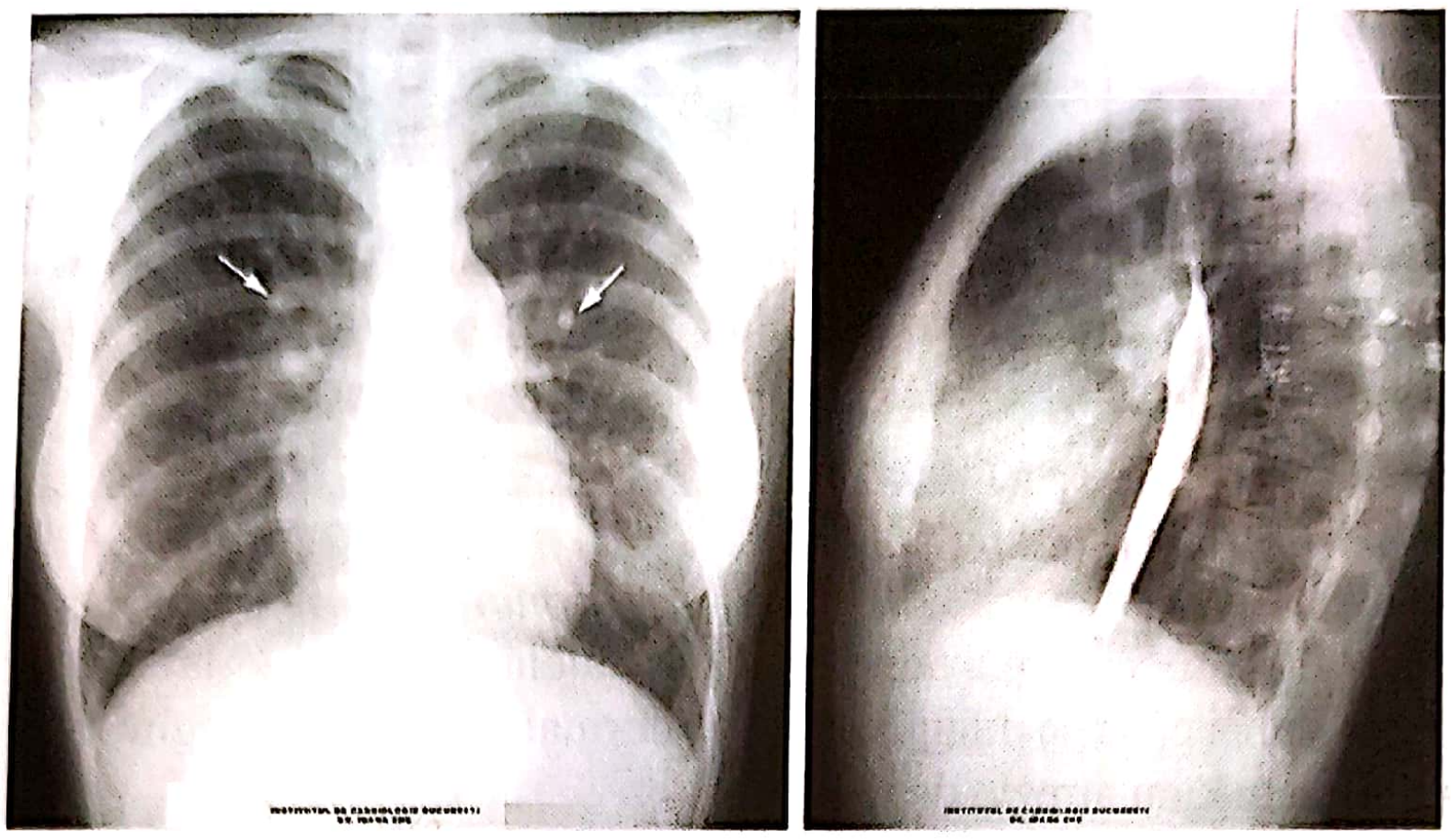

Fig. 10.47. Comunicare interatrială. Aortă în limite normale, bombarea trunchiului arterei pulmonare, cord cu apex supradiafragmatic (mărire de cord drept), AS şi VS în limite normale, hiluri largi – opace cu „pastile vasculare" (circulaţie pulmonară de debit).

1) ***Cranial.*** Deşi conturul superior al atriului stâng este practic „înecat" în celelalte structuri mediastinale, există totuşi un marker ce permite aprecierea creşterii în acest sens, şi anume bifurcaţia traheei (**Fig. 10.39, 10.40**). Peretele postero-superior al atriului stâng se insinuează în bifurcaţia traheei, mărind unghiul format de cele două bronhii principale. Atriul stâng fiind situat mai mult spre stânga, are totdeauna tendinţa de a „cranializa" în special bronhia principala stângă, astfel unghiul de bifurcaţie al traheei se măreşte asimetric, prin orizontalizarea ramului stâng. Acest fapt poate atrage după sine tulburări de ventilaţie a plămânului stâng.

2) ***Lateral spre stânga.*** Creşterea în acest sens este obiectivată prin bombarea urechiuşei stângi (US) la nivelul treimii inferioare a arcului mijlociu stâng. Aprecierea măririi dimensiunii US este importantă, deoarece reprezintă calea de abord chirurgical în comisurotomia mitrală pe cord închis.

3) ***Lateral spre dreapta.*** Atriul stâng ajunge să se proiecteze la nivelul arcului inferior drept al opacităţii cordului. În funcţie de gradul măririi sale, poate apărea astfel:

a) paralel şi medial faţă de arcul inferior drept, denumit aspectul de „dublu contur" al arcului inferior drept ;

b) suprapus arcului inferior drept, aspect ce poate fi asemănat cu un 3 inversat (**Fig. 10.38**), format din două hemiarcuri; este important de reţinut faptul că hemiarcul superior corespunde atriului stâng, iar cel inferior atriului drept – acest fapt permite diagnosticul diferenţial al măririlor de AS şi AD;

c) marginal, aproape pe toată întinderea arcului inferior drept, aspect mai rar întâlnit în cazurile cu măriri anevrismale ale atriului stâng.

1) ***Caudal***, nu ajunge decât excepţional tangent cu diafragmul, doar atunci când are dimensiuni anevrismale şi niciodată mărit izolat (doar în contextul măririi concomitente a celorlalte cavităţi).

2) ***Posterior.*** AS poate să se dezvolte către spaţiul retrocardiac care conţine ţesuturi laxe. Incidenţa de elecţie pentru estimarea creşterii dimensiunilor atriului stâng este incidenţa de profil cu esofag opacifiat cu bariu (**Fig. 10.30**).

În dezvotarea sa posterioară, se descriu 4 etape ale măririi atriului stâng corespunzător modificării raportului cu esofagul şi anume:

1. atriul stâng determină amprenta pe marginea anterioară a esofagului care rămâne în axul său;

2. atriul stâng împinge esofagul scoţându-l din axul său, care rămâne proiectat înaintea corpilor vertebrali (**Fig. 10.38**);

3. esofagul este deplasat dorsal proiectându-se în spatele marginii anterioare a corpilor vertebrali toracali (**Fig. 10.43b**);

4. atriul stâng îşi continuă deplasarea posterior, împingând lateral esofagul, eventual depăşindu-l (**Fig. 10.40b**) şi putând ajunge uneori până la peretele

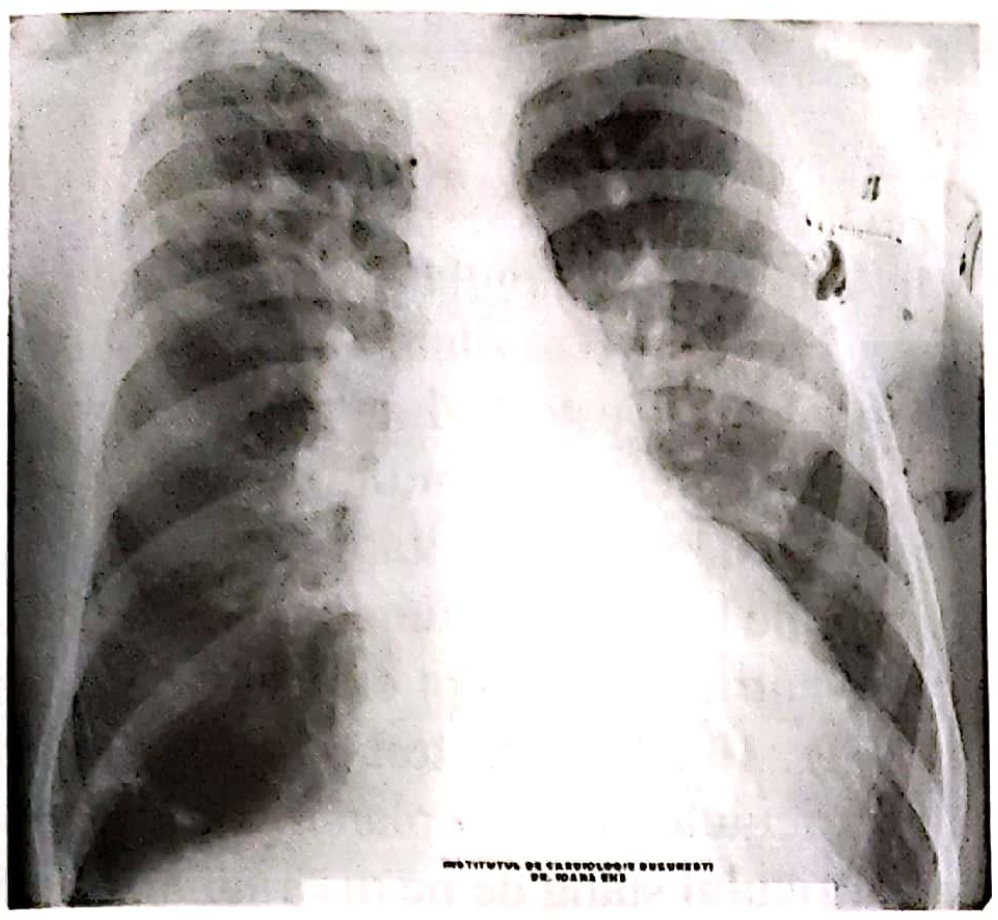

Fig. 10.48. Comunicare interventriculară. Bombarea moderată a trunchiului arterei pulmonare, cord cu mărire de VS şi de cord drept; hiluri vasculare largi, opace, circulaţie pulmonară de debit şi de rezistenţă (sărăcirea vascularizaţiei în periferia plămânului).

toracic posterior. Această etapă corespunde atriului stâng anevrismal. În incidenţa de profil, atriul stâng se proiectează în spatele esofagului baritat, iar în incidenţa de faţă esofagul baritat nu mai apare în axul său median, ci este deviat lateral, mai frecvent spre stânga.

Cuantificarea măririlor de atriu stâng în funcţie de aspectul profilului baritat este utilă aprecierii gradului de baraj mitral, fără a fi însă un etalon.

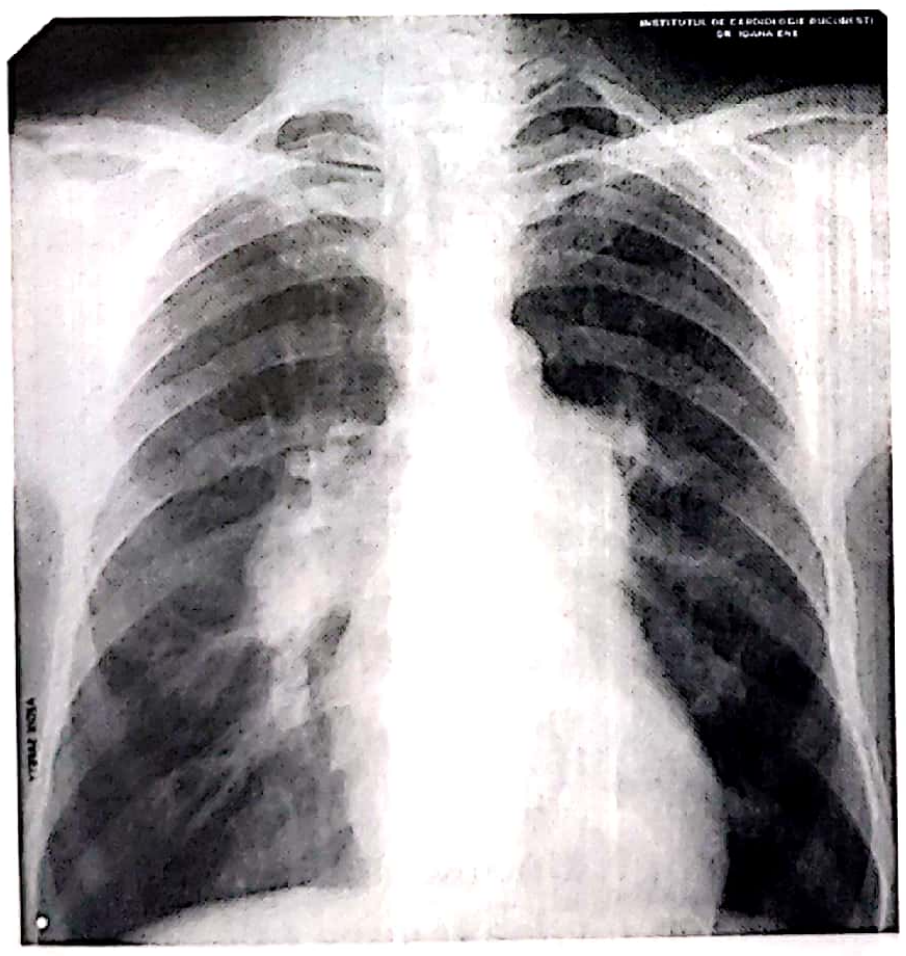

Fig. 10.49. Sindrom Eisenmenger la o comunicare interventriculară cu hipertensiune arterială pulmonară majoră – inversare de şunt (dreapta-stânga). Radiologic: bombarea trunchiului arterei pulmonare, cord cu mărire de CD şi VS, artere pulmonare centrale dilatate anevrismal, cu reducerea lor spre periferie.

Etiologia măririlor elective de atriu stâng: a) creşterea presiunii din atriul stâng datorită stenozei mitrale, mixomului intraatrial stâng, insuficienţei ventriculului stâng etc., b) creşterea volumului circulant din insuficienţa mitrală, defectul cu şunt stânga- dreapta etc.

Factorii de eroare în interpretarea măririi atriului stâng:

1. *Diametrul antero-posterior al toracelui*:

a) în tipurile de torace cu diametrul antero-posterior crescut (spaţiul retrocardiac fiind de dimensiuni crescute, atriul stâng trebuie să se dilate mult, până ce determină o mică amprentă pe esofagul baritat);

b) invers, dacă diametrul antero-posterior al toracelui este redus, atriul stâng lasă o discretă amprentă pe esofag chiar fără a fi mărit.

2. *Configuraţia atriului*. Atriul stâng de dimensiuni crescute se dezvoltă fie preponderent în axul antero-posterior (mai frecvent), fie în sens cranio-caudal, situaţie în care amprenta lăsată pe esofag este mai puţin bine exprimată, dar pe o lungime mai mare.

3. *Vicii de poziţionare*. Este absolut necesară o poziţionare corectă atât în incidenţa de faţă, cât şi în cea de profil cu esofag baritat. În incidenţa de faţă orice inclinaţie sau rotaţie ventrală sau dorsală şi orice rotaţie laterală (dreapta sau stânga) pot masca sau accentua arcurile laterale ale opacităţii cardio-vasculare.

În incidenţa de profil, nerespectarea unghiului de 90° (pacientul poziţionat perfect perpendicular pe film) modifică raporturile atriului stâng cu esofagul. Datorită efectului de paralaxă, atriul stâng se proiectează fals în spatele esofagului.

4. *Examenul radiologic la copii*. Laxităţile specifice (crescute) şi cooperarea dificilă nu permit o evaluare certă a dimensiunilor AS. Bolile congenitale cardiace cu atriul stâng mărit electiv sunt foarte rare la copii **[5]**.

1.9.2. Atriul drept

Este o cavitate cu perete subţire, motiv pentru care toate celelalte cavităţi „îi opun rezistenţă" şi nu poate creşte decât într-o singură direcţie, respectiv lateral spre dreapta.

Este cavitatea cea mai apropiată de diafragm (cea mai caudală), astfel încât mărirea atriului drept are tendinţa de a aşeza cordul cât mai bine pe diafragm.

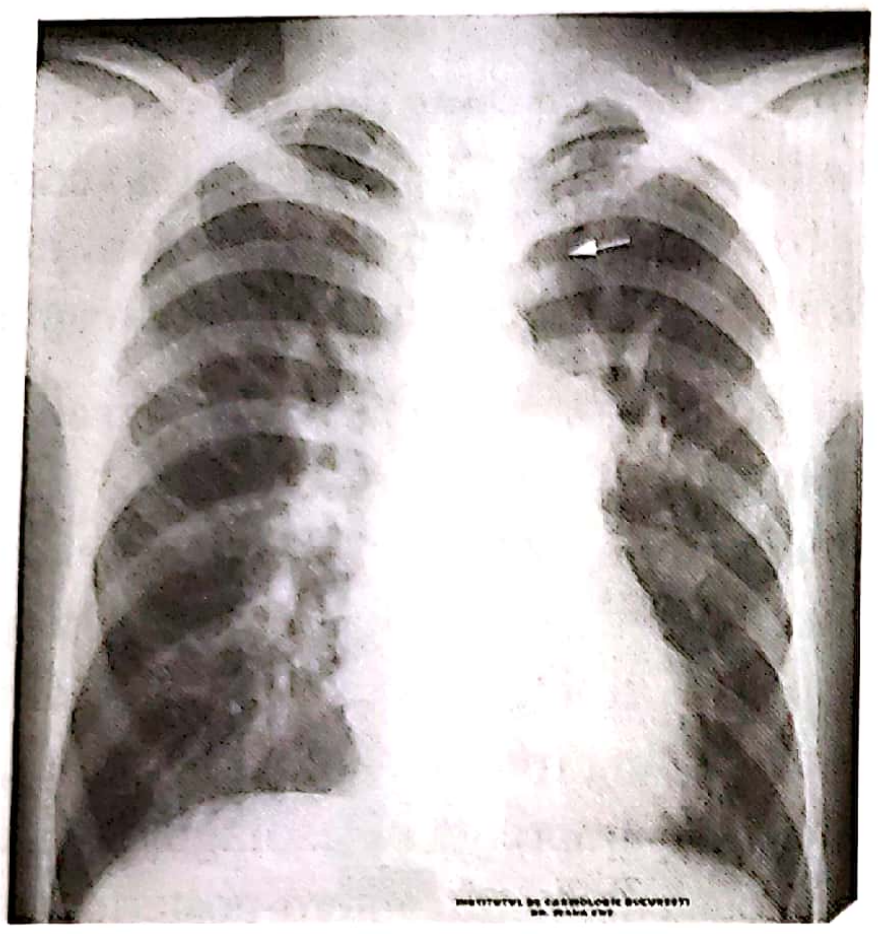

Fig. 10.50. Drenaj venos pulmonar aberant total (cateterism: trunchiul venos brahio-cefalic stâng + DSA). Mediastin superior lărgit spre stânga (conduct colector venos pulmonar), buton aortic „șters” secundar bombării trunchiului AP, cord cu apex supradiafragmatic (preponderență CD), AS și VS în limite normale, circulație pulmonară încărcată prin debit.

În incidența de față, mărirea atriului drept se vizualizează prin bombarea arcului inferior drept și prin modificarea consecutivă a unghiului cardio-frenic adiacent, care, din ascuțit (aspectul normal), devine inițial drept, ulterior obtuz (**Fig. 10.31**).

N.B. Măririle elective de ventricul drept sau de atriu drept sunt rare, fiind de obicei asociate și atunci termenul este de „mărire de cord drept”. Este de reținut că un cord foarte mare, etalat pe diafragm, este cel mai adesea un cord cu componentă dreaptă mare.

Exemplul cel mai pregnant de cord cu apexul supradiafragmatic secundar măririi ventriculului drept este tetrada Fallot, cu aspectul radiologic clasic de „cord în sabot”, deoarece la aspectul de apex supradiafragmatic se adaugă și ștergerea arcului mijlociu secundar hipoplaziei trunchiului arterei pulmonare (**Fig. 10.54**).

Pe radiografia de profil atriul drept nu are o expresie atunci când este de dimensiuni normale. În creșterea dimensiunilor atriului drept se produce o „umplere” a spațiului retrosternal, cranial față de proiecția ventriculului drept. În incidența OAS atriul drept se proiectează în segmentul cranial al marginii anterioare a opacității cardiace.

Ventriculele. Arcul inferior stâng în incidența de față mai poartă denumirea de „arcul ventriculelor”.

1.9.3. Ventriculul drept

Schematizat, are o formă trapezoidală. Este o cavitate mai mică decât ventriculul stâng, situată anterior față de acesta și putând contribui la formarea apexului cardiac. Este o cavitate invizibilă pe radiografia de față atunci când este de dimensiuni normale, fiind situată în vecinătatea segmentului cel mai cranial al arcului inferior stâng al opacității cardiace și neajungând să participe la formarea lui. În plan frontal, sensul de mărire a ventriculului drept este lateral spre stânga și cranial (**Fig. 10.32**). Sunt trei etape radiologice de mărire a ventriculului drept în plan frontal: – în I-a faza el ridică ventriculul stâng de pe diafragm dizlocându-l spre stânga, – în faza a II-a ventriculul drept se „revarsă” peste ventriculul stâng și astfel marginea externă a apexului este reprezentată de ventriculul drept, – în faza a III-a ventriculul drept include și ventriculul stâng în opacitatea sa. In incidența de profil dilatarea ventriculului drept se face în direcție anterioară, ventriculul stâng opunându-se deplasării sale posterioare. În mărirea de ventricul drept spațiul retrosternal inferior este ocupat. Incidența OAS evidențiază mărirea ventriculului drept la nivelul segmentului inferior al conturului anterior.

1.9.4. Ventriculul stâng

VS formează apexul radiologic cardiac, fiind situat în porțiunea caudală și dorsală a apexului anatomic.

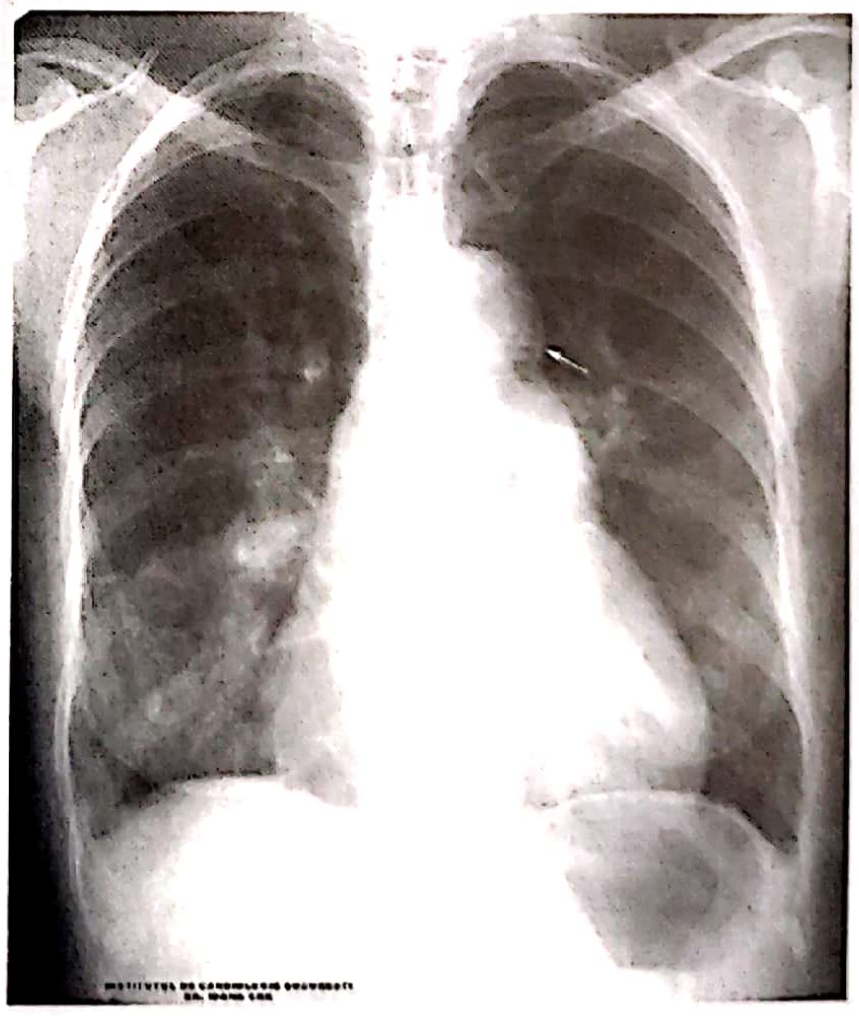

Fig. 10.51. Canal arterial persistent. Aortă discret lărgită cu fină calcificare la nivelul butonului aortic (săgeată), bombarea trunchiului AP, cord cu apex subdiafragmatic (VS mărit), CD mărit, circulație pulmonară de debit cu HTP.

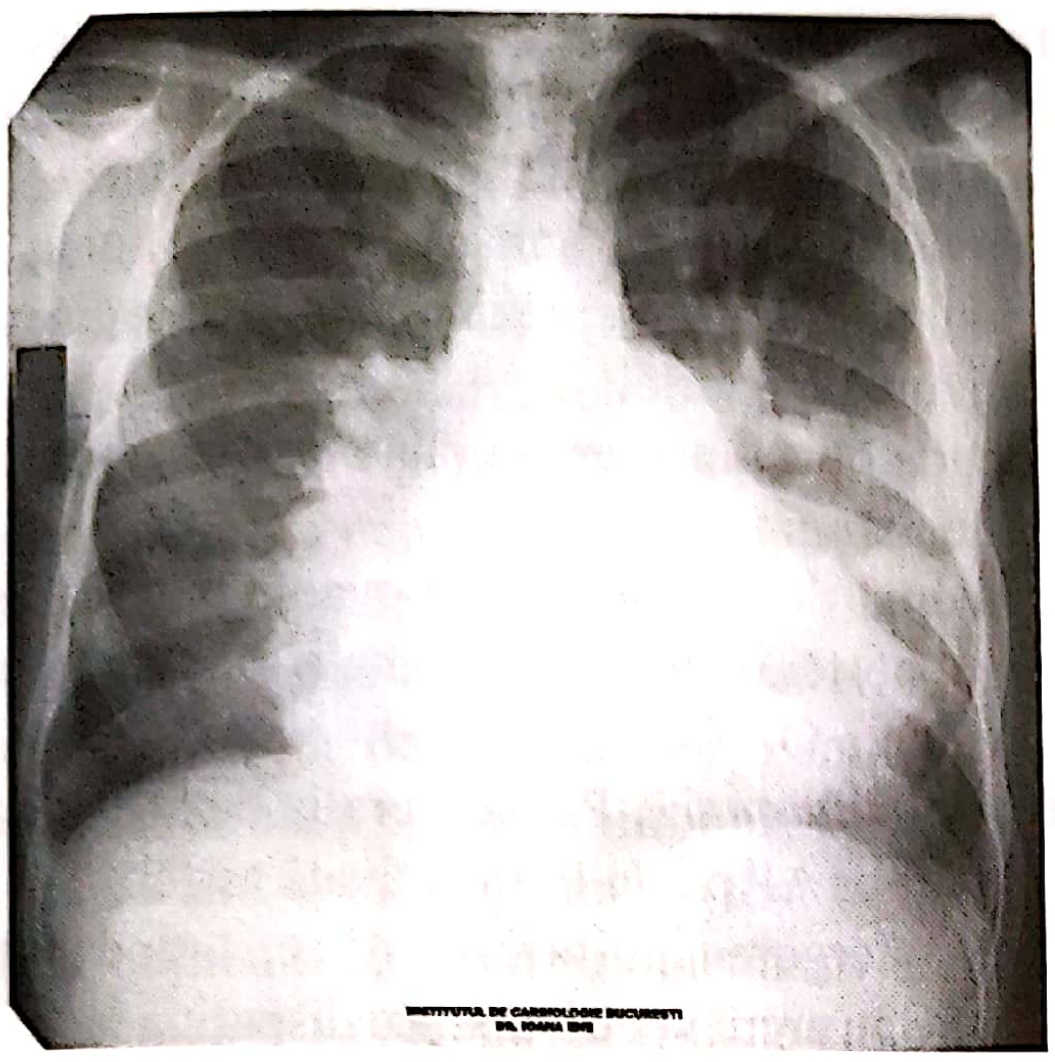

Fig. 10.52. Canal atrio-ventricular comun; circulație pulmonară încărcată prin debit, opacitate cardiacă mărită cu apex supradiafragmatic.

Incidențele utilizate pentru evidențierea măririi ventriculul stâng sunt: a) de față pentru arcul inferior stâng și b) de profil pentru segmentul imediat supradiafragmatic al marginii posterioare.

VS are sensuri de mărire diferite de cele ale ventricului drept, și anume: în plan frontal spre stânga și caudal, în plan sagital posterior și inferior.

Dilatarea ventriculului stâng se produce preponderent pe direcția axului său longitudinal și mai puțin în axul transversal. Această alungire a axului lung nu se produce niciodată în sens cranial, pentru că în acest sens se opune planșeul atrio-ventricular cu aparatul său valvular.

Pe radiografia de față, efectul creșterii în axul lung este alungirea și bombarea arcului inferior stâng al opacității cardiace. Secundar creșterii în axul lung, apexul cordului este „îngropat” în diafragm. În marile dilatări de ventriculul stâng (ca și în anevrismul ventriculului stâng cu localizare la vârf) (**Fig. 10.57**), apexul cordului fiind mult sub diafragm, vizualizarea lui poate fi facilitată de transparența fornixului gastric (**Fig. 10.15**). În plan sagital sensul de mărire al ventriculul stâng este posterior și inferior.

În incidența laterală, evaluarea și gradarea măririi ventriculul stâng sunt posibile folosind trei repere anatomice („triunghiul VCI” – **Fig. 10.33**), și anume:

1) punctul de intersecție al conturului ventriculului stâng (marginea posterioară și inferioară a opacității cordului) cu diafragmul;

2) punctul de intersecție a marginii posterioare a venei cave inferioare cu diafragmul (**Fig. 10.33**);

3) punctul de intersectare a marginii anterioare a esofagului cu diafragmul.

Sunt trei etape de dilatare a VS:

a) O mărire discretă deplasează punctul de intersecție a conturului posterior ventricular în spatele punctului de încrucișare dintre vena cava inferioară și diafragm. (Uneori în practică este dificil de apreciat exact poziția VCI, existând o variabilitate mare a poziției acestui vas).

b) O creștere în continuare a dimensiunilor determină suprapunerea conturului posterior al ventriculului stâng peste opacitatea esofagului baritat.

c) O dilatare și mai mare proiectează conturul ventriculului stâng în spatele esofagului către corpii vertebrali, uneori chiar posterior față de marginea anterioară a corpilor vertebrali.

N.B. Ventriculul stâng nu poate modifica poziția esofagului pentru că nu are raporturi de contiguitate cu el, fiind situat în stânga sa.

Concomitent cu deplasarea posterioară, ventriculul stâng se dezvoltă și caudal, vizualizându-se și pe incidența de profil, subdiafragmatic.

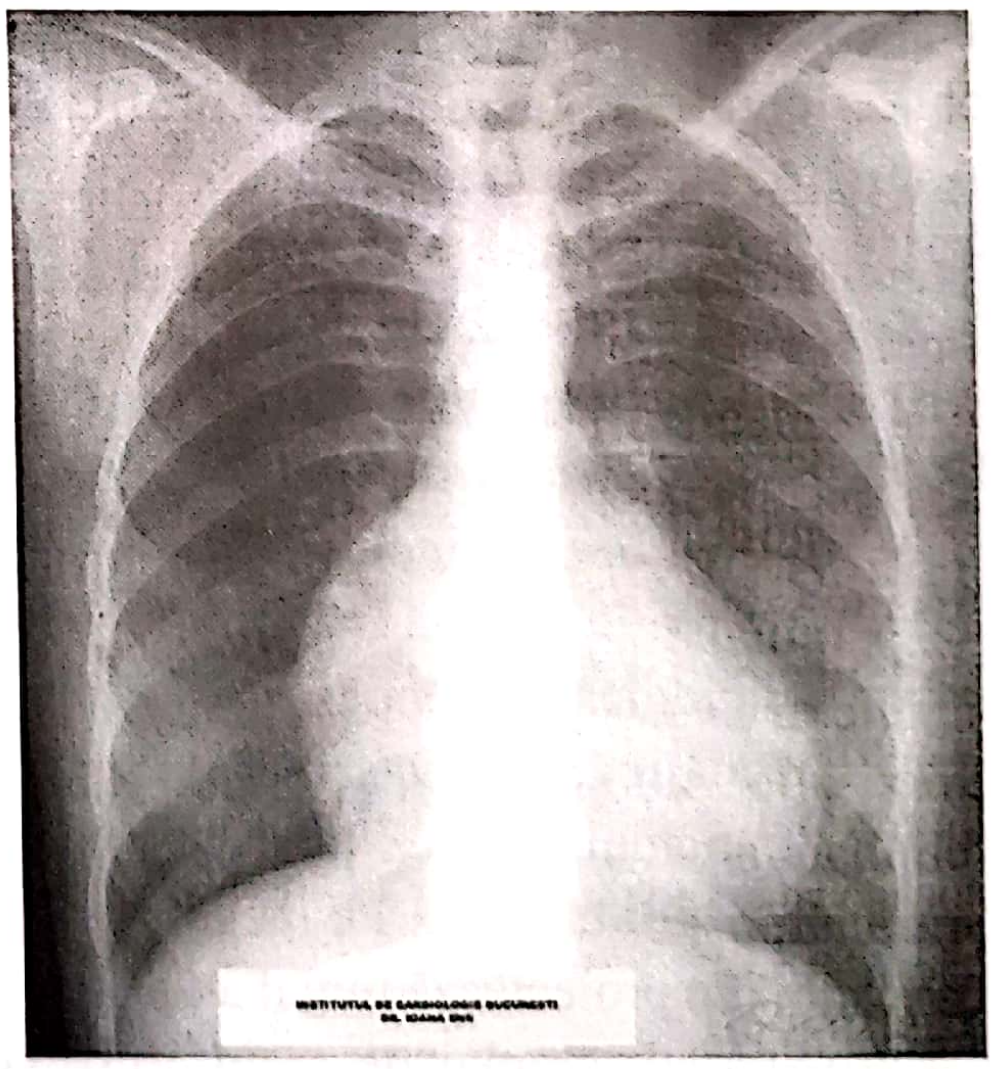

Fig. 10.53. Boala Ebstein: aspect de „minge de rugby”, pedicul vascular îngust, apex supradiafragmatic, AD mult mărit, hiluri gracile, circulație pulmonară redusă (olighemie).

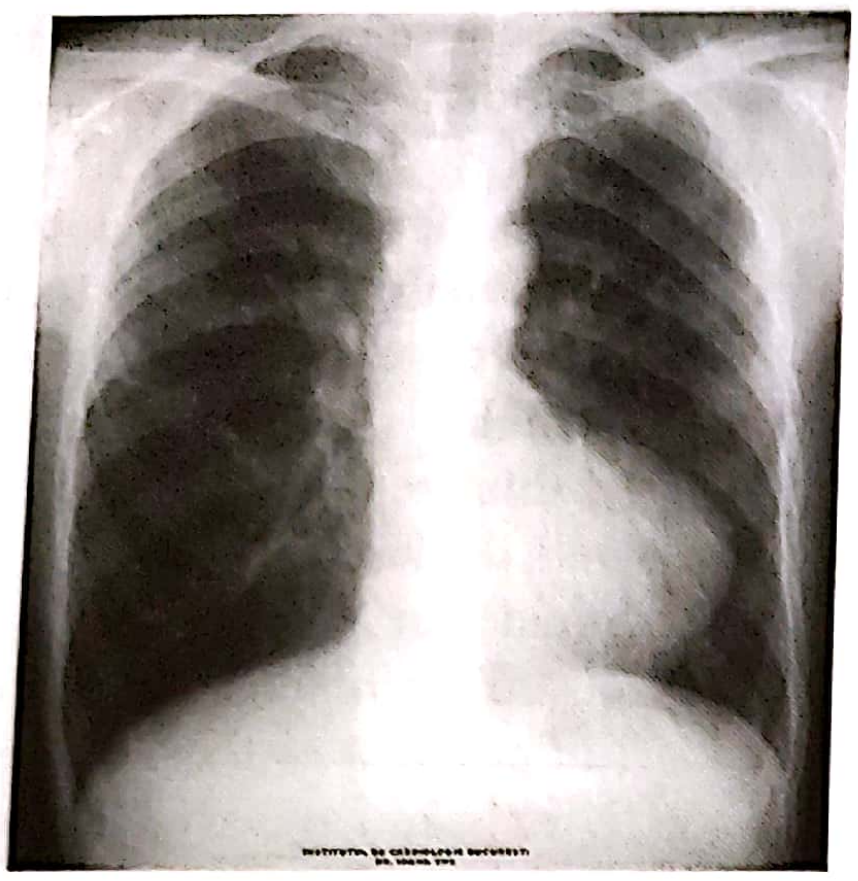

Fig. 10.54. Tetrada Fallot. Buton aortic pe stânga, accentuarea golfului cardiac, cord cu apex supradiafragmatic (mărire VD), hiluri gracile, circulație pulmonară redusă (olighemie).

1.10. Examenul radiologic al marilor vase

Aorta. Radiologic nu se poate vizualiza segmentul zero al aortei, respectiv emergența ei din ventriculul stâng. Aorta apare pe marginea opacității cardiovasculare la nivelul arcului superior drept (aorta ascendentă). Se poate apoi urmări segmentul orizontal al crosei aortice, respectiv conturul extern al porțiunii orizontale în proiecție ortogradă (butonul aortic).

În continuare poate fi urmărită aorta descendentă ca o bandă ce dublează pe stânga conturul corpilor vertebrali în incidența de față (**Fig. 10.34**), sau suprapus corpilor vertebrali în incidența de profil. Normal, butonul aortic se situează la circa 1,5 cm sub articulația sterno-claviculară stângă.

Artera pulmonară. Artera pulmonară are emergența anterior față de aortă, pe un traiect ascendent în spatele sternului, apoi se cudează posterior făcându-și mica sa crosă și se bifurcă. Nicio incidență radiologică nu permite evidențierea în totalitate a arterei pulmonare. Examinarea radiologică evidențiază la nivelul arcului mijlociu al opacității cardio-vasculare porțiunea cea mai cranială a trunchiului arterei pulmonare înainte de posteriorizarea și bifurcarea ei. Pe incidența de profil, artera pulmonară se proiectează inițial anterior de aortă (spațiul retro-sternal, cranial de arcul VD), apoi se posteriorizează, caudal față de imaginea crosei aortice.

Modificările de calibru ale marilor vase se materializează astfel:

Aorta. Bombarea arcului superior drept (cu ștergerea eventuală a incizurii dintre arcul superior și cel inferior) reprezintă mărirea aortei ascendente:

- modificarea de curbură (accentuarea bombării) a butonului aortic reprezintă dilatarea segmentului orizontal al aortei;
- banda opacă paravertebrală a aortei descendente este mai greu de etalonat.

Incidența de elecție pentru evaluarea creșterii de calibru al aortei pe toate segmentele sale intratoracice este incidența OAS.

Artera pulmonară. Pe radiografia de față creșterea dimensiunilor AP poate fi obiectivată astfel:

- prin ștergerea golfului cardiac, unind butonul aortic cu arcul ventricular, cu dispariția incizurilor de demarcație față de aceste arcuri;
- prin modificarea curburii arcului mijlociu, cu păstrarea respectivelor incizuri de demarcație.

Pe radiografia de profil modificarea de calibru a trunchiului de arteră pulmonară este vizibilă în porțiunea medie a marginii anterioare a opacității cardio-vasculare, cranial și în continuarea arcului VD.

1.11. Sindromul vascular pulmonar

Există un aforism al vechilor radiologi care spune că circulația pulmonară reprezintă „a cincea cavitate a cordului". Cunoscând aspectul radiologic normal al vascularizației pulmonare, se pot recunoaște ușor modificările cuprinse în cadrul unei entități patologice bine etalonate de radiologi, și anume, sindromul vascular pulmonar. Acest sindrom cuprinde modificările de calibru, număr și distribuție ale vaselor pulmonare.

Ipostazele posibile sunt creșterea sau scăderea circulație pulmonare, localizată sau generalizată **[7, 8]**.

1) Creșterea localizată a circulației pulmonare apare în unele anomalii vasculare focale (anevrisme intraparenchimatoase, fistule arterio-venoase pulmonare).

2) Creșterea generalizată a circulației pulmonare cuprinde două entități, și anume:

a. creșterea debitului arterial pulmonar (**Fig. 10.36**) secundar șuntului de tip stânga-dreapta, în care cordul drept și patul vascular pulmonar se încarcă cu un debit suplimentar de sânge (ex: DSA, DSV, PCA etc.)

b. staza (**Fig. 10.37**), care apare prin mecanism retrograd secundar unui obstacol mecanic existent în calea evacuării sângelui din plămân (stenoza mitrală, scăderea compleanței ventriculului stâng din insuficiența ventriculară, pericardita constrictivă etc.).

3) Reducerea localizată a circulației pulmonare apare în compromiteri de teritorii vasculare pulmonare (sechele pleuro-pulmonare, sclero-emfizem, trombo-embolism pulmonar etc.).

4) Reducerea generalizată a circulației pulmonare (olighemii) (**Fig. 10.35**), reprezintă un volum redus al circulației pulmonare atât în sectorul arterial, cât și în cel venos. Scăderea debitului poate fi secundară unui obstacol în expulzia sângelui din VD, unui ventricul drept insuficient, unui aport insuficient de sânge spre VD. Este întâlnită în hipoplazii sau stenozări ale arborelui arterial pulmonar, în afecțiuni cardiace congenitale cu debit scăzut pulmonar (ex. atrezie de tricuspidă, stenoza căii de ieșire a VD, tetrada Fallot, hipoplazie de VD etc.).

5) Creșterea calibrului vaselor pulmonare centrale, însoțită de reducerea calibrului vaselor periferice: HTP de rezistență (**Fig. 10.51**).

ASPECTUL RADIOLOGIC AL MODIFICĂRILOR CIRCULAȚIEI PULMONARE

Toate modificările fiziopatologice la nivelul circulației pulmonare au expresii radiologice bine statuate.

În interpretarea radiologică a modificărilor circulatorii pulmonare ținem cont de trei zone bine diferențiate, și anume: zona hilurilor pulmonare cu vase mari distribuitoare și colectoare (ramurile arterei pulmonare și cele patru vene pulmonare), zona pulmonară centrală sau „miezul" plămânului, care este teritoriul perihilar, și zona pulmonară periferică numită și „mantaua" pulmonară.

Modificările patologice ale circulației pulmonare îmbracă patru aspecte diferite: hipovascularizația, hipervascularizația, staza venoasă și hipertensiunea arterială pulmonară.

a) *Hipovascularizația* (olighemia) *pulmonară* (**Fig. 10.44, 10.53, 10.54**). Aspectul radiologic este de hiluri de dimensiuni și opacitate reduse, cu opacitățile vasculare înguste, reduse numeric, evidențiabile doar în regiunile perihilare, transparența pulmonară a câmpurilor pulmonare crescută (hipertransparență).

În malformații congenitale de tip agenezii sau hipoplazii ale arterelor pulmonare, va fi vizibilă doar circulația bronșică. Aspectul radiologic al arterelor bronșice se deosebește de cel al arterelor pulmonare prin faptul că au calibru mai redus și ramificații mai bogate (nu se dicotomizează ca arterele pulmoare).

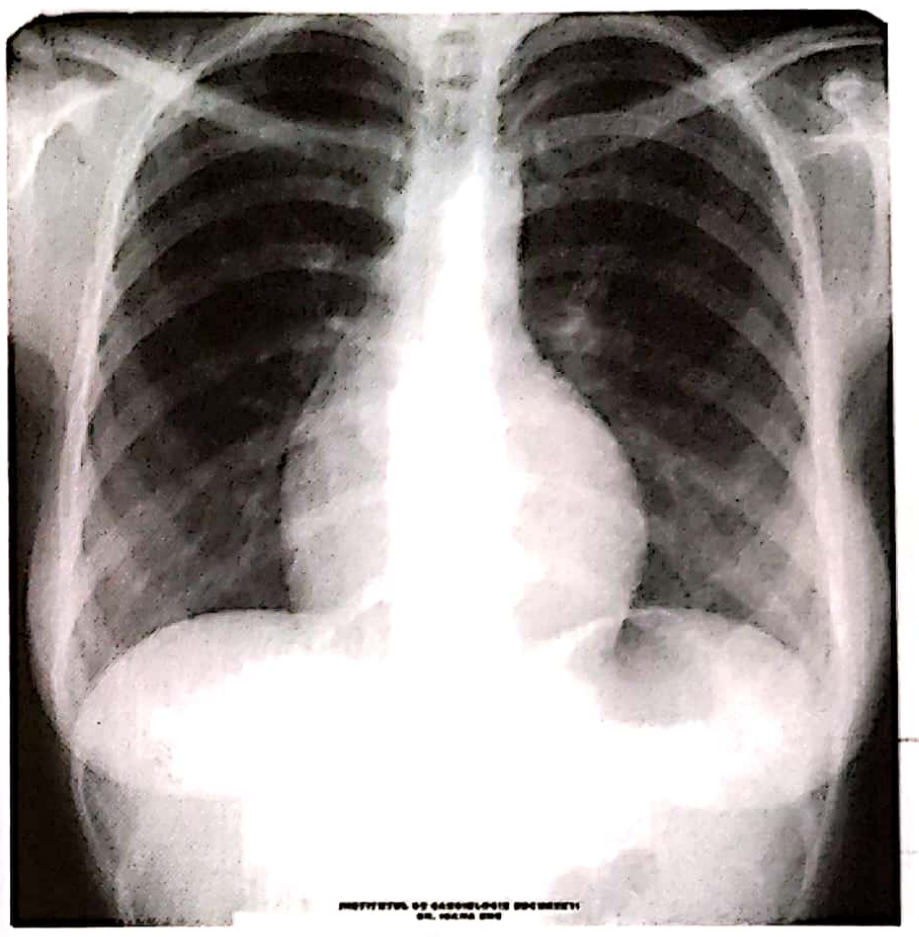

Fig. 10.55. Transpoziție corectată de mari vase. Incidență PA: pedicul vascular îngust (imposibilitatea identificării aortei ascendente la nivelul arcului superior drept, trunchi AP nedecelabil), cord cu apex supradiafragmatic (fals aspect de apex subdiafragmatic secundar ascensionării hemidiafragmului stâng - aerocolie); cord drept mărit.

b) *Hipervascularizația arterială pulmonară* (**Fig. 10.36, 10.47, 10.50, 10.52**) este secundară creșterii fluxului sanguin pulmonar. Aspectul radiologic este de hiluri de dimensiuni crescute, largi, opace, net conturate, cu pulsații active (**Fig. 10.10**), bine vizibile

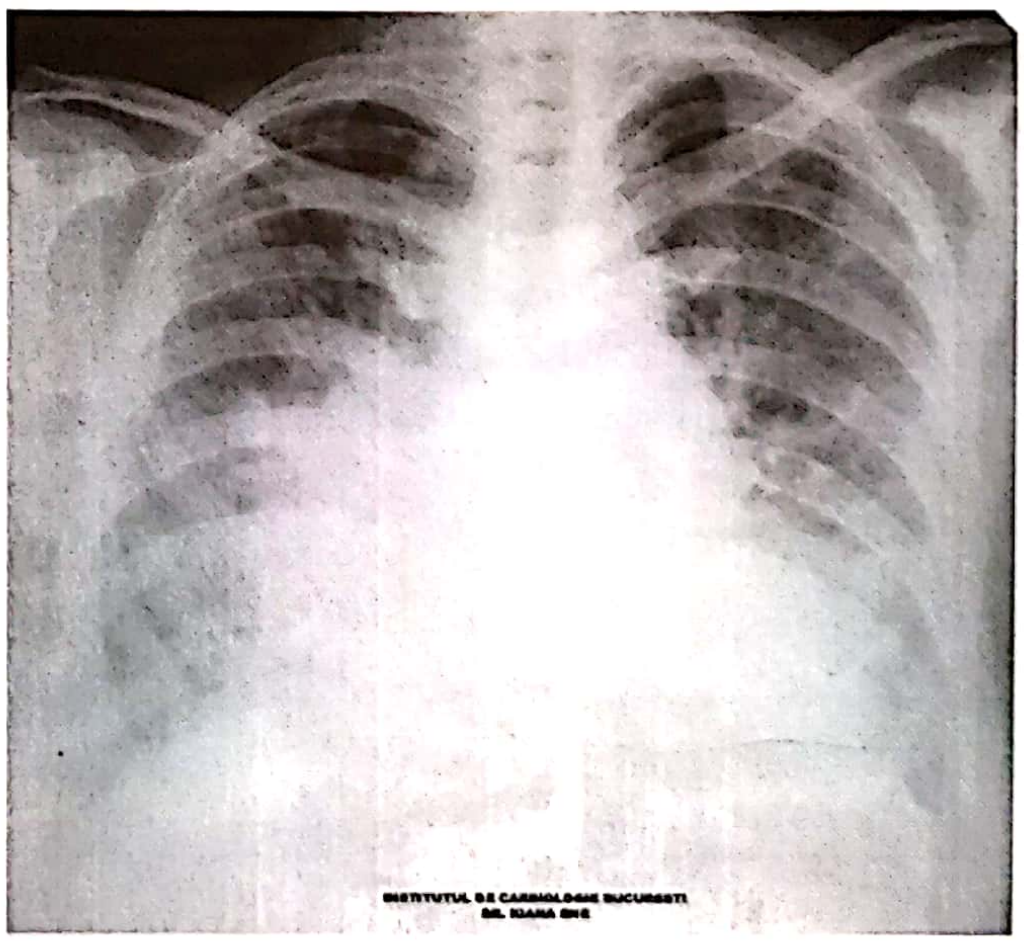

Fig. 10.56. Edem pulmonar acut. Dilatarea și estomparea imaginilor vasculare hilare. Multiple opacități micronodulare și nodulare pulmonare, parțial confluate.

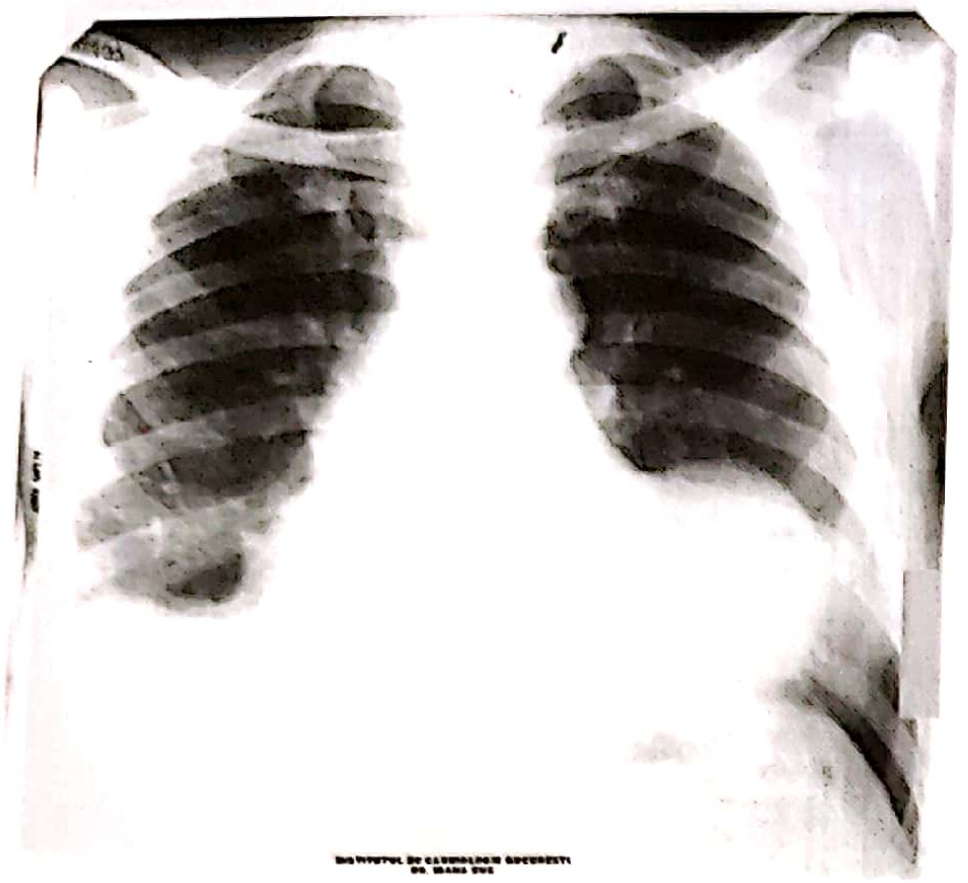

Fig. 10.57. Anevrism de VS.

la examenul fluoroscopic, imagini vasculare de calibru crescut, net conturate, bine vizibile până la periferia plămânului, cu un calibru relativ egal atât spre vârfuri, cât şi spre baze, transparenţa pulmonară scăzută uniform (secundar ramificaţiilor bogate arteriale), creşterea dimensiunii trunchiului AP, modificarea opacităţii cardiace corespunzătoare cardiopatiei respective.

c) *Hipertensiunea veno-capilară pulmonară* (**Fig. 10.37**). Aspectul radiologic este variabil în funcţie de gradul de dezvoltare şi de durata evoluţiei. În bolile cardiace cu hipertensiune venoasă pulmonară (stenoza mitrală congenitală strânsă, unele forme de decompensare a ventriculului stâng prin stenoză aortică severă, şunt mare stânga-dreapta interventricular etc.), capilarul este locul care suferă cel mai mult **[9]**. Fiind fragil, el cedează uşor şi apare extravazarea, fapt ce duce la apariţia semnelor radiologice de stază pulmonară, reprezentate de edemul interstiţial şi reacţia fibroasă interstiţială intrapulmonară. Interstiţiul pulmonar devine sediul unei extravazări atunci când presiunea intracapilară depăşeşte presiunea oncotică.

Pe măsură ce presiunea venoasă pulmonară creşte, aspectul radiologic se modifică:

1) În primele stadii de extravazare în interstiţiul pulmonar, edemul este redus de drenajul limfatic ce se opune pătrunderii lichidului în alveole. Aspectul radiologic este de estompare perivasculară cu creşterea opacifierii câmpurilor pulmonare predominant perihilar, îngroşarea pereţilor bronşici datorită edemului local cu un contur estompat (aprecierea pereţilor bronşici se poate face pe bronşiile prinse ortograd) şi cu redistribuţia circulaţiei spre câmpurile pulmonare superioare (vasele de la nivelul bazelor fiind mai afectate de edemul interstiţial, calibrul lor se reduce, astfel că vasele din regiunile superioare vor ajunge să aibă un diametru mai mare decât cele de la bază) (**Fig. 10.37, 10.38**).

2) Într-o fază de creştere mai accentuată a presiunii venoase pulmonare, interesarea interstiţiului devine mai evidentă **[10]**:

– În zonele superioare ale câmpurilor pulmonare edemul septurilor interalveolare apare sub forma unor opacităţi fine mai lungi, rectilinii, denumite linii Kerley.

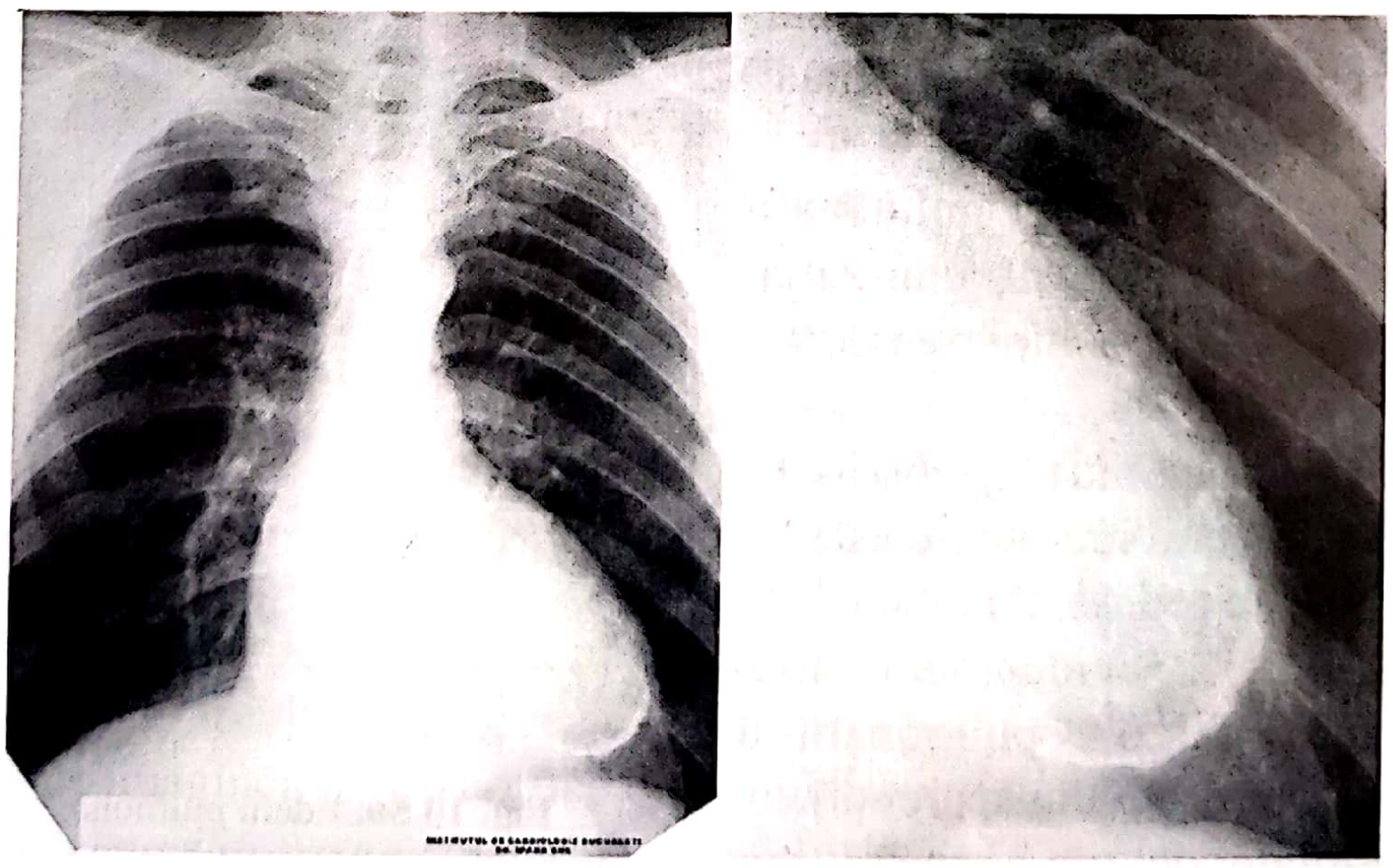

Fig. 10.58. Anevrism calcificat de VS. Infarct miocardic transmural vechi – calcificare arcuată la nivelul VS.

– În sinusurile costo-frenice, el apare sub forma unor opacităţi fine, liniare, orizontale, de 1–2 cm lungime, perpendiculare pe peretele latero-toracic, aşa numitele linii Kerley B (**Fig. 10.6**),

– La nivelul câmpurilor pulmonare mijlocii şi inferioare, edemul septal cu infiltarea interstiţiului peribronho-vascular periferic şi a celui perilobular determină un aspect reticulat ce poarta numele de linii Kerley C.

Iniţial, hilurile şi imaginile vasculare sunt de dimensiuni şi opacitate crescute. Apariţia transsudatului interstiţial determină ştergerea netităţii contururilor desenului pulmonar (estompare perivasculară).

3) Când presiunea venoasă atinge brusc valori foarte mari, apare transsudatul alveolar (edemul pulmonar), cu următoarele aspecte radiologice:

– „de geam mat”, respectiv opacităţi neomogene, difuz conturate, unele cu tendinţă la confluare (**Fig. 10.56**);

– semnul alveologramei aerice (alternanţa de opacităţi şi de transparenţe, ce corespund alveolelor normal aerate şi alveolelor umplute cu fluid) - uneori vizibile doar cu lupa; imaginile apar în regiunile perihilare extinzându-se spre cele periferice;

– edemul subpleural, reprezentat de îngroşarea fină şi uniformă a pleurei, cavitatea pleurală putând să conţină şi ea un strat fin de lichid (tipică este apariţia unei linii marginale axilare); în acest stadiu modificările edematoase pot prezenta variaţii mari de la o oră la alta. Apariţia liniilor Kerley atestă staza limfatică de însoţire.

Apariţia transsudatului alveolar în formele avansate este evidenţiată radiologic prin opacităţi micronodulare cu tendinţă la confluare perihilar şi bazal, asimetrice, la nivelul unuia sau al ambilor plămâni (de diferenţiat de focarele bronho-pneumonice).

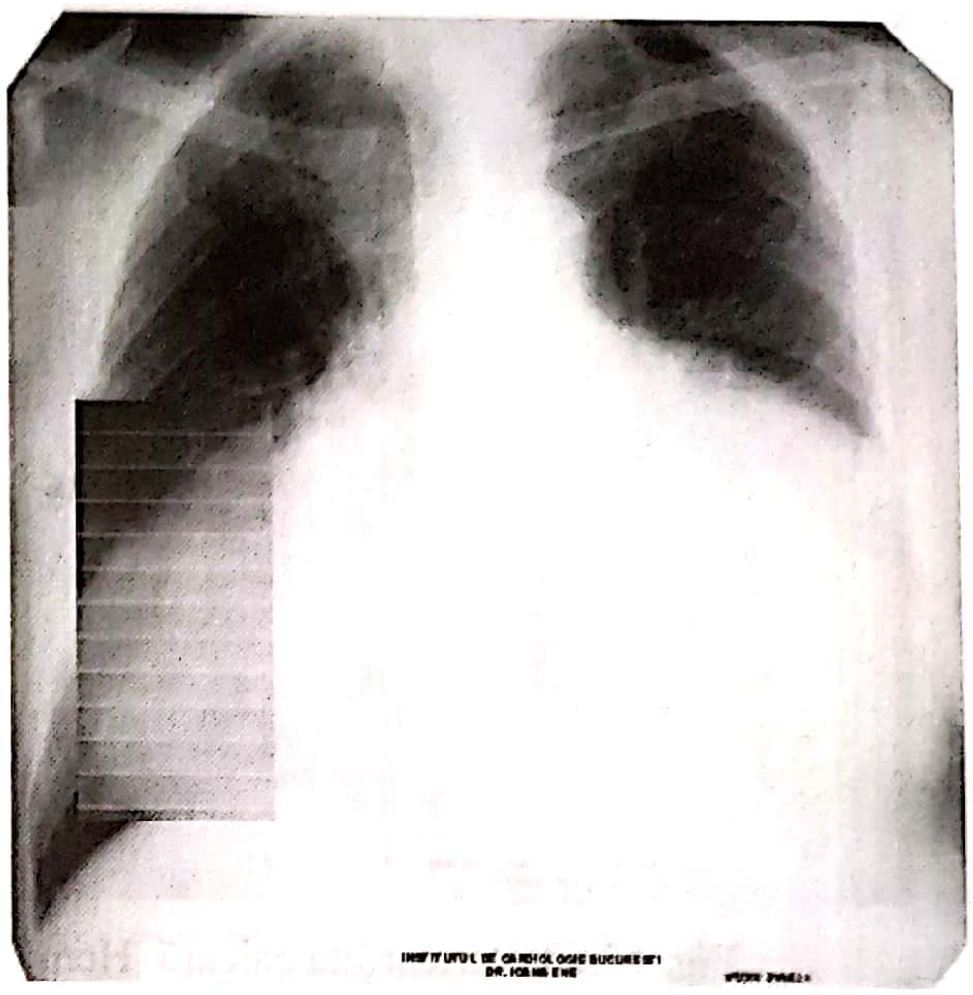

Fig. 10.59. Pericardită lichidiană. Aorta în limite normale. Opacitatea cardio-pericardică mult mărită, cu absenţa pulsaţiilor marginale (vezi contur drept cu detaliu – radiokimografie).

4) În cazul bolnavilor cu evoluţie îndelungată (forme vechi de stază), are loc o impregnare a celulelor alveolare cu pigmenţi sanguini ce determină o fibroză reactivă în microfocare, denumită hemosideroză (circa 3–5% din cazurile cu stenoza mitrală). Aspectul radiologic este asemănător calcificărilor din tbc miliară, dar în staza prelungită ele sunt situate preponderent bazal şi în câmpurile medii.

În timp, apar modificări reactive ale pereţilor arterelor pulmonare medii şi mici, cu instalarea hipertensiunii arteriale pulmonare severe.

d) *Hipertensiunea arterială pulmonară majoră* este caracterizată prin bombarea trunchiului arterei pulmonare, hiluri largi, opace (dilatarea arterelor principale), care contrastează cu reducerea vascularizaţiei pulmonare spre periferie în „mantaua” pulmonară.

Acest aspect de hiluri largi, opace, cu periferia plămânului hipertansparentă a primit apelativul de „hil amputat” (**Fig. 10.48, 10.49**).

Tabelul 10.2.

Aspecte radiologice diferenţiate între hipo- şi hipervascularizaţie arterială pulmonară		
	olighemie	**hiperemie**
Hilurile pulmonare	gracile, nepulsatile	largi, pulsatile
Calibrul arterelor pulmonare	redus	crescut
Arborizaţia	săracă, greu vizibilă	bogată, bine vizibilă
Transparenţa pulmonară	crescută	scăzută
Spaţiul intercardio-hilar	mai greu vizibil	bine vizibil

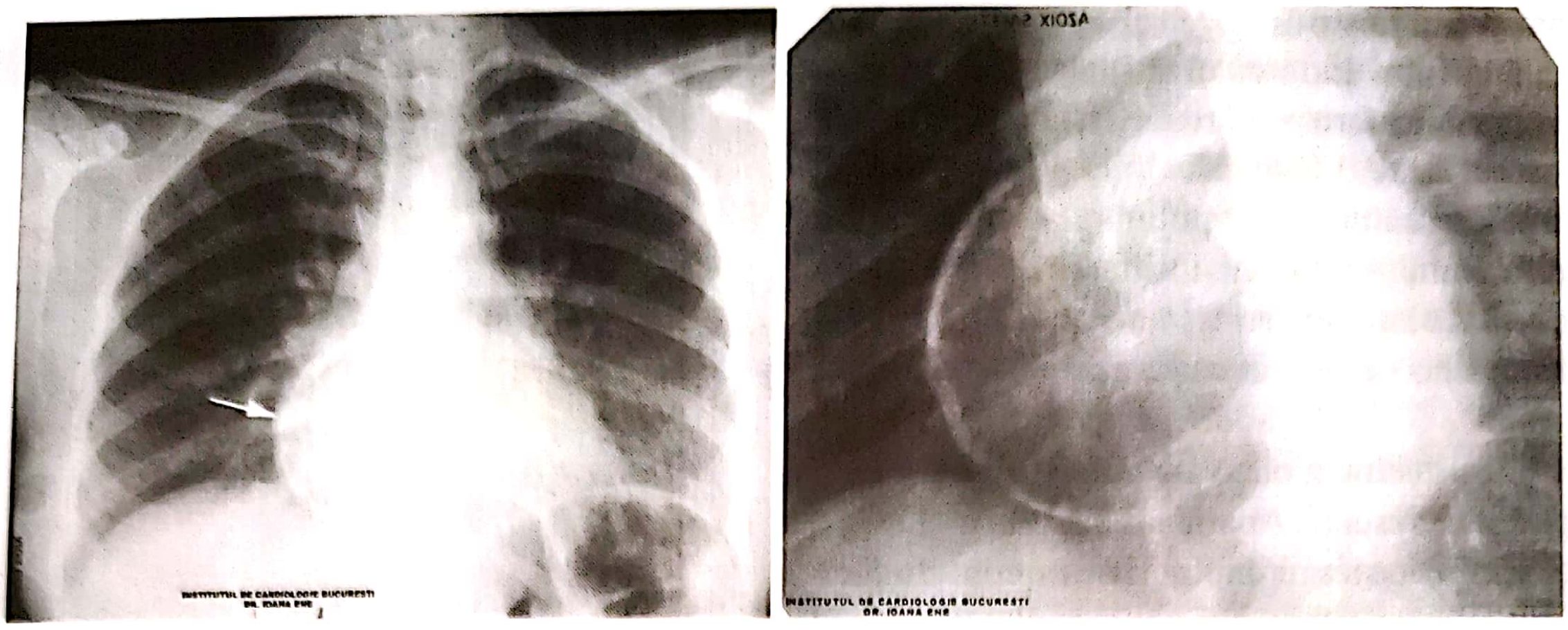
INSTITUTUL DE CARDIOLOGIE BUCURESTI
DR. IOANA ENE
INSTITUTUL DE CARDIOLOGIE BUCURESTI
DR. IOANA ENE

Fig. 10.60. Pericardita calcară. Hemidiafragm stâng ascensionat la nivelul celui drept (aerocolie). Opacitate calcară arcuată la nivelul arcului inferior drept.

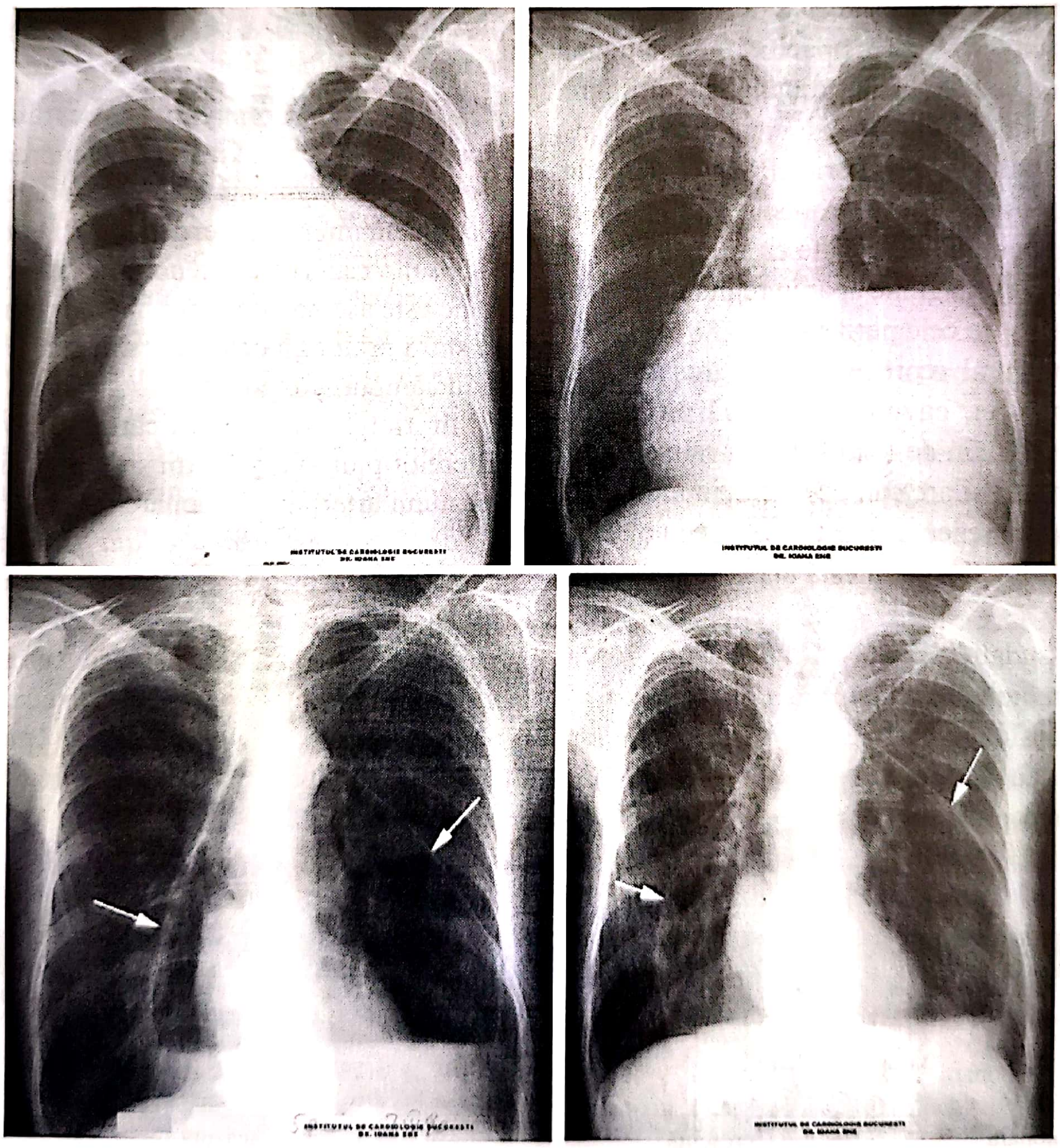
INSTITUTUL DE CARDIOLOGIE BUCURESTI
DR. IOANA ENE

Fig. 10.61. Pericardită lichidiană şi hidro-pneumo-pericard în evoluţie.

2. PARTEA SPECIALĂ

Examenul radiologic standard al toracelui este util atât pentru decelarea modificărilor pe care afecțiunile cardiace congenitale le produc asupra dimensiunilor cavităților cardiace și circulației pulmonare, cât și pentru urmărirea lor în dinamică. O deosebită importanță în aprecierea evoluției o are compararea examenelor radiologice în timp, atât pre- cât și postoperator.

2.1. Situsul cardiac și modificările sale

Situsul cardiac poate fi determinat prin examenul radiologic standard al toracelui în cazurile în care o primă radiografie cardio-pulmonară evidențiază un aspect particular al poziției opacității cardiace sau al marilor vase sau atunci când examenul clinic ridică suspiciunea unui sit cardiac modificat.

Este necesar un examen radiologic complex, ghidat, particularizat în funcție de aspectul decelat pe primul examen radiologic efectuat. Completarea examenului radiologic inițial cuprinde marcarea printr-un semn opac a părții drepte/stângi a radiografiei, examen cu esofag baritat, examinare în decubit dorsal, eventual radiografii în incidențe speciale, ghidate sub ecran (fluoroscopie).

Pozițiile posibile ale cordului sunt dextrocardia, levocardia și mezocardia, relativ ușor de recunoscut pe radiografia toracică.

Se pot întâlni două tipuri de dextrocardie:

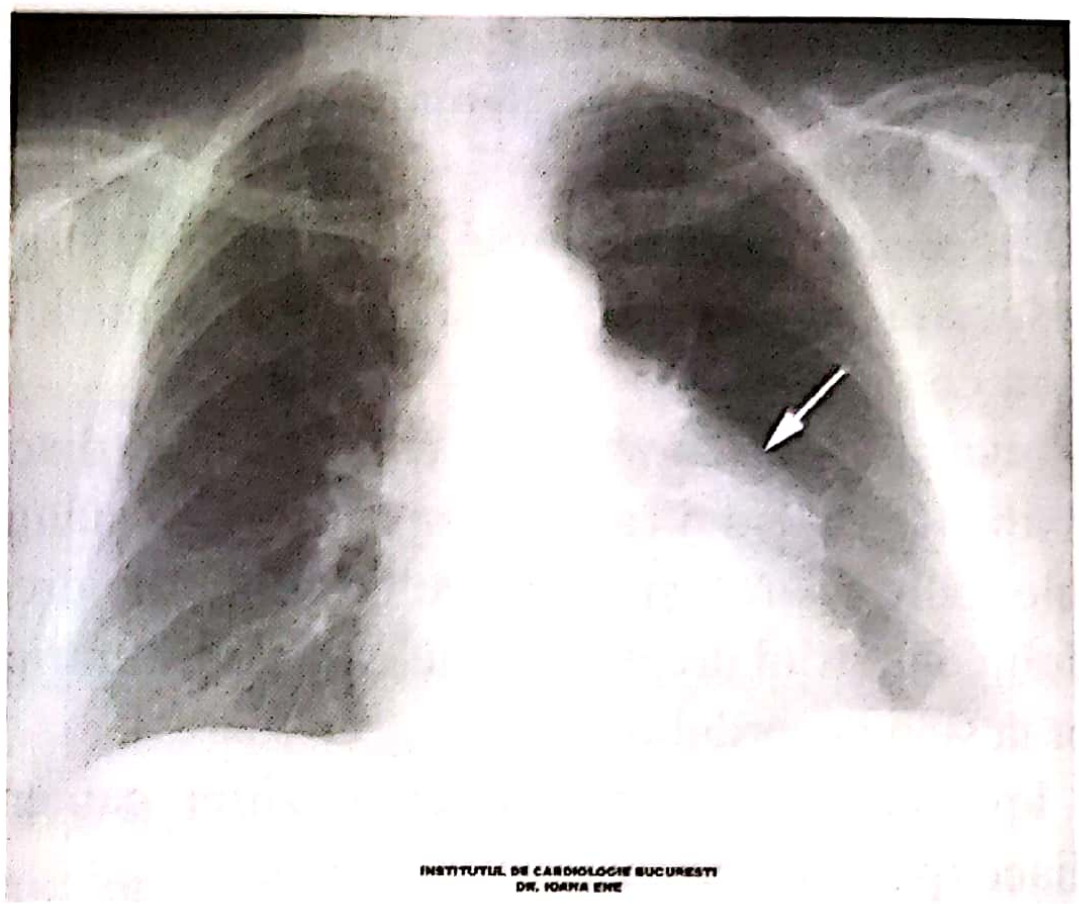

Fig. 10.62. Chist pericardic stâng.

a) ***Dextrocardia primară***, „în oglindă", în care opacitatea cardio-vasculară are configurația normală cunoscută, dar poziționată absolut simetric la dreapta (**Fig. 10.45**).

b) ***Dextrocardia secundară*** (**Fig. 10.46**). Opacitatea cardiacă are configurație normală, dar este dislocată spre dreapta, secundar modificărilor mediastinale, pulmonare sau ale conținătorului toracic (ex.: pneumotorax, modificări de statică vertebrală, hernii transdiafragmatice, hemidiafragm sus-situat postoperator, etc.). În diagnosticul radiologic și de sit modificat este important de urmărit: poziția hemidiafragmelor, a transparențelor aerice de la nivelul tubului digestiv, traiectul esofagului baritat, poziția stomacului după administrarea substanței baritate.

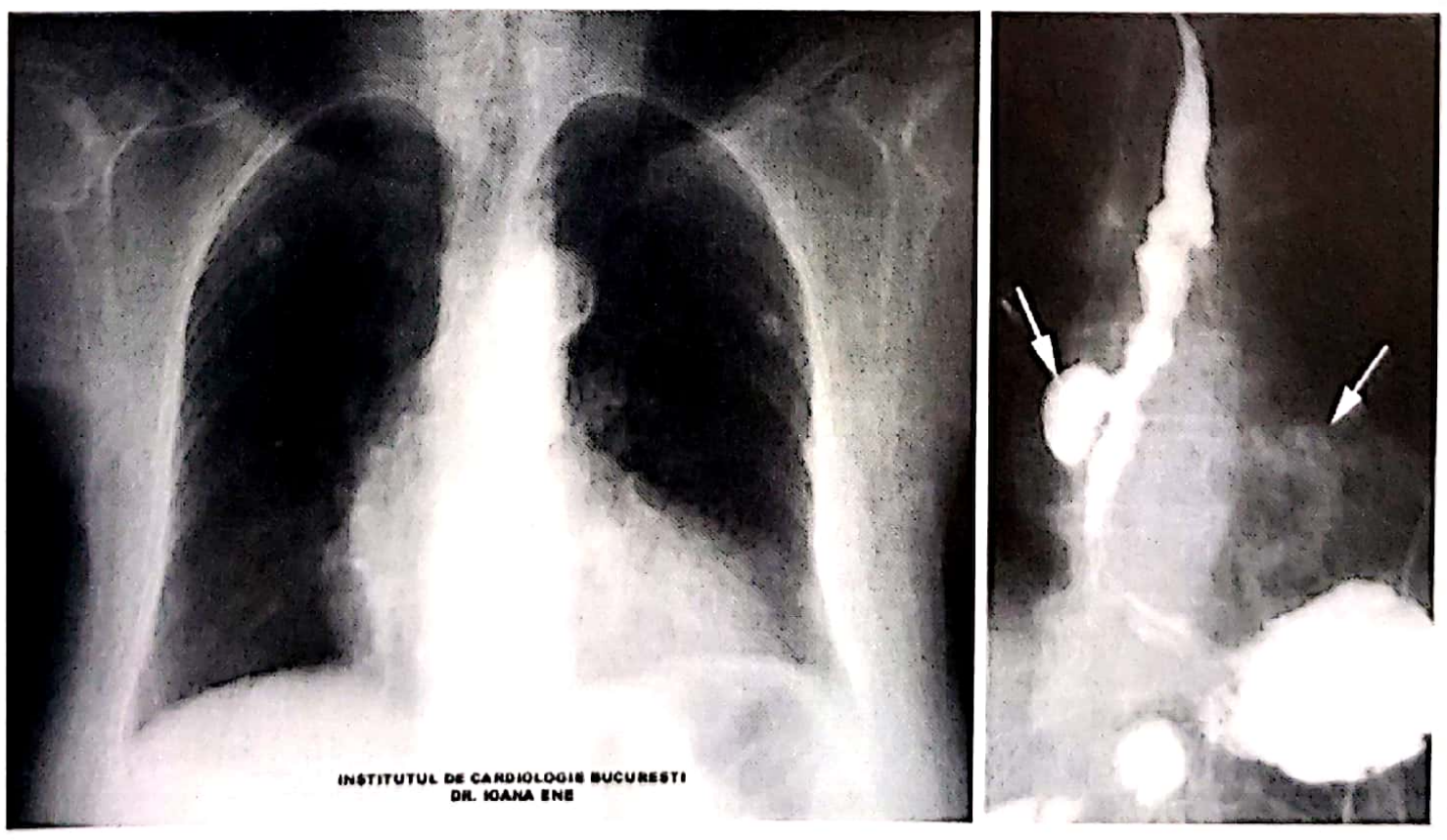

Fig. 10.63. Calcificări proiectate la nivelul crosei aortei și a șanțului atrio-ventricular (săgeată). Diverticul esofagian de pulsiune (săgeată).

c) ***Mezocardia sau situs sagittalis.*** Inima este în poziţie mediană în spatele sternului. Apexul este rotat median şi dirijat înainte.

d) ***Levocardia*** în care inima este în poziţie normală, dar asociată cu situs inversus al tuturor organelor. Se descriu două sub-forme:

– levocardie cu inversarea camerelor cardiace în aproximativ 27% din cazuri, respectiv atriul stâng (cu venele pulmonare) şi ventriculul stâng la dreapta cordului, iar atriul drept (cu venele cave) şi ventriculul drept la stânga cordului;

– levocardie fără inversarea poziţiei camerelor cardiace (poziţie normală a camerelor).

Anormalii cardiace asociate sunt extrem de frecvente, respectiv în circa 91% dintre cazuri şi de obicei cu un grad de complexitate neegalat de alte grupe de boli cardiace congenitale. În circa 74% dintre cazuri se însoţesc de atrezii splenice **[11]**.

2.2. Malformaţiile congenitale ale pericardului

2.2.1. Chistul pericardic

Diagnosticul de certitudine aparţine celorlalte metode imagistice: ecocardiografie, CT, IRM. Aspectul radiologic este de opacitate convexă, net delimitată, de dimensiuni variabile, proiectată cel mai frecvent la nivelul marginii drepte a cordului în regiunea mijlocie sau inferioară (în apropierea sinusului cardio-frenic).

Mai rar (20%) este localizat la nivelul conturului stâng al cordului, putând fi confundat cu un anevrism sau cu creşterea dimensiunii US (**Fig. 10.62**).

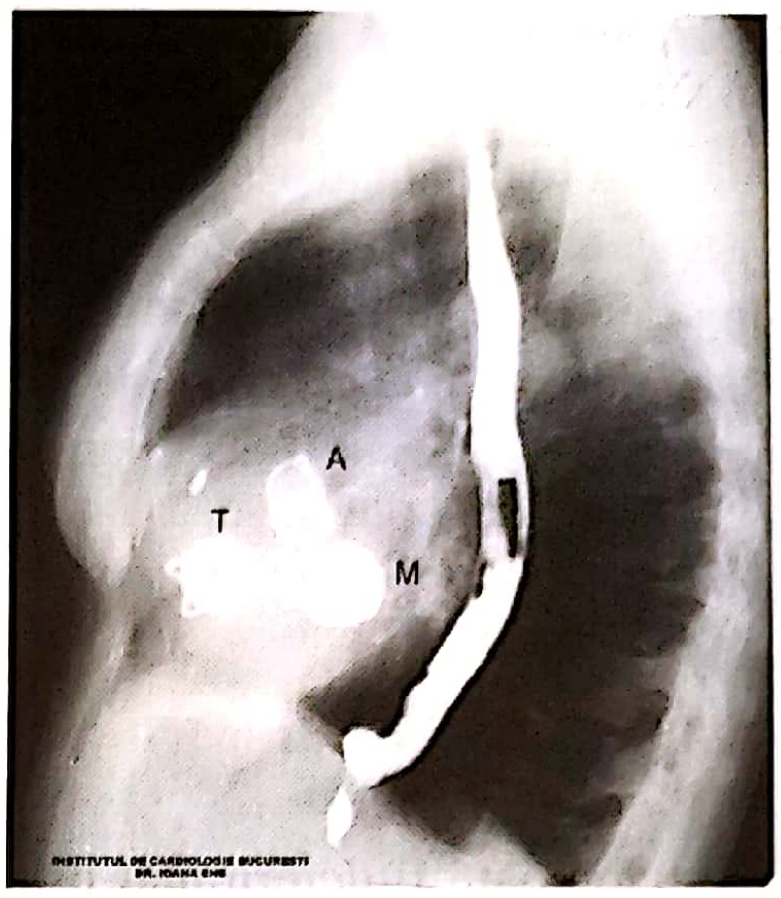

Fig. 10.64. Proteze valvulare metalice în poziţie mitrală, aortică şi tricuspidiană. Incidenţă LS cu esofag baritat.

O localizare rară este la nivelul conturului drept al mediastinului superior în aria de proiecţie a VCS (chist de reces pericardic).

Calcificarea chistului pericardic este o raritate ce trebuie diferenţiată de o pericardită localizată închistată.

2.2.2. Absenţa congenitală a pericardului

Se asociază de obicei cu alte afecţiuni cardiace congenitale. Diagnosticul radiologic este imprecis, examenele CT şi IRM putând demonstra absenţa parţială sau totală a pericardului.

Absenţa parţială a pericardului este mult mai frecventă la nivelul versantului stâng al acestuia (70%),

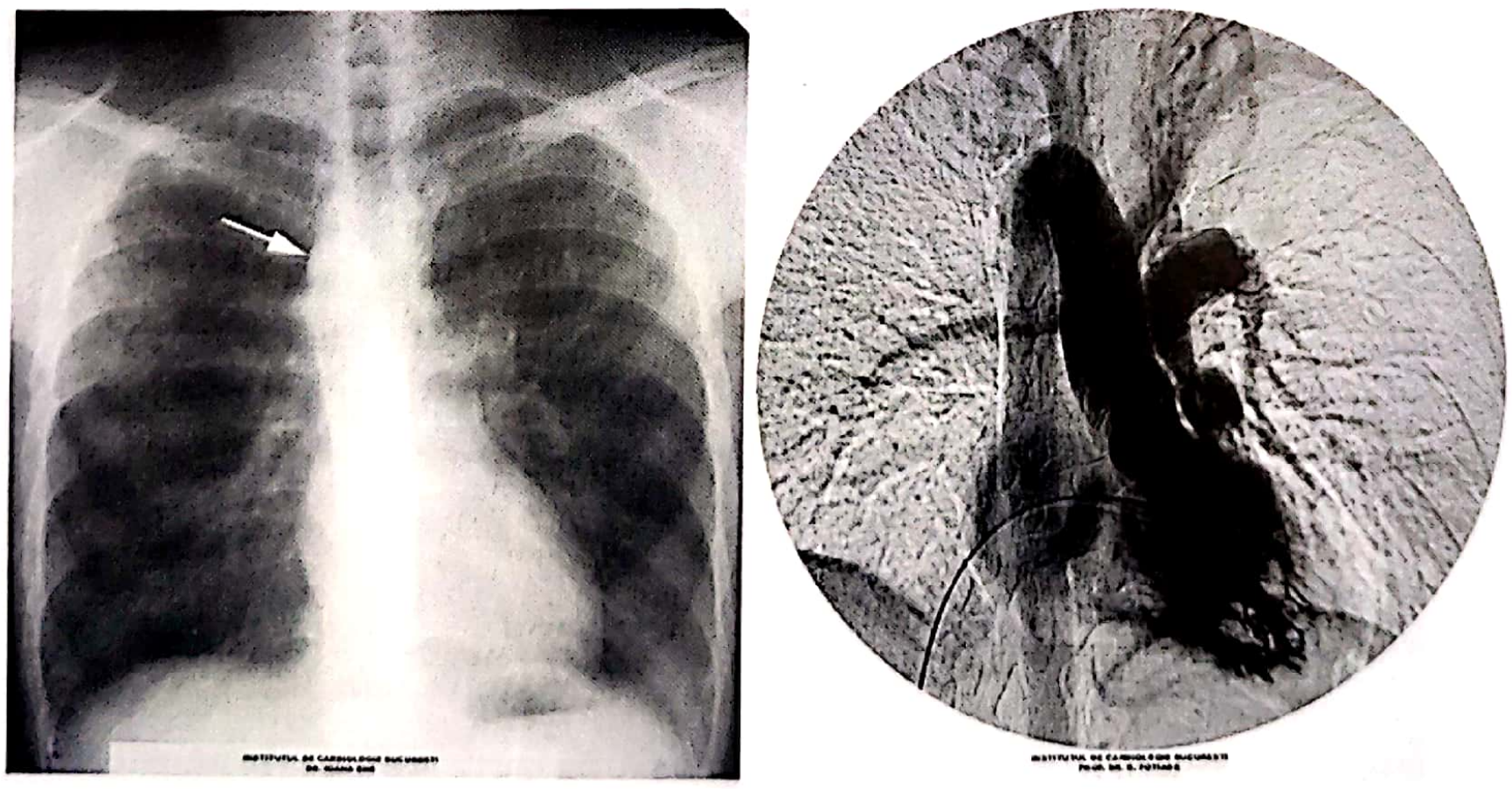

Fig. 10.65. Arc aortic pe dreapta – aspect radiologic şi angiografic.

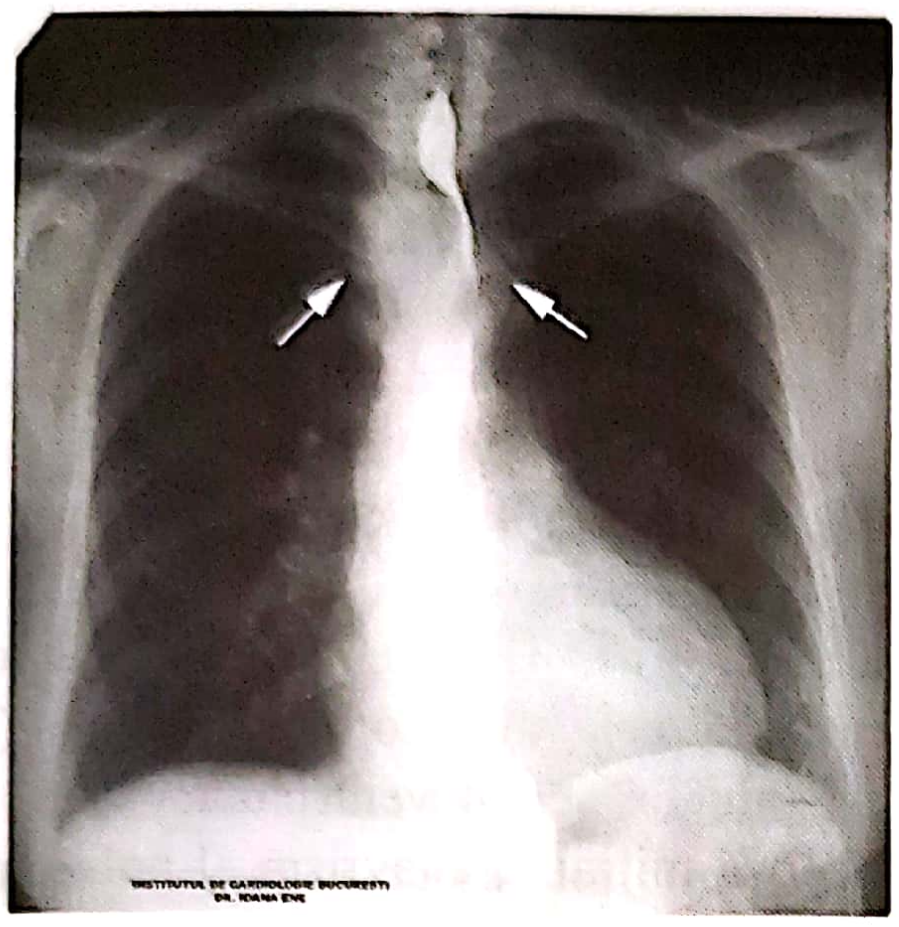

Fig. 10.66. Dublu arc aortic. Incidența PA cu esofag baritat.

iar aspectul radiologic poate evidenția hernieri ale miocardului, la nivelul zonelor respective (ex. US, trunchi AP etc.), putând determina pe radiografia de față o configurație asemănătoare stenozei pulmonare, stenozei mitrale sau tumorilor mediastinale. Pe radiografia cardio-pulmonară, defectele de formare a pericardului adiacent conturului stâng al cordului determină rotirea spre stânga a opacității cardiace, ceea ce duce la apariția unei angulații marcate între butonul aortic și trunchiul arterei pulmonare. La acest nivel se poate vizualiza pe radiografie o imagine transparentă secundară interpoziționării parenchimului pulmonar. De asemenea, parenchimul pulmonar poate fi vizualizat prin interpunerea sa între cord și diafragm, între atriul drept și calea de ieșire a VD. În absența parțială a pericardului drept, se poate evidenția o herniere (bombare) la nivelul AD. În absența completă a pericardului, butonul aortic este în poziția sa obișnuită, dar restul opacității cardiace este deplasat la stânga, artera pulmonară și urechiușa stângă devenind proeminente. Între butonul aortic și trunchiul arterei pulmonare apare o angulație netă [12].

2.3. Anomaliile congenitale ale arcului aortic

Mai frecvent întâlnite sunt: dublul arc aortic, arcul aortic pe stânga cu emergența aberantă a arterei subclavii drepte, arcul aortic pe dreapta, arcul aortic înalt (cervical, toracic înalt, pseudocoarctație).

2.3.1. Prezența arcului aortic pe dreapta

Arcul aortic pe dreapta (**Fig. 10.65**) se asociază frecvent cu artera subclavie stângă aberantă. Pe radiografia toracică se identifică opacitatea generată de butonul aortic situată pe marginea dreaptă a mediastinului, la nivelul obișnuit sau puțin mai cranial. Opacitatea corespunzătoare arcului aortic drept generează amprenta pe peretele drept al transparenței traheei.

Pe locul pe care în mod normal se proiectează butonul aortic pe stânga, se poate identifica o mică opacitate rotundă, reprezentând un diverticul (diverticulul Kommerell) al versantului dorsal al crosei aortice desfășurate pe dreapta, diverticul din care ia naștere în

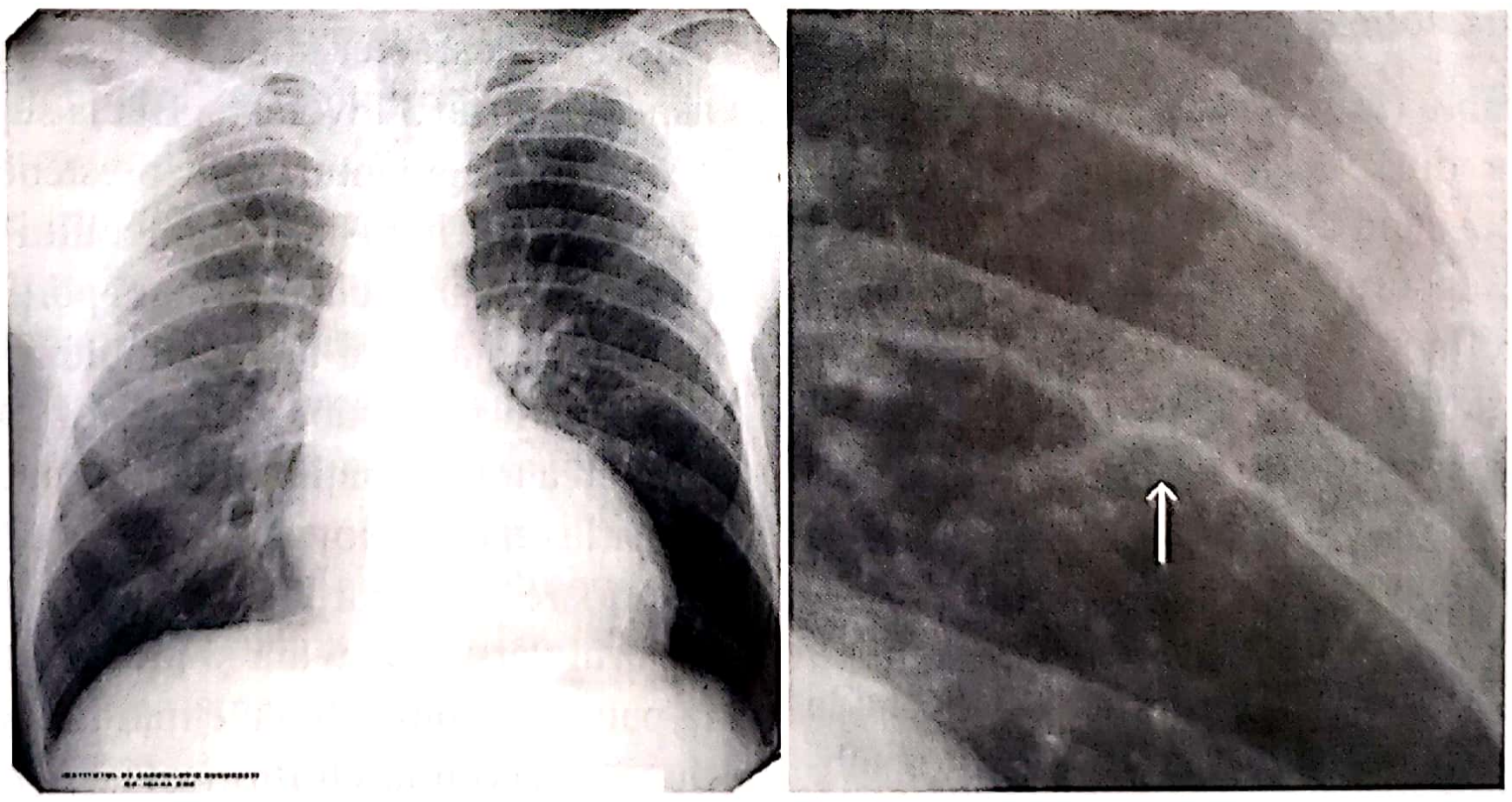

Fig. 10.67. Coarctație de aortă. Mediastin superior discret lărgit. Dilatarea aortei pre- și poststenotic. Cord cu apex subdiafragmatic, VS mărit. Detaliu – incizuri costale.

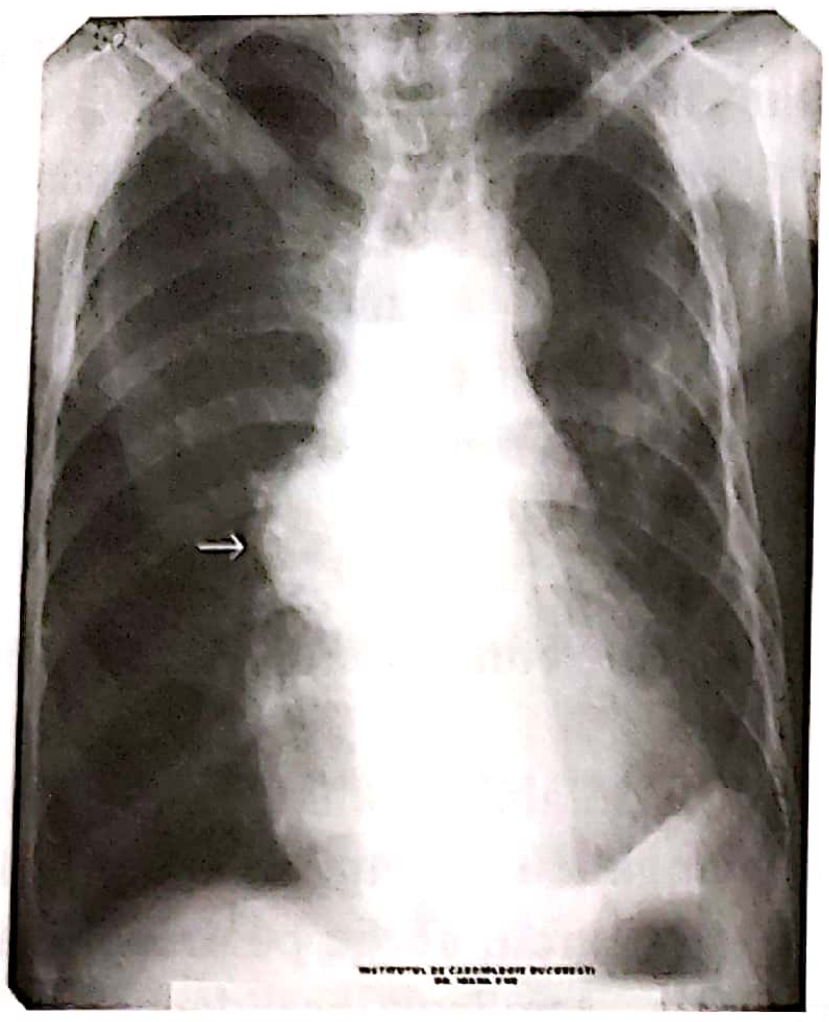

Fig. 10.68. Anevrism de aortă ascendentă. Sindrom Marfan. Fină calcificare arcuată la nivelul anevrismului. Suprapunerea de părți moi (mușchi pectoral) ce modifică transparența câmpurilor pulmonare superioare.

mod aberant artera subclavie stângă. În incidența laterală, opacitatea butonului aortic amprentează traheea anterior. Pe incidența laterală cu esofag baritat se poate observa o incizură pe peretele posterior al esofagului, generată de traiectul aberant al arterei subclavii stângi.

Când versantul descendent al arcului aortic pe dreapta are traiect spre stânga, el poate determina de asemenea o compresie retro-esofagiană, care trebuie diferențiată de amprenta generată de patologia tumorală mediastinală.

2.3.2. Arc aortic dublu

În arcul aortic dublu (**Fig. 10.66**), există de obicei o hipoplazie a uneia din cele două componente ale arcului aortic. Atunci când arcul drept este hipoplazic, aspectul arcului stâng furnizează o imagine aproape normală a butonului aortic, iar când arcul stâng este hipoplazic, se vizualizează modificările radiologice generate de prezența arcului aortic drept.

2.4. Coarctația de aortă

Este o stenoză sau o reducere a lumenului aortic la nivelul istmului, imediat după emergența arterei subclavii stângi și proximal sau distal față de ductul arterial.

Coarctația poate fi asociată altor anomalii cardiace în 75% din cazuri (anevrism de aortă ascendentă, valvă aortică bicuspidă, canal arterial, insuficiență aortică etc.) **[13]**.

Această anomalie determină o hipertensiune arterială în membrele superioare. Ca o cale de supleere se dezvoltă o circulație colaterală între regiunea superioară și porțiunea distală a corpului prin arterele toracice interne, intercostale, subclaviculare și scapulare. Deseori se asociază cu disgenezii gonadale (de ex. sindrom Turner), valvă aortică bicuspidă (în 30% din cazuri), defect septal ventricular, canal arterial patent, stenoză mitrală , anevrism al poligonului lui Willis.

Majoritatea pacienților cu coarctație de aortă sunt asimptomatici. Diagnosticul se pune în momentul unui examen de rutină în care se descoperă la un tânăr o hipertensiune arterială la membrul superior, cu diminuarea (sau chiar absența) pulsului la arterele femurale.

La două treimi din subiecții de peste 40 de ani cu coarctație de aortă există semnele insuficienței cardiace. Mortalitatea este de 75% până la 50 de ani și de 90% până la 60 de ani.

Tabloul radiologic cuprinde modificări la nivelul butonului aortic, marginii stângi a mediastinului superior, conturului inferior al coastelor și arcului VS (**Fig. 10.67**).

Pe incidența de față se vizualizează un arc aortic cu două proeminențe convexe și o incizură centrală. Această morfologie a arcului aortic poate furniza o amprentă caracteristică pe esofagul baritat, având aspectul cifrei 3 inversate. Bucla superioară este reprezentată de segmentul aortic prestenotic, incizura reprezintă locul îngustării lumenului aortic la nivelul coarctației, iar bucla inferioară porțiunea poststenotică. Marginea stângă a mediastinului poate fi lărgită prin dilatarea arterei subclavii stângi. Dilatarea și ulterior formarea tortuozităților arterelor intercostale generează apariția incizurilor costale, vizibile pe marginile inferioare ale arcurilor costale. Incizurile costale apar în jurul vârstei de 6 ani și prezintă aspect caracteristic la pacienții adulți. În cele mai multe cazuri, ele dispar după intervenția chirurgicală. Incizurile costale sunt localizate în special la nivelul arcurilor costale posterioare, începând de la a treia pereche de coaste. Primele

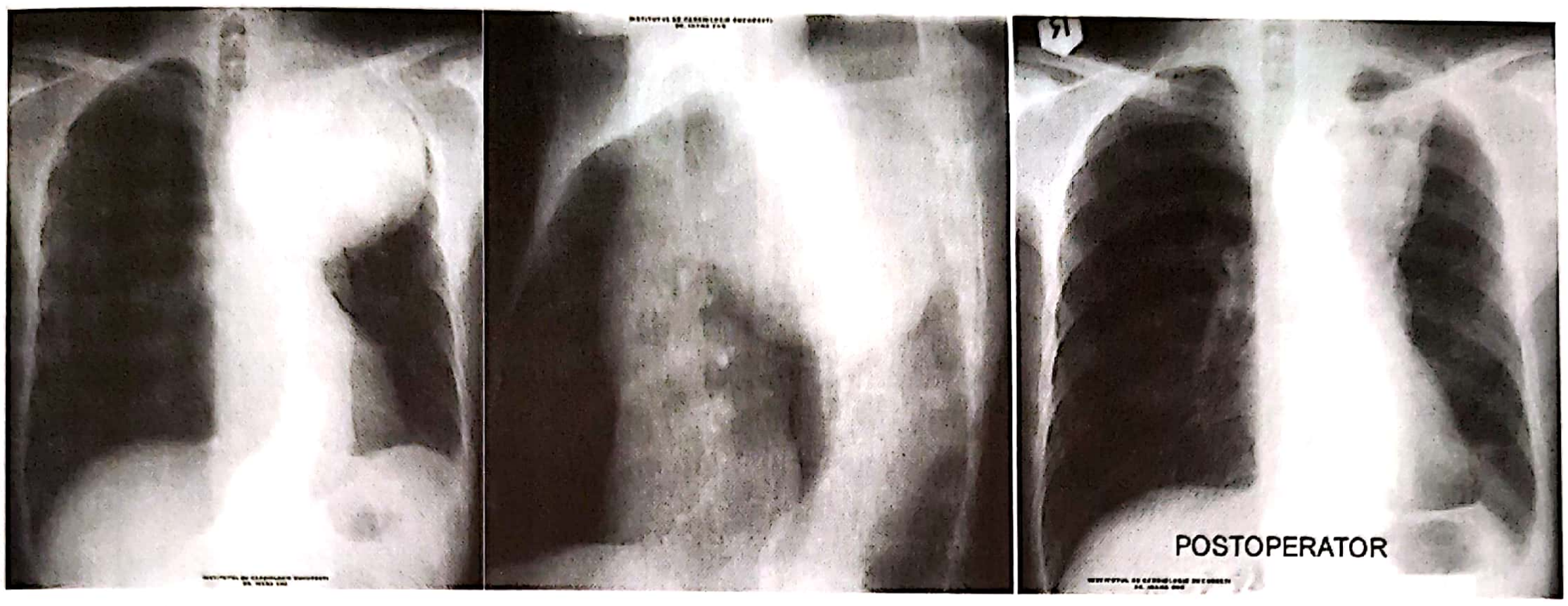

Fig. 10.69. Anevrism de crosă aortică (preoperator – PA + OAS, postoperator – PA). Creşterea semnificativă a diametrului aortei la nivelul crosei, trahcea deplasată spre dreapta. Pahipleurită latero-toracică stângă. Aderenţă pleuro-diafragmatică stângă.

două arcuri costale nu prezintă incizuri, deoarece arterele intercostale aferente acestor coaste provin direct din arterele subclavii deasupra nivelului de coarctaţie. Atunci când incizurile se dezvoltă numai pe coastele unui singur hemitorace, poate fi suspectată existenţa unei artere subclavii anormale contro-laterale care-şi are originea din aorta sub coarctaţie.

2.5. Canalul arterial persistent

Ductul arterial face legătura dintre aorta descendentă (imediat după originea arterei subclavii stângi) şi artera pulmonară stângă. În circulaţia fetală, el permite trecerea sângelui din artera pulmonară direct către aorta descendentă, ocolind astfel circulaţia din plămânul colabat, nefuncţional.

În mod normal, în primele săptămâni de la naştere, canalul arterial se închide. Dar la unii nou-născuţi el rămâne deschis, permiţând trecerea unei cantităţi de sânge din aortă spre arterele pulmonare – şunt stânga-dreapta. Canalul arterial persistent are o frecvenţă de circa 10% din cardiopatiile congenitale.

Rareori se închide după trecerea primului an de viaţă. Un canal mic nu determină simptome şi subiectul poate avea o viaţă normală. Totuşi există pericolul unei infecţii endocardice la nivelul orificiului pulmonar al canalului. Un canal de dimensiuni medii poate să devină în evoluţia sa anevrismal şi calcificat, fapt ce poate duce la ruptura sa.

În canalele cu şunt mare apare insuficenţă ventriculară stângă din cauza debitului crescut. Eventual, se poate dezvolta şi o hipertensiune pulmonară prin obstrucţii endovasculare distale. Când rezistenţa vasculară pulmonară devine mai mare decât cea sistemică, şuntul prin canal se inversează şi apare cianoza în jumătatea inferioară a corpului.

Statistica la adult arată că o treime dintre pacienţii cu canal arterial neoperat mor prin insuficienţă cardiacă, hipertensiune pulmonară sau endarterită până la vârsta de 40 de ani, iar două treimi mor înainte de 60 de ani **[11]**.

Se recomandă corecţia chirurgicală sau intervenţională chiar la canalele mici, datorită pericolului endarteritei infecţioase, care se estimează că apare la circa 0.45% /an după cea de a doua decadă de viaţă.

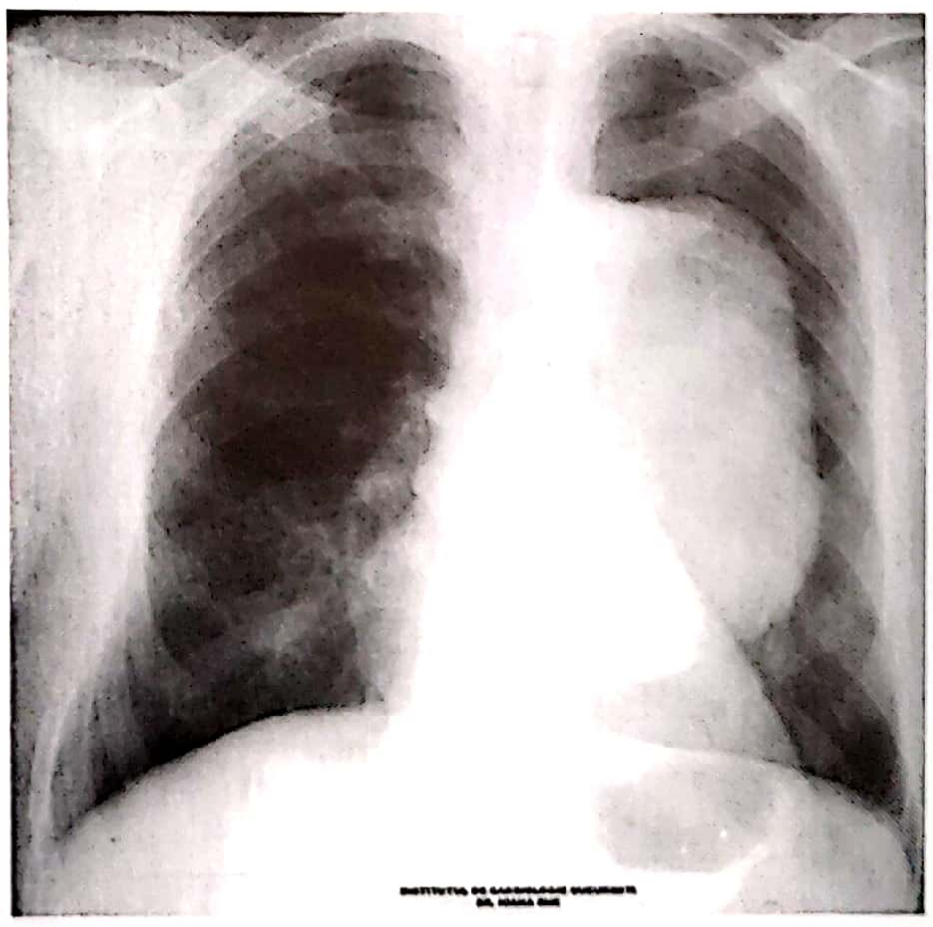

Fig. 10.70. Anevrism de aortă descendentă. Osteofite marginale ale corpilor vertebrali toracali vizibile la nivelul conturului drept al mediastinului.

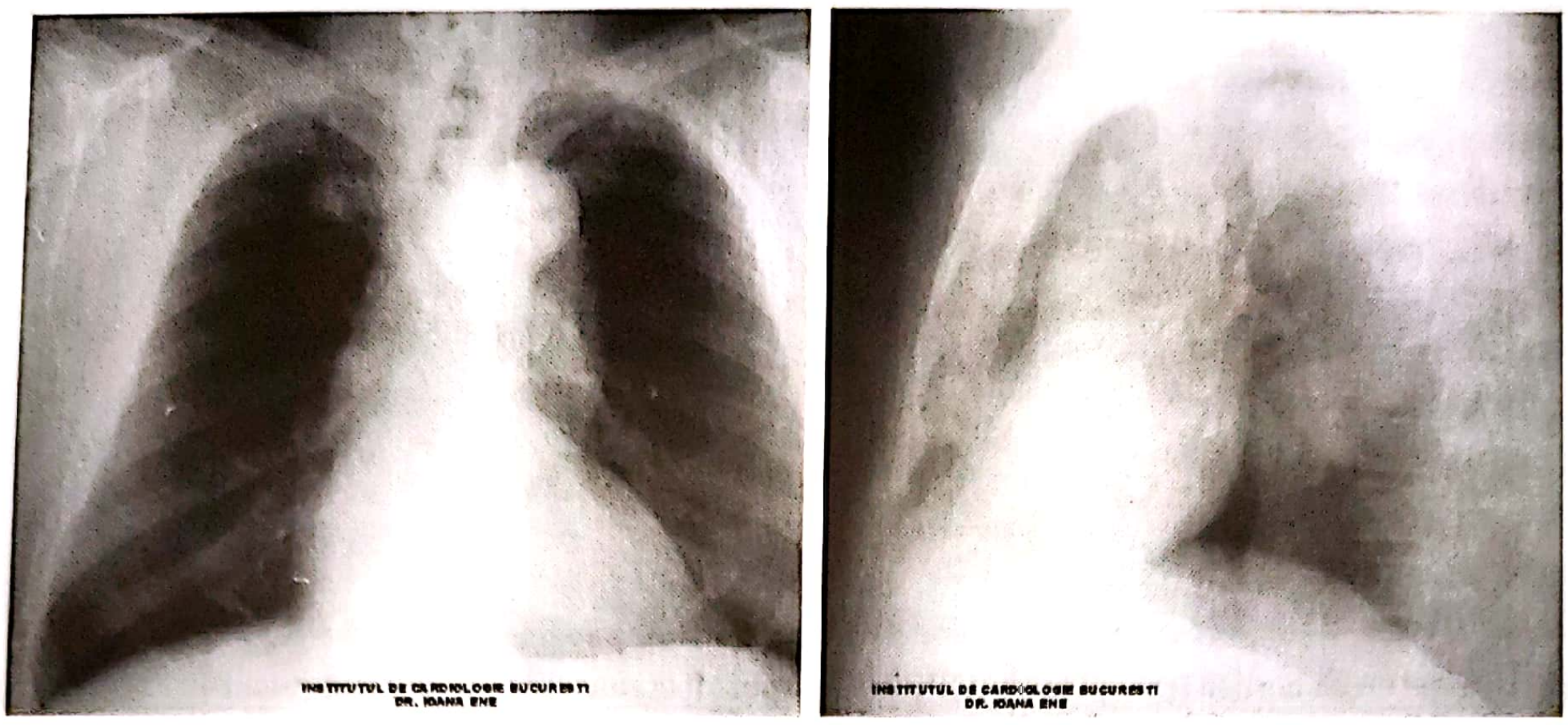
INSTITUTUL DE CARDIOLOGIE BUCURESTI
DR. IOANA ENE
INSTITUTUL DE CARDIOLOGIE BUCURESTI
DR. IOANA ENE

Fig. 10.71. Disecție de aortă – PA și OAS. Creștere importantă și contur „șters" al segmentului descendent al crosei și al aortei descendente. În OAS se evidențiază toate segmentele aortei: ascendenta, crosa și descendenta (vizibilă ca o bandă opacă cu direcție caudală și ușor ventrală, parțial suprapusă peste corpurile vertebrale).

În șunturile mici, aspectul radiologic al opacității cardio-vasculare și al vascularizației pulmonare poate fi normal.

La sugar și la copilul mic hilurile și ramificațiile segmentare ale arterelor pulmonare sunt dilatate (uneori dificil de vizualizat pe radiografia cardio-pulmonară, fiind de obicei acoperite de hipertrofia timică). Când șuntul este important (Qp/Qa mai mare de 2:1), la sugar se poate evidenția edemul pulmonar perihilar, uneori chiar edem alveolar. Concomitent se produce creșterea dimensiunilor opacității cardiace. Pe radiografia toracică a nou-născutului este foarte dificil de identificat creșterea dimensiunilor cavităților cardiace.

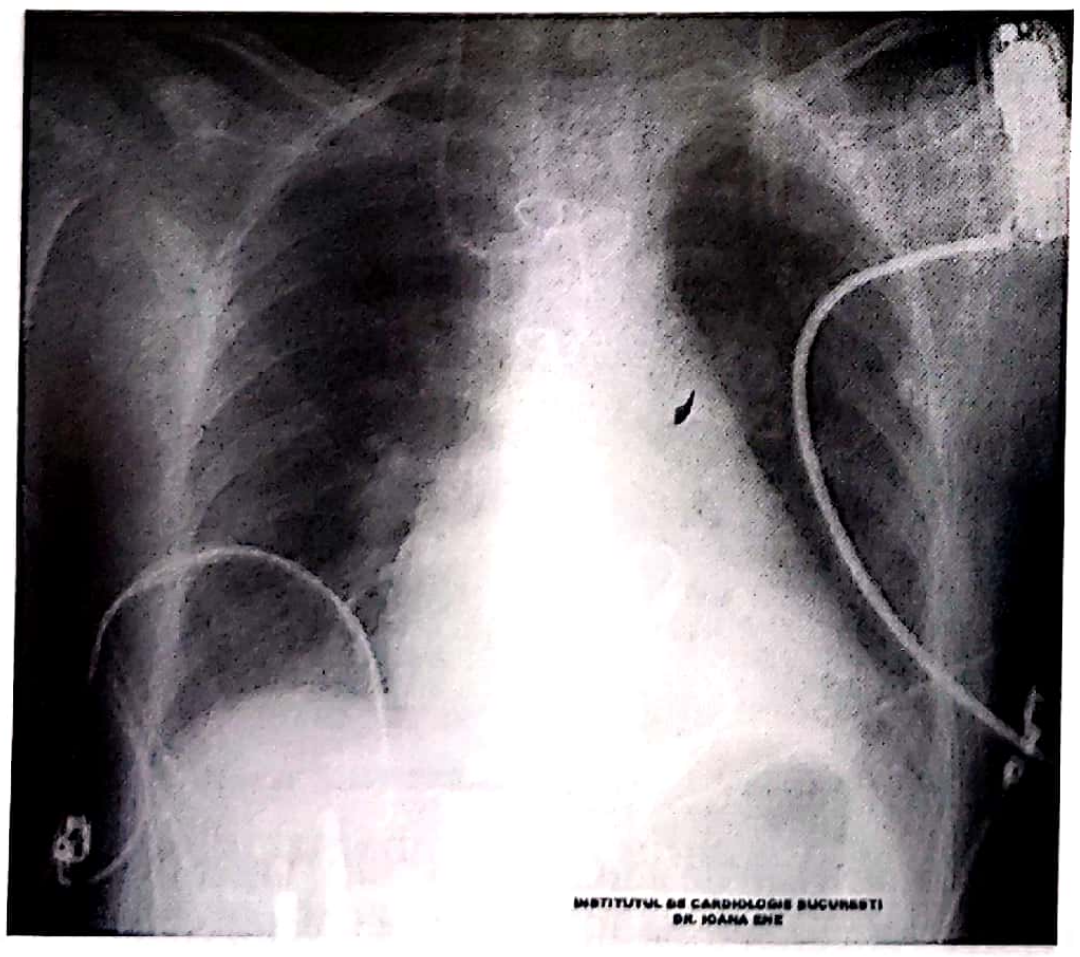

Fig. 10.72. Radiografie efectuată în postoperator.

Pe incidența laterală stângă poate fi identificată creșterea dimensiunilor AS prin deplasarea posterioară și cranială a bronhiei principale stângi. Identificarea acestor modificări radiologice este mult îngreunată de dificultatea efectuării examenului radiologic complet la această vârstă.

Modificările radiologice la adult sunt diferite de cele ale sugarului și ale copilului mic și mai ușor de vizualizat în absența opacității timice (**Fig. 10.51**). Diametrul transvers al opacității cardiace este mărit: AS,VS,VD de dimensiuni crescute. Inconstant, se poate vizualiza o dilatare localizată adiacentă aortei descendente în imediata apropiere a crosei, la locul de abușare a canalului arterial în peretele aortic. Creșterea dimensiunilor aortei ascendente și crosei poate fi atât de importantă încât, la nivelul conturului superior drept al medistinului, aorta ascendentă și trunchiul brahiocefalic arterial devin vizibile.

În puține cazuri, pe radiografia cardio-pulmonară, se poate identifica o calcificare fină lamelară sau hemiarcuată la nivelul peretelui ductului.

Pentru diferențierea aspectului radiologic al bolilor cu șunt, este de reținut faptul că gradul de dilatare a arterei pulmonare este mai mic în cazul pacienților cu PCA față de cei cu DSA. Radiografiile pacienților cu PCA și DSV au cavitățile stângi dilatate.

În hipertensiuni mari cu inversarea șuntului (sindrom Eisenmenger), trunchiul arterei pulmonare este de dimensiuni foarte mari.

2.6. Malformații ale aparatului valvular aortic

2.6.1. Stenoză valvulară aortică

Anomalia cea mai frecventă este valva aortică bicuspidă, care se găsește la 2–3% dintre cazurile de MCC, de patru ori mai frecventă la sexul masculin. Aproximativ 20% din cazuri prezintă și alte anomalii cardiace congenitale, precum defectul septal interventricular, stenoză subaortică, stenoză pulmonară, canalul arterial persistent și coarctația de aortă. Valva bicuspidă are o singură comisură fuzionată și orificiul ei este excentric **[14]**.

La majoritatea pacienților, orificiul nu este stenozat la naștere, dar, datorită stresului hemodinamic local, valva devine în cursul vieții îngroșată și ulterior chiar calcificată, fapt ce determină imobilitatea ei și implicit apare barajul hemodinamic de tip stenoză. La unii pacienți coexistă o anomalie a straturilor medii ale aortei care predispune la dilatare poststenotică a aortei ascendente (sindrom Marfan).

Suprafața orificiului aortic la adultul normal este între 3 și 4 cm^2. Stenoza aortică devine semnificativă din punct de vedere hemodinamic când orificiul scade sub 1 cm^2.

Ecocardiografia permite aprecierea severității stenozei și a gradului de disfuncție a ventriculului stâng. Cateterismul cardiac este indicat pentru precizarea leziunii și, în special, pentru investigarea permeabilității arterelor coronare.

Din acest motiv pacienții cu stenoză aortică simptomatică trebuie operați în timp util.

Aspectul radiologic este diferit în funcție de vârsta pacientului și de severitatea bolii. În evoluția maladiei stenotice se manifestă hipertrofia ventriculară stângă. Până nu apare și dilatarea ventriculară, aspectul radiologic evidențiază un cord de dimensiuni normale.

La copil modificarea radiologică cea mai frecvent întâlnită este cardiomegalia.

La adult cordul are dimensiuni normale chiar în stenozele strânse (deoarece hipertrofia ventriculară este concentrică). Transparența pulmonară este normală, secundar faptului că insuficiența cardiacă stângă apare doar în fazele terminale ale bolii. Mărirea VS apare secundar decompensării ventriculare sau asocierii cu insuficiența aortică sau insuficiența mitrală.

Radiologic, arcul inferior stâng (VS) este alungit și convex pe incidența de față, iar pe incidența de profil se proiectează la nivelul său posterior față de esofagul baritat. Apexul cordului se proiectează subdiafragmatic, golful cardiac se adâncește. Semne de mărire ale AS apar în stenozele severe sau în asocieri de valvulopatii mitrale. În stenoza aortică se dilată numai aorta ascendentă, celelalte segmente intratoracice rămânând de dimensiuni normale. Dilatarea poststenotică a aortei ascendente este bine vizibilă atât pe incidența de față, cât și în OAS și LS (**Fig. 10.41**). Ea nu poate fi corelată nici cu severitatea gradului de stenoză, nici cu localizarea exactă a acesteia.

Clasic, se consideră că în stenoza subvalvulară nu apare dilatația poststenotică și acest fapt era folosit pentru diagnostic, dar studii recente au arătat că ea apare în aproximativ 25% dintre cazuri și în localizările subvalvulare.

Calcificările inelului și ale sigmoidelor aortice apar de obicei după vârsta de 40 de ani în toate tipurile de stenoze aortice, fiind caracteristice din punct de vedere clinic pentru tipuri severe de boală (pot fi vizibile atât pe radiografia standard, cât și la examenul fluoroscopic – OAS, OAD). Vizualizarea calcificărilor pe radiografia de profil la nivelul valvei aortice este caracteristică stenozei aortice de cauză congenitală (bicuspidie). Pe această incidență, calcificările valvulare aortice se pot decela pe linia ce unește unghiul sterno-diafragmatic anterior cu bifurcația traheei.

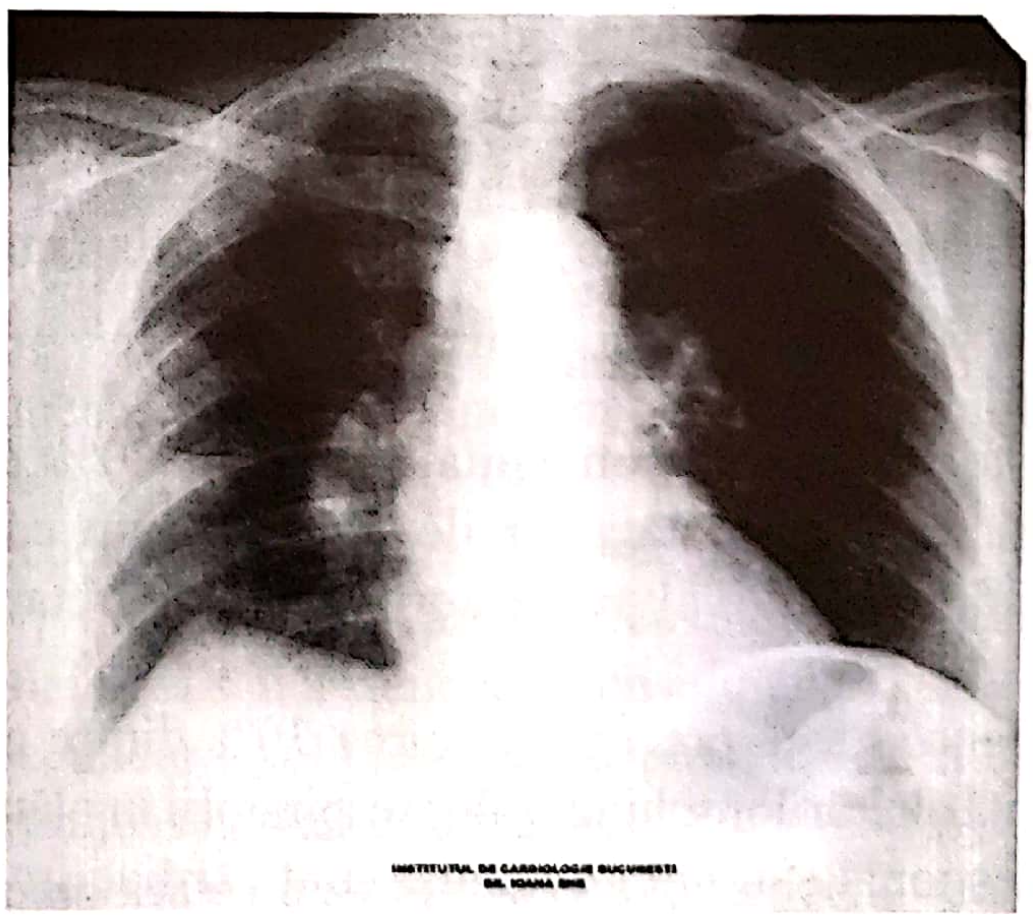

Fig. 10.73. Trombembolism pulmonar drept. Opacitate periferică triunghiulară relativ omogenă, „amputată" spre hil cu ascensionarea hemidiafragmului drept.

2.6.2. Stenoza subvalvulară aortică

Este o anomalie congenitală cardiacă rară. De obicei este determinată de o membrană circulară fibroasă de 2–4 mm grosime, care formează un obstacol în calea de ieşire a ventriculului stâng la 1–5 mm sub valva aortică.

Dacă această leziune nu se asociază şi cu alte malformaţii cardiace, nu sunt semne de suferinţa cardiacă şi nici modificări radiologice cardio-toracice, fiindcă în majoritatea cazurilor obstacolul este puţin semnificativ. În foarte rarele situaţii de stenoză subaortică strânsă, aspectul radiologic este determinat de hipertrofia ventriculară stângă.

2.6.3. Atrezia aortică

Caracteristică aici este subdezvoltarea părţii stângi a inimii, incluzând aorta ascendentă, valva aortică, ventriculul stâng şi atriul stâng. Practic, cordul stâng este hipofuncţional. În schimb, cordul drept, având sarcina susţinerii circulaţiei sanguine, este mult mărit. Circulaţia este susţinută de persistenţa unui canal arterial mare care varsă o parte din fluxul pulmonar spre aortă. Orificiul aortic este închis în circă 86% dintre cazuri, iar orificiul mitral este închis în 25%. Ventriculul stâng este hipoplazic în aproximativ 70% şi absent în 20%.

Mortalitatea este frecventă în prima săptămână de viaţă.

La examenul radiologic, foarte rar cordul este în limite normale, în peste 75% dintre cazuri opacitatea cardiacă este mult mărită de volum. Atriul drept este mărit, apexul rotunjit fiind uşor ridicat de pe diafragm.

2.7. Malformaţii ale aparatului valvular mitral

2.7.1. Stenoza mitrală

Este o maladie congenitală rară, în 80% dintre cazuri fiind asociată altor defecte, precum canalul arterial, stenoza valvulara aortică sau coarctaţia de aortă.

Cianoza este prezentă în circa 30% dintre cazuri datorită alterărilor schimburilor respiratorii în plămânul congestionat sau unui eventual şunt cardiac inversat pus pe seama defectului asociat **[15]**.

În stadiile iniţiale ale modificărilor hemodinamice generate de stenoza mitrală, radiografia de faţă poate fi normală. Singura modificare vizibilă radiologic pe incidenţa de faţă (PA) în aceste stadii poate fi mărirea urechiuşei stângi (arc mijlociu stâng în treimea inferioară). Incidenţa de elecţie care evidenţiază stadiile iniţiale ale măririi AS este incidenţa laterală stângă pe care se vizualizează amprenta generată de AS la nivelul treimii medii a esofagului baritat. Când AS ajunge la dimensiuni mai mari, poate fi relevantă şi incidenţa OAS. Răsunetul radiologic al dimensiunilor AS nu este proporţional cu gradul de stenoză mitrală. Prezenţa unui AS cu dimensiuni foarte mari exclude diagnosticul de stenoză mitrală pură, aspectul radiologic de AS anevrismal fiind caracteristic insuficienţei mitrale.

Caracteristică pentru SM severe este mărirea trunchiului AP şi a cavităţilor drepte (**Fig. 10.38**). Inconstant, se pot evidenţia radiologic revărsate pleurale, calcificări valvulare, calcificări ale pereţilor AS (**Fig. 10.39**).

Severitatea gradului de obstrucţie la nivel mitral poate fi apreciată în funcţie de modificările radiologice ale circulaţiei pulmonare (semnele de hipertensiune venoasă pulmonară şi ulterior de hipertensiune arterială pulmonară) – vezi capitolul *Sindromul vascular pulmonar*.

2.7.2. Insuficienţa mitrală

Este de obicei un element component al canalului atrio-ventricular comun sau al prolapsului de valvă mitrală congenitală.

Aspectul radiologic este sugerat de creşterea dimensiunilor AS (cele mai mari AS sunt întâlnite în insuficienţa mitrală, şi nu în stenoză) şi a VS (decelabil în PA, OAS, LS). Modificările circulaţiei pulmonare sunt mai puţin evidente decât în stenoza mitrală.

Se pot evidenţia liniile Kerlley B atestând edemul interstiţial generat de hipertensiunea pulmonară venoasă. Corelarea dimensiunilor opacităţii cardio-vasculare cu gradul de modificare a circulaţiei pulmonare permite diferenţierea dintre stenoză şi insuficienţa mitrală astfel: diagnosticul de stenoză mitrală este sugerat de modificările semnificative ale vascularizaţiei pulmonare şi de o cardiomegalie medie, în timp ce diagnosticul de insuficienţă mitrală este sugerat de modificările semnificative ale opacităţii cardiace (în special ale AS), în timp ce modificările circulației pulmonare sunt relativ mai puțin evidente (**Fig. 10.40**).

2.8. Malformații ale aparatului valvular tricuspidian

2.8.1. Stenoza tricuspidiană

Elementul dominant al aspectului radiologic este mărirea de volum a AD, respectiv bombarea marcată a arcului inferior drept cu deschiderea unghiului cardiofrenic drept pe radiografia de față și opacifierea spațiului retro-sternal cranial de VD pe radiografia de profil. Creșterea dimensiunilor VCS se obiectivează pe radiografia de față prin mărirea arcului superior drept (dilatarea spre dreapta a pediculului vascular). În stenoza tricuspidiană izolată (extrem de rară), transparența pulmonară este crescută, datorită debitului pulmonar scăzut.

Hemidiafragmul drept poate fi ascensionat secundar hepatomegaliei.

Calcificările de valvă tricuspidă pot fi rareori identificate la examenul radioscopic.

2.8.2. Atrezia de tricuspidă

Atrezia de tricuspidă se caracterizează prin existența valvei tricuspide obliterate cu prezența unei comunicări interatriale obligatorii; ventricul drept este hipoplazic în contrast cu dilatarea ventriculului stâng și a orificiului mitral. Această anomalie este asociată de obicei cu un grup de alte malformații: DSV, malpoziții de mari vase, anomalii în comunicările atrio-ventriculare, stenoză pulmonară.

În majoritatea cazurilor, dimensiunea opacității cardiace pe radiografia cardio-pulmonară de față este normală sau ușor mărită , cu apexul subdiafragmatic (VS mărit). Arcul AD depășește moderat arcul superior drept al VCS. Rareori, și AS este mărit. Vascularizația pulmonară poate fi redusă, normală sau crescută. În 60–70% dintre cazuri fluxul pulmonar este scăzut, atestând existența unei obstrucții în calea circulației pulmonare. Radiologic arcul AP este rectiliniu sau chiar concav. Creșterea în evoluție a circulației pulmonare periferice, în comparație cu dimensiunile vaselor hilare, sugerează prezența unui flux colateral prin anastomoze sistemico-pulmonare.

În cazurile cu DSV larg cu flux pulmonar crescut, radiologic există o mărire a opacității cardiace cu AP lărgită. Când fluxul pulmonar e mult crescut (asociere cu transpoziție necorectată de mari vase fără stenoză în calea de ieșire spre AP), dimensiunile opacității cardiace sunt semnificativ mărite. Dacă VD este dilatat (din cauza presiunii sistolice crescute impuse de aortă), apexul cordului este supradiafragmatic, generând o imagine similară „cordului în sabot" din tetralogia Fallot.

2.8.3. Boala Ebstein

Este o anomalie a valvei tricuspide în care valva septală anterioară și uneori și cea posterioară sunt deplasate spre vârful ventriculului drept, iar valva anterioară este mărită și aderentă de peretele liber al ventriculului drept. În acest mod, o parte a ventriculului drept este „atrializat", având funcție de atriu și astfel rămânând un volum mic de ventricul cu funcție de expulzie spre artera pulmonară. Valva tricuspidă de obicei este insuficientă. Din grupul de pacienți cu maladie Ebstein, aproximativ 80% au și o comunicare interatrială.

Severitatea suferinței clinice depinde de gradul alterării tricuspidiene. Cei cu deplasare severă a valvei tricuspide au presiune atrială dreaptă mult crescută, cu șunt interatrial dreapta-stânga și insuficiență cardiacă severă. Acest tablou se întâlnește în special la copiii mici și la nou-născuți. În schimb, pacienții cu deplasare puțin importantă a valvei tricuspide pot avea o funcție valvulară cvasinormală, fără creșterea presiunii retrograde în atriul drept și fără cianoză, astfel că pot ajunge până la vârsta adultului.

În 20% dintre cazuri coexistă un sindrom de preexcitație ventriculară prin coexistența unei căi de conducere aberante (sindrom WPW) cu manifestări tipice pe ECG.

Ecocardiografia permite aprecierea dilatării atriului drept, modificarea valvei tricuspide și severitatea insuficienței sau a stenozei tricuspidiene.

Secundar insuficienței tricuspidiene determinate de inserția joasă a valvei tricuspide, funcțional AD și VD se comportă ca o singură cavitate, aspectul radiologic fiind de cord drept mărit pe seama atriului drept (**Fig. 10.53**). Boala Ebstein este frecvent asociată cu defectul septal atrial, stenoză pulmonară, defect septal ventricular, transpoziție de mari vase. Aspectul radiologic este de opacitate cardiacă de dimensiuni global crescute în toate diametrele, fără a putea fi decelate arcurile, aspectul formei cordului fiind comparat cu al unei „mingi de rugby" (AD de dimensiuni crescute cu pediculul vascular îngust). Circulația pulmonară este redusă, depinzând de gradul eventualului șunt D-S interatrial asociat (cu cât șuntul dreapta-stânga este mai mare, cu atât circulația pulmonară este mai redusă, cu hiluri slab reprezentate).

2.9. Malformații ale aparatului valvular pulmonar

Toate cele trei localizări ale stenozei pulmonare (valvulară, subvalvulară sau supravalvulară) se întâlnesc cel mai frecvent în afecțiunile cardiace congenitale și reprezintă circă 10–12% dintre cazurile cu boală cardiacă congenitală la adult **[16]**.

2.9.1. Stenoza valvulară pulmonară

Stenoza valulară pulmonară este cea mai frecventă (în 90% dintre cazuri). Ea poate fi o anomalie izolată, dar poate fi asociată unui defect septal ventricular sau unei stenoze infundibulare de ventricul drept. Valvele sunt de obicei subțiri și elastice, cu cele trei comisuri existente, dar alipite între ele. În timpul sistolei ventriculare, planșeul valvular pulmonar formează un dom care proemină spre lumenul arterei pulmonare.

Totuşi în 10–15% din cazuri valvele sunt displazice, îngroșate, imobile, compuse în special din țesut mixomatos.

2.9.2. Stenoza supravalvulară pulmonară

Poate fi localizată pe trunchiul arterei pulmonare, la bifurcație sau pe ramurile sale periferice. Deseori stenoza pulmonară supravalvulară este asociată cu alte cardiopatii congenitale, precum stenoza valvulară pulmonară, defectul septal atrial, defectul septal ventricular sau tetralogia Fallot.

2.9.3. Stenoza subvalvulară pulmonară

Este determinată de îngustarea infundibulului ventriculului drept. Apare frecvent asociată defectului septal interventricular. De obicei, este pur musculară (reactivă a unei hipertrofii musculare localizate), mai rar fibroasă-diafragmatică.

Suprafața orificiului pulmonar la omul adult normal este de aproximativ 2 cm²/m² suprafață corporală. Când orificiul este stenotic, presiunea sistolică din ventriculul drept crește și apare un gradient de presiune sistolic între ventricul și artera pulmonară. Stenoza este apreciată ca fiind largă dacă suprafața orificiului este mai mare de 1 cm²/mp, moderată dacă suprafață este între 0.5 și 1 cm²/m² și strânsă dacă suprafața este sub 0.5 cm²/m².

Prezența sau absența simptomelor clinice, severitatea lor și prognosticul sunt influențate direct de severitatea stenozei, de funcția ventriculului drept și de competența valvei tricuspide.

Adulții cu stenoză valulară pulmonară largă sunt de obicei asimptomatici, având o perspectivă de supraviețuire asemănătoare oamenilor normali.

Pacienții cu stenoză valulară pulmonară medie sunt succeptibili de a face o endocardită bacteriană, motiv pentru care trebuie monitorizați preventiv înaintea oricărei intervenții chirurgicale. Sub tratament medical sau intervențional, prognosticul acestor pacienți este foarte bun.

Pacienții cu stenoze valvulare pulmonare strânse trebuie tratați chirurgical sau intervențional cu scopul ridicării barajului valvular pulmonar înaintea apariției insuficienței cardiace drepte.

Dacă subiectul intră în insuficiență cardiacă dreaptă și coexistă o comunicare interatrială, șuntul la acest nivel se inversează, apărând cianoza periferică.

Modificările radiologice pe radiografia toracică în stenoza pulmonară sunt diferite în funcție de gradul stenozei, de vârsta pacientului, ca și de eventuala asociere a altor afecțiuni.

Atâta timp cât obstrucția nu este atât de severă încât să reducă semnificativ fracția de ejecție a ventricolului drept, dimensiunile cordului și aspectul circulației pulmonare rămân în limite normale.

La copii, prezența unui timus mare poate îngreuna interpretarea opacității cardio-vasculare, astfel că boala poate fi diagnosticată doar dacă scăderea fluxului în circulația pulmonară este semnificativă, materializată radiografic prin existența unor ramificații arteriale perihilare gracile, cu diminuarea intensității desenului vascular în periferia plămânului.

La copilul mare şi la adult, modificările radiologice ale stenozei pulmonare includ mărirea ventriculului drept, dilatarea trunchiului AP şi deseori a ramului stâng al arterei pulmonare (în funcţie de direcţia jetului prin orificiul stenozat). Ramul drept al arterei pulmonare are dimensiuni normale, uneori chiar reduse (**Fig. 10.44**).

În stenoza pulmonară congenitală care include şi hipoplazia trunchiului arterei pulmonare, segmentul arterei pulmonare de la nivelul arcului mijlociu de pe marginea stângă a opacităţii cardiace este concav.

2.9.4. Atrezia valvei pulmonare

În atrezia valvei pulmonare, cu sau fără asocierea unui defect de sept ventricular, opacitatea cardiacă este mărită, în special din cauza dilatării AD. Pe radiografie poate fi identificată foarte bine această mărire a AD prin urmărirea arcului inferior de la nivelul marginii drepte a opacităţii cardiace.

2.10. Defectul septal interatrial

Defectul septal interatrial este întâlnit în circa o treime din cardiopatiile congenitale ale adultului şi predomină la sexul feminin. Anatomic 75% dintre cazurile cu defect septal atrial sunt de *tip ostium secundum* care se găseşte în regiunea fosei ovale. În circa 15% dintre cazuri el este de *tip ostium primum* în porţiunea inferioară a septului şi în 9% de *tip sinus venos* în porţiunea superioară a septului. Rar defectul septal atrial este de *tip sinus coronar,* situat lângă deschiderea venei cave inferioare în atriul drept **[8]**.

Anomalii cardiace suplimentare se observă în fiecare tip de defect septal, de ex. prolapsul valvei mitrale în ostium secundum, regurgitare mitrală în ostium primum (prin clivarea valvei mitale anterioare), anomalie de drenaj venos pulmonar în atriul drept sau în una din venele cave în defectul septal de tip sinus venos.

Hemodinamic, indiferent de tip, consecinţa defectului septal atrial este existenţa unui şunt interatrial ale cărui direcţie şi mărime sunt dependente de mărimea defectului şi de complianţa ventriculară. La majoritatea pacienţilor, ventriculul drept este mai compleant decât ventriculul stâng, astfel rezultă un şunt stânga-dreaptă interatrial care creşte fluxul arterial pulmonar, determinând dilatarea atriului drept, a ventriculului drept şi a arterelor pulmonare. Dacă în evoluţia maladiei ventriculul drept devine insuficient (compleanţa scade), şuntul interatrial se inversează şi apare cianoza.

Examenul ecocardiografic – în special cel transesofagian şi cu Doppler-color – este foarte util pentru detectarea şi determinarea localizării defectului septal atrial şi a eventualelor anomalii de vărsare a venelor pulmonare. Totuşi este necesar examenul prin cateterism cardiac pentru determinarea magnitudinii şi direcţiei şuntului, precum şi a eventualei hipertensiuni pulmonare, elemente esenţiale pentru alegerea tratamentului optim. Astfel, un raport al debitului pulmonar faţă de cel sistemic mai mare de 1,5 în principiu are indicaţie corectoare de închidere a defectului septal atrial fie chirurgical, fie intervenţional.

Radiologic, opacitatea cardio-vasculară are aspect normal atât timp cât şuntul este mic şi modificarea dimensiunilor cavităţilor şi a vaselor nu îi afectează conturul. Aspectul radiologic clasic evidenţiază creşterea dimensiunilor AD, VD, AP. Creşterea dimensiunilor trunchiului AP în diferite grade (bombarea arcului mijlociu stâng) determină ştergerea punctului de demarcaţie între arcul superior şi cel mijlociu, cu accentuarea limitei de demarcaţie între arcul mijlociu şi cel inferior stâng (**Fig. 10.47**). Aspectul radiologic poate fi de dilatare anevrismală a ramificaţiilor hilare. Circulaţia pulmonară este accentuată prin debit.

La copii, aspectul opacităţii cardio-vasculare este de cord globulos, cu pedicul vascular scurt.

La pacienţii de peste 50 de ani semnele radiologice pot fi uneori atipice. În evoluţie, când apare hipertensiunea arterială majoră (sindrom Eisenmenger), trunchiul arterei pulmonare îşi măreşte semnificativ dimensiunile.

2.11. Defectul septal interventricular

Este cea mai frecventă malformaţie congenitală cardiacă la copii şi nou-născuţi, indiferent de sex. Până la vârsta de 2 ani, 25–40% dintre defectele septale ventriculare se închid spontan, iar până la vârsta de 10 ani se închid aproximativ 90%.

Anatomic, 70% dintre defecte sunt localizate în porţiunea membranoasă a septului interventricular, 20% în porţiunea musculară, 5% imediat sub valva aortică (poate determină dilatarea inelului valvular cu apariția insuficienței valvulare aortice) și 5% la joncțiunea valvei mitrale cu cea tricuspidiană (canal atrio-ventricular comun) **[13]**.

Consecința fiziolopatologică a defectului septal ventricular este determinată de mărimea defectului și de raportul dintre rezistențele vasculare pulmonare și cele sistemice. În defectele mici, debitul pulmonar este foarte puțin crescut și deci nu apar turburări funcționale evidente. În defectele mari, presiunea se egalizează între cele două ventricule, iar mărimea debitului pulmonar depinde direct de rezistența vasculară pulmonară. Dacă rezistența vasculară pulmonară este mai mică decât cea sistemică, șuntul interventricular este de tip stânga-dreapta. Dacă în evoluția maladiei, rezistența vasculară pulmonară crește mai mult decât cea sistemică (prin procese endovasculare pulmonare reactiv-degenerative), scade șuntul stânga-dreapta și în final poate să apară un șunt interventricular dreapta-stânga (cu cianoză).

Examenul radiologic, ECG-ul și ecocardiograma pot da informații despre importanța alterărilor hemodinamice asupra ventriculelor și a circulației pulmonare. Doppler-ul bidimensional confirmă prezența și localizarea defectului septal, iar examenul color furnizează informații asupra direcției și magnitudinii șuntului. Cateterismul cu angiografie confirmă prezența, localizarea și amplitudinea șuntului, precum și mărimea rezistenței vasculare pulmonare. Dacă raportul dintre rezistența vasculară pulmonară și cea sistemică depășește valoarea de 0.7, riscurile operatorii sunt atât de mari încât intervenția de obicei nu mai este recomandată.

Ca și în DSA, aspectul radiologic poate fi normal la cazurile cu șunturi mici. În șunturile mari, dimensiunile opacității cardiace (VS, AS, VD) cresc proporțional cu debitul șuntului. Prin creșterea dimensiunii VS, apexul cordului se proiectează subdiafragmatic. AS este mărit. Trunchiul arterei pulmonare și vasele pulmonare arteriale cresc proporțional cu creșterea presiunii generate de fluxul sanguin crescut (aspect de circulație pulmonară accentuată prin debit) (**Fig. 10.48**). Aorta ascendentă este de dimensiuni normale sau reduse (util de identificat pentru diagnosticul diferențial cu PCA în care este lărgită). În creșteri importante ale presiunii în arterele pulmonare, ce determină inversarea șuntului („eisenmengerizare"), examenul radiologic evidențiază arterele pulmonare centrale dilatate anevrismal, cu reducerea lor spre periferie (**Fig. 10.49**).

2.12. Canalul atrio-ventricular comun

Prezența defectelor septale, precum și a insuficienței valvulare mitrale și tricuspidiene determină aspectul radiologic, respectiv o circulație pulmonară încărcată prin debit (toate segmentele arterelor pulmonare sunt lărgite) și o opacitate cardiacă global mărită (pe seama tuturor cavităților) (**Fig. 10.52**).

La copilul foarte mic, datorită regurgitării mitrale, radiografia poate evidenția edemul pulmonar interstițial și alveolar, în special în teritoriile perihilare.

La acest aspect radiologic se pot adăuga elemente ale altor anomalii asociate canalului atrio-ventricular, precum stenoza pulmonară, tetralogia Fallot, VCS pe stânga etc.

2.13. Drenajul venos pulmonar aberant

2.13.1. Drenajul venos pulmonar aberant parțial

Aspectul radiologic este cel mai frecvent normal sau cord drept discret mărit.

În situațiile în care un plămân întreg este drenat printr-o cale anormală, examenul radiologic evidențiază un aspect particular, plămânul drenat anormal fiind hipervascularizat, spre deosebire de plămânul normal drenat, care are un aspect normal al circulației pulmonare (sindrom Janus).

Bombarea trunchiului AP și creșterea diametrelor arterelor pulmonare până la periferia plămânului anormal drenat, ca și semnele radiologice de mărire a AD, VD sunt proporționale cu gradul șuntului stânga-dreapta.

Venele de la nivelul lobului inferior al plămânului anormal drenat sunt cele mai modificate din punct de vedere radiologic.

2.13.2. Drenajul venos pulmonar aberant total (DVPAT)

Aspectul radiologic este variabil și corespunde varietăților de drenaj venos pulmonar aberant total, respectiv locului de vărsare a venelor pulmonare, intracardiac (atriul drept sau sinusul venos) sau extracardiac (în venele cave).

În toate tipurile de DVPAT se evidențiază o opacitate cardiacă de dimensiuni crescute, cu modificări evidente la nivelul câmpurilor pulmonare și cu lărgirea vaselor pulmonare, datorită debitului sanguin crescut. Sunt vizibile semnele radiologice de mărire a AD și VD. În schimb, AS și VS sunt de dimensiuni normale.

Singurul aspect radiologic considerat patognomonic pentru această malformație congenitală este acela al aspectului opacității cardiace „în om de zăpadă" sau „al cifrei 8". Acest aspect este caracteristic tipului de vărsare a venelor pulmonare la nivelul venei brahiocefalice stângi și apoi în VCS, care, fiind dilatate, determină lărgirea mediastinului superior spre dreapta cu bombarea arcului superior drept, iar imaginea rezultată din traiectul vertical anormal al drenajului venos al ambilor plămâni pe partea stângă duce la un aspect caracteristic al marginii stângi a mediastinului superior (**Fig. 10.50**).

În tipul intracardiac de vărsare anormală a venelor pulmonare din cauza fluxului crescut și a presiunii venoase mari (care se dezvoltă în scurt-circuitul circulație pulmonară – cord drept – circulație pulmonară, care nu este amortizat de un conduct intermediar lung, așa precum este vena brahio-cefalică și VCS în DVPAT extracardiac), apar edemul interstițial și uneori chiar edemul alveolar la copilul foarte mic, linii Kerley la copilul mare.

2.14. Defectul septal aortico-pulmonar

Un defect congenital apropiat trunchiului arterial comun este trunchiul arterial parțial caracterizat printr-o comunicare directă între aorta ascendentă și trunchiul arterei pulmonare imediat deasupra valvei aortice, aspect denumit și „fereastră aorto-pulmonară". Are semnele și simptomele asemănătoare canalului arterial persistent de mari dimensiuni. Frecvența acestei maladii este mai rară decât cea a trunchiului arterial comun.

Aspectul radiologic depinde de mărimea defectului și de reacția patului vascular pulmonar la creșterea debitului de șunt. Astfel, opacitatea cardiacă poate fi de dimensiuni crescute sau normală. Artera pulmonară este dilatată, iar hilurile sunt încărcate și pulsatile.

2.15. Trunchiul arterial comun

Caracteristic este faptul că din ambele ventricule nu iese decât un singur vas arterial care alimentează ramurile coronare, arterele pulmonare și arterele sistemice. Se descriu patru tipuri **[8]**:

- tip I – un trunchi arterial care dă naștere imediat trunchiului de arteră pulmonară și aortei ascendente (48%);
- tip II – arterele pulmonare drepte și stângi pornesc separat una lângă alta, din peretele dorsal al trunchiului arterial (29%);
- tip III – una sau ambele artere pulmonare ies independent din orice parte a trunchiului (11%);
- tip IV – arterele pulmonare (și canalul arterial persistent) lipsesc, circulația pulmonară fiind supleată de circulația bronșică (12%) (unii autori includ acest tip în grupul de tetradă Fallot cu atrezie de orificiu pulmonar).

Întotdeauna există asociat un defect septal interventricular, în 25% dintre cazuri defectul interventricular fiind așa de mare încât se ajunge la ventricul unic.

Majoritatea copiilor mor în primele 6 luni de viață. Pacienții cu artere pulmonare mici sau rezistență vasculară pulmonară mare au o speranță de viața de 3–4 ani.

Poate avea aspecte radiologice variate, în funcție de tip, unii cu modificări minime, alții cu contururile vasculare stângi convexe, alții cu contururile stângi concave. Uneori există un semn patognomonic radiologic, respectiv prezența ramurii stângi a arterei pulmonare într-o poziție mai înaltă decât de obicei, care se proiectează pe câmpul pulmonar stâng în sus și în afară, la nivelul arcului aortic. În 60% dintre cazuri se asociază un arc aortic drept.

Diagnosticul radiologic este dificil la nou-născut, deoarece atât aorta, cât și arterele pulmonare sunt mascate de opacitatea timică.

La copiii mai mari se poate identifica aspectul concav al arcului trunchiului AP în tipurile II, III sau IV (atestând absența originii AP din VD, ca și poziția posterioară a arterelor pulmonare în spatele trunchiului arterial sau al aortei ascendente) sau aspectul convex al arcului arterei pulmonare în tipul I. Opacitatea cardiacă este semnificativ mărită pe seama ventriculelor. Pediculul vascular poate fi lărgit. Circulația pulmonară este frecvent crescută prin debit, mai rar poate fi scăzută la tipurile cu agenezia sau hipoplazia arterelor pulmonare (putându-se uneori evidenția circulația arterială bronșică de supleere).

Unele radiografii sugerează aspectul de tetradă Fallot, altele de transpoziție a marilor vase sau de ventricul unic. Aspectul radiologic este comparabil celui din tetralogia Fallot în forma sa extremă, mai ales la câteva luni după naștere. Diferențierea se poate face pe aspectul opacității cardiace, care în trunchiul arterial comun este mult dilatată chiar de la naștere, în timp ce în tetralogia Fallot diametrul cordului se mărește mai târziu.

2.16. Tetralogia Fallot

Este cea mai comună boală congenitală cianotică la copil, caracterizată prin defect septal ventricular sus situat, o aortă a cărei origine este „călare” pe septul interventricular, obstrucția căii de ieșire a ventriculului drept (stenoză valvulară, subvalvulară, supravalvulară sau a ramurilor de arteră pulmonară) și hipertrofia ventricolului drept.

Se asociază cu arc aortic drept în 25% dintre cazuri, cu defect septal atrial (pentalogia Fallot) în 10% și cu anomalii ale arterelor coronare în 10% **[11]**.

Mortalitatea naturală este de aproximativ 66% în primul an de viață, 40% la 3 ani, 11% la 20 ani, 6% la 30 de ani și 3% la 40 de ani.

ECG-ul arată o deviere axială dreaptă și hipertrofia ventriculară dreaptă. Ecocardiograma este utilă pentru stabilirea diagnosticului și descoperirea anomaliilor asociate, severitățile obstrucției căii de ieșire a ventricolului drept, mărimii trunchiului și a ramurilor principale a arterei pulmonare, precum și numărului și poziției defectelor septale ventriculare. Cateterismul cardiac permite confirmarea diagnosticului, oferă date hemodinamice asupra localizării și mărimii șuntului dreapta-stânga, severității și poziției obstrucției căii de ieșire a ventriculului drept, structurii anatomice a arterei pulmonare cu ramurile sale, precum și asupra originii și traseului arterelor coronare, elemente indispensabile pentru planificarea tacticii chirurgicale. Semnele radiologice importante se referă la dimensiunile cordului, trunchiul arterei pulmonare, starea circulației pulmonare, aspectul vârfului cordului și poziția butonului aortic (**Fig. 10.54**). Modificările radiologice sunt generate în primul rând de gradul stenozei pulmonare. Atunci când stenoza interesează valva pulmonară, inelul valvular și trunchiul arterei pulmonare, pe radiografia cardio-pulmonară de față arcul mijlociu stâng este concav (concavitatea cea mai evidentă este în atrezia de arteră pulmonară). Dimensiunile opacității cardiace pot fi normale în cazul tetralogiei clasice cu stenoză pulmonară moderată și defect septal ventricular larg. Opacitatea cardiacă este mărită în cazul asocierii stenozei severe a AP cu DSV mic. Creșterea dimensiunilor VD deplasează posterior și în sus ventriculul stâng astfel încât pe OAS, marginea posterioară a cordului poate depăși coloana vertebrală. Aspectul clasic de „inimă în sabot” este furnizat opacității cardiace de orientarea cranială a vârfului inimii, cu interpoziția transparenței pulmonare între marginea inferioară a cordului și hemidiafragmul stâng. Vasele pulmonare sunt gracile, iar hilurile au dimensiuni reduse (aspect de circulație pulmonară olighemică). Atunci când stenoza de pulmonară este severă, pot fi vizualizate arterele bronșice pe radiografia cardio-pulmonară (circulație de supleere cu aspect reticulat în treimea medie a câmpurilor pulmonare). Aorta ascendentă este întotdeauna lărgită și deplasată ventral. În circa 25% dintre cazurile cu tetralogie Fallot, butonul aortic este pe dreapta (în special în cazurile severe) **[17]**.

2.17. Atrezia pulmonară cu sept ventricular intact

Este o malformație congenitală rară, sub 1% din grupul total de anomalii cardiace congenitale. Valva pulmonară este înlocuită de un diafragm neperforat. Trunchiul arterei pulmonare este hipoplazic.

Se descriu două tipuri: unul în care ventriculul drept are o cavitate mică și perete gros și altul cu cavitatea ventriculară dreaptă dilatată.

Endocardul ventricular este frecvent îngroșat până la 3 mm, având aspect albicios tipic pentru fibroelastoză endocardică. Valva tricuspidă este hipoplazică, deseori cu insuficiență tricuspidiană, fapt ce poate determina dilatarea cavității ventriculului drept. Atriul drept este hipertrofiat și dilatat (uneori anevrismal). Întotdeauna există o comunicare interatrială. Constant există şi un canal arterial persistent care reprezintă principalul acces către circuitul pulmonar.

Prognosticul este grav, majoritatea pacienţilor mor în primii trei ani de viaţă (78% înainte de 6 luni).

Dacă ventriculul drept este mic, la examenul radiologic nu există o lărgire a opacităţii cardiace. Dacă ventriculul drept este mare, diametrul transvers al opacităţii cardiace este mărit. Cord cu ventricul drept de dimensiuni normale poate fi observat la nou-născuţi cu atrezie de valvă pulmonară şi cu sept ventricular intact. Odată cu creşterea în vârstă, datorită dezvoltării insuficienţei valvei tricuspide, cavitatea ventriculului drept şi aceea a atriului drept se măresc considerabil.

Aspectul radiologic al atreziei pulmonare este de opacitate cardiacă cu diametru normal sau crescut, cu concavitate accentuată a arcului AP şi hipovascularizaţie pulmonară.

Severitatea modificărilor radiologice depinde de mărimea debitului pulmonar şi de competenţa valvei tricuspide.

Pe radiografiile efectuate la nou-născut, hilurile şi vasele pulmonare sunt gracile, uneori neidentificabile. La această vârstă, opacitatea timică face foarte dificilă interpretarea hilurilor şi a vascularizaţiei pulmonare. La copiii mai mari, arcul AP este concav datorită hipoplaziei trunchiului AP şi a arterei pulmonare stângi. Când atrezia orificiului pulmonar este asociată cu AP de dimensiuni normale, arcul AP este rectiliniu.

În atrezia pulmonară apexul cardiac este subdiafragmatic (proiectat inferior şi la stânga) ca urmare a gradului de dilatare a VS. Arcul AD are o convexitate accentuată. AD este moderat mărit în 80% din cazuri (cu VD mic). În celelalte 20% din cazuri (cu VD mare), AD poate fi mărit atât de mult (anevrismal) încât să ajungă în contact cu peretele latero-toracic drept. Acest aspect radiologic de opacitate cardiacă gigantă, cu mărire evidentă a AD şi reducerea vascularizaţiei pulmonare, este patognomonic pentru insuficienţa tricuspidiană.

Malformaţiile în care apare un aspect radiologic asemănător sunt: atrezia de tricuspidă (în special cazurile cu cavitate ventriculară dreaptă mică), forma severă de boală Ebstein, displazia congenitală a peretelui VD (anomalia Uhl).

2.18. Anomaliile de conectare arterio-ventriculare

Acest grup de anomalii este format din afecţiuni în care marile artere nu sunt conectate cu ventriculele adecvate.

Conectarea *atrio*-ventriculară şi cea *arterio*-ventriculară pot fi concordante sau discordante. De exemplu, cordul normal are o conectare *atrio*-ventriculară şi una *arterio*-ventriculară concordante.

În situaţia de *transpoziţie completă de mari vase*, aorta are originea în VD, iar artera pulmonară în VS şi este considerată o situaţie discordantă *arterio*-ventriculară (dar cu concordanţă atrio-ventriculară).

Transpoziţia corectată de mari vase prezintă tot o discordanţă *arterio*-ventriculară, ca şi transpoziţia completă de mari vase, dar „corectată natural” de coexistenţa unei discordanţe *atrio*-ventriculare (atriul drept şi venele cave conectate la ventriculul stâng, iar atriul stâng cu venele pulmonare conectate la ventriculul drept).

În această categorie de cardiopatii congenitale sunt incluse şi anomalii de conectare arterio-ventriculare mai speciale precum: *VS sau VD cu dublă cale de ieşire* în care ambele artere (distincte între ele) sunt conectate la un singur ventricul (denumit şi *transpoziţie incompletă de mari vase*) sau *truncus arteriosus* în care un singur trunchi arterial mare este conectat la un ventricul unic (după unii autori, această formă face parte din grupul trunchiului arterial comun tip IV sau dintr-o formă extremă de tetradă Fallot)

2.18.1. Transpoziţia de mari vase

În transpoziţia necorectată a marilor vase, originea aortei este din ventriculul drept, anterior faţă de originea arterei pulmonare care porneşte din ventriculul stâng. Supravieţuirea pacienţilor cu transpoziţie necorectată de mari vase este posibilă doar în cazul asocierii altor anomalii congenitale care să asigure şunturi între cele două circulaţii (DSA, DSV, PCA).

La aproximativ două treimi dintre pacienţi, comunicarea dintre cele două circulaţii se face numai printr-un canal arterial patent sau foramen ovale. Aceşti nou-născuţi au cianoză severă. Restul de o treime beneficiază de o anomalie asociată de tip defect septal atrial mare, defect septal ventricular sau comunicare aorto-pulmonară. Aceştia au o cianoză mai puţin severă, dar sunt succeptibili de a face insuficienţă cardiacă prin suprasolicitare de debit prin şunt.

Mortalitatea este mare, de 90% în primele 6 luni de viaţă. La cei care ajung la vârste mai înaintate ale copilăriei, boala se complică deseori prin dezvoltarea unei leziuni vasculare pulmonare obstructive.

La noul născut examenul radiologic evidenţiază o opacitate cardiacă de dimensiuni moderat crescute, de formă ovalară, pedicul vascular îngust, uneori cu arc aortic pe dreapta. Secundar anomaliilor asociate, vascularizaţia pulmonară poate fi crescută sau scăzută proporţional cu debitul şuntului.

2.18.2. Transpoziţia corectată de mari vase

În aceasta anomalie cele două ventricule se înlocuiesc reciproc. Sângele venos din atriul drept (normal poziţionat) trece prin orificiul mitral în ventriculul stâng (poziţionat aberant în locul unde la omul normal există ventriculul drept) şi apoi este expulzat în artera pulmonară. Sângele din venele pulmonare şi atriul stâng, după ce trece prin orificiul tricuspidian în ventriculul morfologic drept (poziţionat aberant în locul unde la omul normal există ventriculul stâng), este expulzat în aortă.

Această malformaţie se poate asocia cu alte malformaţii congenitale (DSA, DSV, stenoză pulmonară, atrezie de tricuspidă, boala Ebstein etc.).

Chiar dacă nu este asociată cu altă cardiopatie congenitală, subiecţii cu transpoziţie corectată de mari vase desori dezvoltă insuficienţă cardiacă în decada 4–5 de viaţă, datorită insuficienţei tricuspidiene, blocului cardiac complet sau disfuncţiei ventriculare drepte **[18]**.

La o primă examinare pe radiografia cardio-pulmonară de faţă, frapează aspectul particular al segmentului vascular al opacităţii cardio-vasculare, cu imposibilitatea identificării aortei ascendente la nivelul arcului superior drept, iar trunchiul arterei pulmonare nu are reprezentare pe conturutile opacităţii cardio-vasculare (fiind central, suprapus peste opacitatea mediastinală), apexul cordului este supradiafragmatic (**Fig. 10.55**). La acest aspect se asociază modificările radiologice ale malformaţiei congenitale asociate. Atunci când coexistă un şunt stânga-dreapta, opacităţile hilare sunt de dimensiuni crescute datorită debitului pulmonar crescut.

2.19. Ventriculul unic

În ventriculul unic întregul sept ventricular este absent sau rudimentar.

Cea mai frecventă asociere de 80% este cu transpoziţia completă de mari vase, urmată de defectul septal atrial în 75% (din care în 25% dintre cazuri septul atrial lipseşte complet, astfel că anomalia devine „cor bilocular"). În 25% din cazuri coexistă o stenoză valvulară sau subvalvulară pulmonară şi foarte rar atrezie pulmonară sau stenoza valvelor aortice. Uneori valva mitrală este stenozată.

Semnele pe radiografia toracică de faţă sunt indirecte, datorită şuntului intracardiac, stenozei pulmonare sau hipertensiunii arteriale pulmonare. De obicei, opacitatea cardio-mediastinală este de dimensiuni crescute. Apexul cordului poate fi orientat subdiafragmatic (caracteristic măririi VS) sau supradiafragmatic (caracteristic măririi VD). AS mărit poate da aspectul de dublu contur drept şi de deplasare posterioară şi cranială a bronhiei principale stângi. Dacă ventriculul unic se asociază şi cu transpoziţie de mari vase, opacitatea mediastinală este îngustă. Atunci când aorta se desfăşoară pe stânga, opacitatea butonului aortic se menţine pe marginea stângă a mediastinului.

Un ventricul „torsionat" este singurul element care diferenţiază ventriculul unic de celelalte malformaţii cardiace. Rudimentul camerei de ieşire a VD este anterior, superior şi la stânga, astfel încât determină o bombare la nivelul locului de proiecţie a urechiuşei stângi, pe o lungime egală sau uneori chiar mai mare decât în maladiile cu urechiuşă stângă real mărită **[19]**.

Radiografia pulmonară evidenţiază o circulaţie pulmonară de tip hipervascularizaţie, cu ramificaţii hilare lărgite, afară de situaţia în care se asociază o stenoză a arterei pulmonare când vascularizaţia este scăzută.

2.20. Cord stâng hipoplazic

Aspectul radiologic este polimorf şi nepatognomonic, aceasta fiind o malformaţie complexă ce se asociază cu insuficienţă cardiacă din prima săptămână după naştere. Întodeauna sunt asocieri compensatorii, ca de exemplu prin canal arterial patent. Prezintă hipertrofie şi dilatare de VD, cu aspect de „cord în sabot".

Pe radiografia toracică efectuată la nou-născut, dimensiunea aortei toracice nu poate fi determinată (mai ales atunci când este de dimensiuni reduse), aria ei de proiecţie pe radiografie fiind acoperită de opacitatea timusului. Opacităţile hilare sunt de dimensiuni crescute şi cu contururi şterse la cei fără stenoză pulmonară asociată, fapt ce face foarte dificilă diferenţierea HTP arterială de cea venoasă. La nivelul câmpurilor pulmonare se pot vizualiza semne de edem pulmonar, în special perihilar.

2.21. Cordul operat

Examenul radiologic efectuat pacienţilor care se internează într-un serviciu de chirurgie cardiovasculară trebuie să cuprindă şi o radiografie cardiopulmonară în decubit dorsal, utilizată ulterior ca termen de comparaţie pentru radiografiile efectuate la pat, în serviciul de terapie intensivă.

Radiografiile toracice efectuate imediat postoperator pot evidenţia transparenţe pulmonare normale sau un grad mai mare sau mai mic de atelectazie a lobului inferior stâng (reexpansionare incompletă a plămânilor). Examenul radiologic poate vizualiza creşterea dimensiunilor opacităţii mediastinale secundar edemului sau hemoragiei intraoperatorii, ca şi existenţa unui mic grad de pneumo-mediastin (transparenţă liniară ce bordează conturul mediastinului).

Pe radiografia toracică efectuată în postoperator se pot vizualiza: tubul endotraheal, cateterul de presiune venoasă central (de obicei la nivelul VCS), uneori un cateter al cărui capăt distal poate fi vizualizat într-una din ramurile principale ale AP, tuburi de dren mediastinale, firele de excitaţie (pacing) epicardice. Atunci când tubul endotraheal este prea aproape de bifurcaţia traheei, se poate deplasa într-una din bronhiile principale (mai frecvent în cea dreaptă), determinând diferite grade de atelectazie a plămânului contralateral şi barotraumatism alveolar (hipertransparenţă) în plămânul de aceeaşi parte, dacă pacientul este conectat la un aparat de respiraţie artificială.

Firele de excitaţie epicardică se proiectează peste opacitatea cordului şi transparenţa pulmonară (**Fig. 10.72**).

Modificările radiologice evidenţiate de prima radiografie efectuată postoperator pot cuprinde: grade diferite de atelectazie lobară inferioară (opacităţi bazale întinse ce apar de obicei în decurs de 8 ore de la operaţie şi dispar în 5–7 zile), creşterea diametrului opacităţii mediastinale, edem pulmonar şi revărsate pleurale, uneori opacităţi sugestive pentru procese de condensare pneumonică, hemidiafragm stâng ascensionat (paralizii de nerv frenic). Poziţia înaltă a hemidiafragmului stâng poate persista câteva săptămâni postoperator, dar dispare la majoritatea pacienţilor. Cea mai mare parte a complicaţiilor postoperatorii pot avea expresie radiologică: dehiscenţa sternală (prin prezenţa unei transparenţe suprapuse opacităţii mediastinale), pneumotoraxul (ca o banda transparentă ce conturează cel mai frecvent lobul inferior, mai greu identificabilă, pe radiografia la pat, bine vizibilă pe radiografia efectuata în ortostatism), pneumo-mediastinul, hematomul mediastinal (dacă lărgirea opacităţii mediastinale în postoperator depăşeşte cu 70% diametrul transvers al mediastinului de pe radiografia efectuată preoperator se impune de obicei reintervenţia), pneumo-pericardul, emfizemul subcutanat (imagini transparente proiectate la nivelul părţilor moi), embolismul pulmonar, uneori fracturi costale (întreruperea continuităţii structurilor osoase la nivelul coastelor).

Creşterea dimensiunilor opacităţii cardiace poate fi decelată de examenul radiologic în insuficienţe cardiace sau secundar apariţiei unei colecţii pericardice sau mediastinale. Postoperator poate apărea tamponada cardiacă ce poate fi însoţită de pleurezie uni- sau bilaterală. În chirurgia valvulară, ca semn al unei disfuncţii valvulare postoperatorii, secundar dehiscenţei suturii sau trombozării valvei, examenul radiologic poate evidenţia creşterea dimensiunilor cavităţilor cardiace şi uneori edem pulmonar. De asemenea, poate evidenţia migrarea la distanţă a componentelor metalice ale protezei valvulare, în fracturări ale acestora. Alteori, la examenul fluoroscopic se pot observa absenţa sau reducerea motilităţii protezei metalice.

Examenul radiologic în transplantul cardiac arată o opacitate cardiacă de dimensiuni crescute, putând exista semne de redistribuţie a circulaţiei pulmonare

DIAGNOSTICUL ECOCARDIOGRAFIC

SECȚIUNEA II

CAPITOLUL 11

DORU DUMBRAVĂ

1. ISTORIC
2. NOȚIUNI TEHNICE DE BAZĂ
    - 2.1. Obținerea imaginilor cu ajutorul ultrasunetelor
    - 2.2. Elemente de calitate a imaginii în ecocardiografie
    - 2.3. Transductori specifici ecocardiografiei pediatrice
3. TEHNICI ULTRASONICE
    - 3.1. Tehnici ultrasonice de bază
        - 3.1.1. Ecocardiografia unidimensională în modul M
        - 3.1.2. Ecocardiografia bidimensională în timp real (2D-Eco).
        - 3.1.3. Ecocardiografia tridimensională
        - 3.1.4. Ecocardiografia Doppler
            - 3.1.4.1. Doppler pulsat (PW = pulse wave, Doppler pulsat uniport)
            - 3.1.4.2. Doppler continuu (CW = continous wave)
            - 3.1.4.3. Doppler color (CFM = color flow mapping, Doppler codat color)
            - 3.1.4.4. Elemente comparative între metodele Doppler
            - 3.1.4.5. Analiza Doppler cantitativă
        - 3.1.5. Ecocardiografia de efort/stres
        - 3.1.6. Ecocardiografia de contrast
        - 3.1.7. Ecocardiografia transesofagiană (ETE)
        - 3.1.8. Parametri ecocardiografici
4. OBIECTIVELE EXAMINĂRII ECOCARDIOGRAFICE
    - 4.1. Indicații
    - 4.2. Cardiopatiile congenitale
    - 4.3. Alte utilizări ale ecocardiografiei în pediatrie
5. ECOCARDIOGRAFIA FETALĂ
    - 5.1. Indicații
    - 5.2. Limite, probleme deontologice
6. ALTE TEHNICI ULTRASONICE UTILIZATE ÎN ECOCARDIOGRAFIE

BIBLIOGRAFIE

Redactare medicală: Ion Socoteanu, Iulia Cristina Frînculescu, Marius Frînculescu

1. ISTORIC

Datorită achizițiilor tehnice considerabile, cardiologia poate fi considerată una dintre specialitățile medicale „tehnice", dacă nu chiar cea mai tehnicizată. Ultrasunetele, izotopii, tomografia computerizată și rezonanța magnetică nucleară, adică imagistica cardiologică, au determinat progresul considerabil al mijloacelor neinvazive de depistare precoce, diagnostic și urmărire a evoluției afecțiunilor cardio-vasculare.

Printre aceste mijloace ecocardiografia ocupă un loc central și este un domeniu aflat în plină expansiune. Profesorul Inge Edler din Lund și colegul său fizician Hellmuth Hertz au avut ideea originală de a folosi ultrasunetele reflectate în scopul vizualizării structurilor cardiace. Primele studii au fost comunicate în anul 1953. Sven Efert din Aachen, unul dintre primii discipoli ai lui Edler, devine promotor al dezvoltării ecocardiografiei în Germania anilor '50.

Până în anii '70 singura explorare ce furniza imaginea cordului și a vaselor mari era cea radiologică, cu varianta sa angiografică. Aceeași perioadă va cunoaște pătrunderea și dezvoltarea tehnicilor de explorare ultrasonică (ecocardiografia unidimensională în modul M sau M-Eco). Aceasta aducea informații

inv: 177316

anatomice limitate, neputând înlocui în majoritatea situațiilor angiografia.

Anii '80 vor aduce perfecționarea tehnicilor radiologice clasice și în primul rând introducerea angiografiei cu substracție digitală, precum și a tomografiei computerizate cu variantele ei mai specifice pentru cord, de tipul cine – CT. Alături de ele, are loc o adevărată revoluție, prin pătrunderea a trei tehnici imagistice, care apoi se vor generaliza în explorarea cardio-vasculară: ecocardiografia bidimensională în timp real (2D-Eco) și ecografia Doppler (pulsat și color), explorările radioizotopice și rezonanța magnetică nucleară. În ultimii ani, lor li s-a adăugat tomografia prin emisie de pozitroni.

Cu ajutorul lor s-a împins explorarea cardiovasculară de la simplul diagnostic anatomic la explorarea funcțională în dinamică, studiul metabolismului miocardic, studii de fiziopatologie cardiacă. Dintre ele, tehnica ecocardiografică Doppler reprezintă în momentul actual una dintre achizițiile cele mai spectaculoase, ea contribuind din plin la reducerea substanțială a necesarului de investigații invazive. Cuplarea acestor tehnici ultrasonice aduce în multe cazuri informații suficiente de ordin anatomic și hemodinamic pentru ca decizia terapeutică să poată fi luată și fără cateterism, iar rolul acestuia se restrânge în continuare, fiind utilizat mai mult în scop terapeutic.

Ca urmare a multiplelor avantaje (accesibilitate, inocuitate, repetabilitate, raport bun randament/ preț de cost), ecocardiografia ocupă o poziție centrală în domeniul pediatriei, implicit al cardiologiei pediatrice. Tehnologia și performanțele aparatului influențează substanțial imagistica ultrasonică, dar spre deosebire de alte tehnici volumul și valoarea informațiilor obținute depind în mare măsură de pregătirea clinică și experiența examinatorului. Lipsa informațiilor clinice, a integrării datelor ecocardiografice într-un context clinic va duce cu siguranță la diminuarea aportului său diagnostic.

Ecocardiografia reprezintă examinarea ultrasonică a cordului și a structurilor vasculare anexe. Ea evaluează miocardul, cavitățile și valvele, tracturile de ejecție, marile artere și arcul aortic, precum și întoarcerea venoasă sistemică și pulmonară. Se examinează morfologia structurilor cardiace, raporturile anatomice dintre ele, precum și cu celelalte viscere toracice și abdominale, iar în final se face o evaluare a funcției cardiace.

Spre deosebire de explorarea ultrasonică a altor organe, limitată de cele mai multe ori la furnizarea unor imagini tomografice bidimensionale, ce permit în primul rând o analiză morfologică, tehnicile ecocardiografice, adresate unui organ ale cărui structuri se află în mișcare, oferă concomitent date esențiale de ordin atât morfologic, cât și funcțional, ceea ce crește mult precizia diagnosticului.

Din păcate, ecocardiografia este deseori percepută ca un mijloc imagistic atotputernic ce ne poate răspunde singur la orice întrebare privind cordul unui pacient, substituindu-se oricărei judecăți clinice sau altor mijloace clasice de investigație, precum ECG și radiografia cardio-pulmonară. Este o atitudine incorectă și potențial generatoare de erori medicale.

Un reputat pediatru și totodată ecocardiografist a făcut următoarea recomandare: „Medicul ce cunoaște în profunzime tehnica ultrasonică, potențialul, dar și limitele ei, va putea integra mai bine datele ultrasonice în ansamblul procesului de elaborare a diagnosticului. Examinarea trebuie făcută de un clinician și integrată datelor clinice și celor furnizate de alte investigații" (Silverman N.H. – 1993). Se susține astfel necesitatea optimizării echilibrului dintre utilizarea adecvată a tehnologiilor înalte și deseori costisitoare și practica clinică.

2. NOȚIUNI TEHNICE DE BAZĂ

2.1. Obținerea imaginilor cu ajutorul ultrasunetelor

Ecografia folosește sunetul pentru a crea imagine. Sunetul se transmite mecanic ca o undă longitudinală de compresie și decompresie succesivă a zonelor de mediu pe care le traversează. Un sunet simplu poate fi reprezentat grafic ca o sinusoidă căreia i se descriu lungimea de undă, amplitudinea, frecvența, viteza de propagare. Ultrasunetele sunt definite ca sunete a căror frecvență este mai mare de 20 000 cicli/sec (Hertz sau Hz este un alt termen pentru cicli/sec), valoare ce depășește limitele auzului uman. Cele utilizate în scop diagnostic au frecvențele cuprinse între 2 și 10 megahertzi /MHz; 1 MHz = 1 000 000 cicli/sec.

Principalele avantaje ale utilizării ultrasunetelor ca mijloc de diagnostic sunt:

- posibilitatea dirijării lor sub forma unui fascicul;
- se supun legilor reflexiei şi refracţiei;
- pot fi reflectate de către structurile de mică dimensiune.

În ţesuturile umane viteza de propagare este relativ constantă şi atinge aproximativ 1560 m/sec.

Dintre multiplele proprietăţi ale ultrasunetelor, cele care ne interesează mai mult din punct de vedere practic sunt: absorbţia prin mediile biologice, reflexia la nivelul interfeţelor tisulare şi răspândirea lor de către hematii. Dacă fasciculul ultrasonic interceptează interfaţa sau „graniţa" dintre două medii având impedanţe acustice diferite, o parte va fi trimisă înapoi ca unde reflectate, iar alta va traversa această interfaţă ca unde refractate. Raportul dintre reflexie şi refracţie depinde de gradul de suprapunere între impedanţele acustice ale celor două medii şi de unghiul de incidenţă a fasciculului la interfaţa acustică. Undele de reflexie vor fi pe aceeaşi direcţie cu fasciculul transmis doar dacă interfaţa este perpendiculară pe acesta. Interfeţele biologice sunt neregulate şi, ca urmare, undele reflectate sunt răspândite/disipate în mai multe direcţii. Intensitatea lor pe fiecare direcţie depinde de unghiul de incidenţă a fasciculului.

Dacă o interfaţă este interceptată de fasciculul ultrasonic strict perpendicular, devine foarte reflexivă (aşa cum este septul interatrial în incidenţa subcostală patru cavităţi) şi va fi bine vizualizată. Dacă fasciculul este paralel cu ea (aşa cum este acelaşi sept interatrial în incidenţa apicală patru cavităţi), interfaţa devine mai transparentă.

Aproape toate metodele de diagnostic ultrasonic se bazează pe reflectarea ultrasunetelor de către interfaţa dintre două medii cu impedanţe acustice diferite. Cantitatea de ultrasunete reflectate mai depinde de lungimea de undă şi de mărimea interfeţei interceptate, aceasta trebuind să fie de cel puţin 1/4 din lungimea de undă. Ultrasunetele cu frecvenţă mare (deci cu o lungime de undă mică) pot fi reflectate de interfeţele de mici dimensiuni.

Prin urmare, cu cât frecvenţa este mai mare, cu atât puterea de rezoluţie a fasciculului este mai mare, ceea ce înseamnă posibilitatea de a vizualiza interfeţe foarte apropiate.

În urma reflexiei de către numeroasele interfeţe, energia fasciculului ultrasonic va scădea progresiv, rămânând tot mai redusă pentru a putea asigura pătrunderea în continuare în ţesuturi. Cu cât frecvenţa fasciculului este mai mare, numărul de interfeţe interceptate va fi mai mare, absorbţia şi disiparea sunt mai mari, creşte pierderea de energie prin reflexie, iar penetrarea va fi mai redusă. Evident, cu cât ţesutul/mediul de examinat este mai neomogen, cu atât ultrasunetele pătrund mai prost.

Instrumentul utilizat pentru a realiza imagini cu ajutorul ultrasunetelor este ecograful. Componentele lui de bază sunt: transductorul, sistemul de transmitere şi recepţie a ultrasunetelor, sistemul de analiză, prelucrare şi amplificare a semnalului recepţionat, sistemul de afişare a imaginii (monitorul) şi de înregistrare (video, videoprinter, computer etc.).

Transductorul este o piesă esenţială, aflată în contact cu corpul uman în zona de examinat, ce emite şi apoi recepţionează ultrasunetele reflectate. El conţine cristale piezoelectrice confecţionate din diverse materiale. Aceste cristale au proprietatea de a-şi modifica forma/structura cristalografică dacă asupra lor se aplică un voltaj electric. Dacă acest voltaj este trimis spre transductor în mod pulsatil (controlat ca timp, durată şi frecvenţă de către sistemul de transmitere), de exemplu de 5 milioane ori/sec, forma cristalului se modifică şi ea de tot atâtea ori, deci cu o frecvenţă de 5 MHz.

În urma modificărilor de formă, interfaţa cristal/aer va vibra cu această frecvenţă, generând în mediul adiacent cristalului ultrasunete. Se produce iniţial o transformare a energiei electrice în energie mecanică.

O parte din ultrasunetele produse lovesc interfeţele acustice aflate pe direcţia lor de propagare, suferă fenomenul de reflexie şi se reîntorc la cristal. Acesta le va detecta şi, ca urmare a vibraţiilor induse, îşi va modifica din nou structura cristalografică, fenomen generator de modificări de câmp electric. Un cristal lucrează mai mult timp ca receptor.

Modificările de câmp electric vor fi apoi transmise de la transductor către sistemul de recepţie, de aici la cel de analiză, prelucrare şi amplificare (sistemul de procesare a semnalului), unde vor fi analizate de către un computer şi transformate în imagine bidimensională în tonuri de gri (în 2D-Eco) sau înscrise ca o sinusoidă cu anumite amplitudini în funcție de timp în modul unidimensional (M-Eco). Imaginile astfel obținute în timp real pe ecranul monitorului pot fi „înghețate" și/sau înregistrate.

Transductorul trimite în mod pulsatil salve de ultrasunete cu o frecvență cunoscută. Ele traversează țesutul cu o viteză de propagare știută și, după ce lovesc interfețele acustice, sunt în parte reflectate. Măsurând timpul necesar undelor reflectate să ajungă la transductor, poate fi aflată distanța la care se găsește „ținta" (interfața acustică) respectivă.

Mai trebuie înțeles și faptul că, în spațiu, fasciculul ultrasonic este tridimensional. Dacă el este produs de un transductor monocristal de formă circulară, va avea o formă spațială cilindrică cu o secțiune circulară. Dacă fasciculul provine de la mai multe cristale rectangulare ce sunt activate secvențial (*phased array*), va avea pe secțiune o formă rectangulară.

Dimensiunile spațiale ale unui astfel de fascicul sunt:

- axa longitudinală („z") paralelă cu direcția lui;
- axele laterale/azimutale perpendiculare pe fascicul: axa verticală („y") și axa orizontală („x").

În cazul unui monocristal circular, axele „x" și „y" sunt egale; pentru fasciculul de formă rectangulară ele sunt adesea diferite. Există și sisteme multicristal cu dispunerea lor în inel și cu activare secvențială electronică ce realizează un fascicul cilindric cu axele „x" și „y" egale.

Într-o ecocardiografie clasică unidimensională în modul M, aceste salve pulsatile de ultrasunete sunt trimise cu o frecvență de cel puțin 1000 salve/sec. Înscrierea grafică (vizuală) a fiecărei linii de informații aduse (ce privește distanța țintelor/structurilor întâlnite față de transductor) se va face pe axul vertical „y". În axul orizontal „x", fiecare astfel de linie este înscrisă imediat după cea precedentă. Astfel, din combinația de informații privind adâncimea țintelor ce apare pe axa „y" și informația temporală furnizată de axa „x", se ajunge la înscrierea grafică a mișcărilor structurilor cardiace punctiforme interceptate de fascicul. La o frecvență de trimitere a salvelor ultrasonice de cel puțin 1000/sec (*pulse repetition frequency*), mișcarea lor pare continuă.

Fiecare ecou reflectat are o anumită intensitate ce va fi înscrisă grafic într-o scală de tonuri de gri, suma lor realizând imaginea unidimensională (M-Eco, timp-mișcare TM).

Ca urmare a frecvenței mari de trimitere a salvelor ultrasonice, frecvență ce depășește cu mult frecvența cardiacă, rezoluția temporală a mișcării structurilor cardiace interceptate este excelentă. Pe parcursul fiecărui ciclu cardiac sunt posibile mai multe salve; de exemplu, chiar la o frecvență cardiacă de 200/min sunt trimise aproximativ 300 salve/ciclu.

Pe un principiu asemănător se bazează obținerea imaginii și în ecocardiografia bidimensională. Este însă vorba de folosirea mai multor cristale ce permit trimiterea concomitentă a mai multor salve ultrasonice și obținerea mai multor linii de informații. Se înscriu în medie cam 128 de linii pentru a produce o imagine sau o secțiune (secvență, cadru sau *frame*). Acest proces se repetă obținându-se mai multe cadre/sec, fapt ce permite reconstrucția grafică în timp real a unei imagini tomografice bidimensionale.

2.2. Elemente de calitate a imaginii în ecocardiografie

Calitatea imaginii cuprinde în esență două elemente: rezoluția și uniformitatea.

Rezoluția optică reprezintă capacitatea unui sistem ultrasonic de a prezenta distinct imaginea reflectată de către două structuri aflate la mică distanță una de alta. În cadrul ei pot fi deosebite patru categorii de rezoluții: spațială, în contrast, dinamică și în densitate.

- *Rezoluția spațială* este, ca și fasciculul ultrasonic, axială și laterală. După emisie, undele frontului ultrasonic se mențin paralele pe o anumită distanță (câmpul apropiat sau *near field*) ce definește și distanța focală a acestui fascicul, respectiv a transductorului ce îl generează. Pe această porțiune rezoluția este maximă. În urma absorbției în mediu, energia ultrasunetelor scade, fasciculul devine divergent, iar energia lui nu va mai putea fi folosită.

Distanța focală depinde de diametrul cristalului și de frecvența de emisie, aceasta putând fi fixă sau reglată electronic. Cu cât frecvența de emisie va fi mai mare, cu atât distanța focală va fi mai mică.

Rezoluția axială este dependentă de frecvența ultrasunetelor și este identică în toată profunzimea țesutului examinat. Cu cât frecvența de emisie este mai mare (deci lungimea de undă a fasciculului mai mică), cu atât impulsul realizat este mai scurt şi are o putere de pătrundere mai mică.

Frecvenţă mare = penetraţie în ţesuturi redusă = rezoluţie optică bună.

Frecvenţă mică = penetraţie în ţesuturi mare = rezoluţie optică redusă.

Rezoluţia laterală este determinată de lăţimea fasciculului şi depinde de adâncimea/profunzimea la care acesta ajunge în ţesuturi. Ca urmare, va fi influenţată de mărimea/suprafaţa transductorului, frecvenţa de emisie şi distanţa lui focală. Ea este mai bună în zona medie a fasciculului şi mai proastă superficial şi profund.

Consecinţa practică a acestor fenomene fizice o reprezintă posibilitatea cardiologiei pediatrice de a utiliza la vârstele mici transductori de mare frecvenţă cu o rezoluţie optică foarte bună, lucru esenţial în analiza morfologică a cordului şi în special a MCC.

- *Rezoluţia în contrast* este în funcţie de dinamica ecourilor, deci de diferenţa de amplitudine dintre ecourile foarte puternice şi cele foarte slabe.
- *Rezoluţia dinamică* reprezintă capacitatea unui ecograf de a reproduce mişcarea structurilor rapide şi depinde de numărul de imagini (secţiuni sau cadre) pe care le poate produce într-o secundă.
- *Rezoluţia în densitate* depinde de numărul de niveluri de gri. Cu cât scala de gri a aparatului este mai diferenţiată, cu atât fidelitatea imaginii este mai bună.

În general, toţi aceşti parametri privind rezoluţia imaginii pot fi modificaţi prin schimbarea transductorului, a focalizării, precum şi prin pre- şi postprocesarea imaginii obţinute.

Uniformitatea imaginii se referă la capacitatea menţinerii aceleiaşi rezoluţii pe toată suprafaţa acesteia. Cu transductorii moderni ce au o activare secvenţială electronică şi o focalizare dinamică, şi acest parametru imagistic a fost mult ameliorat.

Ecocardiografele moderne folosesc în special transductori de tip sectorial, cu activare electronică pulsatilă a cristalelor componente (*phased array*) şi focalizare dinamică. Aceste proprietăţi permit obţinerea concomitentă a imaginilor bidimensionale, a celor în modul M, precum şi a informaţiilor Doppler.

2.3. Transductori specifici ecocardiografiei pediatrice

Ecocardiografia pediatrică se adresează unor grupe de vârstă variate; pentru a putea acoperi nevoile tehnice impuse de imagistica ultrasonică, trebuie utilizaţi transductori cu frecvenţe de lucru variate. Aşa cum s-a amintit, se preferă cei sectoriali cu activare electronică secvenţială (pulsatilă). Cu cât frecvenţa de emisie a unui astfel de transductor este mai mare:

- distanţa sa focală este mai mică;
- rezoluţia în câmpul apropiat este mai bună;
- rezoluţia laterală este mai bună;
- puterea de penetraţie în ţesuturi este mai redusă, zonele de examinare mai îndepărtate fiind prost vizualizate.

În consecinţă, cu cât copilul este mai mic ca vârstă, cu peretele toracic mai subţire, cordul de dimensiuni mai reduse şi mai apropiat de transductor, se va utiliza o sondă cu o frecvenţă de emisie mai mare. La prematuri şi nou-născuţii normoponderali se recomandă transductori de 7,5-5 MHz; la sugarii mici – de 5 MHz, iar la cei mari – de 5-3,5 MHz; la copilul mare se folosesc sonde de 3,5-2,5 MHz.

Pentru investigaţia Doppler se preferă frecvenţele mai joase, de 2,5-2,25 MHz. Ca urmare, nu vom putea obţine concomitent imagini ideale bidimensionale şi Doppler. În cursul unei examinări, în funcţie de fereastra acustică folosită, se pot utiliza transductori cu frecvenţe de lucru diferite, adecvate scopului urmărit. De exemplu, la un copil de 8 ani putem obţine imagini bune în secţiunile parasternale cu o sondă de 5 MHz ce va trebui însă schimbată cu una de 3,5 MHz pentru secţiunile apicale şi subcostale şi cu una de 2,5 MHz pentru examinarea Doppler pulsatil.

În general, se vor încerca utilizarea mai multor transductori şi modificarea distanţei focale şi a celorlalte reglaje ce permit procesarea până la obţinerea unor imagini optime, corecte din punct de vedere tehnic, care să permită o interpretare adecvată calitativă şi cantitativă.

O examinare riguroasă la un copil este consumatoare de timp. Copilul mare trebuie liniştit, trebuie să i se obţină colaborarea, iar cel mic necesită de cele mai multe ori sedarea. Adeseori examinarea se face în mai multe etape.

3. TEHNICI ULTRASONICE

3.1. Tehnici ultrasonice de bază

Principalele tehnici şi modalităţi de examinare ecocardiografică de care se dispune în prezent (cele mai multe având aplicabilitate şi în cardiologia pediatrică) sunt cele din **Tabelul 11.1**. Dintre ele, de uz curent sunt ecocardiografia la modul M, cea bidimensională şi Doppler.

Tabelul 11.1. Principalele tehnici şi modalităţi de examinare ecocardiografică

- Ecocardiografia unidimensională în modul M (M-Eco sau TM)
- Ecocardiografia bidimensională în timp real (modul 2D/2D-Eco)
- Ecocardiografia Doppler:
  - pulsat/pulsatil (PW)
  - continuu (CW)
  - pulsatil repetitiv cu frecvenţă înaltă (HPRF)
  - color (CFM)
- Ecocardiografia de contrast
- Ecocardiografia de efort (de stres)
- Ecocardiografia transesofagiană
- Ecocardiografia intravasculară
- Ecocardiografia tridimensională
- Ecografia Doppler tisular color (*Doppler tissue imaging şi color kinesis*)
- Imagistica şi Doppler-ul armonic
- Ecocardiografia digitală
- Cuantificarea acustică automată (*automated acoustic quantification*)

3.1.1. Ecocardiografia unidimensională în modul M

Prima metodă utilizată în explorarea ultrasonică a cordului a trecut în prezent într-un plan secundar. Are un rol redus în diagnosticul morfologic al cardiopatiilor. Rezoluţia foarte bună permite măsurători cantitative precise şi raportarea lor la cronologia (*timing*) ciclului cardiac (aceste măsurători reprezintă încă standardul ecocardiografic pentru unele evaluări cantitative ale cordului stâng). Rămâne utilă în măsurarea unor dimensiuni lineare (diametrele cavităţilor şi marilor vase, grosimea pereţilor şi aprecierea kineticii lor), în analiza morfologică şi funcţională a valvelor, în evaluarea funcţională, mai ales a ventriculului stâng.

Are ca avantaje:

- frecvenţa mare de trimitere a impulsurilor (1000-2000/sec), ce asigură o rezoluţie în timp foarte bună comparativ cu tehnica 2D-Eco, ce lucrează cu aproximativ 30-164 cadre/sec, imaginea 2D-Eco servind însă dirijării corecte a fasciculului M-Eco;
- simplitatea măsurătorilor, ce permite ca în aproximativ 5 minute să poată fi obţinute informaţiile de rutină.

Tehnica face posibilă şi aprecierea indirectă a severităţii unei boli cardiace prin măsurarea unor consecinţe hemodinamice secundare, precum hipertrofia pereţilor, dilataţia cavităţilor ş.a. Secţiunea de bază în care se face orientarea este cea 2D-Eco longitudinală parasternală stângă, pentru măsurători fasciculul M-Eco fiind apoi dirijat medio-ventricular, mitral şi aortic. Mai rar, se foloseşte secţiunea transversă. Fără a intra în detalii privind tehnica ecocardiografică de efectuare a secţiunilor standard şi a măsurătorilor, sunt de amintit câteva elemente specifice pentru copii.

Fasciculul M-Eco se va poziţiona perpendicular pe axul longitudinal al ventriculului stâng. Chiar sub ghidaj 2D-Eco, fasciculul ultrasonic nu cade întotdeauna perfect perpendicular atât pe sept, cât şi pe peretele posterior şi pe axul lung. Uneori, fereastra acustică ce permite o bună imagine bidimensională nu permite şi o corectă direcţionare din punct de vedere tehnic a fasciculului M-Eco. Ca urmare, pot apărea diferenţe între axul scurt măsurat în M-Eco şi cel măsurat în 2D-Eco, unde direcţionarea măsurătorii se poate face exact, folosind cea mai bună fereastră acustică.

La copilul mare secţiunea medio-ventriculară se face între muşchii papilari şi valva mitrală, deci nu apare nimic din mişcarea valvei, ci numai ceva din cordajele tendinoase. La copilul mic, fasciculul se dirijează spre valva mitrală posterioară, iar la sugar şi nou-născut măsurătorile se fac când pe imagine apar ecouri provenite de la mişcarea ambelor foiţe mitrale (cu cât vârsta este mai mică, cavitatea ventriculară este mai redusă, iar valva mitrală se situează mai aproape de apex) **[1, 23]**.

Măsurătorile se fac conform standardelor Societăţii Americane de Ecocardiografie (ASE), cu precizarea că, la copii, diametrul telediastolic şi grosimile diastolice se măsoară concomitent cu unda Q de pe traseul ECG, întrucât imediat după ea apare mişcarea spre posterior a septului. La adult se poate măsura şi la nivelul undei R.

La copii măsurătorile efectuate la nivelul undelor Q sau R au valori semnificativ diferite, fiind vorba de o cavitate ventriculară de mici dimensiuni.

Măsurătorile se raportează la nişte curbe cu percentile în care valorile normale ţin cont de suprafaţa corporală sau de greutate. Întrucât mulţi parametri hemodinamici se raportează la suprafaţa corporală (calculată şi ea în funcţie de greutate şi de talie), această modalitate este cea mai bună şi în ecocardiografie.

În cardiologie se gândeşte deseori în volume, ceea ce a impus transformarea acestor dimensiuni lineare în volume şi, pornind de la ele, calcularea unor parametri funcţionali, dintre care amintim:

1. Fracţia de scurtare (FS) a axei mici ventriculare reprezintă procentual cât anume din dimensiunea/diametrul telediastolic ventricular stâng se micşorează/scurtează în sistolă. Valorile sale normale sunt cuprinse între 28% şi 44%, cu o mediană de 36% sau 36 ± 4%. Nu este influenţată de vârstă sau de frecvenţa cardiacă, dar depinde de presarcină şi postsarcină. Creşte în supraîncărcările de volum şi/sau de presiune ale ventriculului stâng. Scade în momentul instalării insuficienţei cardiace congestive şi la copiii cu cardiomiopatie dilatativă.

2. Fracţia de ejecţie (FE) este mai des utilizată şi se obţine în mod derivat, pornind de la algoritmii utilizaţi pentru a transforma dimensiunile lineare în volume. Pentru a putea fi calculată este necesară estimarea volumului ventricular, ţinându-se cont de o serie de aproximări de ordin geometric ce permit utilizarea formulei: $V = d^3$ (unde V este volumul, iar d axul scurt ventricular). Sursele de eroare sunt numeroase şi, ca urmare, unii autori preferă calcularea volumelor în tehnica 2D-Eco.

Fracţia de ejecţie reprezintă procentul din volumul telediastolic expulzat în aortă în timpul unei contracţii. Se calculează asemănător FS, înlocuind diametrele cu volume, şi este sensibil influenţată de postsarcină. Valorile normale sunt de 66 ± 4%.

3. Viteza medie de scurtare a fibrelor circumferenţiale (VCF) se calculează pornind de la premiza că ventriculul stâng are în secţiunea transversă o formă circulară, iar axul mic (d) măsurat în M-Eco reprezintă diametrul său. Acest indice reprezintă rata de scurtare a fibrelor circulare (a circumferinţei ventriculare) şi este egal cu:

$$\mathrm{VCF} = \frac{dD - dS}{dD \times PE}$$

(unde PE este perioada de ejecţie a ventriculului, dD – diametrul diastolic, iar dS – diametrul sistolic; PE se poate măsura în M-Eco la nivelul sigmoidelor aortice – vezi intervalele de timp sistolice, sau în Eco-Doppler, ideal în acelaşi ciclu cardiac în care se fac măsurătorile de diametre, întrucât valorile sunt influenţate de frecvenţa cardiacă).

Ca mod de calculare, VCF se aseamănă cu fracţia de scurtare, dar în cazul VCF intervine la numitor şi perioada de ejecţie (o fracţie de scurtare împărţită suplimentar şi cu PE). Este considerat un indice mai bun decât FS şi FE, fiind relativ insensibil la modificările presarcinii.

Valorile medii ale VCF sunt la prematuri, nou-născuţi şi sugari de 1,51 ± 0,04 circ./sec, iar la copiii între 2-10 ani, de 1,34 ± 0,03 circ./sec. Scăderea progresivă a valorilor se datorează scăderii cu vârsta a frecvenţei cardiace.

Se poate aplica o corecţie a valorilor VCF în funcţie de frecvenţa cardiacă după formula lui Bazett:

$$\mathrm{VCFc} = \frac{VCF}{\sqrt{R-R}}$$

În această situaţie, valorile normale sunt de 0,98 ± 0,07 circ./sec sau, mai simplu, de 1 circ./sec.

Valorile cresc în supraîncărcările de volum semnificative, atâta timp cât contractilitatea se menţine normală, şi scad în condiţiile alterării funcţiei sistolice ventriculare.

4. Intervalele de timp sistolice sunt măsurate în M-Eco la nivelul valvelor semilunare aortice şi pulmonare. Determinarea lor nu se mai face de rutină, existând tendinţa înlocuirii lor cu măsurătorile Doppler şi cele 2D-Eco. Perioada de preejecţie (PPE) se măsoară între unda Q de pe ECG şi momentul deschiderii valvelor semilunare, iar perioada de ejecţie (PE) reprezintă intervalul de timp dintre deschiderea şi închiderea acestor valve. Valorile sunt influenţate de frecvenţa cardiacă, fapt ce impune utilizarea unor ecuaţii de regresie care să permită efectuarea corecţiilor necesare.

Raportul PPE/PE nu mai este influenţat de frecvenţa cardiacă şi implicit de vârsta copilului, motiv ce a condus la utilizarea lui preferenţială. Pentru ventriculul stâng raportul PPE/PE este de 0,28-0,40 (medie 0,35), iar pentru ventriculul drept de 0,18-0,30 (medie 0,24).

În condiţiile scăderii funcţiei sistolice ventriculare stângi, PPE creşte, iar PE se scurtează şi în consecinţă raportul va creşte. În **Tabelul 11.2** şi **11.3** sunt prezentate o serie de valori normale obţinute în M-Eco, la copii **[2, 4, 5]**.

3.1.2. Ecocardiografia bidimensională în timp real (2D-Eco)

Furnizează imagini tomografice ale cordului în mişcare, permiţând prin multiplele planuri de secţiune realizabile în toate axele cordului o apreciere a morfologiei sale, a vaselor mari, precum şi a principalelor ramuri coronariene. Este la ora actuală tehnica ultrasonică de bază în examinarea cordului, ea furnizând diagnosticul anatomic, diagnosticul funcţional (prin date directe şi/sau indirecte), ghidarea secţiunilor în M-Eco, cuplarea cu ecocardiografia Doppler şi dirijarea acesteia, aprecierea kineticii cardiace.

Planurile de secţiune în 2D-Eco se obţin prin diversele ferestre acustice, zone anatomice unde în calea ultrasunetelor nu se mai interpun şi alte structuri (parenchim pulmonar, oase, aer). Aşa sunt regiunile subcostală (subxifoidiană), parasternală în spaţiile intercostale 2, 3 şi 4, apicală şi suprasternală.

Cât timp poate fi utilizată (adică la nou-născuţi, sugari şi copiii mici), cea mai bună dintre ele în ecocardiografia pediatrică este fereastra subcostală, utilizând inversarea imaginii pe monitor şi aducerea ei în poziţie anatomică (cu vârful în jos şi spre stânga). În celelalte

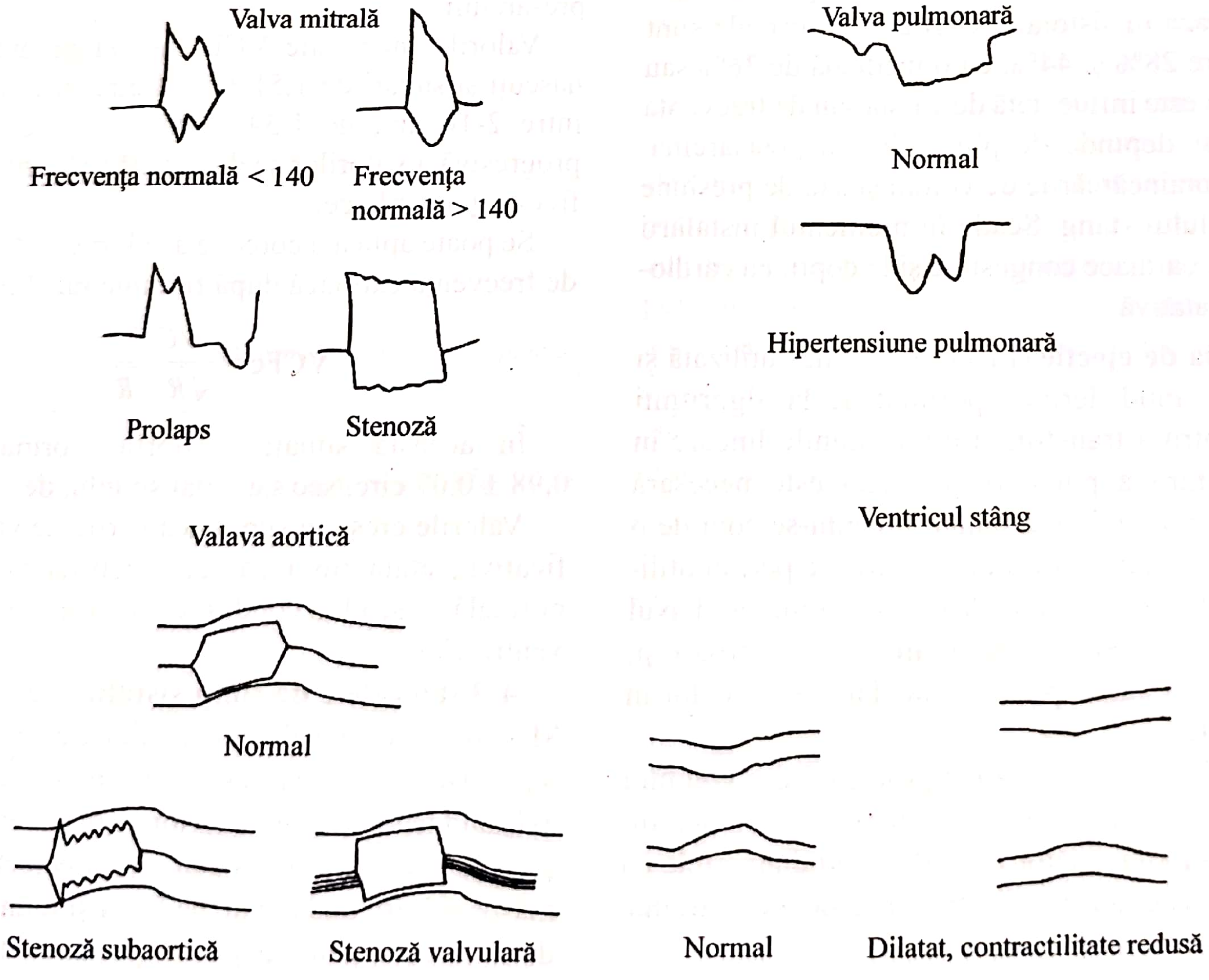
Valva mitrală
Frecvenţa normală < 140
Frecvenţa normală > 140
Prolaps
Stenoză
Valava aortică
Normal
Stenoză subaortică
Stenoză valvulară
Valva pulmonară
Normal
Hipertensiune pulmonară
Ventricul stâng
Normal
Dilatat, contractilitate redusă

Fig. 11.1 Op TIM. Ecocardiografia M-mode **[22]**.

Tabelul 11.2. Valori normale în M-Eco (în mm, pentru percentila 95)

G (kg)	3	5	8	10	15	20	25	30	40	50	60	70
SC (m^2)	0,24	0,34	0,45	0,52	0,68	0,82	0,94	1,06	1,27	1,47	1,65	1,82
SIV	4,5 (3,5-5)	4,5 (4-5,5)	5 (4,5-6)	5,5 (4,5-6,5)	6 (5-7)	7 (5,5-8,5)	7 (5,5-9)	7.5 (6-9)	8,5 (6,5-10)	8,5 (7-10)	9 (8-10,5)	9,5 (7,5-11)
PP/VS	4 (3,5-5)	4,5 (4-5)	5 (4-6)	5 (4,5-6)	6 (5-7)	6.5 (5,5-8)	7 (6-8)	7 (6-8,5)	8 (6,5-9)	8,5 (7-9,5)	8,5 (7,5-10)	9 (7,5-11)
AO	12 (10-14)	13 (11-16)	15 (12-17)	16 (13-18)	18 (15-22)	19 (16-23)	21 (17-24)	22 (18-26)	23 (19-27)	25 (20-29)	26 (21-30)	27 (23-32)
AS	18 (15-21)	20 (16-23)	21 (17-25)	22 (18-26)	25 (21-29)	27 (22-32)	28 (23-33)	30 (24-35)	32 (26-37)	33 (27-38)	34 (28-41)	36 (29-42)
VS-D	21 (18-23)	25 (22-27)	28 (24-31)	29 (25-32)	33 (29-36)	35 (31-39)	37 (33-41)	39 (34-43)	42 (37-47)	44 (39-49)	46 (41-51)	48 (42-53)
VS-S	14 (12-17)	16 (13-19)	17 (14-21)	18 (15-22)	21 (17-24)	23 (18-27)	24 (19-28)	25 (21-29)	27 (22-32)	28 (23-33)	29 (24-34)	31 (25-36)
AP	12 (± 2)		12.5 (± 1)	14,1 (± 3,3)	17,3 (± 2,1)		19.6 (± 4)		21.8 (± 1,4)		22.5 (± 5,5)	
VD	10,4 (± 2,4)		11,9 (± 3,2)	12,1 (± 2,2)	15,5 (± 3,1)		15,7 (± 3)		17,8 (± 3,7)		19,1 (± 3,7)	

(SC = suprafața corporală, SIV = septul interventricular, PP/VS = peretele posterior al ventriculului stâng, AO = aorta, AS = atriul stâng, VS-D = diametrul transvers al ventriculului stâng în diastolă, VS-S = diametrul transvers al ventriculului stâng în sistolă, AP = artera pulmonară, VD = camera de ejecție a ventriculului drept; parantezele cu simbolul ± cuprind valoarea a ± 2DS.)

Tabelul 11.3. Valori normale în ecocardiografia la modul M

Parametru	Valoare ± 2DS
Perete VS/grosime telediastolică (cm)	0,15 ± 0,02
Perete VS/grosime telesistolică (cm)	0,45 ± 0,08
Indexul debitului bătaie (ml/m^2)	37,1 ± 7,4
Indexul cardiac (L/min/m^2)	3,4 ± 0,8
Indexul volumului telediastolic VS	70 ± 20
Indexul volumului telesistolic VS	24 ± 10
Fracția de scurtare a VS	36 ± 4
Fracția de ejecție a VS	66 ± 4
Fracția de ejecție a VS (angiografică)	66 ± 8 (interval 56-78)
VCF (circumferințe/sec)	1,25 ± 0,15
VCFc (circumferințe/sec)	1,01 ± 0,11
Wall stress meridional telesistolic	45,5 ± 12,4
Indexul masei VS la sexul masculin (g/m^2)	76 ± 13
Indexul masei VS la sexul feminin (g/m^2)	66 ± 11
Raportul PPE a VS/ PE a VS	0,35 (0,30-0,39)
Raportul PPE a VD/PE a VD	0,24 (0,16-0,30)
Raportul volum telediastolic VS/ masă VS	0,97 ± 0,16
Indexul masei VS la sexul masculin — percentila 10 (g/m^2)	48
Indexul masei VS la sexul masculin — percentila 90 (g/m^2)	103
Indexul masei VS la sexul feminin — percentila 10 (g/m^2)	36
Indexul masei VS la sexul feminin — percentila 90 (g/m^2)	81
Raport diametre AS/Ao	1,1 (0,7-1,6)
Raport SIV/PP	1,1 (0,8-1,5)

(PPE = perioada de preejecție, PE = perioada de ejecție, SIV = sept interventricular, PP = perete posterior.)

zone de abord, imaginea este influențată de mărimea spațiilor intercostale, mișcările respiratorii, eventualele boli pulmonare și deformări ale cutiei toracice.

Folosind aceste ferestre acustice, secțiunile tomografice din 2D-Eco se vor face în trei planuri ortogonale de bază:

- longitudinal (în axul lung, paralel cu axul major al cordului);

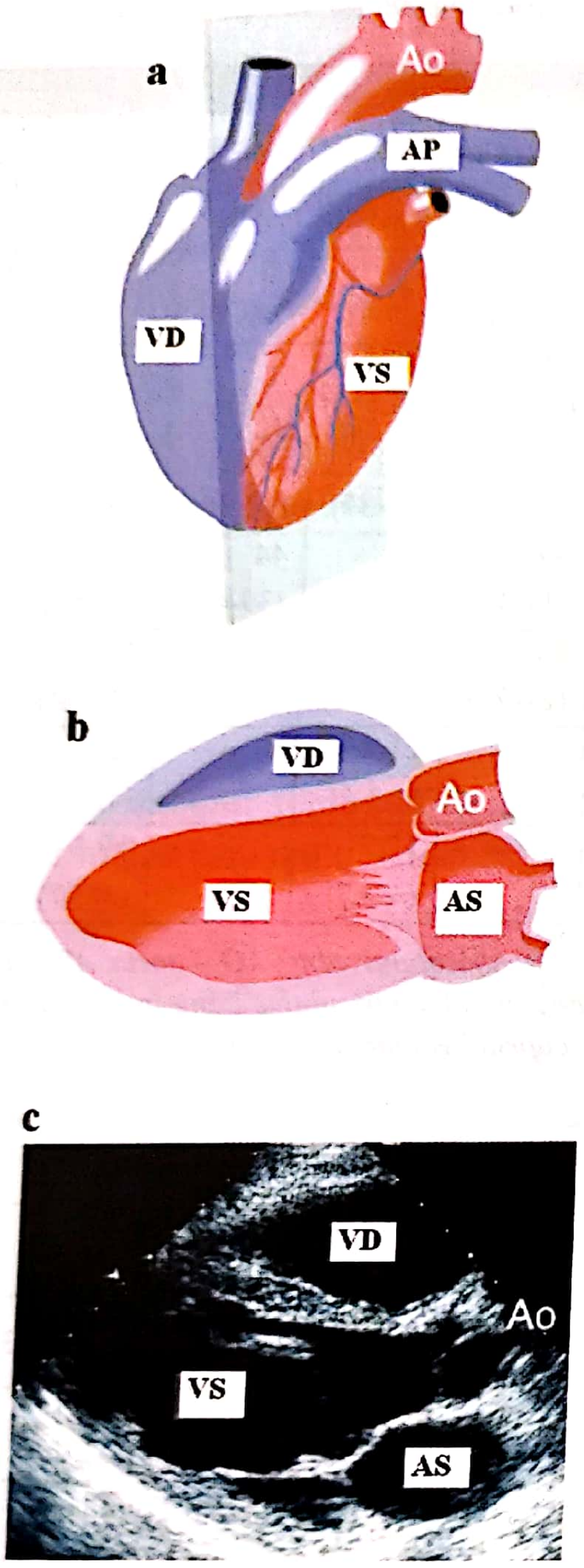

Fig. 11.2 Op TIM. Ecocardiografia (**a** – Incidență parasternală stângă, ax lung; **b** – Anatomia internă a cordului văzută în incidență parasternală stângă, ax lung; **c** – Ecocardiografia bidimensională, incidență parasternală stângă, ax lung) **[22]**.

- transversal (în axul scurt, perpendicular pe primul);
- patru cavități, aproximativ paralel cu fața anterioară și cu cea posterioară a cordului.

Scopul acestor secțiuni în mai multe planuri îl reprezintă încercarea de a realiza o „scanare" cât mai completă a cordului de la vârf spre bază, dinspre anterior spre posterior și dintr-o latură spre cealaltă.

Cu cât se folosesc mai multe secțiuni în mai multe planuri, cu atât se vor obține mai multe informații de ordin morfologic, iar în subsidiar și funcțional. Din fiecare plan standard de secțiune, prin ușoare înclinări (angulări) imprimate transductorului, se poate obține o întreagă „familie" de planuri situate pe aceeași axă ortogonală.

Însă din fiecare punct de abord nu se pot obține decât două planuri ortogonale de secțiune, perpendiculare unul pe celălalt (de exemplu, din fereastra parasternală se obțin planul de secțiune longitudinal și cel transvers, nu și cel patru cavități).

Cele mai utilizate incidențe/ferestre acustice și planuri de secțiune din ecocardiografia pediatrică sunt următoarele (**Fig. 11.1**) **[1]**:

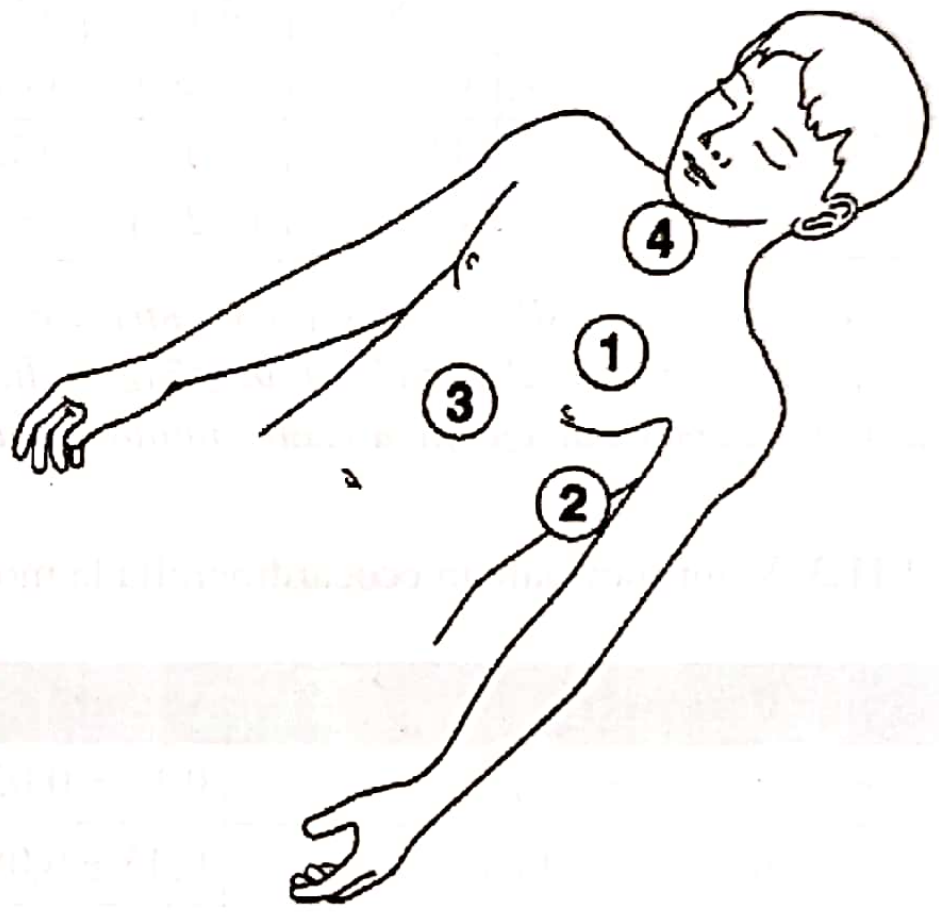

Fig. 11.1. Principalele ferestre acustice ecocardiografice (**1** = parasternală, **2** = apicală, **3** = subcostală, **4** = suprasternală).

1. **Incidențe subcostale** (sau subxifoidiene) – sunt cele mai utilizate la vârsta mică (nou-născut, sugar, copil mic). Cele mai folosite planuri de secțiune obținute din această incidență sunt:

- secțiunea subcostală a celor patru cavități;
- secțiunea longitudinală a ventriculului drept;
- secțiunile transverse: transventriculară și la nivelul bazei, superpozabile celor transverse parasternale;
- secțiunea subcostală a celor două atrii.

Pentru toate aceste secțiuni este utilă răsturnarea imaginii pe ecran, pentru a vedea cordul din față, cu partea sa stângă situată la dreapta ecranului, așa cum este el privit de către examinator.

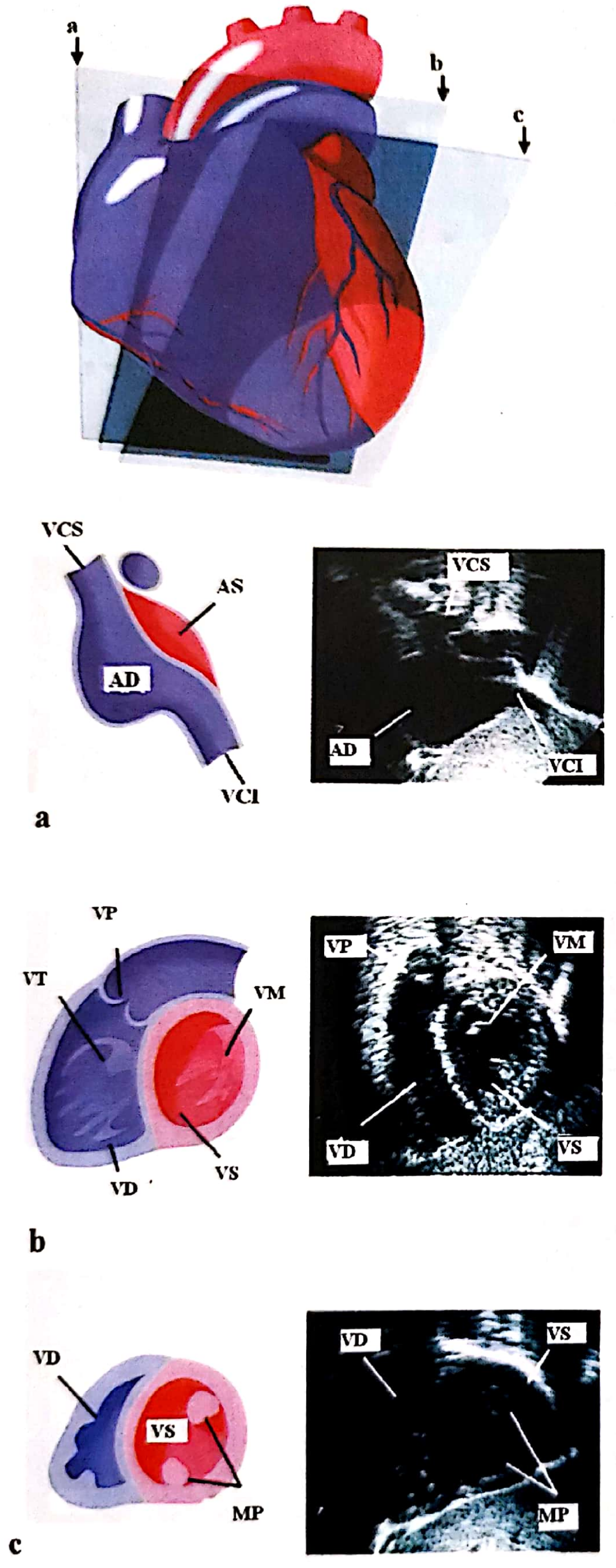
a
b
c
VCS
AS
AD
VCI
VCS
AD
VCI
a
VP
VT
VM
VD
VS
VP
VM
VD
VS
b
VD
VS
MP
VD
VS
MP
c

Fig. 11.3 Op TIM. Plan sagital subcostal (**a** – planul cel mai la dreapta traversează vena cavă superioară şi inferioară conectate la AD. O porţiune din AS se decelează posterior de sept; **b** – Transducerul se află în stânga pacientului, decelând VD, tractul său de ejecţie şi valva pulmonară; **c** – Angulaţia transducerului în planul cel mai la stânga evidenţiază VS şi muşchii papilari ai VM) **[22]**.

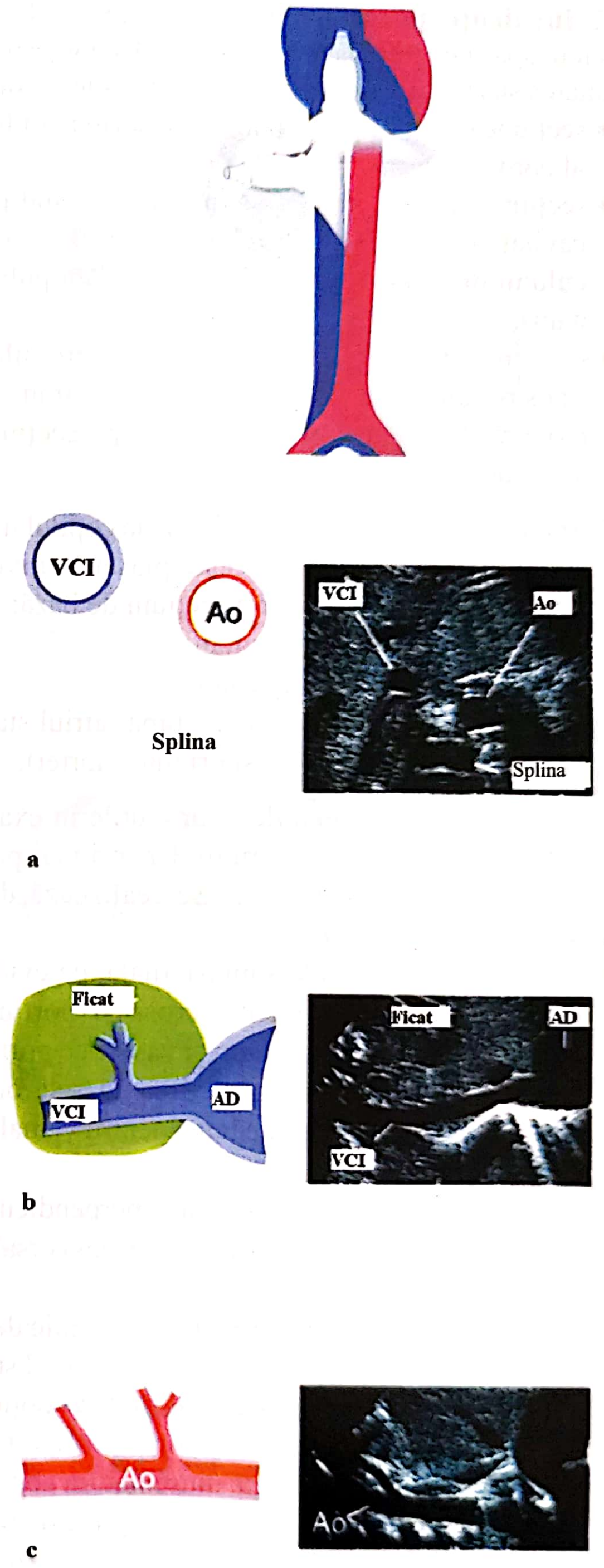
VCI
Ao
Splina
VCI
Ao
Splina
a
Ficat
VCI
AD
Ficat
AD
VCI
b
Ao
Ao
c

Fig. 11.4 Op TIM. Planul subxifoidian (**a** – Vena cavă inferioară trece prin ficat şi se varsă în AD; **b** – Angulaţia transducerului la stânga oferă o imagine longitudinală a aortei abdominale. Deseori se pot observa trunchiul celiac şi artera mezenterică superioară, ce emerg din peretele anterior al aortei; **c** – O imagine transversală prin abdomen arată ficatul în dreapta şi stomacul în stânga) **[22]**.

2. **Incidențe parasternale** – transductorul este plasat în spațiile intercostale, parasternal stâng, cam la jumătatea sternului. Se pot obține următoarele secțiuni:

- secțiunea longitudinală parasternală (în axul lung al cordului);
- secțiunea parasternală cu axul lung trecând prin cavitățile drepte (secțiunea longitudinală a ventriculului drept sau secțiunea pentru artera pulmonară);
- secțiuni transverse: apexiană, transventriculară, transmitrală, la nivelul marilor vase și transpulmonară (toate sunt perpendiculare pe secțiunea longitudinală).

3. **Incidențe apicale** – sunt mai utile la copilul mare și la adolescent. Transductorul este plasat la nivelul apexului, putându-se descrie trei secțiuni de bază:

- secțiunea apicală patru cavități;
- secțiunea apicală cinci cavități;
- secțiunea apicală două cavități (apar atriul stâng, mitrala, ventriculul stâng și originea aortei).

4. **Incidențe suprasternale**, foarte utile în examinarea nou-născutului și a sugarului. Uneori mai pot fi folosite fosele supraclaviculare. Se realizează două planuri de secțiune de bază:

- secțiunea longitudinală suprasternală, ce evidențiază porțiunea ascendentă, crosa și porțiunea descendentă a aortei, precum și vasele ce pornesc din ea, și artera pulmonară dreaptă secționată transversal (este o secțiune bună pentru vizualizarea canalului arterial);
- secțiunea transversă suprasternală, perpendiculară pe prima, realizează secționarea transversală a aortei.

Fereastra acustică parasternală și cea apicală se obțin în mod optim cu pacientul în decubit lateral stâng și susținut cu un rulou. Imaginile subcostale se obțin cu pacientul în decubit dorsal și, uneori, cu membrele inferioare flectate pentru a relaxa musculatura abdominală. Pentru incidențele suprasternale se pune un rulou sub umerii copilului pentru a produce hiperextensia gâtului.

Pe fondul imaginii bidimensionale se vor face dirijarea adecvată a fasciculului ultrasonic liniar utilizat în ecocardiografia la modul M și poziționarea eșantionului Doppler.

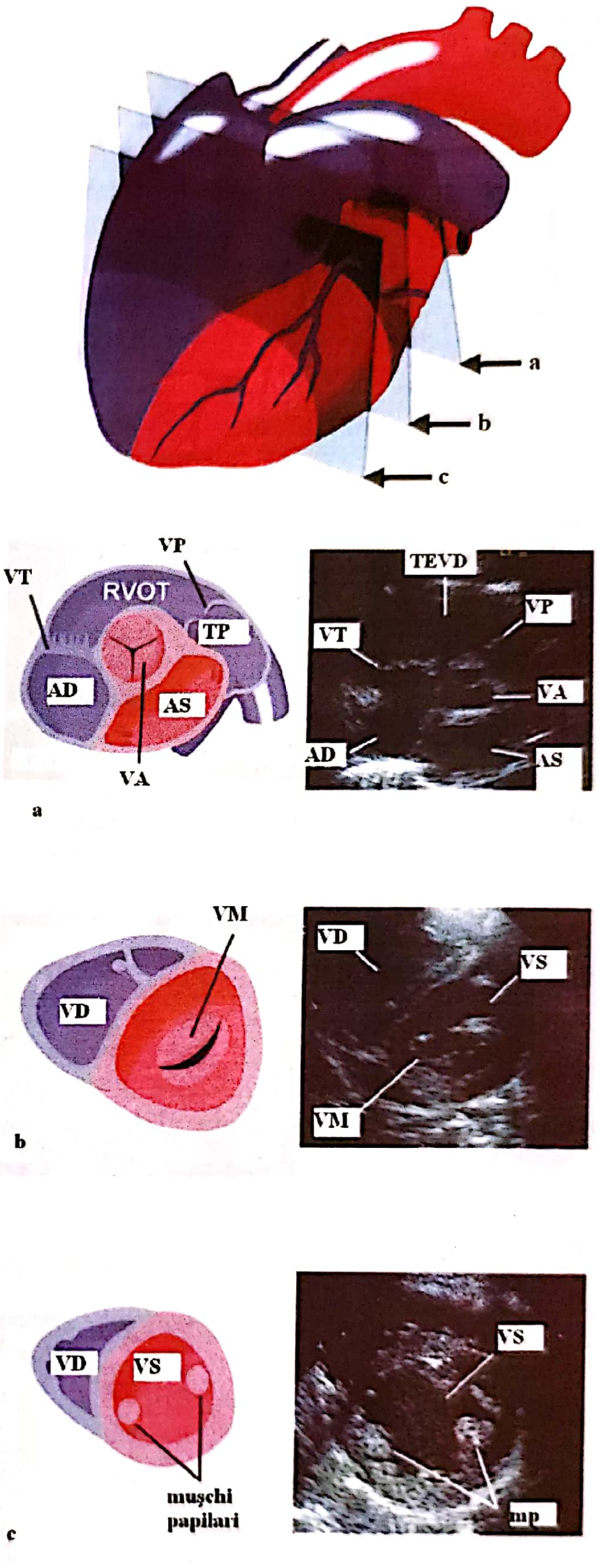

Fig. 11.5 Op TIM. Axul scurt parasternal (**a** – Planul superior, arată rădăcina aortică și valva aortică. Tractul de ejecție al VD și valva pulmonară sunt anterior de aortă. Trunchiul arterei pulmonare cu ramurile sale dreaptă și stângă; **b** – Planul mijlociu, trece prin mijlocul VS. Cuspele mitrale au aspect de „gură de pește" când se deschid în diastolă. VS apare rotund; **c** – Planul cel mai inferior, în apropierea apexului VS, arată mușchii papilari la acest nivel) **[22]**.

Scopurile examinării bidimensionale a cordului:

- localizarea/poziţionarea cordului în cutia toracică;
- stabilirea raporturilor lui anatomice cu celelalte structuri toracice şi cu unele organe abdominale (în primul rând ficatul şi splina);
- dispunerea cavităţilor cardiace, a vaselor mari şi a valvelor.

Are la bază analiza sistematică, segmentară, a morfologiei cardiace, metodă introdusă de Lev (1953)

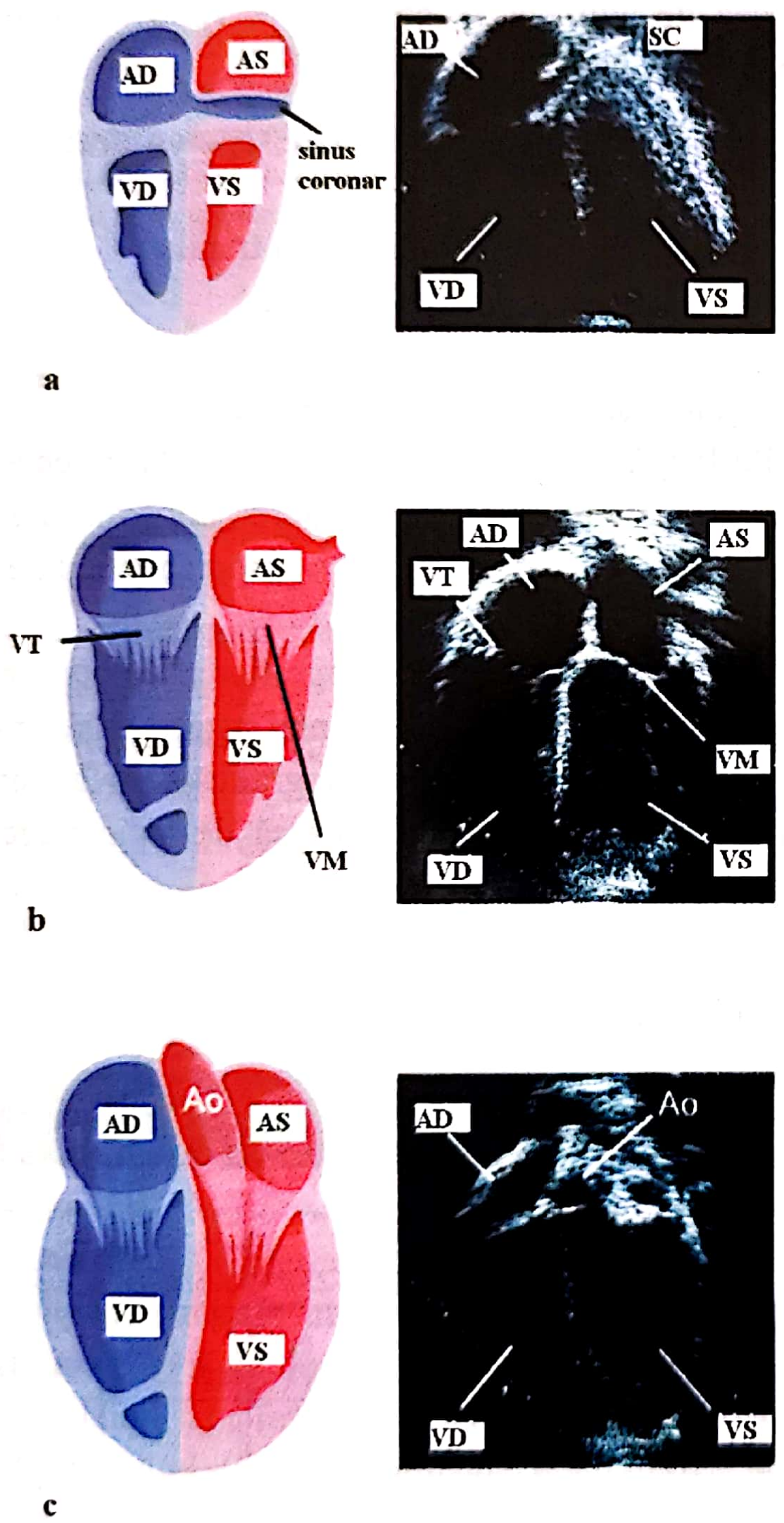

Fig. 11.6 Op TIM. Imagine în 4 camere (**a** – Angulaţia posterioară a transducerului evidenţiază aspectul posterior al valvei mitrale, inelul tricuspidian şi sinusul coronar; **b** – Evidenţierea celor 4 camere cardiace şi celor 2 valve AV; **c** – Valva aortică, tractul de ejecţie al VS, valva mitrală şi tricuspidă, ambele atrii şi ambele ventricule) **[22]**.

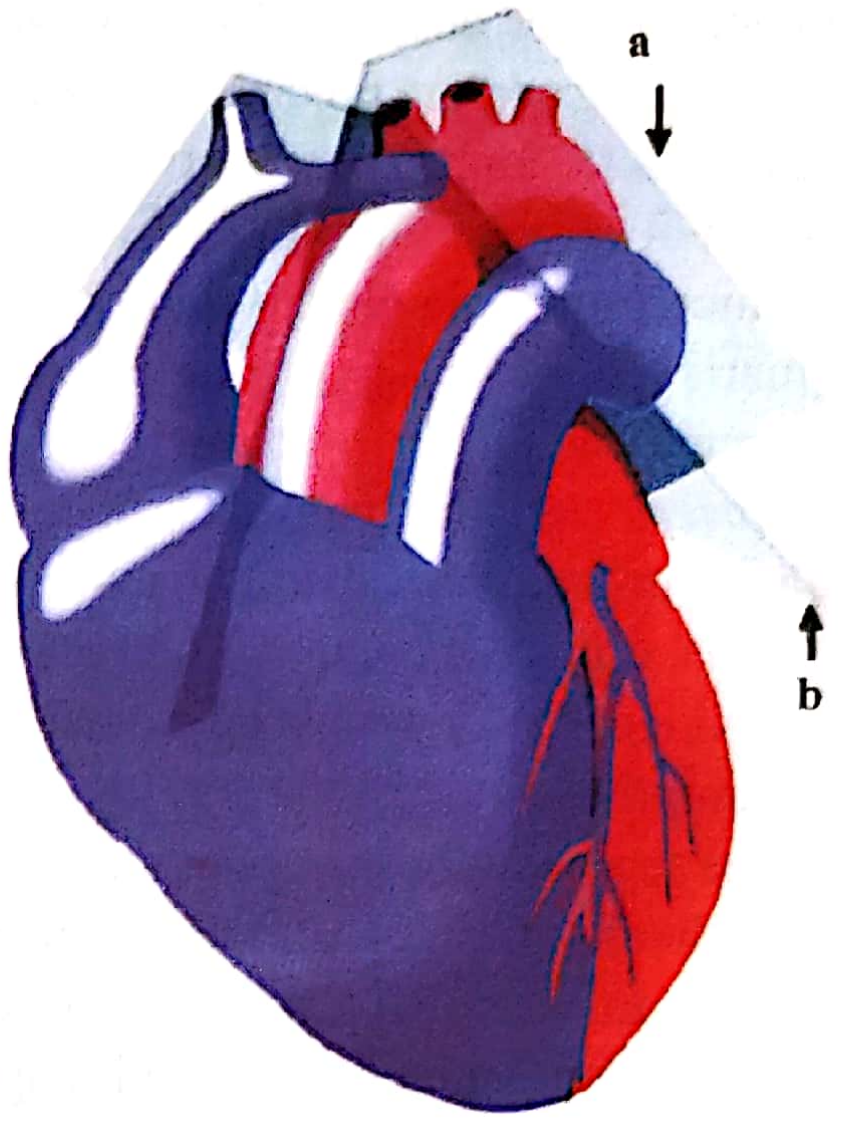

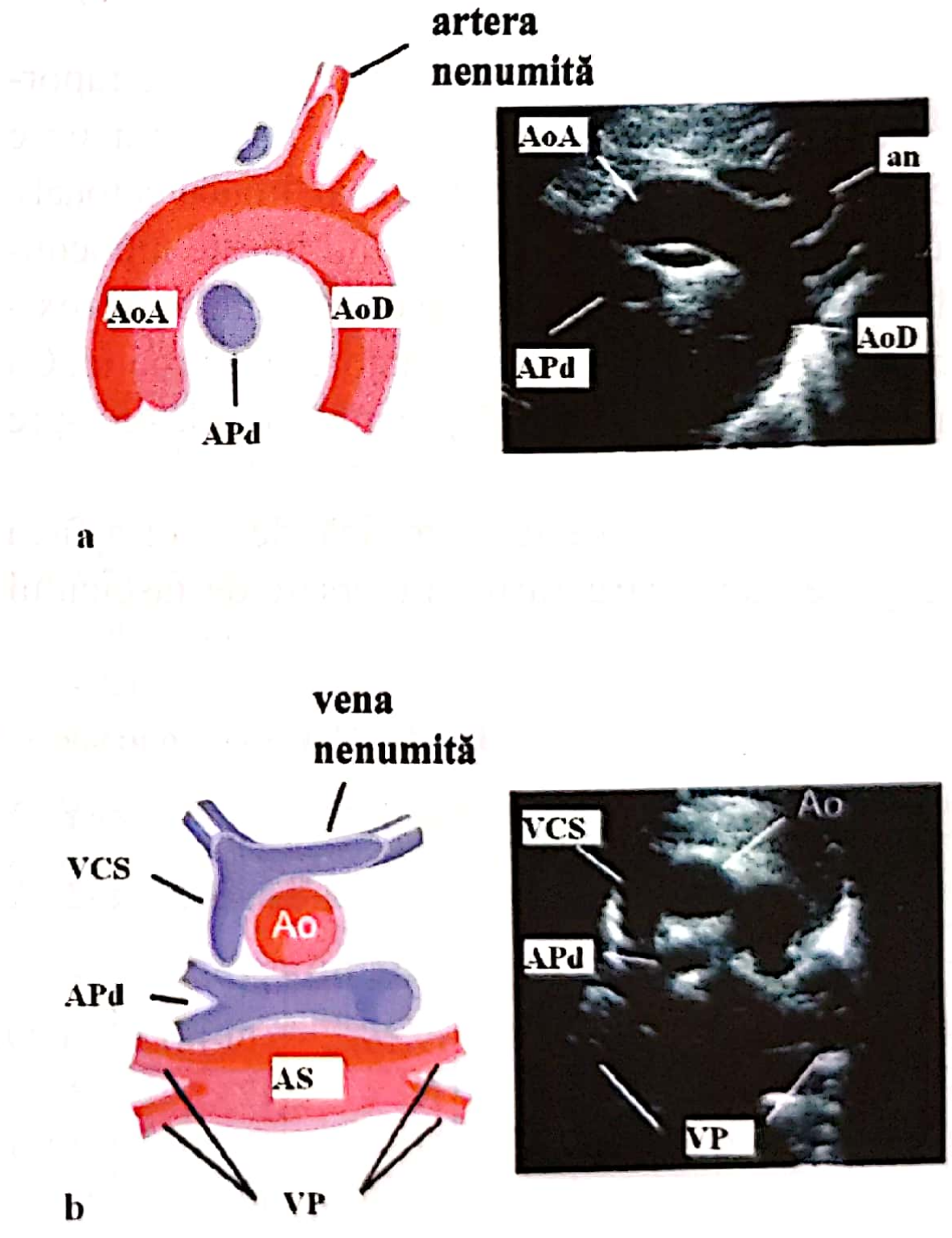

Fig. 11.7 Op TIM. Incidenţa suprasternală (**a** – Aorta ascendentă-AoA, arcul aortic şi porţiunea superioară a aortei descendente – AoD. Vasele gâtului se pot observa cum emerg din porţiunea superioară a arcului aortic; **b** – Planul perpendicular „taie" arcul aortic. Vena nenumită-vn trece superior de arc. Artera pulmonară trece imediat în vecinătatea arcului, iar în apropiere este AS) **[22]**. *Apd – artera pulmonară dreaptă, an – artera nenumită, VP – venele pulmonare.*

şi perfecţionată ulterior de către Richard van Praagh (1964); ea permite încadrarea precisă a oricărei maladii cardiace congenitale, indiferent de complexitatea ei. Metoda face apel la individualizarea celor trei segmente anatomice principale ale cordului: atrii, ventricule, vase mari. Ele sunt unite prin alte segmente de joncţiune, precum canalul atrio-ventricular şi infundibulul (*conus arteriosus*). Sunt introduse şi noţiunile de concordanţă, respectiv discordanţă atrio-ventriculară pentru a sublinia alinierea segmentară, precum şi conceptul de conexiune, ce se referă la cele două segmente de joncţiune amintite.

Identificarea segmentelor şi a conexiunilor se poate face anatomic (anatomo-patologic) sau ecocardiografic. Analiza ecocardiografică a morfologiei cardiace este foarte asemănătoare metodei lui van Praagh, ce stă de altfel la baza clasificării din punct de vedere ecocardiografic a defectelor structurale.

Planurile anatomice din ecocardiografie se raportează la axul major al cordului, şi nu la axele majore ale corpului (sagital, transvers/orizontal, frontal/coronal). Axa majoră/longitudinală a cordului uneşte hipocondrul stâng cu umărul drept şi face un unghi de aproximativ 45° cu axele topografice majore ale corpului. Ca urmare, ea se dirijează la 45° spre inferior şi la 45° spre anterior.

Tehnica 2D-Eco este tomografică, deci vor apărea în secţiune numai structurile traversate de fasciculul ultrasonic şi nimic din ceea ce se află anterior sau posterior de el.

Cavităţile drepte se află poziţionate mai anterior faţă de cele stângi, situate posterior şi inferior. În consecinţă, septul interatrial şi porţiunea de admisie (*inlet*) a septului interventricular se află în acelaşi plan (vezi secţiunea apicală 4 cavităţi care se efectuează paralel cu aceste septuri). Porţiunea de ejecţie (*outlet*) a septului interventricular se află situată perpendicular pe cea de admisie şi, ca urmare, ventriculul drept „înfăşoară" ventriculul stâng

Etapele analizei morfologice segmentare:

– segmentul viscero-atrial;
– ventriculele şi septul interventricular;
– conexiunile atrio-ventriculare;
– marile vase;
– conexiunile ventriculo-arteriale.

Pe lângă analiza morfologică în detaliu, ecocardiografia 2D permite şi efectuarea unor măsurători cantitative, valorile normale fiind prezentate în **Tabelul 11.4** şi **11.5 [1, 3]**.

Cele două tehnici ecocardiografice aminitite permit şi o evaluare rapidă a performanţei sistolice a ventriculului stâng. Evaluarea ecocardiografică a performanţei ventriculare trebuie să pornească de la înţelegerea diferenţei dintre:

Tabelul 11.4. Valori normale în 2D-Eco (în mm, pentru percentila 95)

SC (m^2)M **GC (kg)**	**0,25** **3**	**0,3** **4**	**0,4** **7**	**0,5** **10**	**0,6** **13**	**0,7** **16**	**0,8** **19**	**0,9** **23**	**1** **28**	**1,2** **37**	**1,4** **46**
Secţiune transversă la nivelul vaselor mari											
Aorta ascendentă	10 (7-13)	11 (7,5-15)	13 (9-16)	14 (10-18)	15 (11-19)	16 (12-20)	17 (12-21)	17 (13-22)	18 (14-23)	20 (15-25)	22 (16-27)
Artera pulmonară	9 (5-12)	10 (6-13)	11 (7-14)	12 (8-16)	13 (9-17)	14 (9-18)	15 (11-19)	15 (11-20)	16 (12-21)	17 (13-23)	19 (14-24)
Ram drept a.pulm.	5,5 (3,5-8)	6 (4-8,5)	6,5 (4,5-9)	7,5 (5-10)	8 (5,5-10)	8,5 (6-11)	9 (7-11)	9 (7-12)	10 (7-12)	10 (8-14)	11 (8-15)
Secţiune transversă suprasternală											
Aorta ascendentă	7,5 (4-10)	8 (4,5-11)	9 (6-12)	10 (6,5-13)	11 (7,5-14)	12 (8,5-15)	12 (9-16)	13 (9,5-13)	14 (11-18)	15 (12-19)	17 (14-21)
Crosa aortei	6 (4-8,5)	7 (4,5-9)	8 (5,5-11)	9 (6,5-11)	10 (7,5-12)	11 (8-13)	11 (8,5-14)	12 (9,5-15)	13 (10-16)	14 (11-17)	15 (12-18)

(*Măsurătorile au fost efectuate la sfârşitul diastolei, unda Q, utilizând recomandările ASE.*)

Tabelul 11.5. Valori normale în 2D-Eco pentru diametrul inelului mitral şi al celui tricuspidian (în mm, pentru percentila 95)

SC (m^2) **CG (kg)**	**0,2** **2**	**0,25** **3**	**0,3** **4**	**0,4** **7**	**0,5** **10**	**0,6** **13**	**0,7** **16**	**0,8** **19**	**0,9** **23**	**1** **28**	**1,2** **37**	**1,4** **46**
Inelul mitral măsurat în secţiunea longitudinală parasternală (ax lung)												
	10 (7-13)	12 (9-15)	13 (10-16)	16 (13-19)	18 (15-21)	19 (16-23)	21 (18-24)	22 (18-26)	23 (19-26)	24 (20-27)	25 (22-28)	26 (23-30)
Inelul mitral măsurat în secţiunea apicală 4 cavităţi şi subcostală 4 cavităţi, luând în considerare valoarea cea mai mare												
	12 (7-17)	15 (10-20)	17 (12-22)	20 (16-25)	23 (18-28)	25 (20-31)	27 (22-32)	29 (23-35)	31 (25-36)	32 (26-37)	35 (28-40)	36 (31-42)
Inelul tricuspidian măsurat în secţiunea apicală 4 cavităţi şi subcostală 4 cavităţi, luând în considerare valoarea cea mai mare												
	12 (8-17)	15 (10-19)	17 (12-22)	21 (16-26)	23 (18-29)	26 (20-31)	27 (22-33)	29 (23-36)	31 (24-37)	32 (25-38)	34 (27-42)	36 (28-44)

(Modificat după King D.H., Smith E.O., Huhta J.C., „Am. J. Cardiol.", 1985, 55: 787-789; măsurătorile au fost efectuate la debutul undei R, utilizând recomandările Societăţii Americane de Eco-cardiografie.)

- *performanţa cardiacă globală* (cordul văzut ca o „pompă") exprimată prin debitul cardiac (DC) şi debitul pe bătaie (D/B), influenţată de factori multipli rezultaţi din relaţia DC = D/B × Frecvenţa; D/B depinde la rândul său de presarcină, contractilitate/inotropism şi de postsarcină;
- *contractilitatea miocardică* (cordul văzut ca simplu muşchi), o proprietate intrinsecă a miocardului, mult mai dificil de evaluat în mod izolat.

Performanţa cardiacă globală va reflecta interacţiunea complexă dintre cord, vase, volum sanguin. Principalii indici ai ejecţiei ventriculare sunt: fracţia de ejecţie (FE), fracţia de scurtare (FS), viteza de scurtare a fibrelor circumferenţiale (VCFc).

Toţi aceşti indici sunt influenţaţi de condiţiile de încărcare hemodinamică, variind în mod direct cu presarcina şi indirect, cu postsarcina. Ca urmare, în interpretarea acestor indici de disfuncţie ventriculară vom ţine cont şi de tipul de suprasolicitare hemodinamică (volum sau presiune) ce a dus la modificarea lor.

În scopul evaluării performanţei ventriculare, pot fi utilizate toate cele trei tehnici ecocardiografice de bază. Unele determinări sunt mai simple, se fac de rutină (FE, FS), în timp ce altele sunt mai laborioase, consumatoare de timp, necesită sedarea prelungită a copilului de vârstă mică (fiind rezervate cazurilor speciale şi cercetării).

Pot fi împărţite în trei categorii:
- măsurători directe, cum sunt diametrele ventriculare, amplitudinea contracţiei – ale căror valori sunt utilizate ca atare;
- măsurători derivate din cele directe prin diverse calcule matematice (şi acceptând nişte prezumţii) volume ventriculare, FE ş.a.
- indicatori indirecţi ai funcţiei ventriculare – de exemplu, distanţa E – sept, panta A-C ş.a.

Ca urmare a rezoluţiei în timp foarte bune, a simplităţii şi rapidităţii măsurătorilor, se foloseşte în mod curent tehnica M-Eco cuplată cu imaginile 2D-Eco ce servesc dirijării corecte a fasciculului M-Eco. Principalii indici ce sunt obţinuţi sunt FE, FS,VCFc, iar softul unor aparate permite şi calcularea DC şi a D/B, a masei ventriculului stâng. Fracţia de ejecţie poate fi determinată şi în 2D-Eco, unde corelaţiile sunt mai bune cu datele angiocardiografice (0,96-0,97 la adult şi mai mici la copii, 0,88-0,92), dar metodele sunt mai laborioase.

3.1.3. Ecocardiografia tridimensională

Scopul examinării ecocardiografice este de a face reconstrucţia tridimensională a cordului, ceea ce în mod curent, pentru examinator, este un proces mental. Achiziţia datelor se poate face prin secţiuni multiple 2D cu distribuţie spaţială cunoscută, folosite ulterior pentru reconstrucţia de imagini 3D statice (3D reconsituit). Dezvoltarea tehnicilor imagistice ultrasonice, a puterii de prelucrare computerizată şi a softului adiacent permite în prezent şi achiziţia de imagini dintr-un spaţiu 3D piramidal. Prin această tehnică se trimite un fascicul ultrasonic piramidal de la câteva mii de cristale piezoelectrice aflate în structura transductorului, ceea ce permite reconstrucţia în timp real a imaginii 3D (real-time 3D sau RT-3DE).

Tehnica permite evaluarea geometriei/siluetei cavităţilor cardiace, morfologiei valvelor, morfologia şi extensiei jeturilor de regurgitare, funcţiei ventriculară, perfuziei miocardice ş.a. Porţiuni din imaginea 3D pot fi decupate, permiţând vizualizarea 3D a structurilor interioare din diferite unghiuri. Pe modelul tridimensional se pot imagina, în condiţii de realitate virtuală, operaţii pe cord deschis.

3.1.4. Ecocardiografia Doppler

Foloseşte ultrasunetele pentru analiza fluxului sanguin, făcând posibilă determinarea neinvazivă a numeroşi parametri, unii cu valoare hemodinamică. Prin cuplarea cu ecocardiografia bidimensională, are avantajul furnizării concomitente a datelor morfologice (= diagnostic anatomic) şi a celor hemodinamice (= diagnostic funcţional), comparabile sau uneori chiar superioare celor furnizate de tehnicile invazive.

Dacă suprafaţa/interfaţa care reflectă fasciculul ultrasonic se mişcă în raport cu sursa lui de producere (aceasta rămânând fixă), frecvenţa undelor reflectate va suferi modificări. Acest fenomen, prin care frecvenţa sunetului reflectat (Fr) este modificată prin mişcarea suprafeţei reflectante (sau a „ţintei") în raport cu sursa de ultrasunete rămasă fixă, se numeşte efect Doppler.

Fenomenul a fost descris iniţial în anul 1842 de către matematicianul şi astronomul austriac Johann Christian Doppler pentru undele luminoase şi se referea la modificarea aparentă de culoare a stelelor în raport cu mişcarea lor faţă de Pământ; cele care se apropiau de Pământ căpătau o culoare albastră, iar cele care se îndepărtau una roşie, ca rezultat al modificărilor de frecvenţă a undelor din spectrul luminos.

Dacă suprafaţa reflectantă se mişcă spre sursă, undele reflectate vor fi comprimate, lungimea lor de undă va scădea, în schimb le va creşte frecvenţa Fr (se poate face comparaţia cu spiralele unui arc care se comprimă). Dacă suprafaţa reflectantă se îndepărtează, Fr va scădea.

În ecocardiografia Doppler aceste suprafeţe reflectante în mişcare („ţinte") sunt reprezentate în principal de către hematii (pentru că 40% din volumul sanguin circulant este reprezentat de către celule, iar dintre acestea, 99% sunt hematii).

Analiza Doppler înseamnă determinarea diferenţei dintre frecvenţa cu care ultrasunetele sunt transmise de către sursă (**Ft**) şi frecvenţa reflectată, recepţionată (**Fr**). Diferenţa dintre ele se numeşte variaţie de frecvenţă sau frecvenţă Doppler (**Fd** – diferenţa de frecvenţă, frecvenţa undei Doppler, *Doppler frequency shifts*). Prelucrarea ei prin ecuaţia de transformare rapidă a lui Fourier permite transpunerea datelor din domeniul frecvenţei în cel al amplitudinii, timpului (duratei), direcţiei şi formei, elemente ce caracterizează o undă Doppler. Această undă poate fi la rândul ei transformată în imagine sau sunet.

Formula matematică de conversie a modificării de frecvenţă în viteză/velocitate de deplasare a ţintei este:

$$\mathrm{Fd} = \mathrm{Ft} - \mathrm{Fr} = 2 \times \mathrm{Ft} \times \mathrm{V} \times \frac{\cos\theta}{c}, \text{ deci } \mathrm{V} = \frac{Fd \times c}{2 \times Ft \times \cos\theta}$$

Cunoscând **Ft** (frecvenţa cu care transductorul emite salva de ultrasunete), **Fd** măsurată de către aparat după recepţionarea frecvenţei reflectate **Fr**, constanta **c** (= viteza ultrasunetelor în curentul sanguin = 1560 cm/sec), putem afla velocitatea ţintei (V).

Vor putea fi înregistrate velocităţi cu atât mai mari cu cât Ft este mai mică, iar cos θ (al unghiului de abord dintre direcţia ultrasunetelor transmise şi cea de deplasare a ţintei, deci de curgere sanguină) este mai aproape de 0°. În general, acest unghi trebuie să fie de cel mult 15-20°, altfel valoarea lui trebuie introdusă în calcul, fapt ce creşte, însă, potenţialul de eroare.

Este preferabil să nu facem corecţii angulare în funcţie de orientarea spaţială a jetului color şi folosind corectorul de unghi al aparatului; vom urmări obţinerea unor curbe spectrale Doppler cu viteze cât mai mari, însoţite de un semnal sonor cât mai intens şi ascuţit.

Variaţia de frecvenţă (**Fd**) se apreciază cel mai bine dacă fasciculul ultrasonic este paralel cu fluxul sanguin. Pe măsură ce unghiul θ creşte, intensitatea semnalului Doppler scade şi se apropie de zero la un unghi de abord perpendicular pe direcţia fluxului.

În esenţă, metoda Doppler permite analiza modului în care sângele (respectiv hematiile) se mişcă în sistemul cardio-vascular, adică a vitezei şi direcţiei acestuia. Singurul parametru măsurat direct este velocitatea sau viteza de curgere a sângelui, ceilalţi parametri ce pot fi obţinuţi, unii cu valoare hemodinamică, rezultând din formule matematice şi diverse calcule.

Curgerea/fluxul sanguin este un fenomen tridimensional, în timp ce sectorul anatomic marcat de examinator şi analizat Doppler (= eşantionul Doppler/ volumul de ascultare Doppler) este bidimensional, indiferent de tehnica Doppler folosită.

Fereastra de ascultare (*sample size, gate size*, eşantion Doppler) are o anumită lărgime şi o anumită profunzime reglate de operator. La nivelul ei vor fi măsurate/eşantionate toate vitezele.

Profunzimea la care plasăm acest eşantion = *sampling deepth*, iar mărimea eşantionului = *gate size.*

Se dispune în prezent de următoarele tehnici Doppler de bază: **spectral** – pulsatil şi continuu – şi **color**, utilizarea lor la copil depinzând de vârstă, tipul de cardiopatie investigată şi viteza fluxurilor întâlnite. Diferenţele faţă de adult sunt date în principal de adâncimile mai mici de explorare (în general sub 6 cm), analiza mai frecventă a unor situsuri anatomice diferite de cele investigate în cardiopatiile dobândite, prezenţa mai frecventă la acelaşi bolnav a mai multor fluxuri sanguine anormale.

Cuplajul 2D-Eco (pentru diagnostic morfologic) şi Doppler (diagnostic funcţional, hemodinamic) a permis:

- creşterea preciziei diagnosticului în multe MCC (inclusiv prenatal), reducând în multe situaţii necesitatea investigaţiilor invazive preoperatorii;
- la copilul de vârstă mică mai ales (nou-născut, sugar) aflat în stare critică, tabloul clinic de detresă generat de o MCC severă este destul de asemănător cu cel produs de altă patologie gravă, precum sepsis, pneumonie, hipoxemie, hipoglicemie, patologie SNC ş.a., ecocardiografia permiţând un diagnostic diferenţial rapid şi o evaluare a funcţiei miocardice.

3.1.4.1. Doppler pulsat (PW = pulse wave, Doppler pulsat uniport)

În acest sistem, transductorul foloseşte un singur cristal, care emite discontinuu salve de ultrasunete cu frecvenţă cunoscută şi de foarte scurtă durată. Ele se repetă de 10.000-20.000 de ori pe secundă. Această rată ce defineşte intervalul dintre două salve succesive se numeşte *frecvenţă de recurenţă* sau frecvenţă de repetiţie pulsatilă (PRF = *pulse repetitive frequency*).

În intervalul dintre două salve, cristalul va „asculta" (recepţiona, faza de *sampling*) undele reflectate/„ecoul" cu informaţia Doppler ce vine din profunzime. Dacă pe acest traseu linear vrem să analizăm modificarea de frecvenţă Doppler doar într-un singur punct, deci dorim selecţionarea unei anumite profunzimi de pe traseul salvei de ultrasunete, zona aleasă se numeşte „eşantion de volum" (sau fereastră de ascultare, eşantion Doppler, *sample volume*). Acest eşantion are o grosime egală cu cea a fasciculului linear ultrasonic şi o lungime pe care o putem noi modifica (între 1-20 mm) în funcţie de intervalul de timp în care dorim să ascultăm ecourile de revenire, de zona anatomică examinată şi de mărimea acesteia. Poziţia eşantionului în lungul fasciculului (în profunzimea acestuia) este aleasă de către operator.

Aceste două noţiuni (lungimea şi grosimea eşantionului) introduc o a treia, aceea de „rezoluţie/localizare spaţială". Adică, noi obţinem o informaţie privind viteza „ţintei" perfect localizată într-un punct din spaţiu la un moment dat. Ca o consecinţă de ordin tehnic, rezoluţia spaţială a tehnicii PW este foarte bună, deoarece se analizează o arie foarte mică a unui flux sanguin.

În Doppler-ul spectral direcţia ţintei (respectiv a fluxului sanguin) faţă de sursa de ultrasunete (transductor) se raportează la o „linie de bază" (linia 0 sau *baseline*). Semnalele ce vin spre transductor sunt înscrise deasupra liniei, iar cele care se îndepărtează, dedesubtul ei.

Cu cât adâncimea de explorare creşte, cu atât timpul necesar unei salve să ajungă la ţintă şi apoi să se reîntoarcă va fi mai mare. Prelucrarea datelor nu se poate face decât în timpul recepţiei, deci înaintea lansării următoarei salve. Există astfel o profunzime maximală de analiză, definită prin relaţia: $P_{max} = c \times T1/2$ (unde T reprezintă timpul ce separă două salve succesive). Ca urmare, pentru fiecare adâncime PRF va exista o anumită limită numită „limita Nyquist", ea definind frecvenţele Doppler (Fd) maxime ce pot fi detectate fără ambiguităţi (privind direcţia şi viteza ţintei) la o anume adâncime de explorare.

În general, limita Nyquist sau Fd maximală posibil de măsurat este egală cu ± PRF/2; se pun (+) și (–) deoarece, față de linia bazală 0 a frecvențelor, un flux poate fi pozitiv sau negativ și trebuie să avem capacitatea tehnică de a-l putea analiza pe două direcții, așa cum poate fi el transpus pe ecranul monitorului.

Depășirea acestei limite duce la ambiguități în redarea frecvențelor și a direcției de deplasare a țintei sau la ceea ce în literatura de limbă engleză se numește fenomenul *aliasing*. El este asimilat în literatura românească de specialitate ca repliere spectrală și se traduce prin falsa impresie de inversare a fluxului examinat, astfel încât un flux ce vine spre transductor apare pe monitor sub linia de bază, deci ca un flux ce pare în mod fals că se îndepărtează și invers.

Cu cât adâncimea la care se află ținta este mai mică, cu atât limita Nyquist va fi mai mare (adică Fd maximale analizabile vor fi mai mari). De exemplu, pentru o PRF de 12.800 salve/sec, la o adâncime de 5 cm, limita Nyquist = ± 6.400 Hz, iar la o adâncime de 11 cm, limita Nyquist scade la ± 3.200 Hz.

Transformând aceste Fd maxime în termeni de velocitate (conform ecuației Doppler) înseamnă că velocitățile maxime măsurabile sunt invers proporționale cu frecvența de lucru a unui transductor (Ft); un transductor de 2,5 MHz poate înregistra fără ambiguități velocități de două ori mai mari decât cel de 5 MHz, de aceea cei mai buni transductori pentru ecocardiografia Doppler sunt cei de 2,25-2,5 Mhz.

Există mai multe posibilități de a crește limita Nyquist:

- deplasarea pe ecranul monitorului a liniei 0 pentru a putea cuprinde imaginea întregului flux sub forma unei histograme coerente;
- utilizarea Dopplerului pulsatil cu frecvență mare de repetiție (Doppler pulsat multiport – HPRF = high PRF Doppler), o variantă intermediară între PW și Doppler continuu;
- folosirea unor transductori cu frecvență joasă.

3.1.4.2. Doppler continuu (CW = continuous wave)

Din punct de vedere istoric, este primul tip de sistem ultrasonic Doppler utilizat în practica medicală. Se caracterizează printr-o emisie continuă de ultrasunete, cuplată cu o recepție neîntreruptă. Această funcție continuă și dublă este asigurată de două cristale distincte: unul emite cu o frecvență Ft între 1-10 MHz, iar celălalt recepționează undele reflectate și le convertește în semnal electric.

Sistemul are drept avantaj major posibilitatea analizării fără ambiguități a velocităților fluxului sanguin, indiferent de valoarea lor maximală. Dar, în comparație cu sistemul PW, are drept inconvenient lipsa de precizie privind localizarea spațială exactă a fluxului ce determină aceste velocități (nu poate indica sediul, originea exactă a acestuia). Ca urmare, cele două metode devin complementare.

3.1.4.3. Doppler color (CFM = color flow mapping, Doppler codat color)

Folosind sistemul PRF și reflectarea ultrasunetelor de către elementele figurate ale sângelui, Doppler-ul color face o analiză a fluxurilor sanguine într-o manieră bidimensională. Se operează în modul pulsatil, cu porți (eșantioane) multiple. În mod schematic, în această tehnică foarte perfecționată sunt cuplate:

- efectuarea unui baleiaj sectorial electronic; secțiunea cuprinde un număr de cadre (linii) în funcție de unghiul său de deschidere (de exemplu: 16-64-164 de linii, pentru unghiuri de 90°-45° și 15°);
- analiza prin Doppler pulsatil a minimum 8 puncte (porți, eșantioane sau „ferestre color") situate de-a lungul fiecărei linii de emisie; de exemplu, pentru 64 linii de baleiaj sectorial vor fi efectuate 64 × 8 = 512 puncte de analiză.

Fiecare eșantion își transpune informația în frecvență Doppler (Fd), iar aceasta este apoi procesată într-un pixel = unitate vizuală sau *picture element*. În consecință, fiecare pixel va descrie direcția și velocitatea fluxului din punctul respectiv. Sumarea lor va da o viziune bidimensională a fluxului sanguin în ansamblul său.

Codificarea color a ansamblului acestor informații vizuale (având la bază diferența de frecvență Fd – *Doppler frequency shifts*) are la bază două culori:

- roșu pentru fluxurile ce se apropie de transductor (gamă de tonuri calde);
- albastru pentru fluxurile ce se îndepărtează de transductor (gamă de tonuri reci), ca un omagiu adus descoperitorului principiului, J.C. Doppler.

Strălucirea fiecăreia dintre cele două culori este proporțională cu viteza fluxului, cele mai multe sisteme având 16 sau mai multe grade de intensitate pentru fiecare culoare. Gama amplificată de culori permite înțelegerea mai ușoară a semnificației acestora și înseamnă tonuri de roșu închis până la galben luminos, respectiv albastru închis până la azuriu. Tonurile mai închise corespund velocităților mai mici, iar cele deschise velocităților înalte.

Diferențele de viteze dintre ținte sau turbulența unui flux sunt calculate și codificate color în galben sau verde; când sunt mixate cu una dintre culorile de bază, apare aspectul de mozaic de culori.

Fluxurile turbulente au culoarea de bază modulată prin adăugarea unor nuanțe de verde sau galben, proporțional cu intensitatea dispersiei fluxului; un astfel de flux realizează imagistic un aspect „mozaicat".

Bazându-se pe o tehnică pulsatilă, această metodă este și ea supusă fenomenului de repliere spectrală ce face ca un flux roșu prea rapid să devină pe monitor albastru, deci orientat în mod fals într-o direcție opusă celei reale. Culoarea din *aliasing* își crește intensitatea spre tonuri tot mai întunecate, pe măsură ce velocitatea înregistrată (implicit Fd) este tot mai mare.

Dacă limita Nyquist este depășită de două ori, nu se va mai afișa nicio culoare.

Imaginile bune se obțin în general la velocități sub 1 m/sec. Întrucât frecvența de lucru a transductorului scade această limită, este necesară o atenție sporită în cardiologia pediatrică, unde se folosesc frecvent și transductori de 5-7,5 MHz. Modificarea prin preprocesare a PRF permite schimbarea momentului de apariție a fenomenului.

În mod obișnuit, imaginea color este cuplată cu cea bidimensională și mai rar cu cea M-Eco. Ca urmare a limitărilor aduse de PRF, pentru o aceeași frecvență de lucru a transductorului nu poate fi obținută cea mai bună imagine 2D-Eco concomitent cu cea mai bună imagine Doppler color. Tehnica are în principal un interes calitativ, furnizând o veritabilă cartografie sau angiografie neinvazivă a fluxurilor sanguine.

În patologia copilului aprecierile cantitative bazate pe această metodă nu au mare valoare, ca urmare a ambiguităților vitezelor înregistrate, fapt inerent caracterului pulsatil al tehnicii. Avantajul major constă în faptul că furnizează informații spațiale în timp real, însă cu limite din cauza prezentării unui fenomen tridimensional (așa cum este fluxul sanguin) printr-o metodă imagistică bidimensională.

Tehnica Doppler color (CFM) demonstrează trei aspecte ale fluxului sanguin: direcția fluxului, velocitatea și turbulența. Examinarea este influențată de mai mulți factori.

1. Imaginea anatomică optimă (2D-Eco) se obține când fasciculul ultrasonic cade perpendicular pe structurile examinate; se folosesc sonde cu rezoluție axială cât mai bună, deci cu frecvențe mari. Pentru ecografia Doppler fasciculul ultrasonic trebuie orientat cât mai paralel cu fluxul examinat. Ca urmare, poziția optimă a transductorului, în care acesta furnizează cea mai bună imagine 2D-Eco, nu coincide mereu și cu cel mai bun semnal Doppler. Vor fi utilizate planuri și secțiuni multiple pentru a obține și o imagine CFM cât mai bună.

2. Apariția unor zone/arii negre lipsite de semnal Doppler pe imaginea CFM; ele se pot explica prin:
- absența unui flux sanguin în zona respectivă;
- fasciculul ultrasonic este perpendicular pe flux;
- velocitatea fluxului este sub pragul minim necesar pentru a putea fi înregistrată de aparat (în general acest prag este de 20-30 cm/sec), așa cum se întâmplă adesea spre apex;
- aria anatomică respectivă este prea îndepărtată de transductor pentru o pătrundere adecvată a ultrasunetelor (de exemplu, atriul stâng).

3. La adâncimile uzuale de explorare la copil, pe multe aparate limita Nyquist este scăzută (60-80 cm/sec), iar fenomenul de repliere spectrală apare ușor chiar la velocități normale.

Pentru înregistrarea velocităților mici și vizualizarea lor în CFM (atriul stâng, venele pulmonare, venele cave) sunt utile:
- folosirea filtrelor de perete la cele mai mici valori posibile;
- scăderea scalei velocităților (scăderea PRF) pe display-ul Doppler color.

Aspectul mozaicat al unor fluxuri/arii în CFM poate fi datorat unui flux cu velocitate mare și turbulent sau replierii spectrale a unui flux normal.

Pentru a le putea deosebi se va crește, din reglajele aparatului, limita Nyquist a sistemului Doppler (crescând scala velocităților sau deplasând linia bazală). Dacă prin aceste manevre fluxul va fi vizualizat printr-o singură culoare, înseamnă că mozaicul reflectă doar replierea spectrală a unui flux normal. Dacă aspecul mozaicat al ariei respective nu este influențat prin aceste manevre, ea reprezintă un flux turbulent cu velocitate mare şi foarte probabil patologic (aspect ce poate fi confirmat prin examinarea ariei respective cu tehnicile pulsatilă şi continuă).

3.1.4.4. Elemente comparative între metodele Doppler

În general, examinarea Doppler se efectuează cu transductori ce au capacitatea tehnică de a combina imaginea bidimensională cu ultrasonografia Doppler. Imaginea tomografică bidimensională serveşte ghidării fasciculului Doppler şi poziţionării pe traseul său a eşantionului Doppler. Cele mai multe structuri cardiace pot fi astfel analizate în ecocardiografia Doppler, utilizând ferestrele acustice şi multiplele planuri de secţiune pe care le permite examinarea bidimensională.

Cu toate acestea, pentru o anume zonă/structură anatomică nu pot fi folosite decât cel mult unu sau două planuri de secțiune din care este posibil, din punct de vedere hemodinamic, să aliniem fasciculul Doppler cât mai paralel cu fluxul sanguin.

Cele trei metode ecocardiografice Doppler succint prezentate mai sus furnizează atât informaţii complementare, cât şi date specifice fiecăreia.

Metoda Doppler continuu este de elecţie pentru evaluarea fluxurilor cu velocitate mare. Deşi nu are rezoluţie spaţială foarte bună, posibilitatea vizualizării poziţionării eşantionului pe imaginea bidimensională şi aprecierea auditivă a semnalului Doppler îi cresc valoarea, fapt ce a dus la scăderea importanţei metodei HPRF.

Metoda Doppler pulsatil asigură rezoluţia spaţială cea mai bună, permiţând efectuarea măsurătorilor de velocitate într-un punct foarte precis, lucru esenţial pentru foarte multe estimări cu valoare hemodinamică (de exemplu, calcularea volumului unui flux transvalvular). Velocităţile maxime măsurabile sunt însă mai limitate, dar, în cele mai multe situaţii din practica clinică ce implică o localizare spaţială exactă, fluxurile ce sunt analizate au velocităţi apropiate de normal, încadrându-se în general în limita Nyquist. Dacă este cazul, se poate recurge la varianta HPRF.

Metoda Doppler color nu permite în general aprecieri de ordin cantitativ asupra velocităţilor. Furnizează însă informaţii privind poziţia spaţială a fluxurilor, a zonelor cu fluxuri anormale, turbulente. Permite vizualizarea orientării lor spaţiale, precum şi alinierea adecvată a fasciculului Doppler tip PW sau CW. Este utilă în mapping-ul spaţial al acestor fluxuri, deşi există destule incertitudini privind beneficiul real al procedeului. Cu mare probabilitate, în practica curentă, metoda este cel mai des utilizată în depistarea rapidă a fluxurilor anormale şi screeningul insuficienţelor şi stenozelor valvulare.

Ca regulă, ţinând cont şi de specificul patologiei cardio-vasculare la copil, este utilă, după efectuarea examinării bidimensionale, utilizarea metodei Doppler color pentru a evalua rapid fluxurile normale şi eventual anormale, urmată de analizarea acestora cu metodele PW, CW şi color în modul M.

Succesiunea acestor metode, principalele informaţii de ordin calitativ şi cantitativ obţinute, precum şi velocităţile unor fluxuri sunt prezentate în **Tabelele 11.6-11.10 [1, 3, 10, 17]**.

Tabelul 11.6. Succesiunea tehnicilor în examinarea Doppler

Doppler color (CFM)
- Pentru depistarea rapidă a fluxurilor anormale
- Localizarea lor spaţială
- Stabilirea direcţiei lor
- Estimarea importanţei acestor fluxuri

Doppler pulsatil (PW)
- Localizarea spaţială precisă a fluxului sanguin
- Cronologia lui în raport cu ciclul cardiac (posibilă şi în tehnica color în modul M)

Doppler continuu (CW)
- Analiza hemodinamică a fluxului sanguin

Tabelul 11.7. Informaţii de ordin calitativ şi cantitativ ce pot fi obţinute prin ecocardiografia Doppler

Determinări calitative
- Direcţia unui flux sanguin
- Tipul său hidraulic (laminar, turbulent)
- Distribuţia lui spaţială
- Cronologia acestui flux raportată la ciclul cardiac
- Velocitatea/viteza fluxului

Determinări cantitative principale
- Velocitatea fluxului (maximă, medie)
- Timpul de acceleraţie al fluxului (TAC)
- Timpul de ejecţie (TE)

Tabelul 11.7. *(continuare)*

- Raportul TAC/TE
- Accelerația fluxului
- Timpul de înjumătățire al gradientului presional (HT)
- Integrala timp-viteză/velocitate (ITV)
- Gradientul presional (mediu şi de vârf)

Tabelul 11.8. Valori Doppler pediatrice/velocități

	Medie m/sec	Limite m/sec
Atriu drept	0,47	0,38-0,74
Atriu stâng	0,58	0,45-0,80
Vene cave	0,5-1,5	2 m/sec (în inspir profund)
Valva tricuspidă		
Unda E	0,6	0,4-0,8
Unda A	0,4	0,2-0,6
Raport E/A	1,6	0,6-2,6
RVOT şi AP	0,9	0,7-1,1 (1,3)
Valva mitrală		
Unda E	0,91 ± 0,11	0,44-1,3
Unda A	0,49 ± 0,08	
Raport E/A	1,9 ± 0,4	
LVOT si aorta la inel	1	0,7-1,2
Aorta ascendentă	1,5	1,2-1,8
Aorta descendentă	0,88	0,51-1,04 (1,6)
Aorta abdominală	1,1	0,55-2,20
LVIT	0,78	0,44-0,128
Timpul de accelerație		
Artera pulmonară	120 msec	60-180 msec
Aorta ascendentă	90 msec	50-150 msec
Aorta descendentă	110 msec	50-190 msec

(RVOT = tractul/camera de ejecție a ventriculului drept, AP = artera pulmonară, LVOT = tractul de ejecție al ventriculului stâng, LVIT = tractul de admisie al ventriculului stâng.)

Tabelul 11.9. Valorile maxime ale unor velocități în măsurătorile Doppler (m/sec) **[17]**

	Copii		Adulți	
	Medie	Limite	Medie	Limite
Flux mitral	1	0,8-1,3	0,9	0,6-1,3
Flux tricuspidian	0,6	0,5-0,8	0,5	0,3-0,7
Trunchiul AP	0,9	0,7-1,1	0,75	0,6-0,9
Ventricul stâng	1	0,7-1,2	0,9	0,7-1,1
Aorta	1,5	1,2-1,8	1,35	1,0-1,7

3.1.4.5. Analiza Doppler cantitativă

Ținând seama de informațiile ce pot fi obținute, aplicațiile pe plan clinic ale ecocardiografiei Doppler sunt în esență următoarele:

- măsurarea volumului/debitului unui flux sanguin la nivelul unui orificiu valvular sau al unui vas;
- calcularea unui gradient de presiune la nivelul unui orificiu (valvular sau patologic, de exemplu un defect septal atrial sau ventricular), folosind ecuația lui Bernoulli simplificată ($G = 4V^2$, unde G = gradient, V = velocitatea fluxului distal de orificiu);
- calcularea ariei unui orificiu valvular normal sau stenozat; se bazează pe ecuația continuității, ce porneşte de la posibilitatea ecocardiografiei Doppler de a estima volumul unui flux sanguin şi gradientul de presiune la nivelul unui orificiu valvular;
- aprecierea modificărilor calitative ale unui flux sanguin în funcție de aspectul său în Doppler color.

Tabelul 11.10. Valoarea unor parametri Doppler ai fluxului sanguin la nivelul valvelor atrio-ventriculare **[10]**

Referință	Vârsta (ani)	VM Velocitate unda E (cm/s)	VM Velocitate unda A (cm/s)	VM Raport E/A	VM TDE (ms)	VS TRIV (ms)	VT Unda E (cm/s)	VT Unda A (cm/s)	VT Raport E/A
O'Leary et al. (1998)	3-8	92 ± 14	42 ± 11	2,4 ± 0,7	145 ± 18	62 ± 10			
	9-12	86 ± 15	41 ± 9	2,2 ± 0,6	157 ± 19	67 ± 10			
	13-17	88 ± 14	39 ± 8	2,3 ± 0,6	172 ± 22	74 ± 13			
Eidem et al. (2004)	<1	80 ± 19	65 ± 13	1,2 ± 0,3			53 ± 12	53 ± 13	1,0 ± 0,4
	1-5	95 ± 20	61 ± 12	1,6 ± 0,5			62 ± 13	48 ± 12	1,3 ± 0,3
	6-9	94 ± 15	49 ± 13	2,0 ± 0,5			61 ± 14	42 ± 11	1,5 ± 0,4
	10-13	95 ± 16	50 ± 14	2,0 ± 0,6			60 ± 11	39 ± 11	1,6 ± 0,5
	14-18	90 ± 18	46 ± 13	2,1 ± 0,7			60 ± 11	35 ± 11	1,9 ± 0,6

(VM = valva mitrală; TDE = timpul de decelerare al undei E; VS = ventricul stâng; TRIV = timpul de relaxare izovolumetrică; VT = valva tricuspidă.)

Multe dintre MCC se însoțesc de modificarea presiunii la nivelul uneia sau mai multor cavități cardiace şi/sau la nivelul marilor vase. Tehnicile Doppler fac posibilă estimarea noninvazivă a diferențelor de presiune la nivelul orificiilor valvulare sau între cavități, eliminând astfel măsurătorile hemodinamice prin cateterism şi permițând o urmărire şi apreciere optimă a momentului corecției chirurgicale.

În pediatrie cele mai multe determinări ale unui gradient de presiune sunt utilizate pentru evaluarea presiunilor din ventriculul drept şi artera pulmonară în cazul şunturilor stânga-dreapta, precum şi pentru aprecierea obstrucției tracturilor de ejecție **[6]**.

De exemplu, în cazul unui DSV gradientul presional dintre cele două ventricule este G= PVS – PVD; gradientul se măsoară prin determinarea velocității maxime a fluxului de şunt la nivelul defectului, şi cu ajutorul formulei Bernoulli obținem valoarea lui în mm Hg; deci, PVD = PVS – G, unde PVS reprezintă presiunea sistolică din ventriculul stâng, aproximativ egală cu presiunea sanguină sistolică măsurată cu ajutorul tensiometrului.

Evaluarea presiunii sistolice din artera pulmonară. În absența unei afecțiuni a tractului de ejecție al ventriculului drept, a valvei pulmonare sau a regiunii supravalvulare, presiunea sistolică din artera pulmonară este aproximativ egală cu cea din ventriculul drept (VD), ea putând fi estimată cu ajutorul tehnicilor Doppler de evaluare a presiunii din VD. Pentru aceasta se măsoară gradientul dintre ventriculul drept şi atriul drept, pornind de la fluxul de regurgitare tricuspidiană.

Se măsoară velocitatea maximă (Vmax) a jetului de regurgitare, introdusă apoi în ecuația Bernoulli simplificată: $4(V^2) = PsVD - PsAD$; $PsVD = 4(V^2) + PsAD$, iar $PsVD = PsAP$; unde PsAD = presiunea telesistolică din AD, PsVD = presiunea telesistolică din VD.

PsAD poate fi măsurată direct cu ajutorul unui cateter venos central sau estimată la o valoare arbitrară de 10 mm Hg, dacă nu avem argumente clinice, radiologice sau ecocardiografice de creştere anormală a presiunii din AD. Prin măsurarea directă a presiunii din AD cu ajutorul cateterului venos central, valorile obținute prin eco-Doppler se corelează foarte bine cu cele date de cateterism.

Berger et al. au simplificat tehnica prin utilizarea unei ecuații de regresie derivată din valorile obținute ecografic şi cele prin cateterism (introduce un factor de corecție): $PsAP = 4(V^2) \times 1{,}23$ (mm Hg).

Măsurarea gradientului presional transvalvular. Este metoda cea mai utilizată la copii pentru a estima severitatea unei stenoze a valvelor sigmoidiene. Face apel la ecuația Bernoulli simplificată, pornind de la măsurarea Vmax. a fluxului ejecțional

Măsurarea ariei orificiului valvular. Este utilizată ecuația de continuitate sau formula Gorlin (ultima face apel şi la calcularea sau măsurarea directă prin cateterism a debitului transvalvular, pretându-se mai uşor la erori). În ecuația continuității sunt necesare două determinări Doppler ale velocității, la nivelul căii de ejecție din ventricul, respectiv poststenotic.

Formula are la bază egalitatea: $A1 + V1 = A2 + V2$; ea exprimă egalitatea dintre fluxul sanguin pre- şi poststenotic, hemodinamic egale cantitativ; unde: A1 = suprafața/aria de secțiune a căii de ejecție, V1 = velocitatea medie la acest nivel, A2 = suprafața/aria de secțiune a orificiului valvular, V2 = velocitatea fluxului poststenotic. Pentru a estima A2 se rearanjează ecuația $A2 = A1 \times (V1/V2)$.

În cazul şunturilor intracardiace, este necesară calcularea raportului dintre debite (debit pulmonar/debit sistemic) pentru aprecierea supraîncărcării circulației pulmonare. Se porneşte de la ecuațiile $QP = AAP \times ITVAP$ şi $QS = ATEVS \times ITVTEVS$, unde AAP este aria secțiunii transverse a arterei pulmonare, iar ITVAP este integrala velocitate-timp la nivelul arterei pulmonare, ATEVS este aria tractului de ejecție al VS, iar ITVTEVS integrala velocitate-timp la nivelul tractului de ejecție al VS.

În plus, ecocardiografia Doppler are un rol important/central în ***evaluarea diastolei ventriculare*** (celelalte tehnici furnizând doar date indirecte). Diastola ventriculară cuprinde mai multe faze: relaxarea izovolumetrică, faza de umplere rapidă, faza de umplere lentă (diastasis) şi umplerea diastolică tardivă datorată contracției atriale.

Din punct de vedere ecocardiografic, determinanții funcției diastolice ce pot fi evaluați sunt:

- relaxarea ventriculară;
- complianța/distensibilitatea ventriculară;
- presiunile diastolice ventriculare;
- umplerea ventriculară precoce şi tardivă;

– umplerea atrială şi presiunile atriale.

În analizarea diastolei un rol central îl joacă ecografia Doppler prin evaluarea directă a fluxurilor diastolice şi a unor parametri/indici:

- fluxul mitral (PW);
- fluxul venos pulmonar (PW);
- regurgitarea mitrală (CW).

Limitele metodelor Doppler convenţionale sunt determinate de:

- dependenţa mare de presarcină;
- interpretare influenţată de vârstă, frecvenţa cardiacă (la peste 120 bătăi/min apar erori);
- regurgitarea mitrală modifică patternul transmitral şi venos pulmonar;
- prezenţa regurgitării aortice.

Tehnicilor clasice li se pot adăuga tehnici mai moderne, precum Doppler-ul tisular miocardic şi Doppler mod M color.

3.1.5. Ecocardiografia de efort/stres

Este o tehnică ecocardiografică utilizată în special pentru evaluarea perfuziei coronariene, permiţând astfel detectarea ischemiei miocardice prin vizualizarea disfuncţiei regionale a pereţilor ventriculari. Reducerea îngroşării lor sistolice este considerată un marker specific al ischemiei.

Dacă în cursul efortului provocat, nevoile de oxigen ale miocardului depăşesc posibilitatea asigurării lui prin creşterea fluxului coronarian, va apărea ischemia. Ecocardiografic ea se traduce prin anomalii regionale ale motilităţii pereţilor. În mod normal, la efort se obţine un răspuns hiperdinamic, uniform, al pereţilor cordului. Scăderea fluxului coronarian într-o anumită regiune se va exprima ecografic prin mişcarea anormală a peretelui în acea zonă.

Scopul ecocardiografiei de efort este realizarea unei stimulări inotrope şi cronotrope a cordului. Aceasta poate fi realizată la copii prin:

- efort fizic, ecocardiografia fiind efectuată imediat după încetarea lui (< 60 sec.);
- metode farmacologice, la copii fiind preferată dobutamina; se administrează în perfuzie titrată concomitent cu efectuarea ecocardiografiei, ceea ce permite un dozaj controlat.

Se evaluează motilitatea globală ventriculară şi apoi pe segmente specifice, specialiştii de la adulţi fiind mai bine antrenaţi în această direcţie. De altfel, este o tehnică utilizată în special în cardiologia adultului în evaluarea bolii coronariene şi studiul viabilităţii miocardului.

3.1.6. Ecocardiografia de contrast

Prin utilizarea acestei tehnici sunt posibile opacifierea cavităţilor (oferind astfel date asupra anatomiei, remodelării sau prezenţei trombilor intracavitari), ameliorarea delimitării endocardului cu posibilităţi mai precise de măsurare a grosimii pereţilor, precum şi evaluarea unor şunturi. Ca substanţe de contrast se utilizează fie serul fiziologic (soluţia salină 9‰), fie substanţe de contrast speciale, administrate pe cale IV. Pentru creşterea sensibilităţii diagnosticului, se poate asocia cu manevre de provocare (Valsalva, tusea).

a. Soluţia salină. Prin agitare se obţin microbule (balonaşe de gaz) cu diametrul între 10-100 µm ce sunt vehiculate de către fluxul sanguin, filtrate şi apoi absorbite la nivelul patului capilar pulmonar. Dacă sunt administrate IV, aceste microbule ajung în cavităţile drepte ale cordului, iar în absenţa unui şunt dreapta-stânga ele nu vor apărea şi în cavităţile stângi, fiind filtrate şi absorbite la nivel pulmonar. Apariţia lor în cordul stâng este un marker foarte sensibil pentru prezenţa unui şunt dreapta-stânga la nivel intracardiac sau intrapulmonar. Dacă administrarea se face intraarterial şi microbulele apar şi în cordul drept, este semnalată prezenţa unui şunt stânga-dreapta.

Tehnica. Se utilizează serul fiziologic (aproximativ 3 ml la nou-născuţi şi 20 ml la adulţi, deci cantitatea se ajustează în funcţie de vârsta şi greutatea copilului). Se prinde o linie venoasă, se agită foarte bine seringa cu ser (se mai lasă în seringă şi 0,5 ml aer) şi se mai adaugă o mică cantitate de sânge de la pacient (0,25-0,5 ml) pentru a creşte contrastul opacifierii. Amestecul se injectează rapid, cel mult în 30 secunde, timp în care la nivelul cordului se fac secţiunile standard, în primul rând cea 4 camere, pentru a obţine imagini simultane ale structurilor cardiace drepte şi stângi.

Indicaţii. Utilizarea ecocardiografiei de contrast folosind serul fiziologic este recomandată în acele situații în care ecocardiografia standard suspectează mai mult pe date indirecte existența unui șunt dreapta-stânga intracardiac sau intrapulmonar, dar acesta nu a putut fi identificat/vizualizat. Astfel de situații pot fi:

- accidentele tromboembolice cerbrale;
- cianoza de cauză neprecizată;
- sugerarea unui șunt intracardiac, dar ferestrele acustice sunt suboptimale;
- saturația deficitară în oxigen după o intervenție de tip Glenn sau Fontan;
- switch atrial practicat pentru o transpoziție de mari vase;
- defectul septal atrial situat la nivelul planșeului sinusului coronar;
- șunturi intrapulmonare (malformații arterio-venoase din conexiunile anormale cavo-pulmonare și sindromul hepato-pulmonar).

b. Ecocardiografia de contrast transpulmonară. Spre deosebire de cea cu soluție salină, utilizează substanțe de contrast produse comercial (albunex, optison, levovist, definity), ce conțin o suspensie de microsfere capabile să traverseze patul capilar pulmonar și, apoi, să opacifieze cavitățile stângi ale cordului. Compoziția microbulelor diferă în funcție de preparat (gaz, albumină, galactoză, lipide). Ele sunt de 10 ori mai mici decât cele realizate prin agitarea soluției saline (1-10 μm față de 10-100 μm). După administrarea pe cale IV, ajung în cordul drept, traversează patul capilar pulmonar și ajung în cavitățile stângi. Având o impedanță acustică mult mai mică în comparație cu sângele, ultrasunetele vor fi dispersate și reflectate de către interfața microsfere/sânge.

Se administrează pe cale IV în perfuzie sau bolus, folosindu-se aproximativ 50% din dozele recomandate la adulți pentru fiecare tip de preparat. Efectul de contrast se poate menține 3-5 minute. Pentru a minimiza distrugerea mai rapidă a microsferelor, se scade cât mai mult puterea ultrasunetelor emise de către aparat.

În prezența unui șunt intracardiac, microsferele pătrund direct în circulația arterială (inclusiv coronariană); din acest motiv, dacă se suspectează un astfel de șunt, nu se folosesc aceste substanțe de contrast.

Ele sunt recomandate pentru o mai bună vizualizare/delimitare a endocardului și opacifierea cavităților cardiace, adică în acele situații în care tehnicile clasice nu reușesc s-o facă într-o manieră satisfăcătoare. În consecință, acest tip de contrast se utilizează ca adjuvant în ecocardiografia de efort și în evaluarea ventriculului drept, ale cărui endocard și miocard sunt, în general, mai dificil de vizualizat.

Este în curs de evaluare utilizarea agenților de contrast și pentru măsurarea noninvazivă a perfuziei miocardului, și ca vehicul pentru transportul genelor și eliberarea lor la nivelul unui anume țesut, în cadrul terapiei genetice **[10]**.

3.1.7. Ecocardiografia transesofagiană (ETE)

Ecocardiografia convențională realizată pe cale transtoracică are anumite limite tehnice ce reduc din calitatea imaginii în unele situații (torace deformat, cicatrice postoperatorie, obezitate ș.a.). Realizată pe cale esofagiană, ecocardiografia depășește aceste dificultăți, datorită contactului aproape direct dintre sonda aflată în esofag și peretele posterior al cordului. Dispozitivul necesar realizării acestei examinări înglobează un fibroscop dotat cu o sondă eco-Doppler, montată la extremitatea lui distală.

În prezent sunt disponibile și pentru copii sonde biplane de mici dimensiuni (7-10 mm), utilizabile începând cu pacienți cu greutatea de 2 kg, și sonde multiplan. Cu sonda biplană se obțin secțiuni orizontale/transverse clasice și secțiuni într-un plan perpendicular, longitudinal/vertical. Sondele multiplan permit și obținerea unor planuri intermediare între 0° și 180°, cu achiziționarea continuă a unor imagini tomografice bidimensionale circulare și longitudinale.

Structurile cardiace fiind situate în imediata apropiere a transductorului, se pot utiliza sonde cu frecvențe înalte (5-7,5 MHz) ce permit obținerea unor imagini de foarte bună calitate. Similar tehnicilor transtoracice, sonda se poziționează în 3 locații standard în raport cu cordul, din care se obțin o serie de secțiuni. Examinarea cordului se face tot într-o manieră segmentară în două planuri de bază, orizontal și vertical, sondele multiplan permițând și obținerea unor imagini/secțiuni intermediare.

În planul orizontal de la nivelul esofagului superior/bazal, se vizualizează baza cordului, aorta, arterele coronare, valva pulmonară, ramurile arterei pulmonare, venele pulmonare și vena cavă superioară.

Planul orizontal mezo-esofagian/cavitar vizualizează cordul într-o secţiune 4 camere, sinusul coronar şi venele pulmonare.

Pe cale transgastrică se obţin secţiuni transverse ale ventriculelor.

În planurile de secţiune verticale se vizualizează:

- din esofagul superior: camera de ejecţie a ventriculului drept, trunchiul arterei pulmonare, ramurile acesteia, tractul de ejecţie al ventriculului stâng, aorta, vena cavă superioară şi septul atrial;
- mezoesofagian: tractul de ejecţie al ventriculului stâng şi valva mitrală;
- transgastric: tracturile de ejecţie ventriculare.

Cu ajutorul ETE este posibilă obţinerea de la nivelul esofagului a unor imagini de foarte bună calitate ale structurilor cardiace, datorită eliminării interferenţelor transmiterii energiei acustice pe care le produce peretele toracic. Din acest motiv, ETE este utilă în special în cazul pacienţilor la care ferestrele acustice toracice sunt de proastă calitate sau inabordabile.

Principalele indicaţii ale utilizării ETE sunt **[1, 6, 10]**:

1. furnizarea de date suplimentare ecocardiografiei transtoracice atunci când calitatea imaginilor obţinute lasă de dorit (pacienţi hiperponderali/obezi, deformări ale cutiei toracice, protezele valvulare); urmărirea pe termen lung a pacienţilor cu MCC corectate chirurgical, dacă în urma procesului normal de creştere ferestrele acustice transtoracice devin deficitare calitativ;

2. elucidarea preoperatorie a unor detalii anatomice inabordabile ecocardiografiei transtoracice, dar cu impact major în stabilirea strategiei tratamentului chirurgical;

3. evaluarea intraoperatorie, mai ales dacă riscul unor leziuni reziduale (anticipate sau suspectate) este ridicat. ETE poate fi utilizată şi în timpul bypass-ului cardio-pulmonar, dar fluxul sanguin intracardiac redus îi limitează posibilităţile de evaluare a hemodinamicii în această conjunctură. Devine utilă imediat postoperator când poate evalua cu mare acurateţe rezultatele, în special închiderea defectelor septale, a canalului arterial, rezolvarea obstrucţiei tracturilor de ejecţie, a valvuloplastiilor pentru regurgitări sau depistarea leziunilor reziduale. Se evită astfel un număr semnificativ de reintervenţii precoce;

4. monitorizarea intraoperatorie a funcţiei ventriculare la pacienţii cu MCC;

5. dirijarea unor proceduri din cateterismul intervenţional (ghidarea dilataţiilor cu balon, plasarea unor dispozitive pentru închiderea defectelor septale, evaluarea şunturilor reziduale, ablaţia cu radiofrecvenţă);

6. vizualizarea trombilor, a vegetaţiilor sau a complicaţiilor (de exemplu, abcesele perivalvulare) dintr-o endocardită bacteriană sau a altor „mase" intracardiace a căror existenţă este suspectată, dar imaginile obţinute transtoracic nu au fost de bună calitate.

Structurile cardiace a căror vizualizare este optimă pe cale transesofagiană datorită localizării anatomice în vecinătatea acestuia sunt: septul atrial, venele pulmonare, vena cavă superioară, valvele atrio-ventriculare, tractul de ejecţie al ventriculului stâng, valva aortică, originea arterelor coronare, montajul/conductul de derivaţie atrială.

ETE este utilă în evaluarea funcţionării protezelor valvulare atrio-ventriculare, a regurgitărilor sau a leak-urilor paravalvulare (jeturi „fiziologice" de regurgitare localizate paravalvular). Rezoluţia foarte bună a imaginilor permite detectarea unor eventuale complicaţii ale protezelor, precum: vegetaţii, trombi, abcese, fistule.

Structurile situate mai anterior, precum: tractul de ejecţie al ventriculului drept, valva pulmonară, porţiunea anterioară musculară a septului interventricular sau cele peste care se suprapun căile aeriene adiacente (ramul stâng al arterei pulmonare), sunt mai greu de vizualizat.

ETE este superioară celei transtoracice în vizualizarea trombilor şi a vegetaţiilor, în special la pacienţii cu talie mare sau la cei cu ferestre acustice suboptimale.

Contraindicaţiile practicării ETE **[1, 6, 10]**:

1. absolute: obstrucţiile sau stricturile esofagiene, sângerarea activă gastro-interstinală, fistule traheo-esofagiene nerezolvate, insuficienţa/decompensarea respiratorie severă, controlul inadecvat al permeabilităţii căilor aeriene;

2. relative: varicele esofagiene, diverticulul esofagian, traumatismul şi imobilizarea coloanei cervicale sau deformarea acesteia, anomalii sau patologie orofaringiană asociată, postchirurgie esofagiană, coagulopatii severe.

Copilul cu MCC este un pacient fragil, procedura este relativ invazivă, necesită deseori intubaţie oro-traheală cu sedare profundă sau/şi anestezie generală şi mai rar doar anestezie locală, toate aceste manevre având un risc asociat. Din cauza posibilelor complicaţii, ETE trebuie practicată într-un centru terţiar de cardiologie pediatrică, cu posibilităţi maximale de resuscitare şi unde se poate apela imediat şi la o echipă specializată în chirurgia toracică şi cardiacă.

Din aceste considerente, efectuarea ETE necesită o echipă bine pregătită şi special antrenată pentru acest gen de investigaţie, ce poate fi practicată în sala de operaţie, laboratorul de cateterism, secţia de terapie intensivă sau laboratorul de ecografie şi endoscopie.

În cursul efectuării ei şi imediat după, se monitorizează funcţia cardio-respiratorie, iar echipa trebuie să fie pregătită pentru nevoia unei eventuale resuscitări. Rata complicaţiilor la copii este foarte redusă (< 2%), cele mai multe fiind minore. Cele mai frecvent raportate sunt compresiunea căilor aeriene (traheea) datorită dimensiunilor inadecvate ale sondei, în special la copiii cu greutate mică, compresiunea aortei descendente, lezarea esofagului sau a orofaringelui.

3.1.8. Parametri ecocardiografici

Pe lângă parametrii ecocardiografici prezentaţi în tabelele anterioare, ce reflectă variaţia unor dimensiuni ale structurilor cardiace în funcţie de greutate şi suprafaţa corporală, în **Tabelul 11.11** sunt prezentaţi acei parametri funcţionali ce nu suferă modificări legate de vârstă şi implicit de suprafaţa corporală.

Tabelul 11.11. Parametri ecocardiografici ce nu suferă modificări legate de vârstă şi suprafaţa corporală [18]

Parametru	Medie (%)	Limite (%)
Fracţia de scurtare a VS	35	28-44
Fracţia de ejecţie a VS	74	64-83
Îngroşarea septului inteventricular	35	18-53
Îngroşarea peretelui liber interventricular	60	39-82

În **Fig. 11.2-11.11** sunt ilustrate valorile dimensiunilor unor structuri cardiace ce suferă în mod normal la sugari şi copii modificări legate de vârstă şi suprafaţa corporală **[10, 19, 20]**. Posibilitatea de a compara diferitele valori individuale măsurate este simplificată prin folosirea aşa numitei valori Z. Aceasta este obţinută cu ajutorul ecuaţiei:

$$\text{Valoare Z} = \frac{\text{Valoarea măsurată} - \text{Valoarea medie în populaţia normală}}{\text{Deviaţia standard din populaţia sănătoasă}}$$

Utilizarea valorii Z permite compararea valorilor obţinute la fiecare pacient cu cele din populaţia sănătoasă, indiferent de mărimea corporală.

4. OBIECTIVELE EXAMINĂRII ECOCARDIOGRAFICE

4.1. Indicaţii

Diagnosticul ecocardiografic este în întregime dependent de tehnica de examinare şi de examinator. Imaginea obţinută trebuie să fie corectă din punct de vedere tehnic şi exact interpretată. Aceasta presupune din partea medicului examinator o serie de cerinţe:

- cunoaşterea problemelor clinice ale copilului examinat;
- stăpânirea noţiunilor fundamentale privind fizica şi tehnicile de utilizare a ultrasunetelor;
- cunoştinţe exacte asupra anatomiei, fiziologiei şi hemodinamicii cardiace în condiţii normale şi patologice;
- posibilitatea de a-şi imagina (deocamdată) în plan tridimensional structurile şi fluxurile sanguine analizate.

Indicaţia pentru investigaţia ecocardiografică trebuie să se situeze în contextul general al procesului de elaborare a diagnosticului, pentru a nu supraaprecia informaţiile oferite. Pentru unele afecţiuni criteriile ecocardiografice de diagnostic sunt bine standardizate, pentru altele fiind în curs de îmbunătăţire prin acumularea de noi date, în special cele oferite de ecocardiografia Doppler.

Medicul practician trebuie avizat asupra problemelor minimale de tehnică şi de interpretare, asupra valorii, dar şi a limitelor metodei. Ea nu se va substitui interpretării corecte, critice şi a datelor furnizate de anamneză, examenului clinic, radiologic şi electrocardiografic.

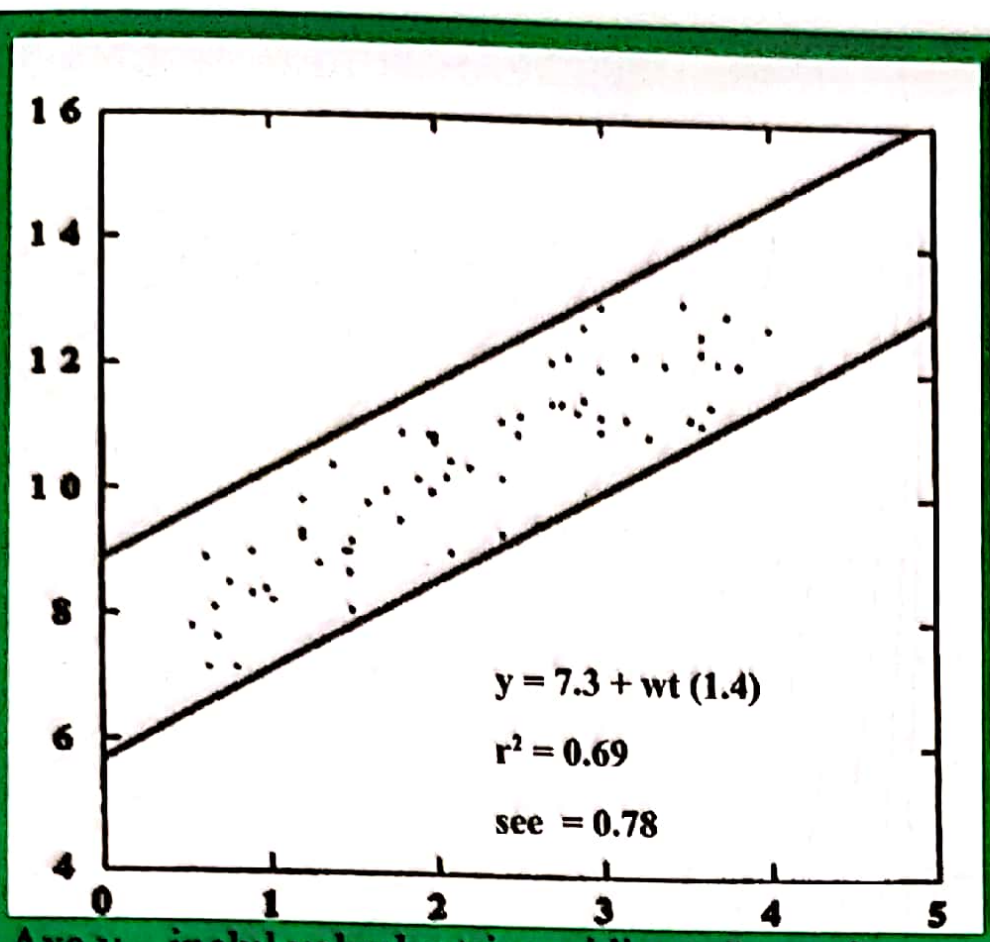

Axa y – inelul valvular tricuspidian măsurat în secțiunea apicală (mm); axa x – greutatea (kg).

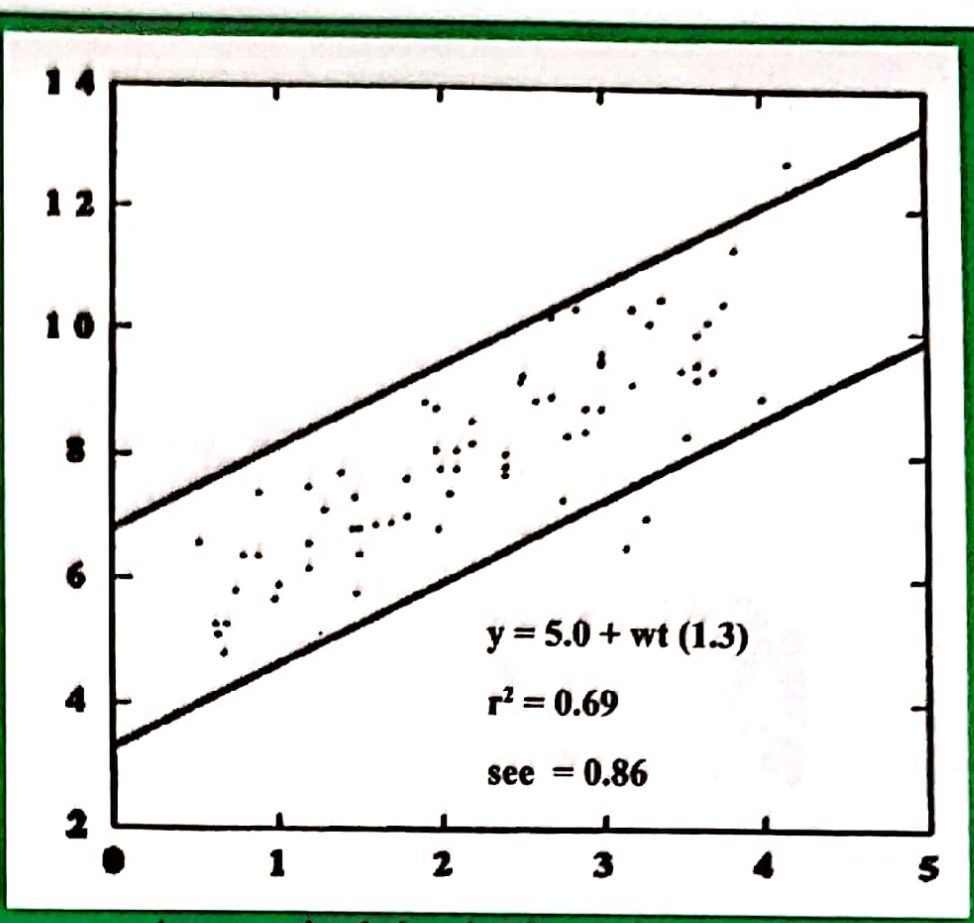

Axa y – inelul valvular pulmonar (mm);
Axa x – greutatea (kg).

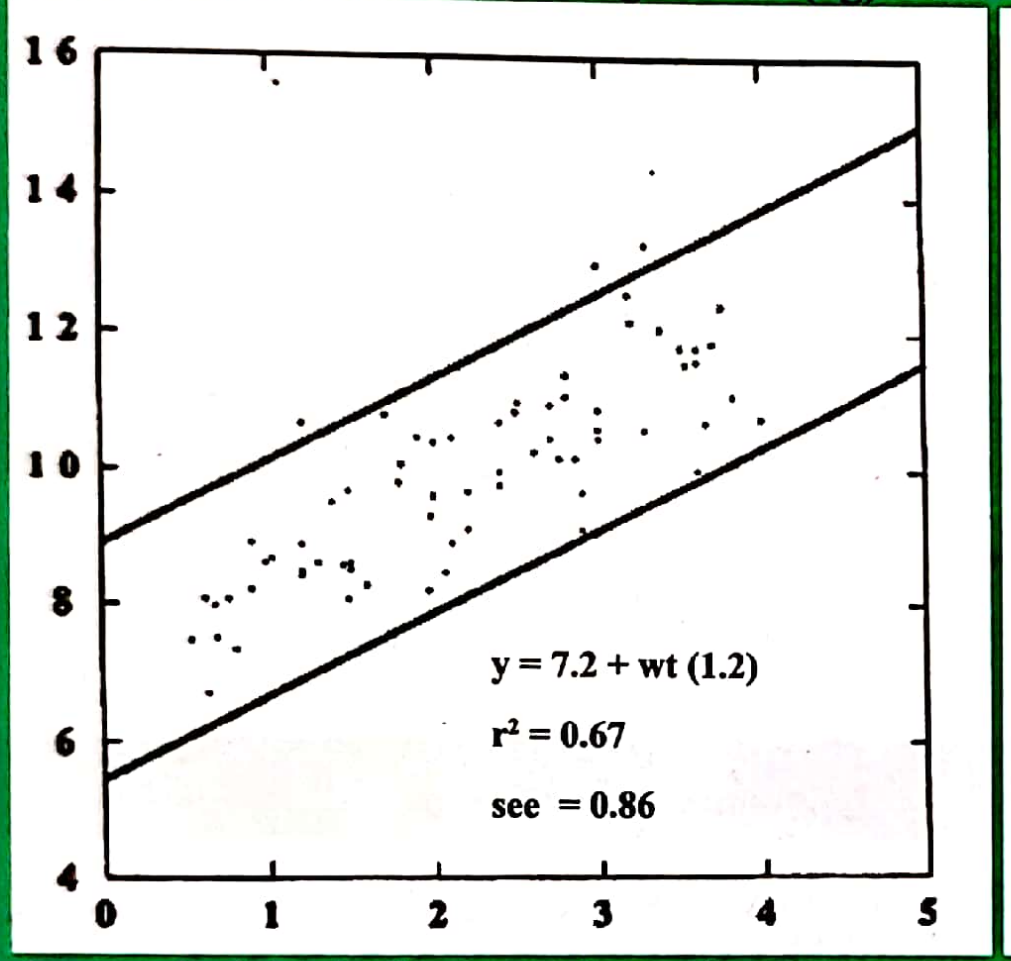

Axa y – inelul mitral măsurat în secțiunea apicală (mm); axa x – greutatea (kg).

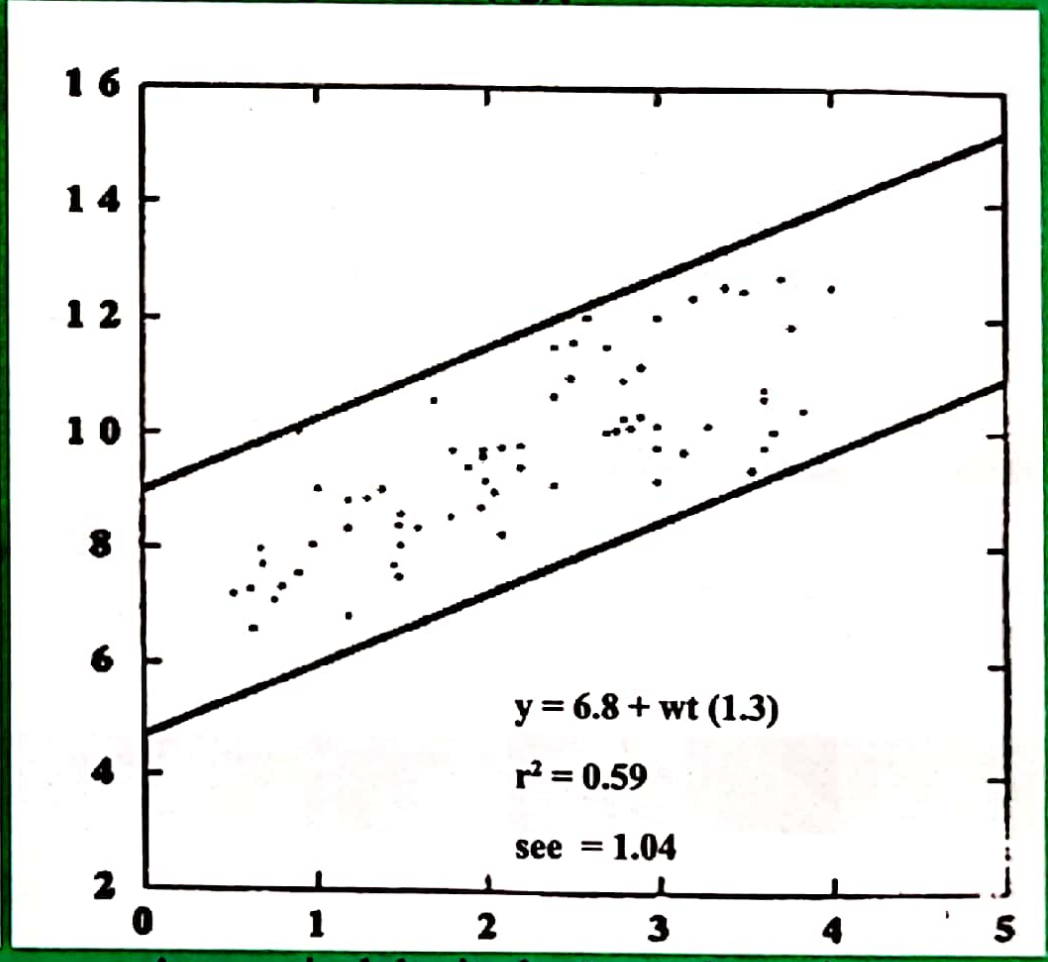

Axa y – inelul mitral măsurat în secțiunea parasternală ax lung; axa x – greutatea (kg).

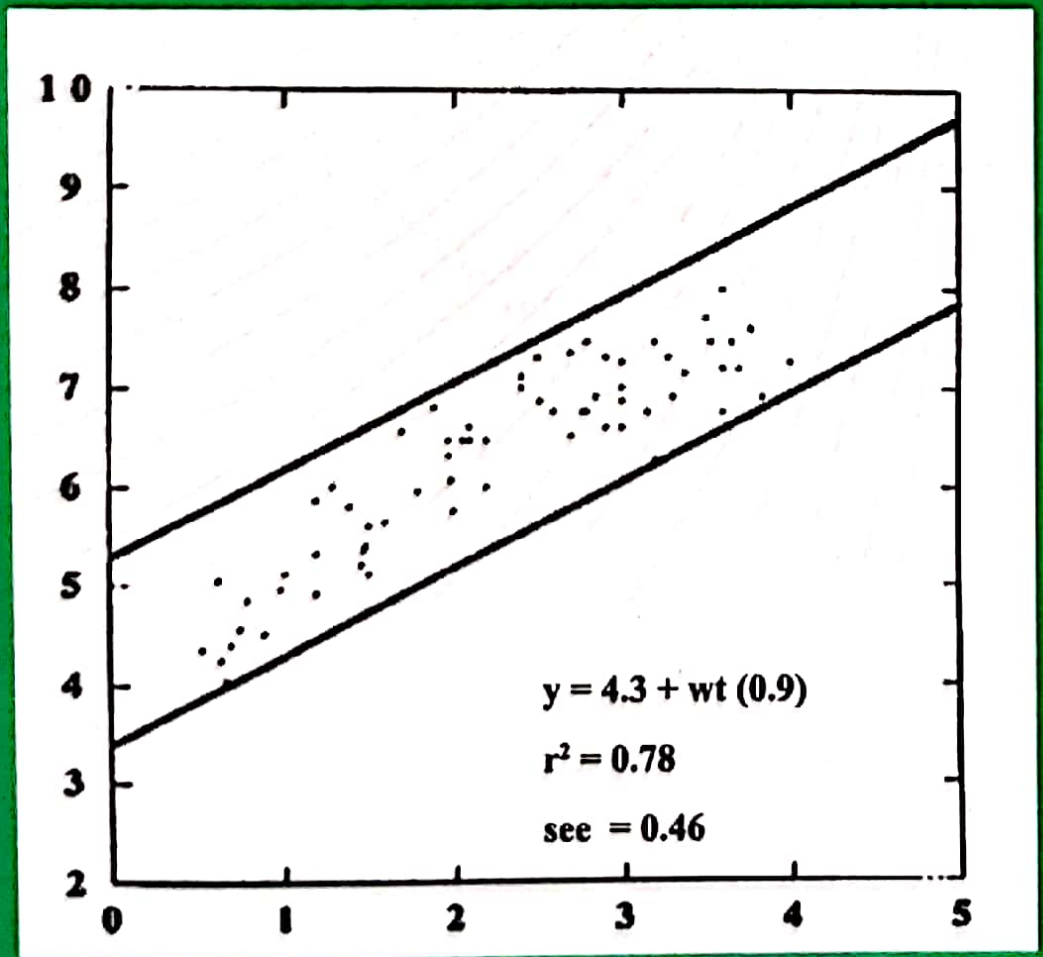

Axa y – inelul aortic (mm); axa x – greutatea (kg).

Fig. 11.2. Nomogramele inelelor valvulare la nou-născuți raportate la greutatea corporală [19].

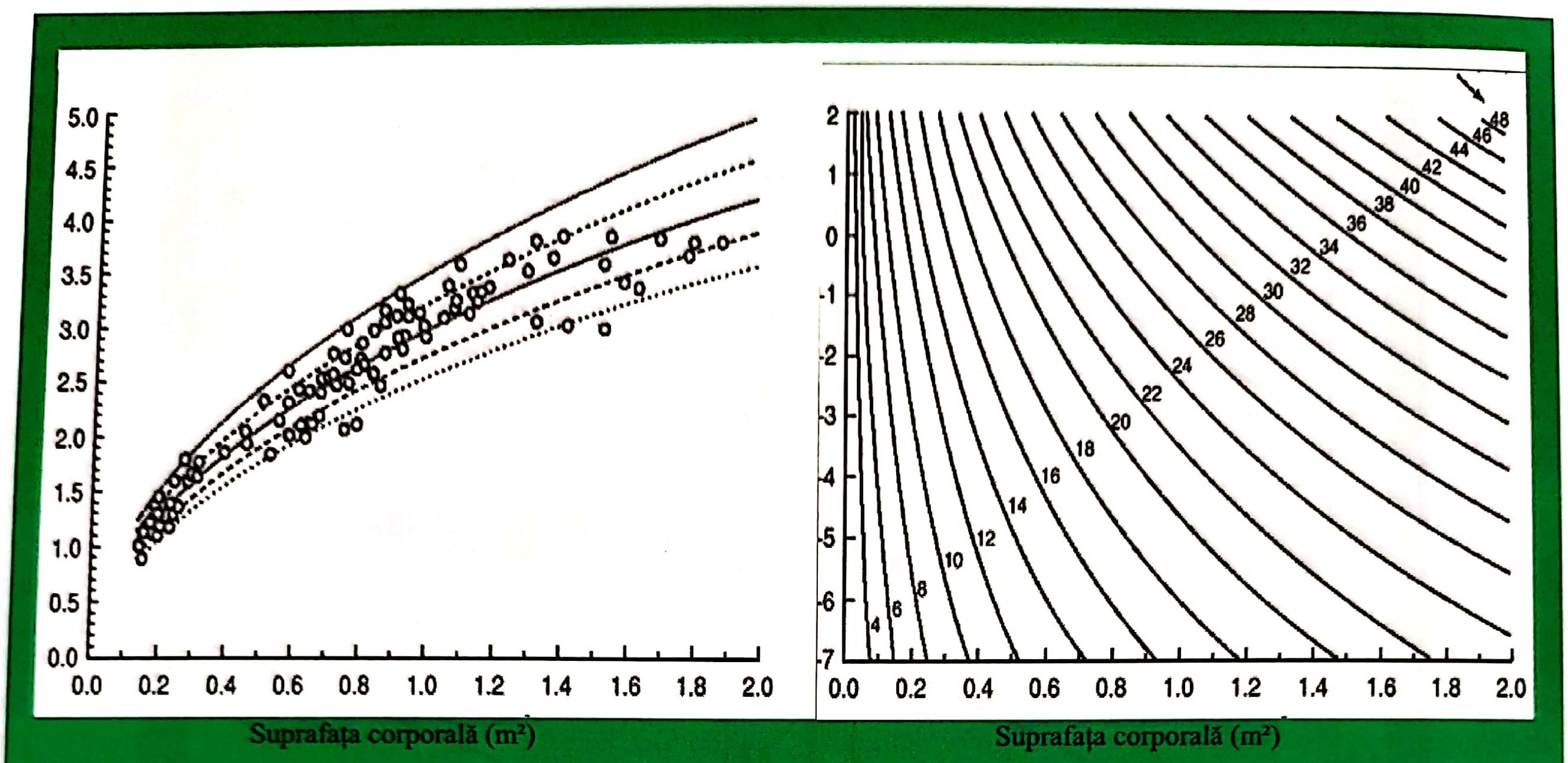

Axa y – diametrul inelului tricuspidian, valoarea măsurată (cm).

Axa y – diametrul inelului tricuspidian, valoarea Z.

Fig. 11.3.

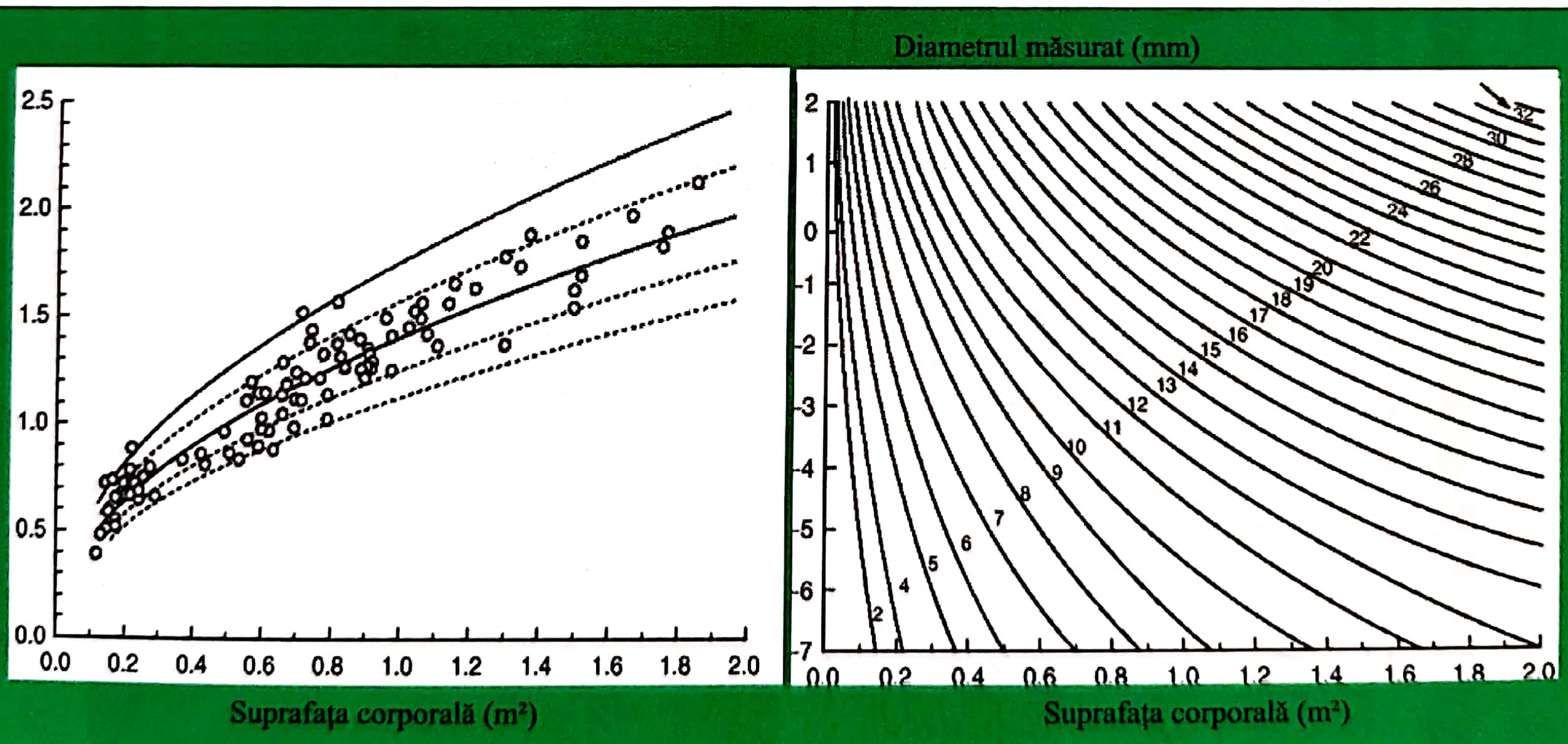

Axa y – diametrul joncțiunii ventricul drept – arteră pulmonară, valori măsurate (cm).

Axa y – diametrul joncțiunii ventricul drept – arteră pulmonară, valoarea Z.

Fig. 11.4.

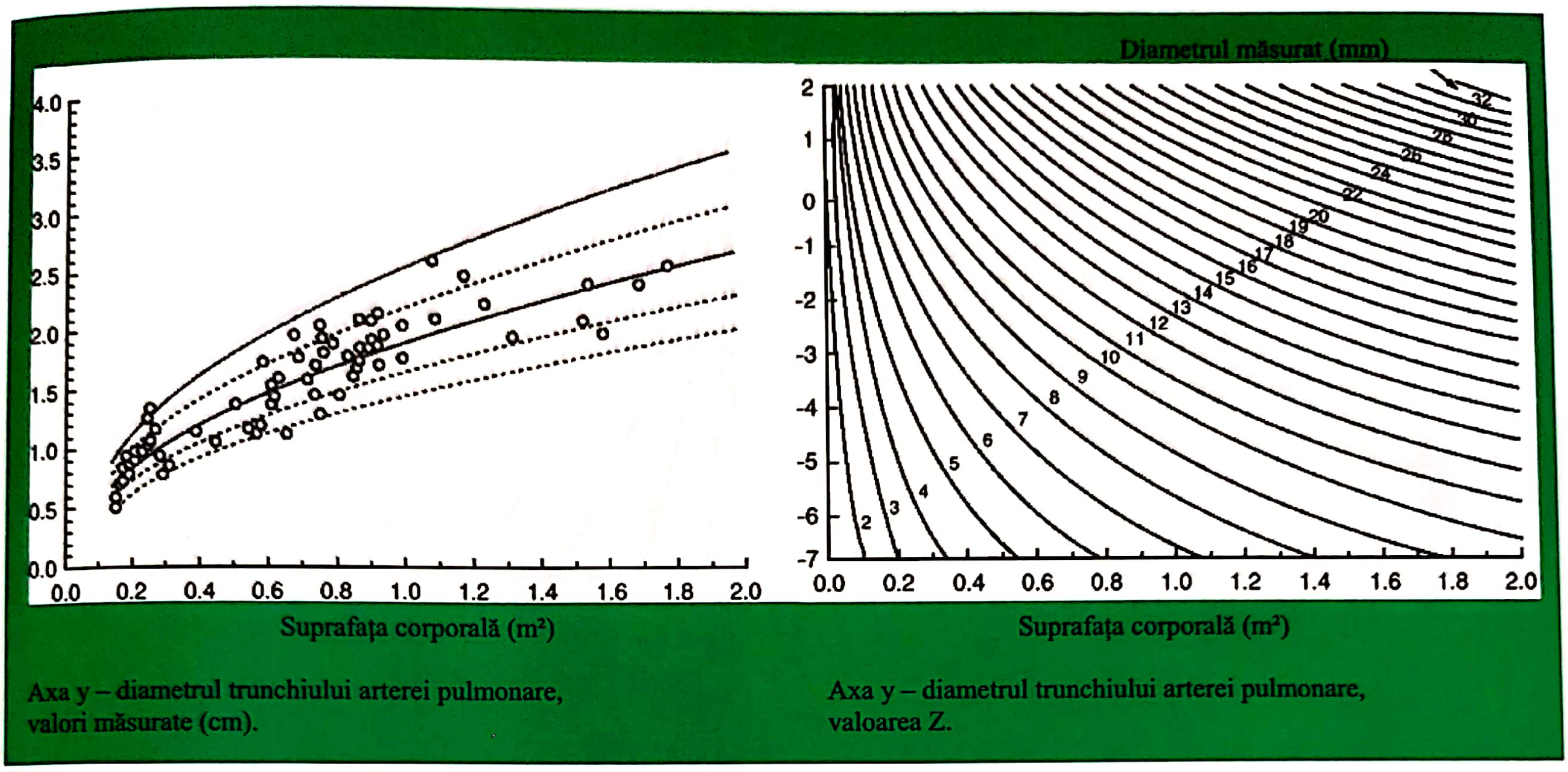

Axa y – diametrul trunchiului arterei pulmonare, valori măsurate (cm).

Axa y – diametrul trunchiului arterei pulmonare, valoarea Z.

Fig. 11.5.

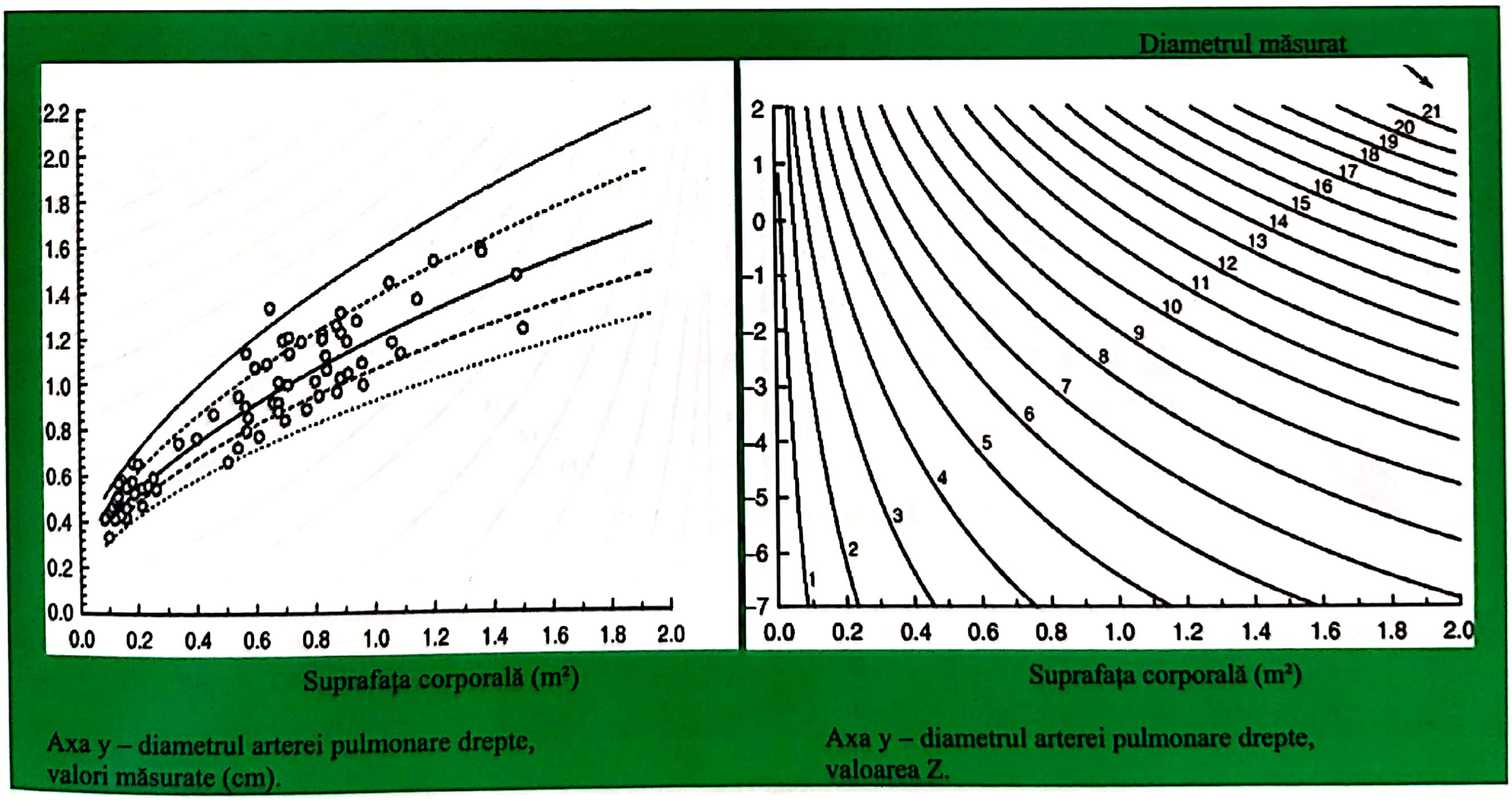

Axa y – diametrul arterei pulmonare drepte, valori măsurate (cm).

Axa y – diametrul arterei pulmonare drepte, valoarea Z.

Fig. 11.6.

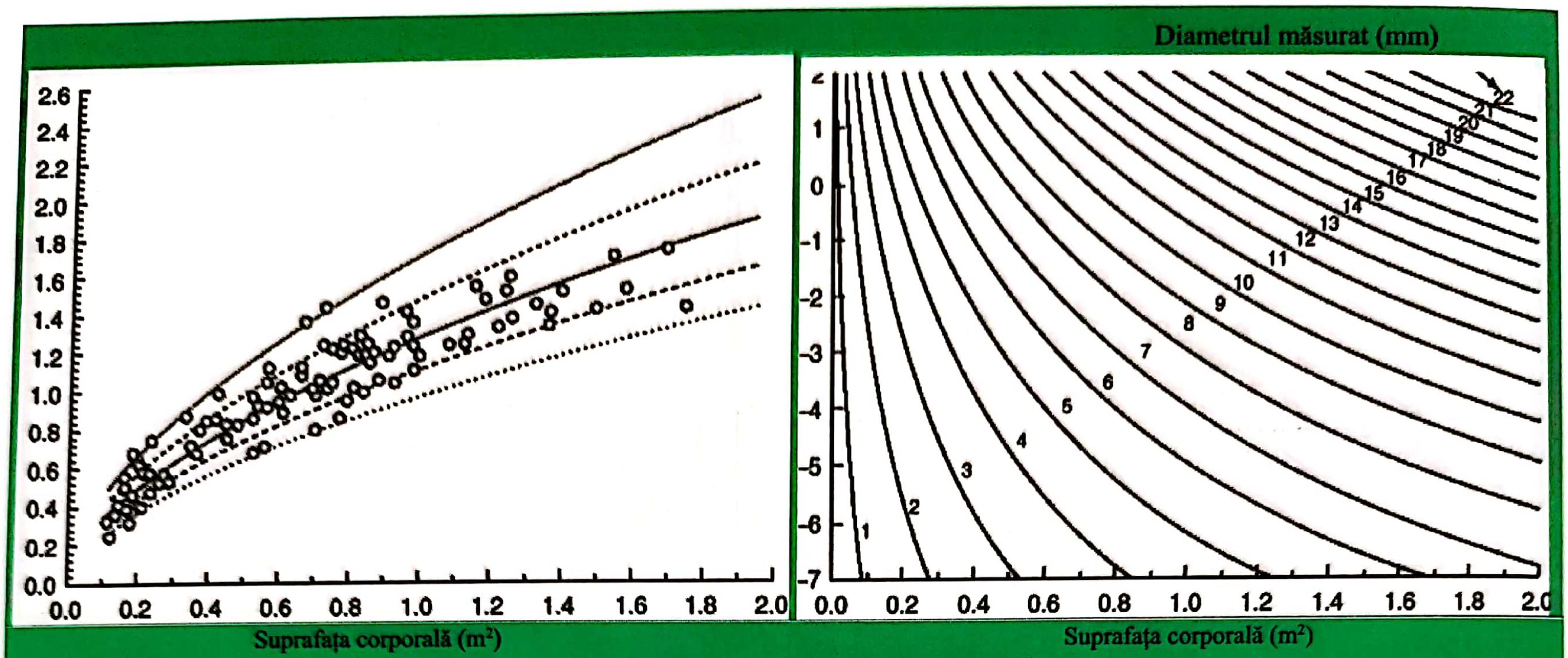

Axa y – diametrul arterei pulmonare stângi, valori măsurate (cm).

Axa y – diametrul arterei pulmonare stângi, valoarea Z.

Fig. 11.7.

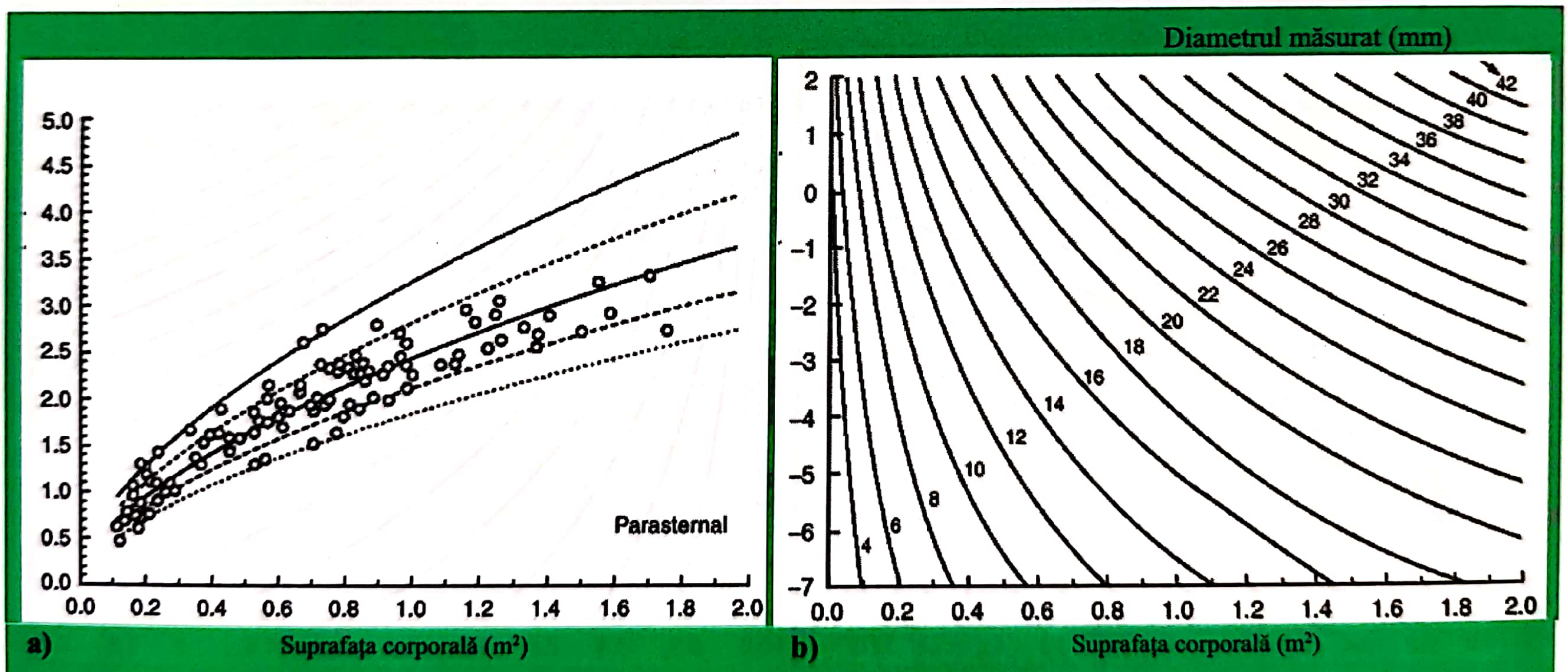

Axa y – diametrul inelului valvular mitral în secţiunea parasternală ax lung: valori măsurate (a); şi valoarea Z (b).

Fig. 11.8.

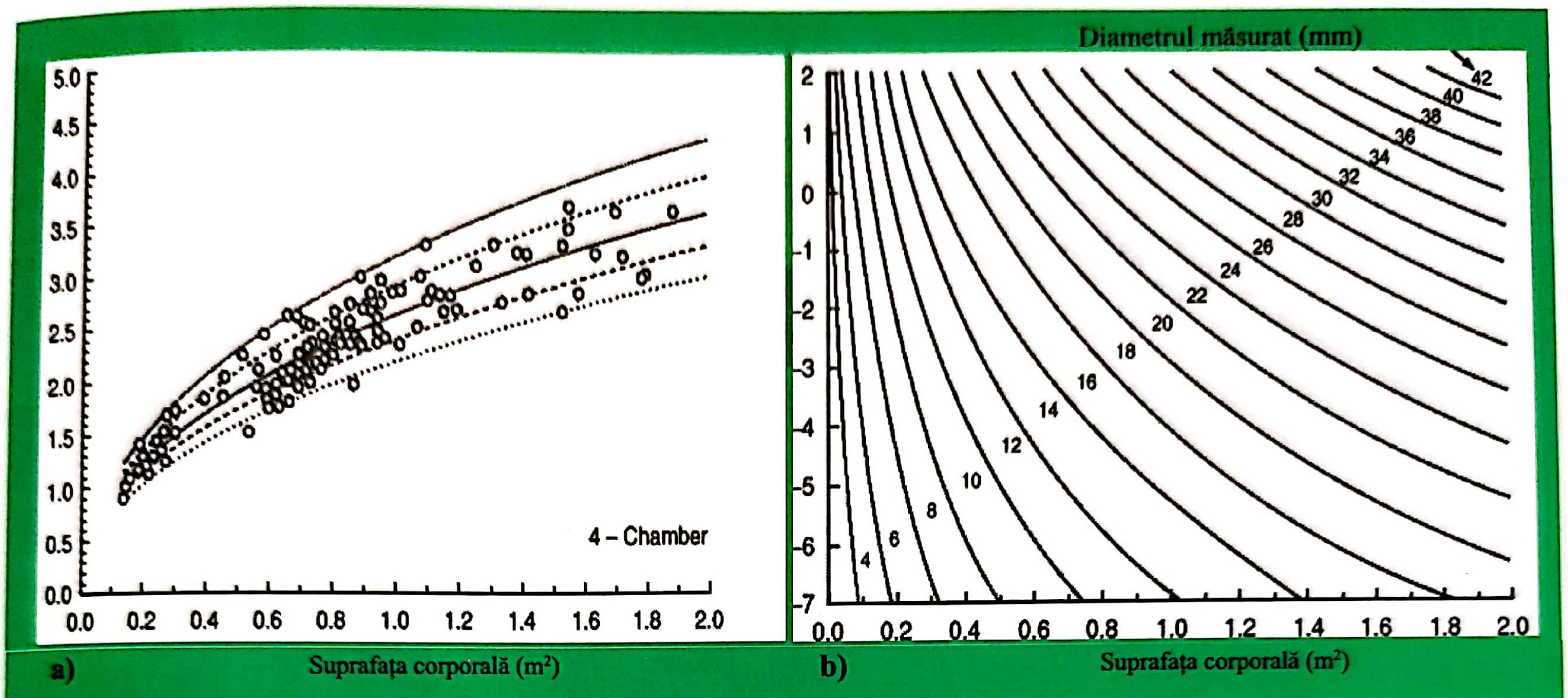

Axa y – diametrul inelului valvular mitral în secțiunea apicală 4 camere: valori măsurate (a); și valoarea Z (b).

Fig. 11.9.

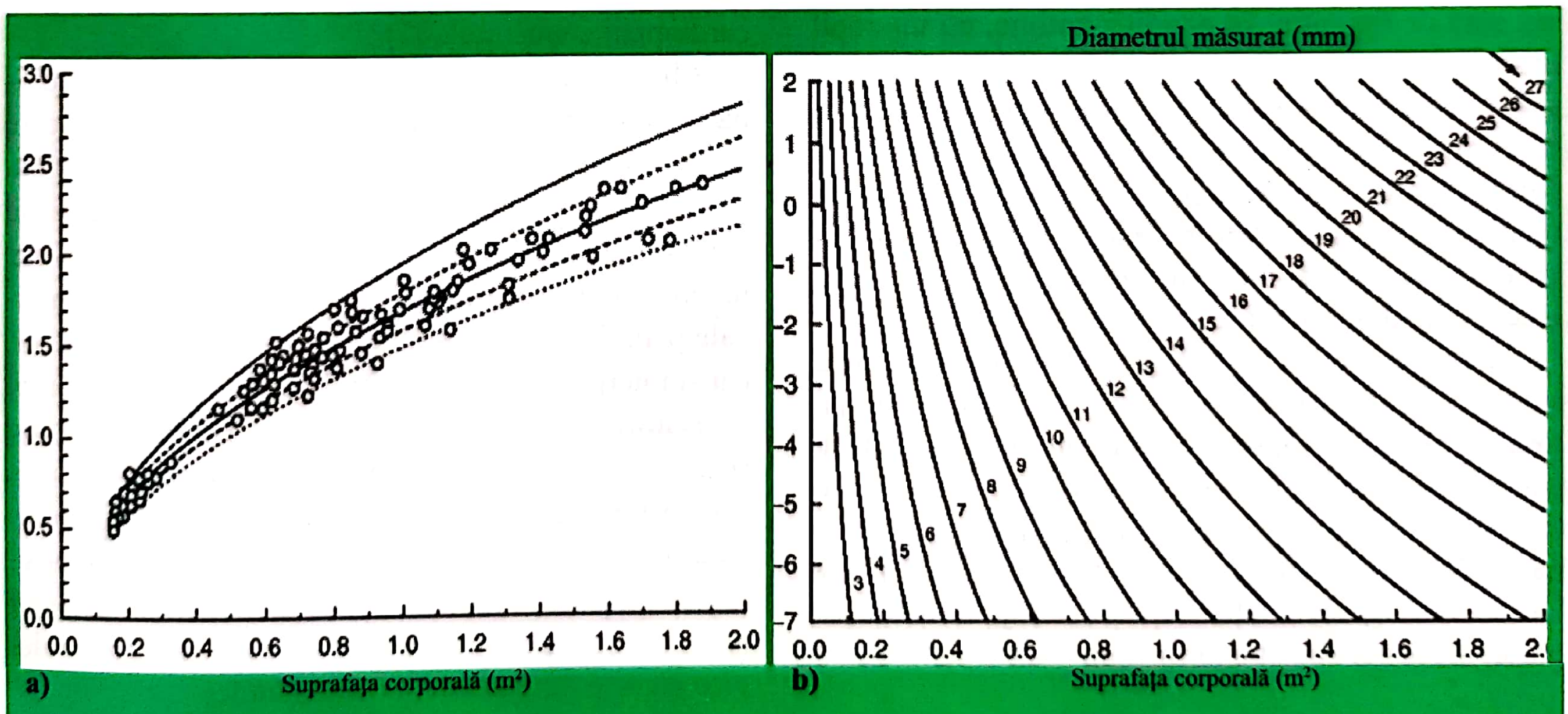

Axa y – diametrul joncțiunii ventricul stâng-aortă: valori măsurate (a); și valoarea Z (b).

Fig. 11.10.

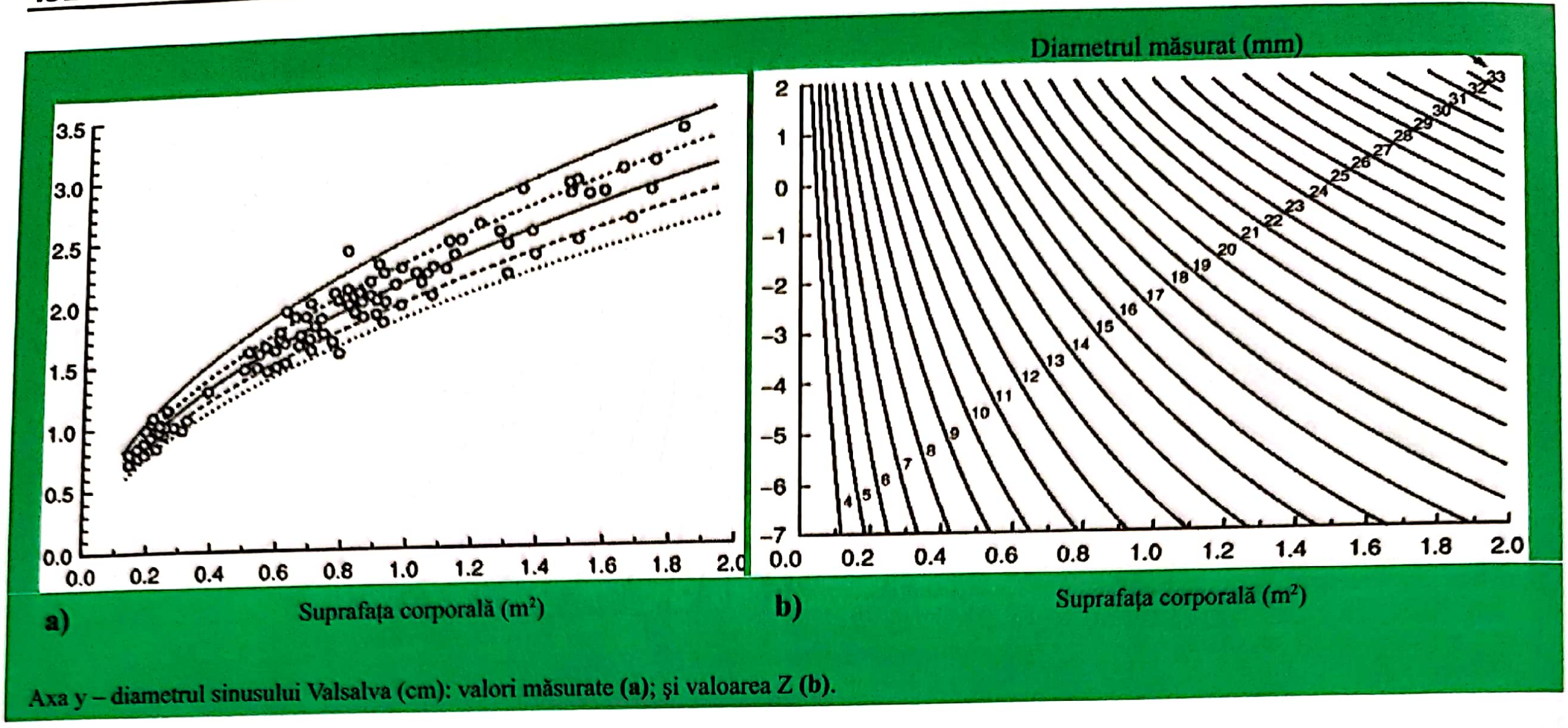

Axa y – diametrul sinusului Valsalva (cm): valori măsurate (a); și valoarea Z (b).

Fig. 11.11.

Ecocardiografia transtoracică standard poate fi efectuată în locuri variate, începând cu un cabinet de consultație obișnuit și terminând cu patul bolnavului sau sala de operație. În condiții optime, cu un copil liniștit și fără o afecțiune cardiacă deosebită, ecocardiografia completă durează 15-20 minute. Evident, în condițiile existenței unei boli cardiace, în funcție de complexitatea acesteia și de calitatea imaginilor obținute în diversele ferestre acustice, timpul acordat examinării va fi mai lung sau evaluarea copilului se va face în mai multe ședințe.

Calitatea și cantitatea informațiilor obținute depind atât de cunoștințele, experiența și abilitatea examinatorului, cât și de cooperarea copilului. În mod evident, pentru a o obține, sugarul și copilul mic trebuie sedat (cloralhidrat, midazolam, pentobarbital). Pentru examinările doar cu valoare informativă, de rutină, se poate încerca distragerea atenției copilului cu ajutorul biberonului, jucăriilor sau al unor imagini video.

4.2. Cardiopatiile congenitale

Anomaliile structurale cardiace se pot manifesta și pot fi diagnosticate din timpul vieții intrauterine, imediat după naștere, alteori mai tardiv în cursul copilăriei sau pot chiar scăpa diagnosticului în cazul defectelor nesemnificative. Probabil că în niciun alt domeniu al cardiologiei tehnicile ecocardiografice nu au un rol mai vital decât în diagnosticul și îngrijirea copiilor cu cardiopatii congenitale **[7]**.

Abordarea diagnosticului ecocardiografic în cardiopatiile congenitale diferă substanțial de modul în care se face evaluarea altor forme de boală cardiacă. Problemele tehnice și de interpretare sunt influențate de vârstă, de posibilele complicații ale evoluției lor naturale, precum și de eventualele intervenții chirurgicale paliative sau corective. Atât obținerea imaginilor, cât și interpretarea lor pun probleme și consumă timp.

Datorită raporturilor anatomice complexe dintre structurile cardiace (care uneori sunt anormale), analiza ecocardiografică a bolilor structurale congenitale se face printr-o abordare sistematică în 2D-Eco a morfologiei cardiace, cuplată apoi cu examinarea Doppler (calitativ și cantitativ), ce va completa datele morfologice cu cele funcționale, hemodinamice.

Scopurile examinării ecocardiografice în evaluarea unei cardiopatii congenitale sunt:

- precizarea diagnosticului morfologic al anomaliei;
- evaluarea răsunetului său hemodinamic: dimensiunile cavităților, funcția miocardică, presiunile pulmonare, presiunile intracavitare, debitul unor

şunturi, raportul dintre debitul pulmonar şi cel sistemic;
- urmărirea evoluţiei cardiopatiei (naturală sau sub tratament);
- evaluarea intraoperatorie şi postoperatorie.

Bazat pe experienţa mai multor centre de cardiologie pediatrică, **Tabelul 11.12** ilustrează avantajele şi dezavantajele ecocardiografiei în evaluarea anatomică şi hemodinamică a celor mai frecvente defecte stucturale congenitale.

Tabelul 11.12. Aportul şi limitele ecocardiografiei în evaluarea iniţială a celor mai comune cardiopatii congenitale [7]

Tipul de cardiopatie	Elemente utile furnizate de examinarea ecocardiografică	Limite majore ale explorării ecocardiografice
DSA DSV	Anatomie (localizare, mărime) Importanţa şuntului (raport Qp: Qs) Presiuni pulmonare	Anatomia defectului la pacienţii de de talie mare şi/sau la cei obezi
	Anatomie (localizare, mărime) Importanţa şuntului (raport Qp: Qs) Presiuni pulmonare Eventuale probleme asociate: – regurgitare aortică – stenoză subaortică – anomalii ale benzilor musculare din VD	Reactivitatea şi rezistenţele patului vascular pulmonar DSV musculare multiple Anatomia defectului la pacienţii de talie mare şi/sau la obezi Uneori, anomaliile benzilor musculare din VD
PCA	Anatomie (localizare, mărime) Importanţa şuntului (raport Qp: Qs) Presiuni pulmonare	Anatomia defectului la pacienţii de talie mare şi/sau la cei obezi
CAV comun	Anatomie: – morfologia valvelor atrio-ventriculare – defectul/defectele septale Funcţionalitatea valvei/lor a-v Implicarea funcţională a ventriculelor (în mod egal sau nu)	Reactivitatea şi rezistenţele patului vascular pulmonar
Tetralogia Fallot	Anatomie: – morfologia DSV – morfologia tractului de ejecţie al VD – morfologia trunchiului şi ramurilor arterei pulmonare – originea arterelor coronare – morfologia arcului aortic – eventuale surse suplimentare ale fluxului pulmonar Importanţa obstrucţiei cordului drept	Ramurile distale ale arterelor pulmonare Colateralele aorto-pulmonare Arterele coronare
Transpoziţia vaselor mari	Anatomie: – relaţia/raportul anatomic între marile artere – defectul/defectele septale – originea arterelor coronare Importanţa şunturilor intracardiace Ghidarea atrioseptostomiei cu balon	–
Atrezia de tricuspidă	Anatomie: – poziţionarea marilor artere – tracturile de ejecţie Comunicarea interatrială Presiunile pulmonare Funcţionalitatea celorlalte valve	–
Trunchiul arterial	Anatomie: – tipul anatomic (în funcţie de originea arterelor pulmonare) – morfologia valvei truncale – arterele pulmonare – comunicarea interventriculară Fluxul pulmonar, presiunile	Reactivitatea şi rezistenţele patului vascular pulmonar

Tabelul 11.12. *(continuare)*

IVPAT	Anatomie: – venele pulmonare Obstrucţia venoasă pulmonară	Unele tipuri de conexiuni venoase pulmonare
Atrezia unui tract de ejecţie (aortic, pulmonar)	Anatomie Gradul de implicare funcţională al fiecărui ventricul Permeabilitatea canalului arterial	–
Stenoza pulmonară	Anatomie: – nivelul obstrucţiei (unic/multiplu) – morfologia valvei şi a arterei Dimensiunile şi funcţia VD Gradientul obstrucţiei	Obstrucţiile complexe, multiple Stenozele situate pe ramurile distale
Stenoza aortică	Anatomie: – nivelul obstrucţiei (unic/multiplu) – morfologia valvei şi a vasului Dimensiunile şi funcţia VS Gradientul stenozei	Obstrucţiile complexe, multiple Gradientul de presiune (supraestimat)
Coarctaţia de aortă	Anatomie Funcţia şi dimensiunile VS Permeabilitatea canalului arterial	Anatomia defectului la pacienţii de talie mare şi/sau la cei obezi
Întreruperea arcului aortic	Anatomie: – morfologia arcului aortic – comunicarea interventriculară Funcţia ventriculară stângă Permeabilitatea canalului arterial	–
Hipoplazia cordului stâng	Anatomie Dimensiunile şi funcţia VS Regurgitarea tricuspidiană Comunicarea interatrială	–

(DSV = defect septal ventricular; VD = ventricul drept; VS = ventricul stâng; AP = artera pulmonară; DSA = defect septal atrial; CAV = canal atrio-ventricular; PCA = persistenţa canalului arterial; AV = atrio-ventricular; IVPAT = întoarcere venoasă pulmonară anormală totală; Qp = debit pulmonar; Qs = debit sistemic.)

Limitele evaluării ecocardiografice în patologia pediatrică apar în următoarele situaţii: evaluarea rezistenţelor vasculare pulmonare şi a patului vascular pulmonar distal, anomaliile arterelor pulmonare distale şi colateralele arteriale aorto-pulmonare, evaluarea anatomiei arterelor coronare, cu excepţia detectării anevrismelor din boala Kawasaki şi a originii arterelor coronare comune, diversele variante de întoarcere venoasă pulmonară anormală parţială, fistulele arterio-venoase sistemice şi unele anomalii ale venelor sistemice.

Odată diagnosticat defectul cardiac, în cursul urmăririi evoluţiei copilului, ritmul repetării examinării ecocardiografice depinde de întrebările pe care ni le punem în legătură cu cazul respectiv şi în ce măsură ecocardiografia poate răspunde acestor întrebări. De exemplu, un defect septal ventricular muscular cu un şunt mic, lipsit de consecinţe hemodinamice, poate fi urmărit în bună măsură exclusiv clinic. Alte leziuni generează însă probleme hemodinamice ce evoluează progresiv, şi o bună bucată de timp doar subclinic; este cazul unui defect septal ventricular perimembranos ce poate asocia în evoluţie instalarea unei insuficienţe aortice sau a unei stenoze aortice subvalvulare ş.a. În aceste situaţii repetarea periodică a examinării ecocardiografice este justificată.

Ecocardiografia este utilă în evaluarea postoperatorie seriată. Examinarea poate deveni dificilă din cauza cicatricilor, a modificării unor raporturi anatomice, a creşterii copilului. Ca urmare, poate deveni necesară utilizarea şi a altor mijloace imagistice, precum rezonanţa magnetică nucleară şi studiile radioizotopice.

4.3. Alte utilizări ale ecocardiografiei în pediatrie

Examinarea ecocardiografică poate fi utilizată şi în diagnosticul şi evaluarea unor afecţiuni cardiace dobândite (**Tabelul 11.13**).

Ecocardiografia permite şi evaluarea unor tipuri diverse de leziuni, precum:

- anomaliile congenitale ale arterelor coronare;
- prolapsul valvei mitrale;
- manifestările cardiace din bolile de ţesut conjunctiv (sindromul Marfan şi sindromul Ehlers-Danlos);
- hipertensiunea arterială pulmonară (primară sau secundară);
- „masele“ cardiace (tumori, trombi);
- unele malformaţii arterio-venoase (prin detectarea fluxului aortic anormal şi dilatarea cavităţilor cardiace) şi inele vasculare.

Tabelul 11.13. Aportul şi limitele ecocardiografiei în evaluarea afecţiunilor cardiace dobândite [7]

Afecţiune	Elemente utile furnizate de ecocardiografie	Limite majore ale ecocardiografiei
Boala Kawasaki	Evaluarea arterelor coronare la nivel proximal şi distal Funcţia cardiacă Funcţia valvulară Revărsatul pericardic (eventual)	Leziunile coronariene periferice Stenozele coronariene Colateralele coronariene
Reumatism articular acut şi valvulopatii postreumatismale	Boala valvulară mitrală: – regurgitarea – stenoza – morfologia valvei Boala valvulară aortică: – regurgitarea – stenoza Dimensiunile cavităţilor Funcţia cardiacă Hipertensiunea pulmonară	–
Endocardita infecţioasă	Prezenţa/analiza vegetaţiilor Afectarea valvulară: – regurgitări,obstrucţii – sechele hemodinamice Funcţia cardiacă	Vegetaţiile de mici dimensiuni (în general < 2 mm) Vizualizare dificilă la pacienţii cu dimensiuni corporale mari
Cardiomiopatii	Stabilirea tipului morfofuncţional Evaluarea funcţiei cardiace: – sistolică – diastolică Dimensiunile cavităţilor	–
Revărsate pericardice	Mărimea/importanţa revărsatului Consecinţele hemodinamice Ghidarea pericardiocentezei	–
Prolapsul valvei mitrale	Gradul prolapsului Morfologia valvei mitrale Regurgitarea mitrală Efectele hemodinamice ale regurgitării	–
Bolile de ţesut conjunctiv	Dimensiunile aortei Prolapsul, regurgitarea mitrală Progresiunea afectării valvulare Funcţia cardiacă Dimensiunile cavităţilor	Aorta la pacienţii cu dimensiuni corporale mari
Disritmiile	Evaluarea statusului structural cardiac Funcţia cardiacă	–

Evaluarea copiilor cu o disritmie. Ecocardiografia va evalua prezența sau absența unei boli cardiace structurale, disfuncția ventriculară, eficiența sau eventualele efecte secundare ale tratamentului. Dacă se are în vedere ablația cu radiofrecvență, ea trebuie precedată de evaluarea ecocardiografică a structurii și funcției cardiace, a prezenței sau absenței unor eventuale regurgitări valvulare ce pot fi produse sau exacerbate de către ablație. Ecocardiografia mai poate preciza eventuala prezență a unui foramen ovale permeabil, ce poate ușura dirijarea cateterului spre cordul stâng.

Pacienții cu afecțiuni primare extracardiace

Sincopa. În evaluarea ei sunt mai importante anamneza, examenul clinic și ECG; ecocardiografia devine utilă dacă se suspectează pe baza acestor date o boală cardiacă structurală și, mai ales, în sincopele legate de efort.

Durerea toracică. Este o acuză frecventă la copii, cel mai adesea de origine benignă, cauzele cardiace fiind rare; decizia de a efectua ecocardiografia trebuie precedată de o anamneză riguroasă și un examen clinic complet.

Sindroame genetice/malformative cunoscute ca putând asocia și defecte cardiace structurale (de exemplu, sindromul Down, Turner, velo-cardio-facial ș.a.).

Detresa respiratorie. Poate avea numeroase cauze, mai ales la nou-născuți; ecocardiografia joacă un rol important în evaluarea ei etiologică.

Deficitul/falimentul creșterii. Poate avea ca substrat și insuficiența cardiacă congestivă cronică; în aceste cazuri, ecocardiografia este utilă în evaluarea statusului structural și funcțional cardiac.

Accidentele cerebro-vasculare. Cele produse la copii prin embolie au origine cardiacă în 20-35% dintre cazuri. Teoretic, orice tip de leziune cardiacă poate favoriza producerea unui accident cerebro-vascular (șunturile, inclusiv printr-un foramen ovale permeabil, valvulopatiile și cardiomiopatiile cu trombi intracavitari). Ecocardiografia va fi efectuată la toți copiii cu un accident cerebro-vascular de tip embolic. Când este accesibilă, ecocardiografia transesofagiană este superioară celei transtoracice, mai ales la copilul mare și la adolescent.

Evaluarea funcției cardiace. Ecocardiografia permite o evaluare globală și rapidă a multor componente ale funcției sistolice și diastolice cardiace și implicit a insuficienței cardiace.

Evaluarea suflurilor cardiace. Reprezintă una dintre cele mai frecvente solicitări pentru efectuarea examinării ecocardiografice. Trebuie să ținem cont că sufluri cardiace sunt decelate la 60-90% dintre sugari și copiii de vârstă școlară, iar incidența cardiopatiilor congenitale atinge doar 8-10 la 1000 de nașteri vii. Un pediatru generalist și mai ales pediatrul cardiolog trebuie să aibă abilitatea de a diferenția în majoritatea siuațiilor, anamnetic și clinic, suflurile organice de cele inocente, examinarea ecocardiografică fiind rezervată unui număr redus de cazuri.

Lucrurile sunt ceva mai complicate la nou-născuți, la care trebuie să existe un index ridicat de suspiciune (suflurile inocente fiind mai rare la această grupă de vârstă).

Recomandarea de a efectua ecocardiografia ar trebui să urmeze consultului unui pediatru cardiolog. Din păcate, examinarea se face și fără un astfel de consult și, de multe ori, la nivelul unor servicii pentru adulți. În aceste condiții, se constată o scădere a acurateței, datele mai multor studii indicând un procent de aproximativ 50% erori de diagnostic, dintre care 18-27% erau diagnostice de cardiopatie congenitală, în absența unei boli cardiace reale **[7]**.

5. ECOCARDIOGRAFIA FETALĂ

5.1. Indicații

De la introducerea în practica clinică, s-a întrevăzut posibilitatea utilizării ecografiei și în studiul cordului fetal. În 1976, Frederic Moran, pe atunci doctorand la Yale University School of Medicine, descrie utilizarea M-Eco pentru înregistrarea activității cordului fetal uman. Din cauza limitelor sale tehnice, utilitatea practică era destul de redusă.

Odată cu introducerea ecografiei 2D, posibilitatea examinării detaliate a cordului fetal și implicit de diagnosticare a unor MCC s-a îmbunătățit substanțial. Introdusă în centrele specializate începând cu anii ’80, este și în prezent un domeniu al ecocardiografiei pediatrice aflat în plină evoluție, atât tehnologică, cât și prin capacitatea noastră de a înțelege informațiile pe care le poate furniza. Sunt utilizate toate cele trei tehnici de bază, imagini interpretabile putând fi obținute pe cale transabdominală maternă de la vârsta de 14 săptămâni (după alţi autori, imagini optime se obţin între săptămânile 16-20), iar pe cale transvaginală chiar din săptămâna a 10-a [9].

La vârsta gestaţională de 20 de săptămâni cordul fetal are mărimea comparabilă cu a unei monede americane de un quarter.

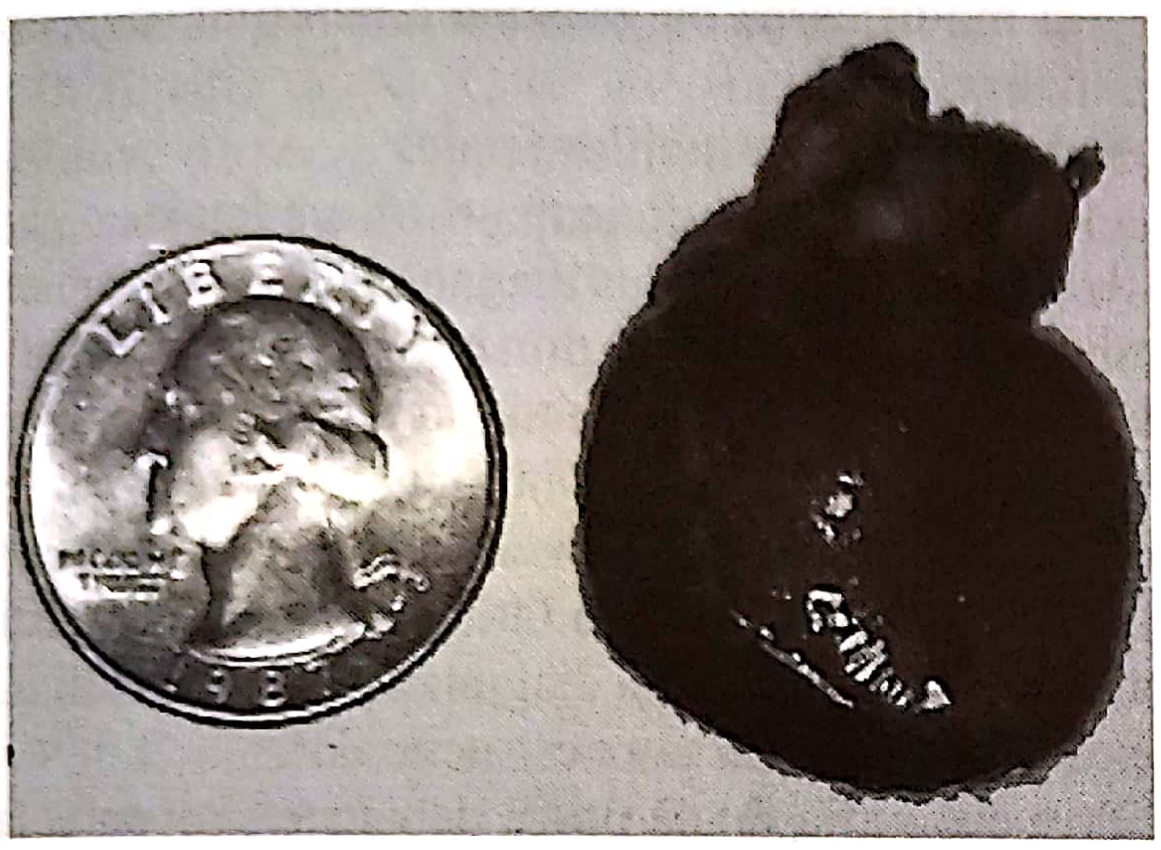

Fig. 11.12. Mărimea cordului fetal la vârsta de 20 săptămâni gestaţionale.

S-au stabilit o serie de factori familiali şi materno-fetali ce cresc riscul de apariţie a unei MCC (**Tabelul 11.14** [6, 9]), dar cei mai mulţi copii cu MCC provin din sarcini la care aceşti factori de risc erau absenţi. Din acest motiv ecocardiografia fetală ar trebui să intre în screeningul obstetrical al fiecărei sarcini, cel puţin prin efectuarea secţiunilor de bază. De altfel, Colegiul American de Obstetrică şi Ginecologie şi Institutul American de Medicină Ultrasonică au recomandat includerea secţiunii ecocardiografice patru cavităţi la toate ecografiile de sarcină, indiferent de motivul efectuării acesteia.

Depistarea unui element anormal (ceea ce presupune un minim bagaj de noţiuni din partea celui ce efectuează examinarea) va impune îndrumarea cazului spre un centru specializat.

Screening-ul presupune obţinerea unei secţiuni patru cavităţi, lucru posibil la aproape 95% dintre sarcini. Prin înclinarea la aproximativ 30° spre extremitatea cefalică a transductorului din planul transvers în care se măsoară circumferinţa abdominală a fătului

Tabelul 11.14. Indicaţiile efectuării ecocardiografiei fetale

Factori de risc fetali	Factori de risc materni şi familiali
Suspectarea unei anomalii cardiace la examinarea de nivel I/rutină (secţiunea 4 camere efectuată de obstetrician) Situs visceral anormal Anomalii de poziţie sau de ax ale cordului Anomalii structurale extracardiace asociate cu MCC: • Hernie diafragmatică • Atrezie duodenală • Fistula traheo-esofagiană • Higroma chistică • Îngroşarea regiunii cervicale Anomalii cromozomiale: • Trisomia 21 • Sd. velo-cardio-facial (microdeleţia cromozomului 22q11) • Sindrom Turner Aritmii fetale: • Ritm neregulat • Tahicardie > 180/min • Bradicardie fixă Hidrops fetal nonimun Retardul creşterii intrauterine Anomalii structurale ce pot afecta fiziologia cardio-vasculară: • Teratomul sacro-coccigian • Transfuzia geamăn-geamăn • Anevrismul venei lui Galen • Malformaţia chistică pulmonară adenomatoasă	Boală cardiacă congenitală Expunerea la factori teratogeni: • Carbonatul de litiu • Alcool • Fenitoin şi alte anticonvulsivante (acid valproic, carbamazepina, trimethadiona) • Izoretinoin • Thalidomida • Amphetamine Afecţiuni materne: • Diabet • Fenilcetonurie Infecţii materne: • Parvovirusuri • Toxoplasmoză • Virusuri Coxsackie • Citomegalovirus • Virus urlian Autoanticorpi materni Factori de risc familiali • Istoric de MCC la sarcini anterioare sau la părinţi • Sindroame mendeliene ce asociază şi MCC (sd. Down, Marfan, Noonan, scleroza tuberoasă, sd. Di George/velo-cardio-facial)

sau dintr-un plan transvers la nivelul toracelui fetal, se obţine imaginea anatomică a celor patru cavităţi ale cordului. Cordul fetal este situat pe linia mediană, cu axul lung orientat spre stânga şi în jos, către stomac. Atriul stâng este situat în apropierea coloanei vertebrale, iar cel drept în apropierea peretelui toracic al fătului.

Axa cordului este orientată spre stânga la 45° ± 20°, o axă anormală crescând riscul prezenţei unei MCC. Cordul poate fi deplasat din poziţia sa normală de o hernie diafragmatică sau de o malformaţie pulmomară (chisturi, hipoplazie, malformaţia pulmonară chistică adenomatoidă ş.a.). În cea mai mare parte, cordul fetal este situat în hemitoracele stâng şi ocupă aproximativ o treime din aria toracică. Atriile sunt de dimensiuni egale, la fel ventriculele, în cel drept fiind prezentă banda moderatoare, iar valva tricuspidă se inseră mai aproape de apex decât mitrala.

Prin înclinarea din secţiunea 4 camere a planului de secţiune spre extremitatea cefalică, sunt vizualizate tracturile de ejecţie, vasele mari fiind de dimensiuni aproximativ egale (artera pulmonară tinde să fie ceva mai mare) şi trebuind să se încrucişeze la 90°.

Modificările anatomiei cordului fetal în această secţiune permit depistarea multor MCC. Anomaliile nucleului fibros central se asociază cu malformaţii precum: canalul atrio-ventricular comun, boala Ebstein, sindromul de hipoplazie de cord stâng sau drept. Disproporţia dintre cavităţi indică existenţa unor anomalii ale fluxului sanguin fetal, modificările de volum al acestora sau de grosime a pereţilor reflectând supraîncărcările de volum sau/şi de presiune la care sunt supuse. De exemplu, stenoza valvulară pulmonară va produce hipertrofia ventriculului drept şi scăderea volumului cavităţii datorită creşterii şuntului dreapta-stânga prin foramenul ovale. Dacă se asociază şi insuficienţa tricuspidiană, cavitatea ventriculară va creşte şi în volum.

Ulterior, prin efectuarea examinării de către o persoană specializată în acest gen de ecocardiografie, precizia diagnosticului creşte foarte mult, marea majoritate a MCC putând fi diagnosticate din cursul vieţii intrauterine. Ecocardiografia bidimensională este tehnica de examinare cu care se începe, prin secţiunile tomografice efectuate ea putând preciza poziţia cordului în torace şi analiza morfologia cordului şi a vaselor mari. Ea va fi apoi cuplată cu ecografia Doppler, ce creşte mult potenţialul ultrasonic de diagnostic. Atunci când este disponibilă, se utilizează şi tehnica tridimensională.

Ecocardiografia fetală mai permite:

- evaluarea performanţei aparatului cardio-vascular fetal;
- evaluarea ritmului cardiac (prin analiza evenimentelor mecanice ce însoţesc ciclul cardiac: mişcarea şi modificarea de grosime a pereţilor, mişcările valvelor);
- diagnosticul aritmiilor fetale;
- diagnosticul insuficienţei cardiace fetale.

Ultrasonic poate fi pus diagnosticul de insuficienţă cardiacă congestivă (ICC) prin evidenţierea hidropsului fetal: ascită, edemul scalpului sau numai prin prezenţa sufuziunii pericardice ca semn precoce. Mai poate fi evidenţiată insuficienţa valvelor atrio-ventriculare, tot ca semn precoce de ICC la făt. Cu ajutorul ecocardiografiei poate fi precizat şi diagnosticul etiologic al ICC (de cauză structurală sau nestructurală).

Prin ecografia fetală pot fi depistate şi eventualele anomalii extracardiace asociate MCC, multe dintre ele având un substrat genetic. Asocierea frecventă a anomaliilor cariotipului cu o MCC depistată din cursul trimestrului doi al sarcinii (aproximativ 30% dintre cazuri) sugerează importanţa practicării diagnosticului genetic, odată depistată la făt o MCC.

5.2. Limite, probleme deontologice

Începând cu vârsta de 16 săptămâni de gestaţie şi până la termen, se poate spune în majoritatea cazurilor examinate dacă fătul are sau nu o anomalie cardiacă. Autori cu experienţă în domeniu, pe serii mari de cazuri, nu raportează erori şi diagnostice fals pozitive pentru defectele cardiace majore. Pot apărea unele probleme produse de dimensiunile foarte mici ale unor structuri cardiace şi implicit ale defectelor (alături de mişcările fătului în timpul examinării) în următoarele situaţii:

- nu se pot diferenţia un foramen ovale de un posibil DSA, precum şi un canal arterial de o eventuală persistenţă a acestuia;
- defectele mici ale septului atrial şi ale celui interventricular pot scăpa diagnosticului, dar ele nu pun probleme, prognosticul fiind bun;
- stenozele aortice şi coarctaţia, dacă nu sunt foarte strânse, mai ales dacă examinarea se face la vârstă

foarte mică (datorită dimensiunilor extrem de mici, aorta la 18 săptămâni măsoară doar 2 mm !)

Deci, pot fi diagnosticate precis multe defecte, unele dintre ale majore. Unele pot fi corectate postnatal, altele având o şansă extrem de redusă. Decizia de a întrerupe sau nu sarcina devine o opţiune individuală foarte dificilă. Trebuie explicate părinţilor şi limitele ecocardiografiei în general, inclusiv ale celei fetale.

În funcţie de MCC se vor stabili eventualităţile evolutive (*in utero* şi postnatal), posibilităţile corecţiei postnatale, evoluţia ulterioară, speranţa de viaţă, luând în calcul toate eventualităţile, de la cele mai rezervate la cele mai favorabile. În unele situaţii pot fi luate decizii privind începerea tratamentului din cursul vieţii intrauterine (de exemplu, valvuloplastii percutane pentru o stenoză aortică sau pulmonară critică, dilatarea cu balon a comunicării interatriale sau montarea unui stent la acest nivel **[9]**).

Pot fi alese cele mai bune strategii terapeutice, modalitatea de desfăşurare a naşterii şi locul optim unde atât mama, cât şi fătul pot beneficia de cele mai bune condiţii de asistare. Se poate planifica, dacă este cazul, tratamentul imediat postnatal (medical şi/sau chirurgical, cateterism intervenţional).

Până la ora actuală nu s-au raportat efecte adverse ale utilizării ultrasunetelor, chiar în mod repetat, la făt.

6. ALTE TEHNICI ULTRASONICE UTILIZATE ÎN ECOCARDIOGRAFIE

Doppler tisular/imagistica Doppler tisular. Face apel la principiul Doppler pentru a detecta velocităţile intramiocardice şi o hartă color pentru a le codifica. Prin filtre este suprimat semnalul corespunzător hematiilor/fluxurilor sanguine intracavitare (cu viteză mare şi energie mică) şi rămâne doar semnalul cu viteză mică şi energie înaltă produs de mişcările miocardului. Reprezintă o aplicaţie a cuantificării acustice: în funcţie de caracteristicile undei reflectate, fiecare pixel este clasificat ca sânge sau ţesut. În sistolă se alocă culoare acelor pixeli care îşi schimba caracterul, astfel încât se vizualizează ca bandă color a deplasării sistolice a endocardului, putându-se aprecia funcţia sistolică globală şi regională.

Se pot astfel detecta velocităţile intramiocardice şi gradientul de velocitate transmural (longitudinal bază-apex şi transvers în axul scurt), modul de propagare al contracţiei. În diastolă, prin cuplarea cu Doppler-ul convenţional, permite evaluarea complexă a acesteia (contracţia izovolumetrică şi relaxarea, timpul de ejecţie ş.a.)

Imagistica şi Doppler-ul armonic. Ultrasunetele fundamentale sunt transmise într-o bandă largă de frecvenţe joase. Semnalul rezonant („emisia armonică") al ţesuturilor are o frecvenţă diferită (dublă, înaltă). Interacţiunea dintre ultrasunete şi ţesut face ca, pe măsură ce ultrasunetele înaintează în ţesut, să emită frecvenţe armonice (multiplu al frecvenţei fundamentale). Prelucrarea de către receptor numai a undelor ultrasonice reflectate cu frecvenţă dublă celei emise (*second harmonic imaging*) va asigura imaginii obţinute o calitate superioară, deoarece combină penetrarea bună specifică frecvenţei joase (de emisie) cu rezoluţia mult mai bună specifică frecvenţelor înalte (recepţionate). În plus, sunt eliminate şi artefacte de tip reverberaţie şi de tip lob lateral, cauzate de undele de putere acustică joasă, care nu generează armonice.

Doppler-ul armonic de putere (*harmonic power Doppler*) oferă aceleaşi date ca şi Doppler-ul convenţional spectral şi color, dar cu o calitate superioară a imaginii. În principiu, metoda utilizează energia/puterea semnalului Doppler şi nu velocitatea, precum metoda clasică.

Cuantificarea acustică. Este o metodă de delimitare automată a endocardului bazată pe caracteristicile diferite ale undei ultrasonice reflectate de ţesut, comparativ cu cea reflectată de sânge/hematii. În funcţie de caracteristicile undei reflectate, fiecare pixel este clasificat drept ţesut sau sânge, iar zona de graniţă este codificată color.

Ecocardiografia digitală reprezintă posibilitatea de a achiziţiona, procesa şi stoca imaginile şi în format digital (nu doar analog/video). Datele astfel obţinute pot fi mai uşor prelucrate, accesate sau transmise la distanţă, intrând astfel în domeniul telemedicinei.

Ecocardiografia intervenţională reprezintă o aplicare a imagisticii ultrasonice pentru ghidarea şi monitorizarea unor manevre intervenţionale şi chirurgicale, precum biopsia endomiocardică, pericardocenteza. În timpul cateterismului intervenţional, anumite manevre pot fi conduse şi supravegheate pe cale transtoracică sau transesofagiană.

BIBLIOGRAFIE

1. **Snider A.R., Serwer G.A., Ritter S.B.,** *Echocardiography in Pediatric Heart Disease*, ed. 2, Mosby Year Book, St. Louis, 1997.
2. **Silverman N.H.,** *Pediatric Echocardiography*, Williams and Wilkins, Baltimore, 1993.
3. **Snider A.R., Bengur A.R.,** *Doppler Echocardiography*. In: Emmanouilides G.C., Allen H.D., Riemenschneider T.A., Gutgesell H.P. (eds.), *Moss and Adams Heart Disease in Infants, Children and Adolescents including the Fetus and Young Adults*, ed. 5, Williams and Wilkins, Baltimore, 1995; 270-293.
4. **Meyer R.A.,** *Echocardiography*. In: Emmanouilides G.C., Allen H.D., Riemenschneider T.A. (eds.), *Moss and Adams Heart Disease in Infants,Children and Adolescents including the Fetus and Young Adults*, ed. 5, Williams and Wilkins, Baltimore, 1995, pp. 241-270.
5. **Henry W.L., Ware J., Gardin J.M. et al.,** *Echocardiographic measurements in normal subjects*, „Circulation", 1987, 57: 278-285.
6. **Geva T., Van der Velde M.E.,** *Imaging Techniques:Echocardiography,Magnetic Resonance Imaging and Computerized Tomography*. In: Keane J.F., Lock J.E., Fyler D.C. (eds.), *Nadas' Pediatric Cardiology*, ed. 2, Saunders Elsevier, Philadelphia, 2006, pp. 183-211.
7. **Phoon C.K.L., Divekar A., Rutkowski M.,** *Pediatric Echocardiography: Applications and Limitations*, „Curr Probl Pediatr", 1999, 29: 162-185.
8. **Rice M.J., McDonald R.W., Reller M.D., Sahn D.J.,** *Pediatric echocardiography: current role and review of technical advaces*, „J. Pediatr.", 1996, 128: 1-14.
9. **Kleinman Ch.S., Glickstein J.S., Shaw R.,** *Fetal Echocardiography and Fetal Cardiology*. In: Allen H.D., Driscoll D.J., Shaddy R.E., Feltes T.F. (eds.), *Moss and Adams Disease in Infants, Children and Adolescents including the Fetus and Young Adults*, ed. 7, Lippincott Williams & Wilkins, Baltimore, 2008, pp. 593-617.
10. **Kimball Th.R., Michelfelder E.C.,** *Echocardiography*. In: Allen H.D., Driscoll D.J., Shaddy R.E., Feltes T.F. (eds.), *Moss and Adams Disease in Infants, Children and Adolescents including the Fetus and Young Adults*, ed. 7, Lippincott Williams & Wilkins, Baltimore, 2008, pp. 96-163.
11. **Armstrong W.F.,** *Echocardiogrphy*. In: Yipes D.P., Libby P., Bonow R.O., Braunwald E. (eds.), *Braunwald's Heart Disease – A textbook of Cardio-vascular Medicine*, ed. 7, Elsevier Saunders, Philadelphia, 2005, pp. 187-260.
12. **Ginghină C., Popescu B.A., Jurcuţ R.,** *Esenţialul în ecocardiografie*, Editura Medicală Antaeus, Bucureşti, 2005.
13. **Maiorescu M., Ciofu E., Iordăchescu F., Dumbravă D.,** *Locul şi rolul investigaţiei ecocardiografice in pediatrie. Valoarea şi limitele metodei*. În: Popescu V. (ed.), *Progrese recente în pediatrie*. AMR, Societatea Română de Pediatrie, Bucureşti, 1996, pp. 369-396.
14. **American Academy of Pediatrics, Section on Cardiology,** *Echocardiography in infants and children*, „Pediatrics", 1997, 99: 921.
15. **Quinones M.A. et al.,** *Recommendations for Quantification of Doppler Echocardiography: A Report From the Doppler Quantification Task Force of the Nomenclature and Standards Committee of the American Society of Echocardiography*, „J. Am. Soc. Echocardiogr.", 2002, 15: 167-184.
16. **Cheitlin M.D., Antman E.M., Smith S.C. Jr. et al.,** *ACC/AHA/ASE 2003 Guideline Update for the Clinical Application of Echocardiography: A Report of the American College of Cardiology/American Heart Association Task Force on Practice Guidelines* (ACC/AHA/ASE Committee to Update the 1997 Guidelines for the Clinical Application of Echocardiography), „Circulation", 2003, 108: 1146-1162.
17. **Hatle L., Angelsen B.,** *Doppler ultrasound in cardiology: physical principles and clinical application*, ed. 2, Lea & Febiger, Philadelphia, 1985.
18. **Feigenbaum H., Armstrong W.F., Ryan T.,** *Feigenbaum's Echocardiography*, ed. 6, Lippincott Williams & Wilkins, Philadelphia, 2005.
19. **Tacey T.A., Vermillion P.R., Ludomirsky A.,** *Range of normal valve annulus size in neonates*, „Am. J. Cardiol.", 1995, 75: 542.
20. **Daubeney P.E. et al.,** *Relationship of the dimension of cardiac structures to body size: An echocardiographic study in normal infants and children*, „Cardiol. Young", 1999, 9(4): 402-410.
21. **Socoteanu I.,** *Tratat de patologie chirurgicală cardiovasculară*, Ed. Medicală, Bucureşti, 2007.
22. **Everett D.A., Lim D.S.,** *Ilustrated Field Guide to Congenital Heart Disease and Repair*, „Scientific Software Solutions", 2005.

CATETERISMUL CARDIAC ȘI ANGIOGRAFIA

SECȚIUNEA II CAPITOLUL 12

FLORINA PINTE

1. INTRODUCERE
2. SALA DE CATETERISM
3. DEFINIȚIE
4. INDICAȚIILE CATETERISMULUI CARDIAC
5. CONTRAINDICAȚII
6. INCIDENTE ȘI ACCIDENTE
7. COMPLICAȚII
8. PREGĂTIREA PACIENTULUI
9. ABORDUL VASCULAR
10. TEHNICA CATETERISMULUI CARDIAC
BIBLIOGRAFIE

Redactare medicală: Ion Socoteanu, Iulia Cristina Frînculescu, Marius Frînculescu

1. INTRODUCERE

Echipamentul recomandat, aranjarea și organizarea spațiului, precum și echipamentul pentru laboratotul de cateterism cardiac vor fi discutate în acest capitol.

Spațiul total cerut pentru un laborator pediatric de cateterism cardiac din secolul XXI și precum zonele aferente este semnficativ mai mare decât cel din secolul trecut. Cererea crescută de spațiu este o consecință a dimensiunilor unui echipament modern de raze X biplan, dotat atât cu un set de tuburi unghiulare de raze X, cât și cu un echipament auxiliar electronic sofisticat, pretins de numărul crescut de proceduri complexe efectuate acum în aceste laboratoare.

Multe dintre procedurile terapeutice de cateterizare impun un echipament adițional voluminos, ca de exemplu unități de anestezie, ecograf transesofagian și intracardiac etc., care trebuie să se găsească într-un laborator de cataterism, adeseori acestea trebuind să fie poziționate în apropierea mesei de cataterism. Un spațiu adițional semnificativ se impune de asemenea, deoarece toate aceste componente trebuie să fie depozitate în imediata apropiere a laboratorului.

Cu atât mai mult cu cât setul de proceduri și în special folosirea frecventă a diferitelor deviceuri în laboratorul de cateterism impun ca mediul laboratorului să fie steril asemeni unui bloc operator. Camera de cateterism trebuie să lucreze cu ușile închise, cu excepția camerei de control care trebuie să aibă separat o unitate de filtru a aerului ce menține o presiune pozitivă a circulației aerului. În același timp, datorită unui echipament de întreținere permanentă și altor unități adiacente, camera de cateterism e considerată mai degrabă un spațiu curat decât o zonă sterilă.

Locația exactă a spațiului de cateterism în relație cu alte zone ale spitalului depinde adesea de disponibilitățile generale ale locului și cere o pre-planificare considerabilă. Ar fi optim ca laboratoarele pediatrice de cateterism cardiac să fie poziționate în imediata apropiere și să aibă un acces lejer la blocurile operatorii și la terapia intensivă.

Cu toate că nevoia unei intervenții chirurgicale în timpul unui cataterism cardiac se ivește foarte rar, e bine totuşi să se intervină dacă este urgent necesară o operaţie. Blocul operator aflat în apropiere şi accesul printr-un coridor steril permit ca pacientul să fie transportat rapid din laboratorul de cateterism, chiar dacă acesta are un suport extern.

Cerinţele pentru organizarea optimă a unui laborator modern de cateterism sunt prezentate în detaliu în cele ce urmează.

2. SALA DE CATETERISM

Un laborator ideal de cateterism trebuie să aibă cel puţin 4 m lungime şi 3 m lăţime. Tavanul trebuie să fie la cel puţin 2,5 m distanţă faţă de podea pentru a se acomoda sistemului de suspensie a tuburilor de raze X şi intensificatorilor. Singurele echipamente fixe trebuie să fie masa de cateterism, sistemul de suspensie pentru unitatea de raze X şi monitoarele. Amplasarea masei de cateterism în laborator faţă de legăturile de comunicare cu spaţiile adiacente de trecere depinde de locaţia disponibilă în imediata apropiere a laboratorului de cateterism. Camera de control pentru sistemul de raze X trebuie să fie în imediata apropiere a camerei de cateterism şi să aibă cel puţin o uşă de acces spre sala de cateterism. Camera de control poate fi poziţionată la capătul terminal al sălii de cateterism, însă va trebui ca operatorii din camera de control să aibă o vizualizare clară a pacientului de pe masa de cateterism.

Depozitul de materiale şi echipamentul de cateterism trebuie să fie de asemenea în imediata apropiere a camerei de cateterism şi să aibă o uşă directă de acces. Sala de cateterism trebuie să fie încă o data sau de două ori mai mare ca lăţime decât uşa de intrare a pacienţilor.

Chiar dacă un pacient soseşte pe o targă îngustă de spital, el trebuie să aibă posibilitatea de părăsi camera uşor cu echipamentul şi personalul ajutător în timpul perioadei de resuscitare sau de urgenţă spre blocul operator. Este important ca personalul din laborator să cureţe înainte de începerea programului şi după fiecare intervenţie. Aspectul nu are, desigur, nicio legătură cu procedura, dar pot rămâne stropi murdari care se împrăştie în urma curăţirii camerei.

În timpul unei intervenţii de cateterism, sala se poate aglomera cu personal şi alte echipamente. Aranjarea şi poziţionarea fiecărei piese din echipamentul fix sunt destul de migăloase pentru a asigura efecienţa şi siguranţa sălii de cateterism.

Echipamentul de raze X

Echipamentul de bază din laboratorul pediatric de cateterism include un sistem biplan de raze X cu unităţi componente angulare, o masă de cateterism care se poate prelungi, o unitate CRT dublă sau cvadruplă de monitoare plane. Echipamentul de bază necesită un spaţiu mare din suprafaţa camerei pentru masa de cateterism şi pentru sistemul de suspensie pentru tuburile de raze X şi intensificatori. Masa de cateterism trebuie să fie mare, cu posibilităţi de prelungire la picioare, pentru a preveni contaminarea cateterelor foarte lungi, a sistemului de manipulare şi de schimbare a arcurilor ghid foarte lungi care sunt introduse şi care implică multiple schimbări în timpul procedurilor.

Baza mesei de cateterism şi a sistemului de suspensie pentru tuburile de raze X şi intensificatori trebuie să aibă suficient spaţiu pentru a permite rotaţia tuburilor de raze X şi a braţelor de sprijin fără a împiedica alte operaţii. De asemenea, trebuie să fie spaţiu suficient faţă de capătul mesei pentru a permite o clară mişcare cranio-caudală a sistemului de suspensie şi a lăsa loc suficient pentru medicii care lucrează de la un cap la celălalt al mesei: un spaţiu adecvat pentru sistemul destul de voluminos al echipamentului respirator şi de anestezie, plasat lângă cap, precum şi o consolă pe care se va afla o unitate eco transesofagiană. Adeseori avem nevoie de toată această aparatură în aceeaşi unitate de timp. Mai avem nevoie şi de un spaţiu în apropierea zonei de activitate pentru a plasa unitatea de suspensie raze X la o distanţă adecvată de capul pacientului de pe masa de cateterism, cu scopul de a permite transferul acesteia la pacient sau de la pacient înapoi.

Masa de cateterism

Orientarea specială a mesei de cateterism în cadrul camerei ne ajută să optimizăm spaţiul de folosinţă. Dacă masa este plasată într-un colţ al camerei, rămâne o zonă mai mare de acces direct de la uşa pentru pacientul adus pe targă şi astfel putem manevra mai uşor unitatea eco transesofagiană de la capul mesei. Spaţiul generos mai permite activitatea lejeră a medicilor de pe marginea mesei. O plasare paralelă cu axa camerei într-o cameră mai mică va compromite

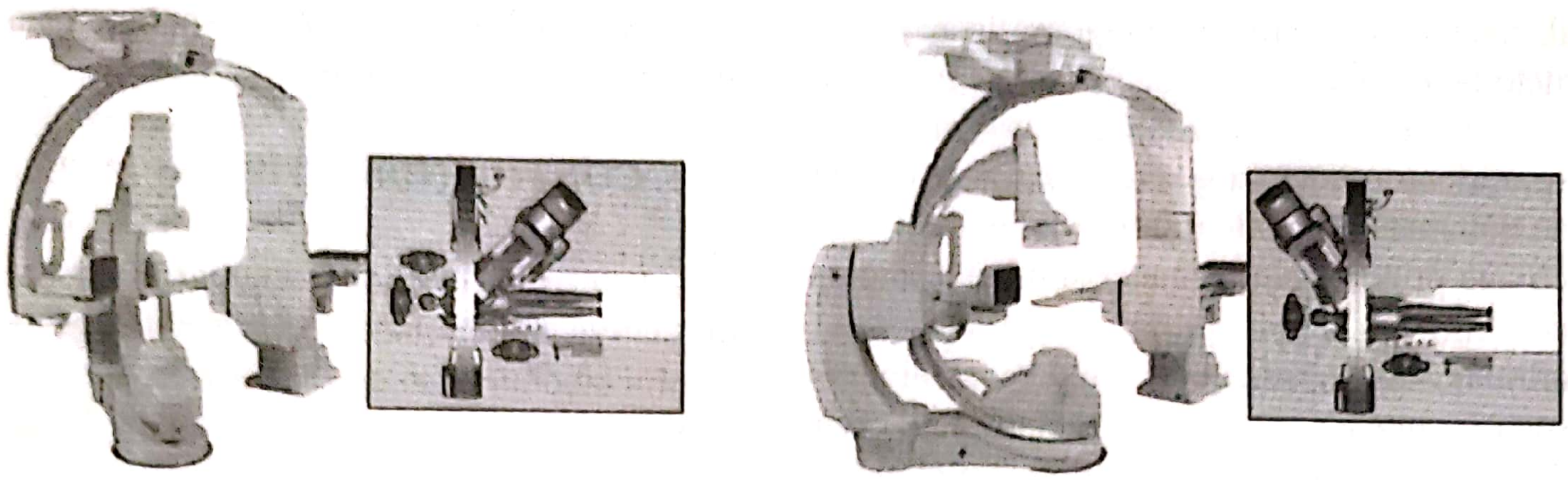

Fig. 12.1. Imaginea unui angiograf biplan cu două tuburi de raze X, care pot realiza două imagini angiografice simultan.

spaţiul necesar din jurul mesei atât pe lungime, cât şi pe lăţime.

Spaţiul de lucru pentru medici şi operatori

Pe lângă spaţiul mare cerut de echipamentul de raze X şi masa de cateterism, mai avem nevoie şi de loc pentru alte echipamente ajutătoare. Trebuie să fie loc suficient pentru manevrarea nestingherită a tuburilor de raze X şi a intensificatorilor, la fel ca şi pentru mişcarea liberă a personalului în laborator şi în jurul echipamentelor indiferent de poziţia tuburilor de raze X. Ecranele monitoarelor sunt grupate pe o consolă prinsă de tavan, care se mişcă pe şină deasupra mesei. Medicii operatori trebuie să aibă o vedere directă la toate monitoarele şi să nu fie obligaţi să întoarcă capul. E foarte bine dacă se plasează bancul cu monitoare pe un pivot cu braţ lung care poate fi pe rând dirijat fie pe tavan, fie de-a lungul mesei de cateterism. În această poziţie monitoarele pot fi mişcate direct deasupra piciorului mesei când accesul vascular se face numai din partea stângă a pacientului.

De asemenea, se poate practica o mişcare lejeră a monitoarelor de ambele părţi ale mesei. Având multiple locaţii, monitoarele pot fi uşor utilizate de operator, fără ca acesta să stea în poziţii incomode, având totodată o imagine clară de jur împrejurul său.

De menţionat că aranjarea ergonomică a agiografului, a sistemului de monitoare, a seringii de injectare a substanţei de contrast şi a aparatului de anestezie, a ecocardiografului şi a altor aparate aferente diverselor deviceuri necesită o gândire atentă, în special când spaţiul este mai mic decât cel standard.

3. DEFINIŢIE

Prin cateterism cardiac se înţelege metoda de introducere a unei sonde în interiorul cavităţilor cordului.

În funcţie de calea de introducere a sondei şi de interesul pentru cateterizarea cordului drept sau stâng, putem împărţi didactic această investigaţie în:

1. cateterism drept sau venos, prin abordul unei vene;
2. cateterism stâng sau arterial, prin abordul unei artere;
3. cateterism drept şi stâng, abordul unei artere şi vene simultan.

Este de precizat că introducerea unei sonde în cavităţile cardiace se realizează având ca scop:

- măsurarea parametrilor hemodinamici, adică presiune şi oximetri;
- angiografia, care reprezintă injectarea substanţei de contrast pentru vizualizarea cavităţilor inimii, contractilităţii pereţilor sau identificării unor şunturi intracardiace;
- pacing-ul endo-cavitar;
- manevre intervenţionale.

4. INDICAŢIILE CATETERISMULUI CARDIAC

Cateterismul cardiac a contribuit hotărâtor la dezvoltarea cardiologiei moderne, atât din punctul de vedere al dignosticului, cât şi al metodelor terapeutice percutane introduse, care au devenit foarte utile în tratarea maladiilor congenitale la vârste din ce în ce mai mici.

Inițial, cateterismul cardiac și angiografia au reprezentat metoda de diagnostic de mare acuratețe a maladiilor congenitale cardiace, ajutând la o mai bună înțelegere a afecțiunilor complexe, ceea ce a dus la metode de tratament eficiente în acest domeniu.

Obiectivele principale ale cateterismului și angiografiei sunt:

1. confirmarea diagnosticului clinic și ecocardiografic pentru unele structuri care sunt mai greu vizibile (ramurile periferice ale arterei pulmonare, anomalii coronariene, etc);
2. evaluarea răsunetului hemodinamic al afecțiunii (cuantificarea regurgitărilor valvulare, a șunturilor intracardiace, aria orificiului stenozat, anomalii coronariene asociate, etc);
3. aprecierea disfuncțiilor biventriculare;
4. aprecierea răsunetului postoparator în unele malformații ca (șunturi restante, insuficiențe și stenoze valvulare, stenoze la nivelul anastomozelor sau ramurilor arterei pulmonare);
5. posibilitatea alegerii unui tratament intervențional optim atunci când acesta este posibil.

La nou-născuți trebuie făcut un bilanț complet, punându-se în balanță raportul risc-beneficiu al acestui tip de investigație, atâta timp cât există și alte metode de diagnostic, cum ar fi ecocardiografia 2 D și Doppler color, MRI care poate realiza reconstrucția tridimensională a structurilor cardiace.

Pentru unele malformații congenitale cardiace este suficient diagnosticul prin cele două metode citate, dacă nu se intenționează efectuarea unei proceduri intervenționale.

Maladiile complexe cardiace necesită efectuarea unui catetrism de diagnostic cu înregistrarea parametrilor hemodinamici și angiografie cu substanță de contrast, putând urma sau nu o manevră intervențională.

Indicațiile cateterismului cardiac sunt:

- maladii congenitale cardiace complexe;
- suspiciunea ecocardiacă a asocierii altor malformații;
- anomalii coronariene;
- măsurarea cu precizie a gradului severității hipertensiunii pulmonare, când aceasta există;
- stabilirea oportunității unei manevre intervenționale de corecție sau paliative;
- în scop de cercetare, prin experimentarea unor noi tehnici sau device-uri.

5. CONTRAINDICAȚII

Cateterismul cardiac și angiografia au contraindicații relative, determinate de dotarea și experiența personalului laboratorului de cateterism.

Contraindicațiile relative se referă la pacienții care sunt în:

- insuficiență cardiacă severă;
- insuficieță renală cronică cu valori ale creatininei mai mari de 2,5;
- tulburări grave de coagulare;
- alergie la substanțele iodate;
- stare febrilă;
- sepsis sau endocardită bacteriană;
- tulburări maligne de ritm, necontrolate terapeutic.

6. INCIDENTE ȘI ACCIDENTE

Din experiență s-a demonstrat că incidența accidentelor în timpul cateterismului cardiac depinde de:

- tehnica utilizată;
- durata explorării;
- tipul de anestezie;
- starea generală a pacientului;
- toleranța la substanța de contrast.

Incidente legate de injectarea substanței de contrast

Substanța de contrast utilizată poate produce leziuni la nivelul parenchimului pulmonar și renal când este injectată în cantitate mare.

Se consideră că doza maximă care se poate injecta la angiografie în timpul investigației este de 4 ml/kilocorp la sugar și de 5-6 ml/kilocorp la copilul mai mare, doză peste care se produc supradozările care pot pune viața pacientului în pericol.

Incidentele survenite la supradozarea substanței de contrast sunt: cianoza, bradicardia, acidoza metabolică, hemoragia pulmonară, convulsiile, coma și stopul-cardio-respirator.

Reacțiile adverse înregistrate la substanța de contrast pot fi catalogate în două mari grupe:

1. reacţii fizico-chemotoxice, rezultând din proprietăţile fizico-chimice ale substanţei de contrast şi depinzând de doza şi viteza de introducere:
   - înroşirea pasageră a tegumentelor;
   - greaţa sau vărsătura;
   - hipotensiune;
   - cefalee, sincopă sau chiar paralizii;
   - frison sau hipertermie;
   - tulburări de ritm până la stop cardiac.
2. reacţii de tip idiosincrazic care nu sunt dependente de doză şi impun tratament de urgenţă:
   - prurit sau rash;
   - eritem maculopapilar;
   - sudoraţie abundentă;
   - congestia conjunctivelor;
   - edem facial şi angioneurotic;
   - tulburări respiratorii până la dispnee severă.

Aceste reacţii pot apărea şi la doze mici de substanţă de contrast, dacă pacientul este în insuficienţă renală, existând riscul acumulării.

7. COMPLICAŢII

La locul puncţiei vasului pot apărea complicaţii:
- hemoragie locală;
- echimoză sau hematom;
- infecţie;
- disecţia sau ruptura vasului;
- tromboză vasculară cu ocluzionarea ulterioară a vasului;
- embolie distală sau trombembolism pulmonar;
- formarea unui pseudoanevrism;
- fistulă arteriovenoasă, creându-se o comunicare directă între arteră şi venă datorita traiectului acului şi apoi a tecii introduse în vas.

Complicaţiile citate în urma unui cateterism de diagnostic sau manevră intervenţională sunt:
- aritmii, frecvent fibrilaţie ventriculară, extrasistole ventriculare sau atriale, tahicardie paroxistică supraventriculară, bloc atrio-ventricular de diverse grade, care pot fi temporare sau permanente;
- perforare cardiacă sau a marilor vase;
- hipotensiune severă;
- leziuni ale sistemului nervos central;
- embolie pulmonară sau sistemică;
- embolizare deviceuri;
- corp străin rămas în organism prin ruptura sau înnodarea cateterului;
- infecţie până la sepsis;
- alergie la substanţa de contrast;
- insuficienţă renală secundară;
- dispnee până la insuficienţă respiratorie care să necesite asistare respiratorie;
- deces.

8. PREGĂTIREA PACIENTULUI

Copilul trebuie să fie afebril, să nu mănânce cu 5–6 ore înaintea investigaţiei, pentru a se aplica o anestezie generală cu riscuri cât mai mici.

Evaluarea preoperatorie

Fiecărui copil cu maladie congenitală cardiacă, internat în vederea cateterismului cardiac pentru diagnostic sau manevră intervenţională, trebuie să i se facă o evaluare preoperatorie amănunţită. Trebuie avute în vedere atât diagnosticul bolii, cât şi starea generală a pacientului. Severitatea leziunii se apreciază cel mai bine prin nivelul de activitate a copilului sau prin abilitatea de a se hrăni a sugarului. Incapacitatea de a câştiga în greutate este un indice important asupra severităţii malformaţiei cardiace.

Anamneza trebuie să ofere informaţii asupra istoricului medical anterior şi, în special, asupra celui anestezico-chirurgical, terapiei medicamentoase, reacţiilor idiosincrazice la unele medicamente. Va fi evaluată starea generală a copilului şi se vor face aprecieri asupra toleranţei la efort în dinamica temporală ca indice al rezervei funcţiilor cardio-respiratorii şi al agravării/staţionării bolii.

Aprecierea gradului de cianoză: cianoza apare în leziuni în care fluxul pulmonar sangvin este scăzut sau există o mixică intracardiacă a sângelui din circulaţia sistemică cu cel din circulaţia pulmonară (şunt D-S). Se vor aprecia gradul de cianoză şi variaţia cianozei (constantă, progresivă, continuă, intermitentă). Se vor consemna episoadele de desaturare acută cu alterare profundă a stării pacientului. Răspunsul compensator al organismului la hipoxemia cronică include policitemie, creşterea volumului de sânge, neovascularizaţie, hiperventilaţie pulmonară cu alcaloză respiratorie cronică. Aceste mecanisme adaptative vor duce la creşterea rezistenței vasculare, alterarea funcției ventriculare şi redistribuirea fluxului de sânge spre creier şi cord. În cazul în care Ht > 65%, vor apărea simptome legate de hipervâscozitatea sângelui.

Aprecierea clinică a gradului de insuficiență cardiacă oferă informații asupra tehnicii anestezice ce va fi folosită şi asupra alegerii drogurilor anestezice care să nu interfere cu mecanismele compensatorii declanşate în scopul menținerii debitului cardiac la valori ce asigură cel puțin perfuzia cerebrală şi coronariană.

Probleme medicale asociate: de regulă pacienții cu MCC sunt predispuşi la infecții respiratorii (în special, cei cu flux pulmonar crescut). Copiii cu anomalii ale arcului aortic pot asocia absența timusului (sindromul Di George), ceea ce implică precauții suplimentare în cazul transfuziei sangvine (reacția de respingere a leucocitelor străine şi deci obligativitatea utilizării de sânge iradiat).

De foarte multe ori, copiii cu MCC au alte anomalii: hernie diafragmatică, omfalocel, trisomie 21 (sindromul Down). Pacienții cu sindrom Down asociază instabilitate a articulației atlanto-axiale, macroglogie, hipotonie generalizată, sensibilitate ridicată la drogurile anticolinergice, deci ridică probleme deosebite în cursul intubației traheale.

Copilul poate fi alimentat cu până la 6 ore înainte de momentul operator, iar lichide clare pot fi administrate cu până la 2 ore înainte de investigație. În acest fel se reduce riscul aspirației pulmonare.

Premedicația:

Cu excepția anticoagulantelor şi a diureticelor, restul medicației cardiace poate fi administrată inclusiv până în ziua investigației.

Antibioprofilaxia: se utilizează de preferință cefalosporine de generația a III-a (ceftriaxone, ceftazidime, cefoperazone – nu la n.n.) + aminoglicozide (gentamicină sau netilmicine) în doze conforme cu vârsta, greutatea, patologia asociată şi efectele adverse potențiale.

Sedativele se administrează în scopul realizării unei separări facile față de părinți. În acelaşi timp trebuie avută în vedere păstrarea intactă a reflexelor protective ale căilor respiratorii şi a respirației spontane. Combinația de droguri administrate se va realiza în conformitate cu severitatea bolii şi cu problemele asociate. Se preferă administrarea transmucoasă (nazală, rectală) sau orală (**Tabelul 12.1**).

Tabelul 12.1. Reactivitatea vagală a copiilor sub 1 an este foarte ridicată şi de aceea se adaugă în premedicație şi atropină 0,01 – 0,02 mg/kg (minimum 0,2 mg – maximum 0,4 mg)

Midazolam oral	0,5-0,75 mg/kg (max. 5 mg)	efect în 20-30 min
Midazolam rectal	0,3-1 mg/kg	20-30 min
Ketamine nazal	3-5 mg/kg	5-15 min
Midazolam nazal	0,2–0,3 mg/kg (max. 5 mg)	10 min

Inducția anesteziei:

Accesul venos este dificil la copilul necooperant (chiar sedat) şi de aceea inducția se realizează de regulă prin administrare i.m. de ketamină în doză de 6 - 8 mg/kg care asigură o stabilitate C-V relativ bună, păstrează ventilația spontană şi îmbunătățeşte gradul de saturare în oxigen a hemoglobinei.

După inducția anestezică se realizează abordul venos concomitent cu monitorizarea funcțiilor vitale.

Manevre invazive necesare conducerii anesteziei: cateterizare venoasă periferică; IOT sau INT; montarea unei sonde de aspirație gastrică.

Parametri fizici monitorizați: ECG, TAs, SpO_2, $ETCO_2$, pvc, diureza, temperatura centrală şi periferică, debit cardiac.

Parametri biochimici: PaO_2, SaO_2, SvO_2, PCO_2, pH, HCO_3, BE, Na, K, Ca ionizat, glicemie, Hb/Ht, osmolalitate plasmatică, ACT.

Relaxante musculare: pancuronium, rocuronium, vecuronium.

Pe tot parcursul investigației, se vor menține parametrii hemodinamici şi respiratori care să asigure necesarul de O_2 la nivel tisular prin optimizarea presarcinii şi postsarcinii, controlul tulburărilor de ritm şi de conducere, creşterea contractilității miocardice şi manipularea tehnicilor de ventilație artificială. O atenție deosebită se va acorda menținerii normotermiei: încălzire/răcire prin mijloace fizice/chimice.

După realizarea hemostazei şi terminarea investigației, pacientul este transferat în salonul de ATI.

9. ABORDUL VASCULAR

La nou-născuţi şi sugari abordul venos poate fi dificil, datorită unor vene subţiri greu abordabile.

Frecvent se utilizeză tehnica Seldinger de cateterizare a venei femurale, dar se pot utiliza şi alte aborduri, cum ar fi vena jugulară internă dreaptă, vena ombilicală sau abordul transhepatic, de obicei la nou-născuţi cu malformaţii ale sistemului venos cav inferior.

Tehnica Seldinger constă în:

- puncţionarea venei femurale;
- introducerea unui arc ghid, frecvent de 0,021";
- pe arcul ghid se introduce teaca cu dilatator;
- se retrag dilatatorul şi arcul ghid, teaca rămânând pe loc.

Diametrul tecii este ales în funcţie de vârsta copilului, astfel pentru nou-născut sunt preferate teci F4-5, mai rar F6 în contextul în care se urmăreşte realizarea unei manevre intervenţionale. La sugarul de peste 6 luni se alege o teacă cu diametru mai mare F6, care să permită o angiografie cu o cantitate şi viteză mai mare de injectare a substanţei de contrast.

Pentru celelalte tipuri de abord jugular sau transhepatic, se utilizează acelaşi tip de tehnică de introducere a tecii. La abordul transhepatic se urmăreşte ajungerea cu acul Seldinger într-una din venele suprahepatice care are drenaj în vena cavă inferioară, după care se introduce arcul ghid.

Atât abordul transhepatic, cât şi cel jugular sunt căi prin care se poate realiza cu uşurinţă cateterismul drept.

Abordarea venei ombilicale se poate realiza numai în primele 3 zile de la naştere, deoarece apoi se fibrozează şi nu mai permite accesul sondei de cateterism.

O altă cale de acces poate fi vena subclavie stângă prin tehnica Seldinger, dar trebuie avută în vedere o complicaţie redutabilă, pneumotoraxul, care la nou-născut poate fi fatal.

Mai rar este utilizat abordul arterial la vârste mici, frecvent când se impune o manevră intervenţională (valvuloplastie aortică).

Abordul arterial se poate realiza:

– pe cale arterială prin puncţionarea arterei femurale sau denudarea arterei carotide comune drepte;

– pe cale venoasă, urmată de puncţie transseptală, astfel putându-se efectua cateterizarea cordului stâng.

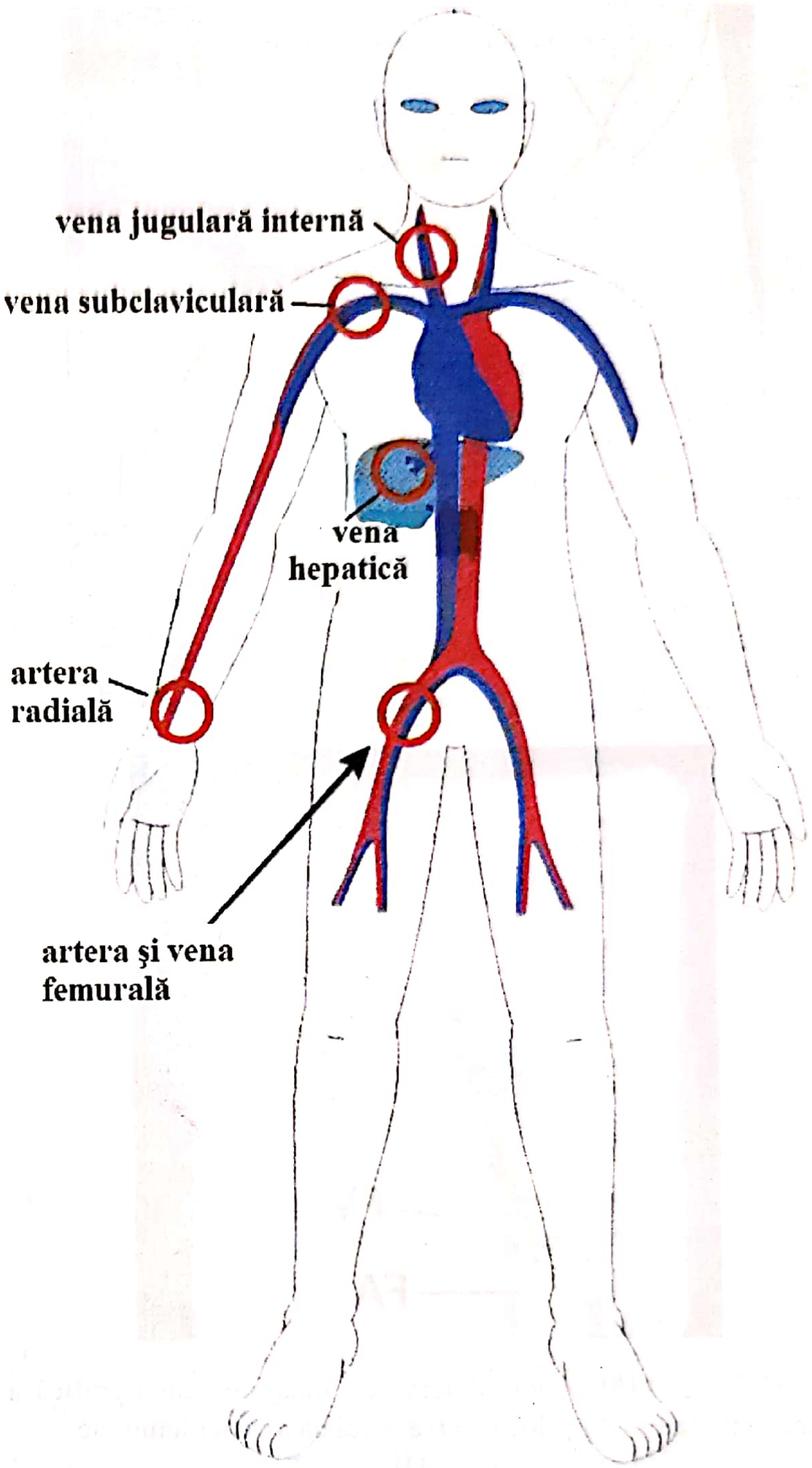

Fig. 12.1 Op TIM. Căile vasculare de abord **[18]**.

10. TEHNICA CATETERISMULUI CARDIAC

După ce s-a ales o cale de acces venos sau arterial, se pot introduce sondele de cateterism, cu ajutorul cărora se pot înregistra presiunile din diverse cavităţi, se recoltează probe de sânge şi se efectuează angiografia care vizualizează cavităţile cordului şi eventualele şunturi existente.

Cateterismul drept se efectuează cu câteva tipuri de sonde:

– sonda Cournand;

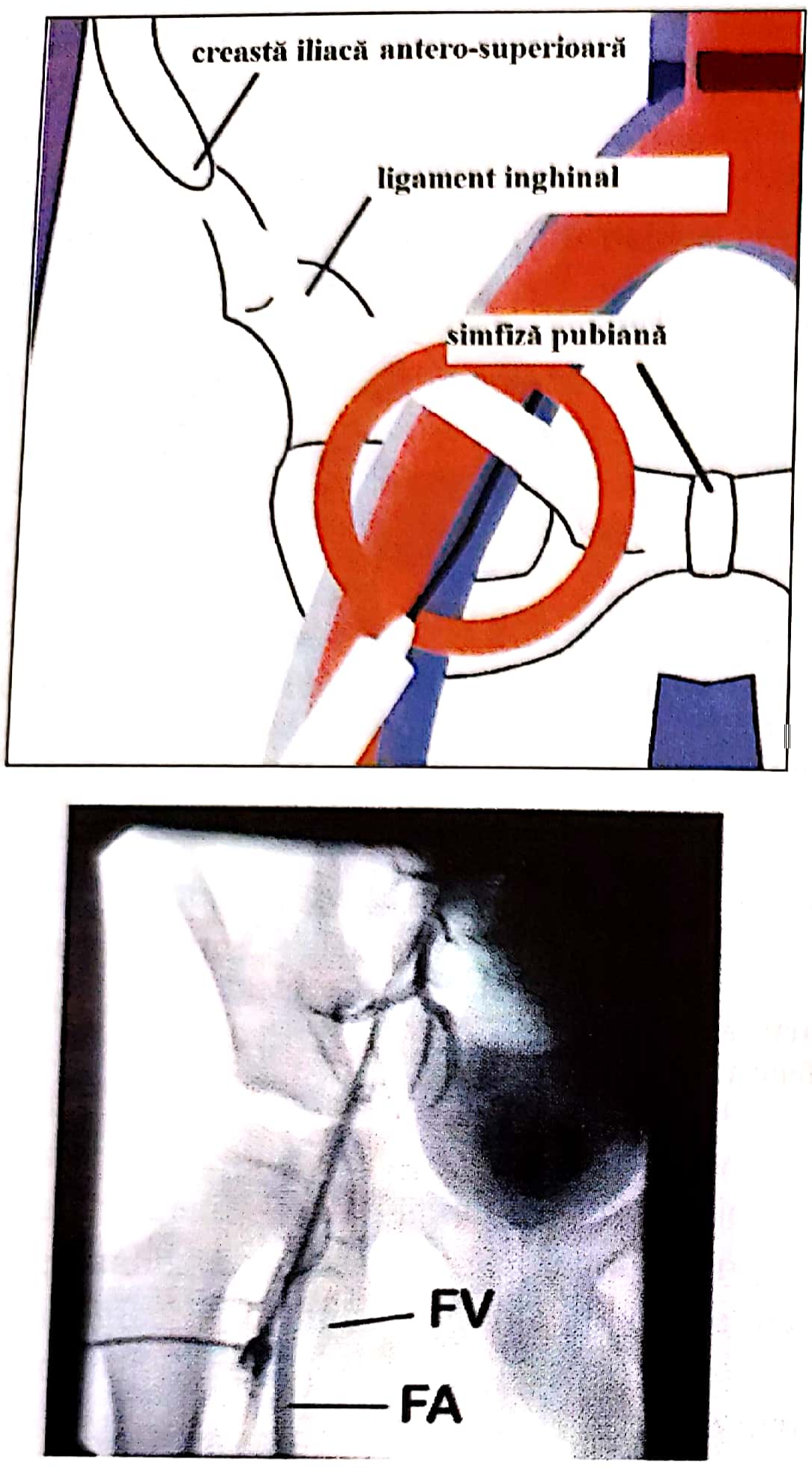

Fig. 12.2 Op TIM. Abordul femural; imaginea angiografică a arterei femurale (FA) şi localizarea medială a venei femurale (FV) **[18]**.

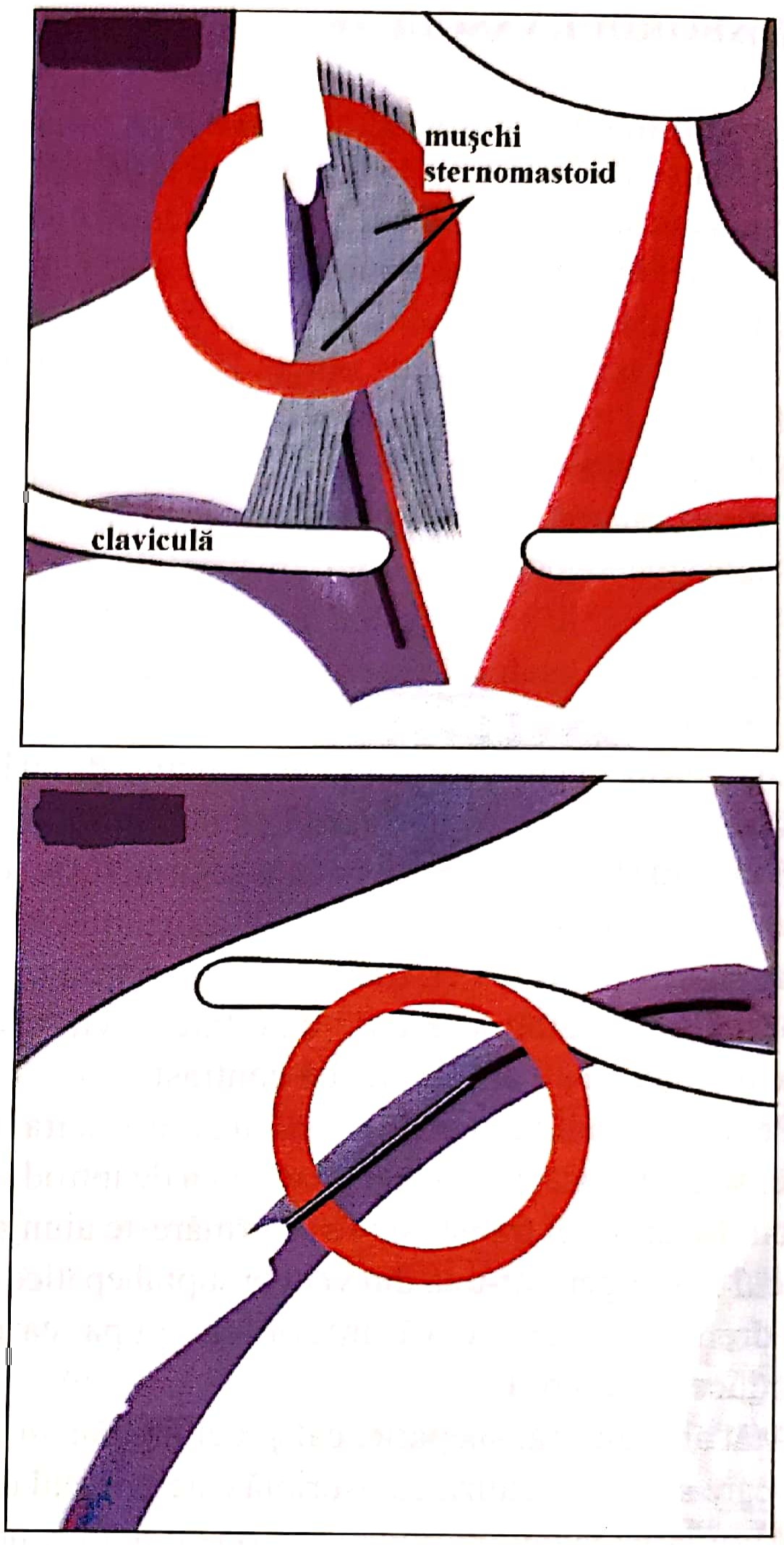

Fig. 12.3 Op TIM. sus – Abord vascular utilizând vena jugulară internă; **jos** – Abordul venei subclaviculare **[18]**.

– sonda Nih;

– cateter Swan – Ganz.

Schematic sunt prezentate câteva manevre de introducere a cateterului în diversele cavităţi ale inimii: atriul drept, ventriculul drept şi artera pulmonară.

Când abordul este pe cale femurală, cateterul se introduce în cord din vena cavă inferioară, fiind necesare manevre prin care cateterul să se introducă în vena cavă superioară pentru recoltare de oximetrie şi pentru depistarea existenţei unei vene pulmonare drepte cu drenaj aberant pe traiectul venei cave superioare.

Din atriul drept, prin împingere sau rotire, se introduce sonda de diagnostic în ventriculul drept, iar apoi prin rotire în artera pulmonară.

Aceste manevre trebuie executate cu delicateţe, în special în cordul nou-născuţilor, pentru a nu genera aritmii severe în condiţii de hipoxemie importantă.

În unele cazuri, cateterizarea poate fi dificilă, în special când există anomalii de implantare a valvei tricuspide sau stenoze infundibulare importante.

În cazul abordului pe vena jugulară internă sau vena subclavie, cateterul de diagnostic este introdus prin

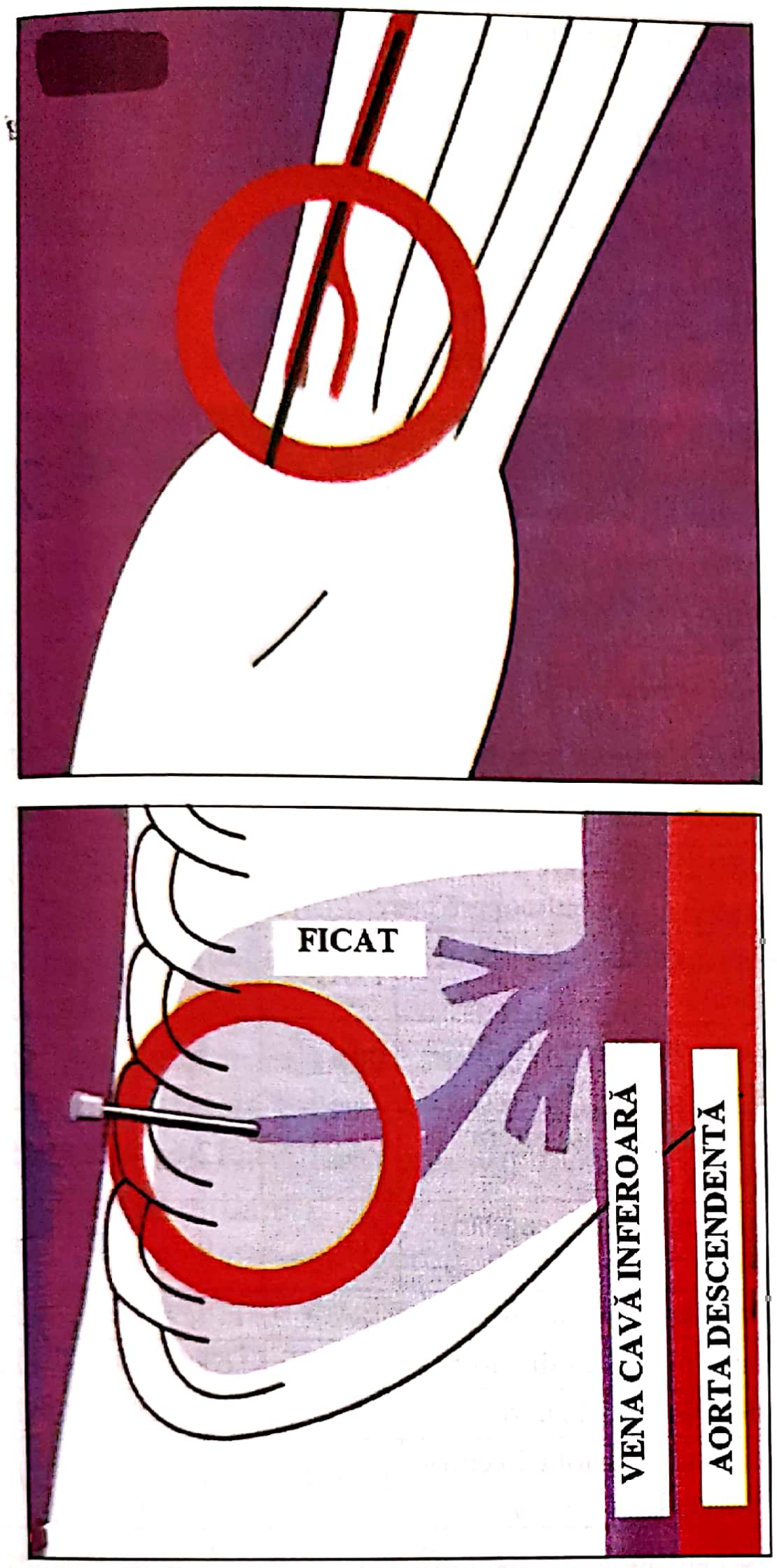

Fig. 12.4 Op TIM. a – Abordul arterei radiale; **b** – Abordul transhepatic **[18]**.

vena cavă superioară și necesită în general mai puține manevre de rotire pentru a se introduce sonda în ventriculul drept și artera pulmonară. Din aceste considerente, în unele cazuri se preferă acest abord, care poate fi mai facil.

Cateterismul stâng are ca abord cele două căi mai sus menționate și reprezintă introducerea cea mai frecventă a unui cateter Pigtail din artera femurală în aortă și apoi în ventriculul stâng. Se pot recolta probe de sânge pentru a se determina eventualele șunturi

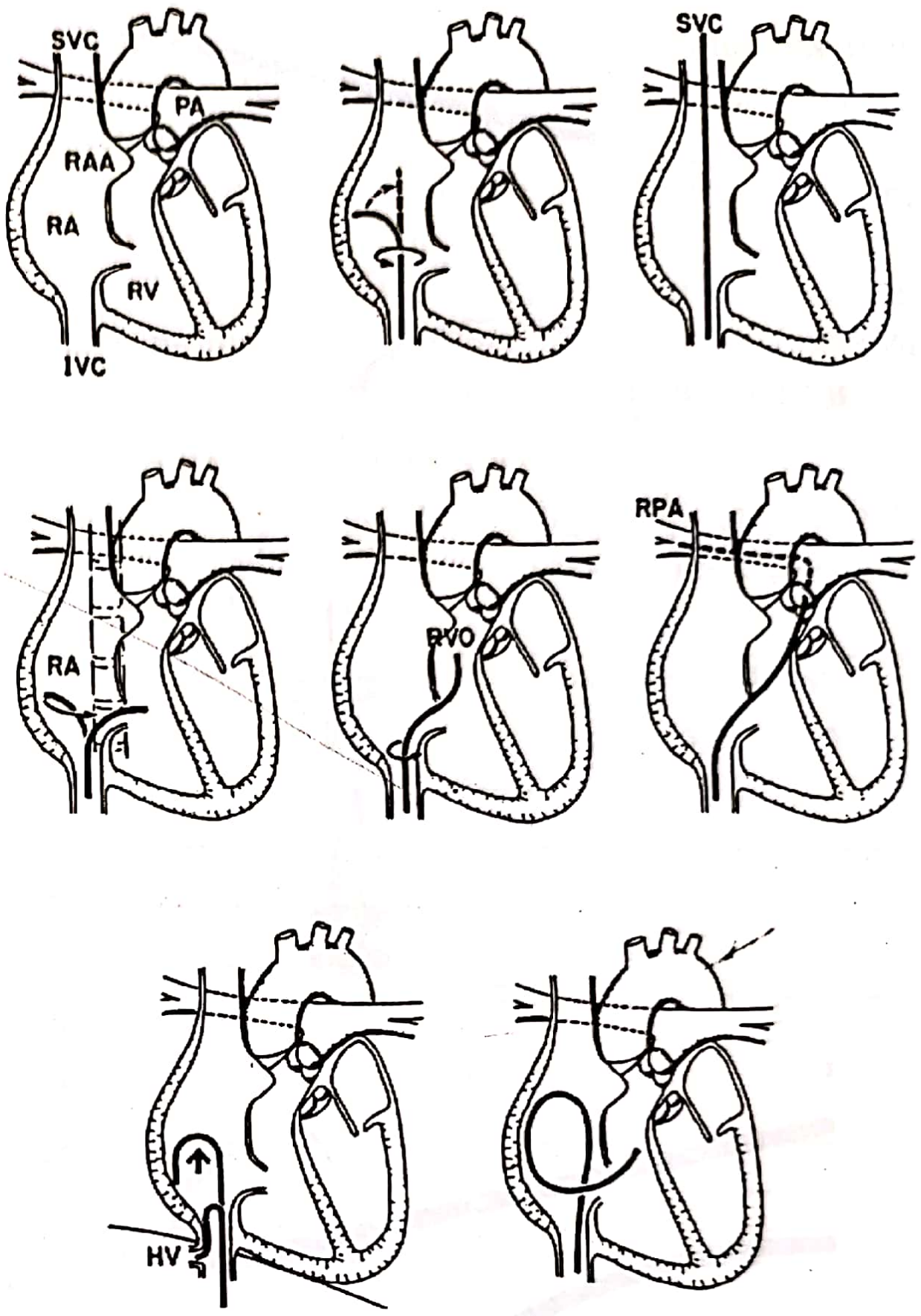

Fig. 12.2. Prezentare a diverselor manevre care se pot realiza în cateterizarea cordului drept.

dreapta–stânga, se măsoară presiunile pentru determinarea gradientelor la nivelul aortei sau valvei aortice (uneori pot exista gradiente etajate, care să explice marea suprasolicitare de presiune a ventriculului stâng).

Aortografia aduce date suplimentare:

- diametrul aortei la diverse nivele, evidențiind stenozele sau dilatațiile (foarte importante în cazul unei coarctații);
- configurația valvei aortice (bi- sau tricuspidă) și mobilitatea cuspelor;
- existența vaselor colaterale cu origine în aorta descendentă în cazul tetralogiei Fallot;
- arată circulația pulmonară în cadrul maladiilor duct-dependente;
- evidențiază existența unei ferestre aorto-pulmonare.

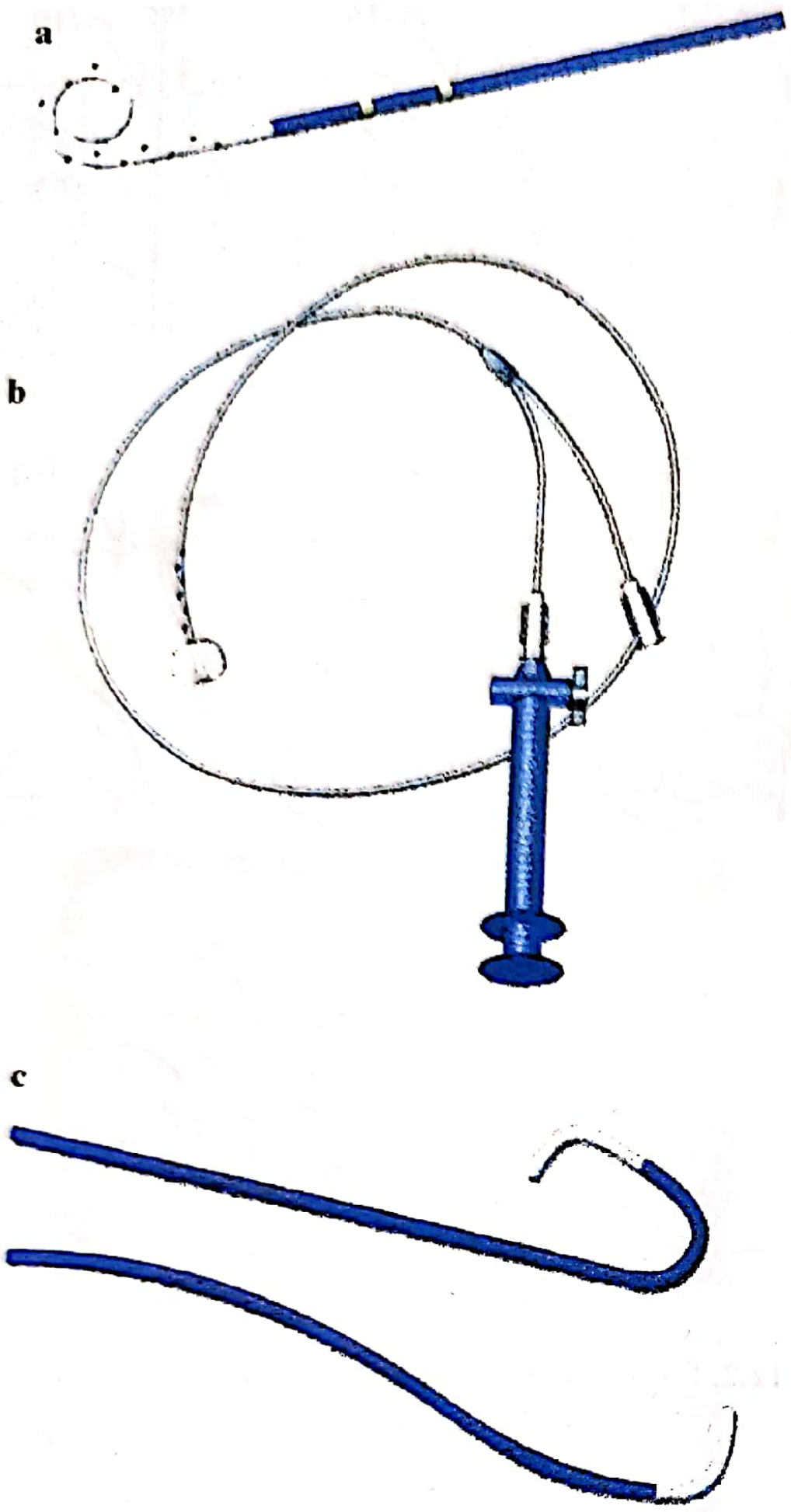

Fig. 12.5 Op TIM. a – Cateter angiografic „Pigtail"; **b** – Cateter angiografic Berman; **c** – Cateter cu capăt curb pentru facilitarea abordului ostiului coronarian drept şi stâng **[18]**.

Hemodinamica

Prin datele hemodinamice înţelegem înregistratrea datelor de presiune şi oximetriile din diversele cavităţi pentru a determina direcţia unui şunt (stânga-dreapta, dreapta-stânga sau bidirecţional) şi cât de important este.

Presiunile absolute se măsoară în mm Hg, punctul hidrostatic fiind situat la 6 cm sub manubriul sternal sau la jumătatea diametrului antero-posterior al toracelui.

Se înregistrează în fiecare cavitate trei tipuri de presiuni:

- presiunea sistolică Ps;
- presiunea diastolică Pd;
- presiunea medie P.

Valorile presionale normale din cavităţile cordului şi din vasele mari sunt prezentate în tabelul care urmează.

Tabelul 12.2. Valorile presionale normale intravasculare

Presiunile intravasculare la subiecţi normali (18 copii şi 24 adulţi)				
Parametrul măsurat	Simbolul	Media (mm Hg)	E.S.	D.S.
Presiunea medie în atriul drept	P̄AD	1,6	±0,3	±3,5
Presiunea telediastolică ventriculară dreaptă	PtdVD	2,5	±0,4	±5,5
Presiunea sistolică ventriculară dreaptă	PsVd	26	±0,9	±11,2
Gradient sistolic între ventriculul drept şi artera pulmonară	dpVDAP	3,8	±0,3	±3,8
Presiunea sistolică din artera pulmonară	PsAP	21,8	±0,8	±10,4
Presiunea diastolică din artera pulmonară	PdAP	7,7	±0,5	±3,6
Presiunea medie din artera pulmonară	P̄AP	12,6	±0,4	±5,3
Presiunea medie din capilarul pulmonar	P̄eP	6,5	±0,3	±4,1
Presiunea sistolică din aortă	PsAO	116,8	±2,8	±33,5
Presiunea diastolică din aortă	PdAO	69,5	±1,9	±22,5
Presiunea medie din aortă	P̄AO	88,5	±2,2	±26,6
Presiunea telediastolică ventriculară stângă	PtdVS	6,8	±0,2	±6,1

N.B. Nu sunt diferenţe semnificative între cele două grupuri de vârstă.

Curbele de presiune din cavităţi au diverse morfologii:

- Morfologia curbei de presiune din atriul drept ne poate da informaţii despre barajul din faţa ventriculului drept, când presiunea diastolică este prea mare sau unda „v" este amplă, ceea ce demonstrează insuficienţă tricuspidiană importantă.
- Presiunea telediastolică crescută de ventricul drept demonstrează o complianţă scăzută.
- Curba de presiune amplă în ventriculul drept cu platou arată baraj în calea de ejecţie a ventriculului drept (stenoză pulmonară valvulară).

- Curba de presiune din artera pulmonară aplatizată se înregistrează când există stenoză valvulară strânsă, care nu permite o ejecţie optimă a ventriculului drept.

Nu toate presiunile din cavităţi sunt importante, de reţinut sunt: presiunea medie a atriului drept, presiunea sistolică şi telediastolică a ventriculului drept, precum şi presiunile sistolică, telediastolică şi medie de arteră pulmonară.

Când dorim să cunoaştem presiunea de atriu stâng, iar septul interatrial este intact, putem măsura indirect această presiune, prin măsurarea presiunii capilarului pulmonar cu o sondă de diagnostic cu vârf liber, introdusă în artera pulmonară şi împinsă distal într-un ram cât mai periferic. Presiunea capilarului pulmonar se numeşte şi presiune „blocată” şi este ca valoare apropiată de presiunea telediastolică de arteră pulmonară.

În maladiile congenitale este importantă măsurarea cu acurateţe a presiunilor în cavităţile cordului pentru a determina:

- gradiente transvalvulare sau pe traiectul unor vase (ramuri aretetră pulmonară sau la nivelul aortei);
- insuficienţe valvulare (pulmonară, aortică, mitrală sau tricuspidiană).

Importantă este retragerea de presiune dintr-o cavitate în alta pentru determinarea gradientului transvalvular, pe o sondă de diagnostic.

Astfel, prin retragerea cateterului şi măsurarea presiunii se pot determina:

- gradiente transvalvulare pulmonare sau aortice, la nivelul ramurilor aortei sau arterei pulmonare;
- severitatea stenozelor cu cât gradientul este mai mare, putându-se lua o decizie terapeutică în funcţie de aceasta;
- localizarea stenozei, dacă este la nivelul valvei sau al tractului de ejecţie al ventriculului;
- existenţa unor gradiente etajate la diverse nivele, cu gradul de severitate al fiecăreia (stenoza valvulară asociată cu stenoza infundibulară).

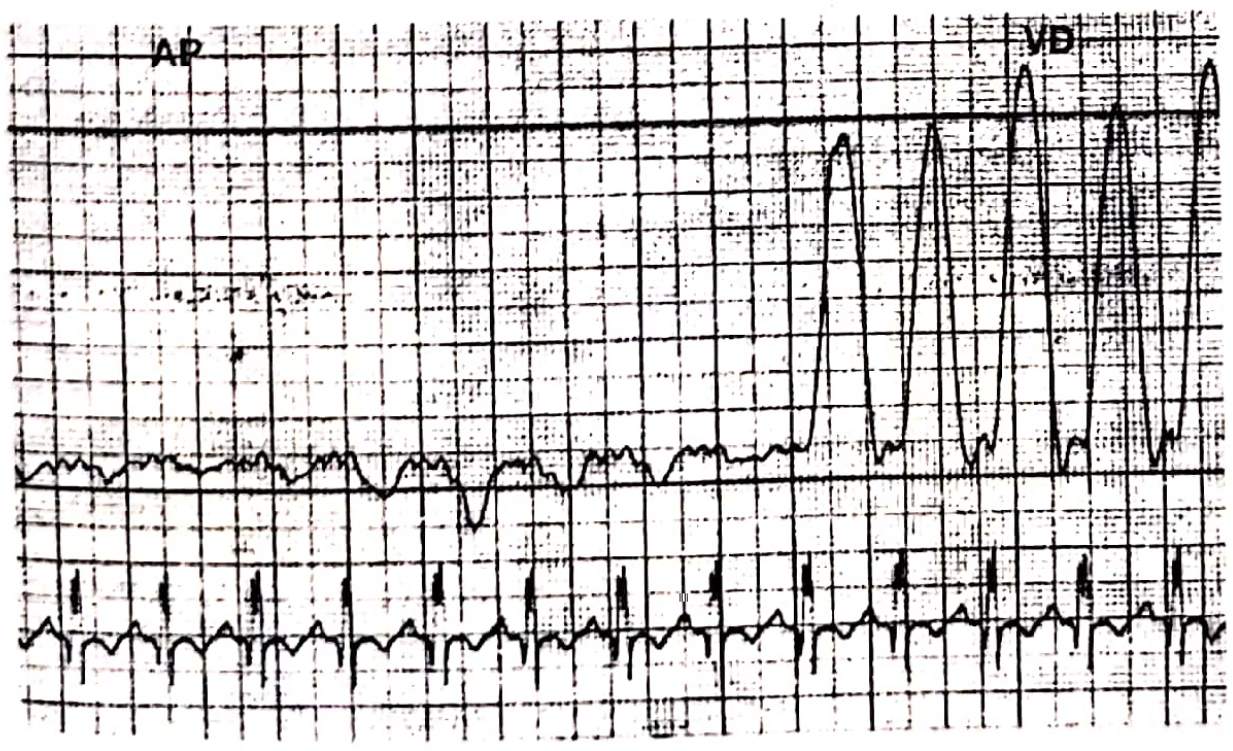

Fig. 12.3. Retragere de presiune artera pulmonară – ventricul drept, gradient de presiune de 180 mm Hg.

Oximetria sanguină directă

Măsurarea concentraţiei oxigenului din sângele extras prin sonda de diagnostic se poate realiza printr-o

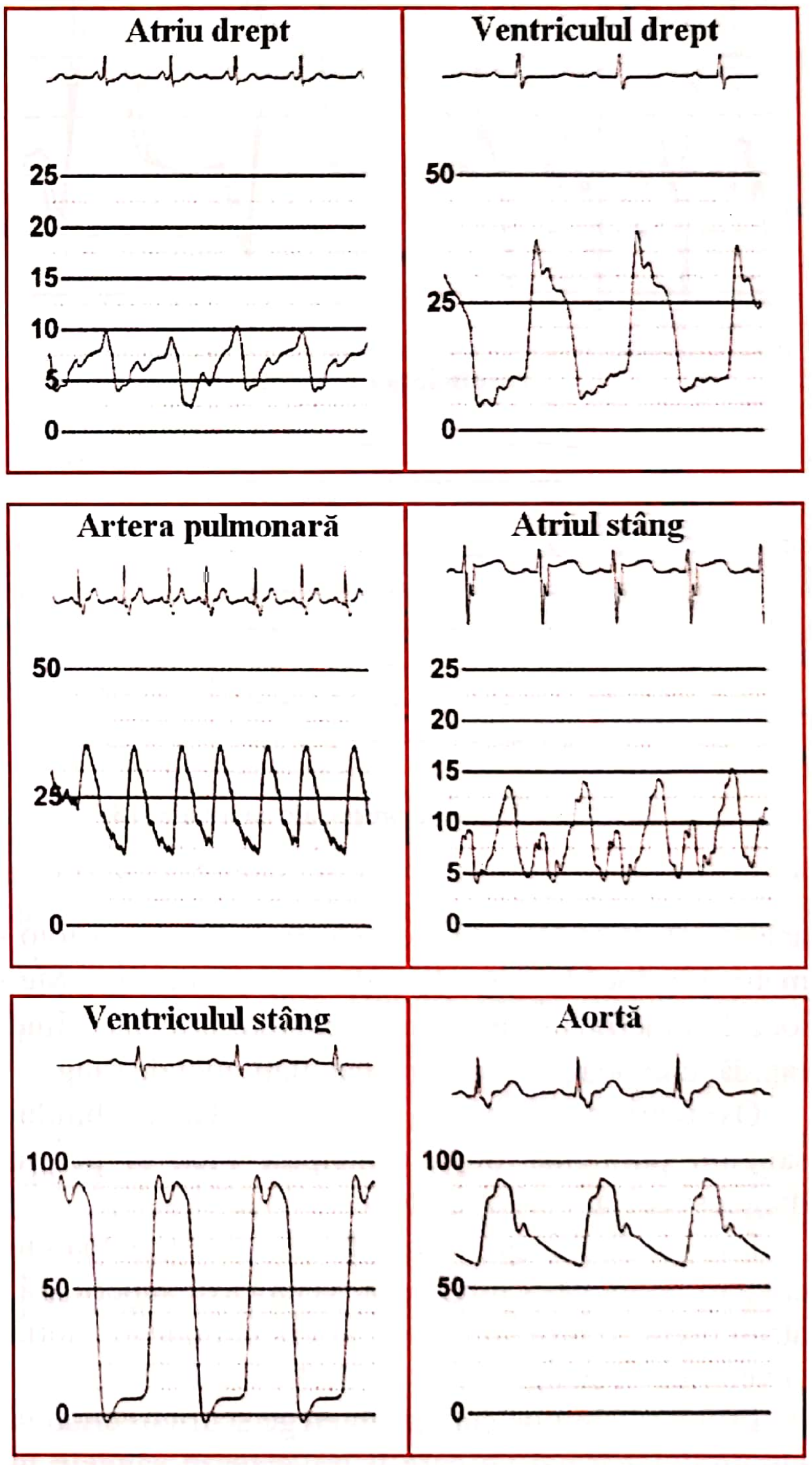

Fig. 12.6 Op TIM. Unde presionale normale **[18]**.

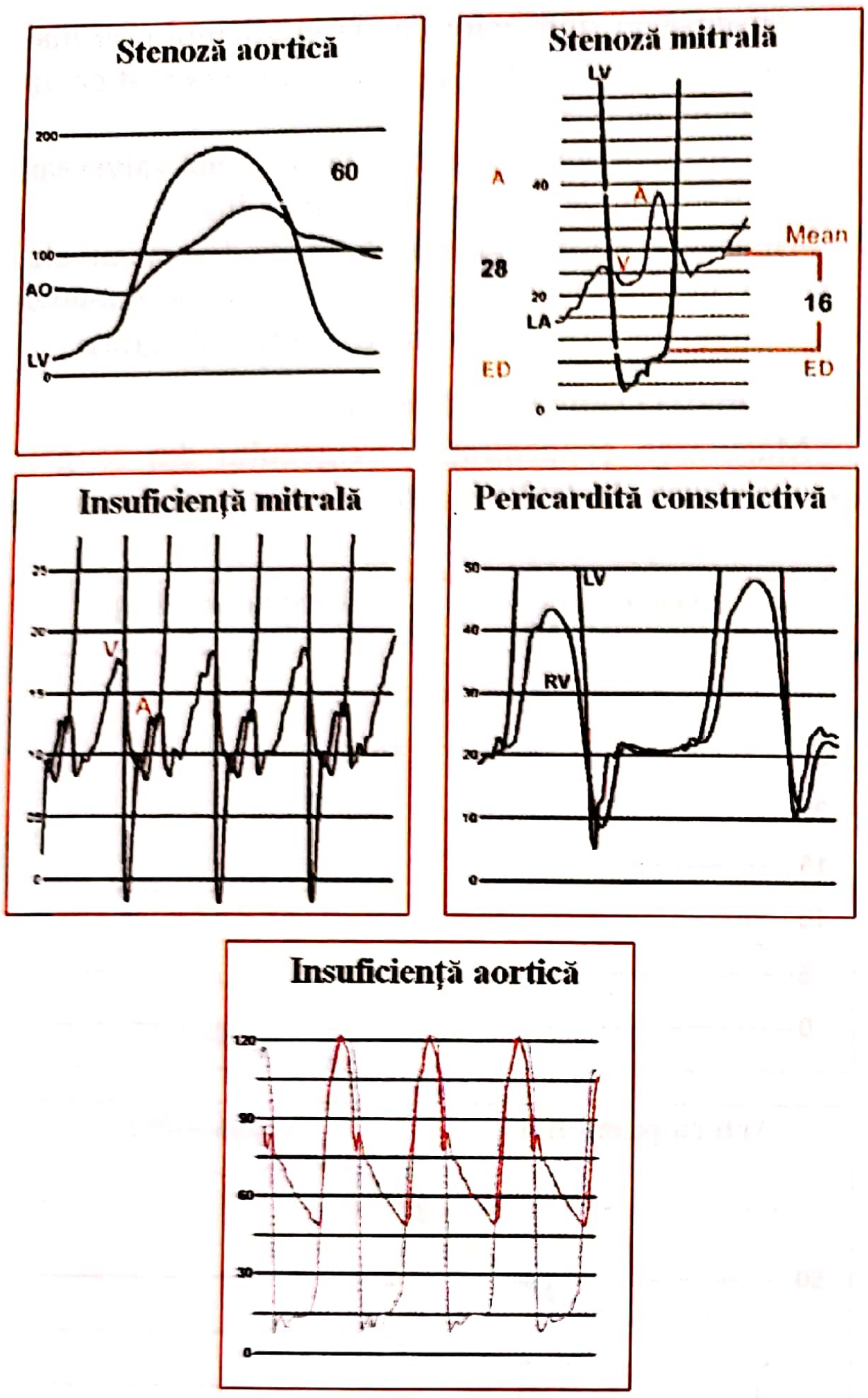
Stenoză aortică
Stenoză mitrală
Insuficienţă mitrală
Pericardită constrictivă
Insuficienţă aortică

Fig. 12.7 Op TIM. Unde presionale anormale **[18]**.

analiză chimică (Van Slyke), electrometrică sau fotometrică în două lungimi de undă, roşu şi infraroşu. Metoda fotometrică este cea mai frecvent utilizată, fiind rapidă, comodă şi necesitând cantităţi mici de sânge.

Oximetria este necesară pentru calcularea debitului sanguin pulmonar după principiul Fick şi pentru diagnosticul şunturilor dintre cele două circulaţii.

Probele de sânge se recoltează din următoarele cavităţi: vena cavă inferioară, vena cavă superioară, atriul drept, ventriculul drept, artera pulmonară, aortă şi ventriculul stâng.

Prin termenul de şunt se înţelege scurtcircuitatrea circuitului normal pe care îl traversează sângele în diversele cavităţi ale inimii.

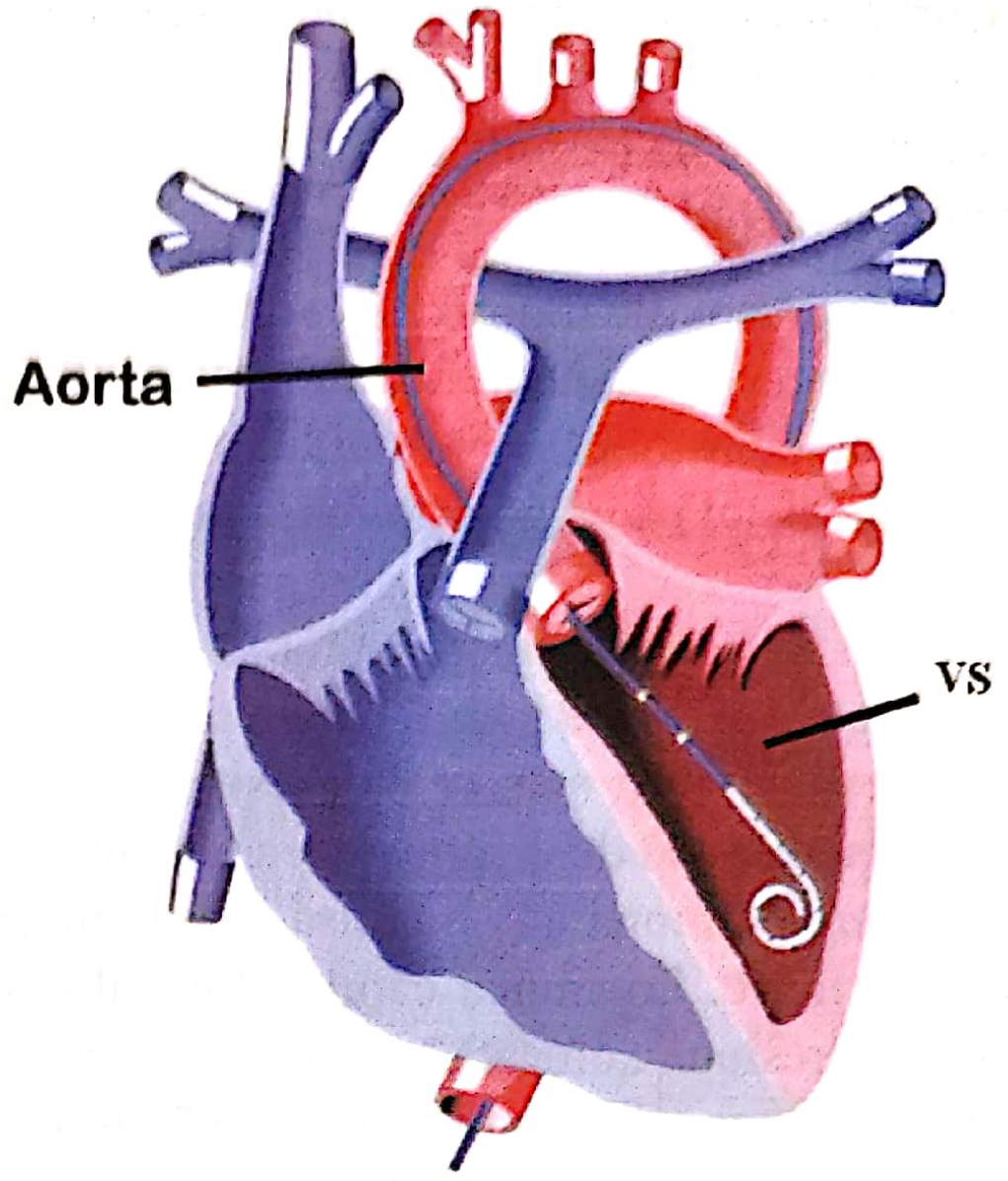

Fig. 12.8 Op TIM. Cateter în ventriculul stâng **[18]**.

Şunturile la nivelul cordului se pot împărţi în trei mari categorii în funcţie de direcţia sângelui realizată prin scurtcircuit şi apoi de nivelul la care se realizează el.

Cele trei mari categorii sunt:

- şunt stânga-dreapta, care constă în trecerea anormală a unei cantităţi de sânge oxigenat din cavităţile stângi în cele ale cordului drept şi se notează cu „y";
- şunt dreapta–stânga, care constă în trecea anormală a unei cantităţi de sânge neoxigenat din cavităţile drepte în cele stângi şi se notează cu „x";
- bidirecţional, care constă în trecerea în ambele sensuri a sângelui, stânga-dreapta şi dreapta-stânga, simultan la nivelul unei cavităţi, demonstrând în general o hipertensiune pulmonară majoră.

Şuntul stânga-dreapta duce din punct de vedere hemodinamic la suprasolicitarea de volum cu creşterea debitului sanguin pulmonar. Creşterea debitului sanguin pulmonar poate determina în timp creşterea rezistenţelor pulmonare consecutiv cu creşterea presiunii sistolice din artera pulmonară şi apariţia hipertensiunii pulmonare secundare.

Hipertensiunea pulmonară prin creşterea debitului pulmonar apare la vârstă mică, când şuntul este mare şi este situat la nivel ventricular sau pulmonar (frecvent fereastra aorto-pulmonară).

Şuntul stânga-dreapta este depistat prin compararea oximetriei probelor de sânge recoltat; în funcţie de cavitatea unde are loc creşterea oximetriei, se consideră că există o comunicare anormală, după cum urmează:

- la nivelul venei cave superioare – drenajul venos pulmonar aberant parţial sau total;
- la nivelul atriului drept – drenaj venos pulmonar aberant sau defect septal interatrial notat y';
- la nivelul ventriculului drept (defectul septal interventricular) notat y'';
- la nivelul arterei pulmonare (persistenţa de canal arterial sau fereastra aorto-pulmonară) notat y'''.

Este considerată semnificativă diferenţa oximetrică între două cavităţi succesive, dacă depăşeşte 10% pentru atriul drept, 7% pentru ventriculul drept şi 5% pentru artera pulmonară.

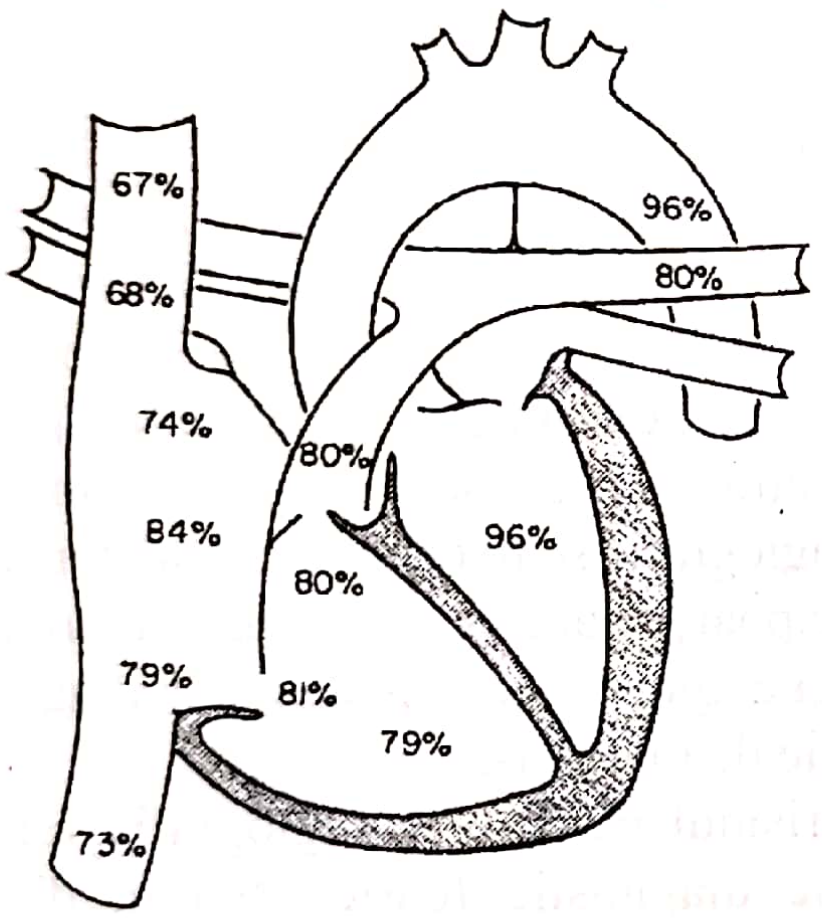

Fig. 12.4. Reprezentare schematică a oximetriilor la un pacient cu un defect septal interatrial mic-moderat.

Şuntul dreapta-stânga se manifestă prin desaturarea cavităţilor stângi la un anumit nivel, saturaţia scăzând sub 93%:

- la nivelul atriului stâng în cadrul maladiilor congenitale complexe (atrezie de tricuspidă, tetralogie Fallot, transpoziţie de mari vase cu defect septal interatrial) notat x';
- la nivelul ventriculului stâng în tractul de ejecţie în defectul septal interventricular, notat x'';
- la nivelul aortei (defect septal interventricular, tetralogie Fallot) notat x'';

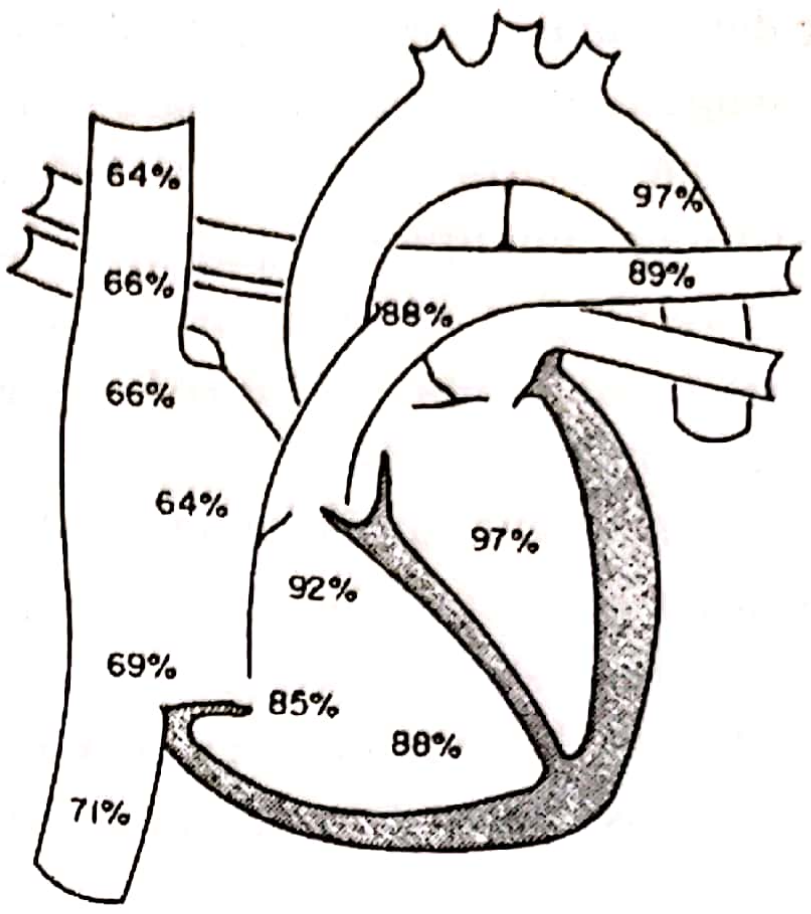

Fig. 12.5. Reprezentare schematică a oximetriilor la un pacient cu defect septal interventricular mare.

- la nivelul aortei descendente în canalul arterial permeabil cu sindrom Eisenmenger.

Trebuie avut în vedere că nu orice copil cianotic are o maladie cardiacă, deoarece există şi cianoza periferică sau cianoza centrală noncardiacă.

Debitul cardiac

Se măsoară debitul circulaţiei pulmonare (Qp), debitul circulaţiei sistemice (Qs) şi eventual debitul de şunt dreapta-stânga (Qx) sau stânga-dreapta (Qy).

Metoda cea mai exactă de determinare a debitului cardiac se bazează pe principiul Fick:

$$Q = \frac{V_{O_2}}{C_{O_2}A - C_{O_2}V}$$

în care la numărător este consumul de oxigen, iar la numitor diferenţa arterio-venoasă în oxigen a sângelui care intră şi iese din organism.

La pacienţii fără şunturi intracardiace, debitul pulmonar este egal cu cel aortic.

La pacienţii cu şunt stânga-dreapta, debitul pulmonar este mai mare decât cel sistemic, datorită trecerii sângelui oxigenat din cavităţile stângi în cele drepte.

La pacienţii cu şunt dreapta-stânga, debitul pulmonar este mai mic decât cel sistemic, datorită încărcării de volum a circulaţiei sistemice cu sânge neoxigenat.

Rezistenţa vasculară

Forţa de frecare cu care peretele vascular se opune la trecerea fluxului sanguin este denumită rezistenţă vasculară.

Ea este determinată de mai mulţi factori: regimul de curgere a sângelui în condiţii laminare sau de turbulenţă, elasticitatea marilor artere, viteza de creştere a presiunii sistolice, amplitudinea pulsului, dar cel mai important factor rămâne frecarea dintre sânge şi pereţii vaselor, frecare direct proporţională cu gradul de îngustare a lumenului vascular.

Nivelul cel mai important din punctul de vedere al rezistenţei este arteriola care are un diametru mult mai mic decât arterele elastice.

La nivelul arteriolei se produc cele mai mari variaţii ale rezistenţei vasculare, datorită capacităţii de a-şi modifica lumenul în raport cu vasomotricitatea.

Formula hemodinamică care corelează rezistenţa (R) cu debitul cardiac (Q) şi cu presiunea (P) este:

$$R = \frac{P}{Q}$$

Rezistenţele vasculare se dimensionează în unităţi energetice CGS de din·s·cm cu formula:

$$R\ (\text{din} \cdot \text{s} \cdot \text{cm}^{-5}) = \frac{P\ (\text{mm Hg})}{\dot{Q}(\text{ml s}^{-1})} \cdot 1332$$

în care 1,332 este factorul de corelaţie.

Având în vedere că rezistenţele vasculare cresc şi scad în mod normal pentru a contrabalansa variaţiile debitului sanguin, creşterile pot fi fiziologice sau patologice, determinate de un debit pulmonar crescut.

În practică cele mai importante rezistenţe pulmonare sunt: rezistenţele sistemice totale (RtAo), rezistenţele pulmonare totale (Rtp), rezistenţele arteriolare pulmonare (Rap) şi rezistenţele capilare (Rcp).

Mai jos sunt prezentate formulele lor de calcul:

$$\text{RtAo}\ (\text{din} \cdot \text{s} \cdot \text{cm}^{-5}) = \frac{\overline{\text{PAo}}\ (\text{mm Hg})}{\dot{\text{Q}}\text{Ao}(\text{ml s}^{-1})} \cdot 1332$$

$$\text{RtP}\ (\text{din} \cdot \text{s} \cdot \text{cm}^{-5}) = \frac{\overline{\text{PAP}}\ (\text{mm Hg})}{\dot{\text{Q}}\text{AP}(\text{ml s}^{-1})} \cdot 1332$$

$$\text{RaP}\ (\text{din} \cdot \text{s} \cdot \text{cm}^{-5}) = \frac{\overline{\text{PAP}}\text{–PcP}\ (\text{mm Hg})}{\dot{\text{Q}}\text{AP}(\text{ml s}^{-1})} \cdot 1332$$

$$\text{RcP}\ (\text{din} \cdot \text{s} \cdot \text{cm}^{-5}) = \frac{\overline{\text{PcP}}\ (\text{mm Hg})}{\dot{\text{Q}}\text{AP}(\text{ml s}^{-1})} \cdot 1332$$

Din valorile rezistenţelor pulmonare ne putem da seama de răsunetul hemodinamic pe care l-a avut un debit pulmonar crescut asupra patului vascular (hipertensiune pulmonară de debit).

Hipertensiunea pulmonară de debit este frecvent o hipertensiune minoră, deoarece patul vascular pulmonar se adaptează prin dilatare (scădere de rezistenţă) la debitul crescut.

Gradarea hipertensiunii pulmonare este importantă pentru conduita terapeutică ulterioară:

- valori normale sub 4 ui;
- HTP moderată 5-7 ui;
- HTP medie 8-10 ui;
- HTP severă peste 10 ui.

Orice intervencţie chirurgicală sau intervenţională în maladiile congenitale cardiace se realizează până la 8 ui, peste această valoare tratamentul corectiv fiind contraindicat.

Angiografia

Reprezintă injectarea unei cantităţi de substanţă de contrast într-o cavitate ca să se vizualizeze şi celelalte cavităţi cardiace.

Dacă se injectează substanţă de contrast în ventriculul drept, se vizualizează artera pulmonară, dar la levogramă se pot vizualiza şi cavităţile cordului stâng (util în special pentru nou-născuţi la care nu se poate injecta o cantitate mare de substanţă de contrast).

Prin angiografie se pot determina şunturile intracardiace şi se poate cuantifica mărimea şuntului.

Pe baza angiografiei se poate pune diagnosticul de transpoziţie de mari vase.

Cateterismul cardiac şi angiografia reprezintă o metodă de diagnostic foarte utilă în diagnosticul malformaţiilor congenitale cardiace şi, în ultimii ani, o eficientă metodă de tratament prin manevrele intervenţionale.

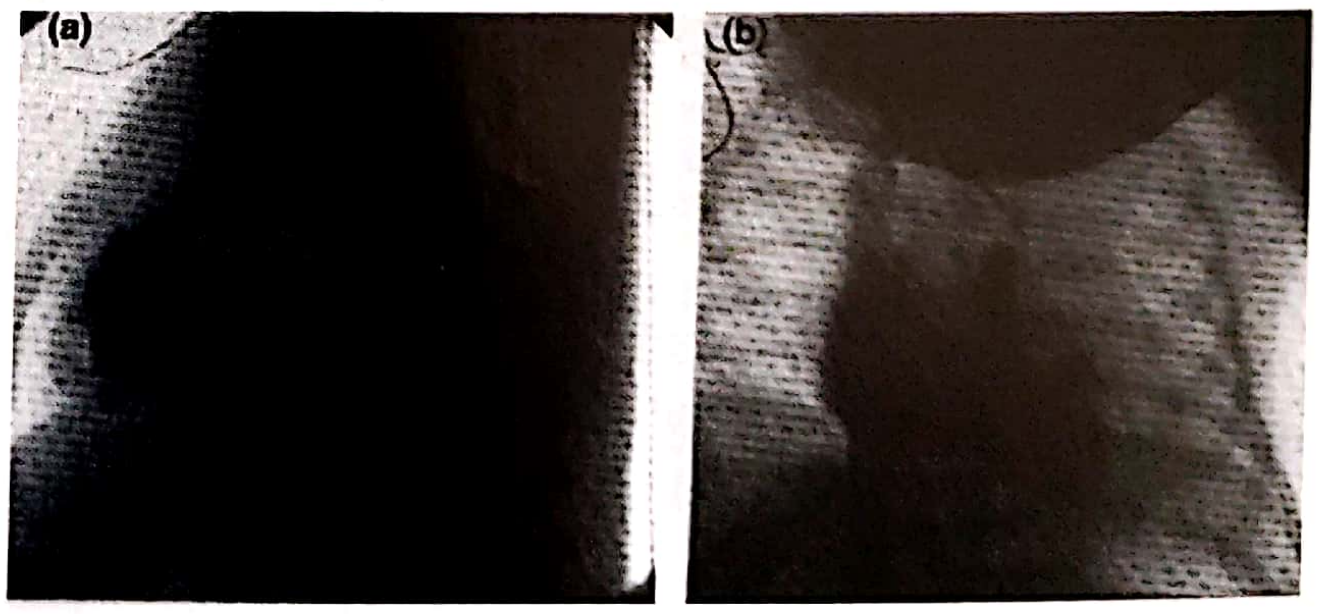

Fig. 12.6. Angiografie ventricul drept, care evidenţiază atrezie de pulmonară; infundibulul se termină „în deget de mănuşă".



Fig. 12.7. Aortografie, care evidenţiază coarctaţie de aortă istmică diafragmatică.

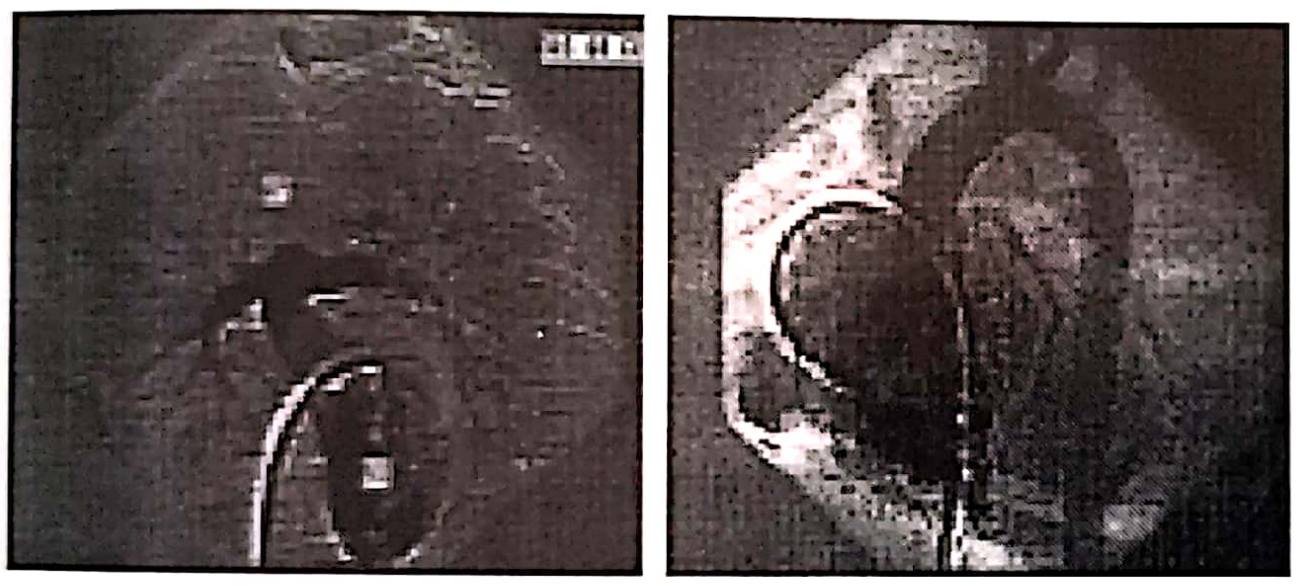

a) b)

Fig. 12.8. a) Injectare în ventriculul stâng, se opacifiază artera pulmonară; **b)** Injectare în ventriculul drept, se vizualizează aorta.

BIBLIOGRAFIE

1. **Braunwald,** *The Heart Disease*, W.B. Saunders Comp., London, 1988.
2. **Shibato H., Matzozoki T. şi colab.,** *Congenital heart disease in forty years of age and over*, „Jap. Circul. Journal", 1975, pp. 30-49.
3. **Durana G.,** *Cardiopathias congenital et al altura*, „Arch. Inst. Card.", Mexic, 1973.
4. **Hurst J. W.,** *The heart, arteries and veins*, McGraw-Hill Book Comp., 1978.
5. **Keith J.D., Rowe R.D., Vlad P.,** *Heart disease in infancy and childhood*, The Med. Mil. Comp., New York, 1988.
6. **Braunwald E.,** *The heart disease*, 1997, p. 987.
7. **Hoffman J.I.E.,** *Congenital heart disease*, „Ped. Clin. North Am.", 1990, pp. 37-45.
8. **Gherasim L.,** *Tratat de medicină internă*, vol. 1, partea a 2-a, *Bolile cardio-vasculare*, Bucureşti, Ed. Medicală, 1989.
9. **Geormaneanu M.,** *Pediatrie*, Bucureşti, Ed. Medicală, 1983.
10. **Braunwald E.,** *The heart disease*, 1992, pp. 1356-1421.
11. **Viciu E., Fotiade B. şi colab.,** *Modificari ECG şi fonocardiografice în stenozele aortice congenitale, valvulare şi subvalvulare*, „Med. Int.", 1971, p. 679.
12. **Gherasim L.,** *Tratat de medicină internă*, vol. 1, partea 1, *Bolile cardio-vasculare*, Bucureşti, Ed. Medicală, 1989.
13. **Pinte F.,** *Tratamentul intervenţional în malformaţiile cardiace congenitale la copii*, „Medicină modernă", nr. 5, 1997.
14. **Grossman W.,** *Cardiac catheterization, angiography and intervetion*, 1991, p. 654.
15. **McGridley W.,** *Cardiac catheterization, angiography and intervetion*, 1995, p. 511.
16. **James E., Grossman W.,** *Cardiac catheterization, angiography and intervetion*, 1997.
17. **Socoteanu I.,** *Tratat de patologie chirurgicală cardiovasculară*, Ed. Medicală, Bucureşti, 2007.
18. **Everett D.A., Lim D.S.,** *Illustrated Field Guide to Congenital Heart Disease and Repair*, Scientific Software Solutions, 2005.

DIAGNOSTICUL CT ŞI IRM AL CARDIOPATIILOR CONGENITALE

SECŢIUNEA II

CAPITOLUL 13

VLADIMIR ENE, GRAŢIAN MICLĂUŞ, MARIANA MĂRUŞTERI, HORIA PLEŞ

- **1. PARTEA GENERALĂ**
  - 1.1. Imagistica prin tomografia computerizată axială (CT)
  - 1.2. Imagistică prin rezonanţă magnetică
- **2. EXAMINAREA CT ŞI IRM A CORDULUI NORMAL**
- **3. EXAMINAREA CT ŞI IRM A MALADIILOR CONGENITALE CARDIACE**
  - 3.1. Situsul cardiac şi modificările sale
  - 3.2. Malformaţiile congenitale ale pericardului
    - 3.2.1. Chistul pericardic
    - 3.2.2. Absenţa congenitală a pericardului
  - 3.3. Anomaliile congenitale ale arcului aortic
  - 3.4. Coarctaţia de aortă
  - 3.5. Canalul arterial persistent
  - 3.6. Malformaţii ale aparatului valvular aortic
  - 3.7. Malformaţii ale aparatului valvular tricuspidian
    - 3.7.1. Atrezia de tricuspidă
    - 3.7.2. Boala Ebstein
  - 3.8. Stenoza valvulară pulmonară
  - 3.9. Malformaţiile arterelor pulmonare
  - 3.10. Defectul septal interatrial
  - 3.11. Defectul septal interventricular
  - 3.12. Drenajul venos pulmonar aberant
  - 3.13. Drenajul venos sistemic aberant
  - 3.14. Trunchiul arterial comun
  - 3.15. Tetralogia Fallot
  - 3.16. Atrezia pulmonară cu sept ventricular intact
  - 3.17. Anomaliile de conectare arterio-ventriculare
    - 3.17.1. Dublă cale de ieşire din ventriculul drept
    - 3.17.2. Transpoziţia de mari vase
  - 3.18. Ventriculul unic
  - 3.19. Cordul operat
- **4. CT MULTISLICE ÎN EVALUAREA PACIENŢILOR CU BOLI CONGENITALE CARDIACE**
  - 4.1. Principii ale tomografiei computerizate
  - 4.2. Consideraţii speciale privind explorarea imagistică a cordului
  - 4.3. Consideraţii privind explorarea cordului la pacienţi cu boli congenitale cardiace

BIBLIOGRAFIE

Redactare medicală: Ion Socoteanu, Iulia Cristina Frînculescu, Marius Frînculescu

1. PARTEA GENERALĂ

Complexitatea informaţiilor morfo-funcţionale furnizate de metodele imagistice moderne permite un diagnostic corect şi complet al maladiilor cardiace congenitale (MCC), precum şi o urmărire eficientă a evoluţiei acestor boli atât pre-, cât şi postoperator.

Clinicianul cardiolog sau chirurg cardio-vascular are la dispoziţie în prezent, pe lângă metodele imagistice de bază (clasice) reprezentate de radiologia standard, ecocardiografia sau medicina nucleară, şi metodele imagistice intrate în ultimii 30 de ani în arsenalul de investigaţie, ca tomografia computerizată axială (CT) şi imagistica prin rezonanţă magnetică (IRM).

Utilizarea eficientă a acestor metode presupune elaborarea unui algoritm de investigaţie imagistică care să permită stabilirea diagnosticului exact, cât mai rapid şi cât mai ieftin.

Algoritmul va trebui să reducă cât mai mult necesitatea utilizării numai în scop de diagnostic a cateterismului cardiac, invazivitatea acestuia justificând utilizarea lui doar în cazul efectuării unor manevre terapeutice.

Introducerea şi utilizarea pe scară largă a tehnicii de calcul în diagnosticul imagistic a schimbat radical modul în care acest diagnostic este integrat în raţionamentul clinic de elaborare a diagnosticului final şi de stabilire a conduitei terapeutice adecvate.

Dacă în trecut radiologia standard furniza o imagine statică pe un suport static al unui singur moment, astăzi metodele imagistice moderne furnizează imagini obţinute în dinamică ce permit studiul diferitelor momente funcţionale cuantificabile în timp.

Numărul mare de imagini (de ordinul sutelor) obţinute în cursul unei singure investigaţii necesită, în cazul metodelor imagistice moderne, utilizarea unor substrate informatice pentru o analiză rapidă a tuturor imaginilor obţinute.

Astfel, programele folosite de calculatoarele complexe, cu care sunt echipate aparatele utilizate în imagistica modernă, permit achiziţia rapidă de date, reconstrucţii tridimensionale sau în diferite planuri ale unor structuri şi organe, stocarea imaginilor, precum şi programe dedicate care pot ajuta imagistul în stabilirea diagnosticului (**Fig. 13.1**).

Multitudinea de date obţinute şi complexitatea afecţiunilor ce pot fi diagnosticate imagistic în epoca modernă, mergând de la detalii morfologice infracentimetrice până la studii funcţionale de perfuzie, difuziune, velocitate şi de calcul al volumelor de fluide circulante în vase sau cavităţile cardiace, au impus, prin volumul de cunoştinţe necesar, reorientarea modalităţilor de formare a specialiştilor în imagistică.

Centrele de învăţământ şi cercetare imagistică avansate adoptă şi promovează din ce în ce mai susţinut trecerea de la pregătirea specialiştilor utilizând programe de instruire generală imagistică cuprinzând întreaga patologie, la programe de instruire specializată pe imagistică în subdomenii de patologie ca de exemplu: patologia de organ, patologia unei vârste, a unei afecţiuni cu manifestări plurisistemice sau specialişti în imagistică intervenţională.

A devenit foarte clar că, numai prin învăţământul imagistic specializat încă din primii ani de rezidenţiat, pot fi acumulate toate cunoştinţele necesare utilizării informaţiei diagnostice furnizate de metodele imagistice din domeniul respectiv.

Acest gen de specializare permite în acelaşi timp integrarea specialistului imagist în echipele multidisciplinare care stabilesc în medicina modernă diagnosticul în domeniul de patologie respectiv.

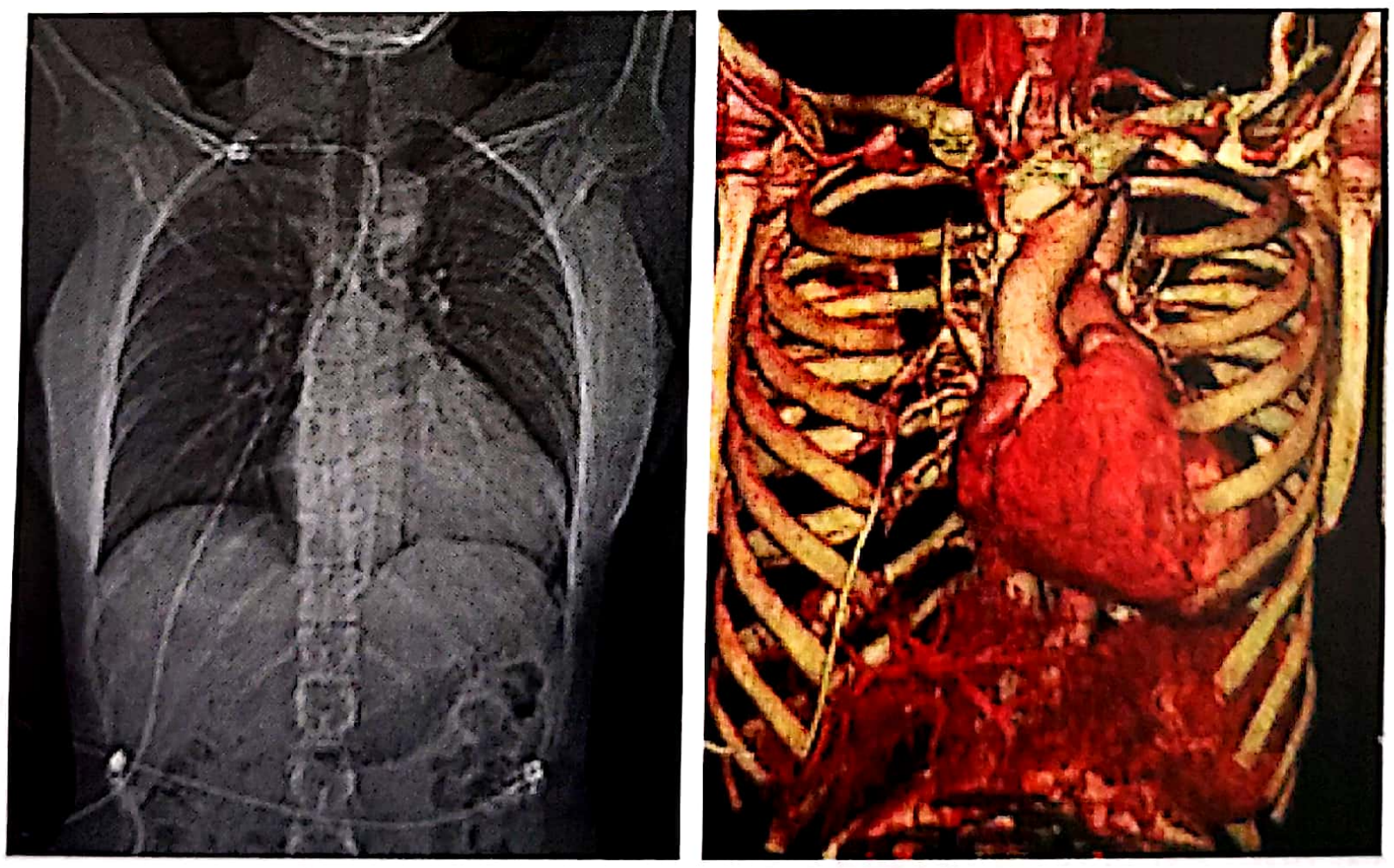
A. B.

Fig. 13.1. Cord normal. **A.** = radiografie toracică standard digitală în proiecţie planară; **B.** = imaginea de reconstrucţie CT tridimensională a aceluiaşi pacient ne relevă anatomia complexă şi relaţiile spaţiale dintre organe (după **[1]**).

În acest context, investigaţia imagistică a MCC presupune o colaborare strânsă între clinician şi imagist în sensul în care clinicianul va furniza toate datele clinice şi de evoluţie ale bolii care impun investigaţia imagistică, iar imagistul va aprecia care dintre metode sau care asociere de metode şi în ce ordine poate sau pot furniza maximum de informaţii diagnostice pentru fiecare caz în parte.

Această colaborare este absolut necesară şi după efectuarea tehnică a examinării imagistice, în momentul analizei materialului iconografic obţinut şi al redactării rezultatelor.

În condiţiile volumului foarte mare de informaţii oferit de metodele imagistice moderne, numai colaborarea directă dintre imagist şi clinician permite ca întrega varietate de modificări morfo-funcţionale, identificată de imagist în cursul investigaţiei, să poată fi ierarhizate şi implementate în diagnosticul final numai în măsura în care sunt determinante pentru stabilirea tratamentului adecvat şi urmărirea evoluţiei bolii.

MCC sunt diagnosticate ecocardiografic sau radiologic standard în proporţie de 70-80 % dintre cazuri încă de la naştere sau în primul an de viaţă, în special în cazurile care sunt simptomatice.

Indicaţiile de investigare imagistică a MCC prin MSCT (multislice CT) sau IRM sunt în marea lor majoritate stabilite pentru pacienţii tineri sau adulţi în situaţiile clinice în care evoluţia bolii impune o intervenţie chirurgicală, urmărirea postoperatorie sau schimbare tratamentului.

Frecvenţa acestor indicaţii de investigare a crescut mult în ultimul timp datorită creşterii numărului adulţilor cu MCC. De exemplu, în Anglia copii cu MCC se nasc cam unu la 145 de naşteri. Dacă în 1950 numai 20% dintre cei cu MCC ajungeau la vârsta adultă, acum ajung aproape 80%. În prezent trăiesc 150 000 de adulţi cu MCC în Anglia şi se aşteaptă ca numărul lor să crească cu 20% până în 2010 **[2]**.

Sugarii sau copiii de vârste mici sunt mai rar supuşi acestor investigaţii imagistice moderne complexe, din cel puţin două motive:

– marea majoritate a MCC sunt diagnosticate complet ecocardiografic de la naştere sau chiar prenatal (în 30% până la 60% dintre cazuri practicându-se ecocardiografia transvaginală între săptămâna 18 şi 22). O lungă perioadă din evoluţia bolii poate fi monitorizată imagistic numai prin ecocardiografie, la care se adaugă testele de electrofiziologie şi de oximetrie sanguină;

– invesigaţia sugarului şi a copilului mic prin MSCT şi IRM presupune condiţii speciale de investigare (colaborare cu pacientul, apnee prelungită etc.), manevre complicate de sedare (mergând până la anestezie generală), injectarea unor substanţe de contrast, personal specializat, doze destul de mari de iradiere (în cazul MSCT şi medicină nucleară) şi, nu în ultimul rând, costuri ridicate.

1.1. Imagistica prin tomografia computerizată axială (CT)

După descoperirea razelor X de către W.C. Roentgen, tomografia computerizată axială (CT) a reprezentat a doua mare revoluţie în diagnosticul imagistic.

Principiul metodei şi primele studii clinice au fost publicate la sfârşitul deceniului 6 al secolului trecut.

Utilizarea curentă a metodei în practica clinică s-a impus după 1970, în 1979 inginerul englez Sir Godfrey N. Hounsfield primind Premiul Nobel pentru descoperirea algoritmului matematic de reconstrucţie care stă la baza obţinerii imaginilor în CT.

CT a avut un mare impact clinic încă de la începutul utilizării ei în diagnosticul imagistic, pentru că reuşea să surmonteze două dintre cele mai mari handicapuri ale radiologiei clasice:

- efectul de sumaţie, în plan, a structurilor normale şi patologice existente în regiunea anatomică investigată pentru obţinerea radiografiei;
- imposibilitatea diferenţierii structurilor cu densităţi apropiate aflate în acelaşi plan.

Dacă în radiologia clasică complexitatea tridimensională a corpului uman este redusă prin suprapunere la un plan (incidenţă) sau două, în CT imaginile transversale obţinute oferă etalarea tuturor structurilor dintr-un singur plan, fără a se suprapune, şi permite aprecierea raporturilor dintre structuri într-o regiune de interes a corpului uman. Prin obţinerea a numeroase secţiuni transversale succesive, se investighează toată regiunea de interes.

Diferenţa dintre CT şi tomografia standard cu raze X este reprezentată de faptul că în CT se obţine o secţiune transversală de grosime bine definită, la un anumit nivel, secţiune pe care structurile anatomice contigue sunt perfect diferenţiabile, diferenţiere imposibilă pe tomografia standard datorită ştergerii contururilor.

Pentru examinarea CT, pacientul este aşezat pe masa de examinare în decubit dorsal, avansând prin mişcarea de translaţie a mesei în interiorul spaţiului (*gantry*) în jurul căreia se mişcă circular tubul de raze X solidar cu o placă de detectori fotosensibili.

Placa de fotodetectori se găseşte, ca poziţie, permanent în partea opusă tubului de raze X în comparaţie cu zona anatomică de investigat a pacientului (**Fig. 13.2**).

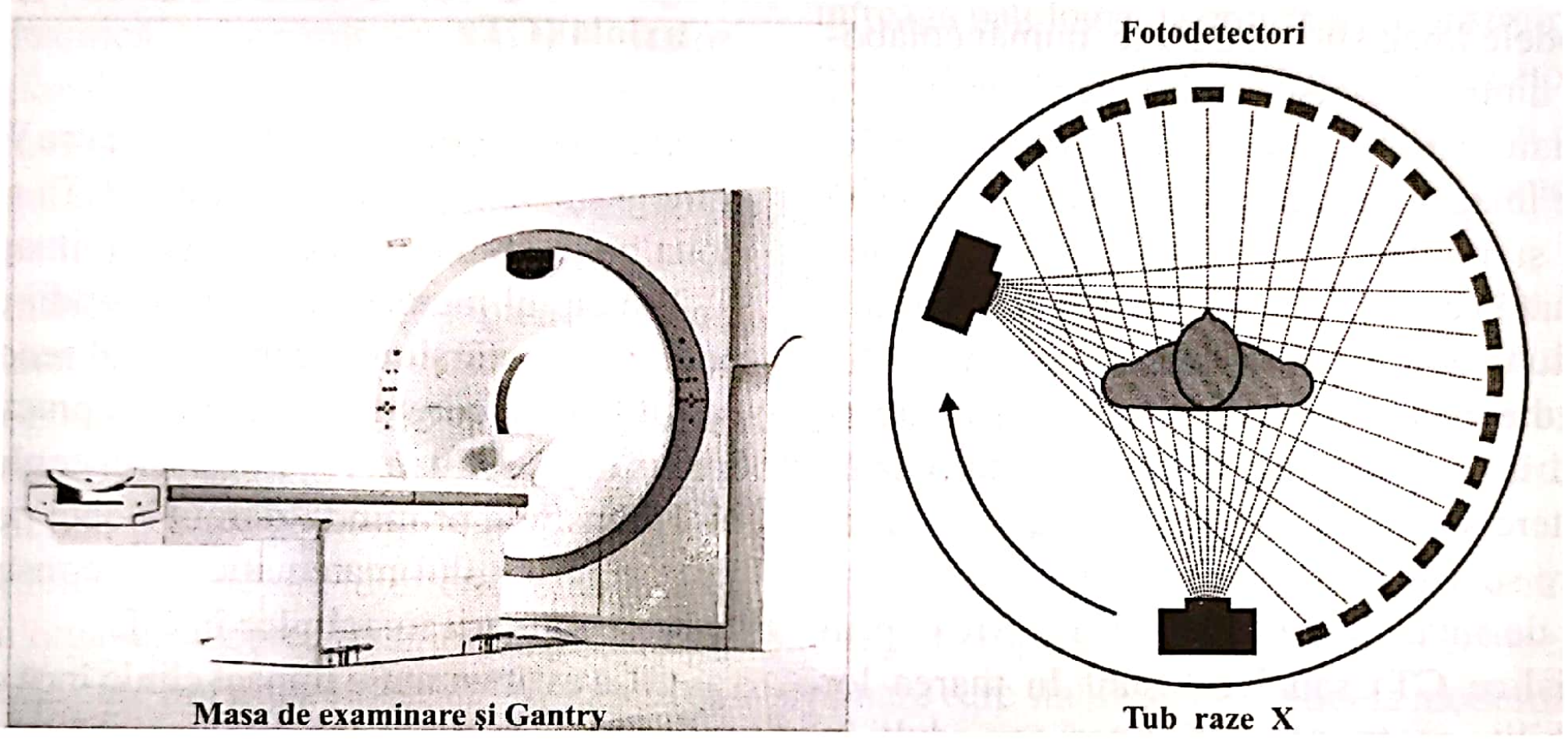

Fig. 13.2. (după [3]).

În timpul examinării, tubul efectuează o mişcare de rotaţie în jurul regiunii anatomice de investigat, emiţând continuu radiaţii Roentgen. Radiaţiile traversează zona antomică de investigat, fiind absorbite de ţesuturi în mod diferit în funcţie de densitatea acestora, radiaţia restantă impresionând ulterior placa de fotodetectori.

La nivelul fotodetectorilor, energia fotonilor din radiaţia Roentgen restantă generează un efect de scintilaţie (descărcare) care este ulterior transformat într-un microcurent electric. Valorile acestor microcurenţi proveniţi de la toţi detectorii plăcii reprezintă informaţia analogă furnizată calculatorului care o transformă în informaţie digitală şi reconstruieşte, conform unui algoritm, o imagine.

Imaginea digitală conţine pixeli cu multiple tente de gri, echivalente ca intensitate cu media densităţilor structurilor din unitatea de volum (voxel) aferentă suprafeţei pixelului, unitate rezultată prin înmulţirea suprafeţei pixelului cu grosimea secţiunii transversale efectuată (**Fig. 13.3**).

Tehnologia de obţinere a imaginilor în CT a evoluat în timp, de la achiziţia unei secţiuni transversale prin rotirea tubului în jurul zonei anatomice de investigat, urmată de reconstrucţia imaginii şi mişcarea mesei pentru obţinerea imaginii următorului plan transversal (caracteristică primei generaţii de aparate), la următoarea generaţie de aparate numite „SPIRAL".

Denumirea este generată de o tehnologie îmbunătăţită de obţinere a imaginilor, tehnologie care permite emisia continuă de raze X, în timp ce tubul se roteşte în jurul pacientului, iar masa avansează permanent, permiţând astfel baleerea unei suprafeţe corporale mari în câteva secunde de apnee.

Ultima generaţie de aparate CT (denumite MULTI-SLICE-CT, respectiv MSCT) utilizează tuburi de raze X, cu o tehnologie specială de fabricaţie, care emit un

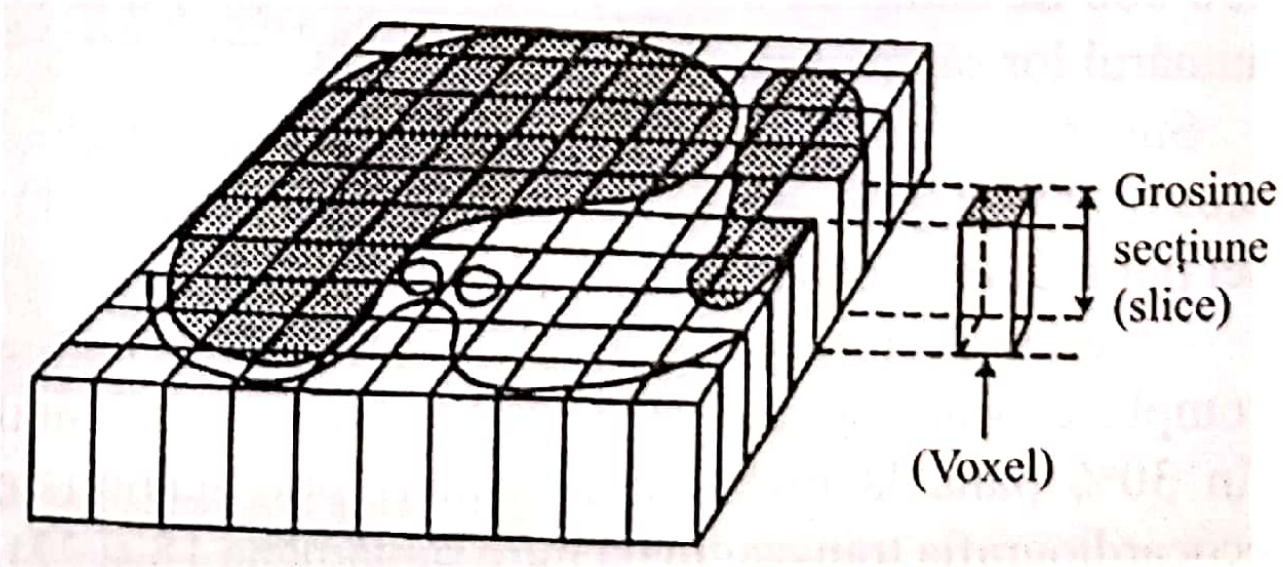

Fig. 13.3. (după [4]).

fasciol multisegmentat, în așa fel încât achiziția spirală generează reconstrucția simultană a mai multor secțiuni transversale în același timp (**Fig. 13.4**).

Evoluția tehnologiei aparatelor CT a permis ca timpul de achiziție a imaginilor obținute într-o regiune anatomică să scadă de la 5-10 sec. la sub 1 sec., iar grosimea secțiunilor obținute la o singură achiziție – de la 10 mm la sub 0,5 mm.

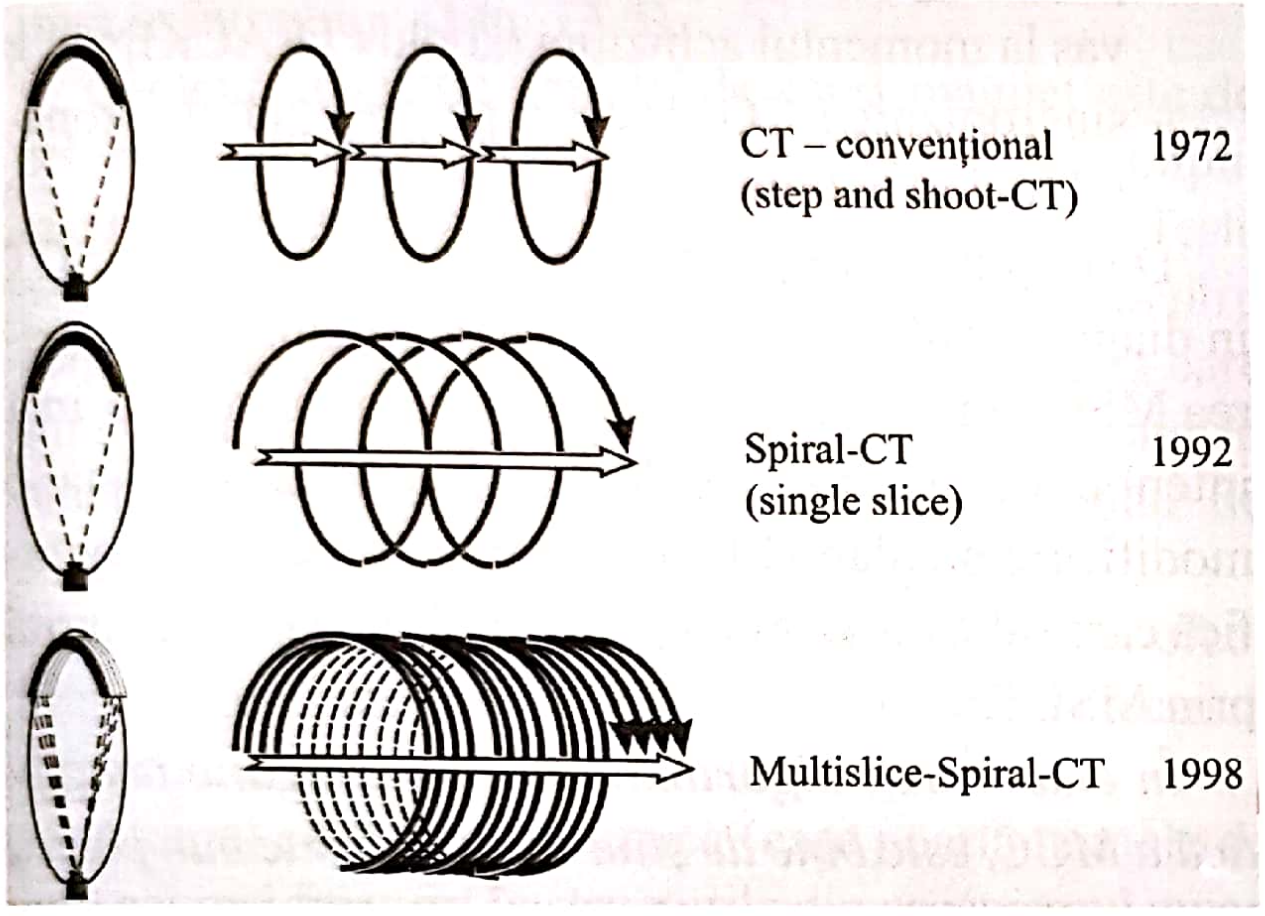

Fig. 13.4. (după **[3]**).

Timpul scurt de examinare și capacitatea tuburilor de raze X de a emite continuu zeci de secunde fără să se supraîncălzească au permis investigarea, cu aparatele noi, a unor suprafețe întinse ale corpului în intervalul de numai 10-20 sec, ajungându-se chiar la investigații practic ale întregului corp (WHOLE-BODY), în timpul unei singure achiziții.

Handicapul major al aparatelor de ultimă generație (care ajung să emită un fascicol cu 2, 4, 6, 8, 16, 32 sau chiar 64 de segmente) a rămas gradul de iradiere, dar rezoluția imaginilor obținute, timpii scurți de achiziție și existența unor programe care modulează automat gradul de iradiere în funcție de densitatea structurilor au limitat mult efectele nedorite.

În felul acesta MSCT a devenit o metodă imagistică cu care poate fi investigată patologia cordului și vaselor mari, chiar dacă aceste organe sunt animate de mișcări rapide. Sincronizarea achizițiilor cu înregistrarea ECG permite studiul structurilor cardiace și al vaselor mari surprinse în diferite momente ale revoluției cardiace, fără ca interpretarea imaginilor să sufere datorită artefactelor de mișcare.

Computerele performante cu care sunt dotate instalațiile MSCT au programe de prelucrare și reconstrucție tridimensională a imaginii, ce permit obținerea unor informații suplimentare referitoare la caracteristicile morfologice sau funcționale ce sunt mai greu evidențiabile pe secțiunile planare.

Prin reconstrucția imaginilor, după multiple algoritme de reconstrucție, se pot obține:

SHADED-SURFACE DISPLAYS (SURFACE RENDERING RECONSTRUCTION – SRR): reconstruiește suprafața unui volum ales din imagini (foarte bun pentru reconstrucția imaginii vaselor în malformațiile arterio-venoase pulmonare);

MAXIMUM INTENSITY PROJECTIONS (MIP): reconstrucția în spațiu a unor structuri cu densitate mult diferită de a structurilor din jur (de ex. vasele cu contrast, calcificări, stenturi etc.);

MINIMUM INTENSITY PROJECTION (MINIP): reconstrucția în spațiu a structurilor cu densitate mult mai mică decât a celor din jur (arii greu viziualizabile de emfizem pulmonar) **[5]**.

Utilizarea obligatorie a produșilor de contrast iodați, nonionici, injectabili, în cursul examinării MSCT pentru diagnosticul MCC, presupune precauții la pacienții cu teren alergic cunoscut sau alergii dovedite la produșii iodați.

La sistemele moderne prevăzute cu tuburi ce emit un număr de slice-uri mai mic sau egal cu 4, cu grosimea efectivă de slice de 1,25 mm, timpul de scanare a toracelui este sub 7 sec.

La aparatele cu 16 slice-uri sau 32 slice-uri, timpul de achiziție este atât de scurt, încât se poate achiziționa în respirație liberă (fără apnee).

Viteza mai mare de rotație a tubului de raze X atenuează artefactul generat de mișcarea cardiacă în achizițiile nesinconizate ECG.

Pentru evitarea artefactelor de mișcare a vaselor mici și a celor de lângă cord, datorită pulsației acestora, se poate utiliza sincronizarea (gating-ul) cu ECG, dar se crește timpul de achiziție la 30 sec. (în funcție de ritmul cardiac și de mărimea cordului care trebuie evaluat).

Combinarea vitezei mai mari de rotație a tubului de raze X cu achiziția sincronizată ECG și cu tehncile speciale de reconstrucţie permite obţinerea unor imagini neafectate aproape deloc de mişcarea cordului în timpul sistolei sau diastolei.

Imaginile obţinute sincron cu ECG permit şi calculul volumelor cardiace şi al fracţiilor de ejecţie.

De exemplu, în cazul CT cu 4 slice, cele 4 raze emise simultan pot fi folosite pentru a furniza maximum de rezoluţie spaţială.

Datele furnizate de detectori pot fi combinate în sensul scăderii rezoluţiei spaţiale, dar crescând volumul de ţesut scanat pe unitatea de timp.

În acest fel, combinând informaţiile de la cele 4 sisteme de expunere şi dublând viteza de rotaţie (faţă de viteza CT spirale clasice), viteza de scanare creşte de 8 ori faţă de viteza de scanare în CT spiral clasic.

Aceste îmbunătăţiri în achiziţie pot fi utilizate pentru a creşte volumul scanat (ca în angiografia CT) sau la scanarea aceluiaşi volum utilizând secţiuni mai subţiri.

Utilizarea secţiunilor subţiri înlătură efectul de volum parţial (artefact) şi permite vizualizarea vaselor mici **[6]**.

Obţinerea tuturor acestor performanţe în investigarea MCC prin MSCT presupune însă şi un impediment reprezentat de iradiere. Acesta va trebui să fie luat în calcul mai ales când investigaţia se practică pacienţilor cu vârste mici.

Într-un studiu de vizualizare a restenozării stenturilor la copii (vârstă medie 2,9 ani) utilizând 8 slice MSCT, doza medie de iradiere a fost de *1,8 mSv*.

Într-un alt studiu în care s-a utilizat pentru diagnostic cateterismul cardiac (vârsta medie 2 ani), doza medie de iradiere aplicată a fost de *4,6 mSv* **[7]**.

MSCT este util în diagnosticul următoarelor MCC:

- cele cu şunturi intracardiace;
- cele care reprezintă anomalii vasculare (aortă, pulmonară, coronară);
- identifică toate structurile (Ao, VD, AP, venele pulmonare).

MSCT are timp de achiziţie mai mic chiar decât eco (timp redus de sedare a copiilor) şi permite vizualizarea eventualelor patologii traheo-bronşice asociate cu MCC prin investigarea mai bună a căilor aeriene cu ajutorul reconstrucţiilor 3D **[2]**.

Parametrii obişnuiţi ai unei investigaţii cu MSCT de 16 sau 64 cuprind:

- grosimea secţiunii de 1-2 mm;
- injectare în bolus de contrast iodat nonionic 50-125 ml concentraţie 350 mg iod/ml cu presiune de injectare 4ml/sec (când se studiază coronarele se asociază un bolus de 50 ml ser fiziologic pentru „împingerea" coloanei de contrast);
- ghidare automată a momentului injectării în funcţie de momentul optim al revoluţiei cardiace prin atingerea concentraţiei maxime de contrast în vas la momentul achiziţiei („bolus TRACKING");
- sincronizare ECG (necesar pentru studiul coronarelor şi al patologiei valvelor) **[2]**.

De reţinut că, deşi informaţiile obţinute prin MSCT în diagnosticul MCC sunt foarte importante, examinarea MSCT nu poate fi statuată ca o examinare de primă intenţie în niciuna din MCC. Întodeauna există o modificare prealabilă ECG sau mai ales ecocardiografică care ridică o suspiciune ce ulterior poate fi lămurită prin MSCT.

În elaborarea algoritmului de investigaţie imagistică a MCC, este bine de ştiut că MSCT este bun pentru structurile mici care se mişcă, iar IRM este bun pentru structurile mari care se mişcă.

MSCT furnizează toate datele necesare măsurării volumelor ventriculare într-o singură apnee datorită timpului scurt de scan, ceea ce permite examinarea în perioada imediat preoperatorie chiar a pacienţilor cu stare generală precară.

Datele volumetrice achiziţionate cu MSCT conţin toate informaţiile funcţionale şi structurale ale inimii, referitoare în special la vasele coronariene şi la valvele cardiace, ca şi cele referitoare la dimensiunile camerelor cordului şi perfuziei miocardului.

Deficienţele MSCT sunt legate de gradul de iradiere şi de utilizarea substanţei de contrast iodate.

De asemenea, rămâne o problemă timpul lung de achiziţie al MSCT (126 +/- 30 ms) comparativ cu durata ciclului cardiac, în comparaţie cu timpul scurt din IRM (40-50 ms).

Timpul lung de achiziţie al MSCT poate duce la o substanţială supraestimare a volumului de la sfârşitul sistolei VD şi, de asemenea, poate duce la o subestimare a fracţiei de ejecţie a VD în comparaţie cu datele obţinute prin IRM.

1.2. Imagistică prin rezonanţă magnetică

IRM-ul este cea mai modernă metodă de investigaţie imagistică intrată în practica clinică în 1980, deşi principiul fizico-chimic este cunoscut încă din 1946.

Imaginile obţinute în IRM nu folosesc radiaţiile X, deci nu este o metodă iradiantă, şi se obţin prin plasarea pacientului în interiorul unui câmp magnetic generat de un voluminos magnet în interiorul căruia corpul uman intră în întregime (**Fig. 13.5**).

Câmpul magnetic generat de acest magnet este de cel puţin 60 000 de ori mai intens decât câmpul magnetic terestru, putând avea valori de la 0,2-0,5 Tesla pentru magneţii de putere mică, la 1-1,5 Tesla pentru magneţii de putere medie, pentru ca magneţii cu care sunt dotate cele mai moderne instalaţii utilizate în practica clinică să prezinte câmpuri cu intensitate de 3 Tesla.

Câmpurile magnetice ale aparatelor IRM au efect asupra tuturor atomilor care prezintă o sarcina electrică din structura organismului uman.

Atomul cu sarcină electrică (care poartă numele de ion) cel mai frecvent în structurile din organismul uman este ionul de hidrogen (încărcat pozitiv) care este denumit şi proton. Protonul prezintă, datorită sarcinii sale electrice, un câmp magnetic intrinsec, ca şi alţi ioni, cum ar fi cei de sodiu sau de fosfor.

În situaţia în care organismul nu se găseşte sub influenţa unui câmp magnetic exterior, protonii prezintă o orientare aleatorie a direcţiei propriilor micro-câmpuri magnetice.

În momentul introducerii corpului uman în interiorul magnetului instalaţiei IRM, direcţiile micro-câmpurilor magnetice (denumite şi *spini*) se orientează paralel cu direcţia câmpului magnetic mare generat de magnet (denumit Bo), direcţie care în cazul magneţilor celor mai multe instalaţii este în sensul axului longitudinal al corpului omului (axa Z de la picioare către cap) (**Fig. 13.6**).

Protonii prezintă la rândul lor o mişcare de rotaţie în jurul propriei axe numită *mişcare de procesie*, mişcare care are o frecvenţă cu atât mai mare cu cât intensitatea câmpului magnetic exterior este mai mare.

La o anumită valoare a intensităţii câmpului magnetic exterior, frecvenţa de procesie a protonilor are o valoare fixă şi se măsoara conform formulei LARMOR (fizicianul francez care a descris-o)

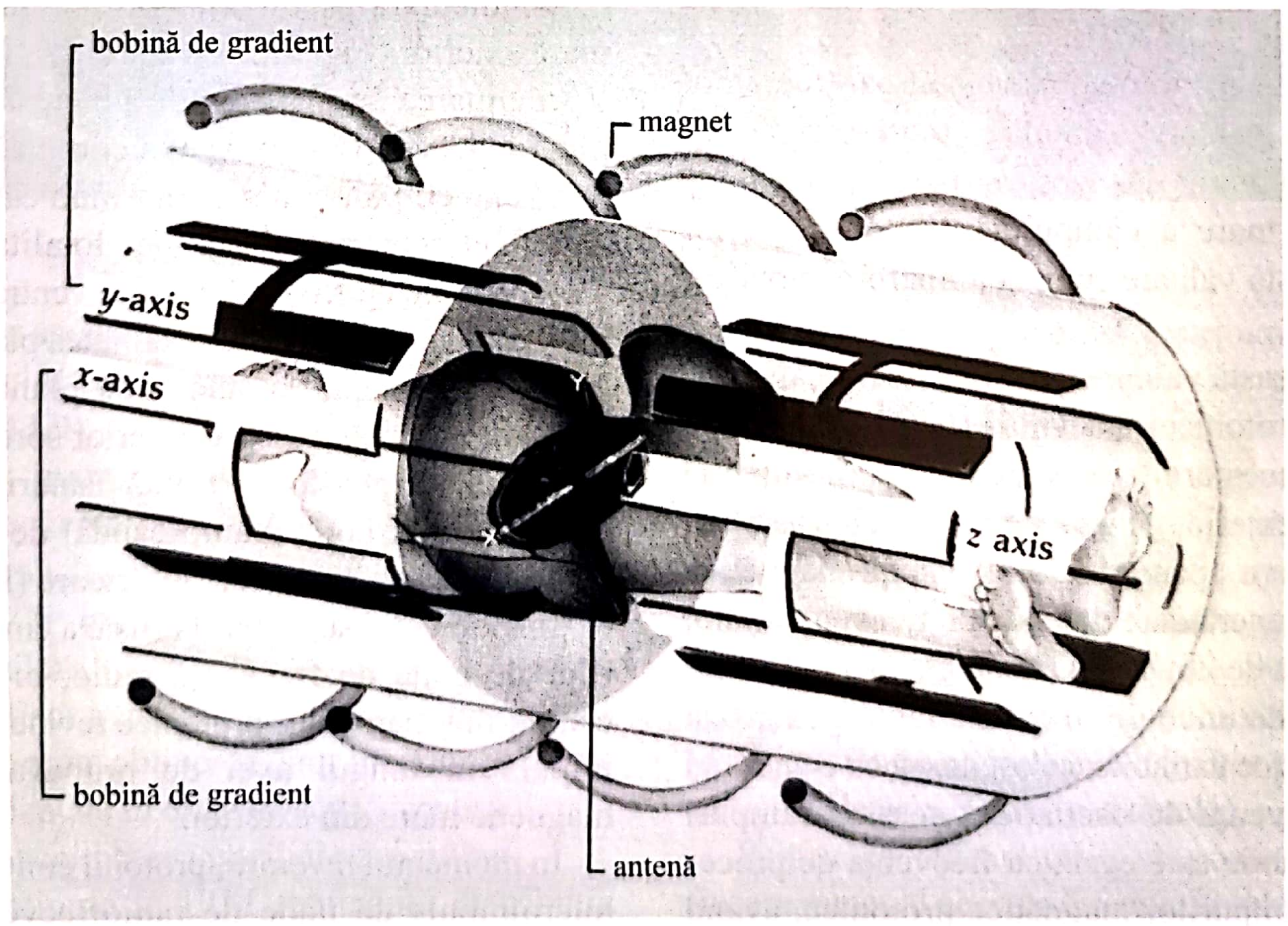

Fig. 13.5. (după [8]).

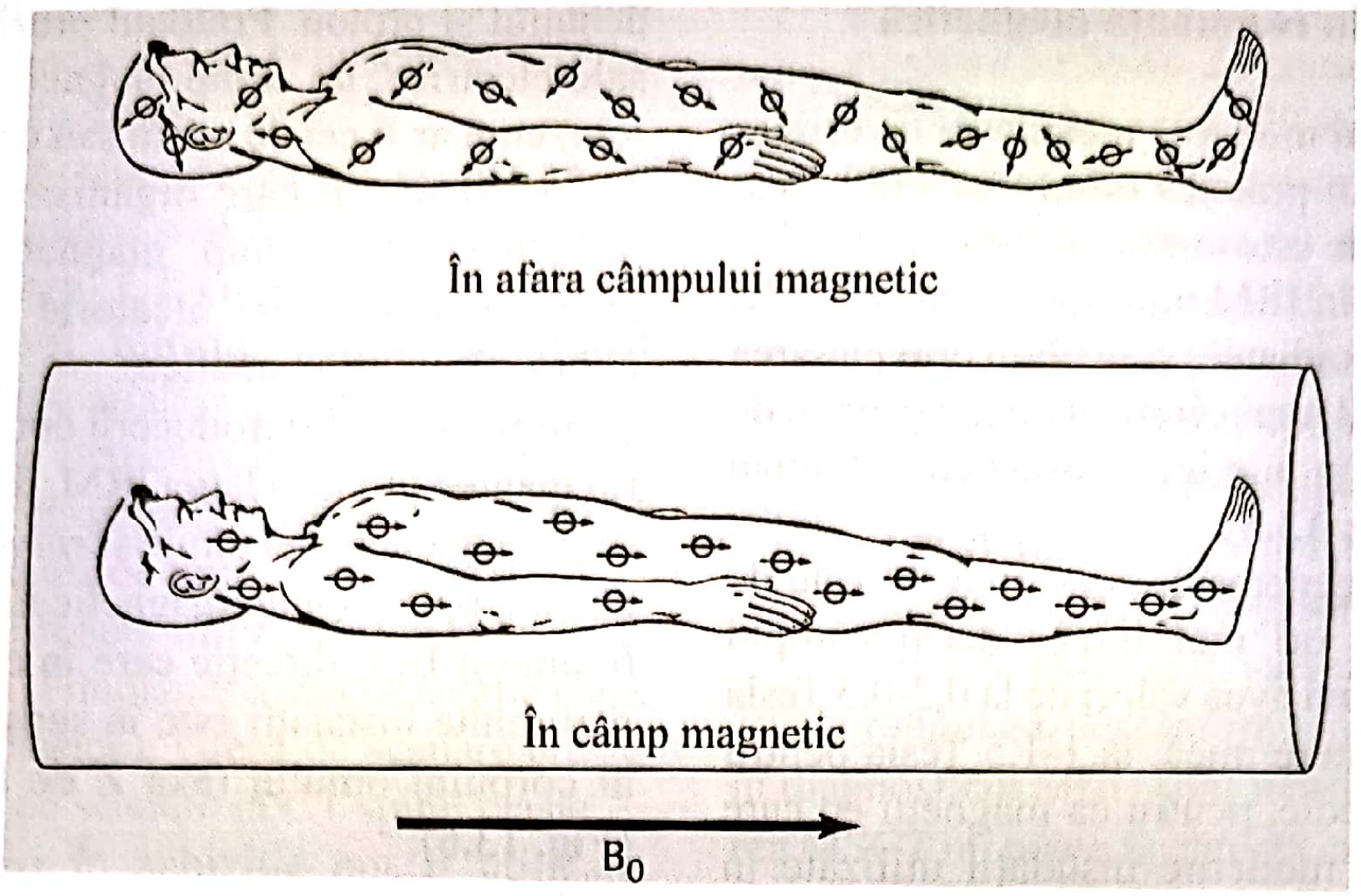

Fig. 13.6. (după [9]).

$$\omega_0 = \gamma \cdot Bo$$

unde frecvența de procesare a spinilor protonici (omega ω) este proporțională cu intensitatea câmpului magnetic exterior (Bo) şi depinde de constanta raportului geo-magnetic (gama γ).

Astfel, de exemplu, pentru un câmp magnetic exterior de intensitate de 1 T frecvența de procesie a protonilor este de 42,58 MHz.

Pentru a obține o informație imagistică a structurilor trebuie utilizată valoarea sumată a micro-câmpurilor magnetice a protonilor din aceste structuri.

Intensitatea mare a câmpului magnetic exterior anihilează această valoare sumată a micro-câmpurilor protonice.

Pentru ca această valoare sumată a micro-câmpurilor magnetice protonice să devină măsurabilă, direcția de orientare a acestora trebuie deviată de la direcția câmpului mare exterior generat de magnetul instalației. Pentru acest lucru aparatele de rezonanță magnetică sunt dotate cu generatoare de unde de frecvență radio, emise sub formă de impulsuri (bobine).

Impulsurile de unde de frecvență radio generează câmpuri magnetice variabile, ce oscilează cu o anumită frecvență. Frecvența de oscilație a acestor câmpuri magnetice variabile este egală cu frecvența de procesare a micro-câmpurilor magnetice protonice, având valoarea calculabilă prin formula LARMOR.

Prezentând aceeaşi frecvență de oscilație cu aceea a micro-câmpurilor magnetice protonice, impulsurile de unde de frecvență radio generează câmpuri magnetice variabile cu aceeaşi frecvență, care intră în *rezonanță (oscilează la fel)* cu frecvența de rotație a axei micro-câmpurilori magnetice protonice, permițând în felul acesta înclinarea direcției lor într-o direcție perpendiculară pe direcția Bo a câmpului magnetic mare exterior (**Fig. 13.7**).

Înclinarea se produce de obicei la 90° în planul transversal x/y format de axa coronală şi cea sagitală la nivelul corpului uman, ştiut fiind că:

- axul coronal cuprinde totalitatea planurilor paralele cu fruntea, dinspre ventral către dorsal;
- axul sagital cuprinde totalitatea planurilor paralele de la dreapta la stânga cu planul ce străpunge corpul uman dinspre anterior spre posterior;
- axul transversal reprezintă planuri paralele orizontale distribuite cranio-caudal de la extremitatea cefalică la membrele inferioare (**Fig. 13.8**).

În momentul suprimării bruşte a emisiunii impulsurilor de unde de frecvență radio, orientarea micro-câmpurilor magnetice protonice revine rapid la direcția inițială în lungul axei de propagare a câmpului magnetic mare din exterior.

În momentul revenirii, protonii emit la rândul lor un microimpuls de unde de radiofrecvență, impuls ce generează formarea unui microcurent în spirele unei

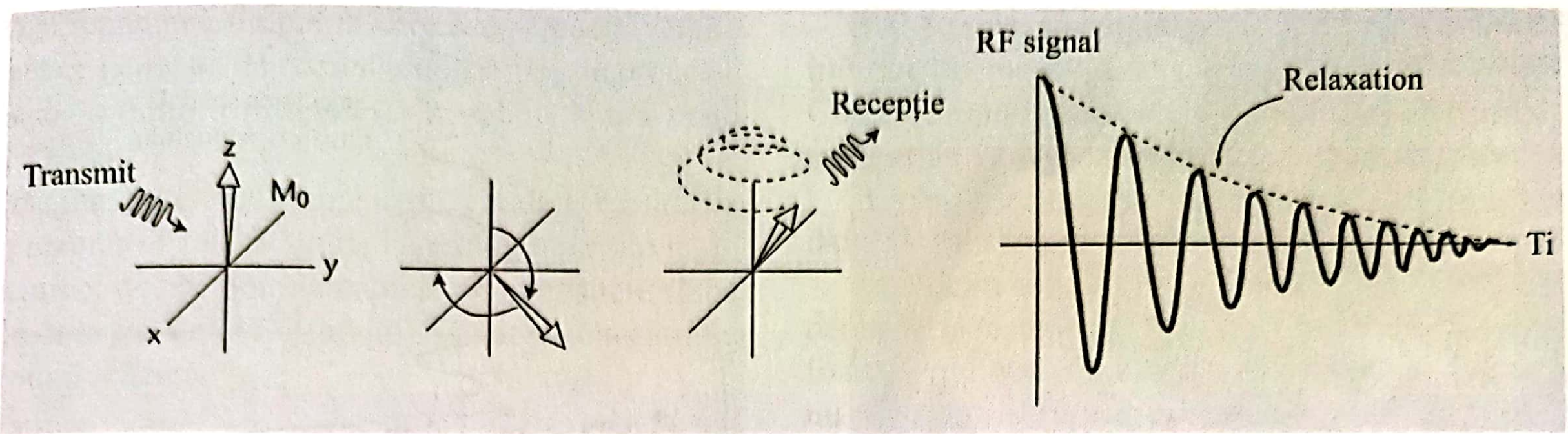

Fig. 13.7. (după [9]).

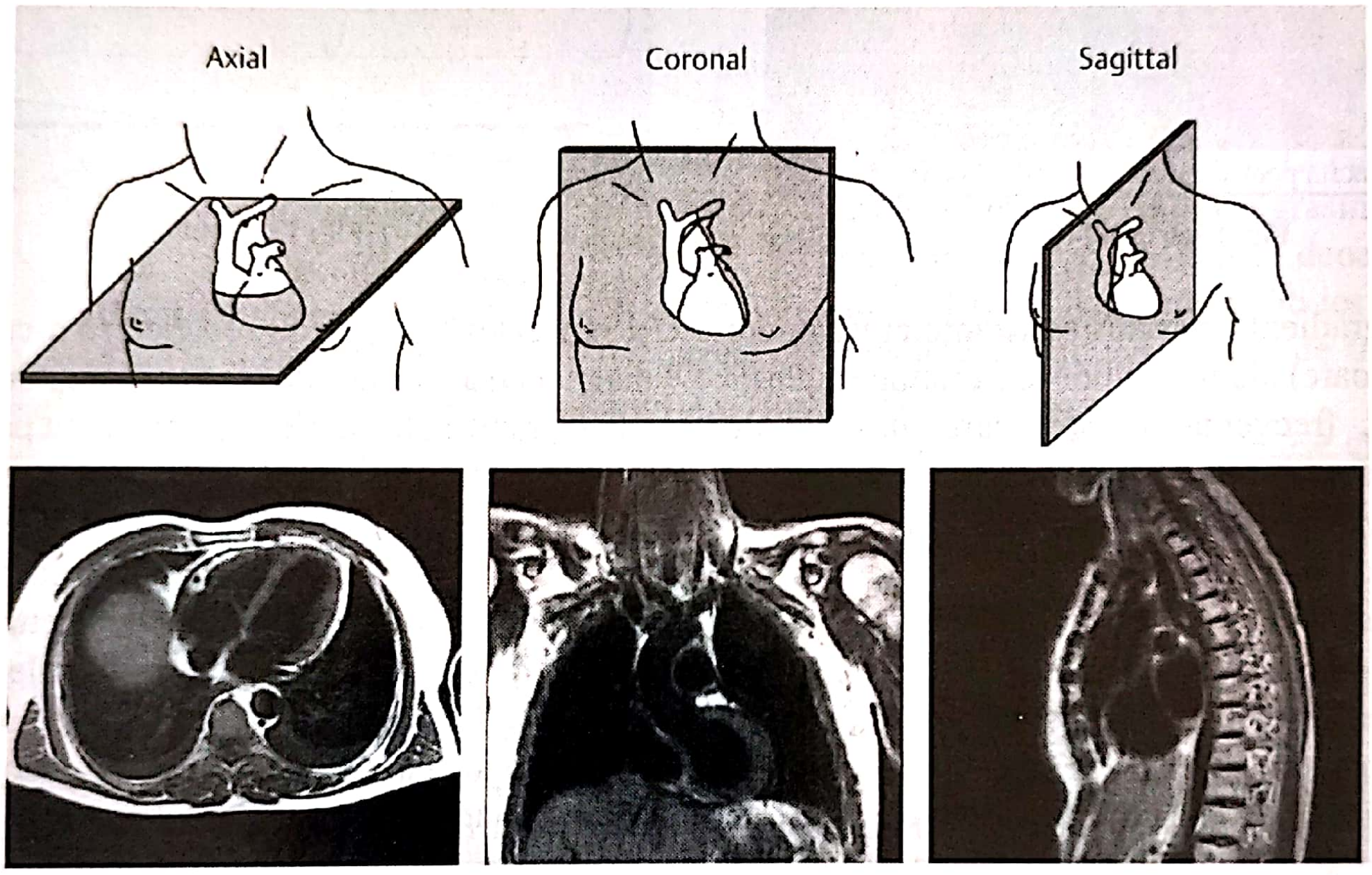

Fig. 13.8. (după [10]).

antene circulare speciale, montată în jurul zonei de interes din corpul uman pe care dorim să o investigăm prin IRM (**Fig. 13.9**).

Valorile de microcurenţi generate de microsemnalele de frecvenţă radio captate de antenă reprezintă informaţia analogă furnizată calculatorului instalaţiei pentru a fi transformată digital în vederea obţinerii imaginilor.

Codarea spaţială a acestor informaţii este caracteristică IRM şi permite obţinerea unor imagini ce reprezintă secţiuni orientate în orice direcţie a spaţiului, fără să fie nevoie de schimbarea poziţiei pacientului.

Imaginile obţinute în IRM reprezintă distribuţia protonilor (harta protonică) la nivelul ţesuturilor scanate. În general, această distribuţie este legată în primul rând de prezenţa apei şi a grăsimii în care protonii sunt cei mai frecvenţi.

În reconstrucţia imaginilor, computerul utilizează sistemul de coordonare tridimensională pentru a defini unităţi de volum cu dimensiuni fixe (*voxeli*).

Grosimea voxelilor este dată de grosimea secţiunii în lungul axei Z (cranio-caudală). Suprafaţa oricărui element este suprafaţa în lungul axei transversale X (dreapta-stânga corpului), iar înălţimea este măsurată pe verticala axei Y (dorso-frontală).

Pentru ca măsurătorile să poate fi efectuate în fiecare punct al acestor direcţii, în interiorul magnetului, în lungul acestor trei direcţii sunt montate bobine

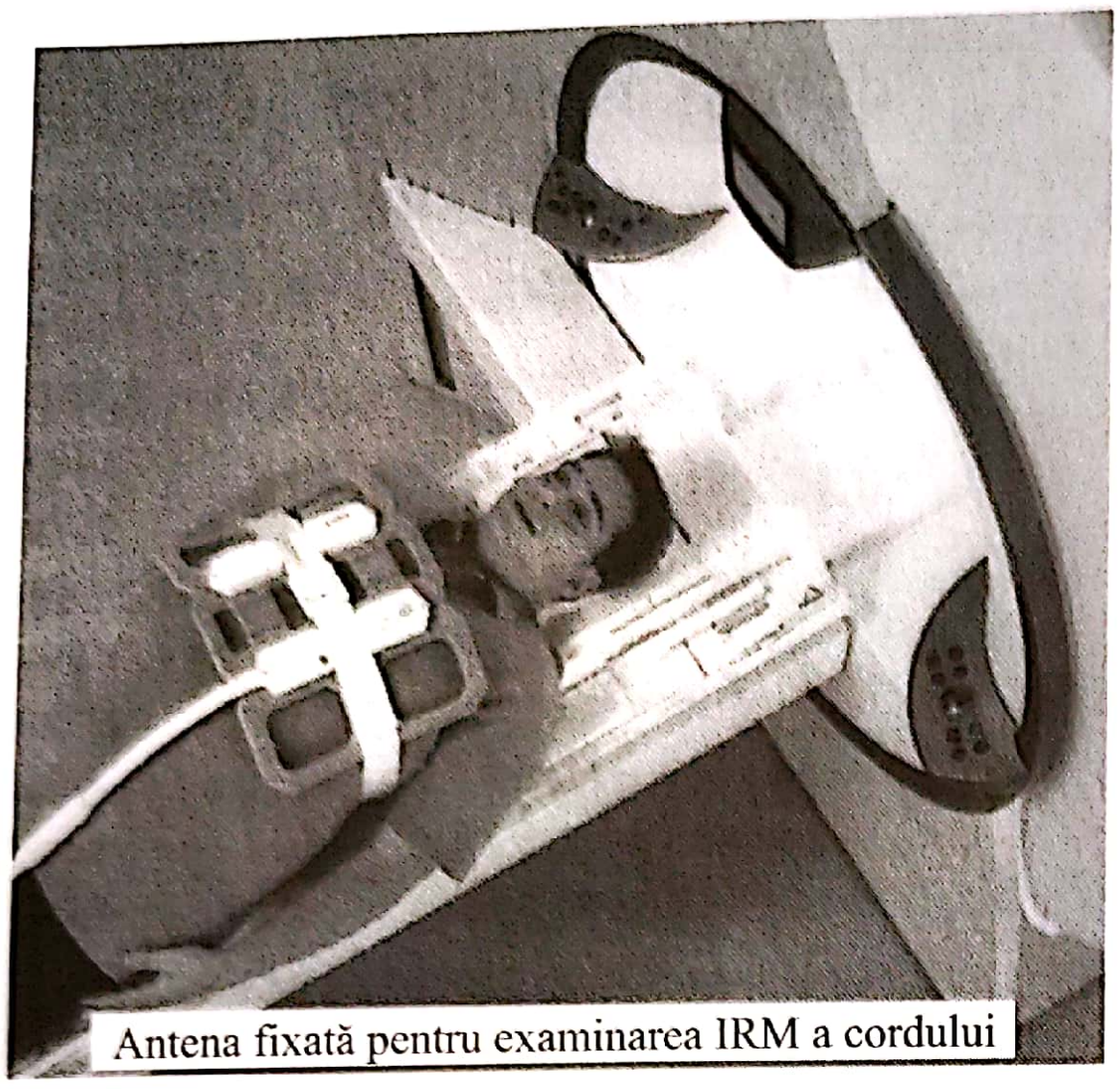

Fig. 13.9. (din [4]).

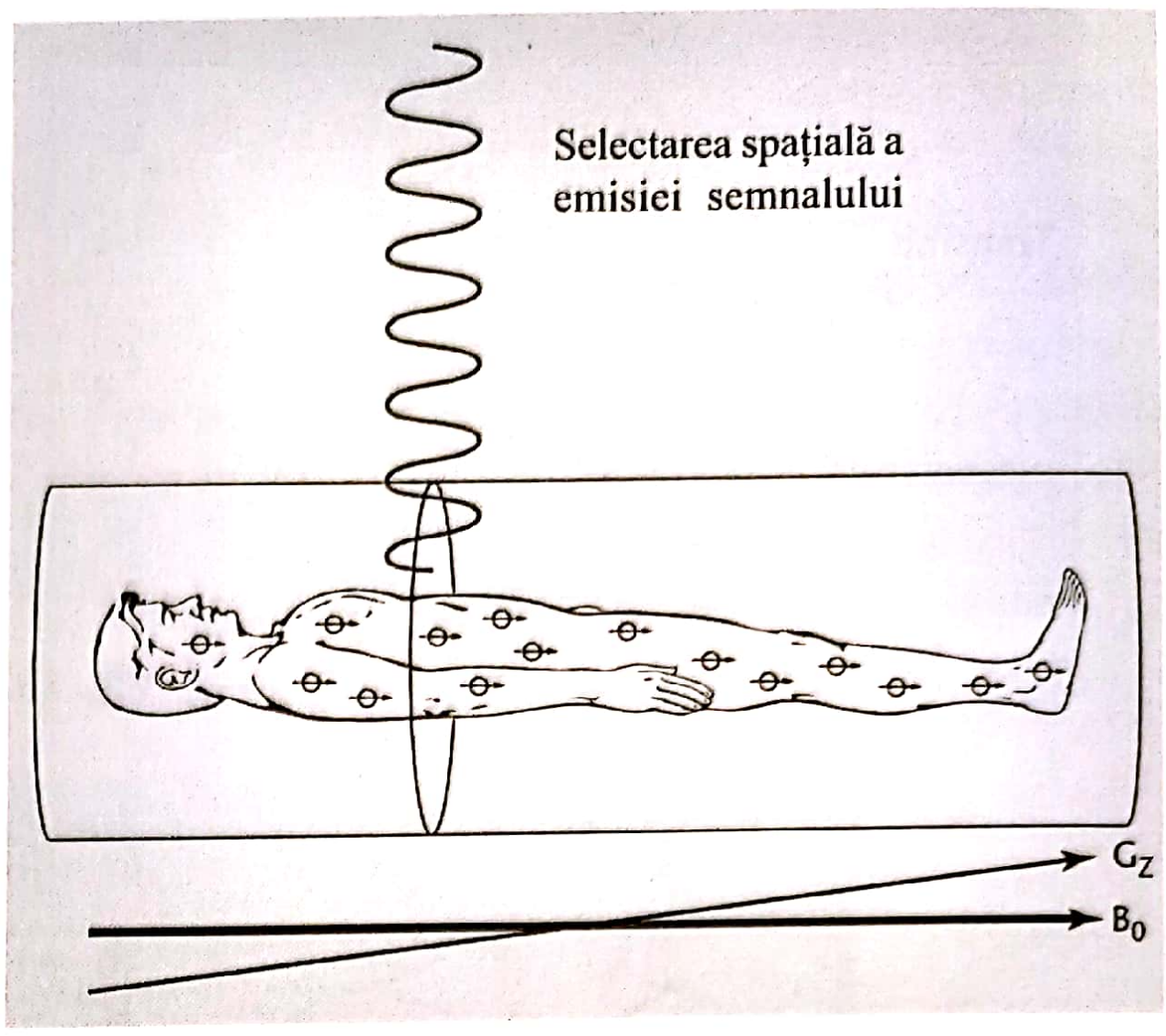

Fig. 13.10. (după [9]).

care creează gradienți (variații constante crescătoare sau descrescătoare) ale mărimilor măsurabile (intensitate de câmp, frecvență de procesare, direcția de procesare-fază).

Zona de investigat din corpul pacientului este înconjurată de o antenă care emite undele de frecvență radio asupra zonei de investigat şi captează semnalul emis de protonii din regiunea de investigație (**Fig. 13.10**).

Succesiunea de impulsuri urmată de măsurători ale semnalului captat de antenă poate fi stabilită de examinator în funcție de caracteristicile tisulare pe care le doreşte mai evidente pe imaginile obținute.

Aspectul imaginilor în IRM depinde de 4 parametri fundamentali: densitatea de protoni, timpul de relaxare longitudinală (T1), timpul de relaxare transversală (T2) şi efectul de curgere şi difuzie.

Diferitele nuanțe de gri din imagine sunt proporționale cu intensitatea semnalului recepționat de la nivelul regiunii de investigat. Cu cât semnalul este mai puternic, cu atât imaginea este mai strălucitoare.

În IRM, dacă densitatea protonilor creşte, creşte numărul protonilor care se vor orienta în direcția câmpului magnetic şi vor produce un semnal mai intens.

T1 este timpul constant în care protonii se realiniază într-un câmp magnetic dat pe direcția câmpului magnetic exterior, după încetarea unei emisii pulsate de unde de frecvență radio. Acest timp este caracteristic fiecărei structuri anatomice (este o constantă de țesut) şi reprezintă timpul de recuperare a caracteristicilor magnetice ale protonilor în plan longitudinal. Aspectul caracteristic al țesuturilor normale sau patologice în T1 poate fi accentuat de utilizarea substanțelor de contrast paramagnetic administrate i.v. Aceste substanțe de contrast scurtează T1 al structurilor în care se acumulează după injectare, deci aceste structuri vor prezenta un semnal mai intens pe imaginile achiziționate (**Fig. 13.11**). Cele mai folosite substanțe de contrast conțin un ion paramagnetic metalic gadolinium (Gd3+) legat de o moleculă de vehiculare.

T2 este timpul constant de pierdere a coerenței de fază a spinilor protonici excitați, după încetarea emisiei pulsate de unde de frecvență radio. Este de asemenea un timp caracteristic fiecărei structuri (constantă de

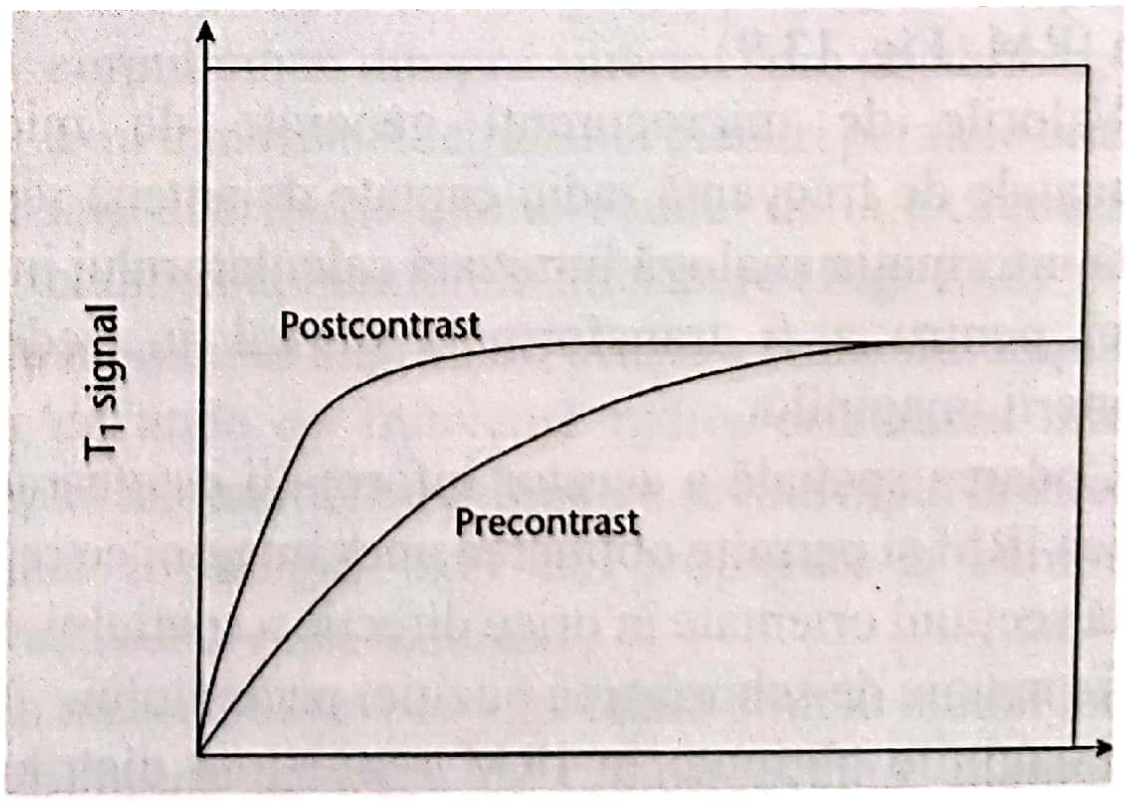

Fig. 13.11. (după [9]).

ţesut) şi reprezintă timpul în care scad caracteristicile magnetice generate de coerenţa mişcărilor de procesie a fazei spinilor protonici în plan transversal (**Fig. 13.12**).

Cele mai puternice semnale provin de la ţesuturile care prezintă T1 relativ scurt, T2 relativ lung şi o mare concentrare de protoni. Semnalele de intensitate slabă provin de la ţesuturi cu T1 lung, T2 scurt şi concentraţie de protoni scăzută.

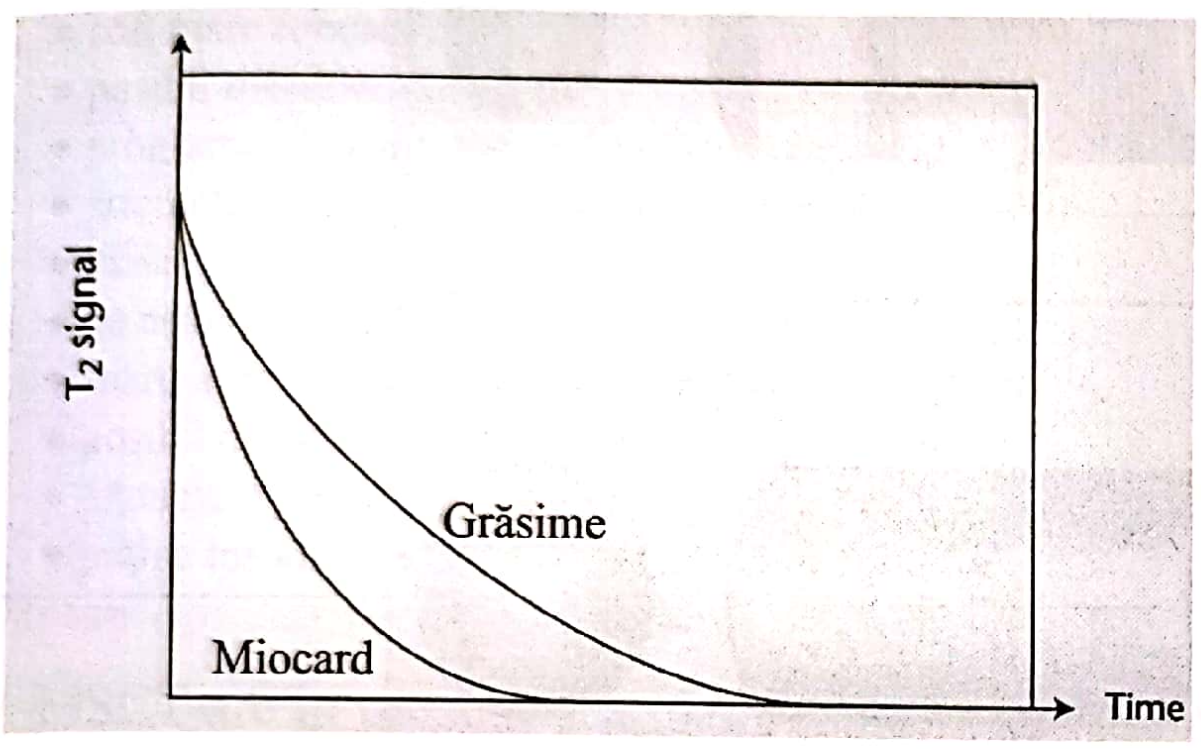

Fig. 13.12. (după [9]).

În funcţie de modul în care se programează frecvenţa emisiei impulsurilor de unde radio (timpul de repetiţie TR) şi de durata intervalului de timp în care se captează semnalul emis de ţesuturi (timpul de ecou TE), se pot obţine imagini în care sunt în primul rând reprezentate caracteristicele în T1 ale ţesuturilor (secvenţe ponderate în T1) sau imagini în care sunt reprezentate predominant caracteristicile în T2 ale ţesuturilor (secvenţe ponderate în T2).

Ţesuturile cu T1 lung generează un semnal foarte scurt, deci puţin intens, în comparaţie cu ţesuturile cu T1 scurt. Acest lucru este posibil datorită faptului că protonii ţesuturilor cu T1 scurt sunt capabili să absoarbă mai multe impulsuri pe unitatea de timp şi, în felul acesta, să genereze un semnal mai puternic. Ţesuturile cu T1 lung au nevoie de mai mult timp pentru recuperare şi deci absorb şi emit mai puţin pe unitatea de timp, ceea ce le face să emită un semnal mult mai slab.

Ţesuturile cu T2 lung generează un semnal mai intens.

T2 este asociat cu timpul necesar atomilor de hidrogen pentru a se roti în planul transversal (X,Y). Cu cât timpul de rotaţie este mai lung, cu atât este generat un semnal mai intens.

Aerul apare negru întodeauna pe imaginile IRM, datorită unei foarte scăzute concentraţii de hidrogen.

De asemenea, corticala osoasă apare tot neagră, deoarece densitatea mare a osului generează timpi T1 foarte lungi generaţi de atomii de hidrogen din os care nu pot absorbi repede energie şi implicit nu pot să o cedeze repede, datorită forţelor mari prin care sunt legaţi în reţelele structurale ale osului.

Grăsimea are o mare concetraţie de hidrogen cu T1 scurt şi T2 lung. De aceea grăsimea prezintă semnal intens (alb) pe toate imaginile IRM.

Celelate ţesuturi prezintă T1 şi T2 cu valori situate între cele două limite ale osului şi grăsimii.

Sângele circulant apare negru, deoarece protonii excitaţi de undele de frecvenţă radio ies din planul de achiziţie înainte să emită semnalul de frecvenţă radio (**Fig. 13.13**).

Din cele prezentate mai sus reiese clar că în IRM contrastul imaginilor poate fi făcut mult mai mult variabil în comparaţie cu contrastul imaginilor din celelalte metode imagistice, precum MSCT şi ecografie.

Rezoluţia de contrast crescută a IRM permite o mai bună diferenţiere a structurilor cu densităţi apropiate sau identice decât cea permisă de MSCT.

Pe imaginile obţinute în MSCT, structurile cu densităţi identice nu pot fi diferenţiate între ele, prezentând aceeaşi tentă de gri. Pe imaginile IRM, structurile cu aceeaşi densitate furnizează tente de gri diferite, datorită caracteristicilor magnetice diferite.

Structurile bine vizualizabile în IRM sunt:

- miocard;
- endocard;
- pericard;
- perete vascular;
- sept: interventricular; interatrial;
- originea sau vărsarea: – ***artere*** – aortă, arteră pulmonară; ***vene*** – pulmonare, cave;
- grăsimea – subpericardică; extrapericardică; mediastinală.

Pentru vizualizarea structurilor cordului, în examinarea IRM, se folosesc în principal două feluri de secvenţe: secvenţele cu sângele în hipersemnal (alb) şi secvenţele cu sânge în hiposemnal (negru).

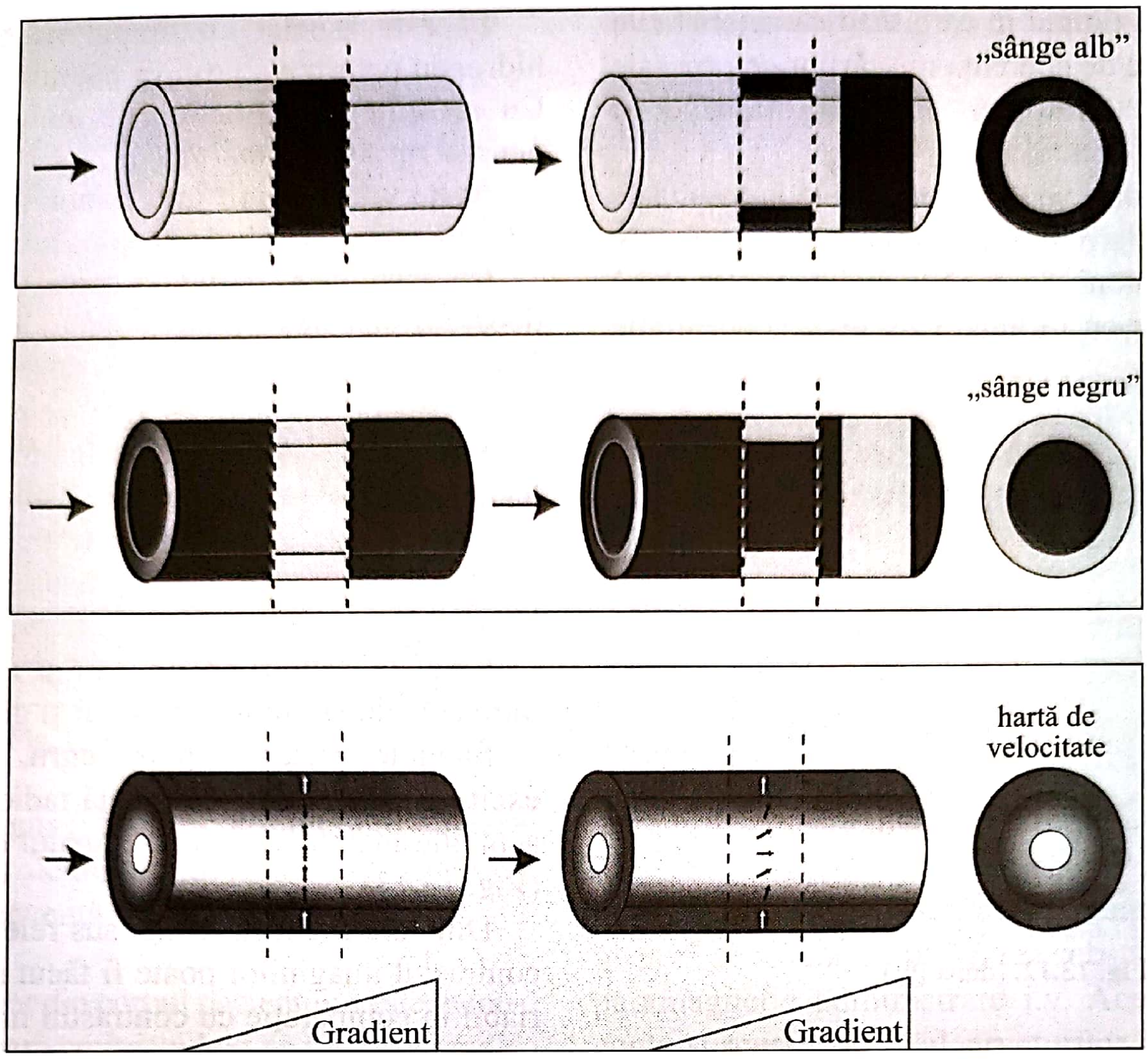

Fig. 13.13. (după **[9]**).

Secvențele cu sânge „alb" (care se numesc secvențe în GRADIENT) se obțin prin achiziții „multiple" în diferite momente (faze) ale ciclului cardiac, după care imaginile sunt redate pe monitor ca o contracție cardiacă în mișcare, prin reconstrucție în modul CINE.

De asemenea, sunt posibile achiziții pentru toate fazele unei revoluții cardiace, cu condiția ca pacientul să nu prezinte turburări de ritm cardiac.

Aceasta, datorită faptului că momente diferite ale revoluției cardiace sunt achiziționate pe parcursul mai multor revoluții cardiace consecutive, iar tulburările de ritm nu ar permite sistemului de sincronizare a achiziției să identifice același moment adecvat achiziției, în fiecare revoluție cardiacă.

Secvențele cu sânge „negru" (denumite secvențe SPIN-ECHO) permit o bună vizualizare a morfologiei pereților camerelor cardiace și a septurilor intracardiace, deoarece aceste structuri furnizează semnal materializat prin culoarea gri pe imagine, în comparație cu sângele endo-cavitar care, fiind în mișcare, nu furnizează semnal, deci este negru.

Algoritmul de investigație imagistică MCC va fi gândit în primul rând în funcție de tipul de afecțiune și în al doilea rând de gradul de fiabilitate al MSCT și IRM pentru investigarea pacientului.

Cele două metode nu se exclud, existând forme de MCC în care ele se completează.

O comparație succintă a caracteristicilor celor două metode este perezentată în **Tabelul 13.1**.

Deși aceste caracteristici sunt recunoscute de literatura de specialitate, nu există o statuare a situațiilor în care IRM sau MSCT sunt indicate ca metodă unică de investigare a unei forme de MCC.

În ultimă instanță, indicația de investigare va fi efectuată luând în considerare domeniile de patologie în care MSCT sau IRM și-au dovedit o sensibilitate și specificitate mai mare.

Tabelul 13.1 (după **[11]**)

Comparaţie IRM versus CT	
IRM	**MSCT**
• achiziţie în orice plan dorit	• limitată la achiziţie axială
• nu este iradiantă	• este foarte iradiantă
• timp de apnee lung pt. exam. cu contrast	• timpi scurţi de apnee pentru angio CT
• examinare completă lungă	• examinare completă scurtă
• posibilă postprocesare imagine	• posibil postprocesare imagine
• rezoluţia în ax lung (spaţială) limitată la 1-2 mm	• rezoluţie bună în ax lung ajunge la 0,4 mm
• imagini utile fără contrast	• imaginile fără contrast cu utilitate limitată
• este posibil de obţinut imagini *real time*	• nu se pot obţine imagini *real time*
• soft mare robust pentru studiul funcţiei VD	• nu există soft adaptat pt. studiul funcţiei VD
• posibil măsurători de flux	• nu sunt posibile masurători de flux
• programe pt. achiziţie a pacientului respirând	• nu există soluţie de achiziţie sincronă cu respiraţia
• artefacte intense de metal (uneori examen imposibil)	• artefacte de metal relativ puţin deranjante
• vizualizare proastă a calciului	• calciul vizibil foarte bine
• nu este ideal pentru coronare	• bună pentru coronare
• foarte rare reacţii alergice la contrast	• alergii la contrast destul de rare
• posibil manevre intervenţionale cardiace	• manevre cardiace intervenţionale puţine
• tehnicieni puţini şi slab instruiţi	• tehnicieni mulţi şi bine instruiţi
• puţine instalaţii dedicate pentru studiul cordului	• multe instalaţii multislice dedicate cordului

MSCT are în prezent cea mai bună sensibilitate şi specificitate dintre metodele imagistice pentru studiul bolilor pulmonare focale sau difuze.

MSCT a adus îmbunătăţiri majore în studiul imagistic al căilor aeriene, circulaţiei pulmonare şi sistemice şi al nodulilor pulmonari.

MSCT permite obţinerea unor reconstrucţii multiplanare şi tridimensionale care vizualizează vasele circulaţiei pulmonare şi sistemice cu detalii comparabile cu cele ale angiografiei convenţionale.

Prin utilizarea unor programe bazate pe grafică, MSCT poate evidenţia suprafaţa endo-lumenală a căilor aeriene prin imagini comparabile cu acelea obţinute la bronhoscopie, care se numesc bronhoscopie virtuală.

MSCT este metoda de elecţie în diagosticul patologiei pulmonare. În decelarea bolilor pulmonare infiltrative, MSCT are sensibilitatea de 94% şi o specificitate de 96%, în timp ce Rx pulmonar are o sensibilitate de 80% şi o specificitate de 82% **[5]**.

Principale indicaţii ale IRM-ului în MCC sunt: evaluarea cordului, a marilor vase, a mediastinului şi a structurilor hilare, diferenţiabile datorită contrastului natural oferit de fluxul sanguin.

În ultimul timp este utilizată o nouă tehnică denumită ANGIORM, care constă într-o singură imagine tridimensională obţinută într-o singură respiraţie, folosind injectarea de agent de contrast cu conţinut gadolinic.

IRM are rezoluţie de contrast mai mare decât CT (CT nu poate diferenţia tumora de inflamaţie şi de fibroză) **[5]**.

2. EXAMINAREA CT ŞI IRM A CORDULUI NORMAL

Studiul MSCT al cordului va cuprinde un prim set de imagini achiziţionate înainte de administrarea substanţei de contrast iodate intravenos, urmat de un al doilea studiu după injectarea a 50-150 ml contrast.

Imaginile obţinute reprezintă secţiuni transversale contigue de la nivelul arcului aortic la diafragm.

În acest fel se pot vizualiza cavităţile cardiace cu pereţii şi lumenul lor, marile vase de la baza cordului, precum şi segmentele proximale ale arterelor coronare.

Pe secţiunile transversale, structurile cardio-vasculare pot fi diferenţiate atât între ele, cât şi de celelalte structuri mediastinale adiacente, de structurile pulmonare sau de structurile peretelui toracic (**Fig. 13.14**).

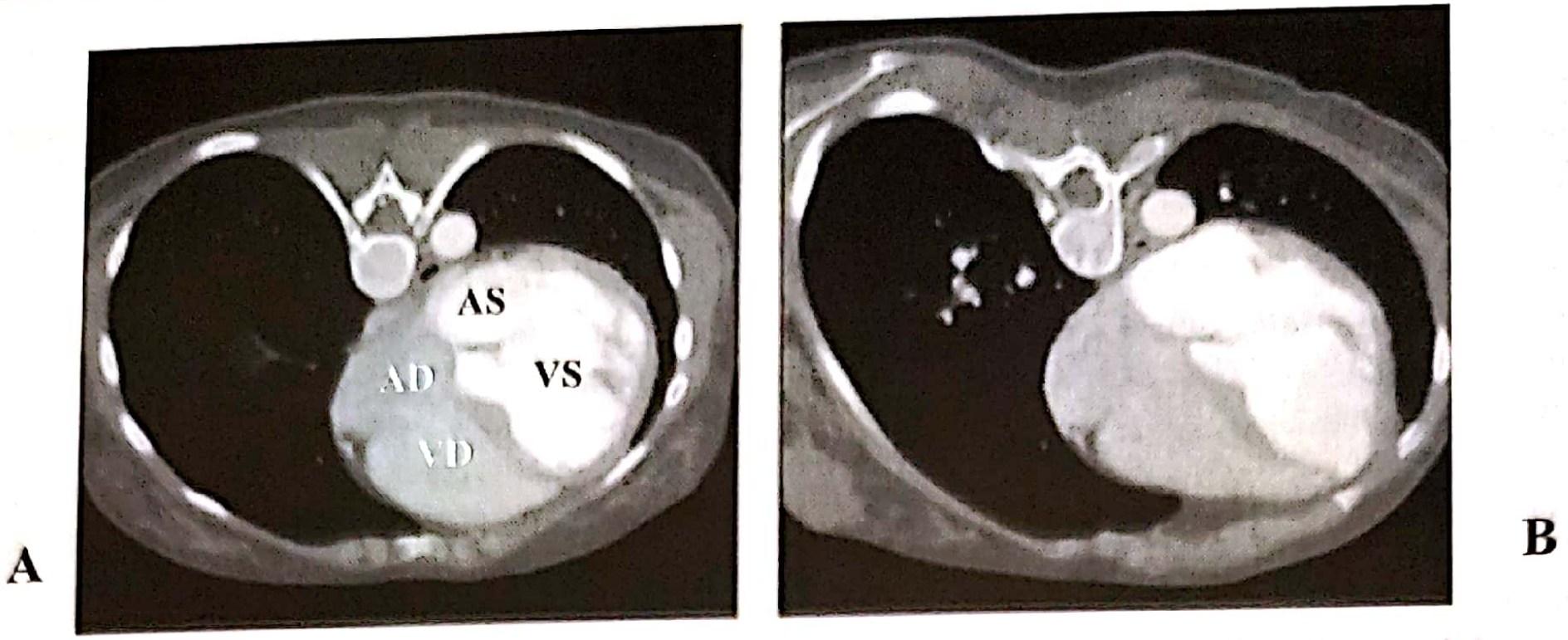

Fig. 13.14. CT imagini transaxiale. Cord normal: **A** = cordul în faza sistolică, **B** = cordul în faza diastolică. AD = atriul drept, VD = ventriculul drept, AS = atriul stâng, VS = ventriculul stâng. Axele inimii sunt oblice faţă de imaginile axiale, fapt ce determină o scurtare a lor. (după **[1]**).

Pe imaginile fără substanţă de contrast pot fi identificate foarte uşor calcificările vasculare (aortice şi coronariene) sau valvulare.

Programele de reconstrucţie cu care sunt dotate computerele instalaţilor MSCT permit reconstrucţia multiplanară prin care se obţin imagini ale unor secţiuni reconstruite în planurile utilizate în achiziţiile ecocardiografice: oblice sagital incidenţă două camere, oblic axial incidenţă 4 camere (**Fig. 13.15**).

IRM-ul prezintă câteva atribute care îl recomandă ca o metodă imagistică foarte utilă în diagnosticul patologiei cardio-vasculare.

Pe imaginile IRM există un contrast natural între spaţiul intravascular sau intracardiac şi structurile adia-

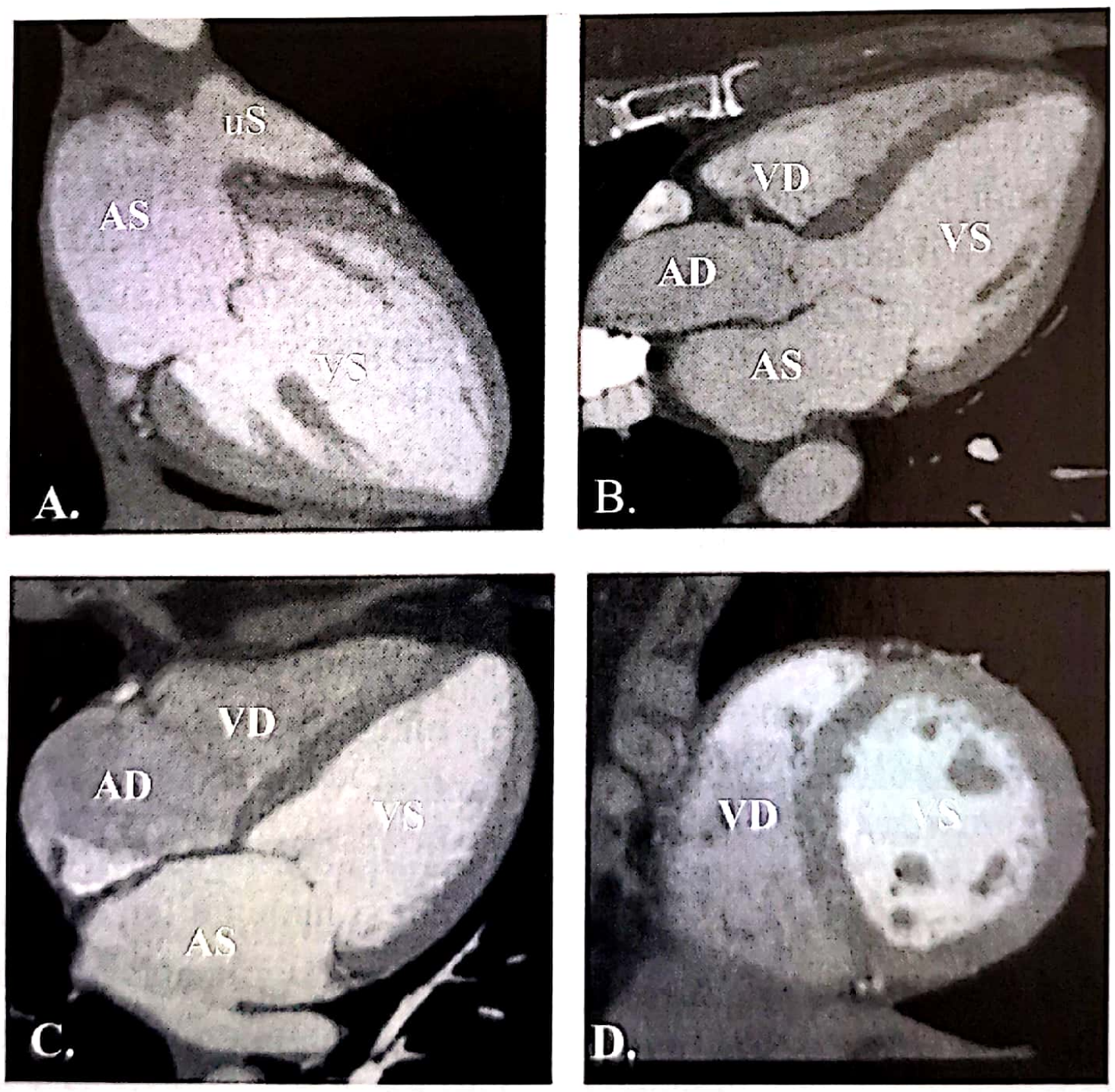

Fig. 13.15. CT cu substanţă de contrast: AD = atriul drept, AS = atriul stâng, VD = ventriculul drept, VS = ventriculul stâng, uS = urechiuşa stângă, **A.** = oblic sagital, **B.** = 4 camere, **C.** = oblic axial, **D.** = 2 camere sagita (după **[1]**).

cente pereţilor vaselor mari sau cordului. Acest fapt se datorează diferenţelor de caracteristici magnetice ale diferitelor structuri anatomice ce permit un contrast evident pentru ţesuturile moi, făcând posibilă diferenţierea între miocard, pereţii vaselor, pericard şi grăsimea adiacentă.

De asemenea, calitatea imaginii IRM nu este afectată de eventualele artefacte generate de prezenţa structurilor osoase de la nivelul peretului toracic, de structurile aerice de la nivelul plămânului sau chiar de mişcarea cordului atunci când imaginile sunt achiziţionate sincron (prin sincronizare ECG) cu momentele ciclului cardiac.

Secvenţele spin-eco („sânge negru") permit achiziţia unor imagini în diferite planuri, similare incidenţelor utilizate în ecocardiografie, obţinându-se secţiuni statice la diverse nivele ale toracelui şi ale mediastinului.

În secvenţele gradient („sânge alb") se obţin imagini achiziţionate în aceleaşi planuri, care însă furnizează, pe lângă informaţiile morfologice (statice), şi informaţii dinamice referitoare la motilitatea pereţilor vasculari şi a camerelor cordului sau la eventualele turbulenţe ale fluxului sanguin circulant.

Reconstrucţia în modul CINE a imaginilor achiziţionate în secvenţa gradient permite vizualizarea în dinamică a uneia sau a tuturor celor patru camere cardiace în diferitele faze ale ciclului cardiac.

Din punct de vedere morfologic, imaginile obţinute atât în cursul investigaţiei MSCT, cât şi IRM furnizează aproape aceleaşi informaţii. Astfel, miocardul ventriculului stâng şi septul interventricular pot fi vizualizate cu ambele metode, ceea ce permite aprecierea facilă a hipertrofiei sau atrofiei miocardice. Septul interatrial poate fi vizualizat cu dificultate prin ambele metode, deoarece este foarte subţire, existând posibilitatea unui fals diagnostic de defect septal atrial.

Pe secţiunile IRM în plan transversal în secvenţe spin-eco („sânge negru") efectuate de la nivelul crosei aortice până la diafragm, pot fi identificate iniţial crosa şi vena cavă superioară, prezentând pereţi cu semnal intermediar uşor diferenţiabil atât de hiposemnalul (negru) al sângelui circulant din lumenul vascular, cât şi de grăsimea mediastinală extrapericardică care prezintă hipersemnal (alb) (**Fig. 13.16**).

Pe secţiunile efectuate la nivelul trunchiului arterei pulmonare pot fi vizualizate bifurcaţia acestuia, aorta ascendentă situată la dreapta trunchiului şi aorta descendentă situată dorsal paravertebral stâng (**Fig. 13.17**).

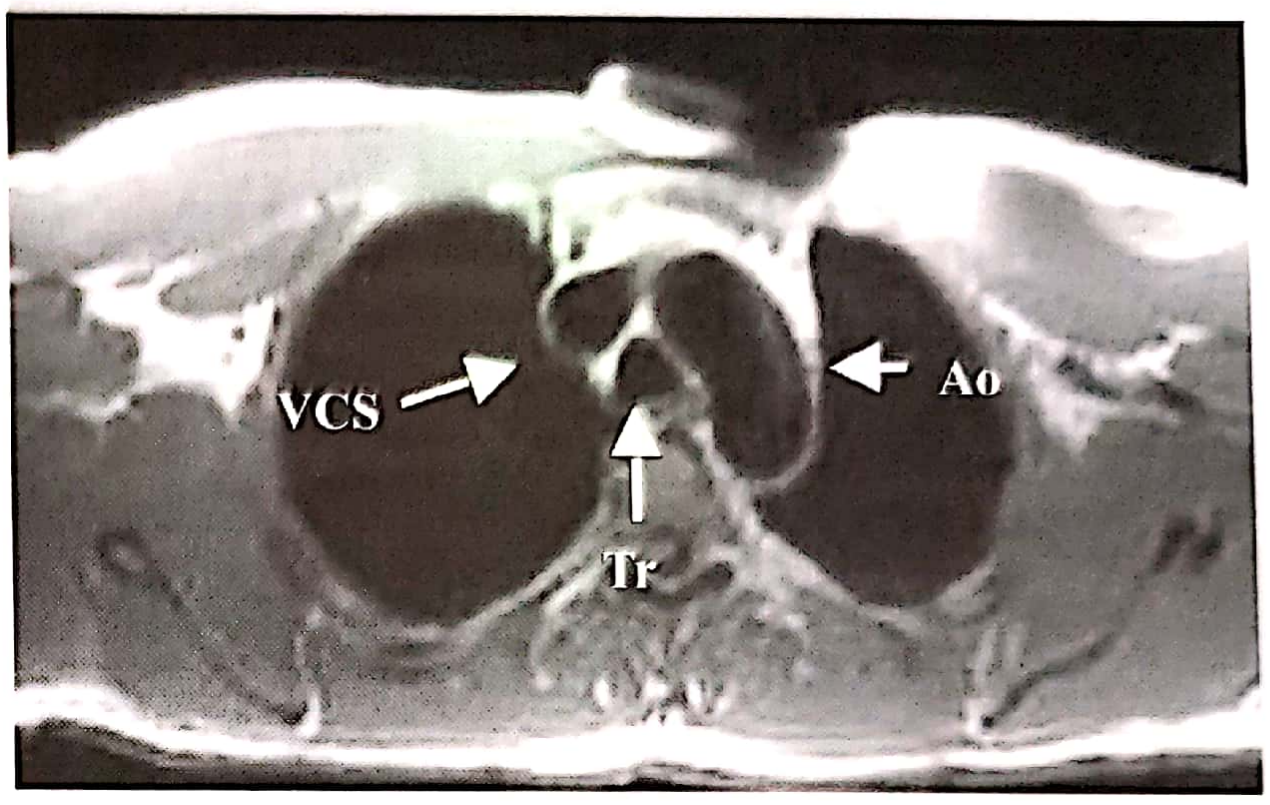

Fig. 13.16. CT cu substanţă de contrast (după [1]).

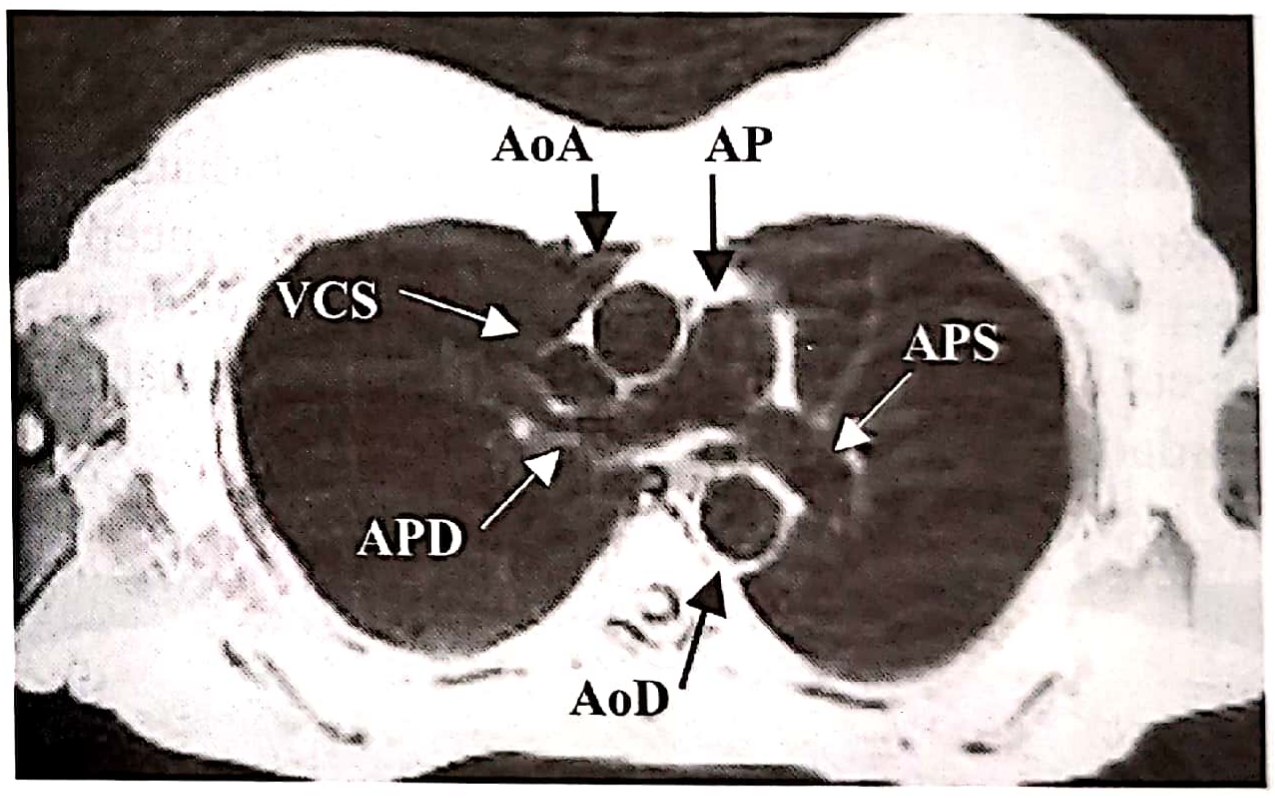

Fig. 13.17. IRM incidenţă transversală. Cord normal. Artera pulmonară trunchi (AP), ramul drept de arteră pulmonară (APD), ramul stâng de arteră pulmonară (APS), aorta ascendentă (AoA), aorta descendentă (AoD), vena cavă superioară (VCS).

Pe secţiunile la nivelul atriului stâng pot fi identificate vărsarea venei pulmonare superioare drepte pe peretele posterior, valva mitrală, orificiul aortic şi septul interatrial cu semnalul intermediar caracteristic. De asemenea, se pot face aprecieri asupra morfologiei septului interventricular şi a miocardului ventricular stâng (**Fig. 13.18**).

Pe secţiunile din apropierea diafragmului sunt vizualizate camerele celor două ventricule, septul inter-

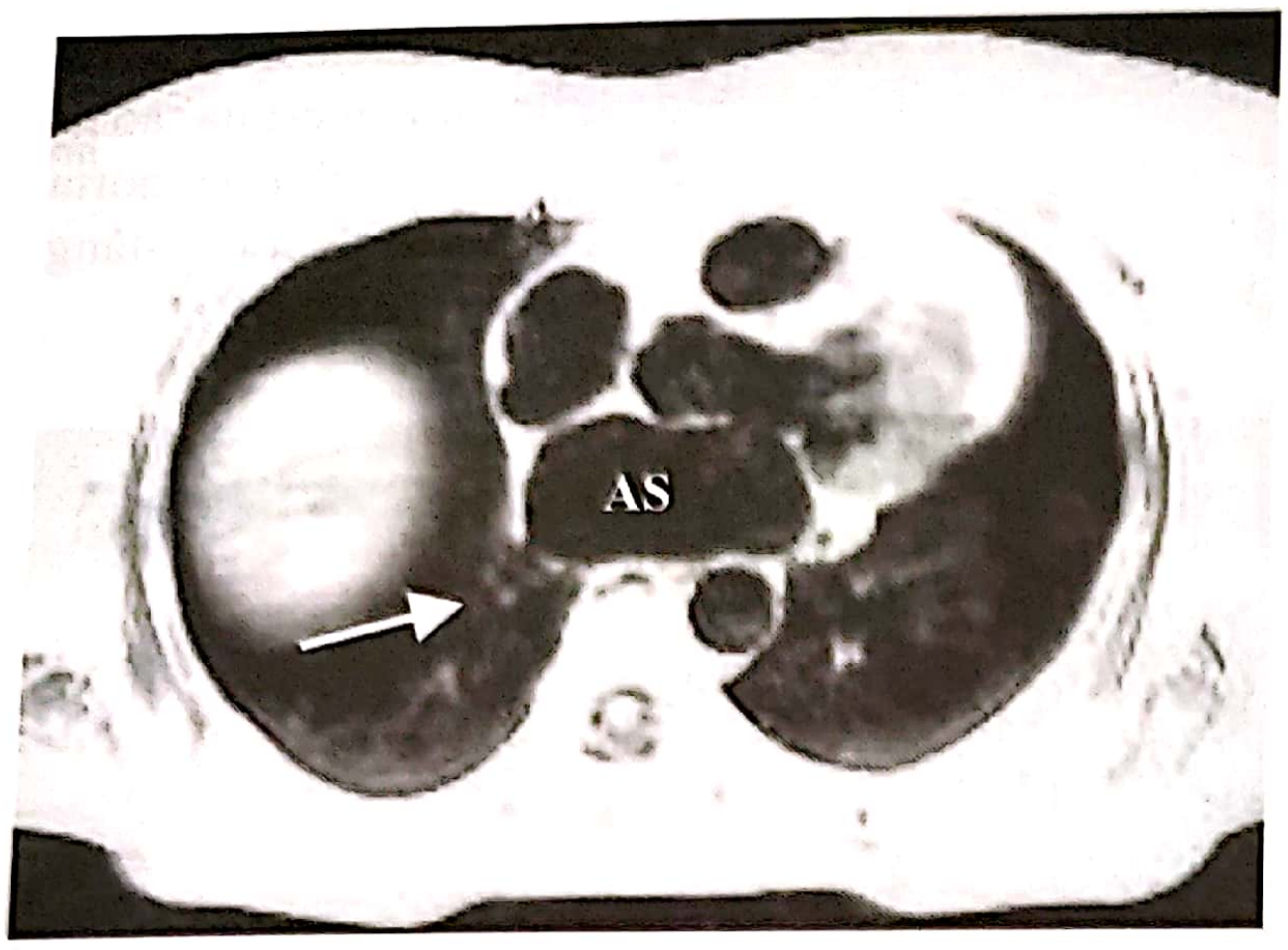

Fig. 13.18. IRM plan transversal. Cord normal. Atriul stâng (AS) conectat cu o venă pulmonară dreaptă (săgeată).

ventricular care, prin componenta musculară mult mai importantă decât cea a septului interatrial, furnizează un semnal mult mai bun. De asemenea, pot fi vizualizate valva tricuspidă şi locul de vărsare a sinusului coronar în atriul drept (**Fig. 13.19**).

Morfologia cardio-vasculară poate fi studiată şi pe imaginile sagitale care în practica uzuală încep pe secţiuni parasagitale drepte la nivelul atriului drept şi se continuă parasagital stâng până la nivelul vârfului cordului.

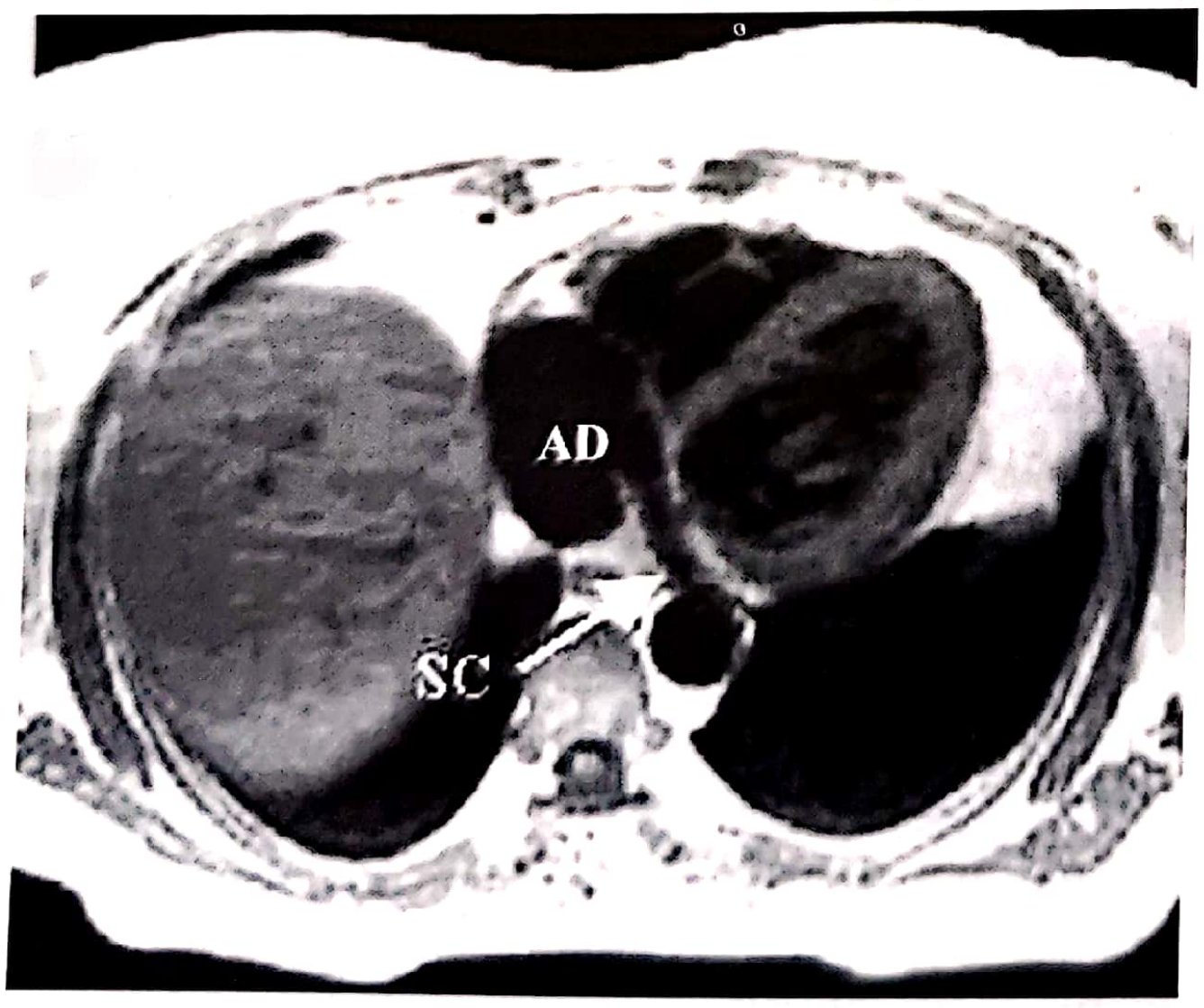

Fig. 13.19. IRM secţiune transversală. Cord normal. Sinusul coronar (SC) se varsă normal în atriul drept (AD).

Pe secţiunile la nivelul atriului drept pot fi interceptate locurile de vărsare a venei cave superioare (**Fig. 13.20**) şi a venei cave inferioare (**Fig. 13.21**), secţiuni pe care sunt reprezentate cele două vase mari venoase sistemice pe o întinsă suprafaţă, datorită dispunerii lor anatomice în plan sagital.

Pe secţiunile sagitale în plan median (retrosternal) sunt identificabile cavitatea ventriculului drept, calea de ieşire a acestuia şi trunchiul arterei pulmonare. De asemenea este interceptat un segment al aortei descendente (**Fig. 13.22**).

Pe secţiunile parasteranale stângi sunt identificabile cavităţile celor două ventricule, valva pulmonară, trunchiul arterei pulmonare, porţiunea superioară a septului interventricular (**Fig. 13.23**).

Pe secţiunile prin vârful cordului (în axul scurt) se identifică septul interventricular şi miocardul ventriculului stâng (**Fig. 13.24**).

Pe secţiunile spin-eco („sânge negru") în plan coronal efectuate dinspre dorsal spre ventral poate fi

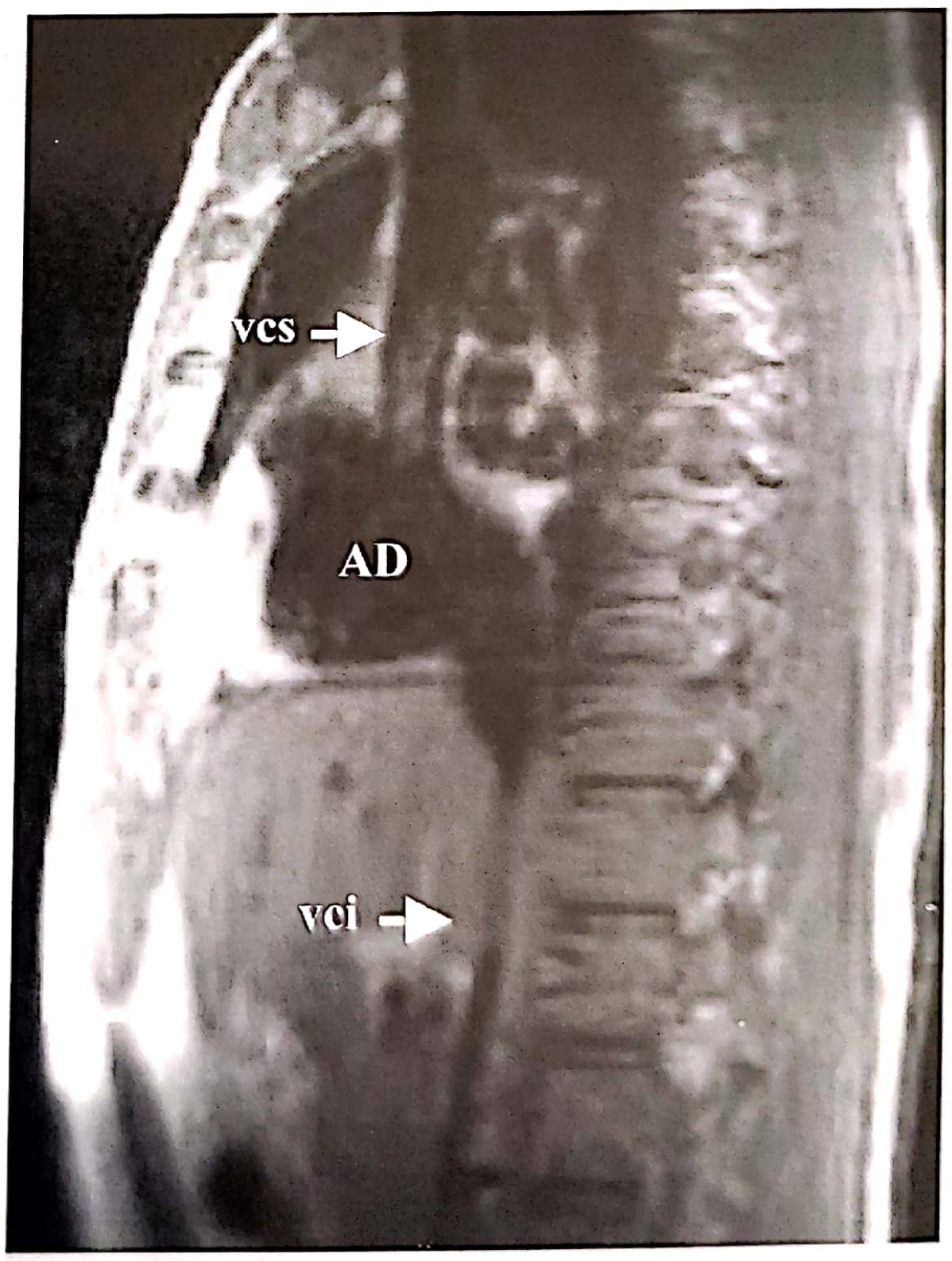

Fig. 13.20. IRM incidenţă sagitală. Cord normal. Aspectul normal al vărsării venei cave superioare (vcs) şi a venei cave inferioare (vci) în atriul drept (AD).

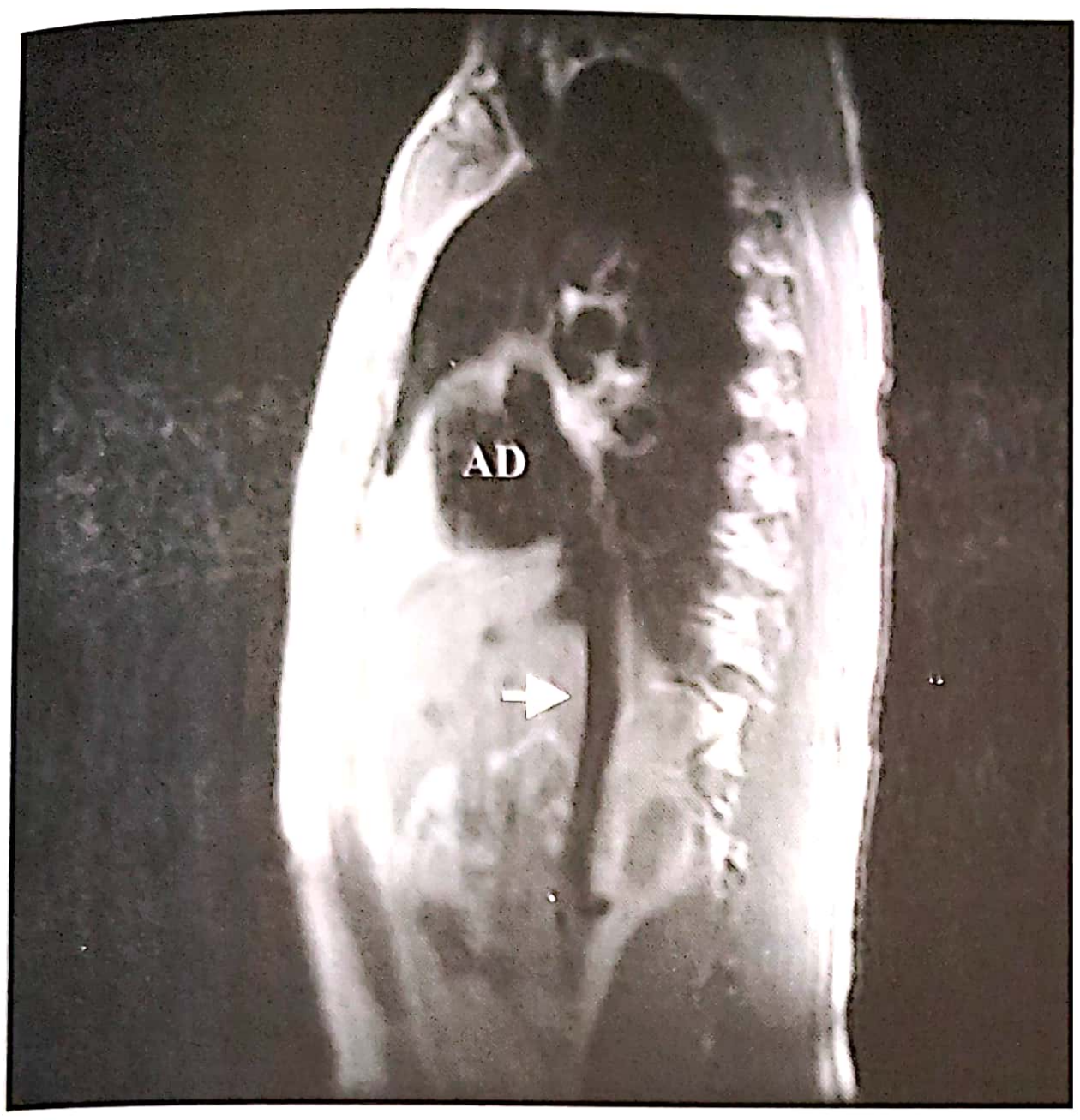

Fig. 13.21. IRM incidență sagitală. Cord normal. Vărsare normală a venei cave inferioare (săgeată) în atriul drept (AD).

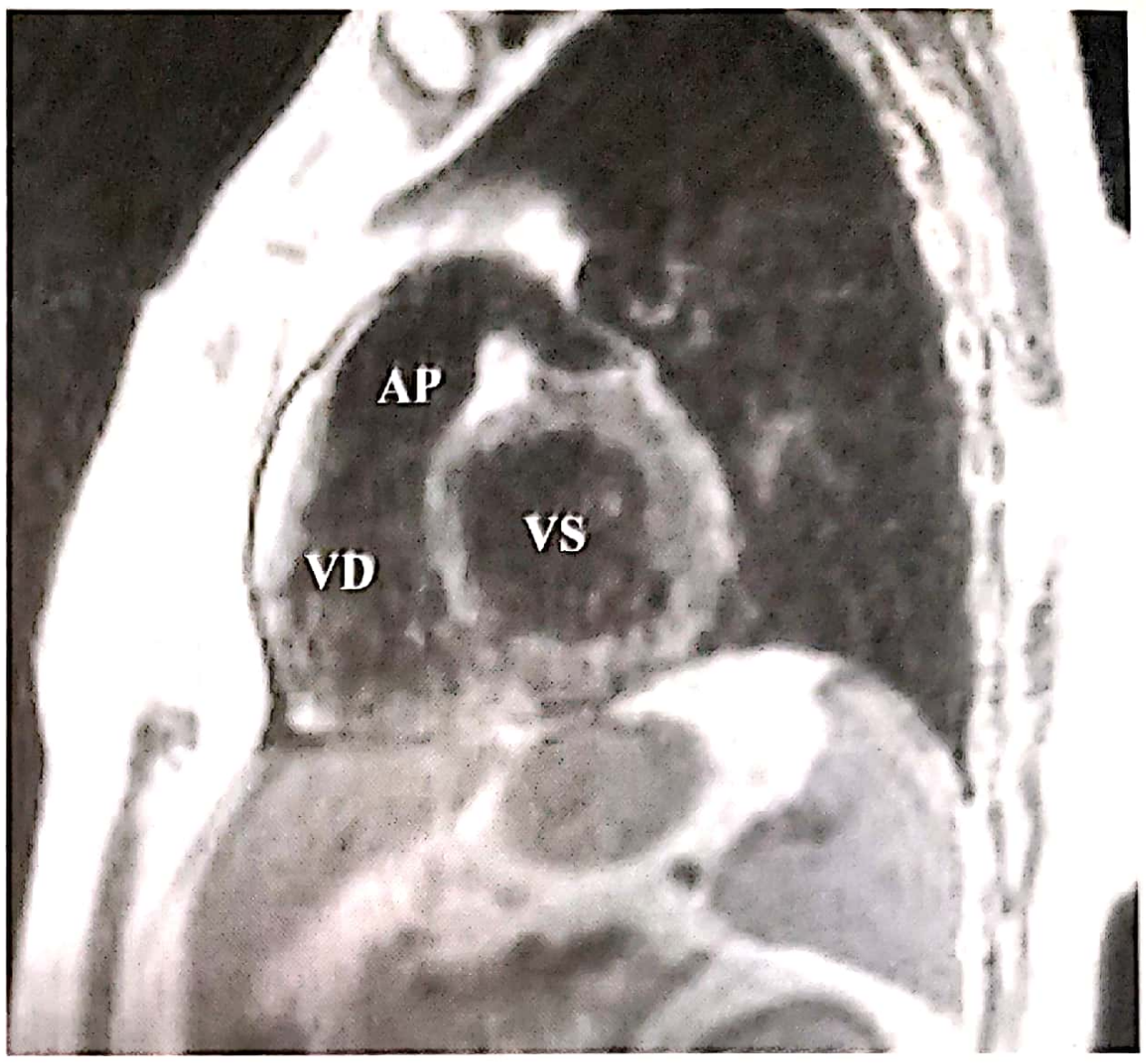

Fig. 13.23. IRM sagital. Cord normal. Ventriculul drept (VD), ventriculul stâng (VS) şi trunchiul de arteră pulmonară (AP).

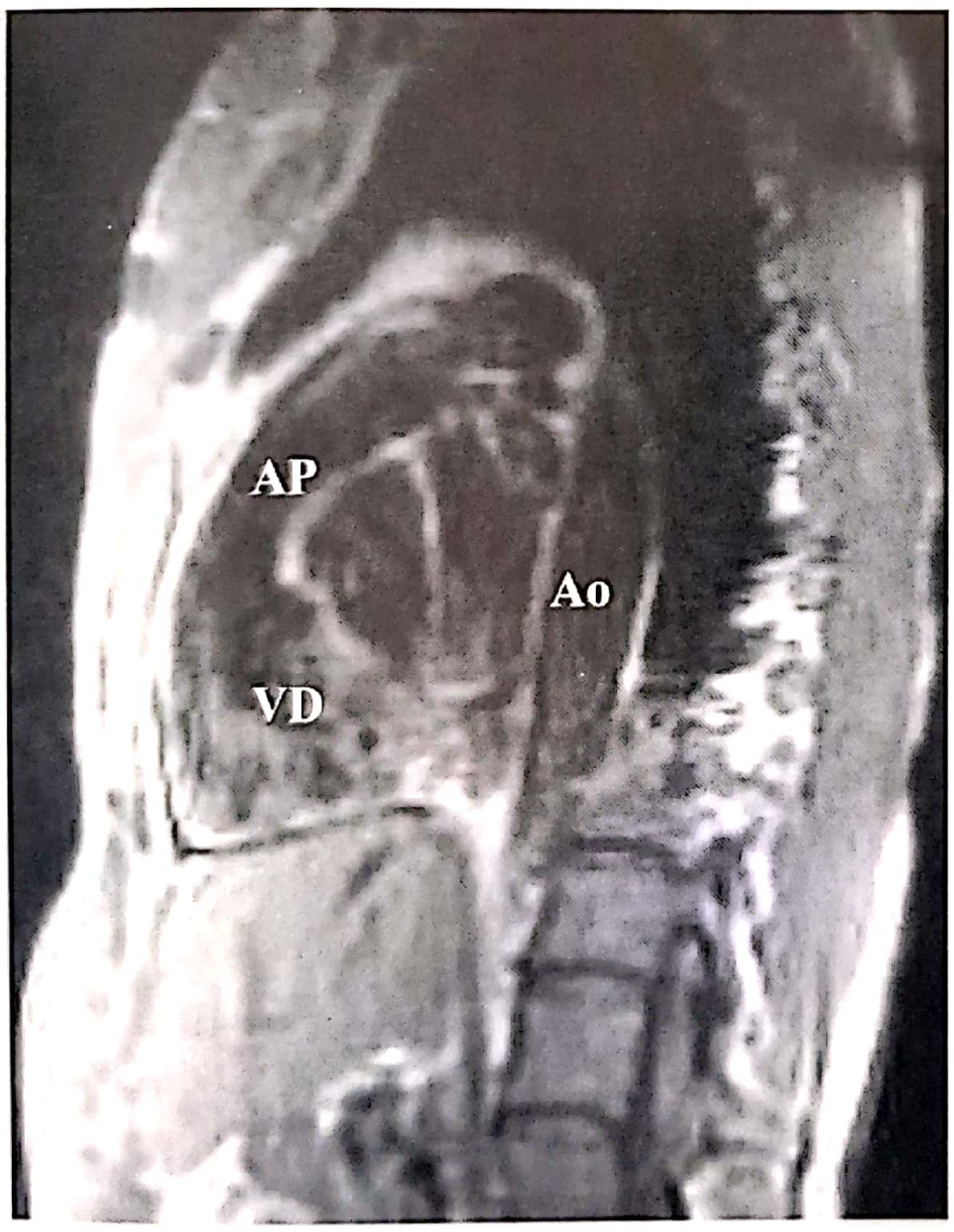

Fig. 13.22. IRM imagine sagitală. Cord normal. Se evidenţiază ventriculul drept (VD), trunchiul arterei pulmonare (AP), aorta descendentă (Ao).

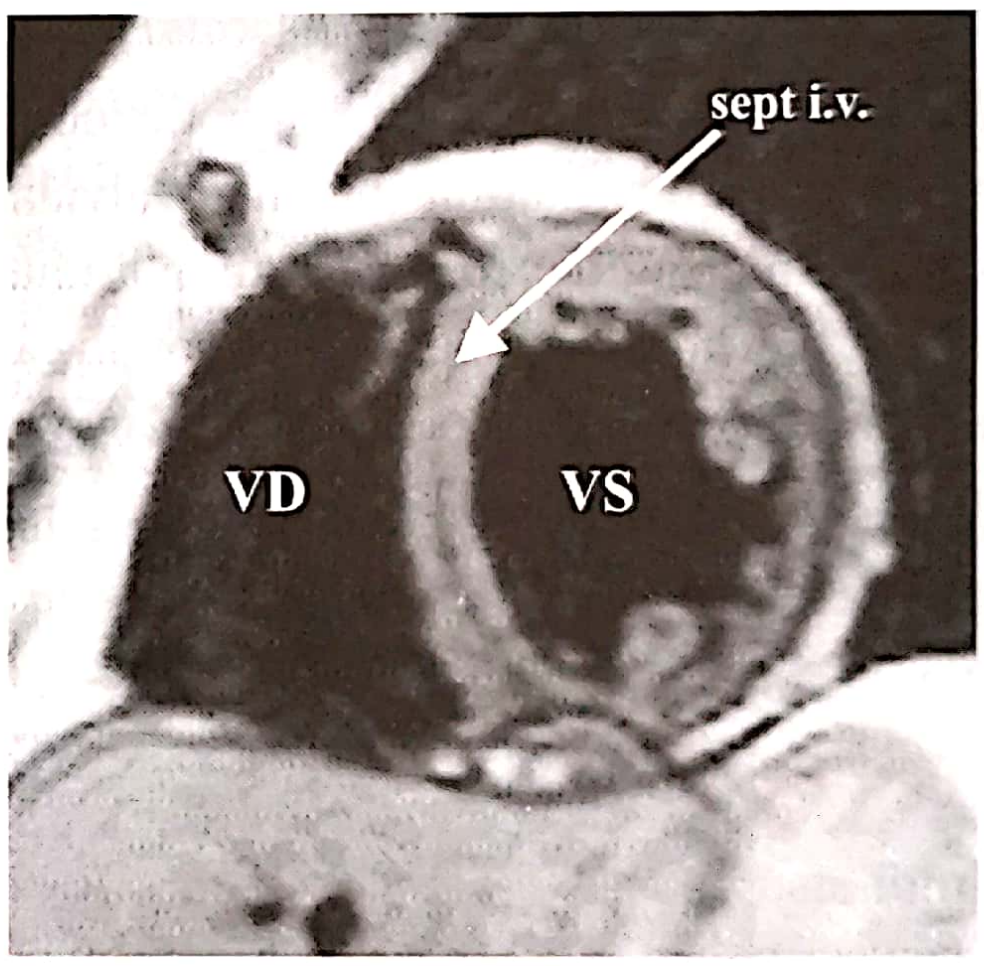

Fig. 13.24. MR. Secţiune sagitală în ax-scurt. Cord normal. Tehnica cu sânge negru (după [12]).

identificată în plan dorsal bifurcaţia arterei pulmonare cu ramurile drept şi stâng având o poziţie cranială faţă de bronşia stângă (**Fig. 13.25-A**). Pe secţiunile efectuate mai ventral se vizualizează tractul de ieşire al ventriculului stâng, valvele aortice şi prima porţiune a aortei (**Fig. 13.25-B**).

Investigaţia IRM permite obţinerea unor studii dinamice prin utilizarea secvenţelor gradient („sânge alb"), cu achiziţii rapide, urmate de reconstrucţii în

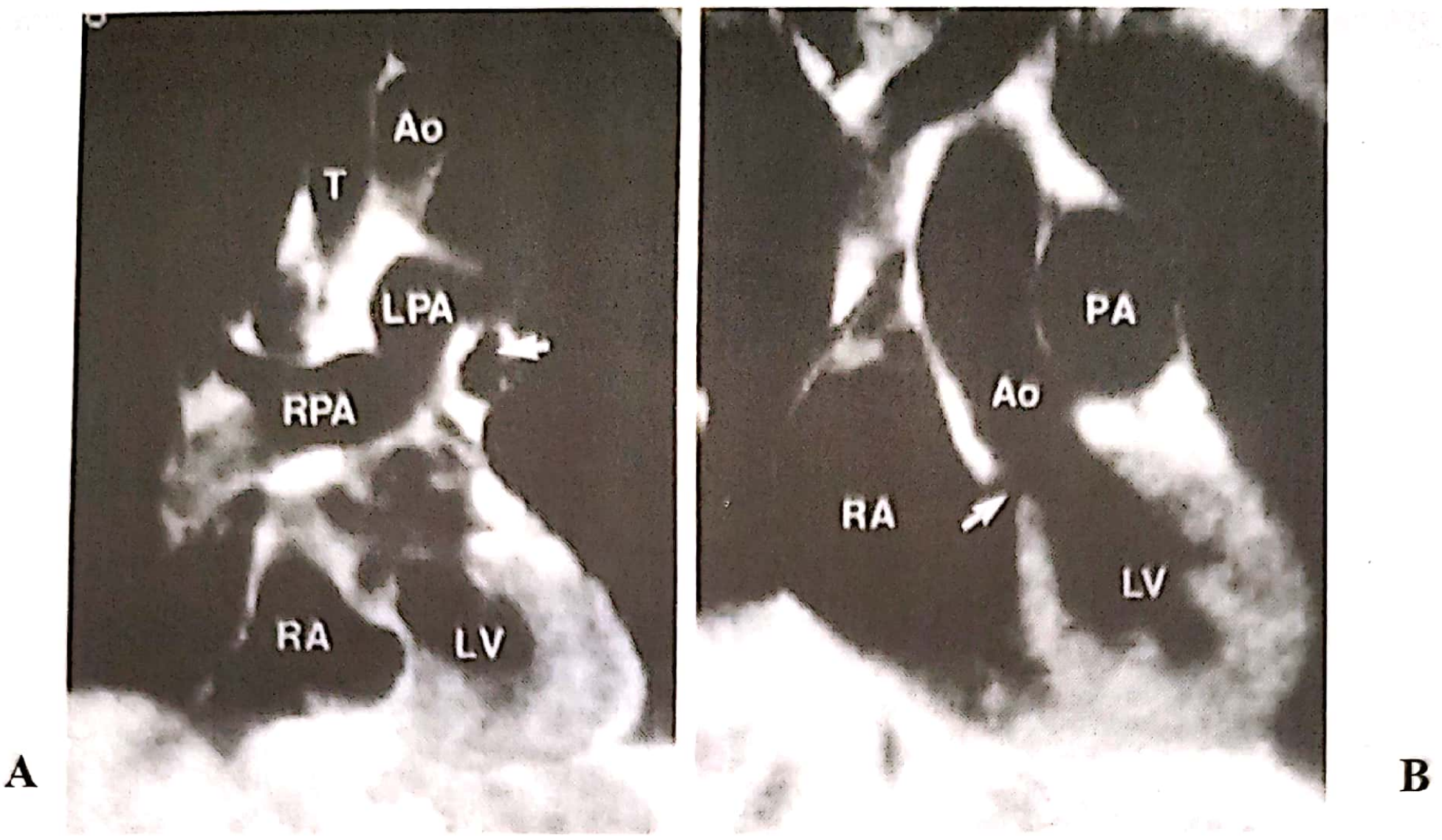

Fig. 13.25. IRM coronal – spin eco. Cord normal: **A** = la nivelul bifurcației arterei pulmonare; artera pulmonară stângă (LPA) este caracterizată prin poziționare peste bronhia stângă (săgeată). **B** = imagine coronală la nivelul tractului de ieşire a ventriculului stâng; se remarcă porțiunea subțire a septului interventricular membranos imediat sub valva aortică (săgeată). PA = artera pulmonară, T = traheea, Ao = aorta, RPA = artera pulmonară dreaptă, LPA = artera pulmonară stângă, RA = atriul drept, LV = ventriculul stâng (după **[10]**).

modul CINE, care permit studiul funcției contractile miocardice, precum şi studiul chineticii valvulare.

Astfel, prin achiziții repetate în timpul unui ciclu cardiac, pot fi identificate imaginile ce conțin camerele cardiace la sfârşitul diastolei (**Fig. 13.26-A**) sau la sfârşitul sistolei (**Fig. 13.26-B**).

De asemenea, pot fi identificate momentele revoluției cardiace în care valva tricuspidiană este închisă (**Fig. 13.27-A**) sau deschisă (**Fig. 13.27-B**), precum şi închiderea (**Fig. 13.28-A**) sau deschiderea (**Fig. 13.28-B**) valvei mitrale.

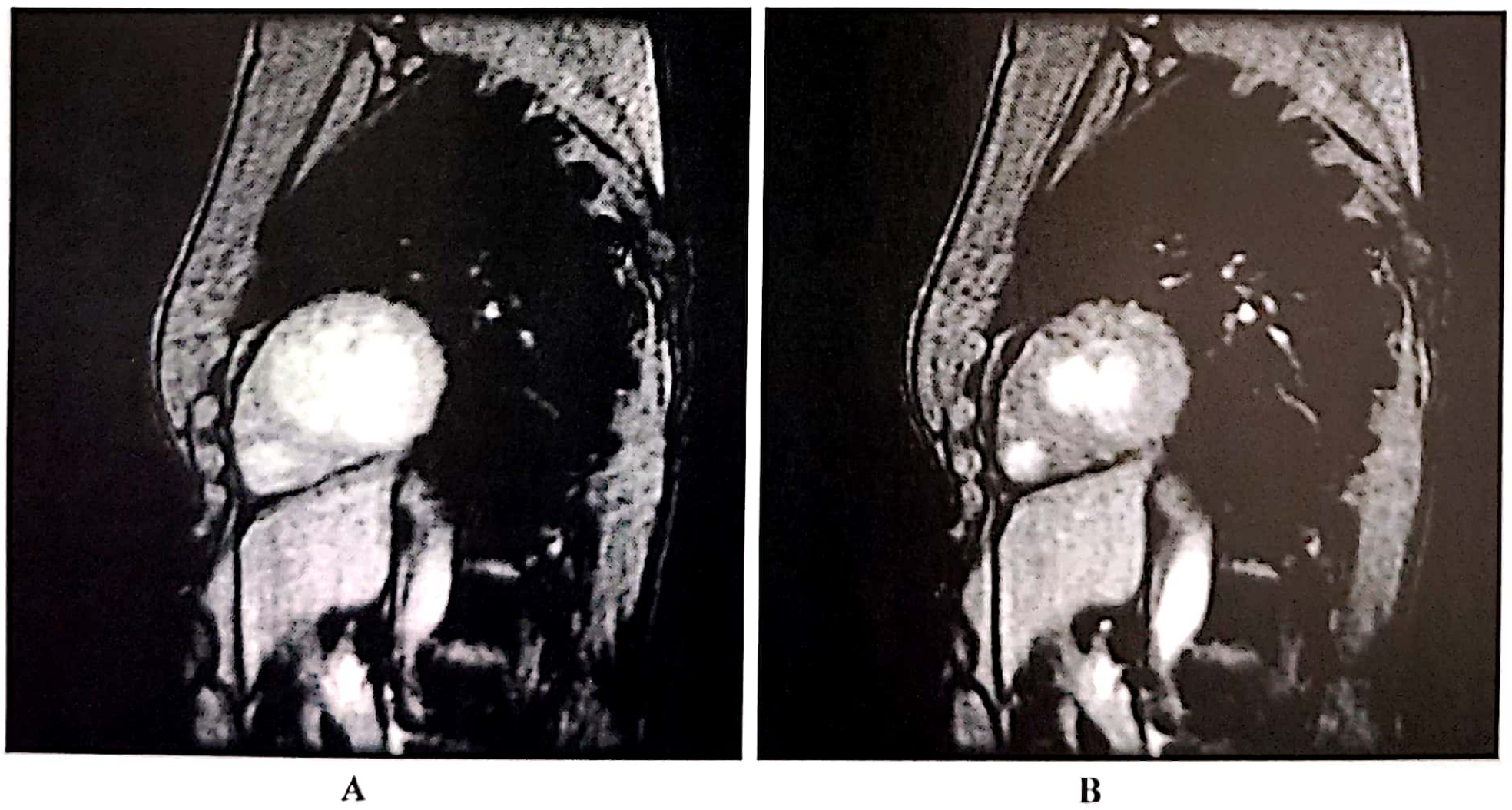

Fig. 13.26. MR gradient sagital. Cord normal: **A** = ventriculul drept şi stâng în faza diastolică, **B** = în faza sistolică.

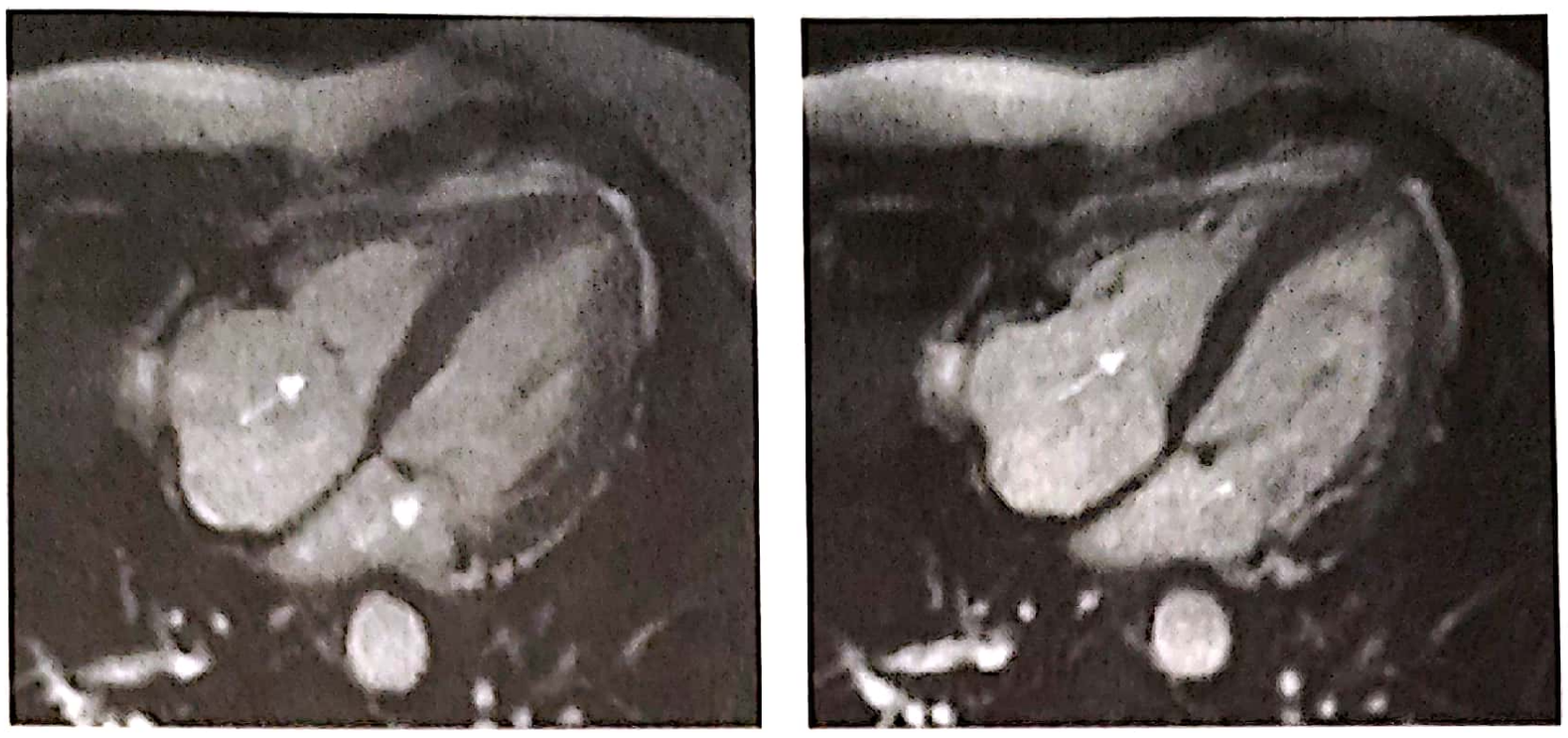

A B

Fig. 13.27. IRM gradient, vedere de patru camere. Cord normal: **A** = valvele atrio-ventriculare sunt închise, **B** = valvele atrio-ventriculare sunt deschis (după **[12]**).

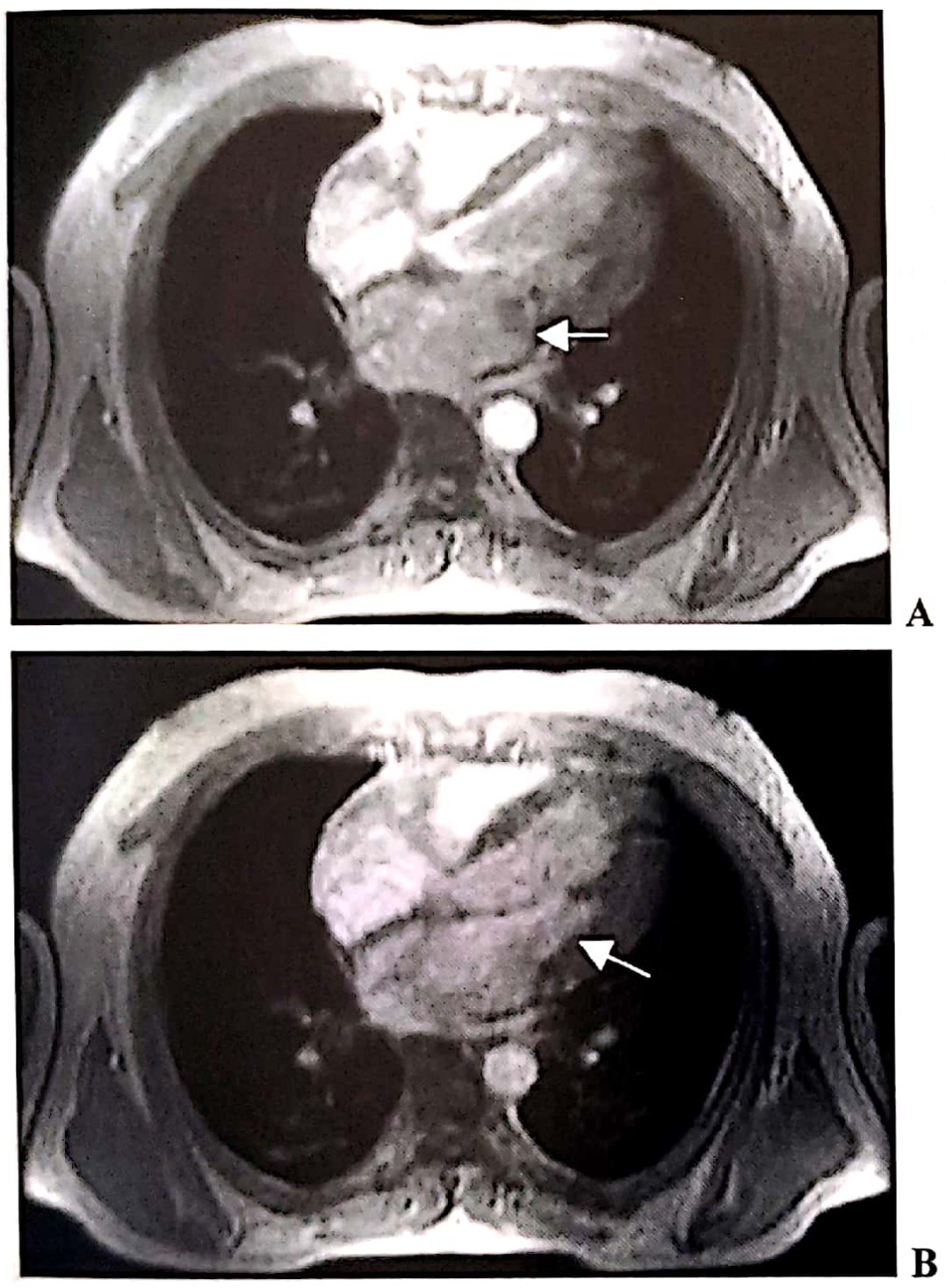

Fig. 13.28. RM incidenţă transversală. Cord normal: **A** = valva mitrală închisă, **B** = valva mitrală deschisă.

3. EXAMINAREA CT ŞI IRM A MALADIILOR CONGENITALE CARDIACE

Ecocardiografia este utilizată curent ca metodă diagnostică de primă intenţie în MCC, beneficiind de atuurile echipamentului portabil, abordării facile şi costului scăzut.

IRM este o metodă imagistică complexă care completează datele furnizate de ecocardiografie, date ce pot fi limitate în cazul ferestrelor acustice înguste sau de dificultăţile de penetrare ultrasonică a unor structuri anatomice, cum ar fi regiunea supracardiacă sau regiunea retrocardiacă.

IRM poate evidenţia morfologia cardio-vasculară cu aceeaşi precizie ca şi angiocardiografia, dar faptul că nu este iradiantă şi nu este invazivă a impus-o în ultimul timp ca pe o alternativă în diagnosticul MCC.

Datorită acestor calităţi, IRM este utilizată din ce în ce mai frecvent în investigaţia pacienţilor cu MCC şi în special a copiilor, mai ales în situaţia examinărilor repetate pre- şi postoperator. Includerea IRM în algoritmul de investigare al MCC a permis scăderea semnificativă a numărului angiocardiografiilor efectuate din raţiuni exclusiv diagnostice.

În afara detaliilor anatomice, IRM poate furniza şi date funcţionale datorită achiziţiilor în secvenţa de gradient care permite reconstrucţii în modul CINE.

CINE-RM oferă o rezoluţie temporară aproape egală cu cea a cineangiografiei, permiţând izolarea imaginilor corespunzătoare sfârşitului de diastolă şi sfârşitului de sistolă, cu posibilitatea calculării volumului-bătaie, a fracţiei de ejecţie, aprecierea mişcărilor unor porţiuni ale peretelui ventricular şi dinamica grosimii acestora **[13]**.

Tehnicile moderne de flux care permit codarea velocităţii sanguine în modul CINE pot furniza imagini care redau o hartă a velocităţii de flux a tuturor camerelor cardiace şi lumenelor vasculare, prin multiple imagini CINE, achiziţionate în cursul unui ciclu cardiac.

Pentru realizarea acestor tipuri de secvenţe este necesară sincronizarea achiziţiei cu traseul ECG (ECG-gated), iar, în cazul copiilor mici sau sugarilor, sedarea sau chiar intubarea acestora.

Efectuarea examenelor IRM în aceste condiţii permite obţinerea unor date utile diagnostic în MCC în aproximativ 94-95% dintre examinări **[14]**.

Diferitele modalităţi imagistice, precum ecocardiografia, cateterismul cardiac, angio- cu radionuclizi şi IRM, sunt utilizate pentru a determina volumul camerelor cordului şi funcţia miocardică atât a VD, cât şi a VS.

Având în vedere că VD are o morfologie mai complexă datorită aspectului conic al cavităţii lui, în special al porţiunii subvalvulare, al tractului de ieşire şi al trabeculaţiei mai proeminente, evaluarea lui volumetrică este mai dificilă.

De aceea, reducerea formei VD la o formă geometrică simplă, cum se procedează în cineangiografia biplană sau în eco-bidimensională, poate să nu furnizeze date adecvate pentru descrierea exactă a VD.

Chiar şi în cazul VS care are o formă simplă eliptoidală, aceste metode biplane au demonstrat erori semnificative în măsurătorile volumelor, în special la pacienţii cu formă VS anormală sau dilatare de VS.

MSCT şi IRM surmontează aceste neajunsuri furnizând măsurători exacte chiar şi în condiţia în care ventriculele prezintă deformări importante, ca în cazul pacienţilor cu MCC complexe. Deoarece IRM prezintă o acurateţe şi un grad de reproductibilitate înaltă în evaluarea atât a volumelor VD, cât şi VS, este considerată în acest moment metoda GOLD STANDARD pentru măsurarea volumelor cardiace. Această facilitate a IRM este susţinută de o rezoluţie temporală crescută (timp de achiziţie pe ciclu cardiac de 50 ms. sau mai puţin), precum şi de posibilitatea unei libere alegeri a planului de achiziţie în orice direcţie a spaţiului în funcţie de fiecare pacient **[15]**.

IRM este o metodă topografică cu o bună rezoluţie spaţială care poate identifica poziţia exactă a camerelor cardiace (în special a atriilor), poate identifica morfologia pereţilor ventriculari şi rapoartele dintre vasele mari. În anumite situaţii, datorită acestor calităţi IRM poate înlocui cateterismul cardiac, care este o metodă invazivă, sau poate reduce numărul de cateterisme cardiace necesare în îngrijirea adulţilor sau a copiilor cu MCC.

Studiul IRM complex al MCC este necesar atât la copii, cât şi la adulţi, preoperator, pentru stabilira metodelor de abord chirurgical prin furnizarea tuturor detaliilor privind anatomia topografică, tipul modificărilor vaselor şi ale camerelor cordului.

Instalaţiile IRM moderne permit efectuarea unor examinări complexe ale cordului şi vaselor mari, care furnizează, în afara unui diagnostic morfologic exact, şi aprecieri dinamice ale fluxului sanguin.

Secvenţele ce efectuează codarea velocităţii sanguine permit măsurarea volumului şi a velocităţii fluxurilor sanguine din vena cavă, venele pulmonare, artera pulmonară şi aortă.

Anomaliile de velocitate a fluxului sanguin pot fi identificate utilizându-se reconstrucţii ale imaginilor IRM în modul cine-RM. Pe aceste reconstrucţii pot fi diagnosticate turbulenţele de flux caracteristice stenozelor sau regurgitărilor valvulare, precum şi sediul, şunturilor cardio-vasculare.

Pe imaginile succesive, în mişcare, oferite de reconstrucţia cine-RM se pot identifica diferitele momente ale ciclului cardiac.

Tabelul 13.2

Principalele informaţii furnizate de IRM în patologia valvulară
1. Morfologia valvelor:
– numărul cuspelor
– integritatea cuspelor (ruptură, prolaps, simfizare etc.)
– integritatea cordajelor tendinoase
– modificări patologice (calcificări, vegetaţii)
– morfologia perivalvulară (abcese, pseudoanevrisme)
2. Funcţia valvulară:
– modalitatea de deschidere (bicuspide, tricuspide)
– congruenţa la închidere (normală, incompletă, absentă)
– orificiul valvular/circumferinţa valvulară
– fluxul maximum sistolic/calcularea gradientului transvalvular
– fluxul de regurgitare/fracţia de regurgitare
3. Funcţia ventriculară
– volume
– funcţia sistolică/diastolică
– formaţiuni parietale
– chinetica parietală regională
4. Informaţii suplimentare
– marile vase (diametre-coarctaţie)
– trombi
– boala arterelor coronare
– infarct/cicatrice miocardică

Obţinerea unor imagini cu o rată de 15 până la 30 de imagini pe ciclu cardiac în secvenţa gradient permite identificarea momentelor sfârşitului de sistolă şi sfârşitului de diastolă. Când astfel de secvenţe sunt repetate în aşa fel încât să cuprindă ambele ventricule, este posibilă măsurarea volumului sanguin din ventriculul drept şi stâng.

Măsurătorile făcute pe grupul de imagini achiziţionate la sfârşitul diastolei şi la sfârşitul sistolei furnizează volumul sfârşitului de diastolă şi cel al sfârşitului de sistolă, volumul bătaie şi fracţia de ejecţie atât pentru ventriculul stâng, cât şi pentru cel drept.

Scăzând volumul sfârşitului de sistolă (*End Sistolic Volume* – ESV) din volumul sfârşitului de diastolă (*End Diastolic Volume* – EDV), se obţine volumul bătaie (*Stroke Volume* – SV). Volumul bătaie raportat la volumul sfârşitului de diastolă permite calcularea fracţiei de ejecţie (EF) **[14]**.

3.1. Situsul cardiac şi modificările sale

În mod normal, structurile anatomice toracice şi abdominale de partea dreaptă se găsesc pe aceeaşi parte cu atriul drept morfologic, iar structurile şi organele situate de partea stângă se găsesc pe aceeaşi parte cu atriul stâng morfologic.

În anomaliile de dezvoltare în care ambele atrii au aspectul morfologic al unui atriu drept (isomerism ca atriul drept), viscerele şi structurile toracice tind să fie situate de partea dreaptă. În cazul existenţei a două atrii cu aspect morfologic de atriu stâng (isomerism ca atriu stâng), viscerele şi structurile toracice se găsesc de partea stângă.

În sindromul de isomerism ca atriul drept, bronhiile şi arterele pulmonare au rapoarte particulare. În isomerism ca atriul drept, ambii plămâni au de obicei trei lobi şi ambele bronhii principale au aspect de bronhie dreaptă, adică arterele pulmonare dreaptă şi stângă au traiect situat ventral şi caudal faţă de bronhiile principale.

Acest gen de isomerism este adesea asociat cu sindromul de asplenie. Ficatul este mare şi depăşeşte linia mediană.

În sindromul de isomerism ca atriul stâng, ambii plămâni au câte doi lobi şi ambele artere pulmonare, dreaptă şi stângă, prezintă traiect care trece peste bronhiile principale omologe.

Isomerismul ca atriul stâng este asociat cu sindromul de polisplenie şi frecvent cu vena cavă inferioară întreruptă, prezentând continuare de tip azygos.

Pe imaginile IRM coronale şi axiale se poate vizualiza foarte bine anatomia arterelor pulmonare, permiţând diagnosticul tipului de isomerism (**Fig. 13.29**) **[17]**.

3.2. Malformaţiile congenitale ale pericardului

3.2.1. Chistul pericardic

Chistul pericaric este o anomalie congenitală generată de formarea unei cloazonări în timpul dezvoltării cavităţii pericardice. 90% dintre chisturile pericardice sunt localizate la nivelul unghiurilor cardio-frenice (**Fig. 13.30**) (70% în cel drept şi 20% în cel stâng) **[17]**.

Chisturile pericardice nu comunică de obicei cu cavitatea pericardică şi conţin un lichid cu concentraţie mică de proteine, ceea ce furnizează un aspect în hiposemnal (negru) în secvenţele ponderate în T1 şi în hipersemnal (alb) în secvenţele ponderate în T2, pe imaginile IRM.

Spre deosebire de chisturile pericardice, diverticulul pericardic este tot o dilataţie chistică, ce comunică însă cu cavitatea pericardică.

3.2.2. Absenţa congenitală a pericardului

Absenţa congenitală a pericardului este generată de o anomalie de formare a vaselor care irigă o anumită zonă a pericardului în timpul embriogenezei.

Agenezia parţială a pericardului poate genera dureri precordiale datorită hernierii bazei ventriculului stâng prin defectul generat de agenezie, cu compresia secundară a unor ramificaţii ale coronarei stângi.

În aceste cazuri, este necesară intervenţia chirurgicală care ancorează cordul de diafragm şi stern.

În cazul ageneziei întregii părţi stângi a pericardului, se produce o deplasare la stânga a cordului.

Aspectul caracteristic pe secţiunile transversale obţinute prin MSCT sau IRM este interpunerea unei zone de parenchim pulmonar între butonul aortic şi trunchiul arterei pulmonare (**Fig. 13.31**).

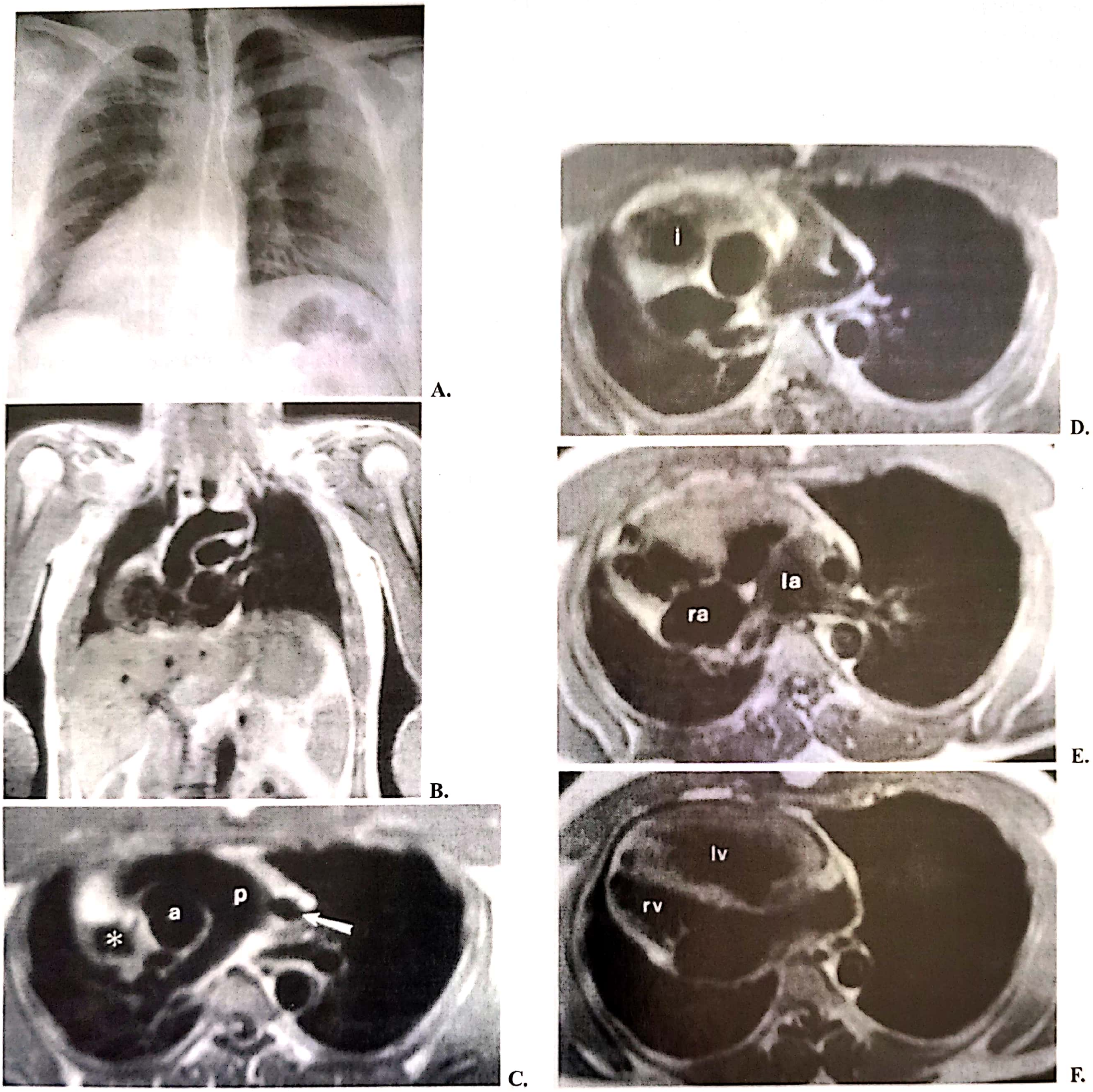

Fig. 13.29. RM.05 dextrocardie cu hipoplazie de plămân drept. Concordanţă atrio-ventriculară şi arterio-ventriculară: **A.** = Radiografie toracică postero-anterioară cu esofagul baritat. Apexul cardiac la dreapta, butonul aortic la stânga, fornixul gastric la dreapta. **B.-F.** = Imagine IRM coronală. Apexul la dreapta, butonul aortic la stânga, fornixul gastric la dreapta. Atriul drept (ra) identificat prin existenţa urechiuşei drepte tipic triangulare (* în C) comunică cu ventriculul drept (rv) care are caracteristic o zona infundibulară (i) şi bandă moderatoare. Atriul stâng (la) comunică cu ventriculul stâng (lv). Artera pulmonară (p) ia naştere anterior şi la stânga aortei (a) (după **[16]**).

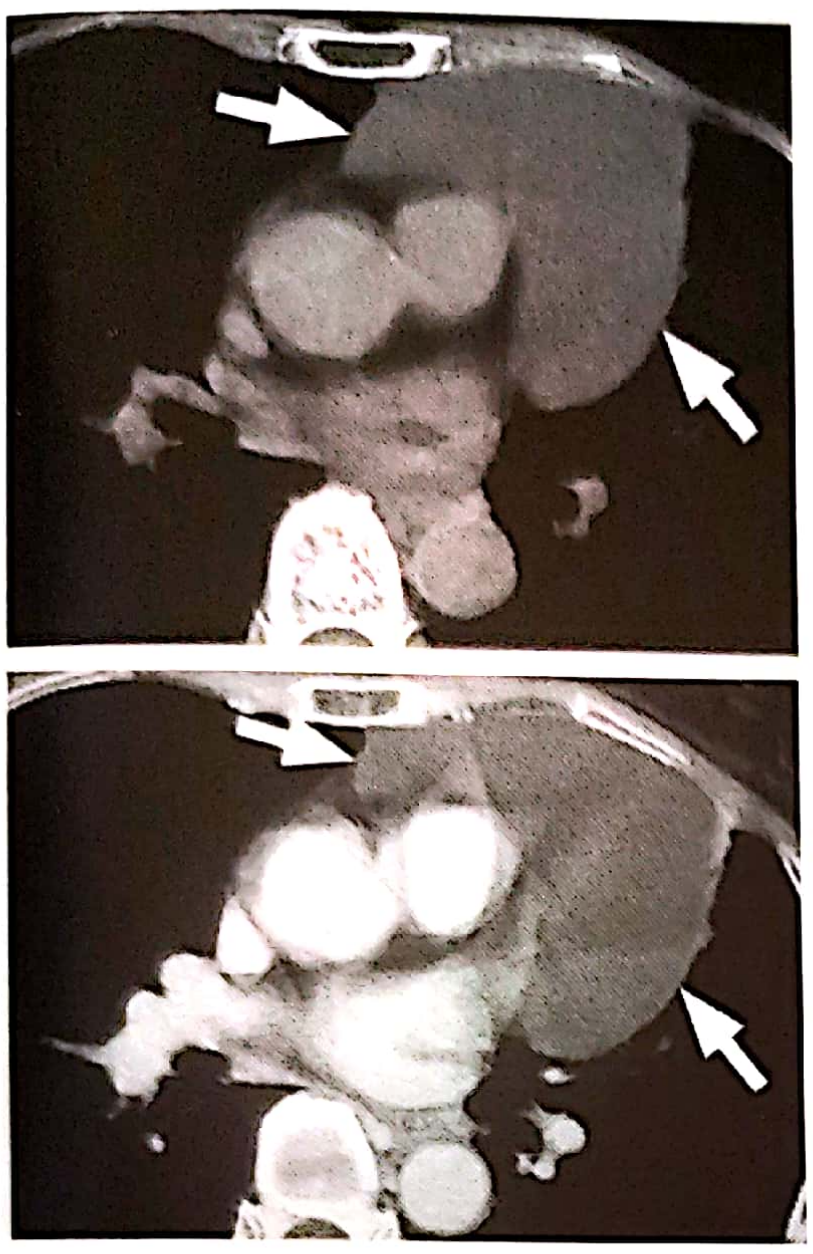

Fig. 13.30. CT – secțiune transversală. Chist pericardic (între cele două săgeți). Sus = fără substanță de contrast, jos = cu substanță de contrast; de remarcat că formațiunea chistică nu se încarcă cu substanță de contrast (după **[18]**).

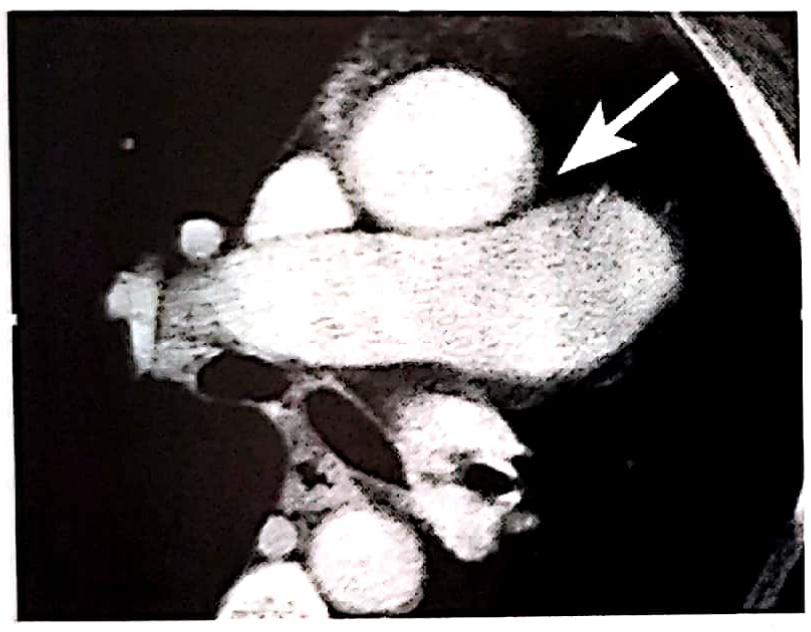

Fig. 13.31. MSCT – secțiune transversală. Agenezie de pericard. Săgeata indică spațiul dintre aorta ascendentă și artera pulmonară în care se interpune țesut pulmonar (după **[18]**).

Pe secțiunile IRM, nu poate fi identificat aspectul caracteristic al pericardului de bandă subțire de hiposemnal situat între hipersemnalul generat de grăsimea mediastinală la exterior și grăsimea subepicardică la interior.

3.3. Anomaliile congenitale ale arcului aortic

IRM este metoda imagistică cea mai convenabilă pentru diagnosticul anomaliei aortei toracice în comparație cu MSCT care este iradiantă și cu angiografia care este iradiantă și invazivă.

Cele mai comune anomalii aortice sunt: dublul arc aortic, arc aortic pe stânga cu artera subclavie dreaptă aberantă, arc aortic drept cu artera subclavie stânga aberantă, (**Fig. 13.32**), coarctație de aortă și valve aortice bicuspide sau displazice.

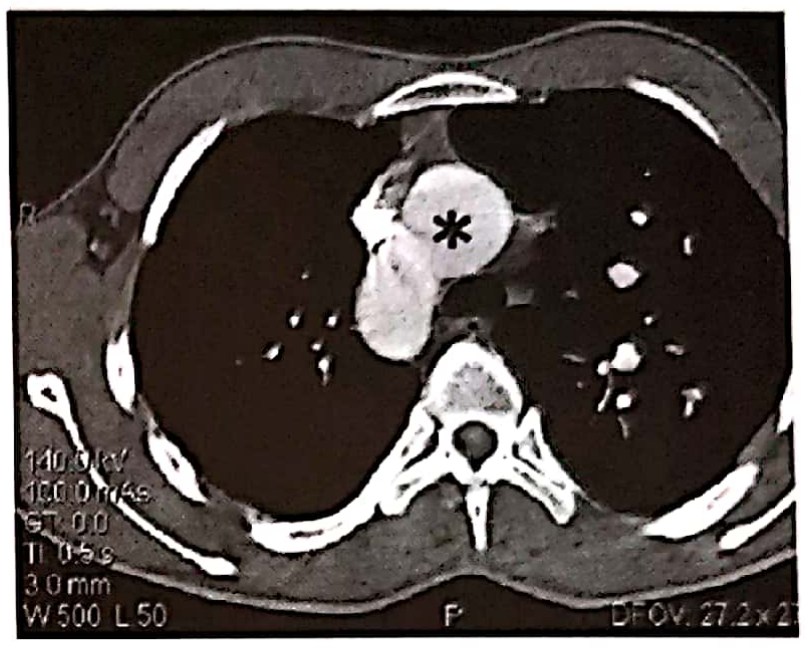

Fig. 13.32. Imagine axială de CT în care arcul aortic (asterisc) este pe dreapta (după **[19]**).

Adulții cu artera subclavie aberantă prezintă risc crescut de formare a plăcilor ateromatoase parietale și de anevrisme.

De obicei, imaginea radiologică este de formațiune mediastinală, cu calcificări uneori destul de voluminoase.

La examinarea MSCT în dinamică cu contrast iodat i.v., se evidențiază dilatarea anevrismală a unei artere subclavii aberante care poate prezenta, în afară de calcificări parțiale, și o importantă componentă trombotică **[2]**.

Acești pacienți prezintă și risc crescut de AVC, datorită trombilor mobilizați de la nivelul dilatației anevrismale.

Pe secțiunile transversale IRM se pot aprecia atât anomaliile de traiect ale aortei și ramificațiilor acesteia, cât și compresia căilor aeriene sau a esofagului. Gradul de compresie a căilor aeriene poate fi evaluat foarte bine pe secțiunile sagitale.

La pacienții cu arc aortic pe dreapta pe secțiunile transversale, se identifică crosa aortică situată la dreapta traheei și versantul descendent al crosei situat pe marginea dreaptă a corpilor vertebrali toracali (**Fig. 13.33**).

Ulterior, pe secțiunile caudale poate fi identificat locul în care aorta descendentă toracică traversează

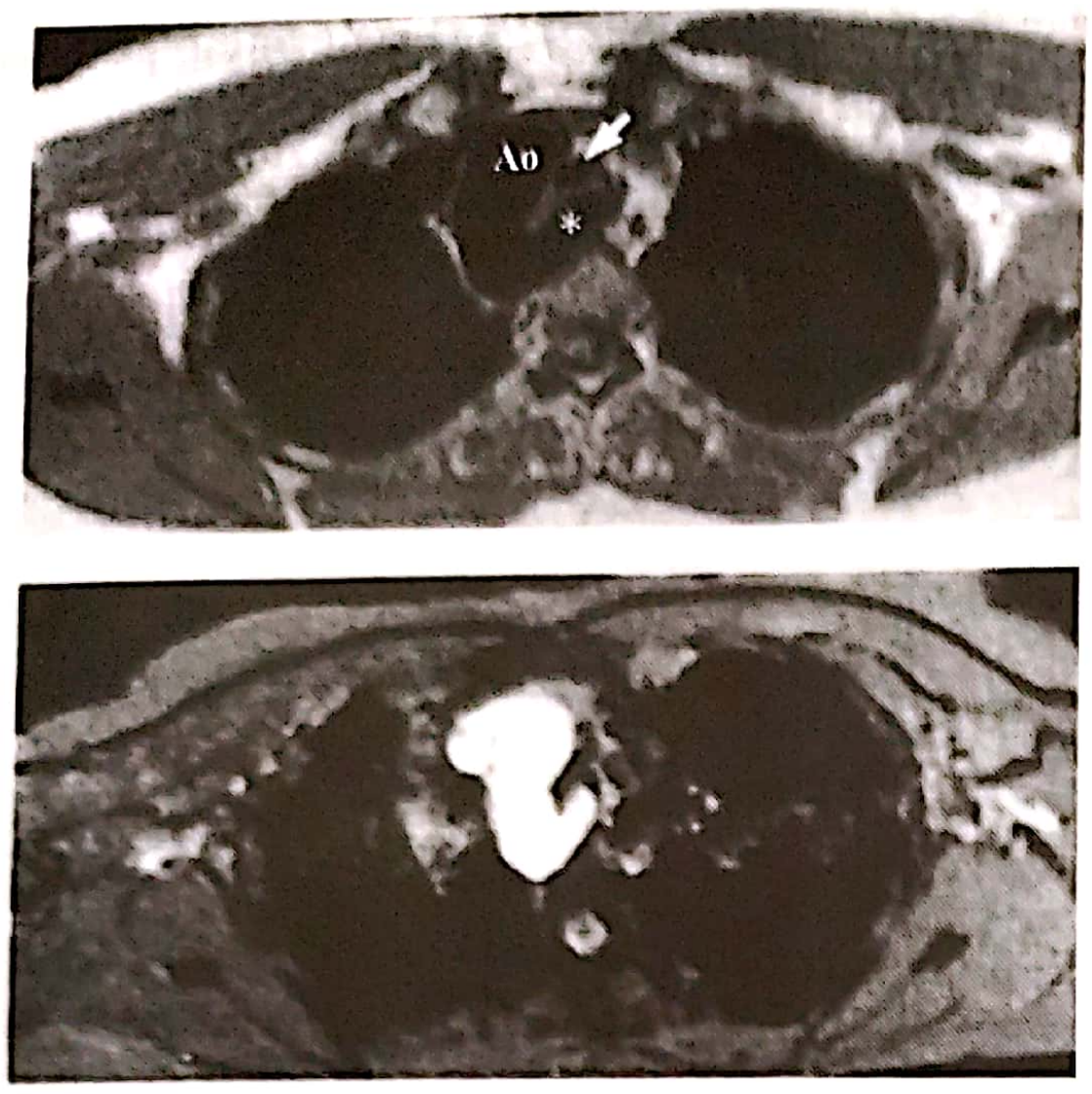

Fig. 13.33. IRM – incidenţa axială. Arc aortic drept cu artera subclavie stângă aberantă. Sus = asterixul indică artera subclavie stângă care pleacă posterior faţă de arcul aortic drept (Ao) şi comprimă traheea (săgeată) pe latura sa dreaptă. Jos = gradient-eco axial; se evidenţiază un semnal intens în aortă şi în artera aberantă (după **[20]**).

coloana toracală şi coboară la stânga corpilor vertebrali toracali.

La pacienţii cu dublu arc aortic pe secţiunile transversale IRM, se poate aprecia exact diametrul crosei din dreapta traheei comparativ cu diametrul crosei din stânga traheei (**Fig. 13.34**).

De obicei arcul aortic drept este mai mare decât cel stâng (**Fig. 13.35**).

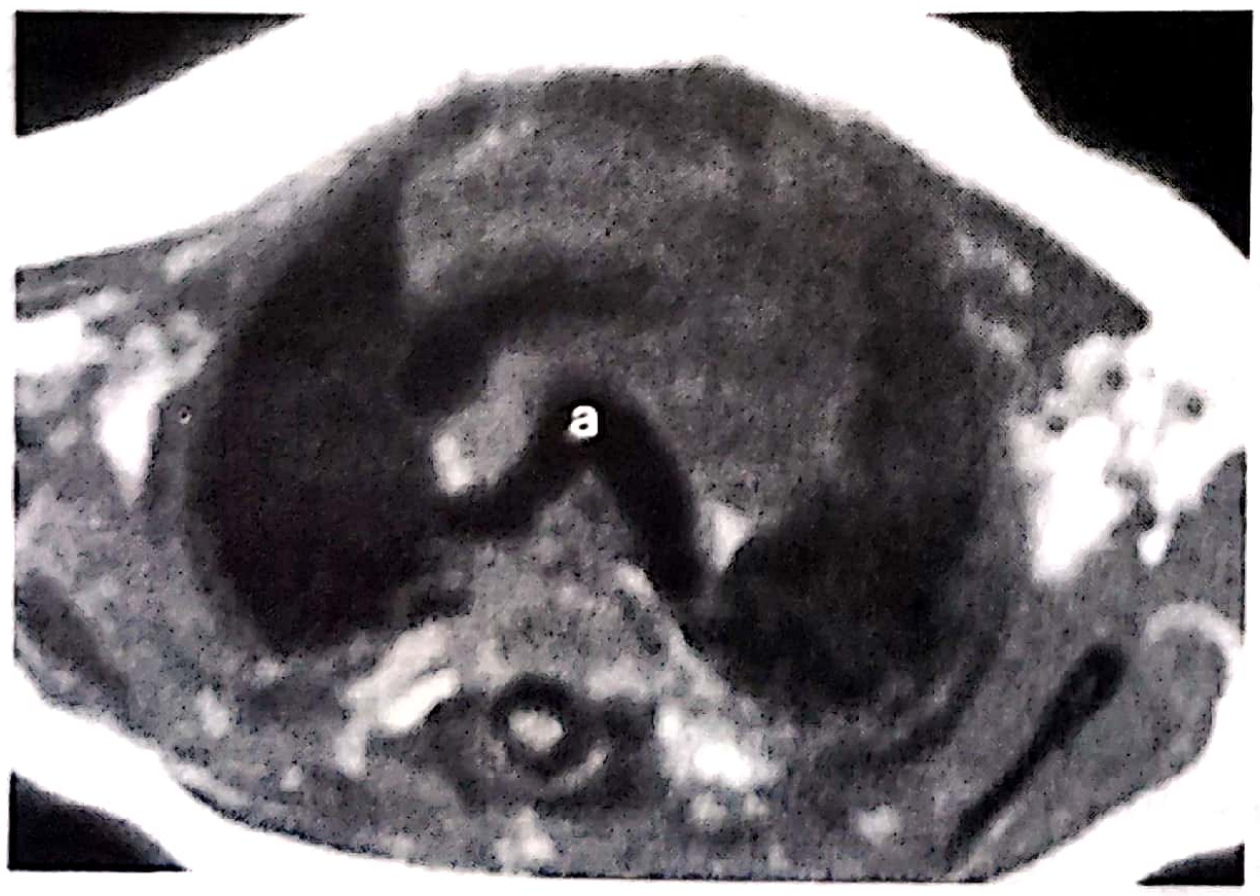

Fig. 13.34. IRM – secţiune transversală. Dublu arc aortic, se observă porţiunea proximală a dublului arc aortic (a) (după **[20]**).

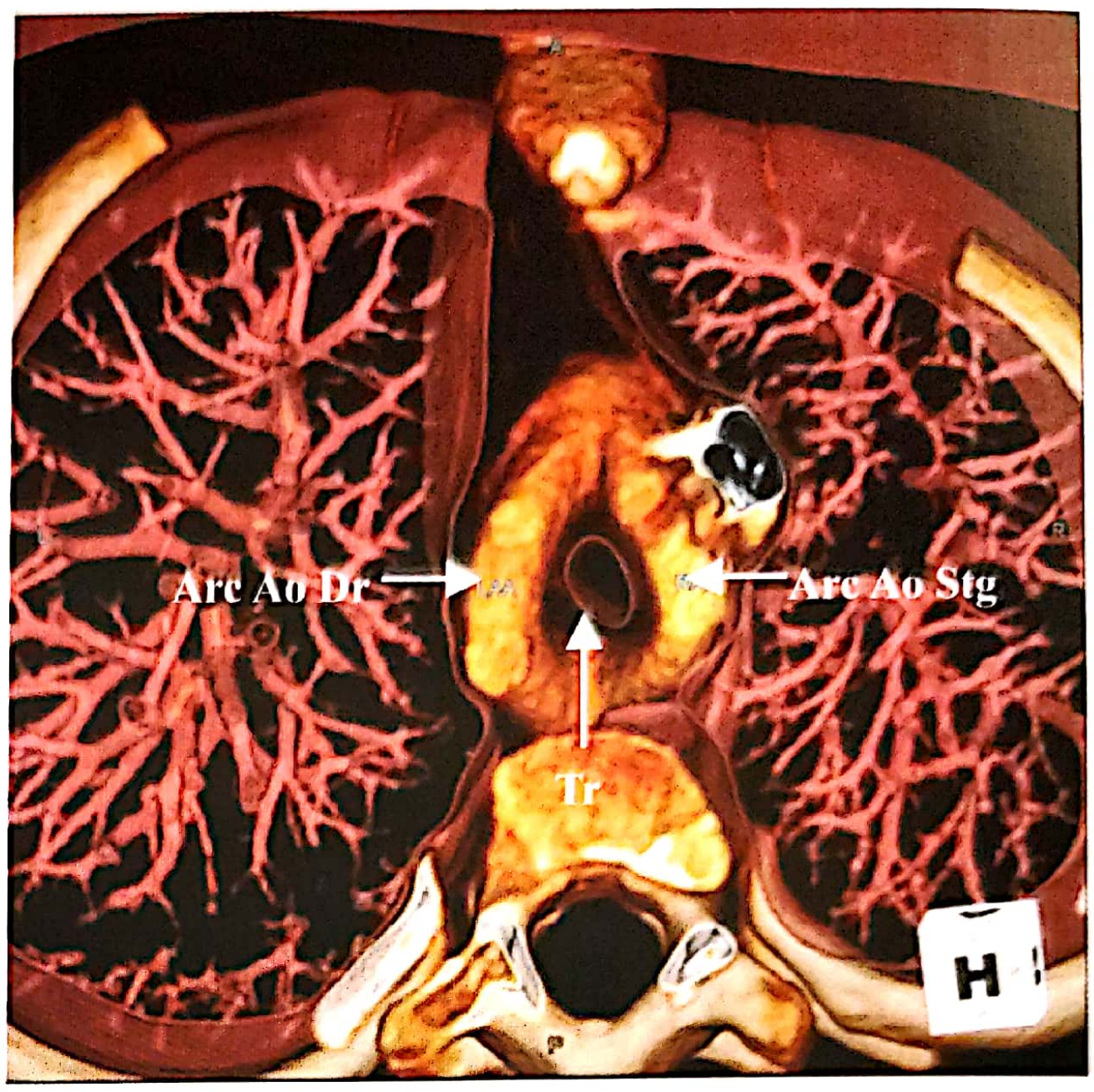

Fig. 13.35. CT – reconstrucţie 3D proiecţie axială. Dublu arc aortic. Tr = traheea (după **[21]**).

Tot pe secţiunile transversale IRM, poate fi apreciat diametrul arterei subclavii cu traiect retroesofagian (**Fig. 13.33**). Artera subclavie dreaptă cu traiect retroesofagian asociată arcului aortic pe stânga are diametru normal în comparaţie cu artera subclavie stângă cu traiect retroesofagian dilatată, asociată arcului aortic pe dreapta. Arcul aortic pe dreapta prezintă în această situaţie o dilataţie la originea subclaviei, dilataţie situată pe peretele intern al versantului descendent, exercitând efect compresiv asupra traheei şi esofagului.

3.4. Coarctaţia de aortă

În coarctaţia de Ao, MSCT evidenţiază foarte bine atât anomalia de arc aortic, cât şi prezenţa şi distribuţia circulaţiei colaterale.

MSCT este foarte util şi în aprecierea evoluţiei postoperatorii a coarctaţiei.

Examinarea după injectarea substanţei de contrast iodate, urmată de reconstrucţia tridimensională (3D) a lumenului aortic plin cu contrast (MIP), permite aprecierea spaţială a zonei de îngustare a lumenului aortic (**Fig. 13.36**).

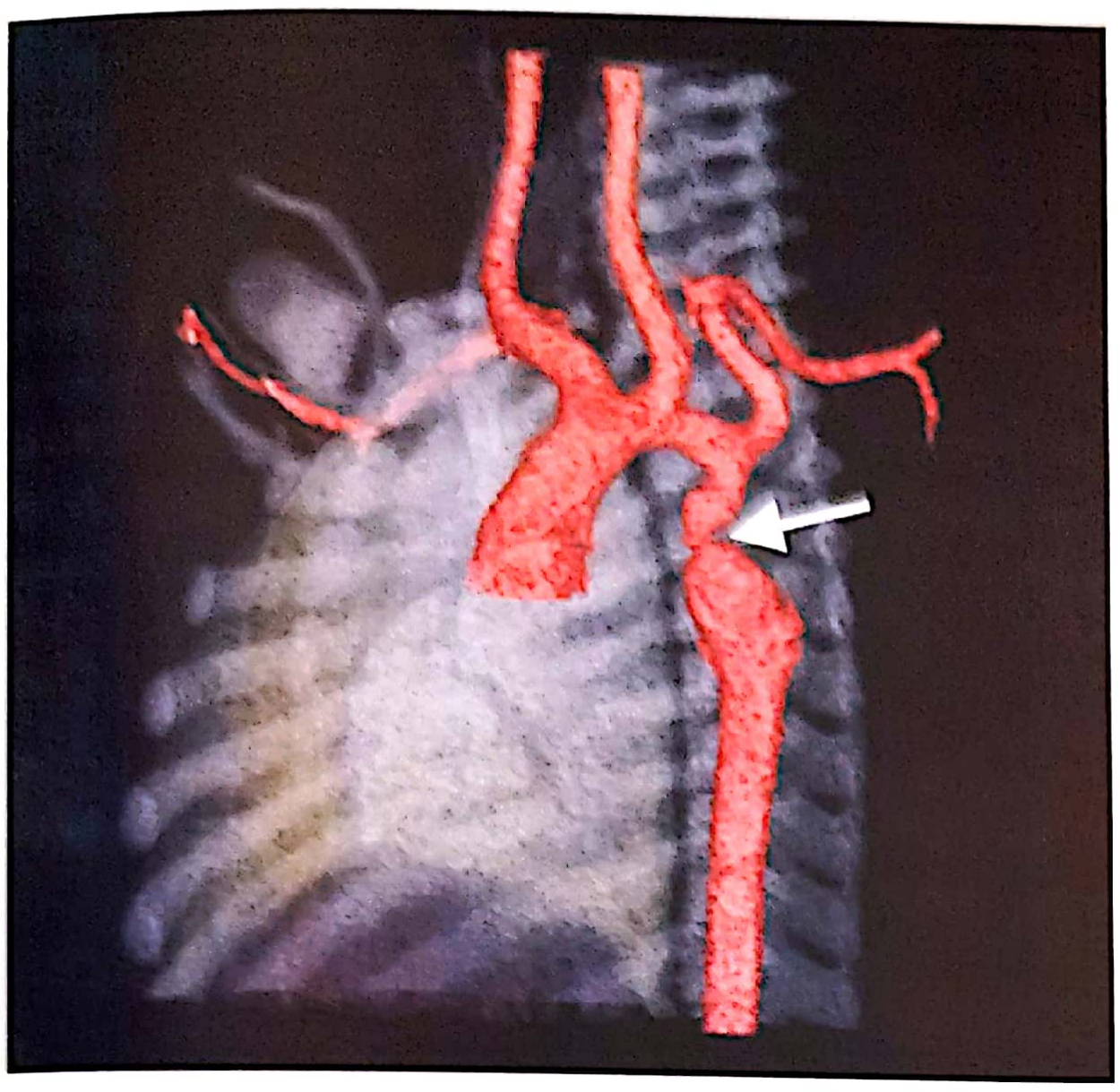

Fig. 13.36. CT – reconstrucţie 3D. Coarctaţie de aortă (săgeată). De remarcat hipoplazia porţiunii descendente a crosei aortei (după [21]).

Reconstrucţiile 3D permit şi diagnosticul ageneziilor parţiale de arc aortic, reconstrucţii pe care poate fi studiată repartiţia derivaţiilor de circulaţie arterială pentru teritoriul aortic proximal şi pentru cel distal (**Fig. 13.37**).

Examinarea IRM este utilă în investigaţia coarctaţiei de aortă atât pre- cât şi postoperator. Secţiunile utile diagnosticului sunt cele achiziţionate în plan transversal sau cele oblic sagital stâng în planul de desfăşurare a crosei aortice (**Fig. 13.38**).

Achiziţia în plan oblic sagital poate aprecia foarte bine gradul de îngustare a lumenului aortic şi întinderea zonei de coarcaţie pe lungimea peretelui aortic.

IRM evidenţiază de asemenea dilatarea poststenotică şi circulaţia colaterală dilatată (**Fig. 13.39**).

Examinarea cu secvenţe în gradient şi reconstrucţia cine-RM permit aprecieri asupra fluxului sanguin anormal la nivelul coarctaţiei, care se manifestă prin absenţa semnalului (*signal void*) în zona de turbulenţă.

Instalaţiile IRM de ultimă generaţie permit utilizarea unor secvenţe gradient cu posibilitatea codării velocităţii sanguine şi calcularea gradientului de presiune de-a lungul coarctaţiei.

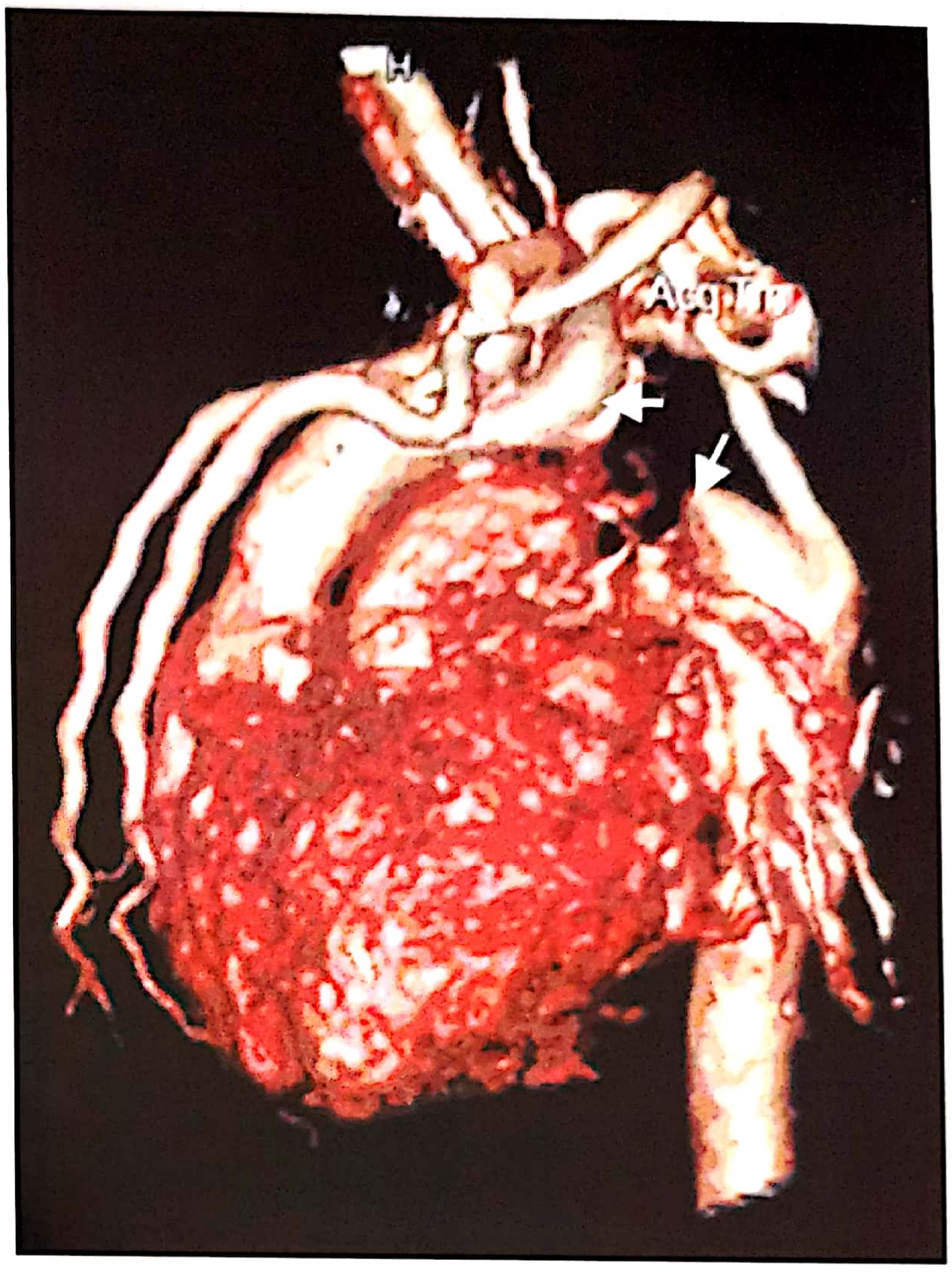

Fig. 13.37. CT – reconstrucţie 3D. Întrerupere de arc aortic (între cele două săgeţi) cu circulaţie colaterală bogată (după [22]).

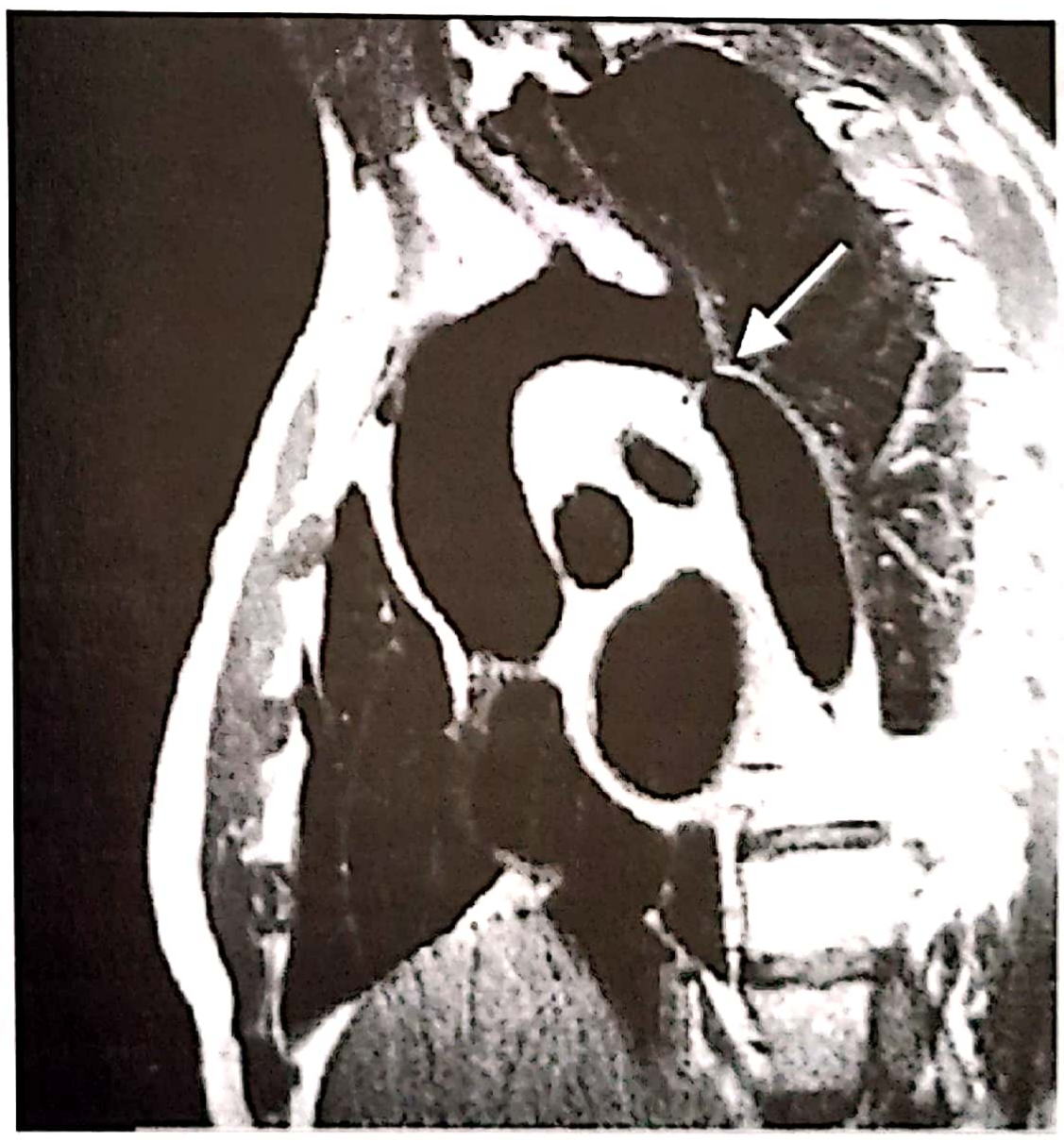

Fig. 13.38. IMR în incidenţă oblică sagitală. Stenoză strânsă diafragmatică a aortei istmice (săgeata) (după [23]).

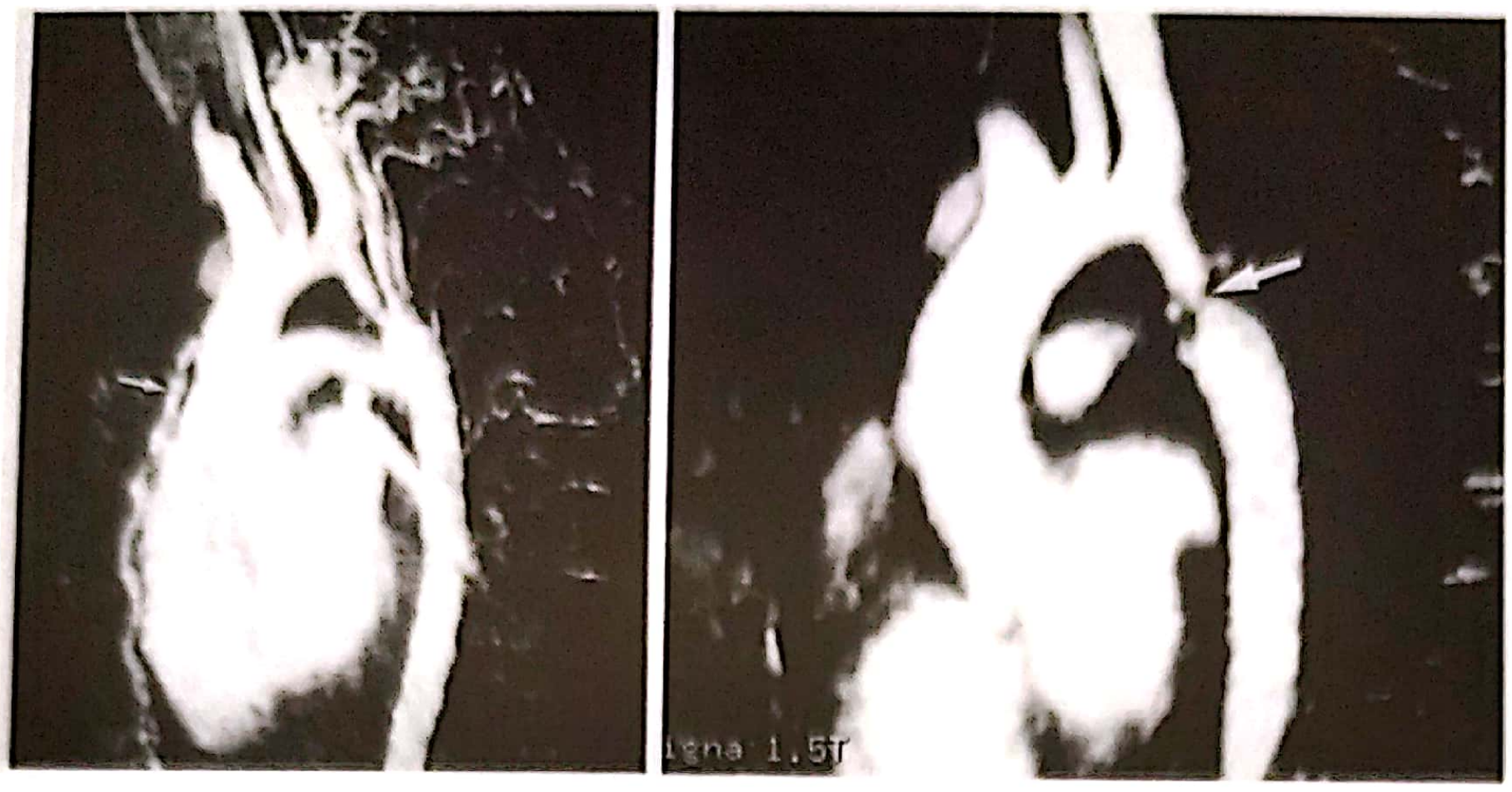

Fig. 13.39. IRM – reconstrucție 3D, cu substanță de contrast. Incidență oblică anterioară stângă. **A** = coarctație de aortă cu circulație colaterală bogată prin arterele intercostale și mamara internă (săgeata); **B** = locul stenozei (săgeata) (după **[16]**).

3.5. Canalul arterial persistent

În comparație cu alte metode imagistice non-invazive, IRM permite identificarea și măsurarea lungimii ductului. El poate fi identificat cel mai bine pe secțiuni transversale, la nivelul vaselor mari (**Fig. 13.40**), dar și pe secțiuni coronale.

Planul OAS este cel mai bun plan pentru identificarea ductului în secvențele spin-eco, iar utilzarea secvențelor în gradient-eco sunt foarte bune pentru evaluarea fluxului sanguin între aortă și AP.

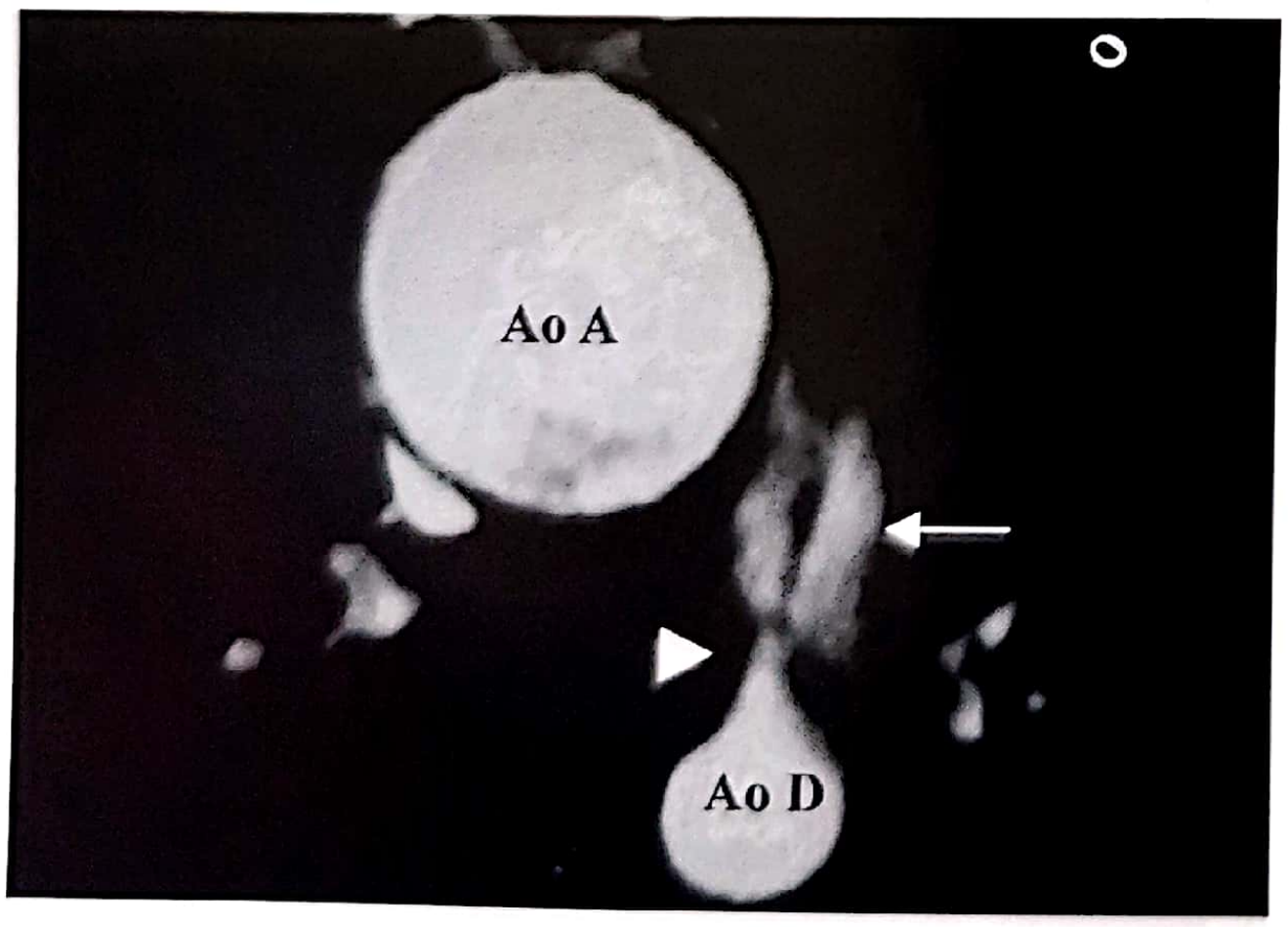

Fig. 13.40. IRM – gradient sânge alb. Vârful de săgeată indică ductul patent dintre aorta descendentă (Ao D) și artera pulmonară (săgeata lungă). Ao A = aorta ascendentă (după **[24]**).

3.6. Malformații ale aparatului valvular aortic

MSCT evaluează atât stenoza aortică supravalvulara, cât și stenoza aortică subvalvulară. Aceste afecțiuni sunt diagnosticate la copii sau la adulți nediagnosticați anterior, care dezvoltă insuficiență cardiacă congestivă, dispnee sau alte simptome.

În bolile valvulare aortice congenitale se utilizează investigația MSCT sincronizată cu ECG. Pot fi diagnosticate:

- valve bicuspide sau cu patru cuspe (**Fig. 13.41, 13.42**);
- valve aortice stenozate (**Fig. 13.43**);
- malformații de perete aortic (sindrom Marfan) (**Fig. 13.44, 13.45**).

3.7. Malformații ale aparatului valvular tricuspidian

3.7.1. Atrezia de tricuspidă

Malformațiile aparatului valvular atrio-ventricular includ atât atrezia valvei mitrale, cât și atrezia valvei tricuspide, atrezia valvei tricuspide fiind mai frecventă.

Atrezia valvei tricuspide este frecvent asociată cu transpoziția tip D a marilor vase, precum și cu stenoza valvulară sau subvalvulară sau chiar atrezia valvei pulmonare. În cadrul acestor malformații, ventriculul drept este invariabil hipoplazic. Metoda care permite

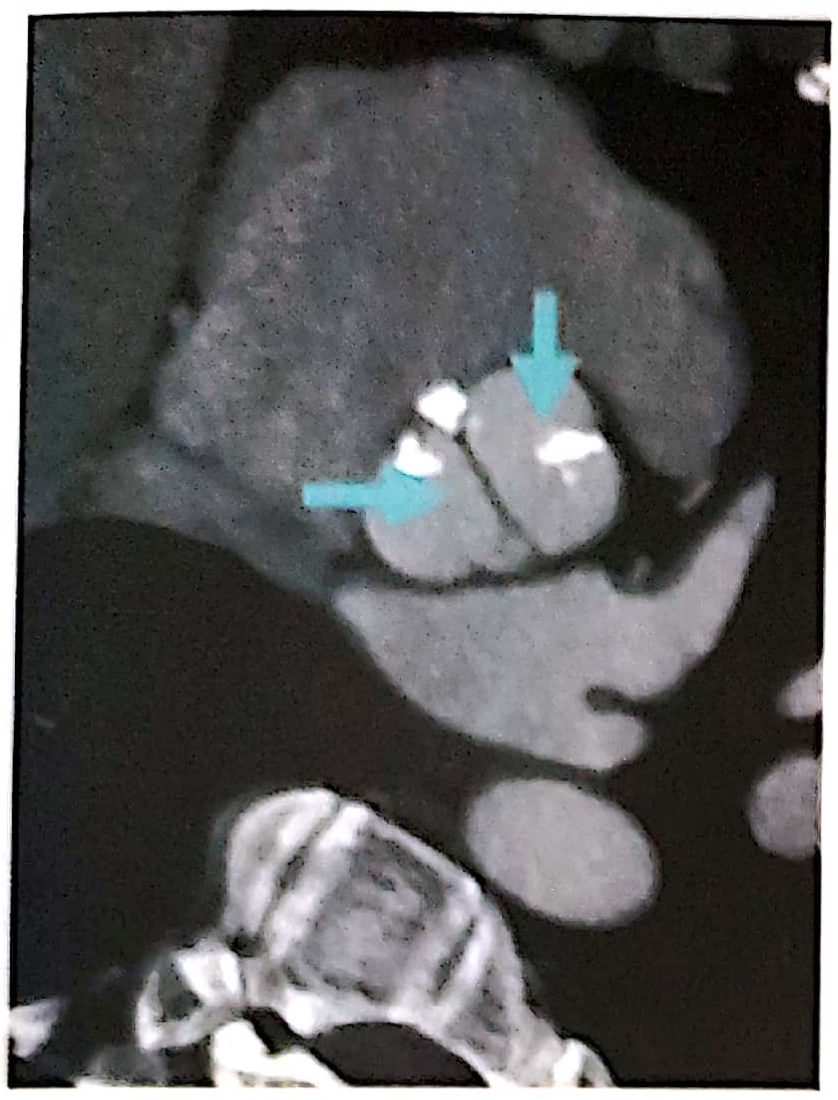

Fig. 13.41. CT – Valva aortică bicuspidă (săgeţi) cu calcificări valvulare (după **[2]**).

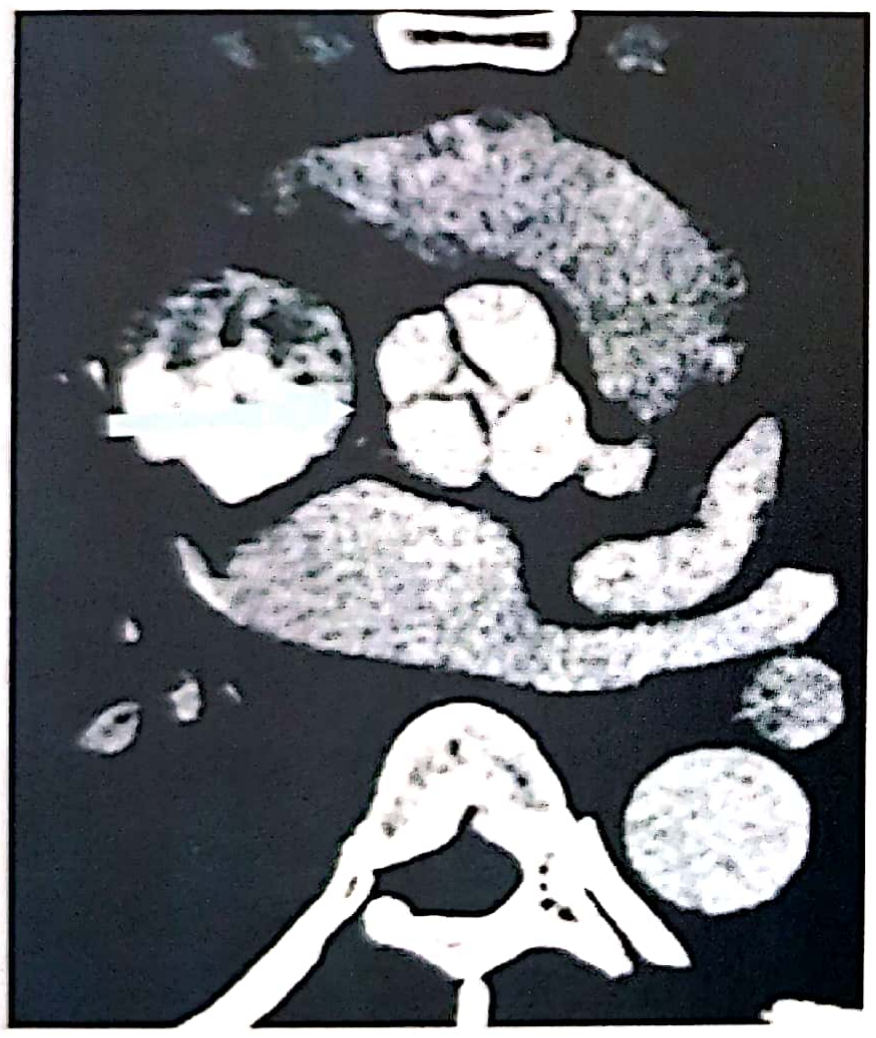

Fig. 13.42. CT – Valva aortică cu patru cuspe (săgeată) (după **[2]**).

cea mai eficientă analiză morfologică a valvei tricuspide este IRM.

Pe imaginile transversale, IRM vizualizează o bandă musculară care trece peste orificiul atrio-ventricular al ventriculului drept (**Fig. 13.46**). Atât pe imaginile IRM în secvenţă spin-eco, cât şi pe imaginile cine-MR obţinute în secvenţe gradient, se vizualizează atriul drept hipoplazic, comunicarea interatrială, defectul de sept interventricular şi conectarea ventriculo-arterială **[17]**.

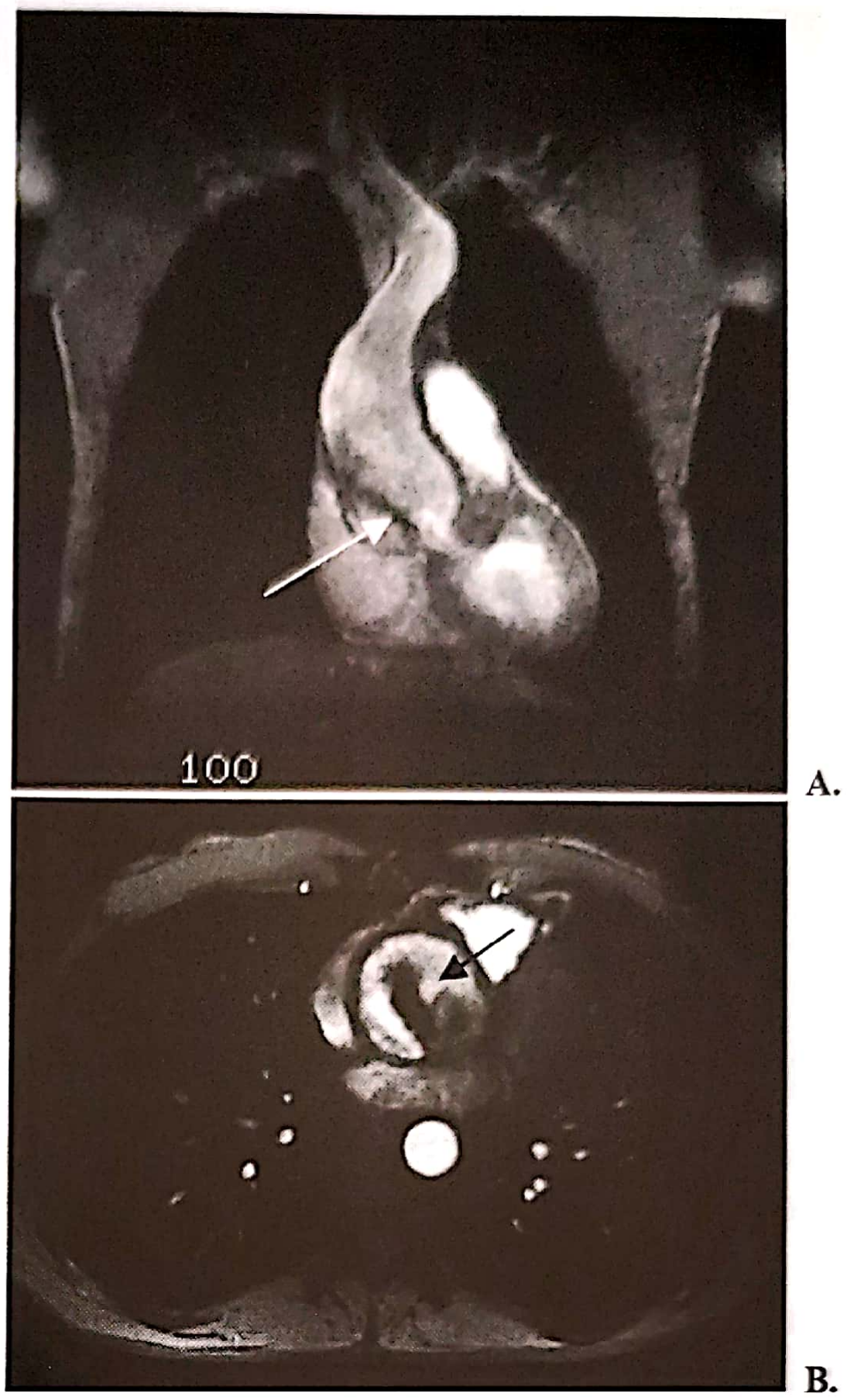

Fig. 13.43. IRM – cine-gradient. Stenoză valvulară aortică. **A.** = imagine coronală care evidenţiază o valvă aortică bicuspidă, în formă de dom, cu jetul (săgeată) dat de stenoză; **B.** = imagine trans-axială în aorta ascendentă care evidenţiază defazarea post-stenotică sau jetul de stenoză (zona neagră indicată de săgeată) (după **[24]**).

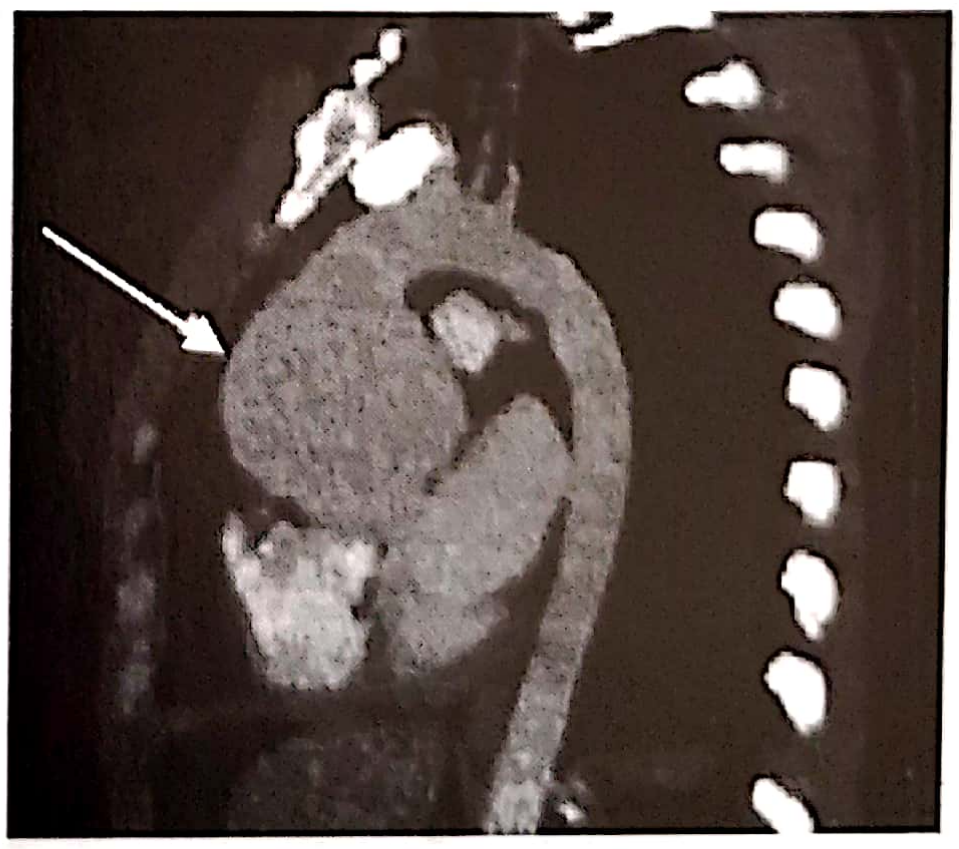

Fig. 13.44. CT – Sindrom Marfan cu anevrism de aortă ascendentă (săgeată) (după **[1]**).

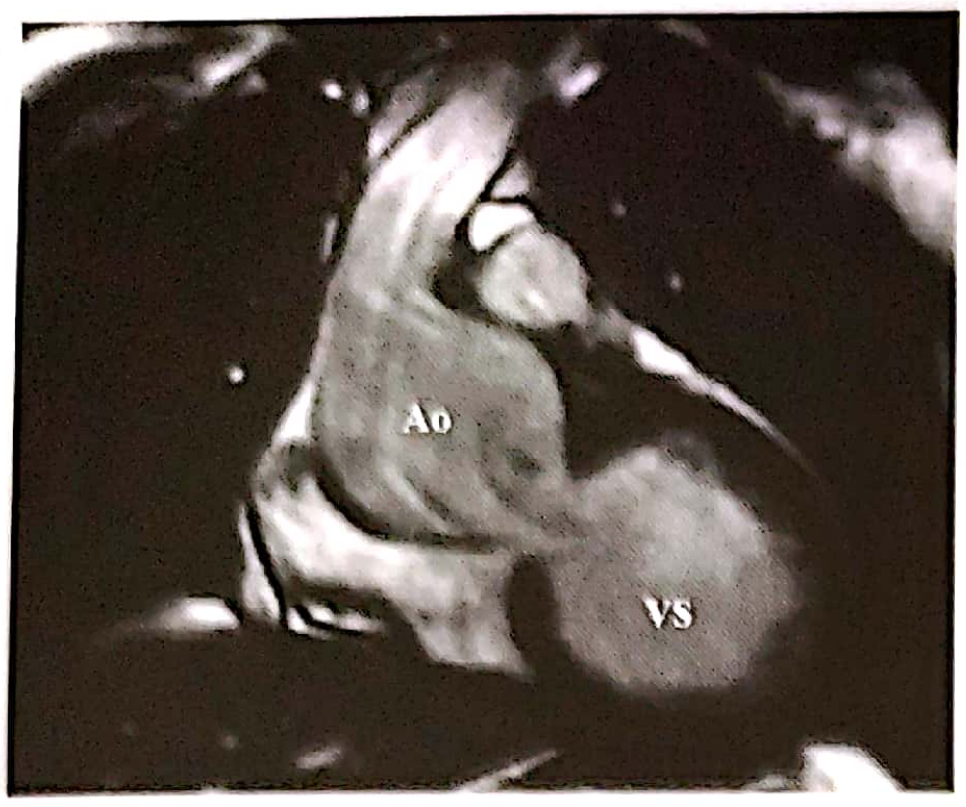

Fig. 13.45. IRM – sindrom Marfan cu anevrism de aortă ascendentă (Ao). VS = ventriculul stâng (după **[25]**).

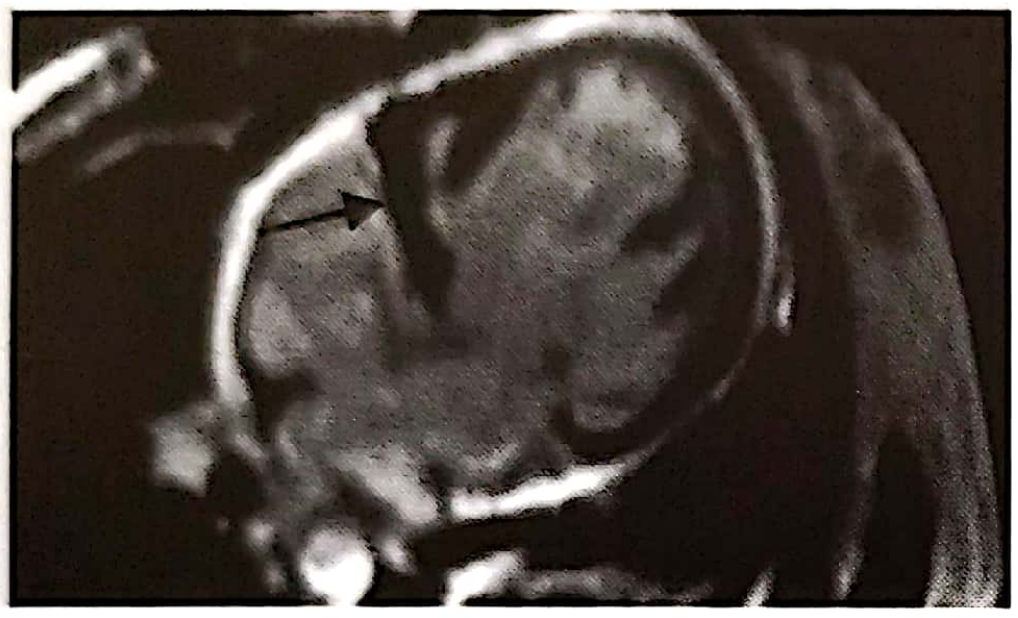

Fig. 13.46. IRM – atrezie de valvă tricuspidă. Locul orificiului atrio-ventricular drept este luat de o bandă fibroasă (săgeată). Această anomalie este asociată cu o comunicare interatrială şi interventriculară mare, cu ventricul drept hipoplazic (după **[25]**).

3.7.2. Boala Ebstein

Este o anomalie primară a valvei tricuspide în care cuspa septală şi cea anterioară ale valvei aderă la peretele ventriculului drept. Partea liberă a cuspelor prezintă o localizare mult mai apicală decât de obicei, în aşa fel încât orificiul valvei tricuspide este dislocat către apex.

Datorită acestui fapt, partea funcţională a ventriculului drept este divizată. Porţiunea de ventricul drept care se găseşte la baza orificiului valvular devine „atrializată", ceea ce înseamnă că ea funcţionează mai mult ca o parte a atriului decât ca o parte a ventriculului, modificare foarte uşor identificabilă pe imaginile IRM (**Fig. 13.47**).

Partea de ventricul drept atrializată prezintă perete subţire şi netrabeculat, care în timp se poate dilata.

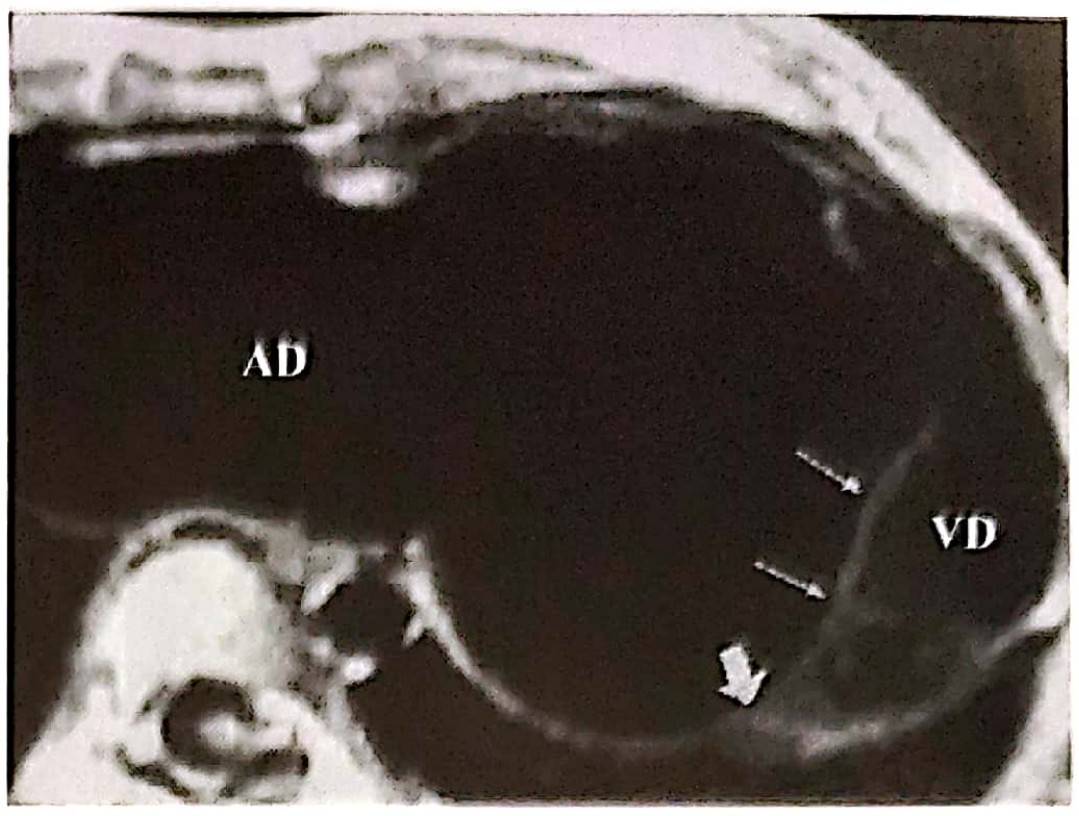

Fig. 13.47. IRM – imagine în spin-eco, axial oblic-transversal. Valva tricuspidă posterioară (două săgeţi subţiri) este deplasată mult dinspre planşeul atriului drept (AD) spre vârful ventriculului drept (VD). Săgeata groasă indică nivelul de inserţie aberant al valvei tricuspide (după **[26]**).

Boala Ebstein este frecvent asociată cu defect septal interatrial.

Examinarea IRM evidenţiază foarte bine poziţia valvei tricuspide, iar pe imaginile cine-RM se pot cuantifica mărimea camerelor şi fracţia de ejecţie a părţii funcţionale de ventricul drept. Tot pe imaginile cine-RM se evidenţiază absenţa semnalului (*signal-void*) sub forma unei benzi de hiposemnal orientat în sistolă spre atriul drept, indicând insuficienţa tricuspidiană asociată frecvent acestei anomalii (**Fig. 13.48**).

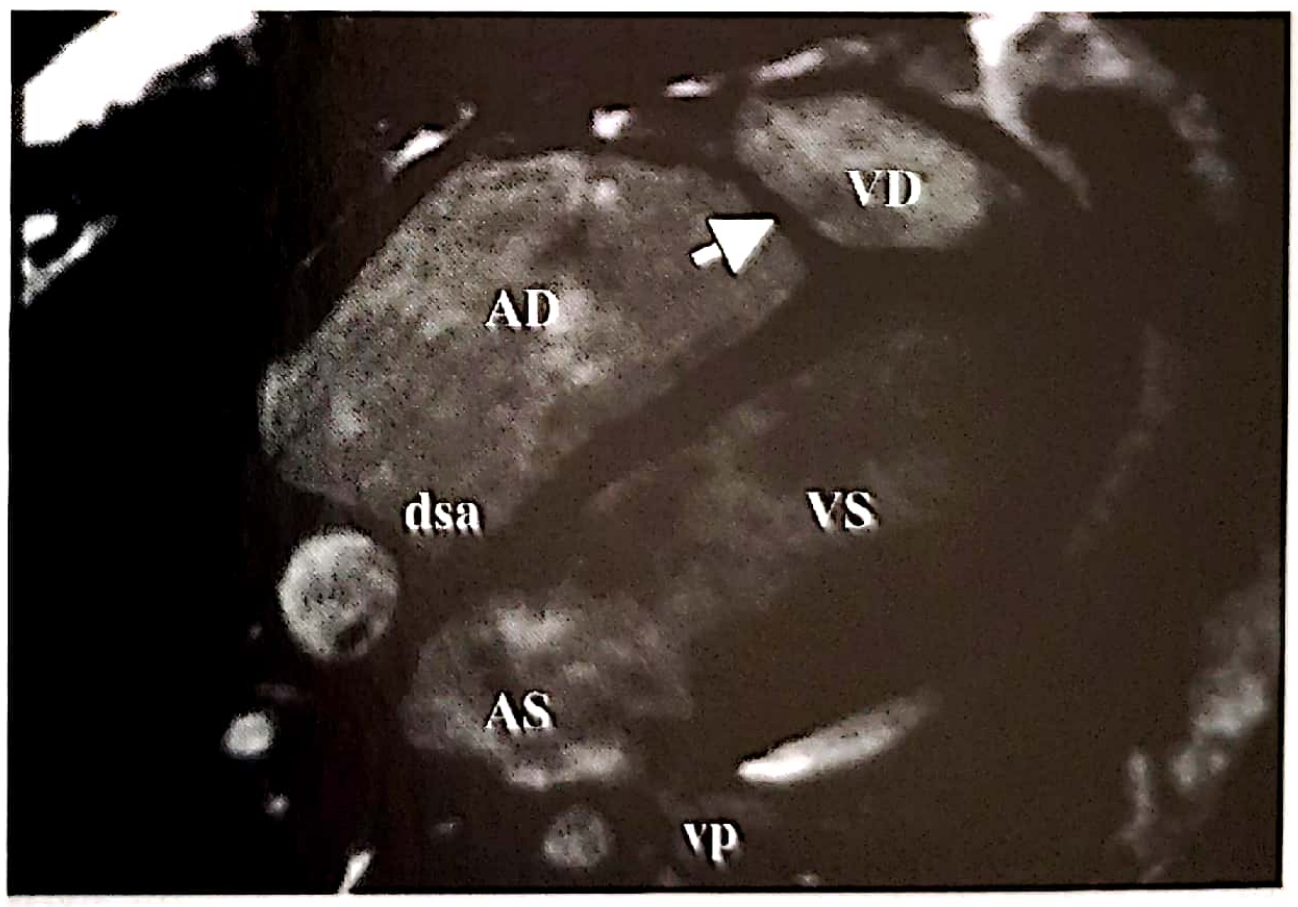

Fig. 13.48. IRM – gradient. Maladie Ebstein, caracterizată prin inserţie joasă a valvei tricuspide (săgeată), cu o cavitate atrială dreaptă mărită (AD) în defavoarea ventriculului drept (VD). Există şi un defect septal atrial (dsa). Atriul stâng (AS) este conectat cu o venă pulmonară stângă (vp). VS este ventriculul stâng (după **[25]**).

3.8. Stenoza valvulară pulmonară

Morfologia valvulară pulmonară poate fi evidenţiată atât prin examinare MSCT, cât şi prin examen IRM.

Examinarea MSCT sincronă cu înregistrarea ECG permite vizualizarea cuspelor, a numărului şi a morfologiei acestora (**Fig. 13.49**). Ivestigarea MSCT este indicată de obicei la aceşti pacienţi pentru diagnosticul unui eventual tromboembolism pulmonar asociat.

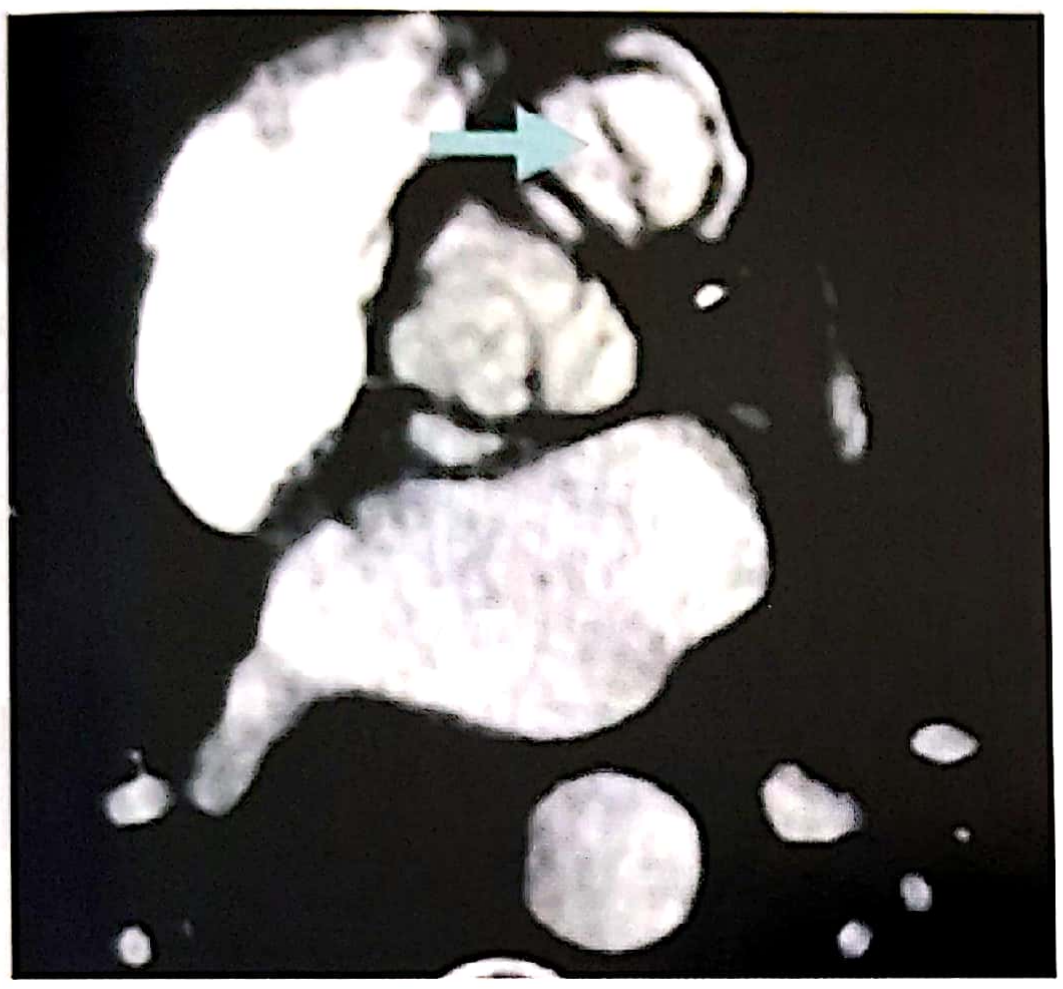

Fig. 13.49. CT – valvă pulmonară bicuspidă (săgeată) (după **[2]**).

Examinarea IRM furnizează în plus şi date morfologice referitoare la pereţii origini ai arterei pulmonare, permiţând pe secţiunile sagitale diagnosticul localizării zonei de: stenoză valvulară (**Fig. 13.50**), stenoză infundibulară diafragmatică (**Fig. 13.51**) sau stenoză subvalvulară musculară (**Fig. 13.52**).

3.9. Malformaţiile arterelor pulmonare

MSCT este utilizată cu predilecţie pentru evidenţierea:

- morfologiei arterelor pulmonare;
- traiectului arterelor pulmonare şi sistemice;
- tipului de stenoză (localizată/extinsă);
- circulaţiei arteriale accesorii de supleere a arterelor pulmonare sau parenchimului pulmonar (număr, mărime, localizare, stenoze);
- rapoartelor circulaţiei pulmonare cu căile aeriene.

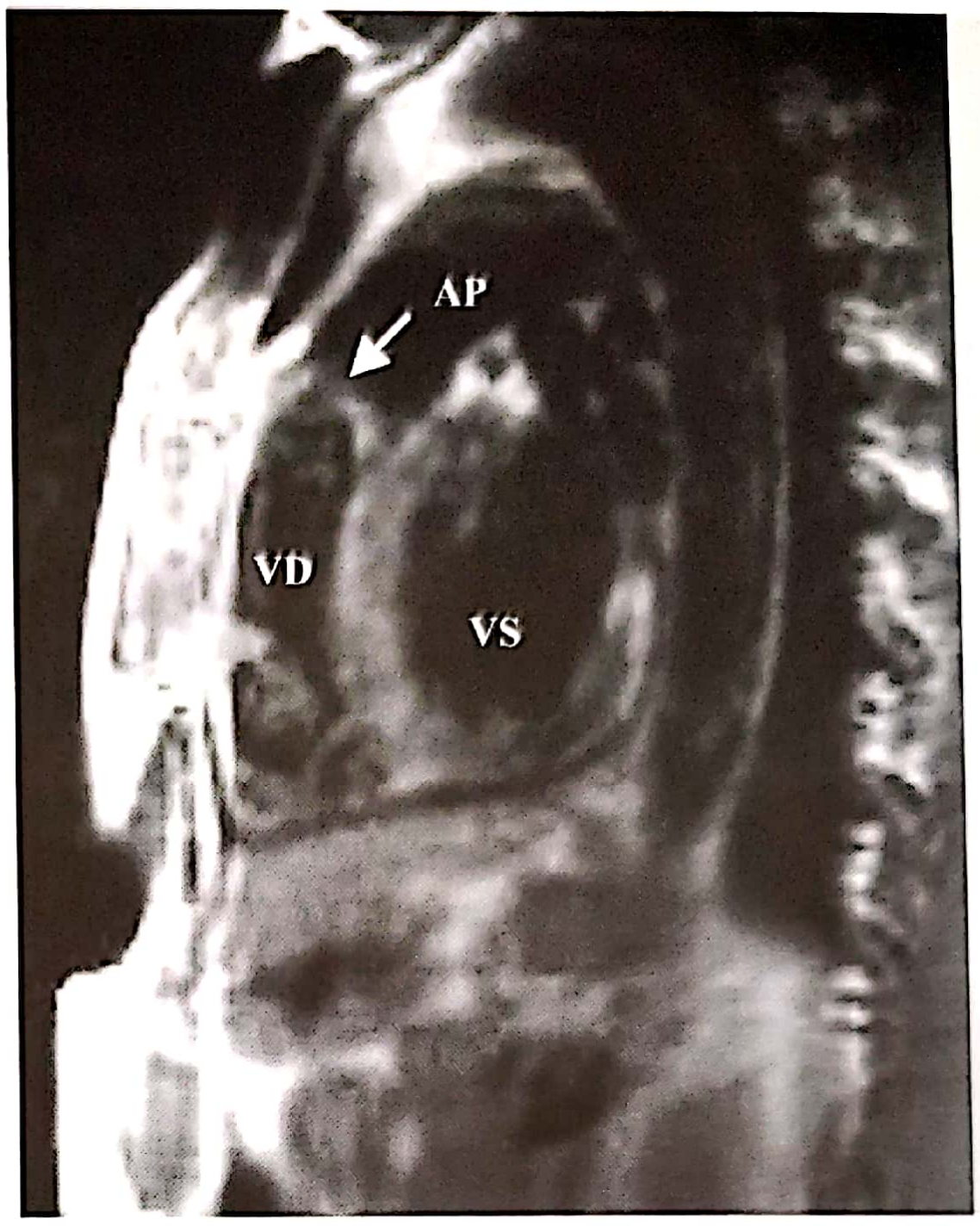

Fig. 13.50. IRM în incidenţă sagitală. Stenoză valvulară pulmonară (săgeată). VD = ventriculul drept, VS = ventriculul stâng, AP = trunchiul de arteră pulmonară.

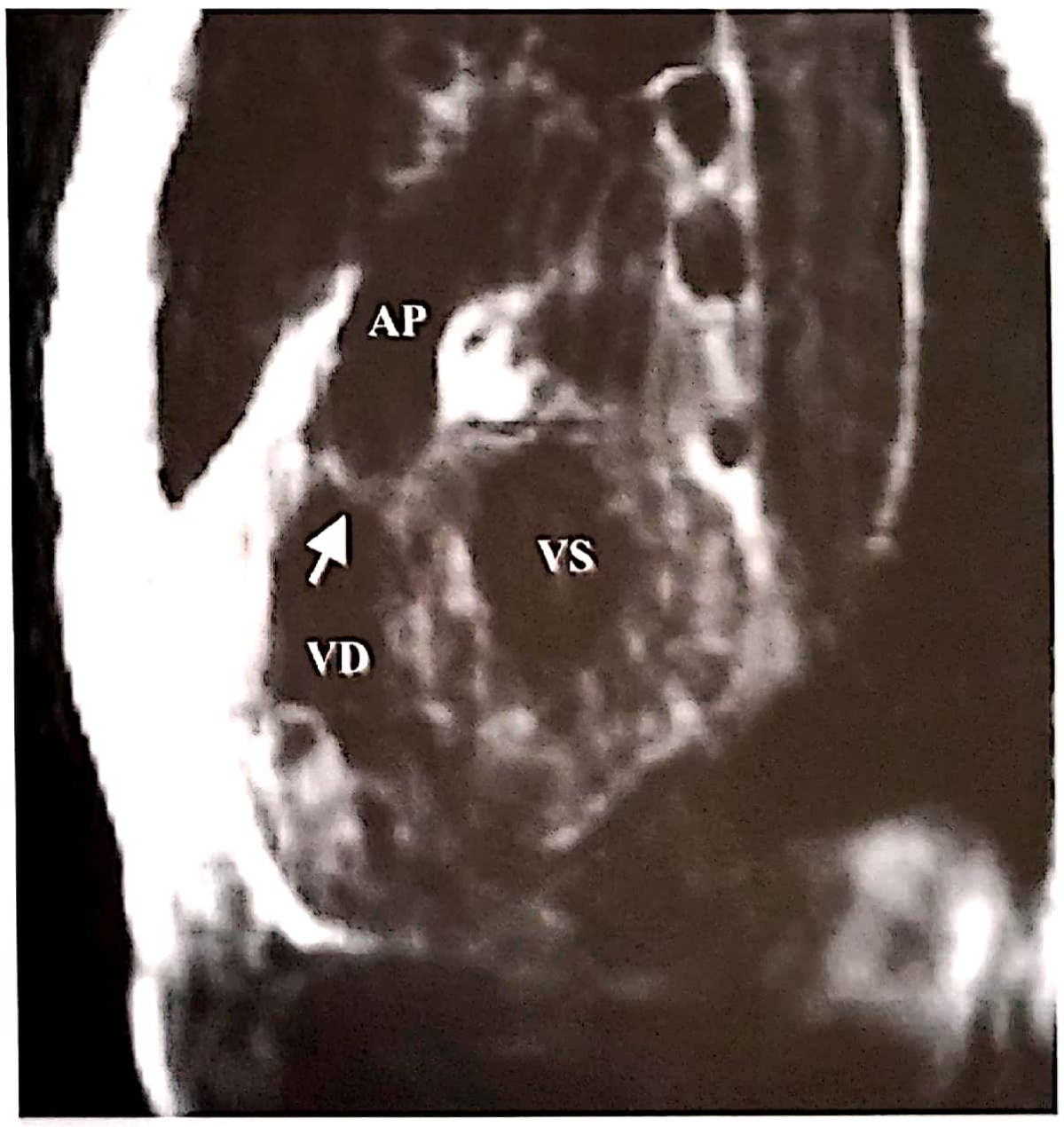

Fig. 13.51. IRM în incidenţă sagitală. Stenoză valvulară pulmonară (săgeată). VD = ventriculul drept, VS = ventriculul stâng, AP = trunchiul de arteră pulmonară.

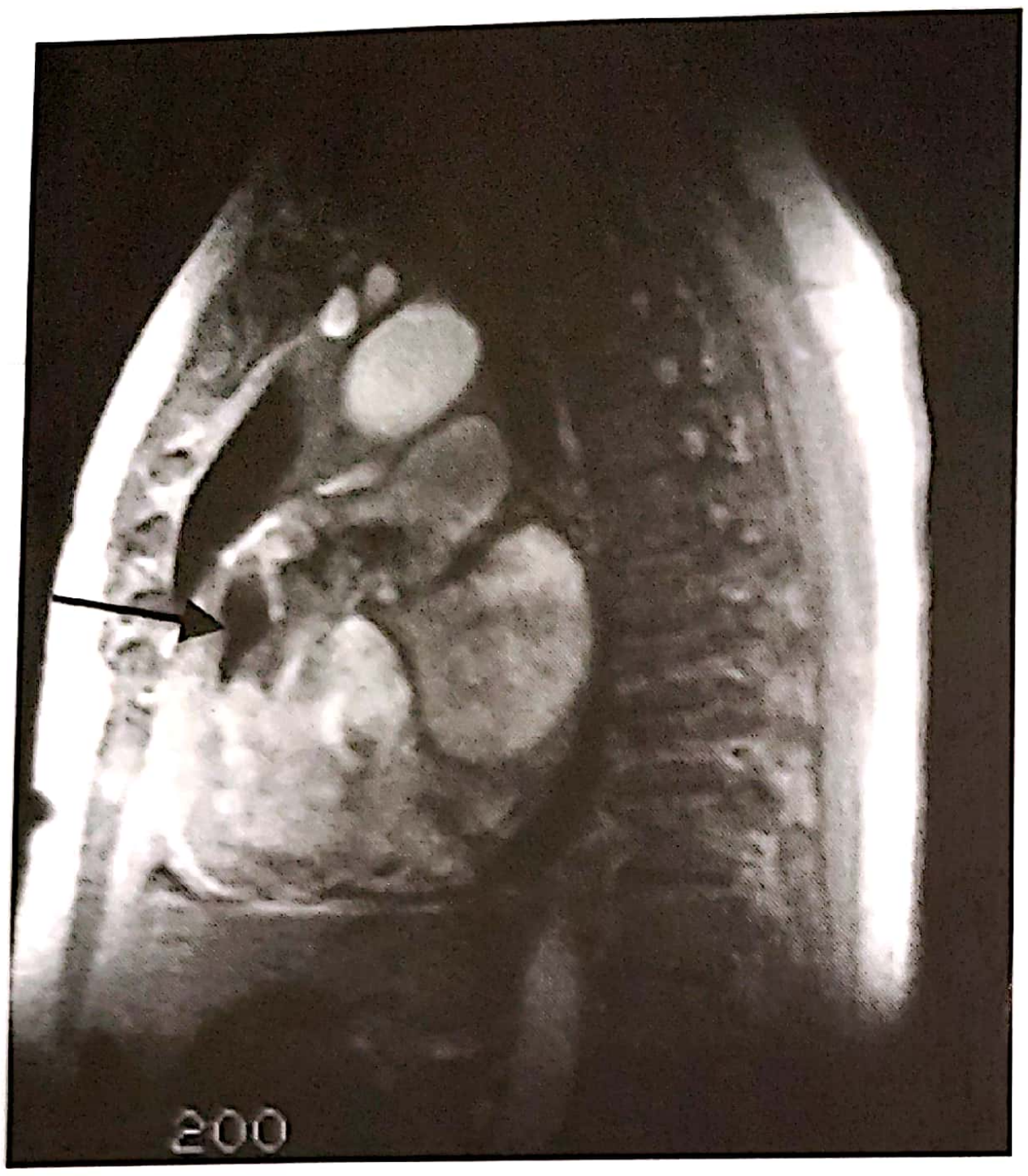

Fig. 13.52. IRM – gradient, secțiune oblic sagitală. Tetralogie Fallot cu stenoză infundibulară de ventricul drept (săgeată) (după **[24]**).

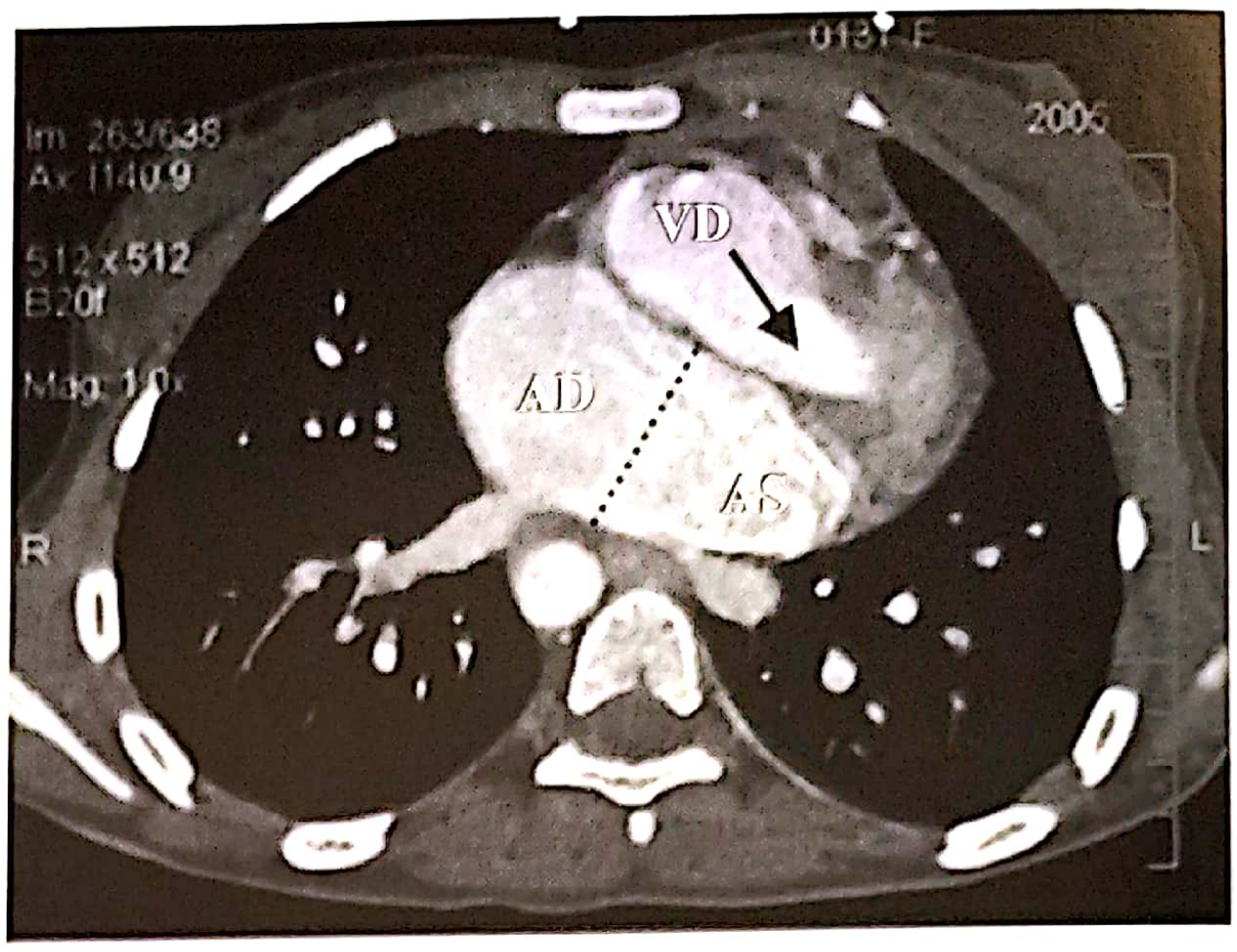

Fig. 13.53. CT – transversal. Defect septal atrial de tip atriu unic și canal atrio-ventricular comun. AD = atriul drept, AS = atriul stâng, VD = ventriculul drept. Linia punctată delimitează granița dintre cele două atrii, săgeata indică șuntul interventricular (după **[22]**).

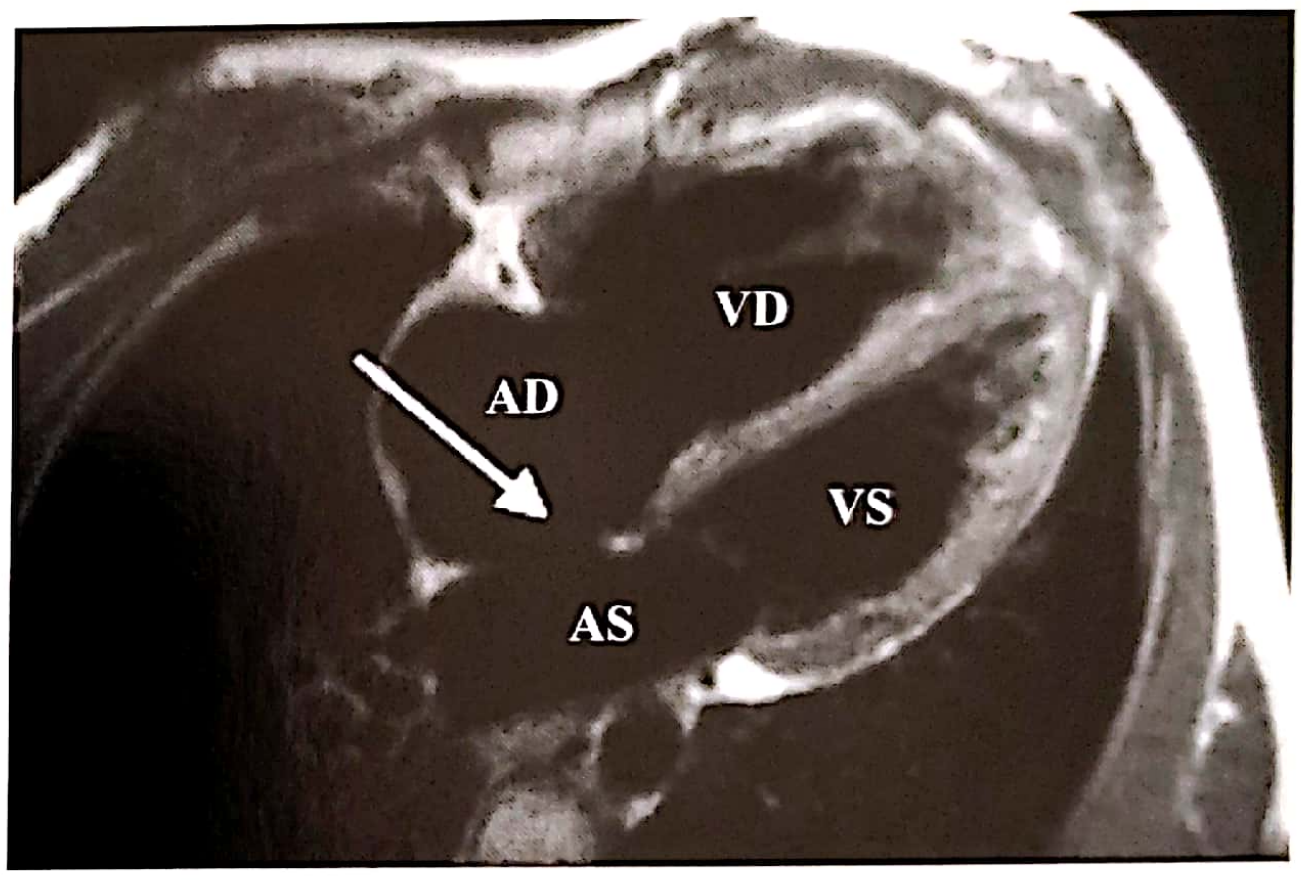

Fig. 13.54. RM – spin-eco. Defect septal interatrial (săgeată). AD = atriul drept, AS = atriul stâng, VD = ventriculul drept, VS = ventriculul stâng (după **[27]**).

3.10. Defectul septal interatrial

De multe ori MSCT este prima investigație care decelează DSA, tipic în cazul pacienților care ajung în camera de gardă cu dureri toracice și sunt suspecți de un tromboembolism. Comunicarea este evidențiată mult mai bine, dacă se utilizează sincronizarea achiziției cu ECG (**Fig. 13.53**).

În cadrul examenului IRM utilizarea secvențelor spin-eco permite o foarte bună vizualizare a defectului septal atrial, iar utilizarea secvențelor dinamice în gradient-eco permite vizualizarea fluxurilor de șunt la nivelul defectului septal.

Secvențele spin-eco permit o bună vizualizare a morfologiei septului în cele două planuri ortogonale (axul scurt și 4 camere), perpendiculare pe planul septului interatrial.

Defectele septale mari sunt vizualizate sub forma unor zone de întrerupere a suprafaței septului interatrial (**Fig. 13.54**).

Examenul IRM are o bună sensibilitate și specificitate în diagnosticul celor patru forme de DSA (ostium primum, ostium secundum, „sinus venosus" și „sinus coronar") (**Fig. 13.55**).

Interpretările fals pozitive ale unui DSA pot fi generate de semnalul slab furnizat de septul atrial în regiunea fosei ovale.

Din aceleași motive dimensiunile unui DSA pot fi supraevaluate, existând posibilitatea ca porțiunea de sept din jurul orificiului să nu furnizeze semnalul caracteristic al septului atrial.

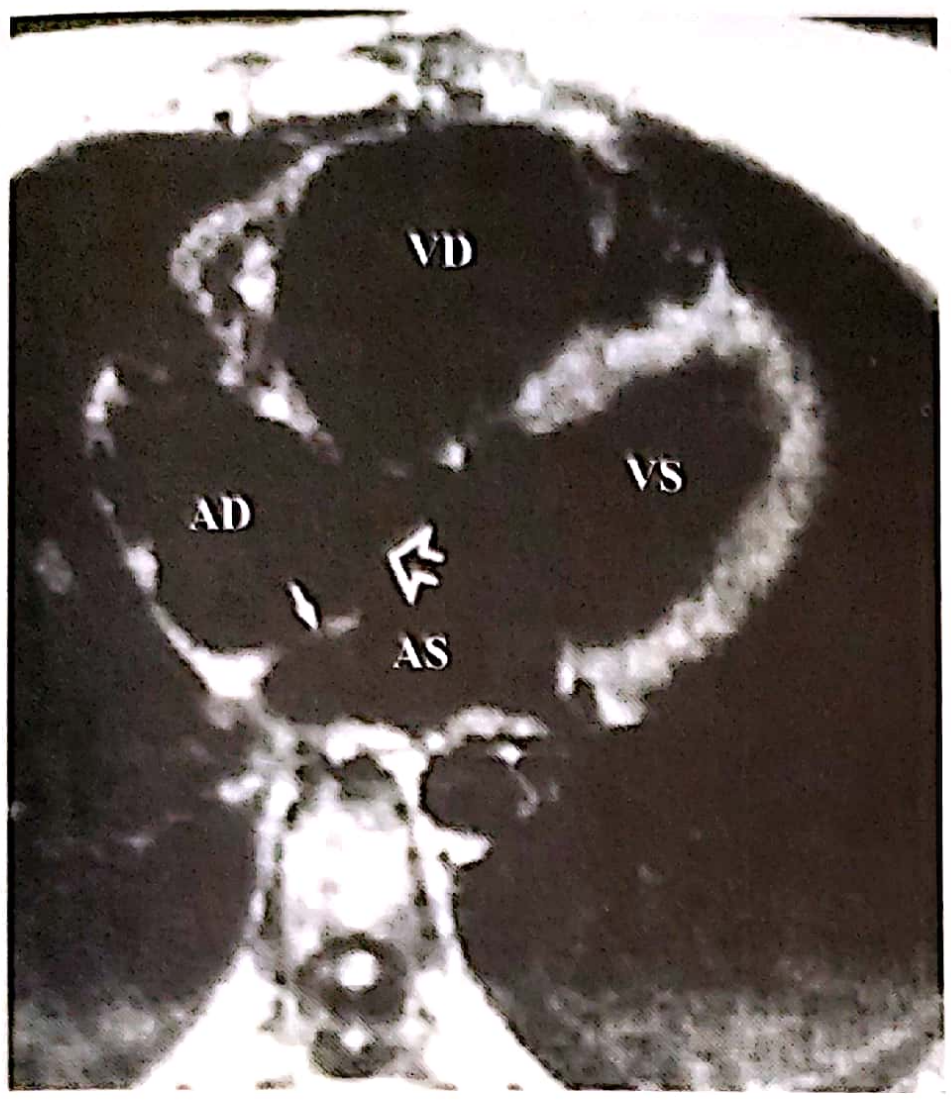

Fig. 13.55. RM – incidenţă transversală. Comunicare interatrială de tip ostium primum (săgeata deschisă), în apropierea planşeului atrio-ventricular. Săgeata plină indică porţiunea de sept secundum (după **[28]**).

Diagnosticul diferenţial în aceste situaţii este furnizat de aspectul progresiv subţiat al septului către zona de absenţă a semnalului în cazul inexistenţei DSA, în comparaţie cu marginea discret îngroşată a septului în jurul defectului, atunci când acesta există.

Diagnosticul de sept fără defect poate fi confirmat de achiziţia în secvenţe gradient cu reconstrucţie cine-RM care nu decelează un semnal caracteristic de turbulenţă de flux.

Defectele septale atriale de tip ostium primum şi *sinus venosus* sunt localizate în special în porţiunea mai groasă a septului, ceea ce permite o vizualizare mai bună a lor sub forma unei întreruperi a septului.

Imaginile dinamice obţinute cu secvenţe în gradient-eco permit vizualizarea turbulenţei sanguine generate de prezenţa şuntului la nivelul orificiului septal, în special când gradientul de presiune dintre cele două atrii este mare.

Tehnicile IRM permit aprecierea dimensiunilor exacte şi a formei defectului septal interatrial, esenţial în stabilirea indicaţiei chirurgicale sau în selectarea pacienţilor la care intervenţia se poate efectua intervenţional prin cateterism.

Secvenţele IRM spin-eco („sânge negru") permit determinarea poziţiei exacte a DSA-ului cu o sensibilitate şi o specificitate ce pot ajunge până la 90% **[14]**.

Defectul trebuie vizualizat pe cel puţin două secţiuni transversale succesive şi identificat ca având o poziţie relativ fixă pe secvenţele în gradient cu reconstrucţie în modul CINE a revoluţiei cardiace.

Mai multe studii au demonstrat că secvenţele dinamice gradient-eco cu codarea velocităţii utilizate în examinarea pacienţilor cu şunturi stânga-dreapta permit aprecierea raportului Qp/Qs, obţinându-se valori superpozabile cu datele oximetrice obţinute în timpul cateterismului cardiac. Secvenţa cine-gradient cu codarea velocităţii este o metodă bună pentru aprecierea raportului Qp/Qs, repetarea metodei permiţând aprecieri asupra evoluţiei în timp a gradientului de şunt.

3.11. Defectul septal interventricular

MSCT cu sincronizare ECG vizualizează şi defectul de sept interventricular (**Fig. 13.56**).

Investigaţia IRM este utilizată în diagnosticul defectului de sept interventricular pentru informaţiile morfologice furnizate de secvenţele spin-eco în planuri transverse sau coronale, cât şi de secvenţele gradient-eco.

Defectele septale ventriculare mici pot să scape diagnosticului atât în investigaţia MSCT, cât şi în investgaţia IRM.

Examinarea IRM cu secvenţe gradient-eco este utilă în decelarea defectelor septale mici, deoarece acestea

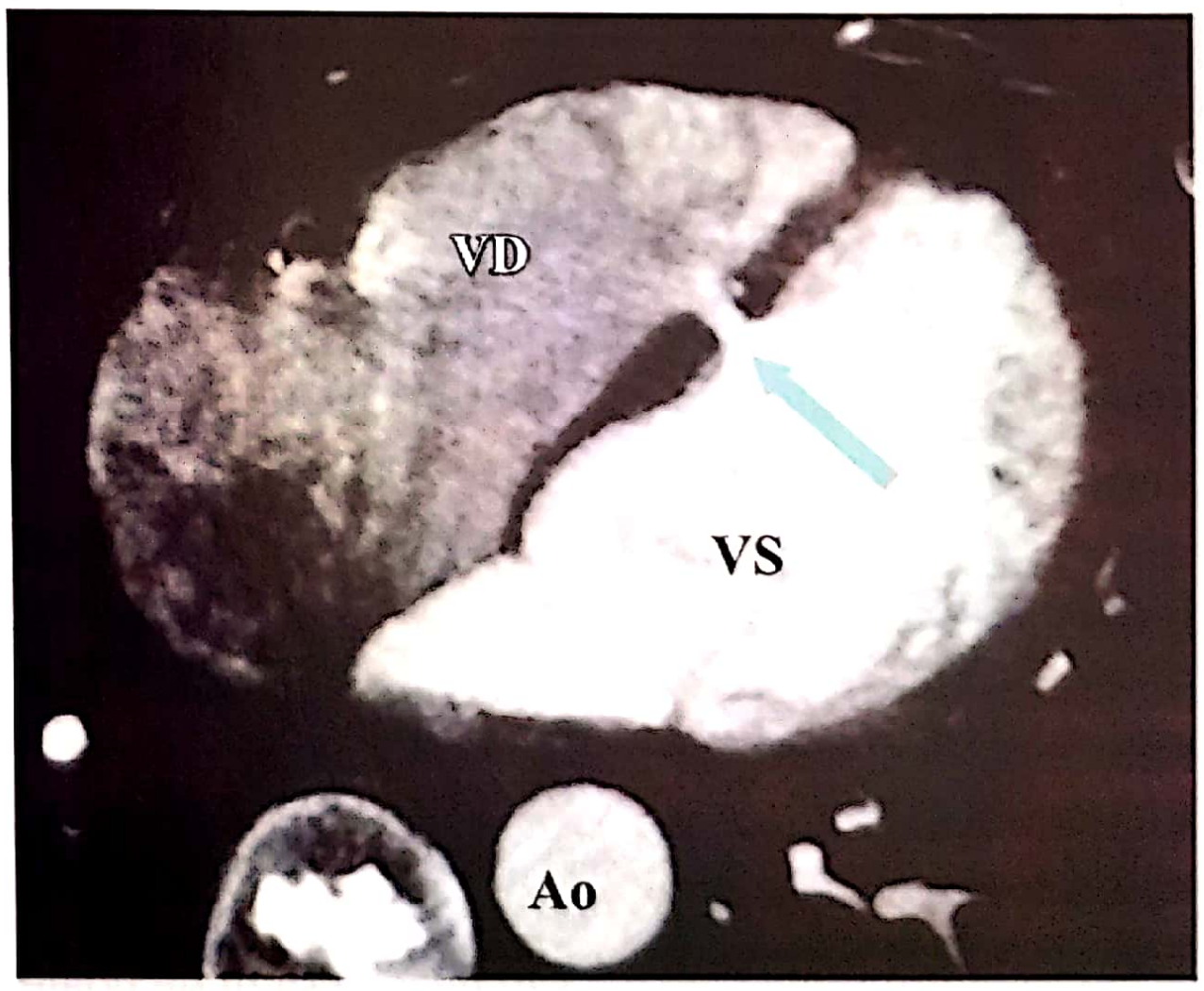

Fig. 13.56. CT – defect de sept ventricular muscular de mici dimensiuni (săgeată). VD = ventriculul drept, VS = ventriculul stâng, Ao = aorta descendentă (după **[2]**).

pot fi identificate prin turbulențele de flux generate de şunt.

Sensibilitatea generală a IRM în diagnosticul DSV este de 100%, iar specificitatea de 95% [13].

Defectele din zona trabeculară a septului pot fi identificate uşor prin IRM, deoarece aceste defecte sunt înconjurate pe toată suprafața lor de muşchi şi nu au legătură cu valva aortică sau atrio-ventriculară (**Fig. 13.57**).

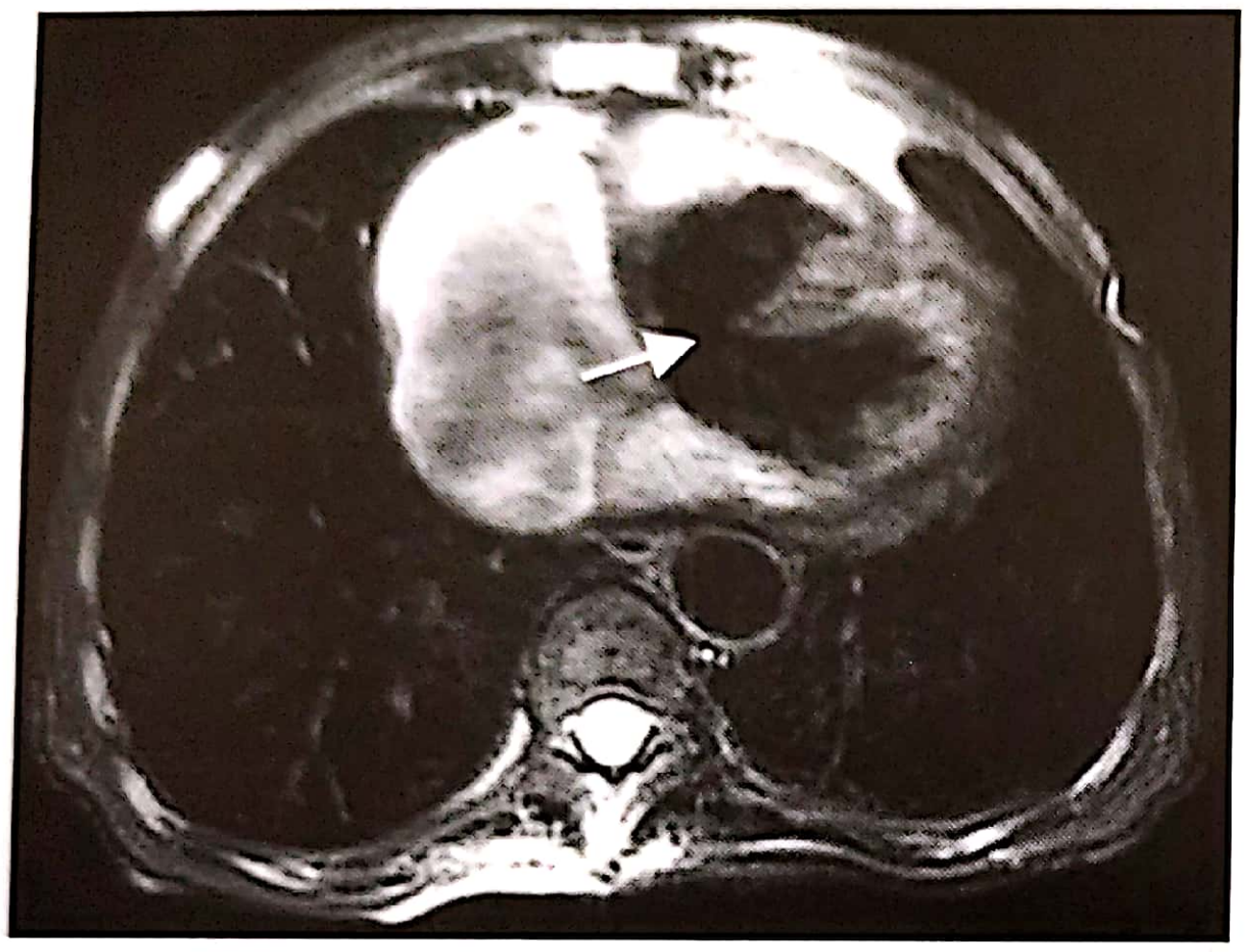

Fig. 13.57. IRM – plan sagital. Se evidențiază defectul septal interventricular (săgeată).

Defectele cono-ventriculare care prezintă o margine formată de mitrală, o a doua formată de tricuspidă şi a treia de peretele fibros aortic pot fi vizualizate în secvențele spin-eco transversale.

Morfologia acestor defecte şi relația lor cu cuspele valvelor tricuspide sunt importante, deoarece unele dintre aceste defecte sunt parțial acoperite de structurile valvulare, ceea ce poate face ca defectul să pară mai mic.

De asemenea, este importantă relația defectului cu valva aortică.

Cel mai frecvent întâlnit defect septal interventricular este cel perimembranos. Acest defect este identificat pe secțiunile transversale efectuate imediat sub nivelul cuspelor aortice (aproximativ la 1 cm) (**Fig. 13.58**).

Pe secțiunile transversale sau pe cele sagitale poate fi identificată poziția septului membranos față de creasta supraventriculară a ventriculului drept. La pacienții adulți este posibilă formarea în timp a unei dilatații anevrismale a porțiunii membranoase a septului interventricular, anevrism ce poate fi evidențiat pe secțiunile transversale.

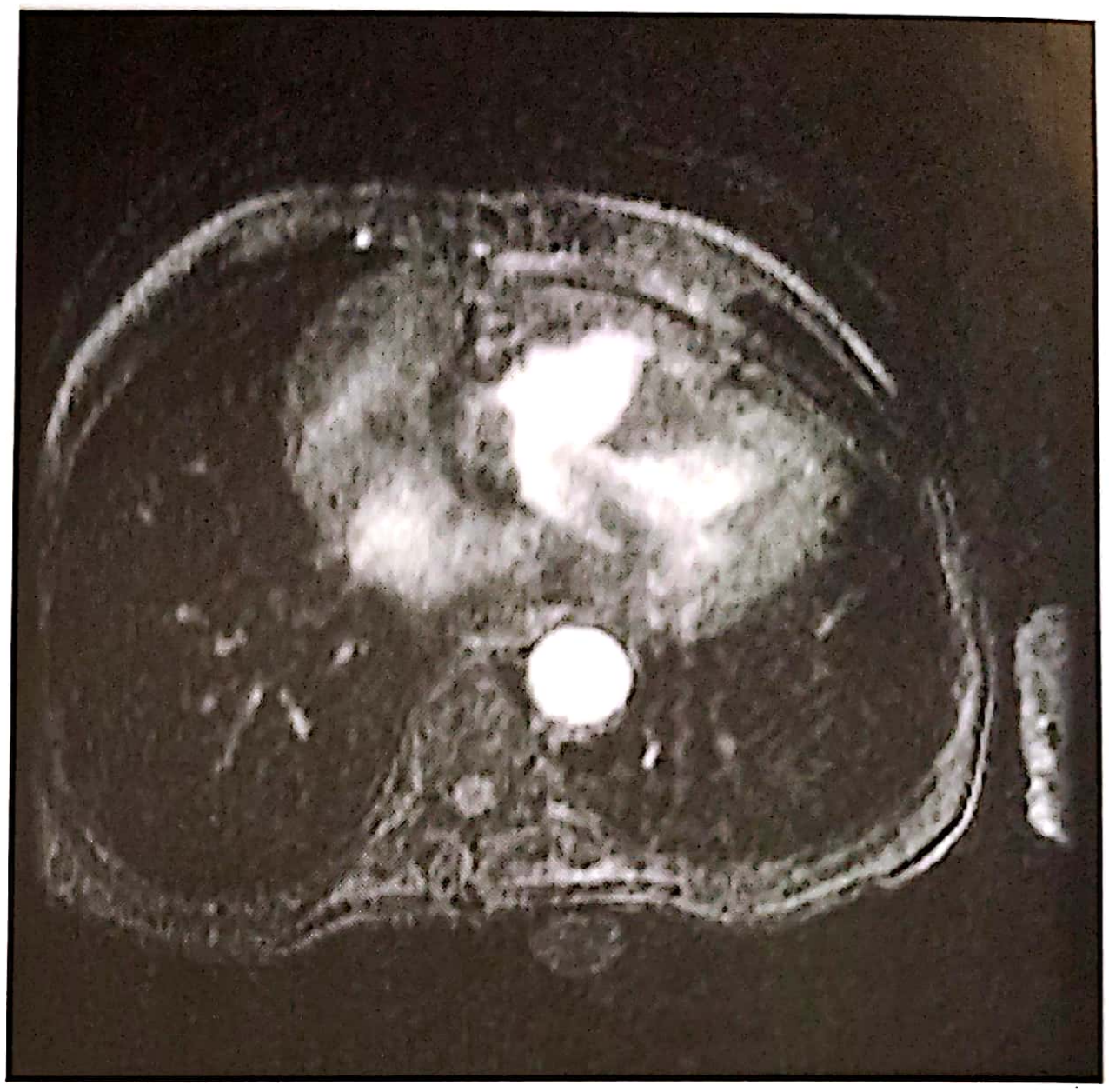

Fig. 13.58. IRM – plan transversal gradient. Defect septal interventricular lângă tractul de ieşire al ventriculului stâng.

DSV care interesează septul căii de intrare lângă valva mitrală (DSV tip canal atrio-ventricular) este caracteristic pacienților cu defect de acoperire endocardică complet.

Defectul de acoperire endocardică poate genera şi alte anomalii cardiace, cum ar fi DSA tip ostium primum şi valva atrio-ventriculară unică (comună). Toate aceste defecte pot fi vizualizate pe secțiunile oblic transversal cu cele 4 camere cardiace.

DSV care interesează calea de ieşire (lângă valva aortică) este bine vizualizabil pe secțiunile transversale şi coronale. Acest tip de defect poate fi de două feluri: subpulmonic şi defectul septal care este asociat în trunchiul arterial, tetralogia Fallot şi ventricul drept cu dublă cale de ieşire.

Pentru localizarea exactă a DSV se mai foloseşte şi terminologia legată de relația acestuia cu crista-supraventricularis. Diferențierea dintre localizarea DSV cranial de crista-supraventricularis sau caudal de aceasta se poate face pe secțiunile transversale în axul scurt al cordului, la nivelul căii de ieşire a ventriculului drept. Pe aceste imagini, crista-supraventricularis se găseşte între valvele pulmonare şi defect atunci când defectul este caudal de crista. Atunci când defectul este situat cranial de crista nu există creastă musculară între valvele pulmonare şi defect, defectul fiind în conexiune directă cu calea de ieşire a ventricului stâng către aortă.

Pe imaginile obţinute în secvenţa gradient cu reconstrucţie în modul CINE executată în planul defectului se poate identifica aspectul de lipsă a semnalului (*signal void*) pe locul defectului care se orientează către cavitatea ventricului drept atunci când există şunt stânga-dreapta (**Fig. 13.59**).

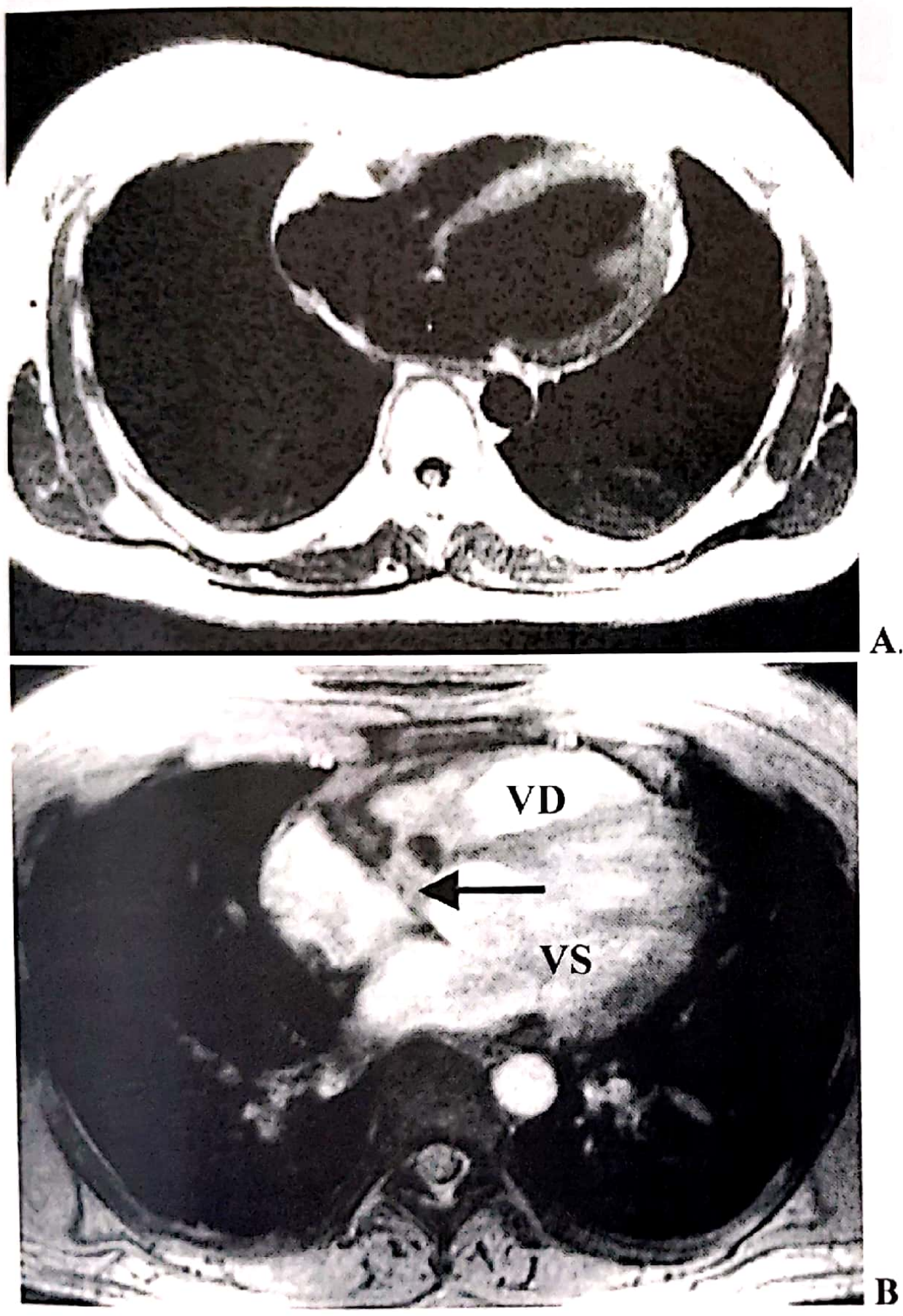

Fig. 13.59. IRM – transaxial la acelaşi nivel atât în **A**, cât şi în **B**. **A** = tehnica cu sângele în negru; **B** = tehnica cine-gradient cu sângele în alb. În imaginea de cine din B se evidenţiază jetul de sânge alb care trece printr-un mic defect interventricular la nivel membranos (săgeată). Acest defect nu s-a putut identifica în imaginea statică din A cu sânge în negru. VD = ventriculul drept, VS = ventriculul stâng (după **[24]**).

3.12. Drenajul venos pulmonar aberant

Vărsarea anormală presupune alte conexiuni ale venelor pulmonare în afara atriului stâng.

Aceste locuri de vărsare anormală pot fi clasificate în:

- *supracardiace* în VCS (**Fig. 13.62**) sau în trunchiul brahio-cefalic stâng (**Fig. 13.60, 13.61**);
- *cardiace* în AD (**Fig. 13.63**) sau în sinusul coronar;
- *infracardiace* în VCI, sau vena suprahepatică sau
- *asociate* (mixte).

MSCT permite studiul amănunţit al anomaliei venelor pulmonare şi joacă un rol important în aprecierea gradului de mărire a cordului drept.

Reconstrucţiile tridimensionale în MIP sau VOLUME RENDERING aduc elemente diagnostice esenţiale pentru stabilirea tacticii operatorii.

IRM poate evidenţia bine traiectul venelor pulmonare către locul de vărsare şi poate stabili cavitatea care primeşte fluxul venos pulmonar.

Anomaliile de drenaj ale venelor pulmonare sunt identificate cel mai bine în secvenţele spin-eco datorită hiposemnalului caracteristic de flux pe care-l prezintă traiectele vasculare cu flux circular rapid.

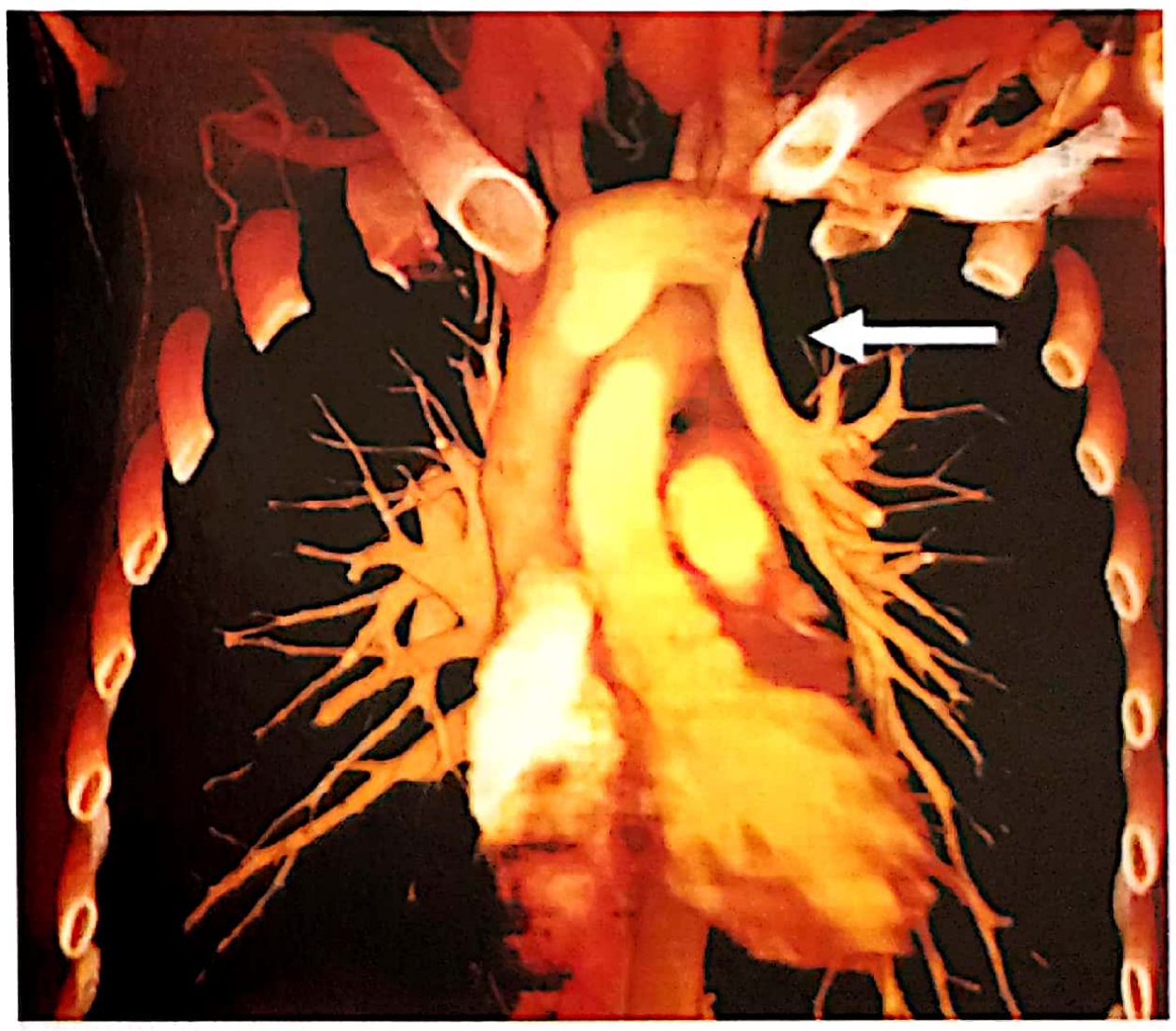

Fig. 13.60. CT – reconstrucţie 3D. Anomalie parţială de vărsare a venelor pulmonare. Vena pulmonară stângă superioară se conecteaza aberant cu vena brahio-cefalică stângă (săgeată) (după **[2]**).

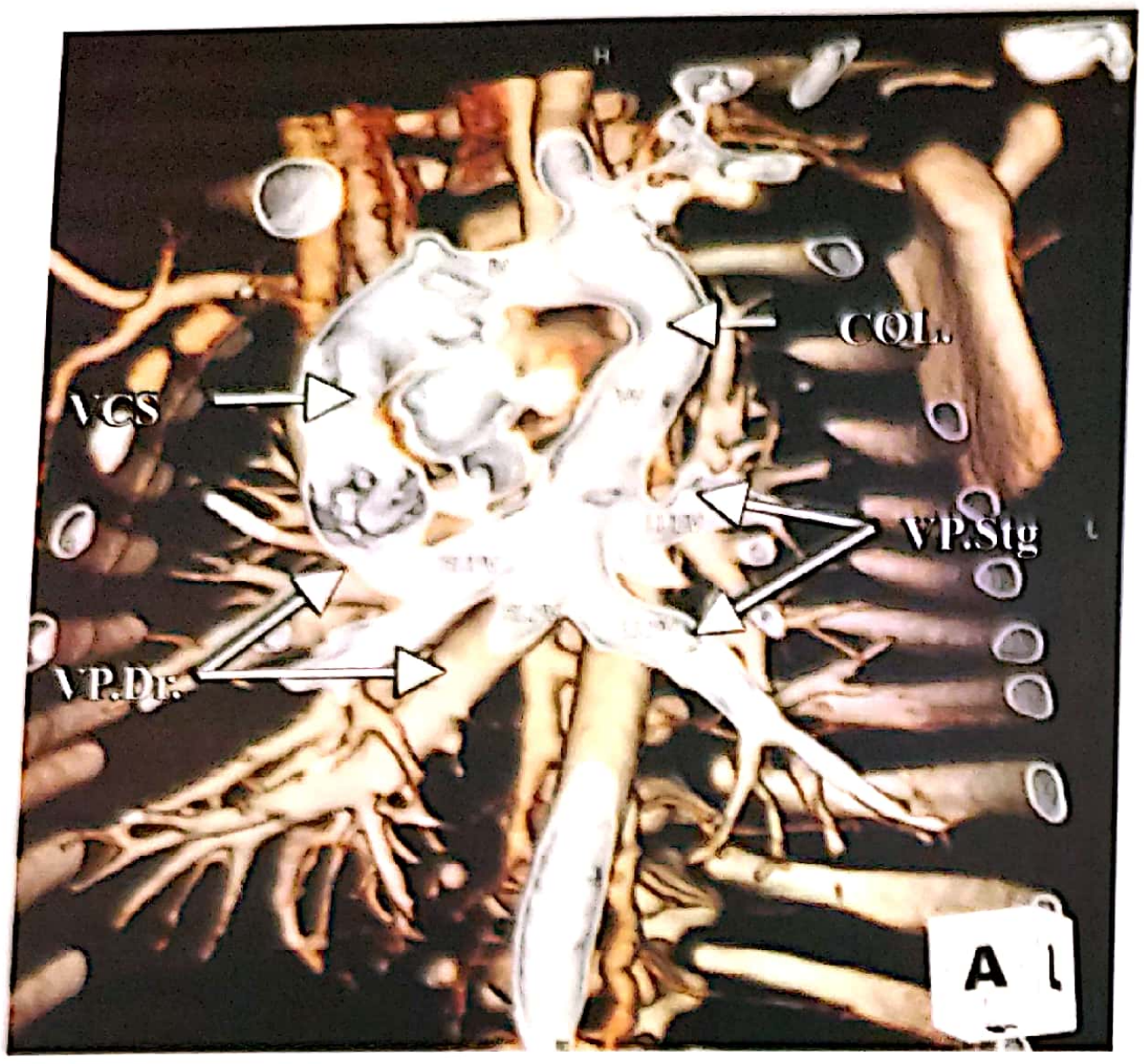

Fig. 13.61. CT – reconstrucție 3D. Drenaj venos total aberant în trunchiul brahio-cefalic stâng. În imagine se disting venele pulmonare drepte (VP.Dr.) și venele pulmonare stângi (VP. Stg.) care se varsă anormal într-un conduct colector vertical (COL.) și apoi în trunchiul brahio-cefalic stâng și ulterior în vena cavă superioară (VCS) (după **[21]**).

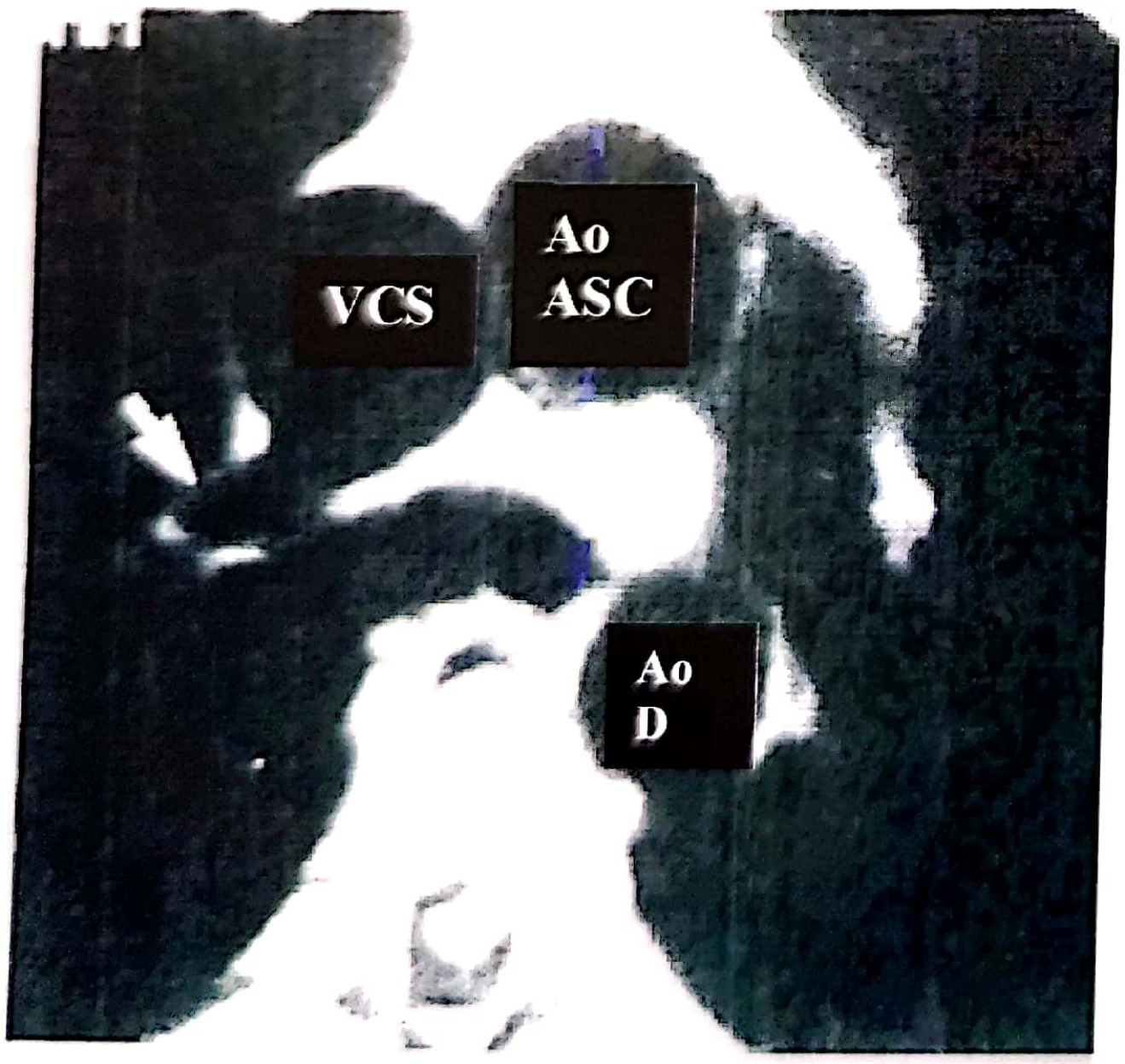

Fig. 13.62. IRM – transversal. Conecție parțială venoasă pulmonară aberantă. Vena pulmonară dreaptă superioară (săgeată) se varsă în vena cava superioară dreaptă (VCS). Ao ASC = aorta ascendentă, Ao D = aorta descendentă.

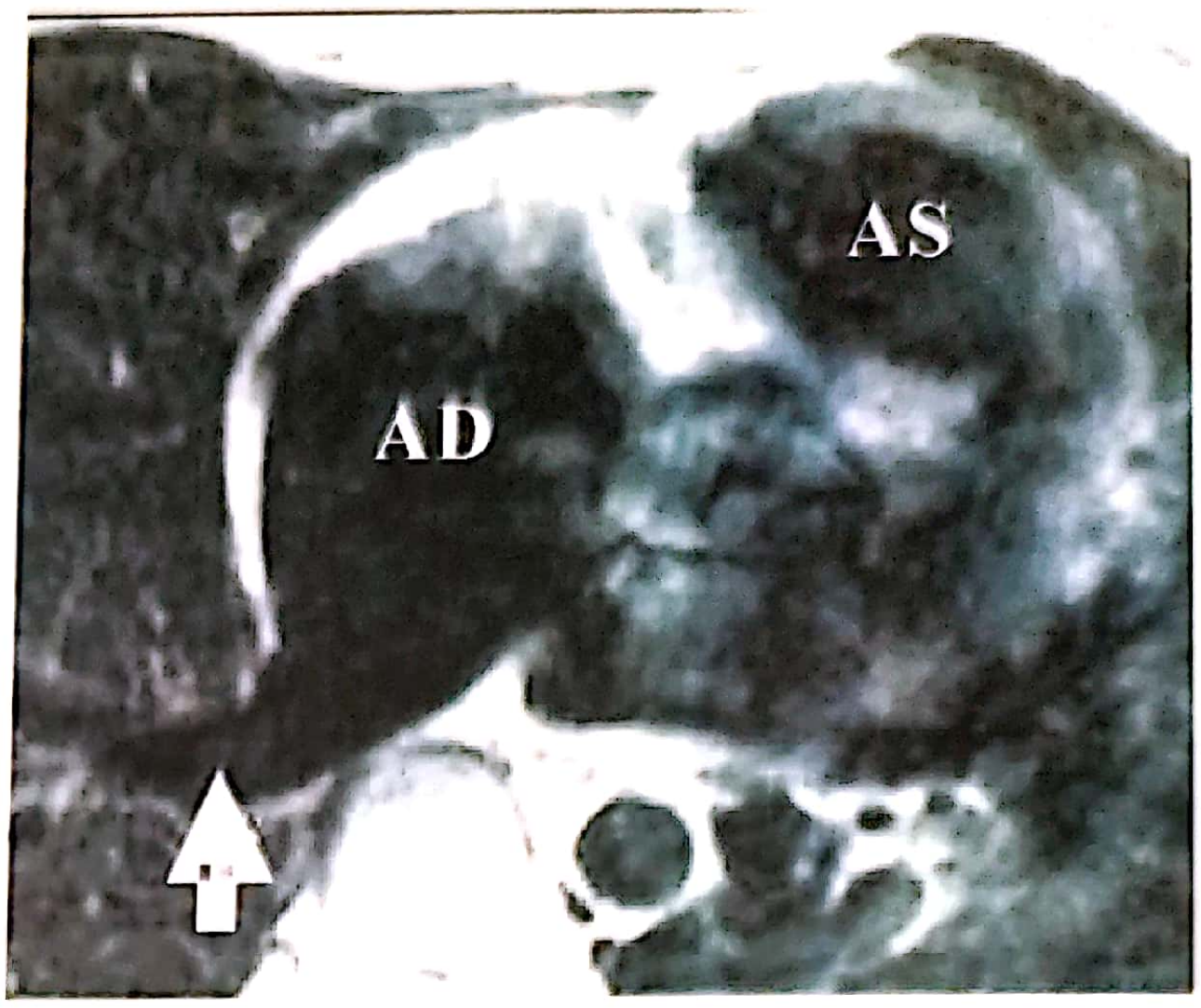

Fig. 13.63. IRM – secțiune transversală spin-eco. Vena pulmonară dreaptă inferioară (săgeata) este conectată în mod anormal cu atriul drept (AD). AS =Atriul stâng (după **[26]**).

Pe secțiunile axiale pot fi identificate cel mai bine locurile de vărsare anormale, locuri care ulterior pot fi confirmate pe secțiunile coronale.

Anomaliile parțiale de întoarcere venoasă apar aproape la toți pacienții cu DSA de tip sinus venosus.

3.13. Drenajul venos sistemic aberant

O mare parte a anomaliilor venoase sistemice pot fi identificate prin examen IRM.

Pe secțiunile transversale poate fi identificată persistența de venă cavă superioară stângă având traiect situat lateral de trunchiul arterei pulmonare. Vena cavă superioară stângă poate avea diametru variabil în funcție de diametrul venei cave superioare drepte coexistente.

În cazul atreziei venei cave superioare drepte, vena cavă superioară stângă și sinusul coronar sunt foarte dilatate. Aceasta deoarece în marea majoritate a cazurilor vena cavă superioară stângă drenează în sinusul coronar (**Fig. 13.64**).

Examenul IRM poate evidenția de asemenea cu mare acuratețe agenezia unei porțiuni a venei cave inferioare și continuarea drenajului venos prin sistemul venos azygos (**Fig. 13.65**). Dilatarea semnificativă a venelor azygos în aceste cazuri poate furniza imagini

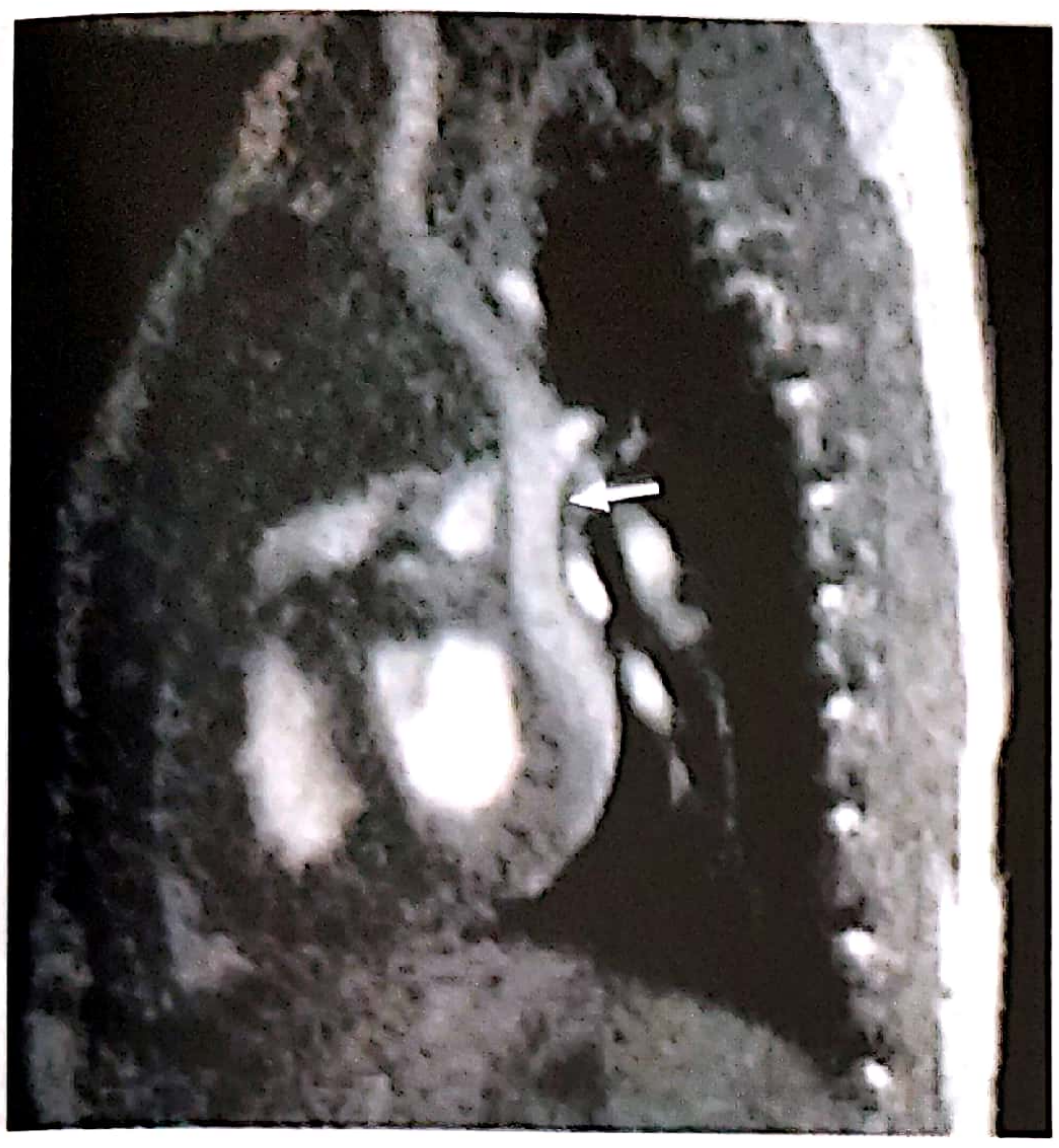

Fig. 13.64. IRM – gradient secţiune sagitală. Vena cavă superioară stângă (săgeată) care drenează în sinusul coronar şi apoi în atriul drept.

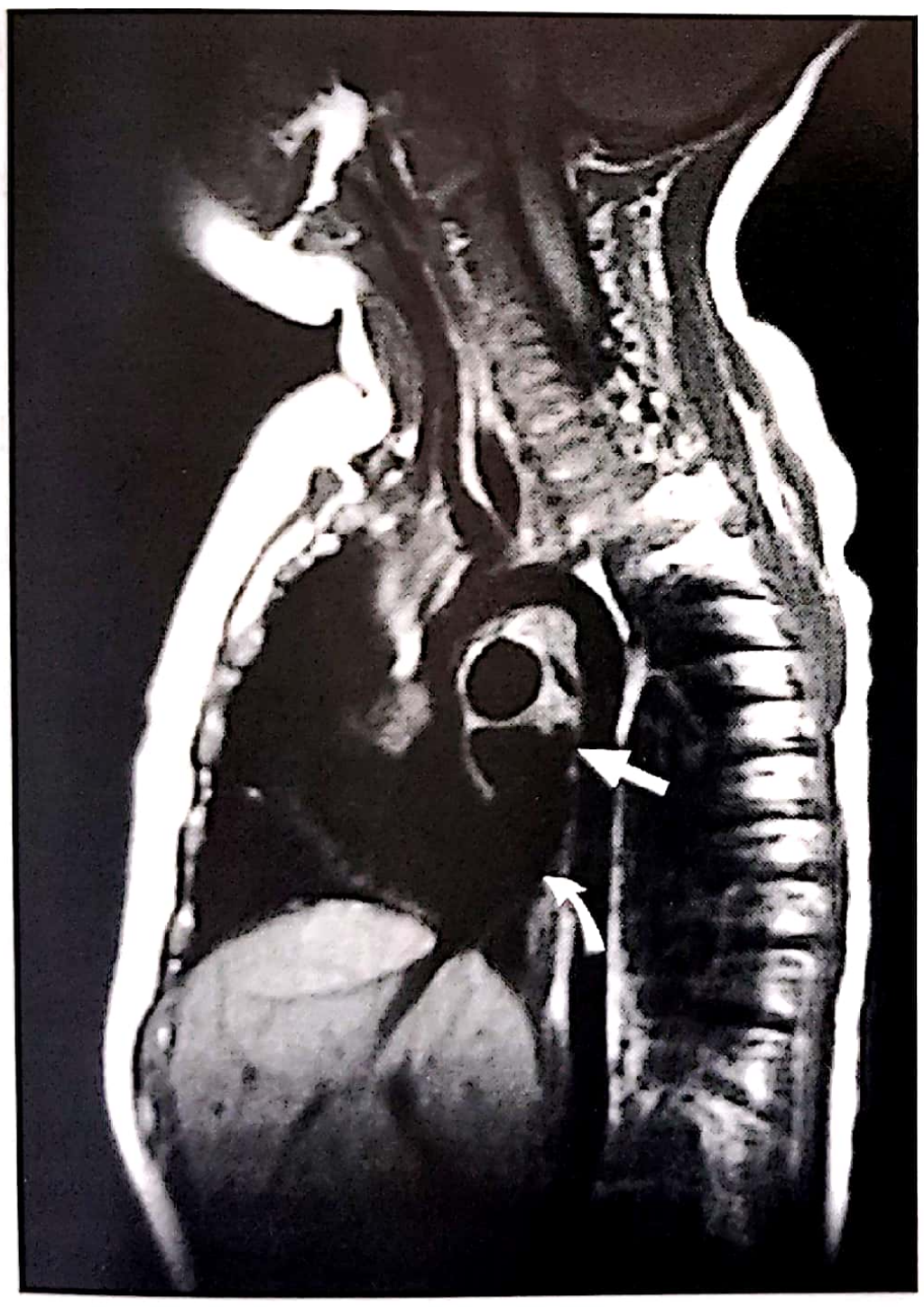

Fig. 13.65. IRM – secţiune sagitală spin-eco. Se vizualizează conductul venos care drenează sângele porţiunii caudale a corpului prin vena azygos şi crosa azygos în vena cavă superioară dreaptă şi atriul drept (săgeata albă încurbată). Săgeata albă dreaptă indică vărsarea sinusului coronar în atriul drept (după **[29]**).

de mediastin tumoral pe radiografia standard la pacienţi asimptomatici.

Rareori există o vărsare anormală a venei cave inferioare în atriul stâng, determinând o cianoză persistentă (**Fig. 13.66**).

Examenul IRM poate înlocui în aceste cazuri un examen angiografic, mai ales în situaţiile în care anomalia venoasă nu asociază alte malformaţii cardiace.

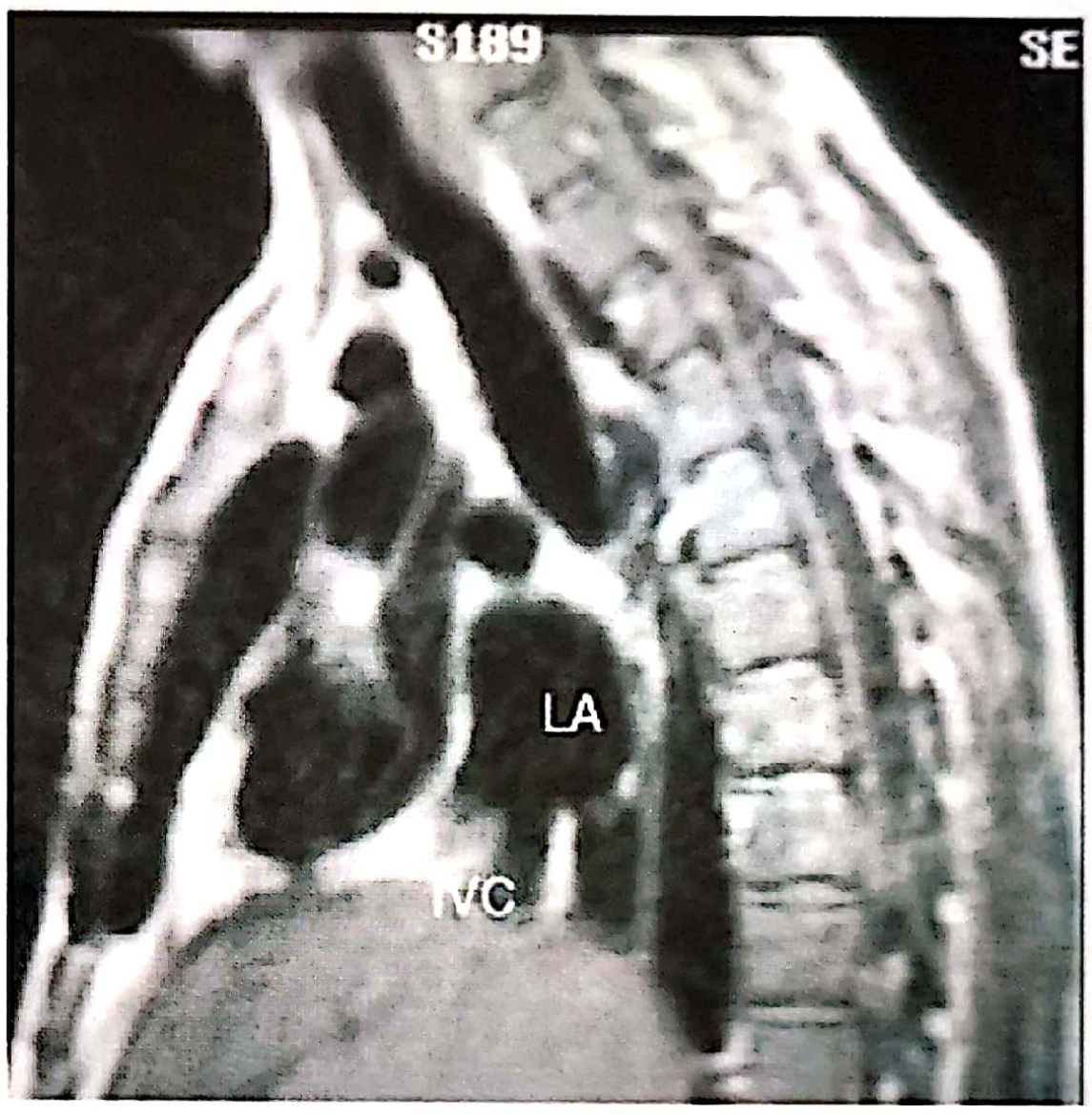

Fig. 13.66. IRM – sagital spin-eco. Anomalie de vărsare a venei cave inferioare stângi (IVC) în atriul stâng (LA) (după **[30]**).

3.14. Trunchiul arterial comun

Trunchiul arterial este un vas comun care încalecă ambele ventricule şi un important defect septal ventricular (**Fig. 13.67**). Atât vasele sistemice, cât şi arterele coronare se formează din acest trunchi arterial comun.

IRM permite evidenţierea celor patru tipuri ale acestei malformaţii, utilizând secvenţele spin-eco pe care pot fi identificate vasele şi pot fi măsurate calibrul şi lungimea lor.

Pe secţiunile transversale şi sagitale la baza cordului, examenul IRM identifică un trunchi arterial cu calibru crescut, care se formează deasupra unui defect de sept interventricular. Trunchiul arterial se deschide în cavităţile ambelor ventricule.

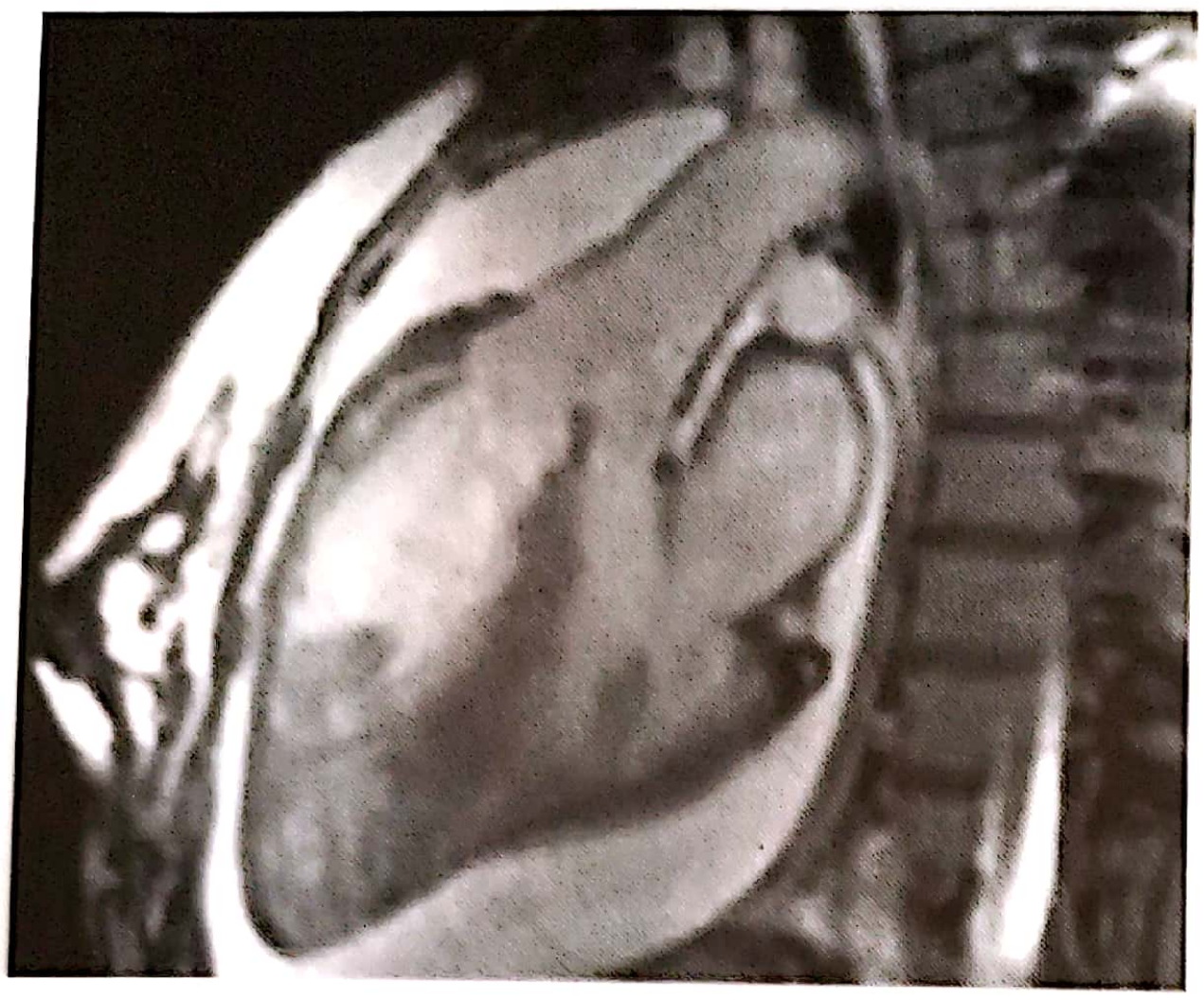

Fig. 13.67. IRM – gradient sagital. Trunchi comun (după [25]).

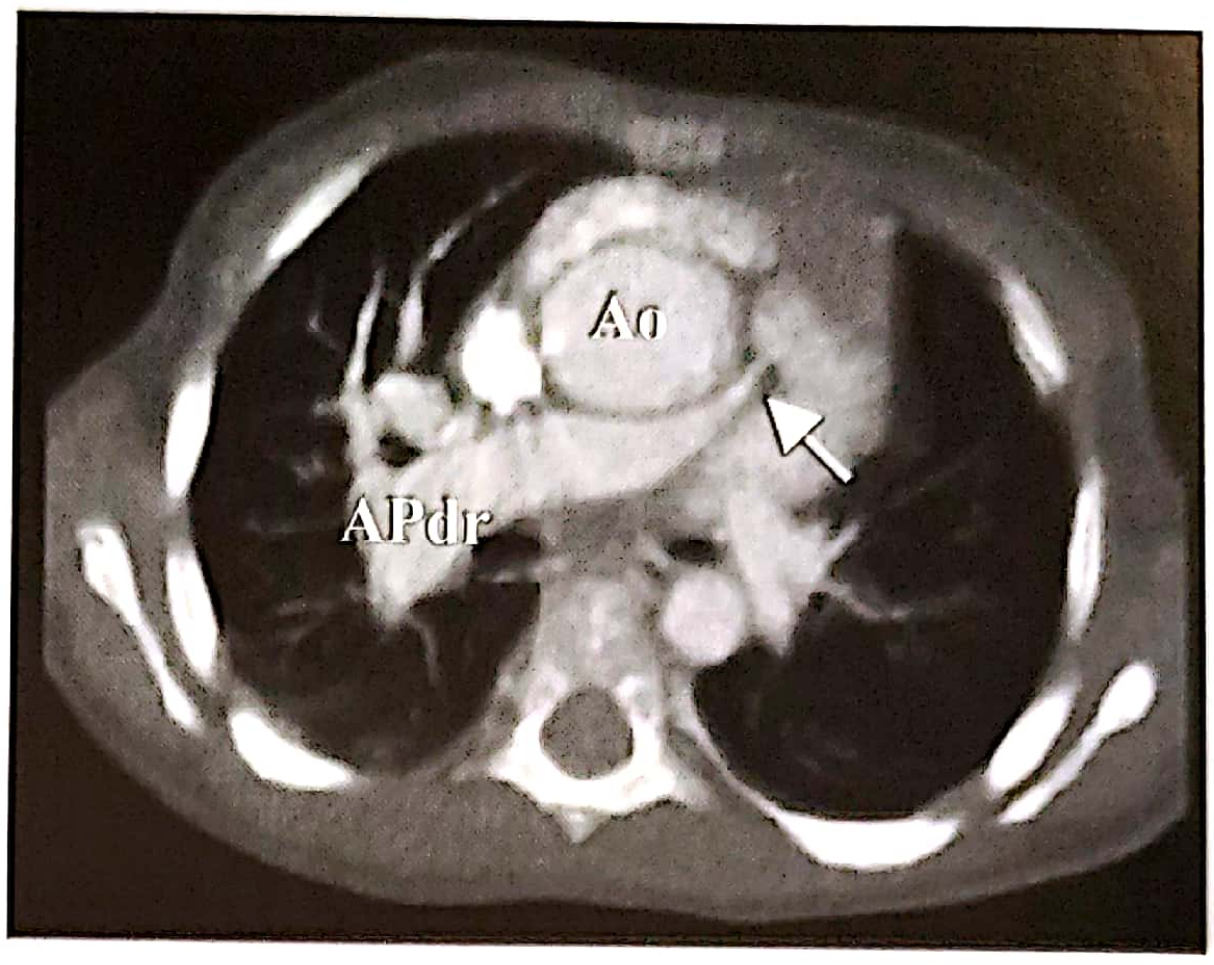

Fig. 13.68. CT – secțiune transversală. Tetrada Fallot cu stenoză strânsă a ramului drept al arterei pulmonare la origine (săgeată). APdr = artera pulmonară dreaptă, Ao = aorta ascendentă (după [22]).

Pe secțiunile transversale poate fi apreciată mărimea celor două ventricule.

În atrezia de arteră pulmonară există de asemenea un trunchi arterial mare, vizualizabil mai ales pe secțiunile sagitale. Deosebirea dintre atrezia de arteră pulmonară şi trunchiul arterial comun (tip II, III, IV) este că în cazul atreziei poate fi identificat pe secțiunile transversale un mic rest de infundibul al arterei pulmonare.

Pe secțiunile sagitale poate fi identificat şi locul în care se formează artera pulmonară din trunchiul arterial comun. Utilizând secțiuni subțiri (aproximativ de 3 mm), pot fi studiate calibrele ramului drept şi celui stâng ale arterei pulmonare.

3.15. Tetralogia Fallot

Este o malformație complexă care asociază un defect de sept ventricular, aorta călare peste defect, obstrucția căii de ieşire a VD şi hipertrofia VD. Frecvent se asociază cu arcul aortic pe dreapta.

MSCT este utilă în investigarea tetralogiei Fallot, în special pentru evidențierea stenozei tractului de ieşire a VD (**Fig. 13.68**).

IRM este o metodă de investigație imagistică foarte utilă, pentru că poate evidenția toate malformațiile asociate în tetrada Fallot, utilizând secțiuni spin-eco cu achiziție în plan transversal, coronal şi sagital.

Secțiunile transversale şi sagitale în axul conului de ieşire a VD pot identifica stenoza pulmonară.

În tetralogia Fallot pe imaginile IRM se identifică aorta ascendentă dilatată, deplasată anterior, şi orificiul arterei pulmonare mult îngustat.

Îngustarea tractului de ieşire a ventriculului drept se poate produce în grade diferite la diferite nivele.

Informațiile foarte utile pe care le furnizează IRM se referă la dimensiunile ramurilor arterei pulmonare atunci când există stenoze severe. Pentru acest lucru sunt necesare secțiuni subțiri (maximum 3 mm grosime), centrate pe trunchiul arterei pulmonare şi pe ramificațiile mari ale acestuia.

De obicei se începe cu un examen general al cordului, de la bază la vârf, utilizând secțiuni de 5 mm, şi se continuă cu secțiuni subțiri efectuate la nivelul arterei pulmonare. Avantajul investigației IRM este reprezentat şi de faptul că nu este obligatorie utilizarea unei substanțe de contrast paramagnetic pentru opacifierea lumenelor vasculare.

Pe secțiunile transversale, pot fi identificate foarte bine defectul de sept interventricular şi stenoza arterei pulmonare.

Tot pe secțiunile transversale pot fi localizate nivelul stenozei arterei pulmonare (infundibulară, valvulară sau supra-valvulară) şi eventuala asociere a stenozelor ramului drept sau stâng al arterei pulmonare (**Fig. 13.69**).

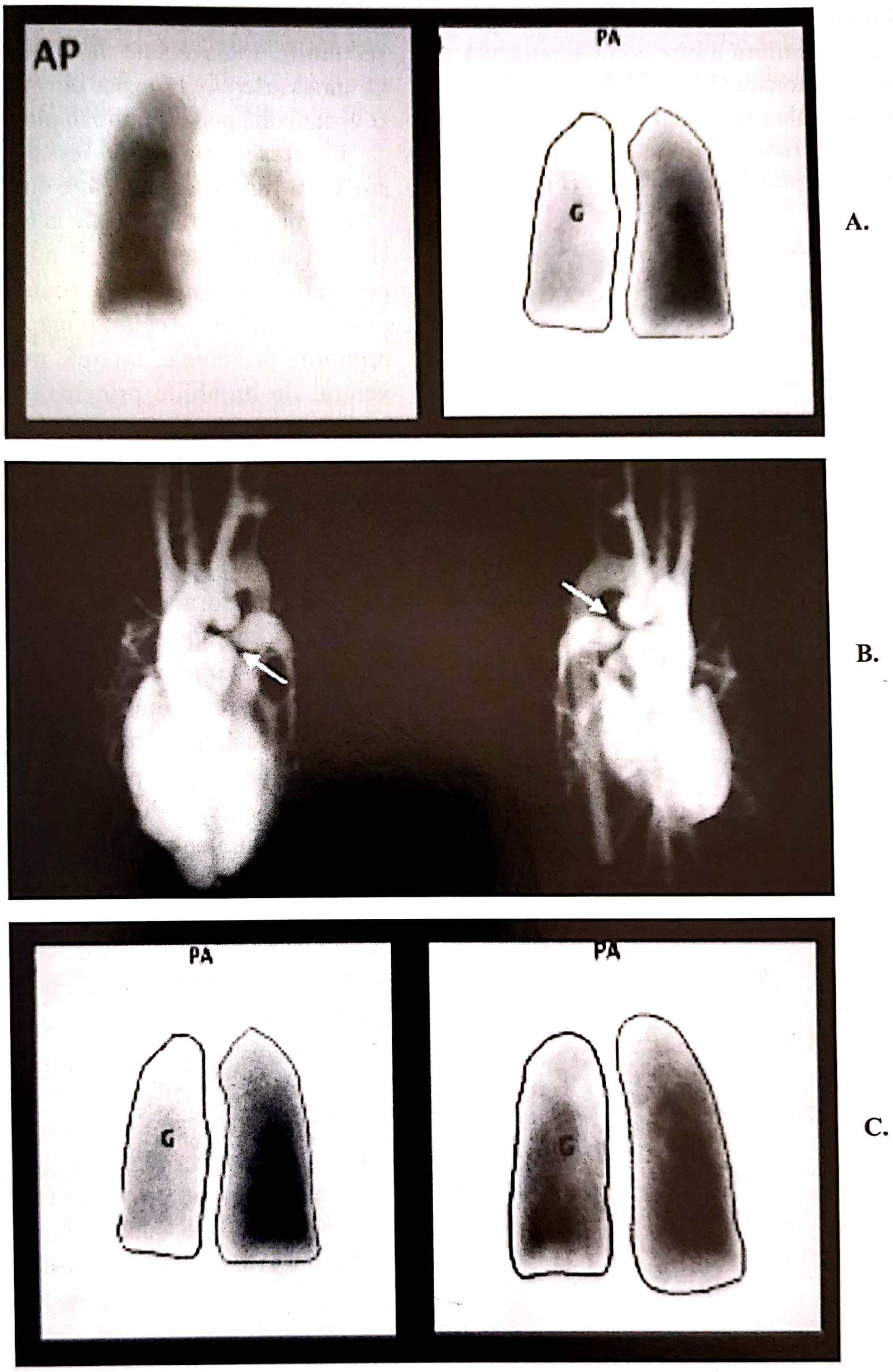

Fig. 13.69. Stenoză strânsă a ramului stâng de arteră pulmonară la o tetralogie Fallot: **A.** Scintigrafia pulmonară demonstrează o reducere semnificativă a circulaţiei sanguine în plămânul stâng; **B.** IRM cu reconstrucţie 3D confirmă existenţa stenozei la originea arterei pulmonare stângi (săgeată); **C.** Scintigrafia pulmonară înainte şi după angioplastia cu implantare de stent în artera pulmonară stângă. Se remarcă ameliorarea perfuziei plămânului stâng (G) (după **[31]**).

Tot pe secțiunile transversale succesive se poate aprecia diferența de calibru dintre aorta ascendentă și trunchiul arterei pulmonare (**Fig. 13.70**).

Pe secțiunile sagitale se apreciază grosimea miocardului, a pereților ventriculului drept și poziția călare a orificiului aortic pe septul interventricular (**Fig. 13.71**).

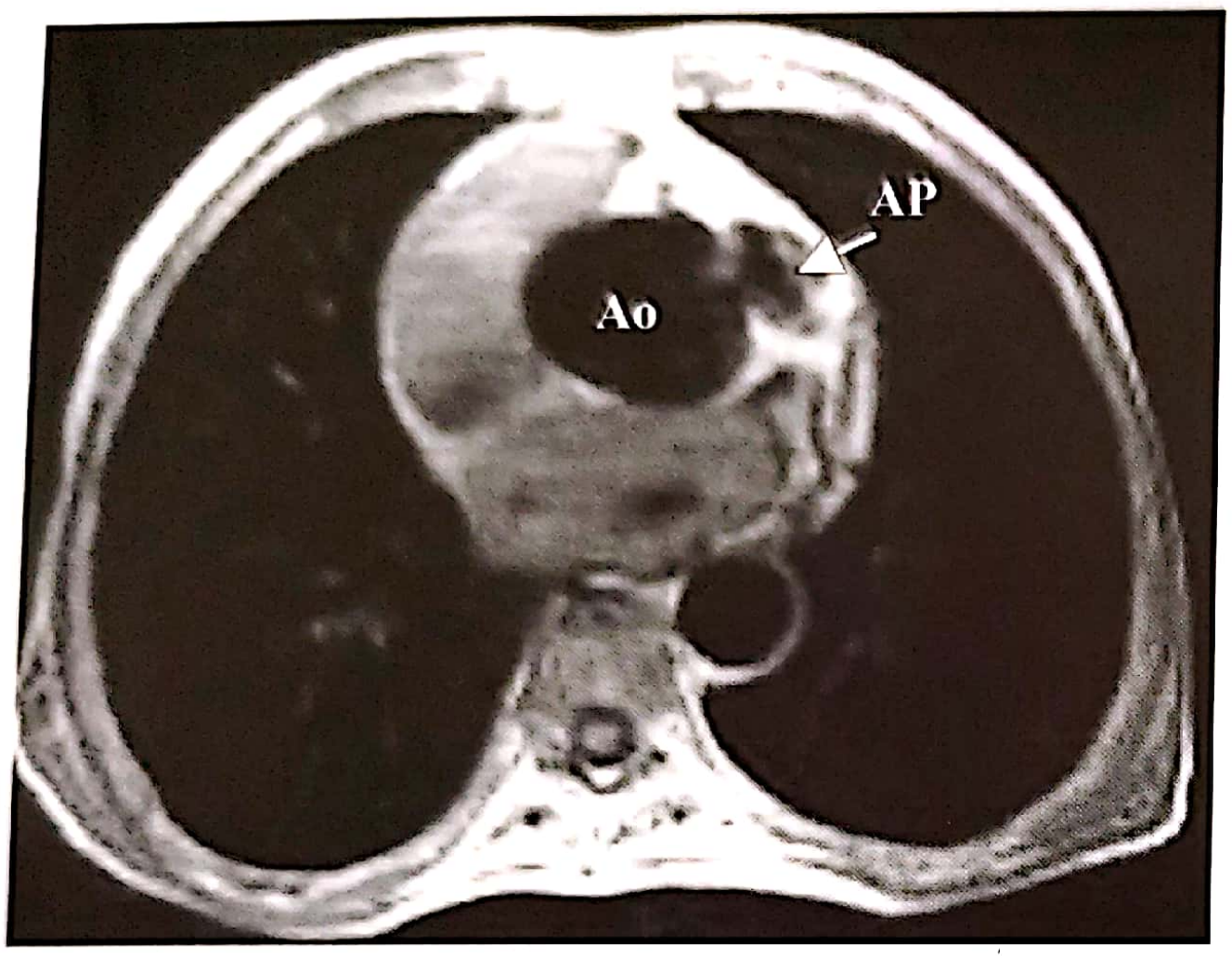

Fig. 13.70. IRM – tetradă Fallot. Secțiune transversală spin-eco la nivelul stenozei arterei pulmonare (AP) și al orificiului aortic (Ao).

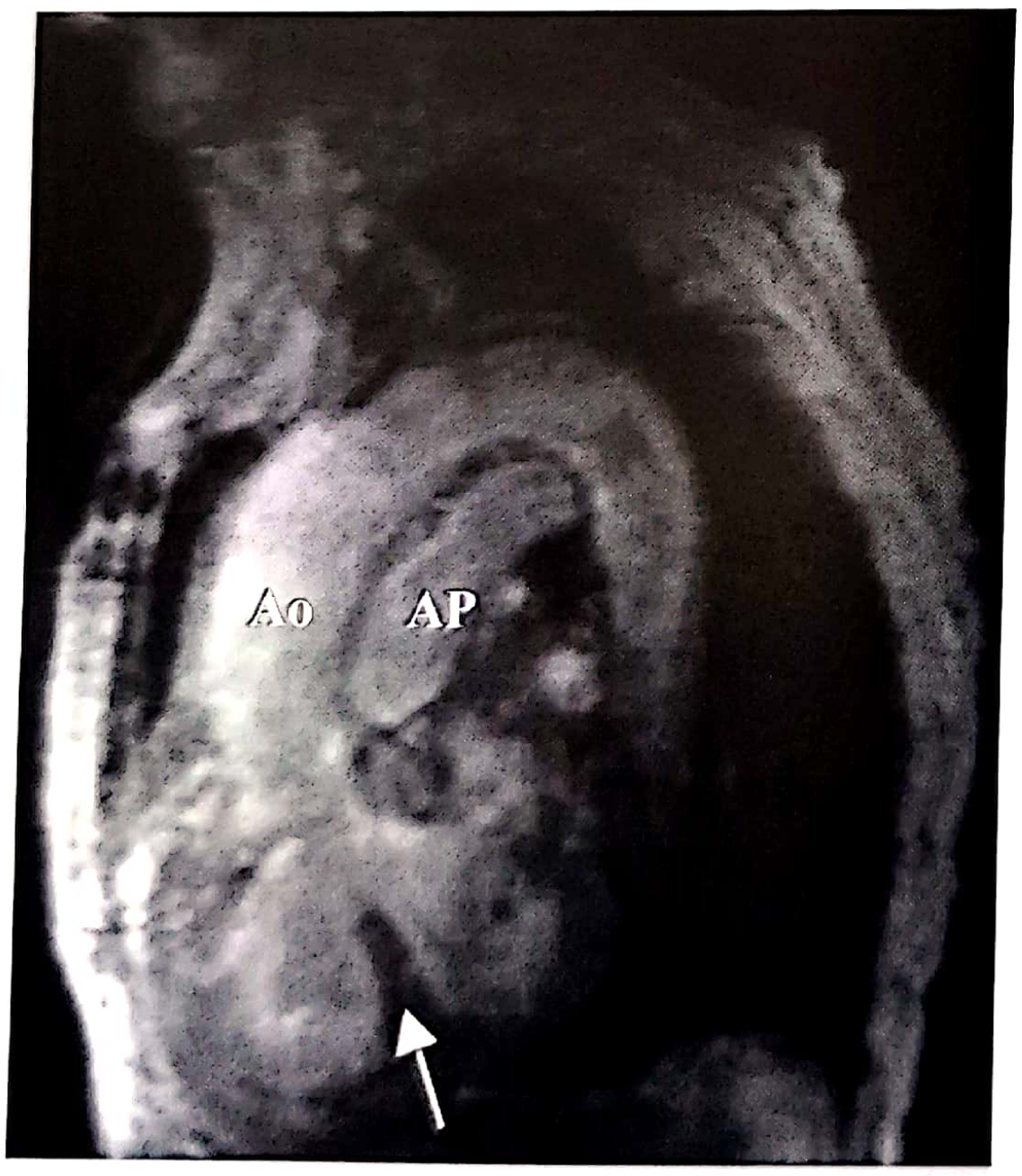

Fig. 13.71. IRM – tetrada Fallot. Secțiune sagitală gradient-eco în planul orificiului aortic (Ao), călare pe defectul septal. AP = artera pulmonară. Săgeată = septul interventricular.

Arterele pulmonare și bronșice sunt identificate pe secțiunile transversale la nivelul carinei traheale. Originea arterelor bronșice din aorta descendentă poate fi vizualizată pe secțiunile în plan coronal.

Tot pe secțiunile transversale și coronale poate fi studiat și fluxul sanguin către circulația pulmonară.

Pe imaginile transversale la nivelul carinei traheale și imediat sub aceasta există posibilitatea diferențierii circulației pulmonare de circulația bronșică, datorită poziției diferite a celor două teritorii în raport cu bronhiile principale: arterele pulmonare sunt situate ventral de bronhiile principale, în timp ce arterele bronșice sunt situate dorsal de bronhii.

3.16. Atrezia pulmonară cu sept ventricular intact

Este o malformație congenitală rară, sub 1% din grupul total de anomalii cardiace congenitale. Valva pulmonară este înlocuită de un diafragm neperforat. Trunchiul arterei pulmonare este hipoplazic.

Se descriu două tipuri: unul în care ventriculul drept are o cavitate mică și perete gros și altul cu cavitatea ventriculară dreaptă dilatată.

Endocardul ventricular este frecvent îngroșat până la 3 mm, având aspect albicios tipic pentru fibroelastoză endocardică.

Valva tricuspidă este hipoplazică, deseori cu insuficiență tricuspidiană care determină dilatarea cavității ventriculului drept. Atriul drept este hipertrofiat și dilatat (uneori anevrismal).

Întotdeauna există o comunicare interatrială. Constant există și un canal arterial patent care reprezintă singurul acces către circuitul pulmonar.

Prognosticul este grav, majoritatea pacienților mor în primii trei ani de viață (78% înainte de 6 luni).

Atrezia arterei pulmonare este vizualizată pe secțiunile transversale IRM efectuate la baza cordului. Caracteristică este existența unei benzi musculare groase în calea de ieșire a ventriculului drept.

Pe secțiunile transversale succesive nu poate fi identificată continuitatea lumenului ventriculului drept cu lumenul trunchiului arterei pulmonare. Zona de arteră pulmonară interesată de atrezie poate fi extinsă sau localizată la nivel valvular.

Atrezia localizată în dreptul valvelor orificiului pulmonar, care sunt înlocuite de o membrană, nu este întodeauna uşor de identificat pe secţiunile transversale (cu grosime de 5 sau 10 mm), datorită includerii parţiale a volumului lumenului patent al arterei. În aceste cazuri, chiar dacă zonele de stenoză şi atrezia valvulară nu pot fi identificate pe secvenţele spin-eco (sânge „negru"), poate fi totuşi pusă în evidenţă prezenţa sau absenţa fluxului sanguin la nivelul valvei, pe secvenţele în gradient (sânge „alb") cu reconstrucţie în modul cine RM, efectuate în plan transversal sau sagital.

În atrezia arterei pulmonare, aorta ascendentă este mult dilatată şi în general este cu atât mai dilatată cu cât atrezia este pe o întindere mai mare a arterei pulmonare.

Valva aortică este călare peste un defect de sept interventricular atunci când atrezia asociază comunicare interventriculară. Defectul de sept interventricular este mai mare decât cel existent în tetralogia Fallot.

În formele de atrezie a arterei pulmonare cu sept interventricular integru investigaţia IRM permite aprecierea dimensiunilor ventriculului drept care pot varia de la hipoplazie extremă la dilatare (**Fig. 13.72**).

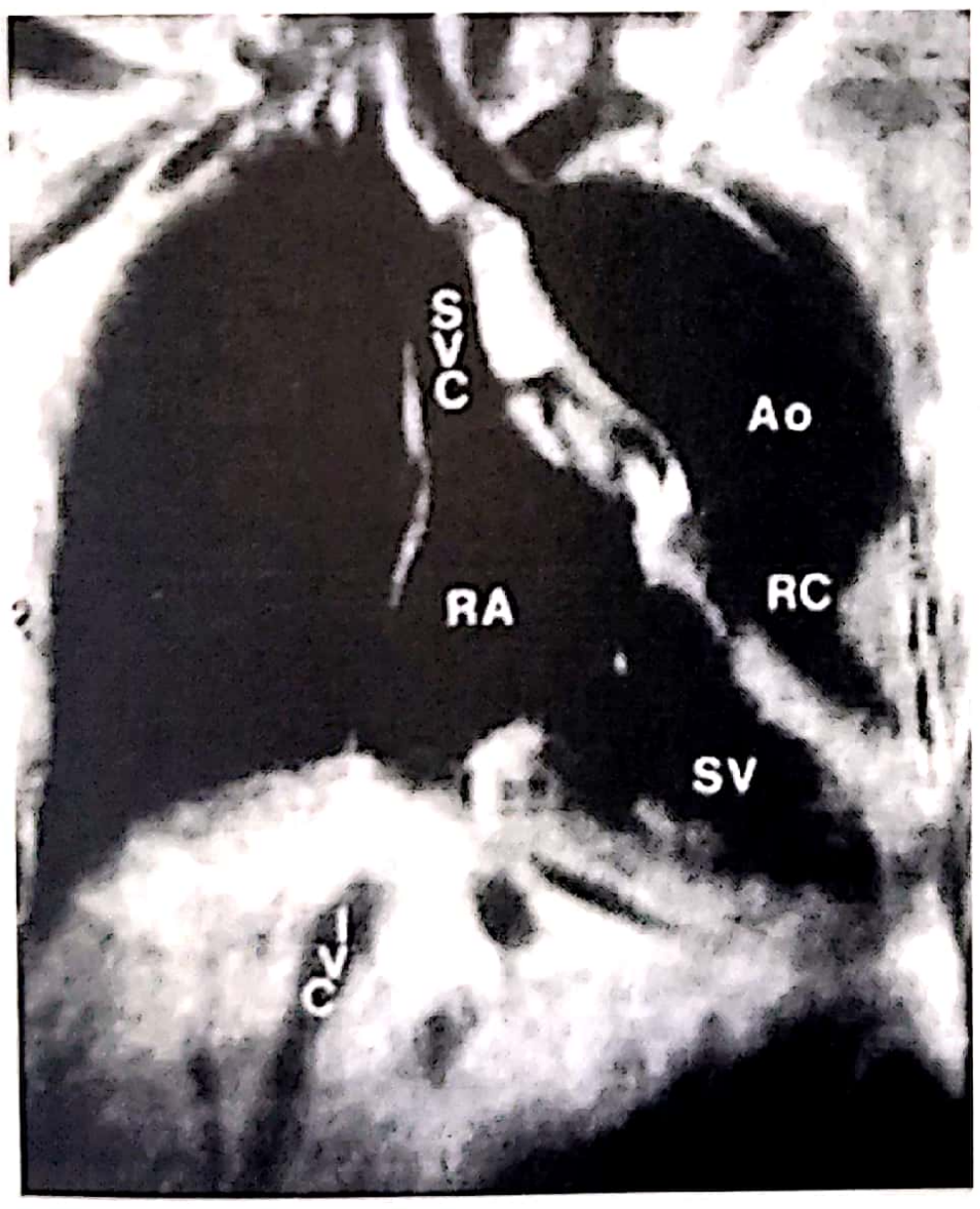

Fig. 13.72. IMR – spin-eco secţiune coronală. Ventricul unic cu atrezie de pulmonară. Aorta (Ao) este în poziţionată spre stânga şi ia naştere dintr-un ventricul stâng rudimentar (RC). IVC = vena cavă inferioară, RA = atriul drept, SVC = vena cavă superioară, SV = ventriculul drept (după [28]).

Cea mai utilă informaţie pe care o poate furniza IRM este aprecierea calibrului trunchiului şi a celor două ramificaţii ale arterei pulmonare distal de nivelul atreziei (**Fig. 13.73**).

Artera pulmonară dreaptă este identificată pe secţiunile transversale ce conţin bronhia principală dreaptă, secţiuni în care artera pulmonară are traiect anterior faţă de bronhie. Artera pulmonară stângă are parcurs deasupra bronhiei principale stângi şi poate fi identificată pe secţiunile transversale efectuate imediat cranial faţă de nivelul bronhiei.

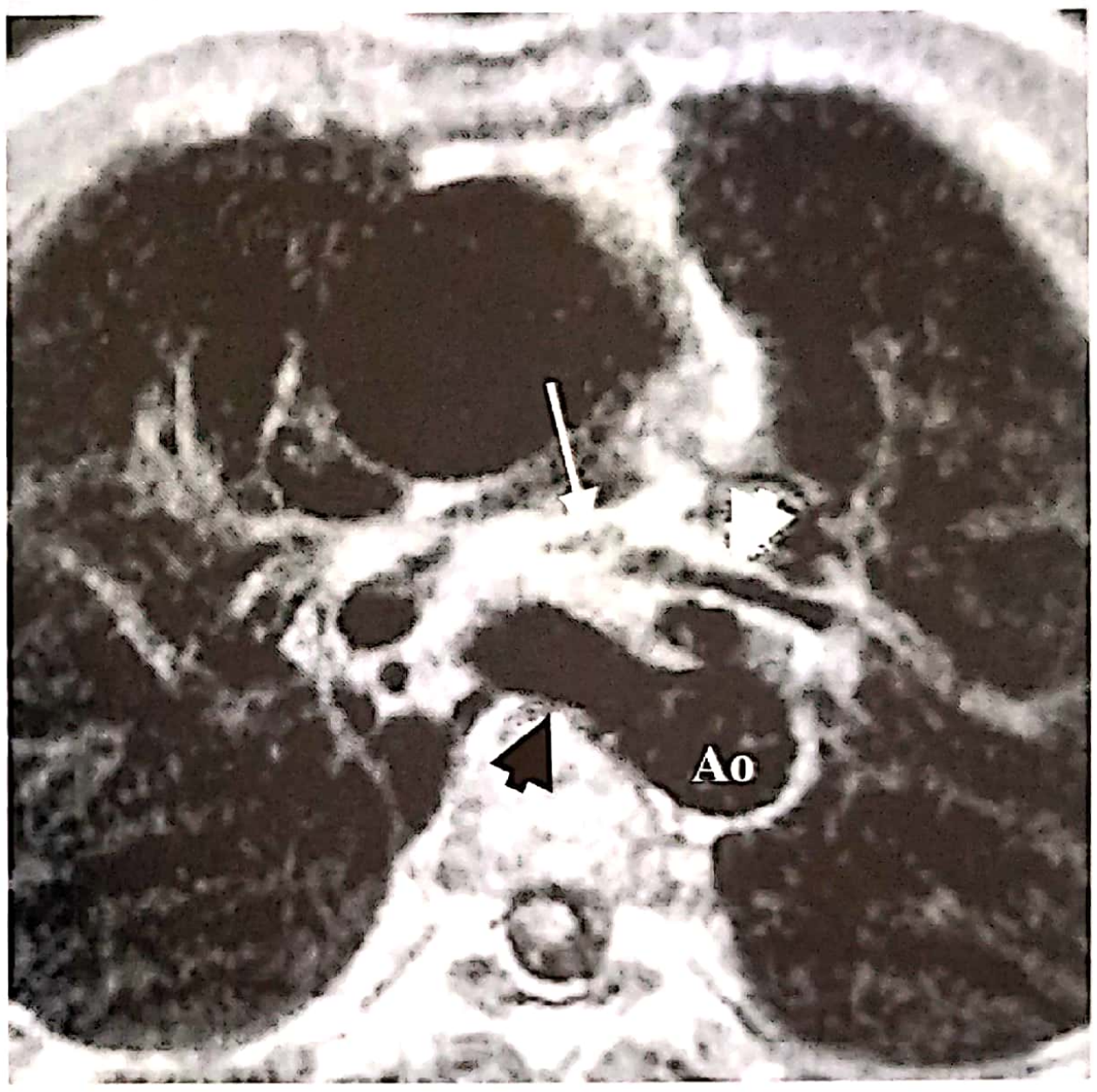

Fig. 13.73. IRM – secţiune transversală spin-eco. Atrezie pulmonară. Săgeată neagră groasă indică o colaterală aorto-pulmonară importantă care ia naştere din aorta descendentă (Ao). Săgeata albă groasă indică ramul stâng hipoplazic al arterei pulmonare, iar săgeata albă subţire corespunde unei artere pulmonare centrale hipoplazice (după [26]).

Pe secţiunile transversale IRM, efectuate pacienţilor cu atrezie de pulmonară, este foarte util de identificat dacă există un trunchi al arterei pulmonare sau numai o bifurcaţie din care se formează artera pulmonară dreaptă şi cea stângă.

Lucrări recente au demonstrat că IRM este cel puţin la fel de bun ca angiografia în decelarea prezenţei trunchiului, a ramului drept şi a celui stâng al arterei pulmonare [**32**].

De obicei în atrezia arterei pulmonare ramurile arterei pulmonare sunt în diferite grade de hipoplazie sau prezintă zone de stenoză la originea trunchiului, a ramului drept sau a celui stâng (**Fig. 13.74**).

Stenozele arterei pulmonare şi ale ramificaţiilor sunt mai frecvente la pacienţii la care atrezia se asociază şi cu defect de sept interventricular.

La pacienţii care nu au şi defect de sept interventricular, lumenul trunchiului şi acela al ramificaţiilor arterei pulmonare sunt de obicei normale.

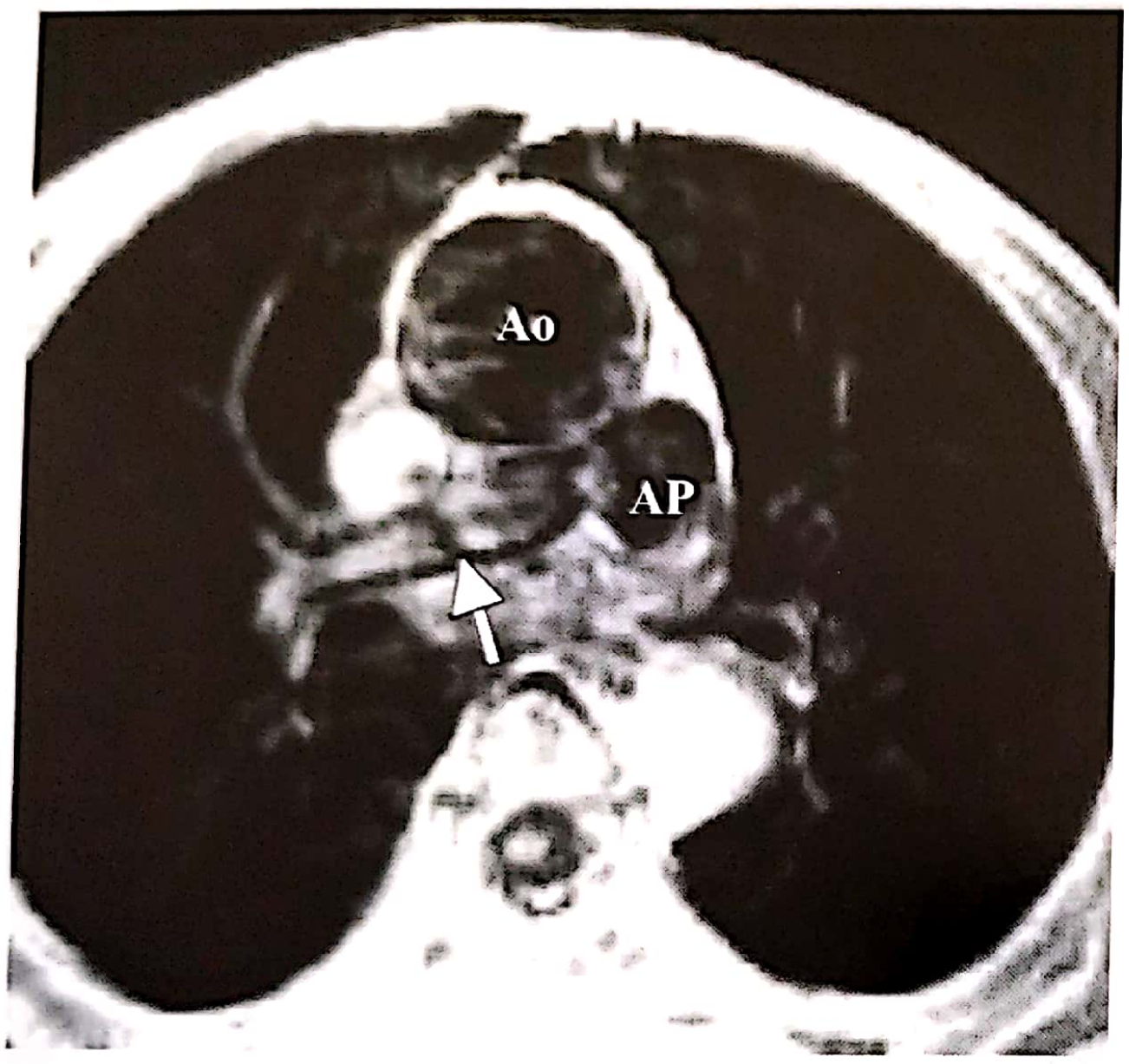

Fig. 13.74. IRM – stenoza ramului drept al arterei pulmonare (săgeată). AP = trunchiul arterei pulmonare, Ao = aorta ascendentă.

3.17. Anomaliile de conectare arterio-ventriculare

3.17.1. Dublă cale de ieşire din ventriculul drept

Pe secţiunile transversale succesive se poate identifica originea ambelor vase mari din calea de ieşire a VD situat ventral.

De asemenea, pe secţiunile transversale IRM, poate fi identificat locul în care se află defectul de sept interventricular şi rapoartele acestuia cu cuspa semilunară valvulară.

Secţiunile coronale confirmă situarea valvelor semilunare una lângă alta, originea ambelor vase mari în VD şi prezenţa unui VS izolat de aceeaşi parte a valvelor semilunare.

Poziţia marilor vase nu este întodeauna una lângă cealaltă. În unele cazuri aorta este anterioară arterei pulmonare şi poate fi situată mai la dreapta sau mai la stânga de aceasta.

Un aspect diagnostic important este reprezentat de faptul că niciuna din valvele semilunare nu este în continuitate directă prin ţesut fibros cu valva mitrală, existând un inel muscular complet între cele două valve semilunare şi cuspa anterioară a valvei mitrale.

Pe imaginile transversale se poate identifica relaţia dintre defectul de sept interventricular cu unul sau cu cele două vase mari.

Defectul interventricular poate fi situat sub nivelul valvei aortice (DSV sub-aortic) sau a valvei pulmonare (DSV sub-pulmonar), imediat sub valvele semilunare sau la distanţă de valvele semilunare.

3.17.2. Transpoziţia de mari vase

În transpoziţia de mari vase, MSCT poate furniza pe secţiuni transversale date utile asupra rapoartelor vaselor mari de la baza cordului (**Fig. 13.75**).

Investigaţia IRM este considerată astăzi una dintre cele mai utile metode imagistice pentru evidenţierea atât a morfologiei camerelor cardiace în transpoziţie, cât şi a tuturor anomaliilor vasculare.

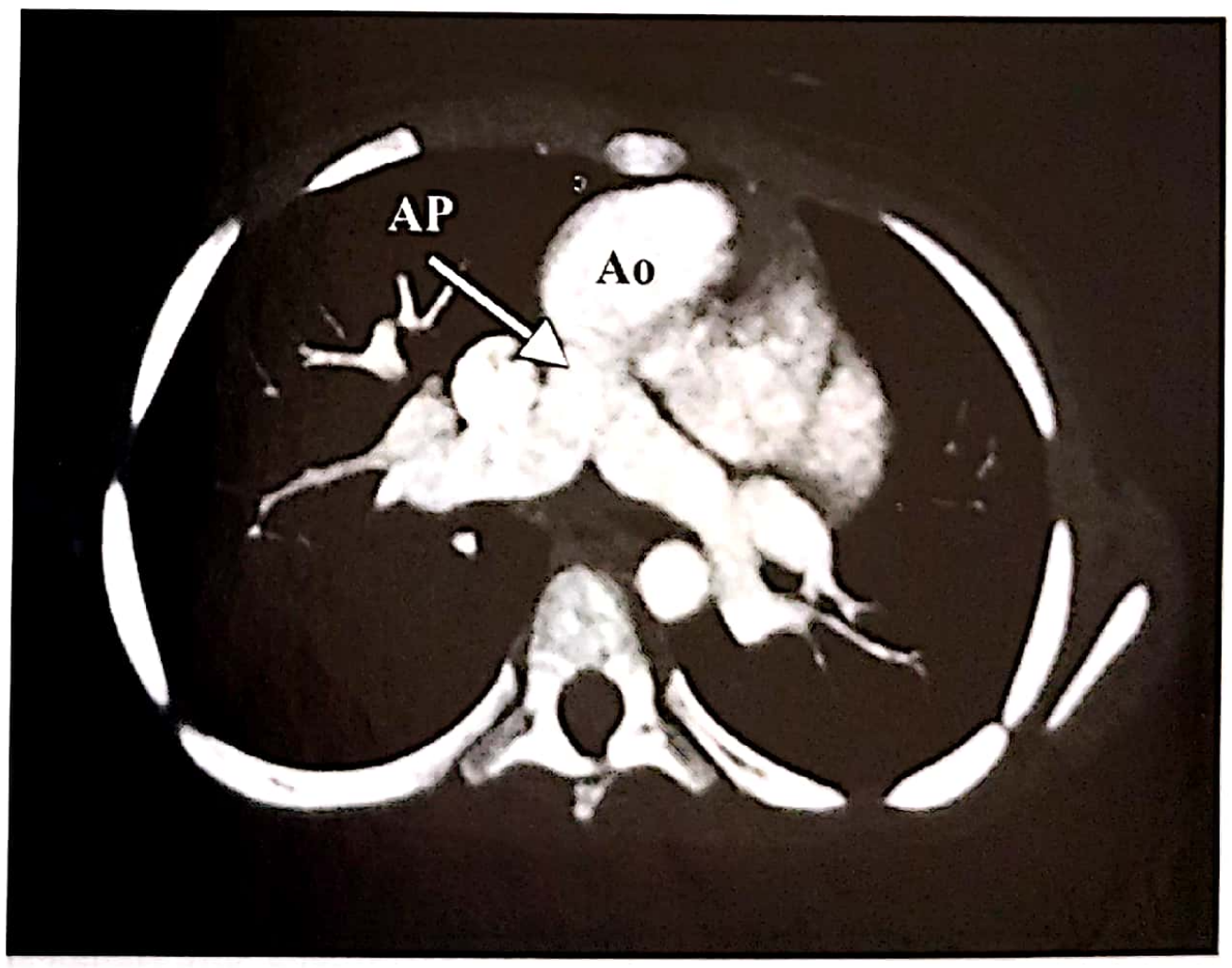

Fig. 13.75. CT – imagine axială. Transpoziţie de mari vase, cu aorta ascendentă (Ao) poziţionată anterior faţă de artera pulmonară (AP) care este posterior (după 22).

În *transpoziţia D* a marilor vase, aorta are originea din VD şi este situată anterior, iar AP are originea în VS şi este situată posterior.

În *transpoziţia L* a marilor vase, VS morfologic se găseşte la dreapta, iar VD morfologic se găseşte la stânga.

La *transpoziţia corectată* aorto-pulmonară există o discordanţă atrio-ventriculară şi o discordanţă ventriculo-arterială.

În transpoziţia corectată de mari vase, aorta este identificată anterior şi la stânga arterei pulmonare. Secţiunile transversale şi coronale efectuate la baza cordului permit identificarea originii arterei pulmonare şi a aortei.

În transpoziţia D secţiunile transversale identifică ventriculul drept anatomic din care are originea aorta situată la dreapta. Ventriculul drept este conectat normal cu atriul drept.

Artera pulmonară se poate departaja cu certitudine de aortă, pe secţiunile transversale efectuate cranial de bifurcaţia pulmonarei, unde aorta poate fi uşor identificată prin prezenţa crosei şi a emergenţei trunchiului brahio-cefalic arterial, a carotidei stângi şi a subclaviei stângi.

Câmpul larg de achiziţie utilizat în IRM permite identificarea tuturor anomaliilor asociate în transpoziţia de mari vase, indiferent dacă sunt la nivelul cordului sau al vaselor mari.

Poziţia anterioară a aortei poate fi situată la dreapta liniei mediane sau la stânga acesteia.

Diferenţa dintre aortă şi pulmonară se face pe imagini transversale succesive în direcţie caudo-cranială, artera pulmonară ajungând să se bifurce pe secţiunile craniale în ramul stâng şi ramul drept (**Fig. 13.77**).

Aorta este recunoscută pe aceleaşi secţiuni în aceeaşi direcţie prin prezenţa iniţială a aortei ascendente, situată anterior, şi a aortei descendente, situată posterior, paravertebral, cele două lumene unindu-se şi formând crosa pe secţiunile craniale.

Pe secţiunile oblice coronale, la baza cordului pot fi identificate originea aortei în VD şi originea arterei pulmonare din VS (**Fig. 13.76**).

În transpoziţia completă a marilor vase pe secţiunile transversale succesive, se identifică aorta situată pe

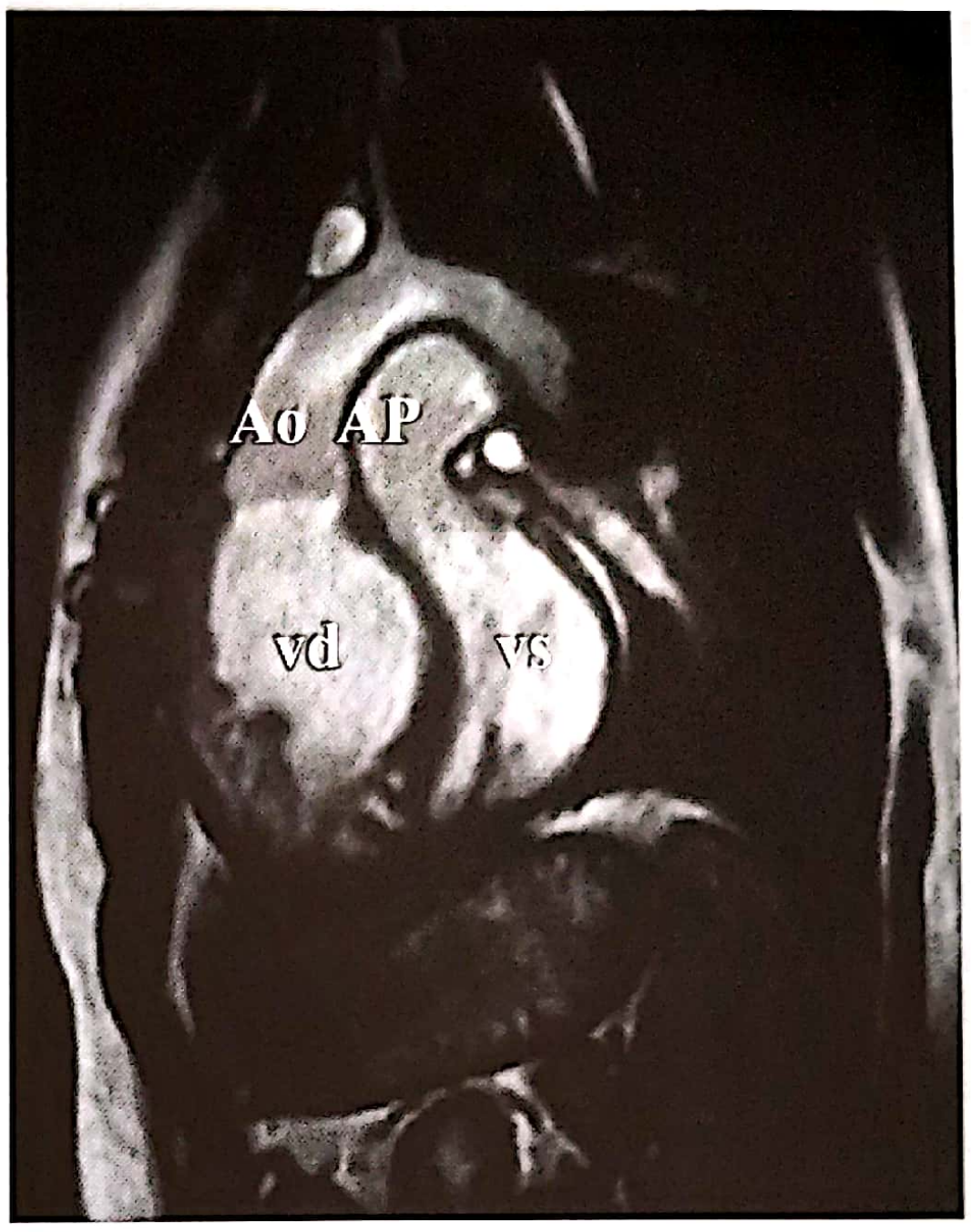

Fig. 13.76. IRM – imagine sagitală. Transpoziţie necorectată de mari vase. Aorta (Ao) poziţionată anterior ia naştere din ventriculul drept (vd), iar artera pulmonară (AP) poziţionată posterior ia naştere din ventriculul stâng (vs) (după **[23]**).

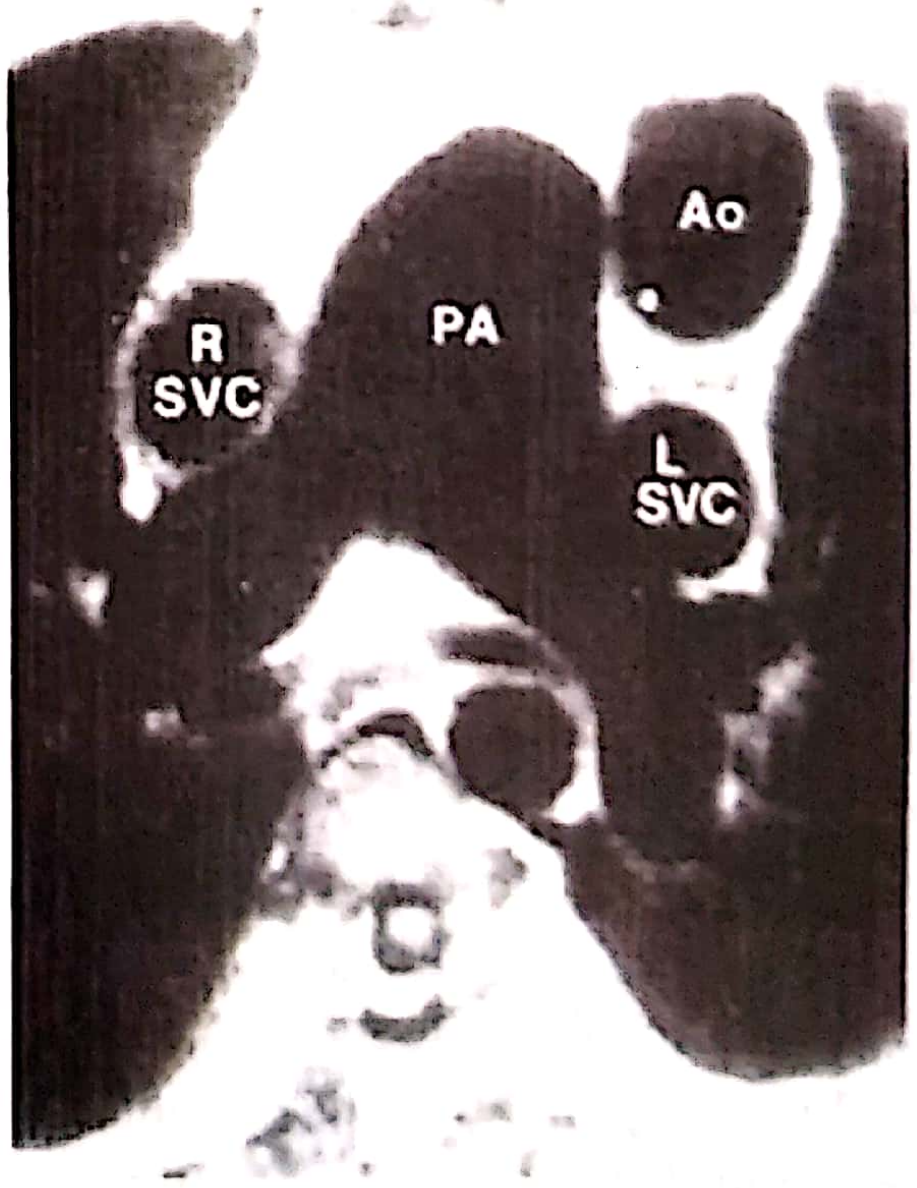

Fig. 13.77. Transpoziţie de mari vase şi vena cavă superioară stângă. Aorta (Ao) este anterior şi la stânga arterei pulmonare dilatate (PA). RSVC = vena cavă superioară dreaptă, LSVC = vena cavă superioară stângă (după **[28]**).

partea dreaptă care are originea dintr-un ventricul drept normal poziţionat, la dreapta faţă de ventriculul stâng.

În transpoziţia corectată de mari vase, aorta este situată la stânga, are originea în VD, ventriculul drept este torsionat, fiind într-o poziţie la stânga ventriculului cu caractere morfologice de VS.

Investigaţia IRM evidenţiază şi anomaliile asociate transpoziţiei. Astfel, tot pe secţiunile transversale poate fi identificată prezenţa unui eventual defect septal interatrial sau a unui defect septal interventricular.

Poate fi identificată, de asemenea, o eventuală stenoză valvulară sau subvalvulară de arteră pulmonară.

În transpoziţia de mari vase care asociază stenoză pulmonară severă, IRM permite măsurarea diametrelor arterelor pulmonare centrale.

Pe imaginile de IRM se pot aprecia forma şi grosimea miocardului care este invers decât în mod normal, miocardul ventricular drept fiind mai gros (**Fig. 13.78**).

În momentul în care grosimea peretelui ventricular stâng ajunge egală cu grosimea peretelui ventricular drept, aspectul este sugestiv pentru hipertensiune arterială pulmonară severă sau pentru obstrucţia căii de ieşire a arterei pulmonare din VS.

3.18. Ventriculul unic

Această anomalie complexă constă dintr-un ventricul unic cu cameră mare şi un ventricul rudimentar. Cel mai frecvent tip este ventriculul stâng cu dublă cale de admisie, în care ambele valve atrio-ventriculare sunt conectate la un ventricul cu morfologie de ventricul stâng.

Ventriculul stâng dilatat este ataşat la o cale de ieşire rudimentară de ventricul drept printr-un orificiu bulbo-ventricular.

Examenul cine-RM poate furniza un set de imagini la sfârşitul diastolei şi la sfârşitul sistolei cuprinzând întregul cord, imagini pe care se pot cuantifica dimensiunea şi funcţia ventriculului dominant şi ale celui rudimentar (**Fig. 13.79**).

Datele volumetrice obţinute sunt esenţiale pentru stabilirea tipului de abord chirurgical (procedura Fontan sau reconstruţia celor două ventricule).

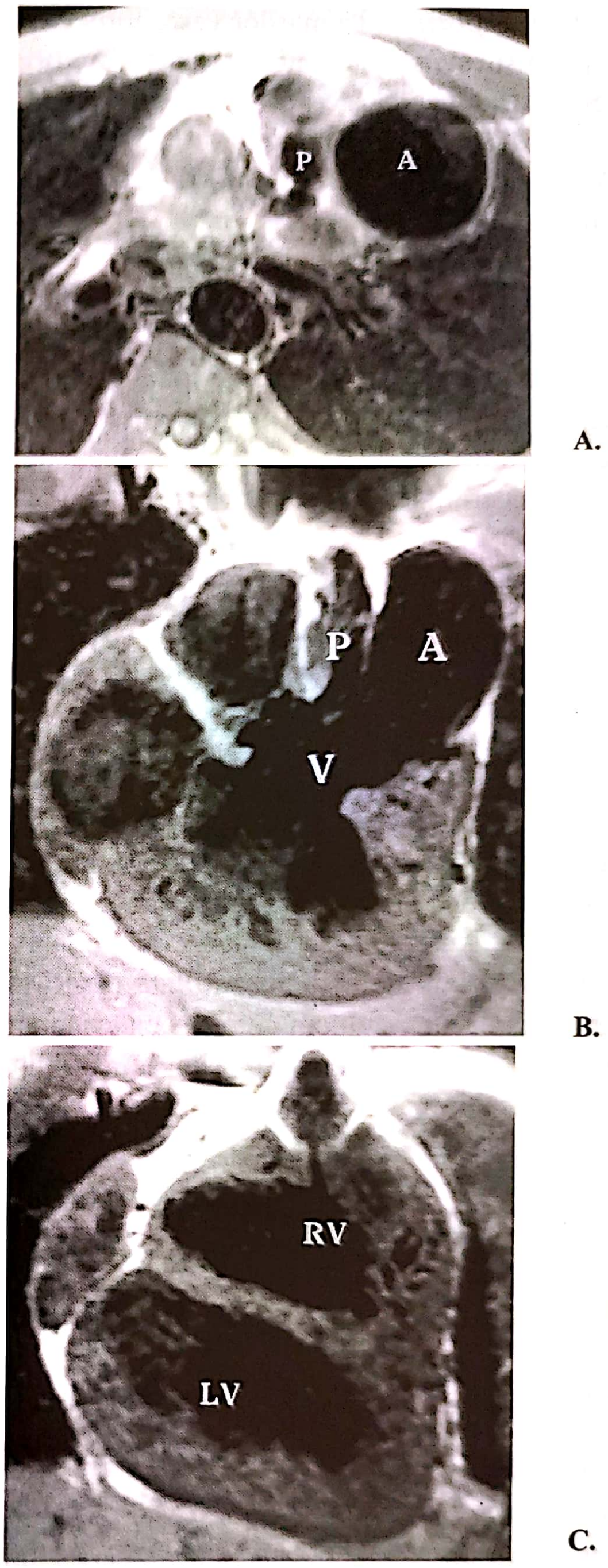

Fig. 13.78. IRM – transpoziţie corectată de mari vase. **A.** Imagine spin-eco. Aorta ascendentă (A) este poziţionată la stânga şi în acelaşi plan frontal cu trunchiul arterei pulmonare (P) care este hipoplazică. **B.** şi **C.** Spin-eco coronal. Se evidenţiază un defect interventricular mare (V). Aorta (A) ia naştere dintr-un ventricul drept (RV) care este pe partea stângă şi cranial faţă de ventriculul stâng (LV) (după **[26]**).

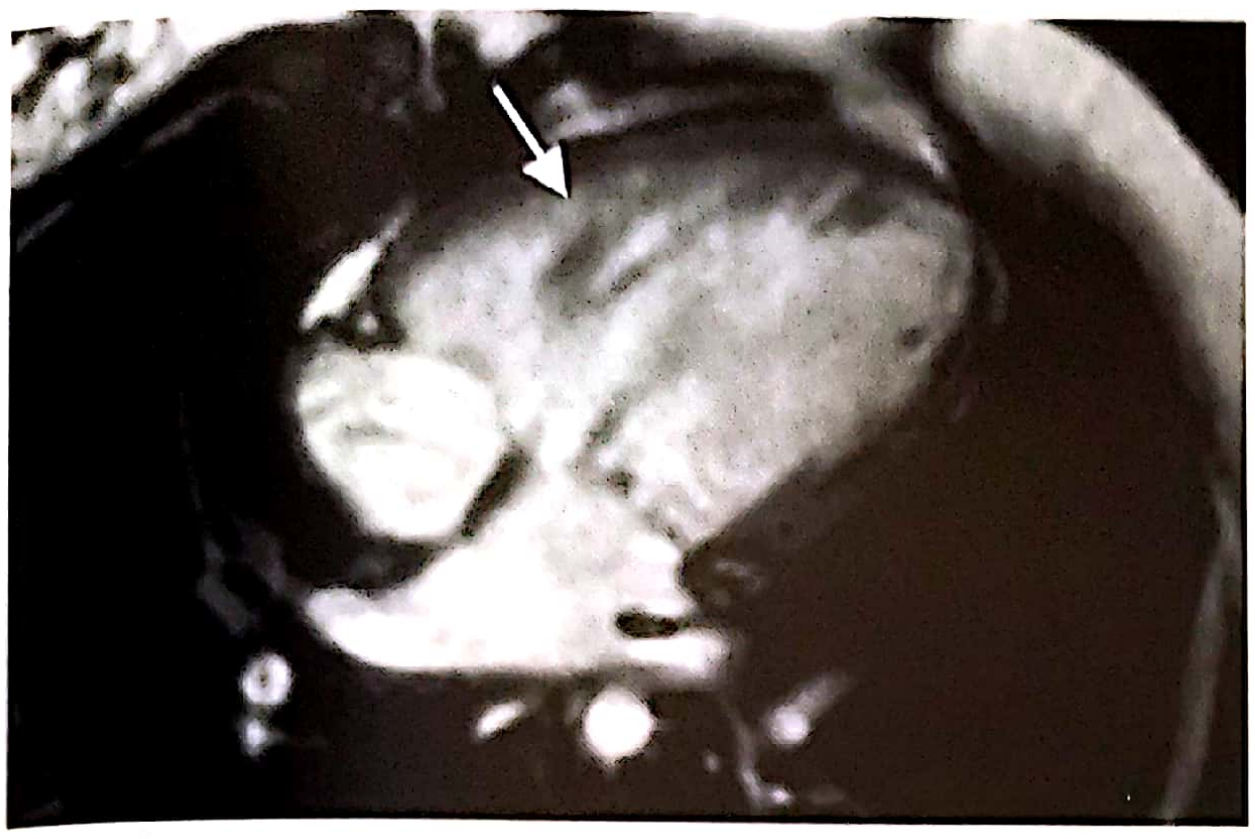

Fig. 13.79. IRM – gradient. Ventricul stâng unic, fără sept interventricular. Ventriculul drept hipoplazic (săgeată) (după [25]).

3.19. Cordul operat

MSCT şi MRI se folosesc frecvent pentru supravegherea postoperatorie sau decelarea complicaţiilor postoperatorii tardive, evitându-se astfel utilizarea cateterismului (iradiant şi invaziv), care este preferat numai în situaţia în care se estimează necesitatea unei proceduri intervenţionale.

Investigaţia IRM preoperatorie a fost utilizată pentru măsurarea volumelor sanguine şi a velocităţii în tractele de ieşire ale VS şi VD, precum şi pentru vizualizarea morfologiei valvulare.

Insuficienţa ventriculară dreaptă a fost recunoscută din ce în ce mai mult ca o problemă importantă în chirurgia cardiacă în general, inclusiv pentru pacienţii cu MCC care necesită intervenţii pe cord.

În cazul pacienţilor cu *trunchi arterial comun* operaţi, se efectuează secţiuni IRM în plan transvers şi sagital pentru a putea fi evaluat calibrul anastomozelor după instalarea conductului tip RASTELLI, utilizat pentru modelarea (repararea) trunchiului. Investigarea postoperatorie urmăreşte decelarea eventualelor stenoze localizate ale anastomozelor sau stenozelor arterelor pulmonare centrale.

În *atrezia de arteră pulmonară*, existenţa unei artere pulmonare drepte, a unei artere pulmonare stângi, a confluenţei acestora şi diametrele lor sunt elemente diagnostice foarte utile pentru stabilirea tehnicii operatorii. Toate aceste detalii pot fi identificate prin IRM.

Prezenţa unui diametru arterial adecvat al trunchiului şi al ramurilor arterei pulmonare, precum şi prezenţa unei confluenţe între acestea prezintă condiţiile necesare pentru stabilirea indicaţiei operatorii atunci când se intenţionează utilizarea procedeului RASTELLI.

Pe secţiunile IRM poate fi identificat fluxul sanguin pulmonar provenit din circulaţia bronşică.

IRM permite monitorizarea dimensiunilor şunturilor constituite chirurgical între circulaţia sistemică şi cea pulmonară, fie că este vorba de şunturi prin anastomoză directă, fie prin instalarea unor grefe vasculare de bypass. Pe examinările IRM efectuate postoperator pot fi evidenţiate modificări ale morfologiei sau stenozări ale acestor şunturi.

Secţiunile oblic coronal sunt cele mai utile pentru aprecierea trunchiului şi a ramurilor arterei pulmonare pe tot parcusul acestora. Pentru înlăturarea artefactului de sumare parţială a volumului (care apare pe secţiunile groase de 10 mm) în regiunea trunchiului, a bifurcaţiei şi a ramurilor mari ale arterei pulmonare, se recomandă investigaţia cu secţiuni subţiri (de 3 mm grosime), cu utilizarea unui mai mare număr de impulsuri (excitaţii).

IRM permite aprecierea modului în care postoperator arterele pulmonare îşi adaptează calibrul la fluxul sanguin crescut, generat de procedura chirurgicală utilizată.

În comparaţie cu ecocardiografia, IRM prezintă specificitate şi sensibilitate mult mai mari în aprecierea protezelor şi anastomozelor la nivelul marilor vase, precum şi în aprecierea cantitativă a fluxului la nivelul circulaţiei pulmonare hilare sau al ramificaţiilor mari.

Examinarea IRM poate aprecia funcţionalitatea şunturilor între circulaţia sistemică şi circulaţia pulmonară. De obicei aceste şunturi sunt bine vizualizate pe secţiunile transversale. În cazurile în care segmentele vasculare protezate sunt mai lungi, pot fi bine identificate pe secţiuni coronale.

În acest sens colaborarea dintre chirurgul cardiovascular şi imagist va trebui să permită imagistului să înţeleagă şi să identifice în spaţiu tipul de operaţie efectuat, localizarea intervenţiei şi structurile anatomice implicate în intervenţie pentru a stabili planul de achiziţie cel mai adecvat.

Complicatiile majore care pot fi diagnosticate prin IRM în cazul pacienţilor cu MCC operaţi sunt: ocluzia vasculară, stenoza, pseudoanevrismul la nivelul anastomozei, limfocelele, seromul sau chilomul în jurul materialului protezat şi torsiunea arterei pulmonare la locul anastomozei sau proximal de aceasta.

Intervenţiile chirurgicale interesând anastomozele supracardiace pot fi foarte bine supravegheate postoperator prin examenul IRM.

Procedurile chirurgicale în care IRM este cel mai des utilizat sunt RASTELLI, FONTAN, DAMUS, JATENE şi NORWOOD.

Toate aceste operaţii presupun efectuarea de protezări sau anastomoze situate deasupra nivelului camerelor cardiace, ceea ce face foarte utilă investigaţia IRM.

IRM s-a dovedit de asemenea utilă în studiul reconstrucţiilor intracardiace, cum ar fi procedurile MUSTARD şi SENNING, reconstrucţia tractului de ieşire a ventriculului drept în *tetralogia Fallot* şi „şicana" intraventriculară folosită pentru repararea *dublei căi de ieşire ventriculară*.

De asemenea, investigaţia este utilă în urmărirea noninvazivă a pacienţilor cu tetradă Fallot care au fost supuşi unei intervenţii corectoare, pentru confirmarea permeabilităţii şuntului Blalock-Taussig sau pentru evidenţierea refacerii stenozei tractului de ieşire din VD. În trecut această supraveghere postoperatorie era făcută exclusiv invaziv prin angiografie.

Secvenţele gradient-eco în dinamică cu reconstrucţie CINE sunt utilizate pentru evidenţierea tractului de ieşire a VD, pentru identificarea insuficienţei pulmonare şi a gradientului de regurgitare care apare în special postoperator, după ce se practică fixarea unui „petic" (proteză) transanular la nivelul valvelor pulmonare pentru reducerea obstrucţiei tractului de ieşire al VD.

Regurgitarea pulmonară reziduală generată determină supraîncărcarea VD, ce poate genera aritmie ventriculară cu mare risc de moarte subită (**Fig. 13.80**).

Achiziţia IRM cu codare a velocităţii permite măsurarea volumetrică noninvazivă şi cuantificarea volumului regurgitării pulmonare la pacienţii operaţi cu tetrada Fallot **[13]**.

În tetralogia Fallot primul timp operator presupune montarea unui petic pe DSV şi etanşeizarea tractului de ieşire a VS la orificiul aortic (se desfiinţează aorta călare).

De asemenea, se reduce stenoza tractului de ieşire a VD rezecând din muşchiul peretelui conului VD şi se sutureaza un petic transanular. Acest petic scoate valva pulmonară din circulaţie, generând insuficienţa pulmonară. Nu se pune valvă pulmonară (proteză), pentru că aceasta nu se poate adapta la creşterea cordului.

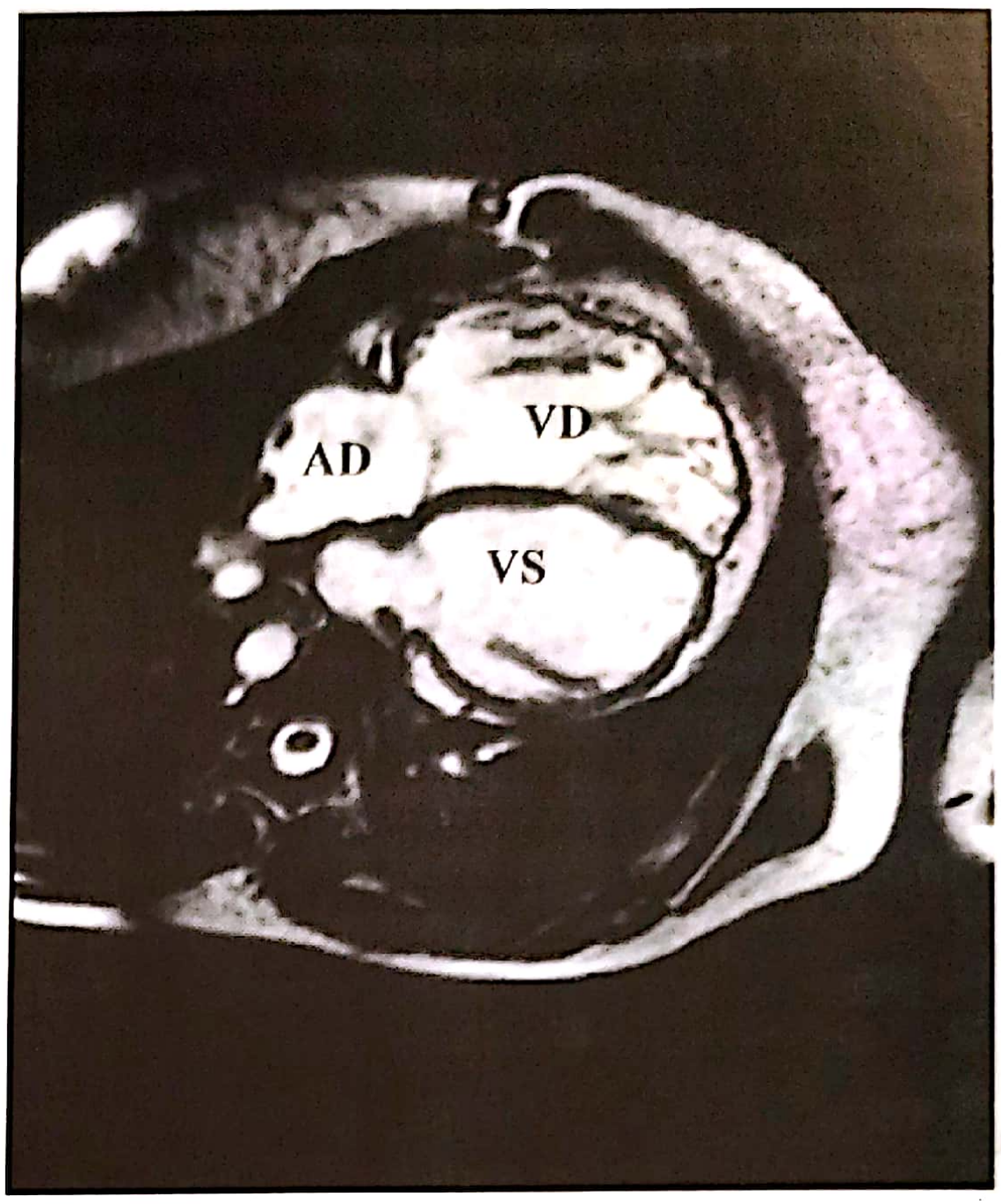

Fig. 13.80. IRM – ventriculul drept dilatat postoperator. AD = atriul drept, VD = ventriculul drept, VS = ventriculul stâng (după **[23]**).

În timp, supraîncărcarea VD generată de incompetenţa valvei pulmonare generează dilatarea VD şi secundar insuficienţă tricuspidiană.

Insuficienţa tricuspidiană este minimal simptomatică, iar momentul intervenţiei pentru timpul doi este ideal când prin examen IRM volumul măsurat al VD este de două ori mai mare decât volumul VS. În acest moment se protezează orificiul AP, ceea ce duce la reducerea semnificativă a dimensiunilor VD (volumul VD ajunge de obicei la 175 ml/mp de suprafaţă corporeală – BSA) (**Fig. 13.81**). Peste această valoare VD nu-şi mai reduce dimensiunile post-operator **[14]**.

Examinarea IRM este frecvent utilizată pentru evaluarea *atreziei de tricuspidă* după corecţia chirurgicală. Pe imaginile spin-eco şi reconstrucţiile 3D după injectarea substanţei de contrast pot fi vizualizate anatomia anastomozei tip GLENN, precum şi procedura FONTAN, importantă fiind vizualizarea dimensiunilor arterelor pulmonare centrale **[17]**.

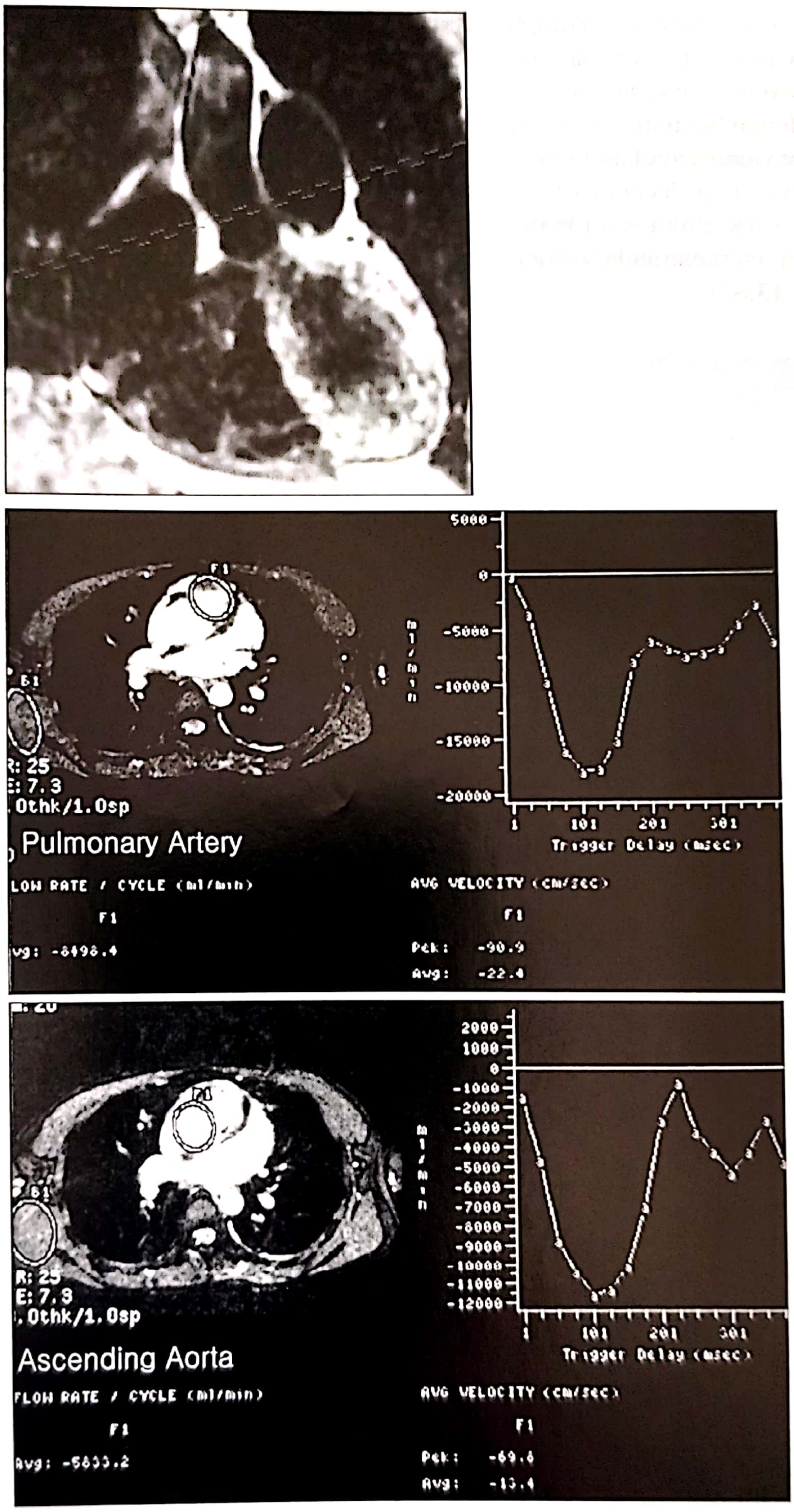
F1
B1
R: 25
E: 7.3
.0thk/1.0sp
Pulmonary Artery
FLOW RATE / CYCLE (ml/min)
F1
Avg: -8498.4
AVG VELOCITY (cm/sec)
F1
Pek: -90.9
Avg: -22.4
5000
0
-5000
-10000
-15000
-20000
ml/min
1
101
201
301
Trigger Delay (msec)
F1
B1
R: 25
E: 7.3
.0thk/1.0sp
Ascending Aorta
FLOW RATE / CYCLE (ml/min)
F1
Avg: -5633.2
AVG VELOCITY (cm/sec)
F1
Pek: -69.6
Avg: -13.4
2000
1000
0
-1000
-2000
-3000
-4000
-5000
-6000
-7000
-8000
-9000
-10000
-11000
-12000
ml/min
1
101
201
301
Trigger Delay (msec)

Fig. 13.81. Tehnica de calcul al raportului dintre fluxul arterial pulmonar faţă de cel aortic, utilizând secvenţe cine-IRM cu codarea velocităţii în contrast de fază (după [26]).

dnv: 177316

În *transpoziția necorectată de mari vase*, IRM este utilizată postoperator pentru precizarea comunicării interatriale după septotomie sau septoplastie cu balon. În cazul practicării tehnicii Senning, examinarea IRM permite controlul conexiunii circulației cave la atriul stîng (**Fig. 13.82**), precum şi decelarea momentului când apare o hipertensiune pulmonară materializată prin bombarea septului interventricular către cavitatea ventricului drept (**Fig. 13.83**).

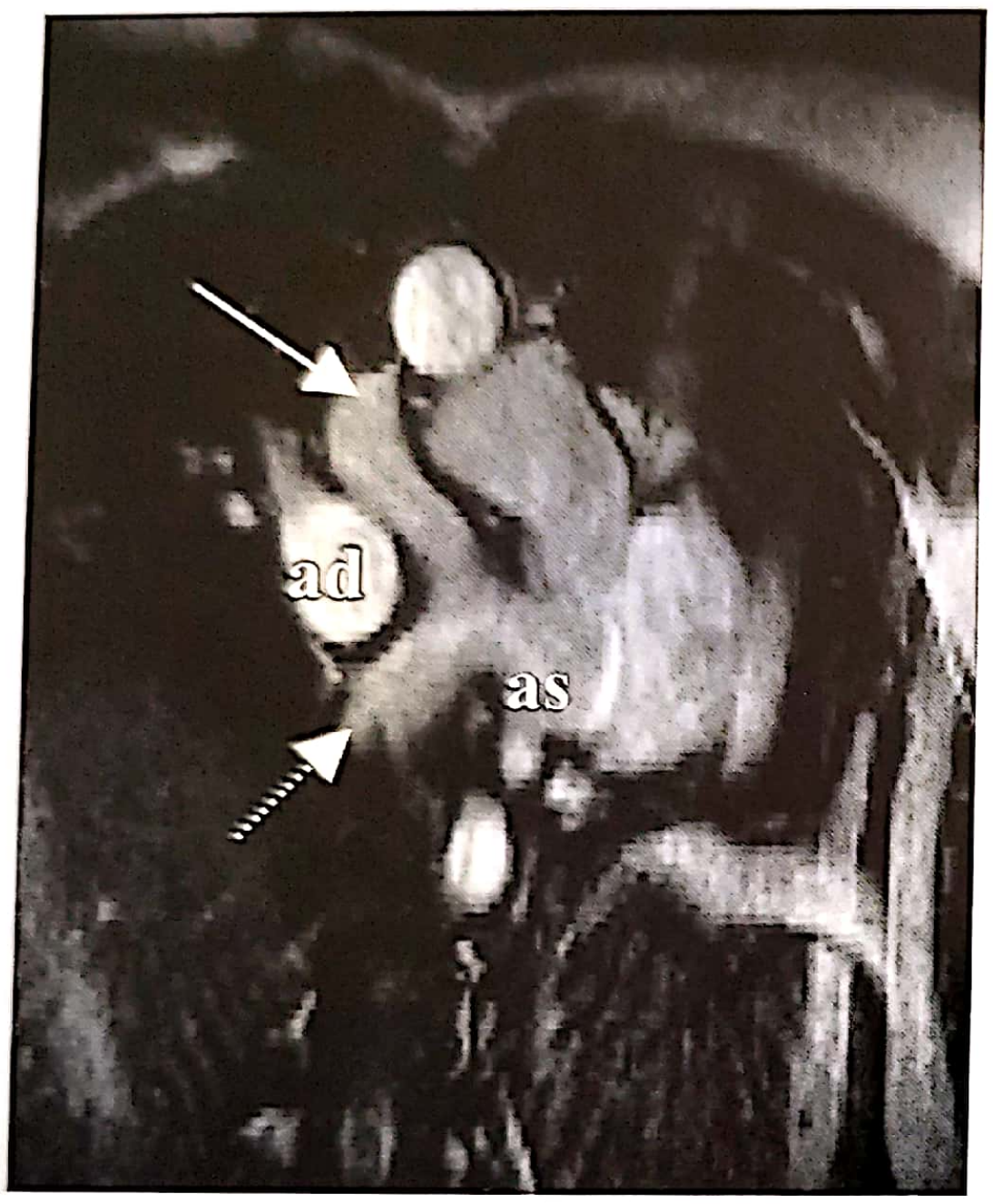

Fig. 13.82. IRM – gradient. Pacient operat pentru transpoziție de mari vase cu tehnica Senning, respectiv venele pulmonare s-au suturat la atriul drept (ad), iar vena cavă superioară (săgeata) şi vena cavă inferioară (săgeată punctată) s-au conectat la atriul stâng (as) (după **[23]**).

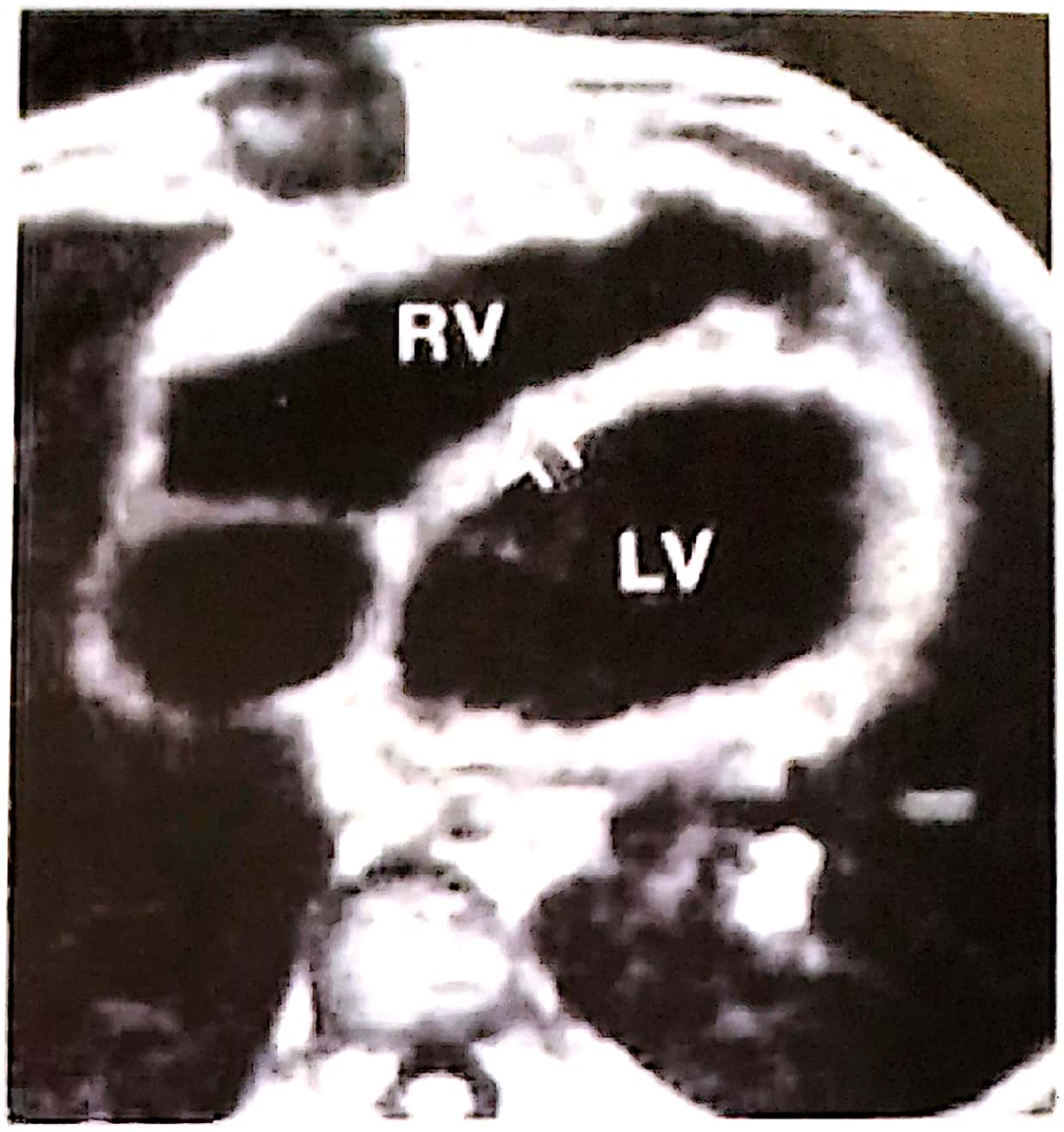

Fig. 13.83. IRM – secțiune transversală spin-eco la nivelul septului interventricular – pacient cu transpoziție de mari vase, după operație prin procedura Senning. Săgeata deschisă indică faptul că septul ventricular bombează spre ventriculul drept = RV (ca la o inimă normală). Având în vedere că artera pulmonară iese în acest caz din ventriculul stâng = LV, aceasta constatare asociată şi cu dilatarea arterei pulmonare sugerează coexistența unei hipertensiuni arteriale pulmonare (după **[28]**).

4. CT MULTISLICE ÎN EVALUAREA PACIENȚILOR CU BOLI CONGENITALE CARDIACE

GRAȚIAN MICLĂUŞ, MARIANA MĂRUŞTERI,
HORIA PLEŞ

4.1. Principii ale tomografiei computerizate

Tomografia computerizată a fost introdusă în practica medicală în anul 1972. Posibilitatea de a obține imagini transversale ale corpului a revoluționat medicina şi, pentru dezvoltarea tomografiei computerizate, sir Geoffrey N. Hounsfield şi Allan M. Cormack au primit Premiul Nobel pentru medicină în 1979.

Tomografia computerizată este o tehnică ce are la bază utilizarea razelor X. O sursă de raze X care se roteşte în jurul pacientului emite un fascicul de raze X de forma unui evantai care străbate corpul pacientului. Pentru a determina grosimea secțiunii se utilizează colimatori care pot limita grosimea fasciculului de raze X de la dimensiuni submilimetrice până la câțiva milimetri. La polul opus fasciculului de raze X, se află o serie de detectori extrem de sensibili, care înregistrează intensitatea razelor X ce au trecut prin corpul pacientului. Pe baza atenuării razelor X emise dintr-o multitudine de unghiuri se obține imaginea în secțiune transversală. Fiecărui pixel din imaginea reconstruită îi corespunde o valoare de atenuare (numită şi număr CT) exprimată în unități Hounsfield (HU). Scala

Hounsfield este calibrată astfel încât valoarea de 0 HU corespunde apei, iar valoarea de – 1000 HU corespunde aerului. Valorile de atenuare dintr-o singură secţiune CT pot varia de la – 1000 HU până la câteva mii de unităţi Hounsfield (corespunzătoare metalului, oaselor).

4.2. Consideraţii speciale privind explorarea imagistică a cordului

Din considerente tehnice, valoarea clinică a computer-tomografiei în explorarea imagistică a cordului a fost pentru mult timp foarte limitată. Imagistica cardiacă necesită o rezoluţie temporală foarte crescută, deoarece cordul este un organ cu mişcare rapidă şi constantă. Imagistica CT convenţională este, pe de altă parte, o modalitate imagistică cu rezoluţie foarte scăzută: tubul de raze X cu o greutate considerabilă şi sistemul de detectori trebuie rotiţi cu precizie în jurul corpului, aşa încât forţele centrifuge şi necesitatea păstrării alinierii perfecte a sursei şi detectorilor limitează viteza de rotaţie. Astfel, a fost necesară dezvoltarea unor sisteme dedicate, care să permită viteze mari de rotaţie şi achiziţie a imaginilor.

Pentru investigarea imagistică a cordului mai trebuie satisfăcută o condiţie: posibilitatea de achiziţionare contiguă a secţiunilor cardiace în aceeaşi fază a ciclului cardiac. Altfel, pot apărea spaţii (*gap*) dacă imaginile adiacente surprind cordul în diferite faze ale ciclului cardiac. Pentru aceasta, achiziţia imaginilor se poate face ECG-declanşat, la un moment prestabilit al intervalului R-R (*prospective-triggering*), sau, în cazul achiziţiei continue a imaginilor, reconstrucţia acestora trebuie sincronizată cu o funcţie corelată cu mişcarea cordului, cum ar fi traseul ECG înregistrat simultan (*retrospective ECG gating*).

În cele din urmă, cordul nu este supus doar mişcărilor intrinseci cauzate de contracţia acestuia, ci şi mişcărilor cauzate de respiraţie. Pentru evitarea artefactelor, achiziţia imaginilor în vederea explorării CT cardiace trebuie efectuată într-un singur inspir blocat, computer-tomograful trebuind să acopere un volum suficient de mare într-un timp relativ scurt (de ordinul secundelor).

Odată cu introducerea în practica medicală a tomografelor multislice şi, în special, a celor cu 64 de detectori (2005), o mare parte dintre inconvenientele descrise au fost înlăturate, la ora actuală fiind posibilă explorarea cordului şi a vaselor mari la parametri tehnici optimi, cu diminuarea marcată a artefactelor generate de mişcarea cordului şi de respiraţie.

4.3. Cosideraţii privind explorarea cordului la pacienţi cu boli congenitale cardiace

Prima problemă în explorarea pacienţilor cu boli congenitale cardiace este dacă utilizăm sau nu achiziţia ECG sincronizată, iar a doua este ce protocol utilizăm, având permanent în vedere minimizarea dozei administrate.

În primul rând, vom avea în vedere dacă apneea este posibilă sau nu, în funcţie de vârsta pacientului. În general, apneea nu este posibilă la pacienţii cu vârste mai mici de 6-7 ani. La copiii mai mari se verifică posibilitatea menţinerii apneei, pentru a se asigura imobilitatea cutiei toracice în timpul scanării.

La nou-născuţi şi copiii mici, apneea nu este posibilă şi nu se utilizează scanarea ECG sincronizată, din următoarele motive:

- mişcările respiratorii sunt responsabile de degradarea substanţială a imaginilor, ele cauzând artefacte mai mari decât mişcarea cordului; achiziţionarea imaginilor ECG sincronizat prelungeşte mult durata de scanare, ceea ce face investigaţia susceptibilă la creşterea numărului de artefacte de respiraţie;
- la nou-născuţi frecvenţa cardiacă este peste 100 b/min, ceea ce este mult prea rapid pentru a preveni artefactele de mişcare, ştiut fiind că pentru obţinerea de imagini fără artefacte este necesară o frecvenţă de 60 b/min sau mai mică. La copiii mici cu boli congenitale cianogene, frecvenţa cardiacă este cuprinsă între140 şi 180 b/min;
- în general întrebările puse de clinicieni se referă la anatomia structurilor extracardiace. Imaginile structurilor extracardiace sunt mai puţin supuse artefactelor de mişcare decât imaginile cordului propriu-zis;
- achiziţia retrospectivă ECG-sincronizată administrează o doză mai mare de raze X decât achiziţia nesincronozată, care este mult mai rapidă. Achiziţia ECG-sincronizată este utilizată în cazul în

Hounsfield este calibrată astfel încât valoarea de 0 HU corespunde apei, iar valoarea de – 1000 HU corespunde aerului. Valorile de atenuare dintr-o singură secţiune CT pot varia de la – 1000 HU până la câteva mii de unităţi Hounsfield (corespunzătoare metalului, oaselor).

4.2. Consideraţii speciale privind explorarea imagistică a cordului

Din considerente tehnice, valoarea clinică a computer-tomografiei în explorarea imagistică a cordului a fost pentru mult timp foarte limitată. Imagistica cardiacă necesită o rezoluţie temporală foarte crescută, deoarece cordul este un organ cu mişcare rapidă şi constantă. Imagistica CT convenţională este, pe de altă parte, o modalitate imagistică cu rezoluţie foarte scăzută: tubul de raze X cu o greutate considerabilă şi sistemul de detectori trebuie rotiţi cu precizie în jurul corpului, aşa încât forţele centrifuge şi necesitatea păstrării alinierii perfecte a sursei şi detectorilor limitează viteza de rotaţie. Astfel, a fost necesară dezvoltarea unor sisteme dedicate, care să permită viteze mari de rotaţie şi achiziţie a imaginilor.

Pentru investigarea imagistică a cordului mai trebuie satisfăcută o condiţie: posibilitatea de achiziţionare contiguă a secţiunilor cardiace în aceeaşi fază a ciclului cardiac. Altfel, pot apărea spaţii (*gap*) dacă imaginile adiacente surprind cordul în diferite faze ale ciclului cardiac. Pentru aceasta, achiziţia imaginilor se poate face ECG-declanşat, la un moment prestabilit al intervalului R-R (*prospective-triggering*), sau, în cazul achiziţiei continue a imaginilor, reconstrucţia acestora trebuie sincronizată cu o funcţie corelată cu mişcarea cordului, cum ar fi traseul ECG înregistrat simultan (*retrospective ECG gating*).

În cele din urmă, cordul nu este supus doar mişcărilor intrinseci cauzate de contracţia acestuia, ci şi mişcărilor cauzate de respiraţie. Pentru evitarea artefactelor, achiziţia imaginilor în vederea explorării CT cardiace trebuie efectuată într-un singur inspir blocat, computer-tomograful trebuind să acopere un volum suficient de mare într-un timp relativ scurt (de ordinul secundelor).

Odată cu introducerea în practica medicală a tomografelor multislice şi, în special, a celor cu 64 de detectori (2005), o mare parte dintre inconvenientele descrise au fost înlăturate, la ora actuală fiind posibilă explorarea cordului şi a vaselor mari la parametri tehnici optimi, cu diminuarea marcată a artefactelor generate de mişcarea cordului şi de respiraţie.

4.3. Cosideraţii privind explorarea cordului la pacienţi cu boli congenitale cardiace

Prima problemă în explorarea pacienţilor cu boli congenitale cardiace este dacă utilizăm sau nu achiziţia ECG sincronizată, iar a doua este ce protocol utilizăm, având permanent în vedere minimizarea dozei administrate.

În primul rând, vom avea în vedere dacă apneea este posibilă sau nu, în funcţie de vârsta pacientului. În general, apneea nu este posibilă la pacienţii cu vârste mai mici de 6-7 ani. La copiii mai mari se verifică posibilitatea menţinerii apneei, pentru a se asigura imobilitatea cutiei toracice în timpul scanării.

La nou-născuţi şi copiii mici, apneea nu este posibilă şi nu se utilizează scanarea ECG sincronizată, din următoarele motive:

- mişcările respiratorii sunt responsabile de degradarea substanţială a imaginilor, ele cauzând artefacte mai mari decât mişcarea cordului; achiziţionarea imaginilor ECG sincronizat prelungeşte mult durata de scanare, ceea ce face investigaţia susceptibilă la creşterea numărului de artefacte de respiraţie;
- la nou-născuţi frecvenţa cardiacă este peste 100 b/min, ceea ce este mult prea rapid pentru a preveni artefactele de mişcare, ştiut fiind că pentru obţinerea de imagini fără artefacte este necesară o frecvenţă de 60 b/min sau mai mică. La copiii mici cu boli congenitale cianogene, frecvenţa cardiacă este cuprinsă între140 şi 180 b/min;
- în general întrebările puse de clinicieni se referă la anatomia structurilor extracardiace. Imaginile structurilor extracardiace sunt mai puţin supuse artefactelor de mişcare decât imaginile cordului propriu-zis;
- achiziţia retrospectivă ECG-sincronizată administrează o doză mai mare de raze X decât achiziţia nesincronozată, care este mult mai rapidă. Achiziţia ECG-sincronizată este utilizată în cazul în

care se suspicionează şi este necesară demonstrarea unei anomalii de emergenţă a arterelor coronare.

În general la scanarea cordului şi vaselor mari la nou-născuţii şi copiii cu malformaţii congenitale cardiace, se aplică principiul *go as fast as possible*, principiu care permite achiziţia de imagini de bună calitate diagnostică.

Timpul scurt de achiziţie este cea mai bună cale de a minimiza artefactele respiratorii. În clinica noastră, protocolul de scanare la nou-născut şi copilul mic pentru evaluarea cordului şi vaselor mari, de la nivelul fosei supraclaviculare până la arterele renale, are o durată de 2-3 secunde. Cel mai mic copil investigat în clinica noastră a fost un nou-născut de 12 zile, la care durata scanării a fost de 1,8 secunde.

La copiii cu vârste mai mari (peste 7 ani) şi la adulţi există două posibilităţi de examinare: achiziţie CT angiografică în apnee şi achiziţie ECG-sincronizată. La acest grup de pacienţi protocolul de scanare se alege în funcţie de problema clinică la care trebuie să răspundem. Dacă se solicită excluderea unei variante anatomice a arterelor coronare, vom alege protocolul cu achiziţie ECG-sincronizată. În alte cazuri acest protocol nu este necesar, pentru celelalte cazuri utilizându-se protocolul pentru CT angiografie toracică.

În vederea reducerii dozei de raze X administrate, în special la nou-născuţi şi copii, utilizăm, la fel ca în alte centre, protocoale dedicate scanării copiilor, cu kilovoltaj (80 kV) şi mAs reduse, ceea ce face ca doza administrată la copii să fie sub 1mSv, adică mai puţin de 6 luni de radiaţie naturală. Tot ca urmare a utilizării protocoalelor cu kilovoltaj redus, se reduce şi cantitatea de substanţă de contrast utilizată, deoarece kilovoltajul redus este mai sensibil la substanţele iodate decât protocoalele standard cu 120 sau 140 kV.

Protocolul de injectare variază ca volum şi viteză de administrare în funcţie de poziţia cateterului venos, de calibrul acestuia, de vârstă şi greutate. În clinica noastră s-a administrat substanţă de contrast cu flux cuprins între 0,6-5ml/sec în funcţie de vârsta pacientului şi calibrul vasului cateterizat, cantităţile administrate fiind cuprinse între 6 şi 100 ml, în funcţie de greutate,vârstă şi tipul de explorare.

De asemenea, la copiii mici utilizăm sedarea uşoară în vederea menţinerii imobilităţii în timpul scanării pentru evitarea artefactelor de mişcare. În general, în clinica noastră abordul venos, sedarea şi urmărirea pacientului înainte, în timpul şi după examinare sunt asigurate de prezenţa medicului de anestezie-terapie intensivă şi a medicului de medicină de urgenţă, alături de tehnician şi medicul radiolog.

Deşi patologia malformativă cardiacă şi a vaselor mari este relativ rară, în clinica noastră, în decurs de un an, din cele peste 950 de cazuri de cardiac CT investigate, aproximativ 4% au fost cazuri de malformaţii cardiace şi ale vaselor mari la copii şi adulţi (aproximativ 40 de cazuri) cu vârste cuprinse între 12 zile şi 32 de ani. Cele mai frecvente cazuri au fost cele de tetralogie Fallot, transpoziţie de vase mari, coarctaţii de aortă, urmate de stenoze de arteră pulmonară şi un caz de persistenţă de canal arterial.

Cu toate că explorarea de primă intenţie rămâne ecocardiografia, imagistica prin computer-tomografie şi rezonanţă magnetică cardiacă în explorarea pacientului cu malformaţii congenitale cardiace câştigă tot mai mult teren, ca urmare a rezoluţiei temporale şi spaţiale crescute şi a posibilităţii de vizualizare a defectelor în orice plan, oferind la ora actuală o perspectivă tridimensională şi chiar 4D a patologiei cardiace (RM cardiac).

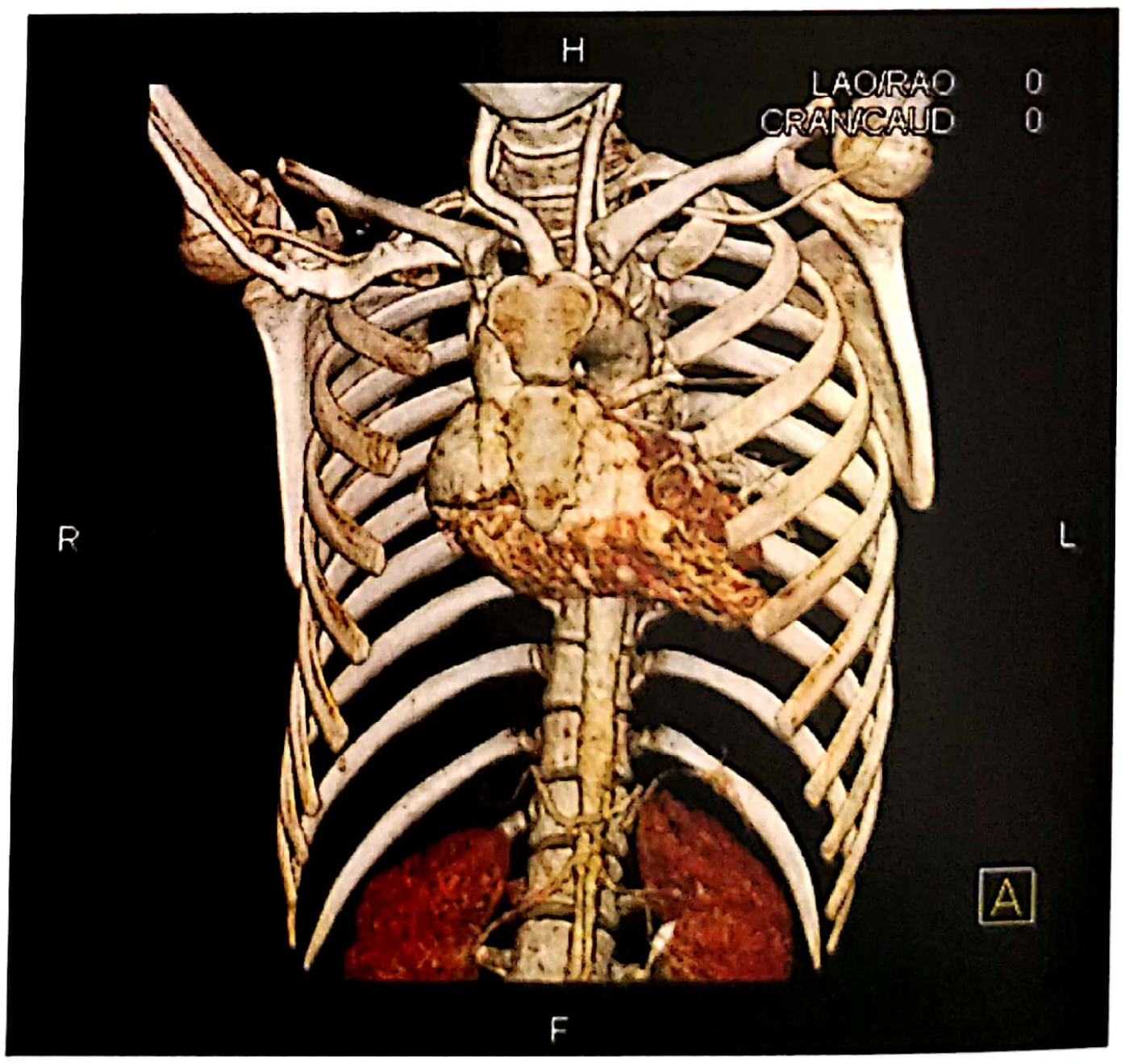

Fig. 13.84. D.C. – 12 ani – tetralogie Fallot, formă extremă cu atrezie de arteră pulmonară şi pseudo-trunchi arterial comun.

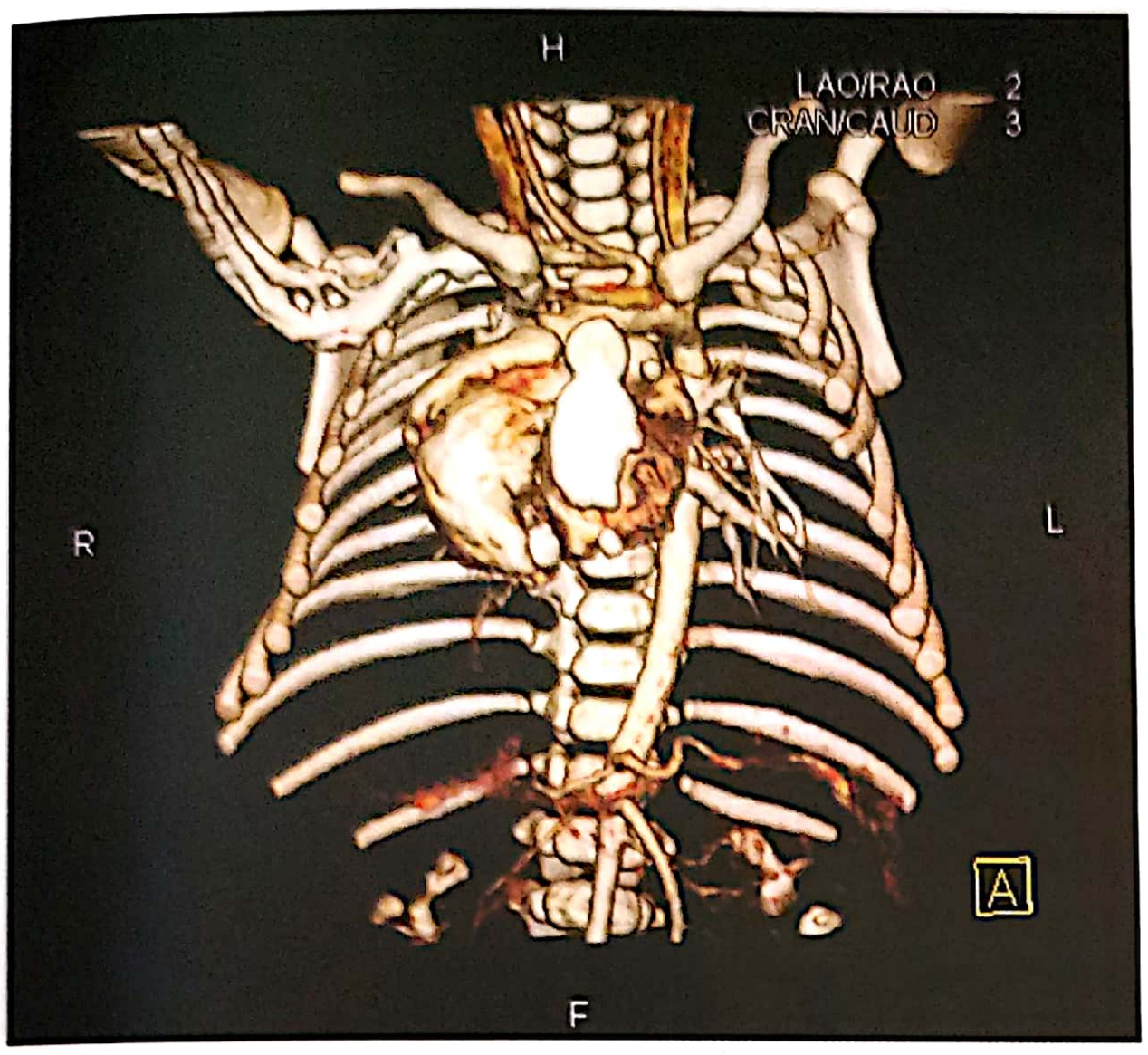
H
LAO/RAO 2
CRAN/CAUD 3
R
L
A
F

Fig. 13.85. A.N. – 12 zile – suspiciune dextrocardie + coarctaţie de aortă (infirmată).

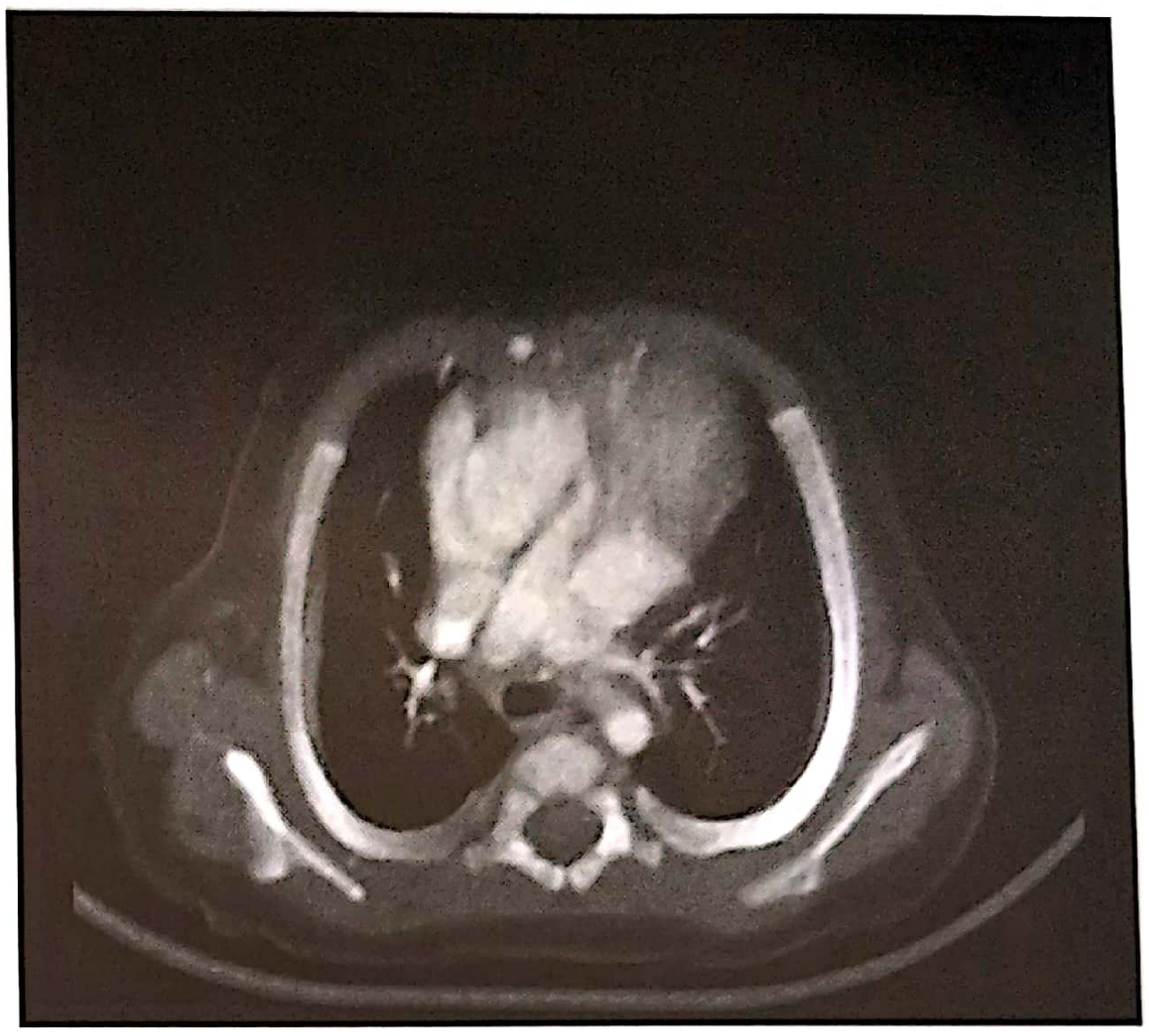

Fig. 13.86.a. G.A.

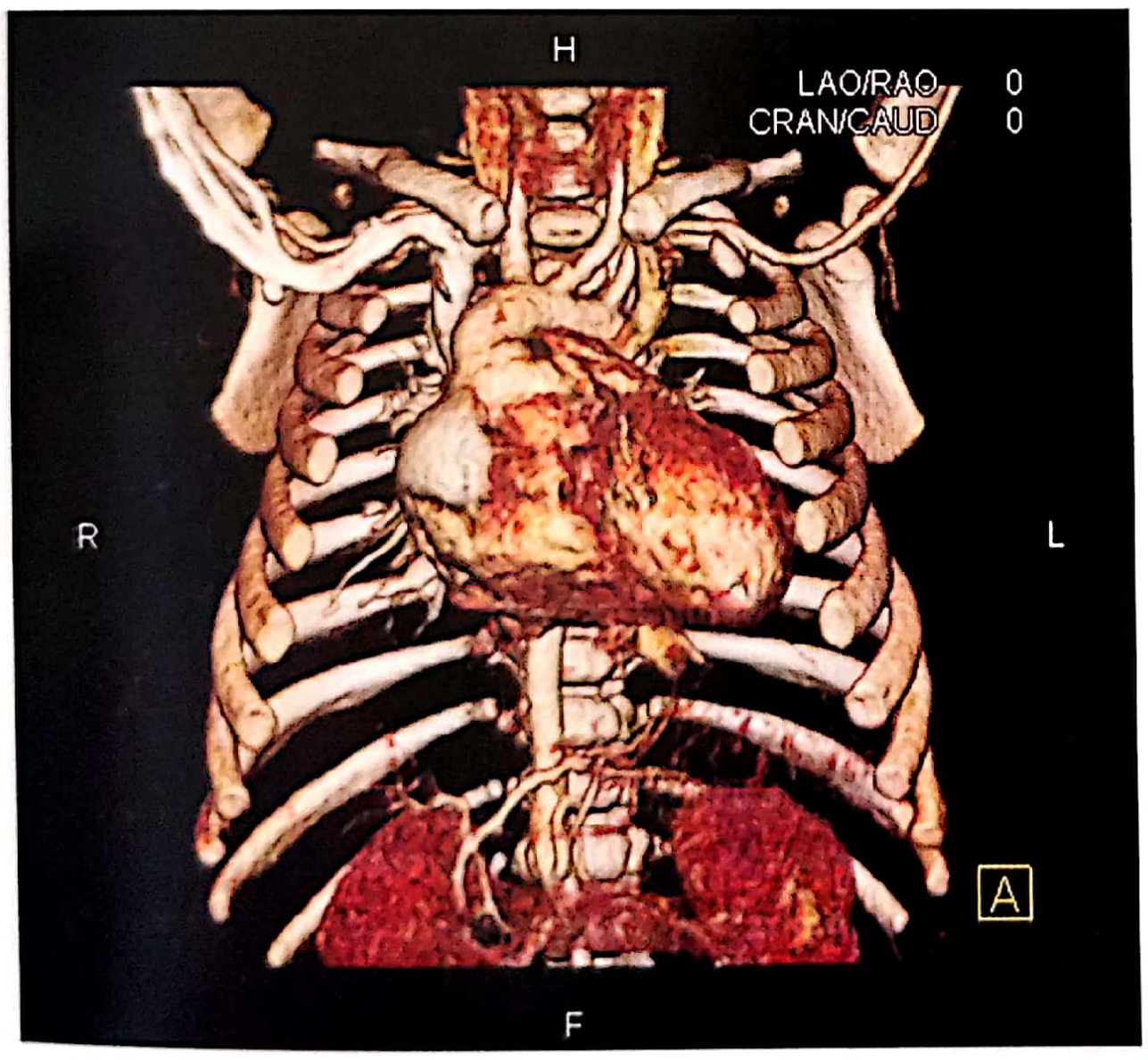
H
LAO/RAO 0
CRAN/CAUD 0
R
L
A
F

Fig. 13.86. G.A. – 5 luni – tetralogie Fallot.

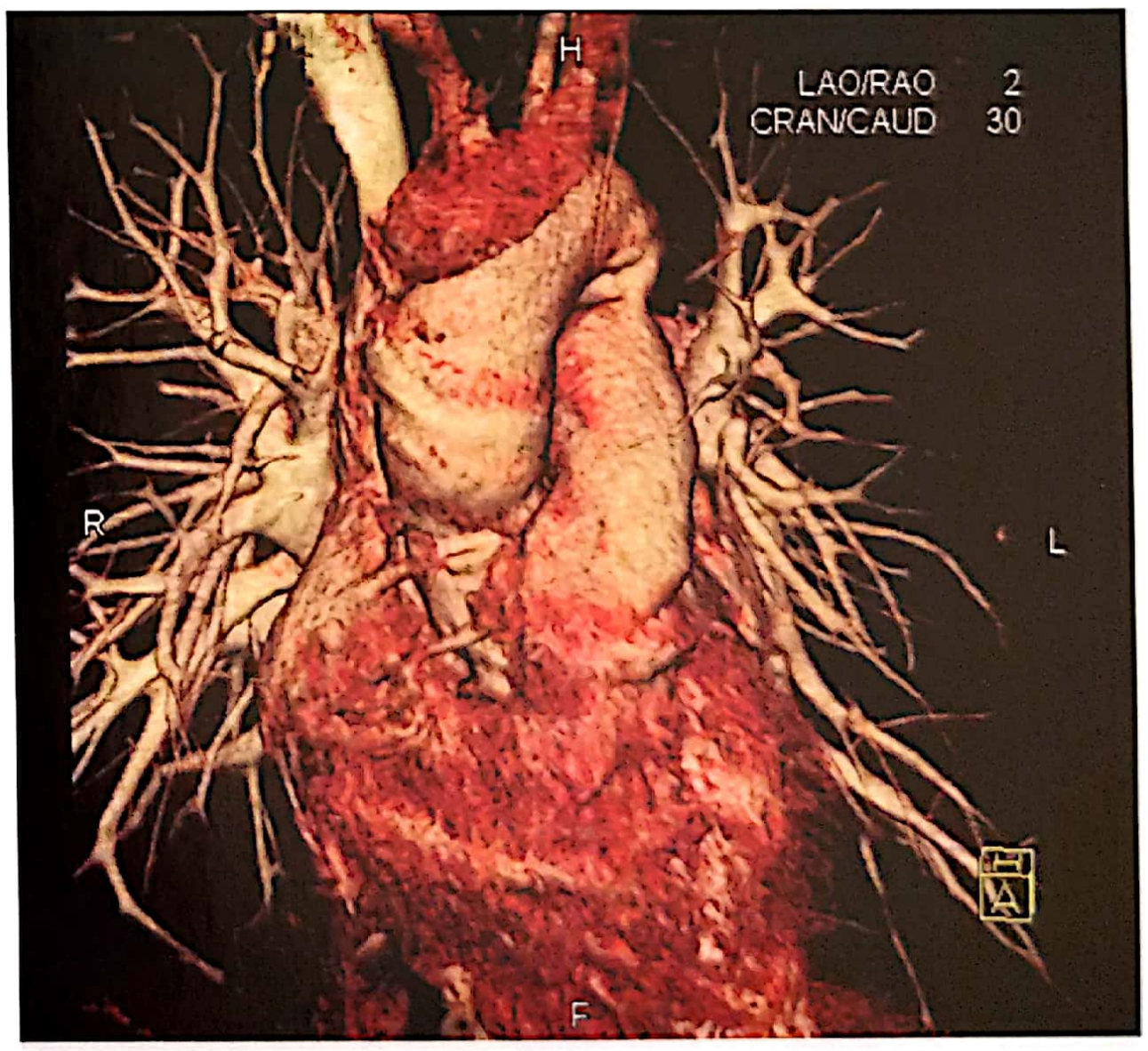
H
LAO/RAO 2
CRAN/CAUD 30
R
L
H
A
F

Fig. 13.87. G.S. – 20 ani – persistenţă de canal arterial.

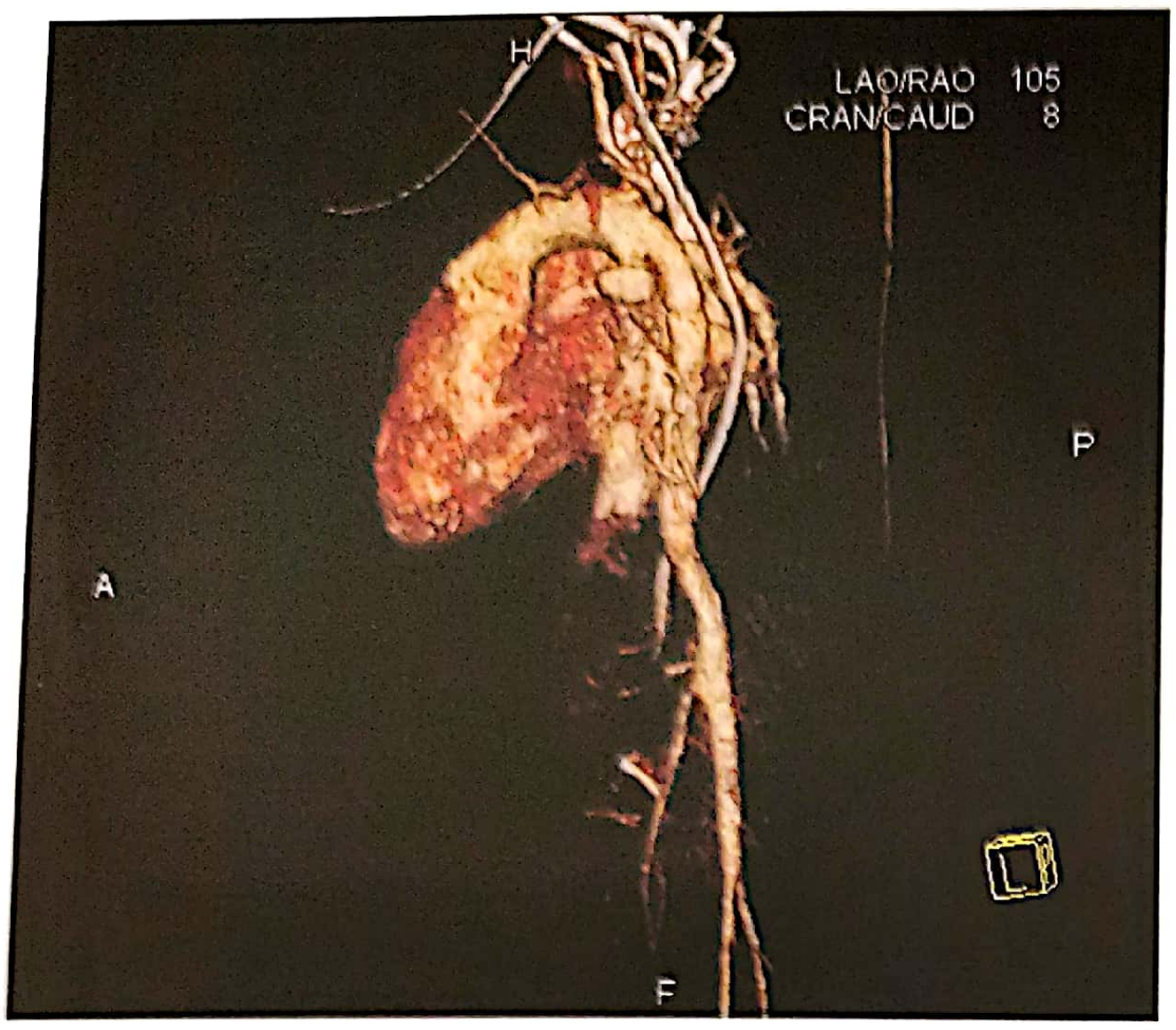
H
LAO/RAO 105
CRAN/CAUD 8
A
P
F
L

Fig. 13.88. I.F. – 6 săptămâni – transpoziție de vase mari, situs inversus complet, stenoză arteră pulmonară cu colaterală arteră pulmonară stângă.

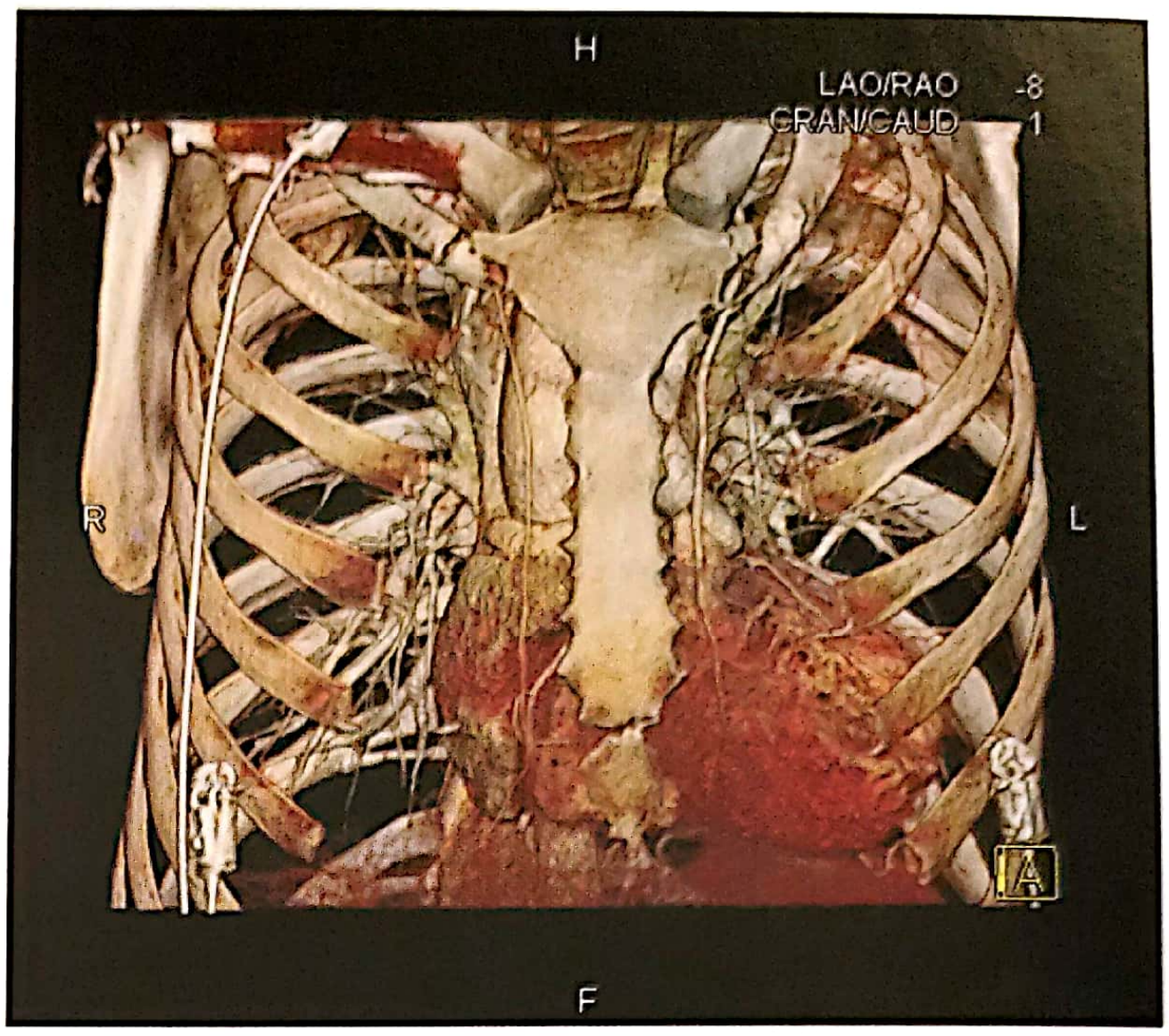
H
LAO/RAO -8
CRAN/CAUD 1
R
L
F
A

Fig. 13.89. L.F. – 27 ani – tetralogie Fallot operată, stent pe şuntul subclavio-pulmonar, stenoză arteră pulmonară.

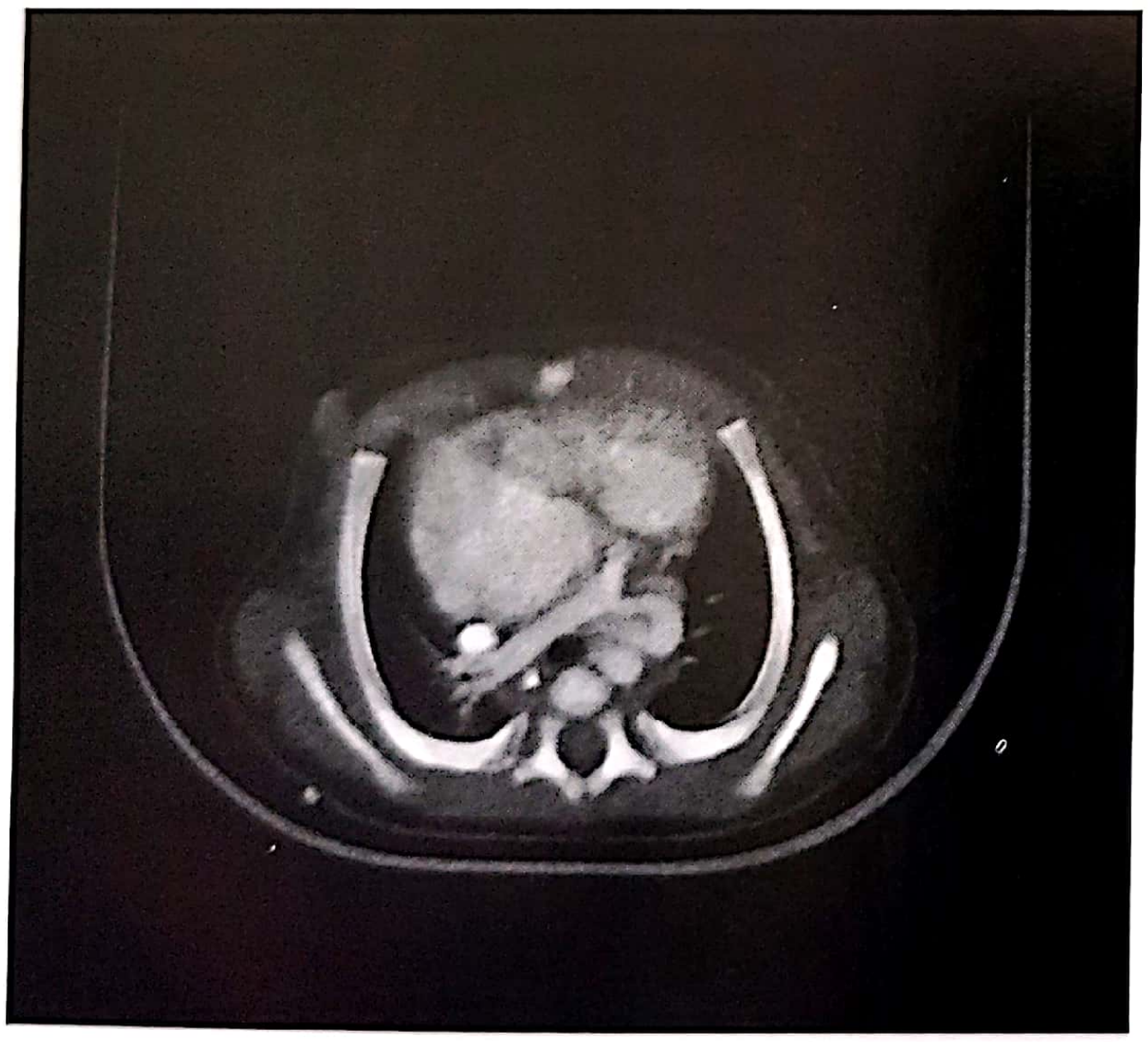

Fig. 13.88.a. I.F.

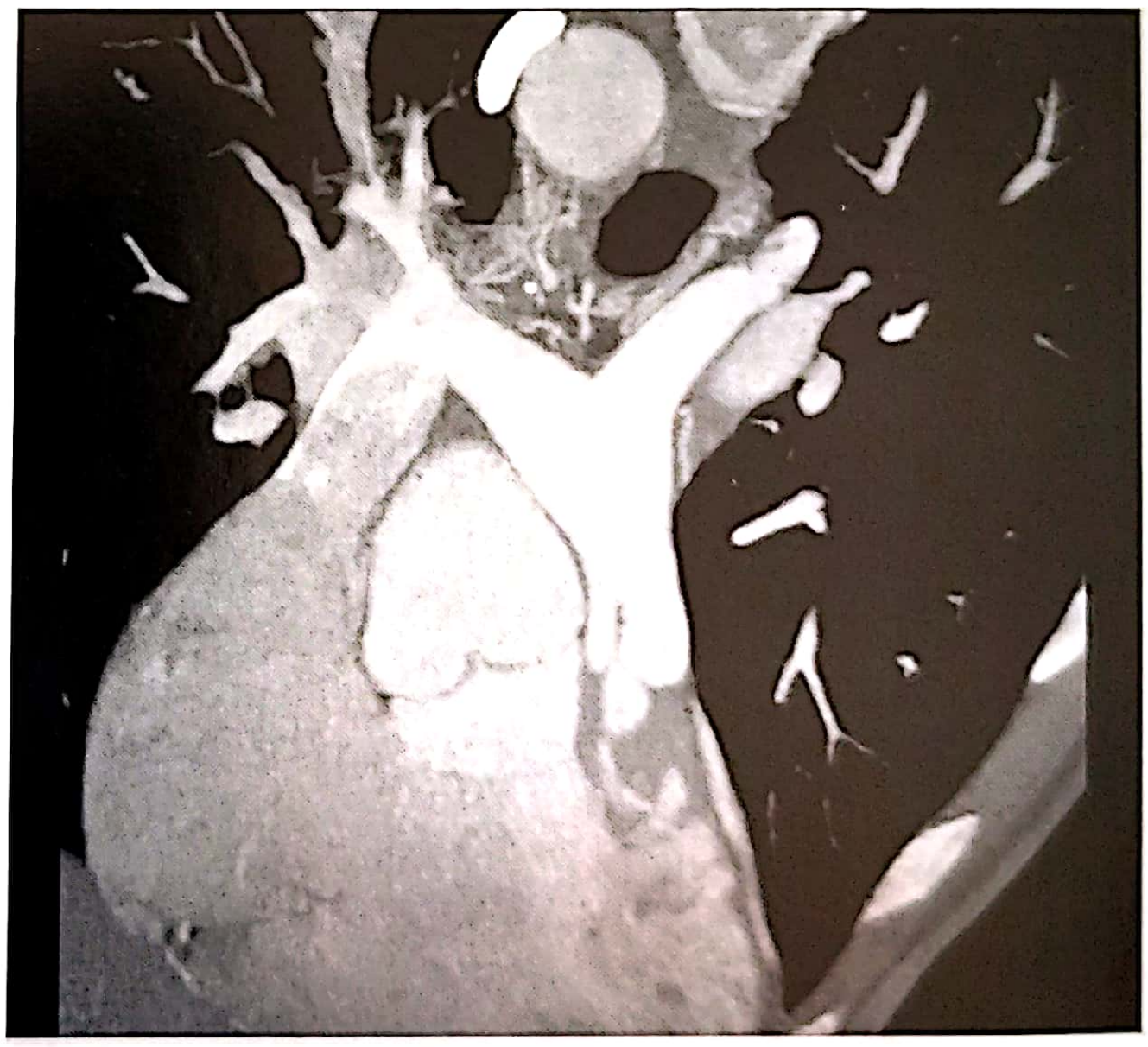

Fig. 13.89.a. I.F.

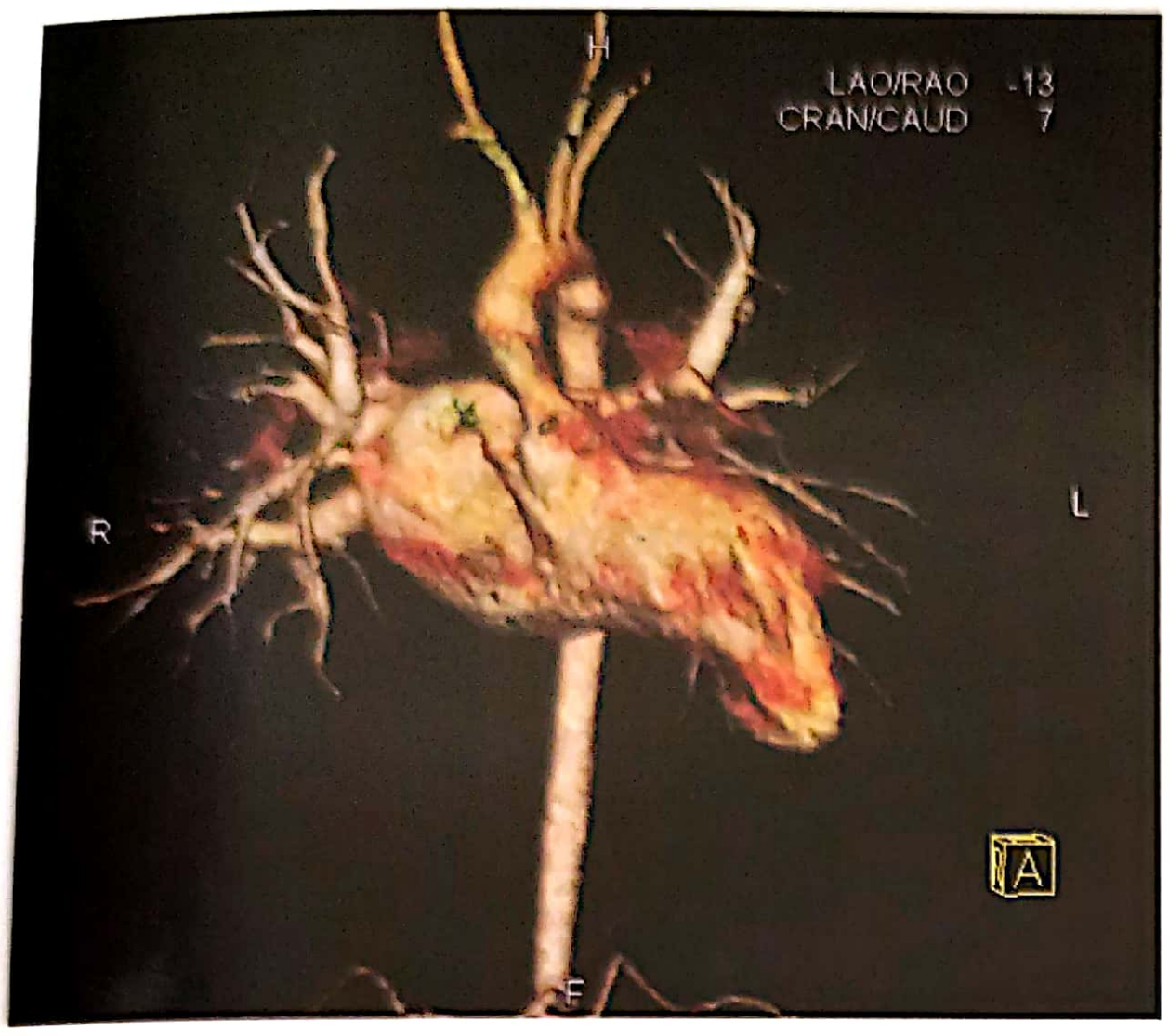
H
LAO/RAO -13
CRAN/CAUD 7
R
L
A
F

Fig. 13.90. M.E. – 2 ani – stenoză aortă ascendentă supravalvulară.

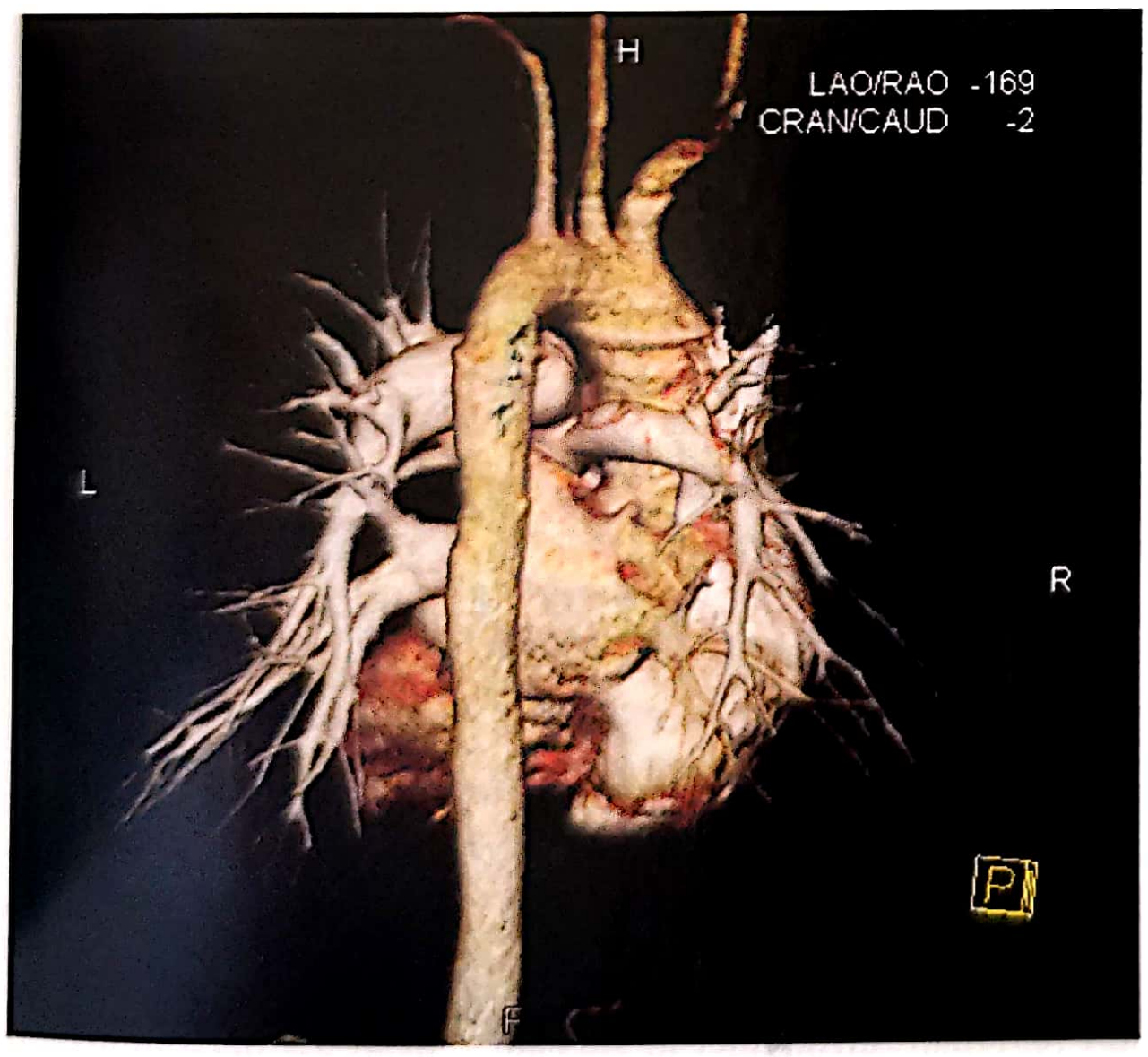
H
LAO/RAO -169
CRAN/CAUD -2
L
R
P
F

Fig. 13.91. M.G. – 32 ani – stenoză arteră pulmonară dreaptă, coarctaţie arteră pulmonară stângă.

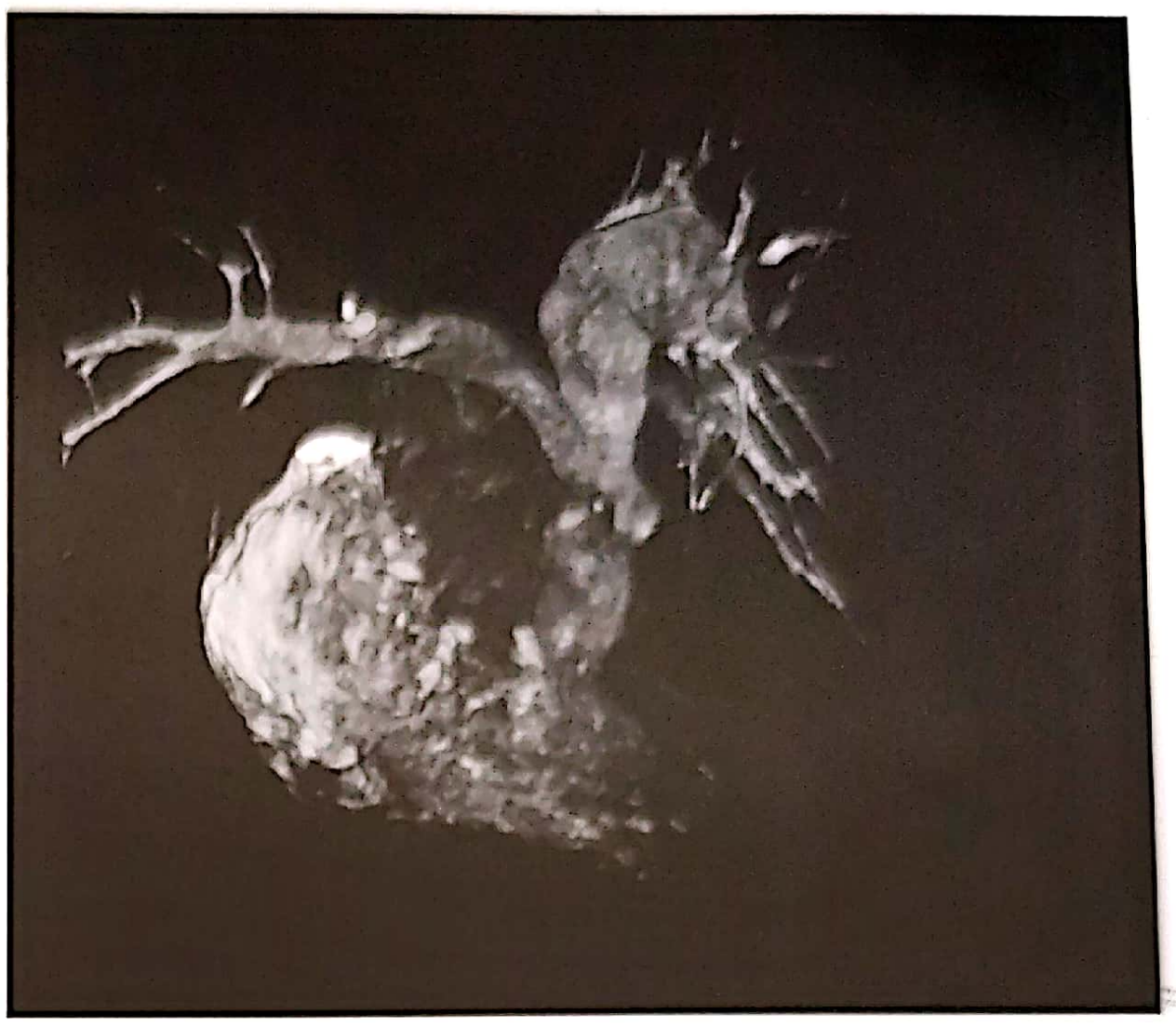

Fig. 13.92. M.G.

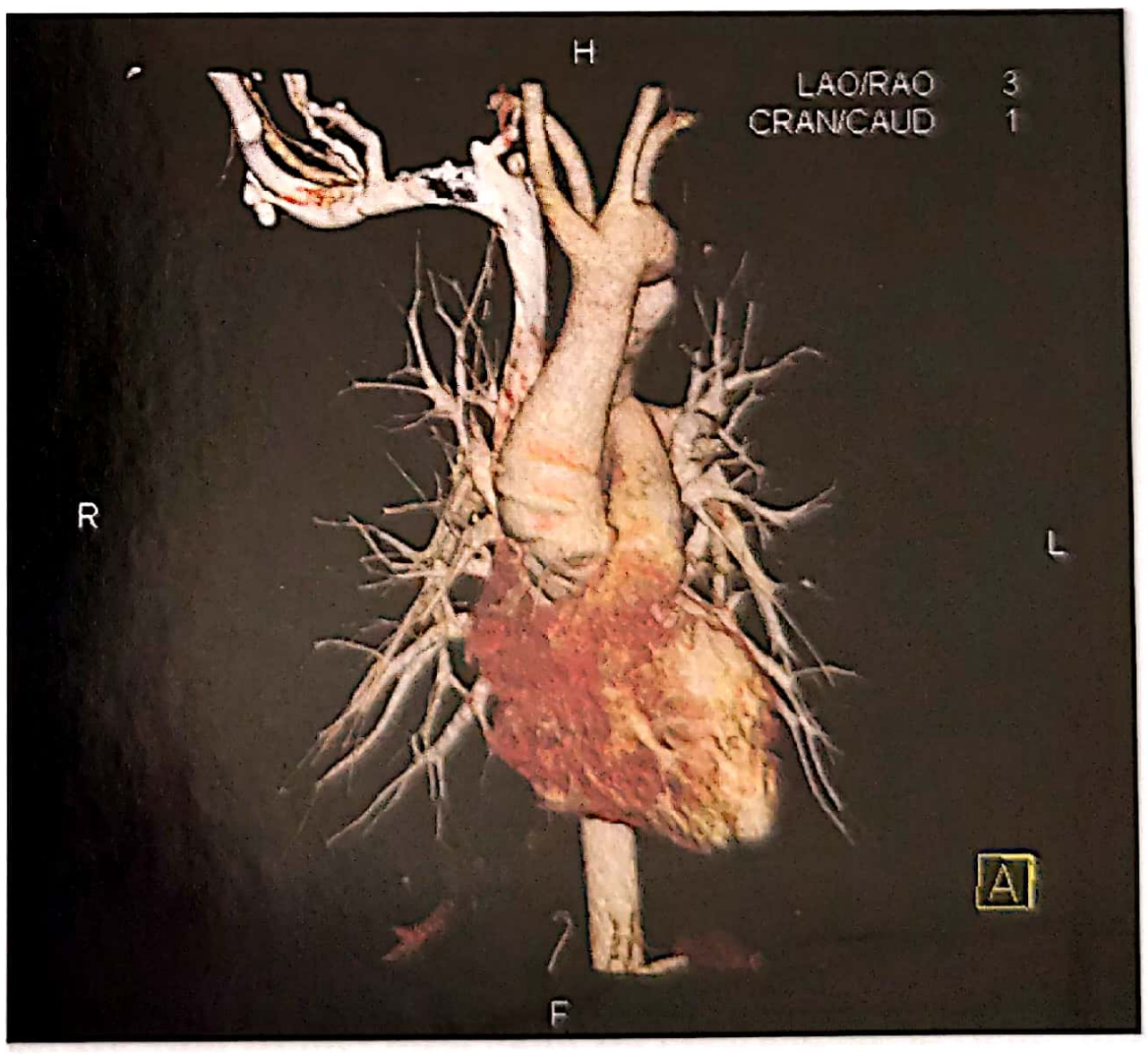
H
LAO/RAO 3
CRAN/CAUD 1
R
L
A
F

Fig. 13.93. M.R. – 28 ani – pseudocoarctaţie de aortă, emergenţă separată a trunchiurilor arteriale drepte la baza gâtului din arcul aortic.

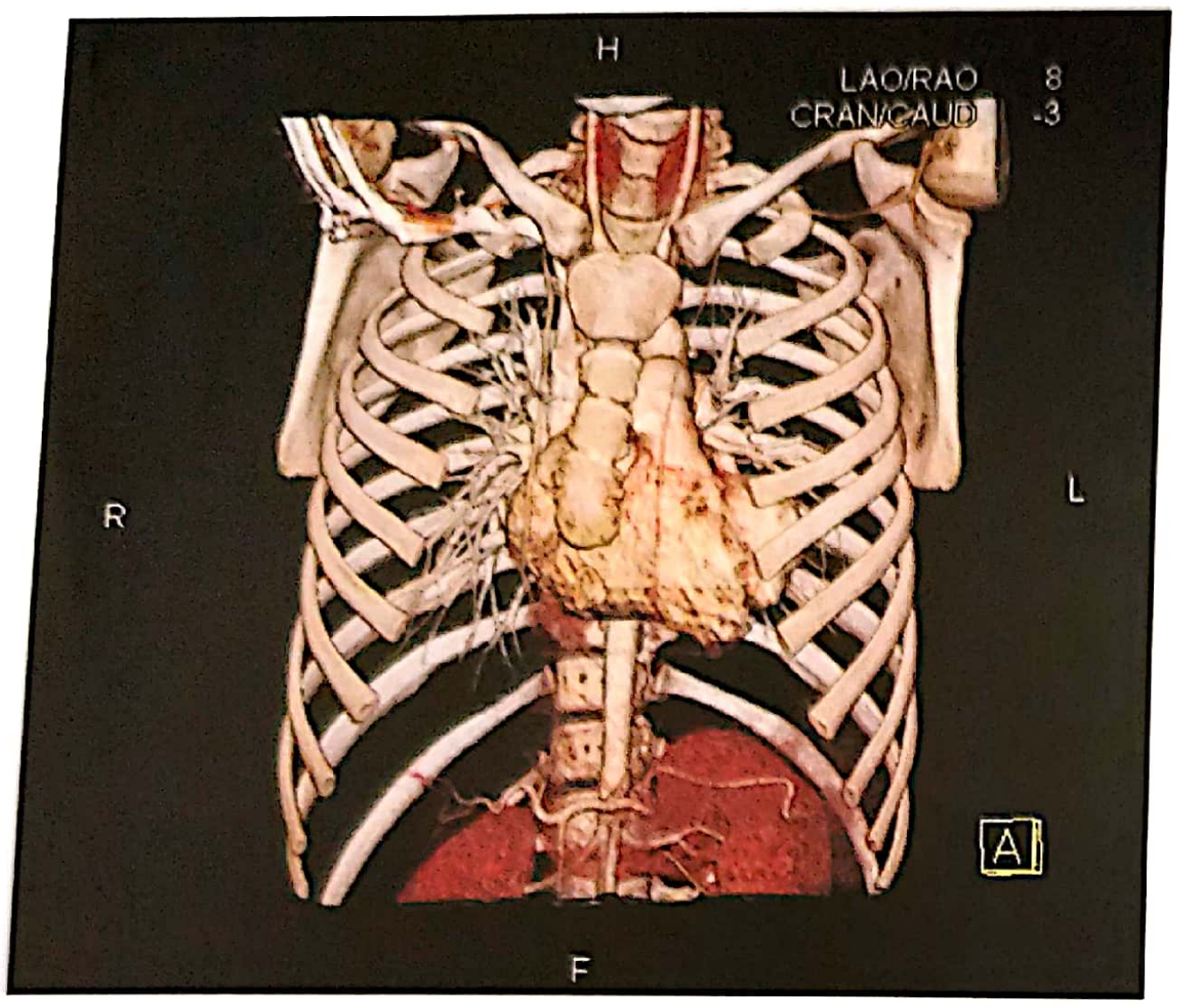
H
LAO/RAO 8
CRAN/CAUD -3
R
L
A
F

Fig. 13.94. N.V. – 11 ani – coarctație de aortă operată, hipoplazie arc aortic.

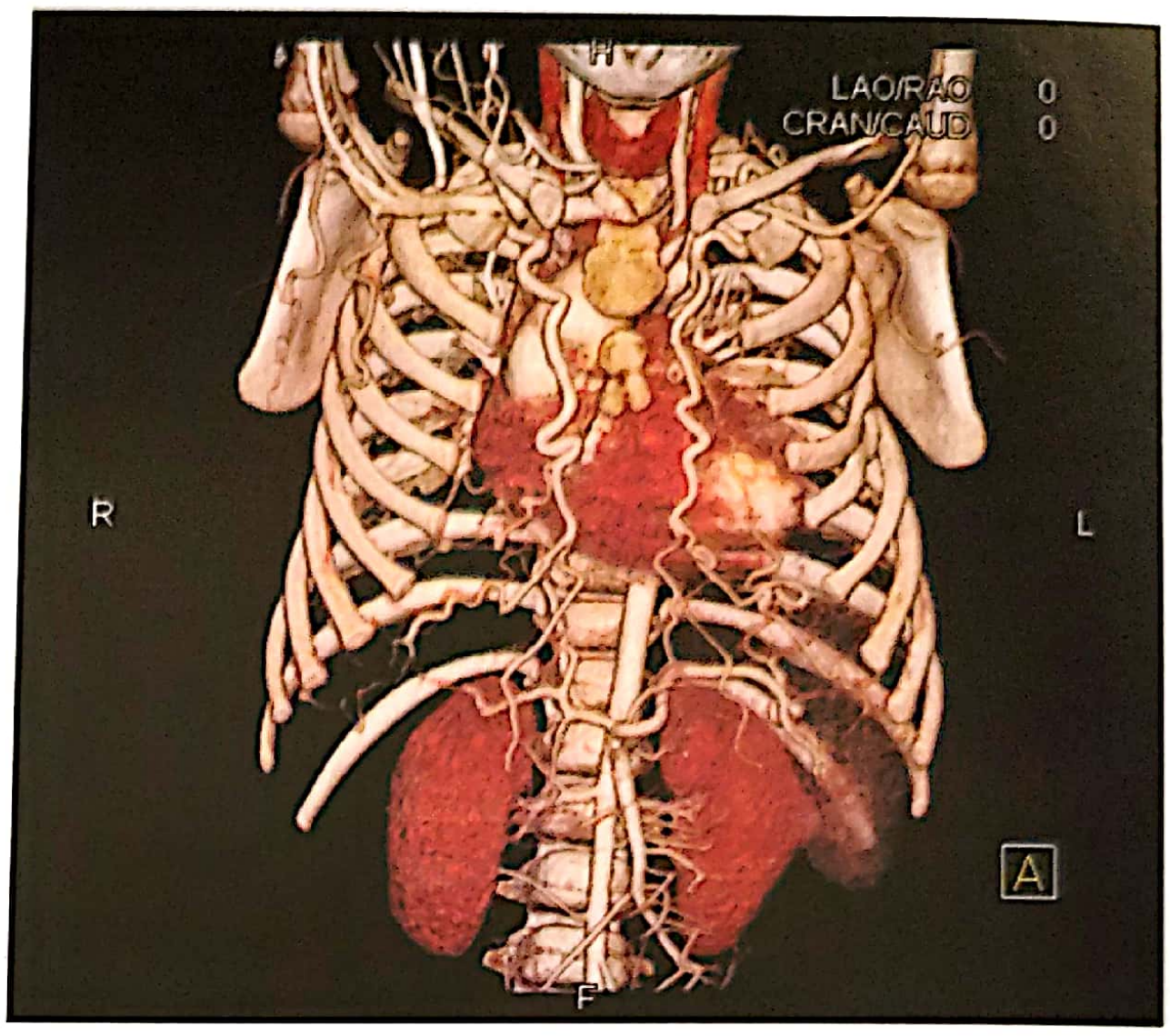
H
LAO/RAO 0
CRAN/CAUD 0
R
L
A
F

Fig. 13.95. R.D. – 5 ani – coarctație de aortă.

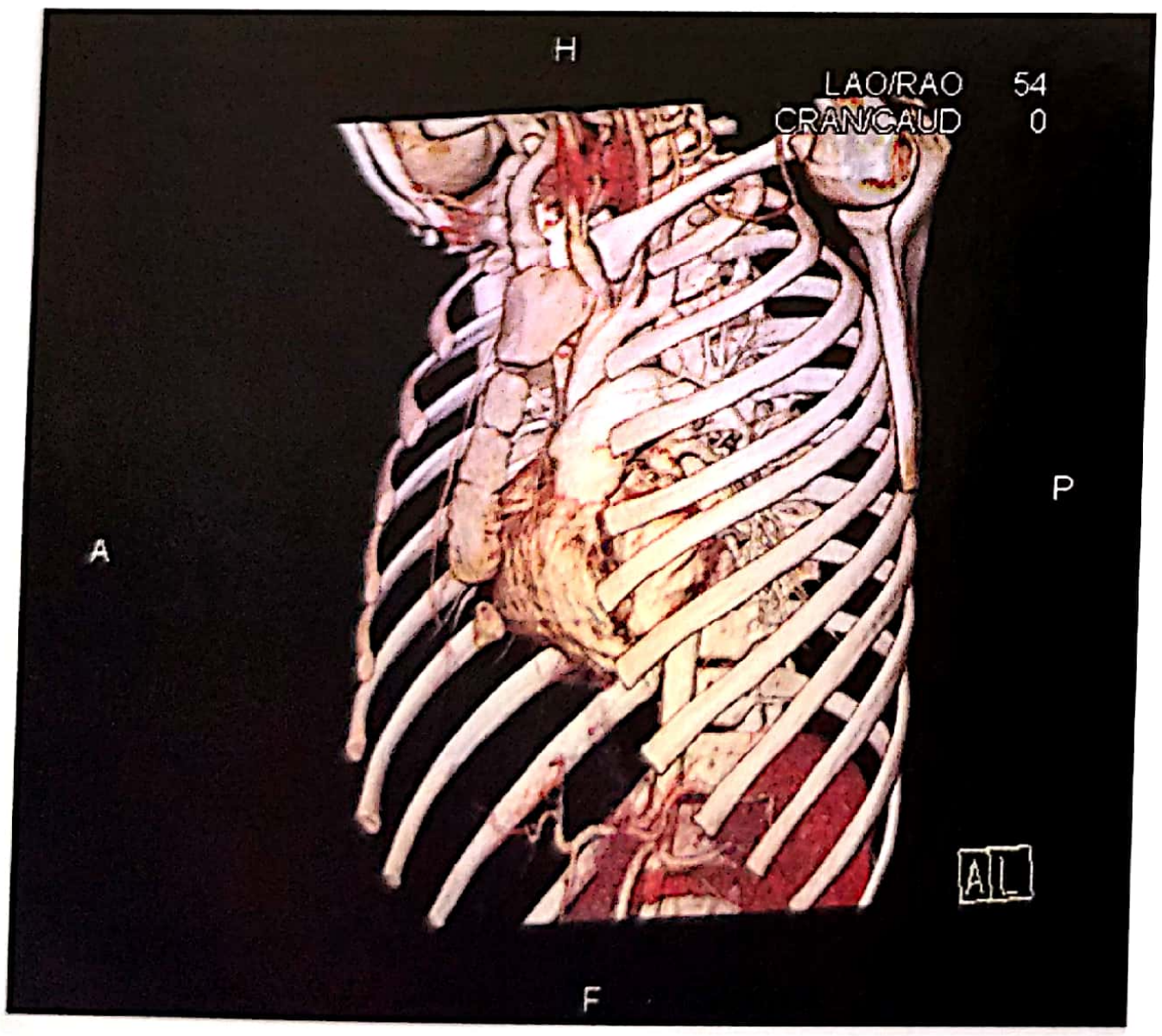
H
LAO/RAO 54
CRAN/CAUD 0
A
P
AL
F

Fig. 13.94.a. N.V.

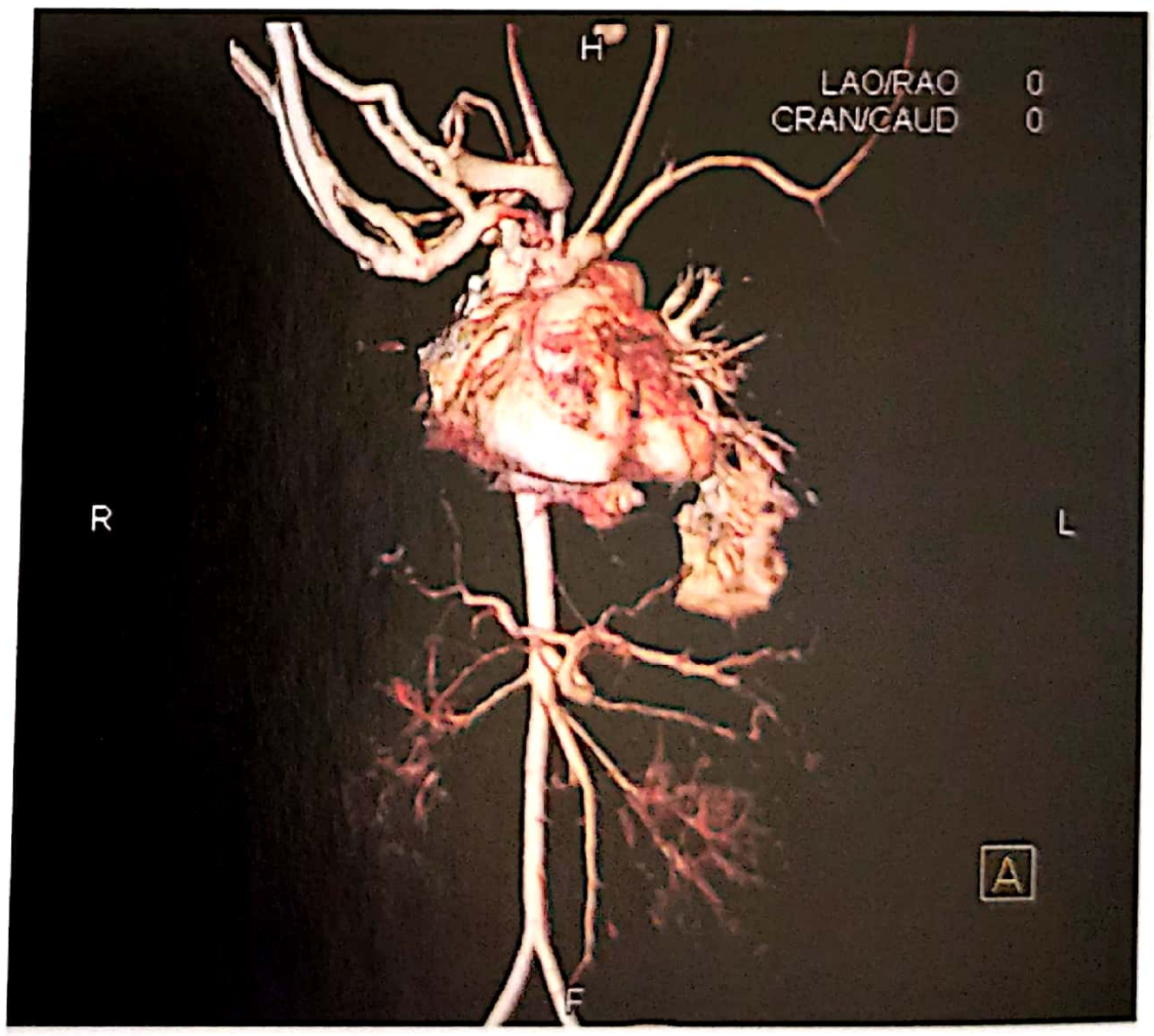
H
LAO/RAO 0
CRAN/CAUD 0
R
L
A
F

Fig. 13.96. S.A. – 2 săptămâni – agenezie plămân drept, agenezie arteră pulmonară dreaptă.

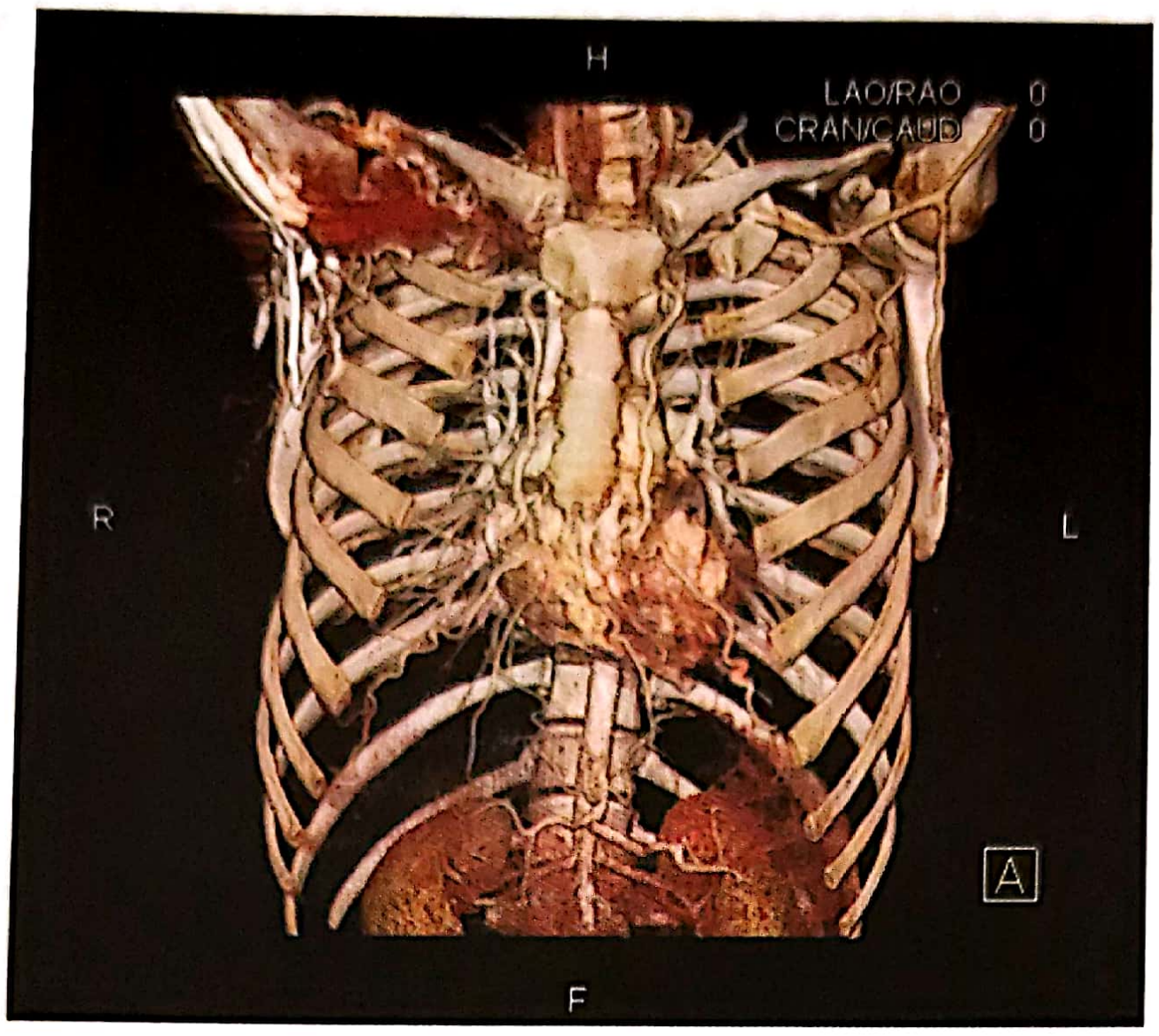

Fig. 13.97. S.G. – 19 ani – coarctație de aortă.

BIBLIOGRAFIE

1. **Schoenhagen P., Stillman A.E., Halliburton S.S.,** *White RD: CT of the heart: Principles, advances, clinical uses*, „Cleveland Clinic Journal Of Medicine", 2005, 72: 127-138.
2. **Gilkeson C.,** *CT evaluation of adult congenital heart disease: A practical approach*, „Supplement to Applied Radiology", 2006, December, pp. 56-62.
3. **Lechner G., Breitenseher M.,** *Lehrbuch Der Radiologisch-Klinischen Diagnostik*, Ed. Verlang, W.M., 2003.
4. **Ortiz L.,** „Electro Medica", 2005, iunie, pp. 11-26.
5. **Muller N.L.,** *Computed tomography and magnetic resonance imaging: past, present and future*, „Eur. Respir. J.", 2002, 19: 3S-12S.
6. **Sandrik K.,** *Dynamic CT and Computerisinc Modeling Improove Anevrysm Repair*, „Diagnostic Imaging Europae", 2007, dec.-jan., 2008: 9-10.
7. **Arnold R. şi colab.,** *Visualition of Coronary Arteries in Patients after with Kawasaki syndrom: Value of Multidedector CT and MRI Imaging in Comparison to Conventional Coronary Catheterisation*, „Pediatric Radiology", 2007, sept., p. 1.
8. **Damascelli B.,** *Basic Concepts in Diagnostic Imaging*, Ed. Raven Press, 1990.
9. **Lee T.R., Braunwald E.,** *Atlas of Cardiac Imaging*, Ed. Churchill Livingstone, New-York, 1998.
10. **Didier D., Ratib O.,** *Dynamic Cardio-vascular MRI*, Ed. Thieme, 2003.
11. **Vogel-Claussen J. et al.,** *CT Multidetector versus IRM Technical Parameters Comparation*, „Radiogrphics J.", 26, 2006, pp. 1769-1784.
12. **Das K.M.,** *Cardiac MR: One-stop shop*, „Heart Views", 2004, 5: 17-23.
13. **Frank H.,** *Evaluation of congential heart disease and cardiac masses by magnetic resonance imaging*, „Journ. fur Kardiologie", 2003, 10(1-2): 19-25.
14. **Higgins Ch.B., Pettersson H.,** *Chest and Cardiac Radiology*, vol. 1, Ed. Merit Communications, 1991.
15. **Lembcke A. et al.,** *MSCT for preoperative evaluation of right ventricular volume and function; comparation with MRI*, „Am. Thora. Surg.", 2005, 79: 1344-1351.
16. **Vincent B.H., Kinney J.B., Sahn D.,** *Contributions of Newer MR Imaging Strategies for Congenital Heart Disease*, „RadioGraphics", 1996, 16: 43-60.
17. **Webb W.R., Higgins Ch.B.,** *Thoracic Imaging*, Ed. Lippincott Williams & Wilkins, Baltimore, 2005.
18. **Wang Z.J., Reddy G.P., Gotway M.B., Yeh B.M., Hetts S.W., Higgins C.B.,** *CT and MR Imaging of Pericardial Disease*, „Radiographics", 2003, 23: S167-S180.
19. **Yu T., Zhu X., Tang L., Wang D., Saad N.,** *Review of CT Angiography of Aorta*, „Radiologic Clinics of North America", 2007, 45: 461-483.
20. **Ho V.B., Kinney J.B., Sahn D.,** *Contributions of Newer MR Imaging Strategies for Congenital Heart Disease*, „Radio - graphics", 1996, 16: 43-60.
21. **Hlavacek A., Mulvihill D.,** *CT angiography with three-dimensional reconstruction in patients with congenital heart disease*, „Pediatric Imaging", 2003, 5: 267-272.
22. **Ghanaati H., Motevalli M., Tabib A., Almasi A., Noohi F.,** *Multidetector CT evaluation of congenital Heart Disease: A Pictorial Essay*, „Iran. J. Radiol.", 2007, 4(4): 209-216.

APRECIEREA PERFORMANȚEI MIOCARDICE ŞI VENTRICULARE ÎN CARDIOPATIILE CONGENITALE

SECȚIUNEA II **CAPITOLUL 14**

ADINA IONAC

1. INTRODUCERE
2. FIZIOLOGIE
   2.1. Fiziologia normală a ciclului cardiac
   2.2. Noţiuni de circulaţie fetală
3. FIZIOPATOLOGIE
4. TABLOU CLINIC
5. EVALUAREA PARACLINICĂ
   5.1. Ecocardiografia
   5.2. Rezonanţa magnetică nucleară
   5.3. Evaluarea marker-ilor serici
   5.4. Angiografia şi cateterismul cardiac
   5.5. Metodele izotopice
   5.6. Alte investigaţii
6. TRATAMENT

BIBLIOGRAFIE

Redactare medicală: Ion Socoteanu, Iulia Cristina Frînculescu, Marius Frînculescu

1. INTRODUCERE

Inima este primul organ care funcţionează la embrion şi susţine circulaţia sanguină necesară embriogenezei, care va înlocui mecanismele folosite până în acel moment pentru creştere, bazate pe difuziunea principiilor nutritive din ţesuturile mamei.

Dezvoltarea geneticii, embriologiei şi a fertilizării *in vitro*, începând cu anii 1990, a facilitat, dar a şi impus cunoaşterea fiziologiei şi fiziopatologiei, îmbunătăţirea metodelor de evaluare a inimii şi sistemului circulator la făt şi evaluarea transformărilor suferite imediat postnatal.

Dezvoltarea permanentă a imagisticii cardiace, în principal a ecografiei bi- şi tridimensionale şi a tehnicii Doppler, a permis evaluarea creşterii şi dezvoltării fătului şi a inimii sale încă din săptămâna 12 de sarcină.

Malformaţiile cardiace sunt în prezent diagnosticate încă din viaţa intrauterină, datorită dezvoltării vertiginoase a tehnicilor de diagnostic. Drept urmare, şi posibilităţile de tratament s-au dezvoltat, permiţând intervenţii cu ţintă structurală (intervenţii fetale) sau fiziologică (terapie farmacologică).

În plus, studiile din ultimii ani au dovedit că tabloul clinic la pacientul cu cardiopatie congenitală este determinat nu numai de modificările structurale, ci şi de alterarea funcţiei ventriculare, care în prezent poate fi complet evaluată prin tehnicile ecocardiografice.

2. FIZIOLOGIE

Capacitatea ventriculelor de a împinge fluxul sanguin în circulaţie, respectiv de a genera presiunea corespunzătoare, adică de a realiza contracţia, se datorează miocitelor, care fiecare se poate scurta, dezvoltând o anumită forţă. Fibrele musculare miocardice sunt dispuse într-un mod aparte în cei doi ventricule: în ventriculul stâng în trei straturi, iar în cel drept în două straturi. Astfel, contracţia miocitelor determină scurtarea pentru ventriculul stâng în trei direcţii: în axul lung, circular şi prin mişcare de torsiune. Forţa generată în acest mod este mai mare decât dacă s-ar fi relizat o contracţie doar în axul lung **[1]**.

Miocitele sunt formate din proteine contractile, de actină şi miozină, dispuse într-o structură numită sarcomer, care se repetă. Contracţia este realizată prin interacţiunea actinei şi miozinei în cadrul fiecărui sarcomer. Energia necesară cuplării actinei cu miozina, prin urmare contracţiei, este generată de hidroliza moleculei de adenozin trifosfate (ATP), care se leagă de miozină. Forţa generată prin contracţia unui sarcomer este direct proporţională cu numărul de benzi de actină-miozină. Relaxarea, care presupune decuplarea actină-miozină, apare când o nouă moleculă de ATP se leagă de miozină. Interacţiunea actină-miozină este reglată de troponină şi tropomiozină. Tropomiozina se leagă de actină la locul de cuplare a miozinei, pe care astfel îl „acoperă", împiedicând cuplarea actină-miozină şi producerea forţei. Troponina, asociată cu tropomiozina, are locuri de cuplare cu ioni de calciu. Când ionii de calciu se leagă de troponină, o modificare conformaţională face ca tropomiozina să fie împinsă afară din locul de cuplare cu actina, pe care astfel îl eliberează, permiţând cuplarea actină-miozină. Acest aranjament al proteinelor structurale explică de ce variaţia calciului intracelular are importanţă în producerea contracţiei şi forţei musculare. Modificarea nivelului calciului intracelular la fiecare bătaie cardiacă stă la baza nivelului crescut/scăzut al forţei dezvoltate. Cu cât concentraţia intracelulară a calciului şi numărul locurilor de legare actină-miozină sunt mai mari, cu atât forţa produsă va fi mai mare. Contracţia şi relaxarea miocitului sunt acţiuni complexe în care mai intervin o multitudine de proteine structurale. Toate evenimentele care conduc la interacţiunea acestor proteine, având drept finalitate contracţia miocitelor, sunt declanşate de depolarizarea electrică a celulei. Este procesul de cuplare excitaţie-contracţie **[1, 2]**.

În producerea forţei de contracţie, o importanţă deosebită are lungimea muşchiului cardiac. Deoarece fiecare muşchi este compus dintr-un număr de sarcomere, lungimea muşchiului va depinde de lungimea sarcomerelor. Miocitele dezvoltă forţa optimă la o lungime a sarcomerelor de 2,2-2,3 μm. Această relaţie forţă-lungime caracterizează proprietăţile contractile ale muşchiului cardiac şi este cunoscută sub numele de *legea Frank-Starling a inimii* **[1, 2]**. Conform acesteia, alungirea fibrelor miocardice produce creşterea forţei de contracţie. Realizarea alungirii fibrelor miocardice se poate face cu preţul creşterii presiunii de umplere ventriculară (creşterea presarcinii). Mecanismul este limitat de lungimea optimă a sarcomerelor. Depăşirea acestei lungimi duce la dezangajarea filamentelor de actină de cele de miozină, cu scăderea forţei de contracţie.

Relaţia lungime-forţă la nivelul muşchiului cardiac determină şi guvernează relaţia volum-presiune camerală la nivelul ventriculelor. Volumul ventricular va depinde de geometria fibrelor musculare, respectiv de lungimea sarcomerelor şi de forţa din pereţi, care vor determina presiunea intracamerală.

Activitatea cardiacă este un fenomen ciclic, ce poate fi reprezentat sub forma unei curbe presiune-volum, care defineşte cele 4 faze ale ciclului cardiac: umplerea ventriculară, sistola izovolumetrică, ejecţia şi relaxarea izovolumetrică (**Fig. 14.1**).

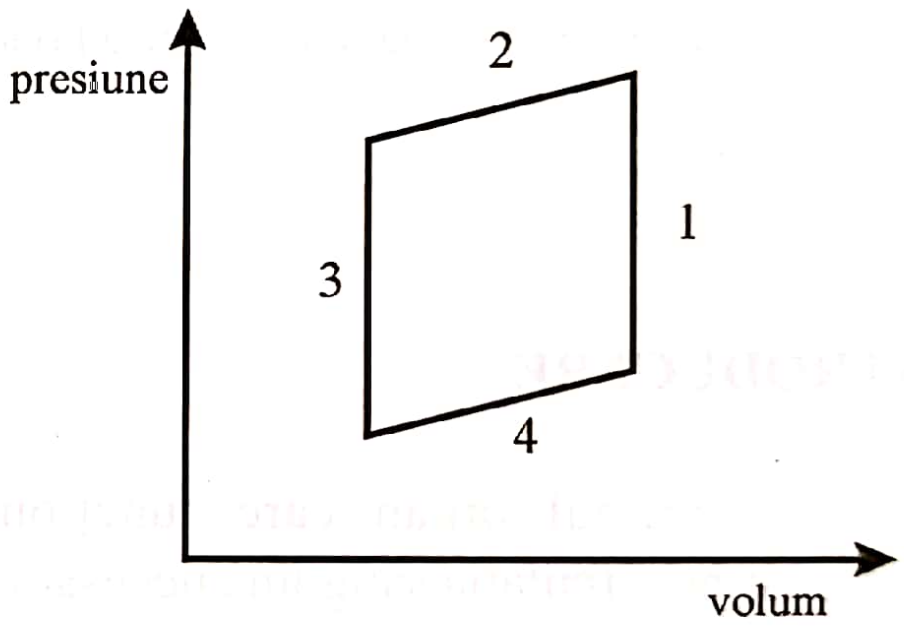

Fig. 14.1. Curba presiune – volum intracardiac. Activitatea cardiacă este reprezentată de curba presiune-volum, cu cele 4 faze ale ciclului cardiac: umplerea ventriculară (**4**), sistola izovolumetrică (**1**), ejecţia (**2**) şi relaxarea izovolumetrică (**3**).

Curba presiune – volum intracardiac **[1]**:

- umplerea ventriculară se caracterizează prin creşterea volumului odată cu creşterea minimă a presiunii intraventriculare, dupa o curbă exponenţială; din punct de vedere temporal, umplerea nu este un proces unitar, având trei componente: faza de umplere rapidă (maximum de umplere), urmată de faza de umplere foarte lentă (diastazis), după care vine o nouă umplere importantă (în sistola atrială);
- sistola izovolumetrică, care reprezintă creşterea presiunii intraventriculare fără variaţia volumului,

este prima faza a sistolei, între închiderea valvelor atrio-ventriculare şi deschiderea valvelor sigmoide, când ventriculul este o cavitate închisă;

- ejecţia se caracterizează prin expulzia volumului sistolic, urmată de reducerea progresivă a volumului ventricular; e delimitată de deschiderea şi închiderea valvelor sigmoide; în mod normal, volumul de ejecţie este de 40-55 ml/m^2, volumul telesistolic (restant în ventricul la sfârşitul sistolei) este de 25-30 ml/m^2, iar presiunea în timpul ejecţiei variază relativ puţin;
- relaxarea izovolumetrică se caracterizează prin scăderea rapidă a presiunii din ventricul sub nivelul presiunii atriale, ventriculul fiind o cavitate închisă; este un proces activ, consumator de oxigen.

Se observă, din curba presiune-volum intracardiac descrisă, că diastola ventriculară este în prima parte un proces activ, consumator de oxigen şi dependent de irigaţie, iar în a doua parte un proces pasiv, dependent numai de calităţile vaso-elastice ale miocardului.

Caracterele fiziologice ale miocardului fetal, neonatal şi adult au fost urmărite în studii pe diferite specii de maimuţe, oi sau şoareci **[3, 4]**. Aceste studii au demonstrat că, deşi lungimea sarcomerelor este identică în miocardul fetal şi acela al adultului, tesiunea activă din fibrele miocardice este mai redusă în miocardul fetal comparativ cu miocardul adultului. De asemenea, scurtarea fibrei miocardice la miocardul fetal este scăzută comparativ cu adultul. Aceste observaţii au fost comunicate şi sunt superpozabile în toate studiile pe animale, indiferent de lungimea fibrei miocardice care diferă între diversele specii studiate. S-a căutat o explicaţie a acestui răspuns redus la stimularea catecolaminică în miocardul fetal. Se pare că numărul şi funcţiunea receptorilor β-adrenergici în miocardul fetal este normală, deci această posibilă cauză a fost eliminată **[4]**. S-a emis ipoteză că scăderea tensiunii în miocardul fetal s-ar datora unei reduceri a sensibilităţii la concentraţia de calciu intracelular.

Alte studii au arătat că diferenţele dintre funcţia contractilă a miocardului fetal şi cel adult s-ar explica prin deosebirile dintre componentele proteinelor de structură, fapt dovedit iniţial pe animal (diferite specii de maimuţe, iepuri, ovine), iar apoi confirmat în studii care au identificat isoforme diferite de troponină şi miozină în miocardul fetal şi cel adult uman **[5-9]**. Acestea se formează prin „programare genetică" la începutul embriogenezei şi creşterea lor este modulată de neurohormoni specifici **[10-14]**. Troponina T, care a fost mai mult studiată, controlează contracţia ca răspuns la concentraţia de calciu intracelular. Troponina T are numeroase isoforme, dar la făt predomină troponina T musculară scheletică tip *slow*, care dispare după naştere, când a fost identificată doar troponina I. Prezenţa şi aranjarea acestor isoforme sunt programate genetic, iar mutaţiile la acest nivel se pare că sunt răspunzătoare de apariţia cardiomiopatiilor la copil **[15]**. În ce priveşte isoformele de miozină, tranziţia de la cele specific fetale la cele prezente la adult este controlată printr-un mecanism genetic care determină şi modificarea altor proteine la naştere (spre exemplu, trecerea de la hemoglobina de tip fetal la cea a adultului) **[12-14, 16, 17]**.

2.1. Fiziologia normală a ciclului cardiac

Ciclul cardiac este format din două perioade fundamentale – *sistola* şi *diastola* ventriculară.

Activarea miocardului ventricular la începutul sistolei determină contracţia miocardului, urmată de creşterea presiunii intraventriculare. Când presiunea din ventricul depăşeşte presiunea din atriu, se vor închide valvele atrio-ventriculare corespunzătoare. Valvele arteriale corespunzătoare sunt închise la acel moment, deoarece presiunea intraventriculară este mai mică decât cea din vasul mare corespunzător ventriculului respectiv. În această perioadă, volumul ventricular rămâne constant, cu alte cuvinte, ventriculul este izovolumic. Este *perioada de contracţie izovolumetrică*, care pentru ventriculul stâng (VS) este în mod normal de 15-55 ms, iar pentru ventriculul drept (VD) de 20-60 ms. Contracţia ventriculară continuă şi presiunea intraventriculară creşte până când depăşeşte presiunea intraarterială; în acel moment se deschid valvele sigmoide. Sângele va fi împins, ejectat, din ventricul în trunchiul arterial corespunzător. Este *perioada de ejecţie ventriculară*, care se termină când presiunea din ventricul scade sub cea din vasul mare şi valvele sigmoide se închid. Închiderea valvelor pulmonare este întârziată de presiunea redusă din circulaţia pulmonară, datorită impedanţei reduse a patului vascular pulmonar.

Odată cu închiderea valvelor sigmoide, încep diastola şi relaxarea miocardului. În prima perioadă sunt închise atât valvele arteriale, cât şi cele atrio-ventriculare, iar volumul ventricular este constant. Este *perioada de relaxare izovolumetrică*, care la adult durează aproximativ 60 ms pentru VS. Durata acestei perioade variază în funcţie de presiunea intraarterială, rata de relaxare a ventriculului (cât de repede scade presiunea intraventriculară) şi presiunea intraatrială. În cazul VD, închiderea valvelor pulmonare fiind întârziată, perioada de relaxare izovolumetrică este foarte mică. Relaxarea ventriculară continuă, presiunea intraventriculară scade şi, când ajunge sub presiunea intraatrială, se deschid valvele atrio-ventriculare şi începe curgerea sâgelui din atriu în ventricul, respectiv perioada de umplere ventriculară. La început presiunea intraventriculară continuă să scadă, deşi are loc umplerea ventriculului, deci creşterea volumului. Acest aspect neobişnuit îşi are probabil explicaţia în faptul că relaxarea fibrelor miocardice continuă şi atunci intervin forţe care tind să refacă forma ventriculară, a căror natură nu este încă pe deplin înţeleasă **[18, 19]**. După acest moment începe *umplerea precoce pasivă ventriculară*, determinată de diferenţa de presiune dintre atriu şi ventricul. Ecocardiografic se înregistrează unda E la nivelul fluxului diastolic atrio-ventricular. Apoi presiunile atrială şi ventriculară se egalează şi umplerea ventriculară se reduce. Urmează contracţia atrială, când presiunea intraatrială creşte din nou, sângele este împins în ventricul şi atriul se goleşte. Este perioada de *umplere activă tardivă ventriculară*, la sfârşitul diastolei, care ecocardiografic este redată de unda A. Umplerea pasivă şi cea activă ventriculare aparţin *perioadei de umplerea a ventriculului*. În mod normal, umplerea ventriculară se face în mare parte pe baza umplerii pasive. Presiunea intraventriculară scade egalând presiunea intratrială, apoi apar activarea miocardului ventricular şi contracţia şi începe sistola ventriculară.

Principalii determinanţi ai funcţiei ventriculare sunt presiunea, volumul şi contractilitatea. Această afirmaţie este valabilă atât pentru ventriculul stâng, cât şi pentru cel drept. În concluzie, factorii care determină performanţa cardiacă sunt: presarcina, postsarcina, contractilitatea şi frecvenţa cardiacă. Aceşti parametri fiziologici determină şi menţin debitul cardiac atât în condiţii fiziologice, cât şi patologice, realizând compensarea în insuficienţa cardiacă.

Frecvenţa cardiacă stă sub controlul nervos al sistemului simpatic. Ea este primul mecanism de creştere a debitului cardiac. Apare la subiecţii normali în condiţii de efort. În condiţii patologice, apare ca mecanism compensator, primul care intră în acţiune, în insuficienţa cardiacă acută. Umplerea ventriculară diastolică se face în cea mai mare parte în protodiastolă şi doar secundar în telediastolă şi în cursul sistolei atriale, iar în mezodiastolă umplerea e redusă, cu viteză mică (diastaza). În tahicardie durata diastolei se reduce pe seama diastazei, deci în condiţii normale tahicardia nu afectează umplerea ventriculară şi permite creşterea eficientă a debitului cardiac. În afecţiuni cardiace, creşte ponderea umplerii şi în mezodiastolă. În acest caz apariţia tahicardiei va afecta umplerea ventriculară, iar debitul cardiac va scădea ca urmare a umplerii deficitare.

Presarcina reprezintă încărcarea presională ventriculară de la care porneşte efortul sistolic, de contracţie. Presarcina este exprimată de tensiunea parietală telediastolică, presiune care determină lungimea sarcomerului înainte de contracţie. Creşterea presarcinii (alungirea precontractilă a fibrei miocardice) duce la creşterea forţei de contracţie, dar, conform cu mecanismul Frank-Starling, creşterea presarcinii prin alungirea fibrei produce creşterea forţei de contracţie până la atingerea unei lungimi optime a fibrei. Depăşirea acestei lungimi produce efectul invers cu scăderea forţei de contracţie. Presarcina este determinată de volumul telediastolic aflat el însuşi sub controlul presiunii telediastolice şi al complianţei ventriculare. Presiunea telediastolică depinde de doi factori: volumul sanguin circulant (care este sub control umoral) şi tonusul venos (aflat sub control simpatic). Complianţa ventriculară este o proprietate diastolică ventriculară. În concluzie, scăderea complianţei ventriculare şi creşterea presiunii telediastolice (prin creşterea volumului circulant şi creşterea tonusului venos) cresc volumul telesistolic. Creşte astfel presarcina şi, prin mecanism Frank-Starling, cresc forţa de contracţie şi apoi debitul cardiac.

Postsarcina reprezintă rezistenţa pe care trebuie să o învingă forţa ventriculară în timpul sistolei. Se măsoară prin tensiunea parietală sistolică, dezvoltată de contracţia ventriculară. Ea variază în timpul sistolei conform legii lui Laplace. Postsarcina este determinată de impedanţa aortică (depinde de complianţa vaselor mari şi de rezistenţa arteriolară), de volumul sângelui, de vâscozitatea sângelui şi de factori parietali ventriculari (grosime etc.). Aceşti parametri (rezistenţa arteriolară, volumul sanguin, vâscozitatea, complianţa vaselor) se află sub control umoral (sistemul renină-angiotensină-aldosteron, vasopresină etc.), iar rezistenţa arteriolară sub control simpatic. Scăderea postsarcinii uşurează ejecţia, deoarece scade consumul de oxigen miocardic, deci creşte performanţa cardiacă. Invers, creşterea postsarcinii determină creşterea consumului de oxigen şi astfel performanţa cardiacă va scădea.

Contractilitatea este calitatea proprie fibrei musculare miocardice de a genera presiune. Ea este influenţată de substanţe inotrope, tonusul simpatic, nivelul calciului intracelular.

2.2. Noţiuni de circulaţie fetală

Circulaţia fetală constă din două circuite situate „în paralel" – circulaţia sistemică şi cea pulmonară. Postnatal, cele două circuite vor fi conectate „în serie". La naştere, plămânii preiau funcţia placentei de a asigura schimburile gazoase.

Fluxul din plămâni la fătul normal creşte odată cu gestaţia, iar la naştere apare o creştere de aproximativ 60% a debitului cardiac al inimii drepte **[20]**.

Ductul venos funcţionează ca un „reglator de oxigen" în circulaţia feto-placentară. La fătul uman, aproximativ 1/4-1/5 din fluxul de întoarcere venoasă este şuntat la nivelul ductului venos **[21]**.

Fluxul la nivelul aortei, respectiv al istmului aortic, este redus, aproximativ o treime din debitul ventriculului stâng, dar mai mare decât la alte animale. Din aceste motive diametrul istmic este mai mic decât diametrul arcului aortic.

Ventriculul drept este diferit morfologic de cel stâng. VD are fibrele miocardice aranjate în două straturi comparativ cu cele trei straturi ale VS **[22]**. În plus, ejecţia VD se face printr-un tunel muscular relativ independent, infundibulul pulmonar, iar valva pulmonară este „predispusă" la regurgitare prin caracterele sale. Aceste caractere morfologice ale VD modifică funcţia sa intrinsecă. VD are mai mare capacitare de adaptare la încărcările de volum şi îşi îmbunătăţeşte mai uşor funcţia diastolică, de-a lungul vieţii fetale, comparativ cu VS. Postnatal însă, aceste caractere îi pot fi defavorabile, deoarece vor permite dilatarea mai rapidă ca răspuns la o încărcare de volum sau de presiune.

Ventriculul drept împinge un volum bătaie, respectiv, are un debit mai mare decât ventriculul stâng, în cursul vieţii fetale. Drept urmare, diametrul inelului valvular, pulmonar va fi mai mare decât diametrul inelului aortic. La naştere, debitele VD şi VS se egalează.

Pe măsura dezvoltării fătului, se îmbunătăţeşte complianţa ventriculului drept, respectiv umplerea şi golirea sa. O urmare directă este creşterea debitului venos prin vena cavă inferioară.

Kishkurno şi colaboratorii **[23]** au studiat în ce măsură mărimea canalului arterial afecteză neonatal volumul şi contractilitatea VS. La două ore după naştere, canalul arterial are dimensiune maximă, volumul telediastolic VS este de 1,2 ori mai mare decât la naştere, iar rezistenţa vasculară periferică are valoarea cea mai redusă. Rezultatele studiului au sugerat că modificarea volumului telediastolic VS imediat postnatal depinde de fluxul prin canalul arterial, respectiv de diametrul acestuia, iar ventriculul stâng neonatal funcţionează la performanţa maximă, dar cu contractilitatea limitată de patenţa canalului arterial.

Postnatal, inima adună sângele din rezervorul venos, de presiune redusă, şi îl împinge în circulaţia arterială, unde presiunea este mare.

Funcţia normală a inimii însumează pompa externă, care asigură debitul circulator, şi randamentul intern al acestui „motor", care se referă la funcţia ventriculară.

Funcţia de „pompă" asigură debitul cardiac necesar acoperirii necesităţilor metabolice ale organismului, în condiţiile menţinerii în limite normale a presiunii sale de umplere, a presiunii din circulaţia venoasă şi a presiunii din circulaţia arterială. Privită din acest unghi, funcţia cardiacă poate fi considerată normală atât timp cât debitele circulatorii, sistemic şi pulmonar, sunt menţinute în limite normale, iar presiunea în circulaţia venoasă şi în cea arterială se păstrează asemenea. Motorul intern al inimii se referă la funcţia ventriculară miocardică. Aceasta poate fi alterată pe de o parte de modificările de la nivelul miocardului însuşi, care privesc contractilitatea, complianţa sau relaxarea, iar pe de altă parte, de condiţiile de sarcină şi activare ventriculară.

3. FIZIOPATOLOGIE

Insuficienţa cardiacă, prin definiţie, reprezintă incapacitatea inimii de a asigura debitul circulator necesar acoperirii necesităţilor metabolice ale organismului sau asigurarea acestui debit cu preţul creşterii simptomatice a presiunii de umplere a cordului **[1]**.

Insuficienţa cardiacă include trei fenomene: insuficienţa circulatorie (scăderea perfuziei tisulare), insuficienţa miocardică (alterarea funcţiei sistolice şi/sau a celei diastolice) şi manifestări congestive (creşterea presiunii venoase pulmonare şi/sau sistemice).

Insuficienţa ventriculară reprezintă alterarea funcţiei unui ventricul.

Este important să diferenţiem insuficienţa cardiacă de insuficienţa miocardică şi de insuficienţa circulatorie. Insuficienţa cardiacă nu presupune obligatoriu insuficienţa ventriculară sau insuficienţa miocardică. Există cazuri în care insuficienţa cardiacă este prezentă, dar funcţia miocardului e păstrată. Exemplul clasic este insuficienţa mitrală acută non-ischemică. Insuficienţa miocardică severă determină apariţia insuficienţei cardiace, dar reversul nu este valabil. În schimb, insuficienţa cardiacă conduce întotdeauna la insuficienţă circulatorie, dar insuficienţa circulatorie nu presupune întotdeauna existenţa insuficienţei cardiace. Spre exemplu, şocul hipovolemic poate produce insuficienţă circulatorie cu funcţie cardiacă normală.

Creşterea sarcinii cardiace sau un deficit de contractilitate declanşează mecanisme compensatorii. Insuficienţa cardiacă apare prin scăderea eficienţei parametrilor fiziologici determinanţi ai debitului cardiac. Drept urmare, se activează mecanismele compensatorii compensatorii. Acestea pot fi clasificate ca acute (imediate sau rapide) şi cronice (tardive sau lente). Mecanismele compensatorii acute sunt centrale (cardiace) – tahicardia, dilataţia (mecanismul Frank-Starling) – şi periferice – redistribuţia debitului cardiac, creşterea desaturării hemoglobinei şi metabolismul anaerob. Mecanismele compensatorii cronice sunt centrale (cardiace) – hipertrofia –, şi periferice – retenţia hidrosalină.

Tahicardia este mecanismul de compensare cel mai rapid, dar şi cel mai neeconomic, pentru că determină creşterea consumului de oxigen şi scurtează diastola. Dacă volumul bătaie (V) scade, creşterea debitului cardiac (DC) se face prin creşterea frecvenţei cardiace (FC), cunoscută fiind formula

$$DC = V \times FC$$

Stimularea simpatică produce tahicardie. Corectarea terapeutică a tahicardiei în insuficienţa cardiacă este semnul unui tratament corect, uşor de monitorizat. Valoarea frecvenţei cardiace, ca parametru de urmărire în insuficienţa cardiacă, dispare în caz de bradiaritmii.

Dilataţia, ca mecanism compensator în insuficienţa cardiacă, reprezintă mecanismul Frank-Starling (mecanismul diastolic). Conform acestuia, alungirea fibrelor miocardice (dilataţia) produce creşterea forţei de contracţie. Realizarea dilataţiei se face cu preţul creşterii presiunii de umplere ventriculară (creşterea presarcinii). Mecanismul este limitat de lungimea optimă a sarcomerelor (2,2-2,3 μm). Depăşirea duce la dezangajarea filamentelor de actină de cele de miozină, cu scăderea forţei de contracţie. Ventriculele se adaptează la încărcări de volum sau presiune prin dilataţie şi/sau hipertrofie. Conform legii lui Laplace:

$$T = p \times r/2h,$$

unde T = tensiunea parietală, p = presiunea lichidului din cavitate, r = raza cavităţii şi h = grosimea pereţilor cavităţii. Spre exemplu, în ventriculul dilatat raza r creşte, iar pentru menţinerea unei presiuni optime a lichidului în cavitate, conform legii lui Laplace ($p = T \times 2h/r$), trebuie fie să crească T (caz în care creşte consumul de oxigen), fie T să rămână constant, dar atunci trebuie să crească h. În concluzie, dilataţia ca mecanism acut reprezintă un stimul pentru dezvoltarea hipertrofiei (mecanism cronic). De asemenea creşterea tensiunii determină creşterea consumului de oxigen miocardic, mecanism neeficient şi acesta.

Hipertrofia reprezintă răspunsul adaptativ al muşchiului cardiac la o sarcină crescută. Este un mecanism benefic în cazul supraîncărcării de volum sau de presiune, dar temporar. În încărcările de presiune (spre exemplu în stenoza aortică; secundar hipertensiunii arteriale) apare hipertrofia concentrică, iar volumul se menţine normal. În încărcările de volum (insuficienţe valvulare, şunturi) hipertrofia este excentrică, iar volumul creşte. Peste o anumită limită hipertofia are efecte negative: creşterea necesarului de oxigen, comprimarea capilarelor în sistolă, cu ischemie secundară. Deci apare afectarea sistolei. În plus creşte rigiditatea, drept urmare scade complianța ventriculară şi este afectată diastola. În concluzie, hipertrofia este un mecanism compensator, dar pe măsura funcționării afectează atât sistola, cât şi diastola.

Redistribuirea debitului cardiac spre organele vitale se realizează prin stimulare simpatică, care produce vasoconstricție în organele nevitale, „conservând" astfel vascularizația organelor vitale. Drept urmare scade fluxul sanguin în muşchi, piele, rinichi (de la 20% la 12%). Creşte debitul coronar (de la 5 la 10%) şi cerebral (de la 13% la 17%). Consecințele clinice ale redistribuției debitului cardiac sunt: răcirea tegumentelor la extremități, tulburări de termoliză, accentuarea retenției hidrosaline, scăderea toleranței musculare la efort (fatigabilitate).

Scăderea debitului cardiac din insuficiența cardiacă este percepută de către organism ca o scădere a volemiei. Se adaugă mecanismul de redistribuție a circulației care scade şi el debitul renal. Drept urmare, va creşte eliberarea de renină, implicit de angiotensină (I şi II) şi apare stimularea secreției suprarenale de aldosteron. Va creşte schimbul tubular sodiu-potasiu, respectiv se va reține sodiul şi se elimină potasiul. Concomitent, scăderea debitului renal şi retenția de sodiu stimulează secreția de hormon antidiuretic, cu retenție de apă.

Când funcția ventriculului drept se modifică, creşterea volumului bătaie se face prin creşterea volumului telediastolic. În insuficiența ventriculară dreaptă volumul bătaie nu mai poate creşte paralel cu creşterea volumului telediastolic. Trecerea de la primul stadiu la insuficiența VD este un proces mai scurt sau mai lung, în mai mulți ani, şi se presupune că există un „substrat" genetic care controlează această evoluție, astfel că mecanismele compensatorii pot face ca VD să mențină un volum bătaie corespunzător în ciuda încărcării de presiune sau volum, mai mult sau mai puțin timp. Primul mecanism compensator care intervine pentru a menține funcția VD este hipertrofia VD.

În practică, putem diferenția disfuncția de insuficiența ventriculară dreaptă: pacientul va fi pus să inhaleze un interval scurt de timp NO, care, datorită selectivității sale înalte pentru patul vascular pulmonar, va creşte volumul bătaie al VD numai în situația disfuncției VD **[24]**.

4. TABLOU CLINIC

Insuficiența cardiacă apărută în primele ore de viață are drept cauză o malformație cardiacă congenitală care determină încărcarea severă de volum sau de presiune, independent de fluxul pulmonar (spre exemplu, o regurgitare valvulară severă sau o fistulă arterio-venoasă). În cazuri extrem de rare poate fi o altă cauză: miocardită, bloc total congenital, tahiaritmie supraventriculară, policitemie severă, anemie severă, hipocalcemie, hipoglicemie, asfixie neonatală (care determină scăderea contractilității miocardice).

Insuficiența cardiacă instalată în prima săptămână după naştere apare la nou-născuți cu obstrucție severă a fluxului arterial sistemic, a cărui simptomatologie se declanşează odată cu îngustarea sau închiderea canalului arterial. Este cazul atreziei de aortă, stenozei severe valvulare aortice, coarctației severe de aortă sau întreruperii de arc aortic.

În cea de a doua săptămână de viață, insuficiența cardiacă se poate instala datorită unor leziuni cu şunt stânga-dreapta, care devin semnificative hemodinamic pe măsură ce rezistența vasculară periferică scade (caracteristic vieții postnatale). Este cazul defectelor septale ventriculare largi, defecte septale ventriculare asociate cu transpoziție de vase mari, trunchi arterial comun.

Insuficiența cardiacă apărută în primele luni de viață se datorează de cele mai multe ori unei malformații cardiace complexe, care necesită investigații complete şi tratament chirurgical de corecție. În cazuri mai rare apare la copiii cu cardiopatii congenitale în forme uşoare, precipitată de un eveniment acut: pneumonie sau alte infecții respiratorii, anemie, endocardită infecțioasă etc.

Statistic, cardiopatiile congenitale care se complică mai frecvent cu insuficiență cardiacă congestivă sunt, în ordine: defectul septal interventricular, transpoziția de vase mari, coarctația de aortă, canalul atrio-ventricular complet şi persistența de canal arterial **[1]**.

Clinic insuficiența cardiacă se caracterizează prin două mari categorii de semne, în funcție de cardiopatia congenitală prezentă:

- semne de stază (pulmonară şi/sau sistemică) şi
- semne de debit cardiac scăzut (sistemic şi/sau pulmonar).

De regulă, inițial apar manifestări de insuficiență cardiacă stângă, apoi dreaptă, iar, în final, insuficiența devine globală. Nu rare sunt cazurile în care de la început apare insuficiența ambelor ventricule sau insuficiența cardiacă dreaptă izolată. Apariția insuficienței cardiace drepte după instalarea simptomatologiei de insuficiență stângă duce la scăderea aparentă a manifestărilor de stază pulmonară, pentru că ventriculul drept devenit insuficient nu mai poate menține presiunea în circulația pulmonară.

Primele şi cele mai frecvente semne în insuficiența cardiacă sunt tahicardia şi tahipneea.

Urmează dispneea, uneori cu bronhospasm şi wheezing, semnificând *insuficiența cardiacă stângă*. La inspecția atentă se observă retracția spațiilor intercostale şi subcostale în cursul efortului de respirație. Frecvența respiratorie creşte la 60/min, putând ajunge la 90-100/min.

Dispneea apare inițial la efort mare, iar treptat la eforturi tot mai mici, identificându-se patru clase de severitate în insuficiența cardiacă (**Tabelul 14.1**).

Tabelul 14.1. Clasificarea funcțională NYHA (New York Heart Association) a insuficienței cardiace, în funcție de gradul de dispnee la efort

Clasa funcțională NYHA	
I	dispnee la eforturi mari (peste 7 MET)
II	dispnee la eforturi medii (5-7 MET: grădinărit etc.)
III	dispnee la eforturi mici (2-5 MET: la activități zilnice: îmbrăcat, spălat pe dinți)
IV	dispnee în repaus (< 2 MET: imposibilitate de a face efort minim de activități uzuale – necesită îngrijire)

Asociat, pot să apară şi alte forme de dispnee: ortopnee, dispnee paroxistică nocturnă sau chiar edem pulmonar acut, forma cea mai severă de dispnee de repaus. Edemul pulmonar acut apare prin creşterea bruscă a presiunii în atriul stâng şi în capilarul pulmonar (urmat de transudare de lichid în interstițiul şi alveolele pulmonare). Pacientul cu edem pulmonar acut este agitat, cu anxietate marcată, palid, uneori cu cianoză oro-nazală, cu transpirații reci, tahicardic cu tuse, în cazuri grave expectorează o spută spumoasă, albă/rozată sau perlată. La consultație se percep raluri de stază – subcrepitante, diseminate pe ambele arii pulmonare, până spre vârful plămânilor. Pe măsură ce edemul pulmonar „se reduce" (sub tratament), ralurile „coboară" de la vârf spre baza plămânilor şi subiectiv dispneea se ameliorează.

Un alt semn prezent la pacientul cu insuficiență cardiacă stângă este tusea, echivalent de dispnee. Caracteristic, este seacă (neproductivă), dar poate deveni productivă în suprainfecțiile respiratorii sau hemoptoică în embolia pulmonară, rupturi de varice bronşice, infecții pulmonare.

Fatigabilitatea care apare la aceşti pacienți este expresia scăderii debitului cardiac datorită redistribuției fluxului sanguin.

Insuficiența cardiacă dreaptă se caracterizează prin staza venoasă periferică, asociindu-se, la edemele periferice care sunt proeminente, cu hepatomegalie, posibil dureroasă, turgescența jugularelor şi reflux hepato-jugular. Pacientul prezintă simptomatologie digestivă datorată stazei în circulația venoasă, hepatalgii (inițial la efort, apoi şi în repaus), balonări, greață şi anorexie.

Aceşti copii sunt de cele mai multe ori subponderali, cu o dezvoltare fizică întârziată. Prezintă tegumente reci şi umede, edeme pe fața dorsală a mâinilor şi picioarelor şi periorbital. La cei cu insuficiență ventriculară dreaptă predominant apare icter/subicter (secundar stazei hepatice).

Examenul obiectiv al aparatului cardio-vascular evidențiază ritm de galop (protodiastolic dat de umplerea rapidă, se aude după zgomotul II), zgomot II pulmonar accentuat, freamăt pectoral la palpare şi sufluri cardiace la consultație corespunzător leziunii congenitale subjacente. Examenul arterelor evidențiază în majoritatea cazurilor evidențiază puls, iar tensiunea arterială este scăzută.

Examenul obiectiv al aparatului respirator poate decela raluri de stază sau modificări date de o infecție intercurentă care a precipitat apariția insuficienței cardiace la pacientul cu malformație congenitală. Uneori este chiar dificil de diferențiat infecția pulmonară de staza pulmonară, dar un examen radiologic va lămuri diagnosticul.

5. EVALUAREA PARACLINICĂ

Evaluarea paraclinică a fătului şi apoi a copilului, în perioada fetală, respectiv postnatal, este extrem de importantă, dar şi dificilă, pe de o parte întâmpinând greutăţi în ce priveşte abordul cordului, pe de altă parte neexistând o standardizare şi guideline-uri până în prezent.

Metodele la care apelăm sunt câteva: ecocardiografia, rezonanţa magnetică nucleară şi dozarea neurohormonală. Toate urmăresc, pe lângă descrierea detaliilor structurale, evaluarea funcţională cât mai precisă a funcţiei ventriculelor drept şi stâng, a presiunilor intracavitare şi a presiunilor din circulaţia pulmonară şi sistemică. Am mai putea adăuga şi alte investigaţii, însă cu mică valoare diagnostică, cum ar fi: radiografia toracică, înregistrarea ECG, investigaţii biologice de rutină.

5.1. Ecocardiografia

Ecocardiografia fetală

Dezvoltarea *ecocardiografiei fetale* în ultimii ani a permis descifrarea principalelor aspecte şi modificări ale fiziologiei aparatului cardio-circulator fetal şi transformările ce au loc în momentul trecerii spre viaţa postnatală. Ecocardiografia permite evaluarea morfologică şi funcţională a tuturor structurilor cardiace, iar cu ajutorul Doppler-ului cantitativ poate fi investigată funcţia sistolică şi diastolică ventriculară. Undele Doppler se modifică odată cu dezvoltarea fătului şi cu modificările din circulaţia fetală. În al doilea semestru de sarcină creşte volumul bătaie şi scade postsarcina atât la nivelul inimii stângi, cât şi al celei drepte.

Funcţia sistolică

Funcţia sistolică poate fi apreciată prin măsurarea diametrelor ventriculare în mod M sau a volumelor ventriculare bidimensional (metoda arie-lungime sau metoda lui Simpsons modificată). Această evaluare nu a arătat modificări ale funcţiei sistolice ventriculare de-a lungul gestaţiei. Se poate aprecia debitul cardiac cu ajutorul fluxurilor aortic şi, respectiv, pulmonar. Fluxul aortic are viteze mai mari decât cel din artera pulmonară, ele crescând linear odată cu gestaţia. Pe de altă parte, diametrul arterei pulmonare este mai mare decât al aortei. Datorită acestor date, evaluarea poate da frecvent erori.

Funcţia diastolică

Există o diferenţă între funcţia diastolică a ventriculului drept şi aceea a ventriculului stâng, în cursul dezvoltării normale a fătului, diferenţă care reflectă creşterea fluxului la nivelul inimii drepte **[25, 26]**. Pattern-ul fluxului diastolic tricuspidian, care reflectă funcţia diastolică a VD, se modifică cu vârsta gestaţională, crescând unda E care redă umplerea diastolică precoce faţă de unda A ce redă umplerea tardivă, fapt ce arată creşterea complianţei VD **[27]**. De asemenea, apare creşterea ambelor unde, E şi A, odată cu dezvoltarea gestaţională a fătului, deoarece creşte presarcina. Această modificare a undelor în diastolă are loc şi la nivelul fluxului mitral, astfel încât raportul între undele E şi A ale fluxului tricuspidian şi mitral se păstrează pe măsura creşterii fătului **[28]**. Însă fluxul transtricuspidian este mult influenţat de modificările de presarcină, motiv pentru care evaluarea funcţiei diastolice a VD este dificilă.

Fluxul de la nivelul plămânilor poate fi calculat ca diferenţă între fluxul prin canalul arterial şi fluxul de la nivelul trunchiului arterei pulmonare. El creşte odată cu vârsta gestaţională **[20]**. De asemenea, creşte debitul ventricular drept. În ultimul trimestru de sarcină cresc rezistenţele vasculare pulmonare. Aceasta va duce la creşterea fluxului din circulaţia sistemică.

Fluxul ductului venos rămâne aproximativ identic, ca morfologie a undei Doppler şi ca viteză, de-a lungul gestaţiei.

Creşte fluxul, măsurat prin amplitudinea pulsului, Doppler, prin vena cavă inferioară, index al creşterii complianţei VD odată cu vârsta gestaţională.

Postnatal evaluarea funcţiei sistolice şi diastolice poate fi făcută complet ecocardiografic.

Evaluarea performanţei ventriculare şi miocardice la copilul cu malformaţie cardiacă este îngreunată de permanentele modificări ale structurii cardiace care au loc odată cu creşterea şi dezvoltarea copilului, precum şi de condiţiile particulare ale explorării acestor pacienţi (este necesară sedare pentru nou-născut sau copilul mic şi o colaborare răbdătoare cu copilul mare).

Într-un viitor apropiat, evaluarea ecocardiografică tridimensională va fi de mare ajutor. Deja este validată evaluarea volumelor ventriculare la copiii cu malformații congenitale, luând ca metodă de referință evaluarea prin rezonanță magnetică nucleară **[29, 30]**. Alte tehnici de mari promisiuni pentru evaluarea miocardului VS și VD sunt tehnica Doppler tisular și evaluarea *strain* și *strain rate*.

Evaluarea funcției sistolice și diastolice a ventriculului stâng

Evaluarea funcției sistolice globale a VS poate fi realizată cu ajutorul parametrilor determinați bidimensional și eco M, în conformitate cu *Ghidul Societății Europene de Ecocardiografie* **[31]**:

- calcularea fracției de ejecție (FE) – eco M prin formula Teicholtz, evaluând însă doar segmentele bazale ale VS; eco bidimensional folosind calcularea volumelor VS prin metoda arie-lungime sau metoda Simpson modificată:

  $$FE = [VTDVS - VTSVS/VTDVS] \times 100$$

  unde VTDVS reprezintă volumul telediastolic al ventriculului stâng, iar VTSVS reprezintă volumul telesistolic al ventriculului stâng;
- calcularea fracției de scurtare (FS) – eco M, dar investigând însă doar baza VS:

  $$FS = [DTDVS - DTSVS/DTDVS] \times 100$$

  unde DTDVS reprezintă diametrul telediastolic al ventriculului stâng, iar DTSVS reprezintă diametrul telesistolic al ventriculului stâng;
- măsurarea excursiei inelului mitral (MAPSE) – eco M sau bidimensional; acest parametru dă indicații despre funcția de contracție longitudinală a VS.

Pentru aprecierea funcției sistolice a VS se poate apela și la parametrii Doppler, care se măsoară pe fluxurile sistolice (fluxul de ejecție aortic – **Fig. 14.2**, și, la nevoie și dacă este prezent, fluxul de regurgitare mitrală – **Fig. 14.3**):

- velocitatea maximă și medie a fluxului aortic;
- durata perioadei de ejecție;
- timpul de accelerare și timpul de decelerare a fluxului aortic;
- integrala timp – viteză (ITV);
- calcularea volumului current al VS (VC):

  $$VC = ITV \times \text{aria TEVS}$$

  unde TEVS este tractul de ejecție al VS;

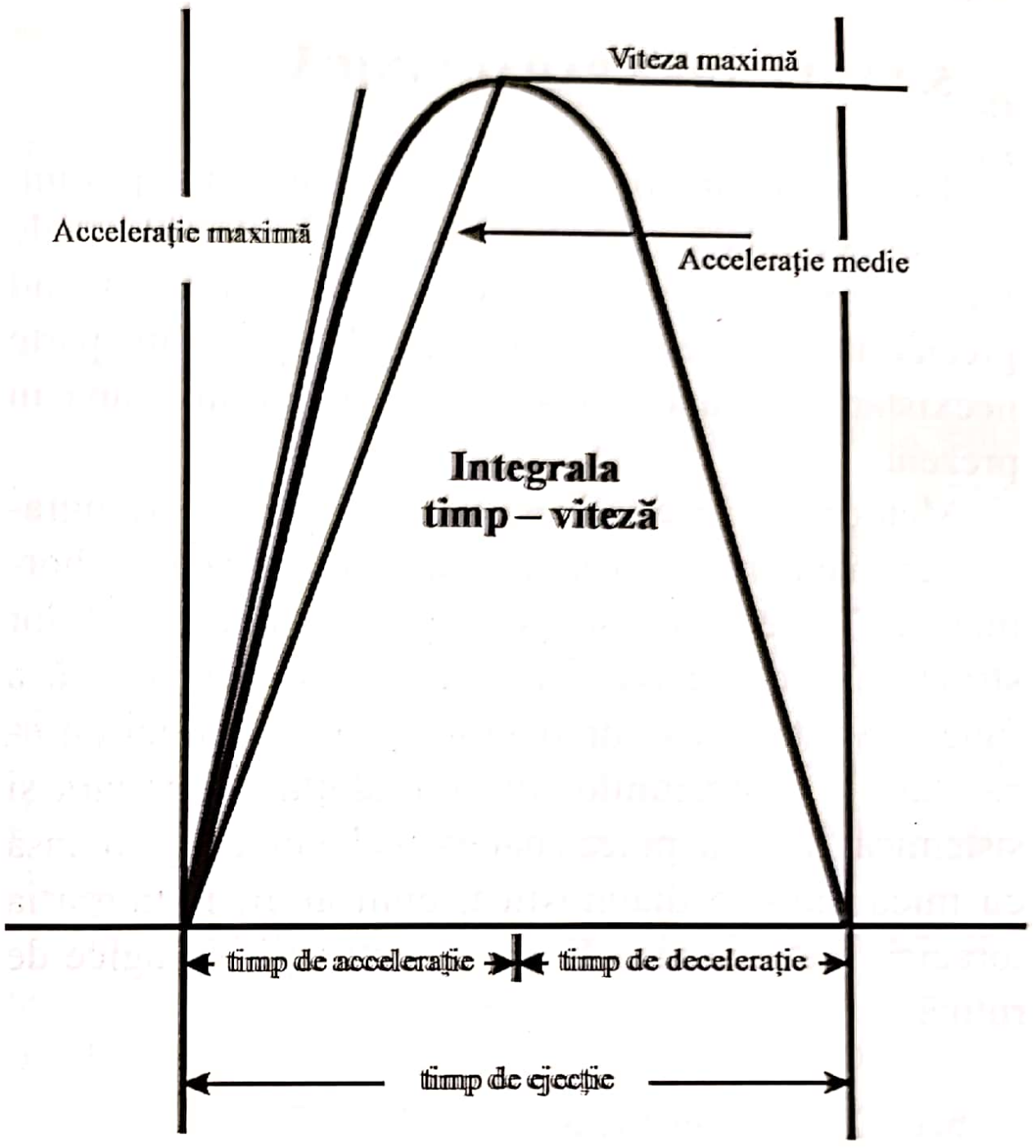

Fig. 14.2. Parametrii fluxului de ejecție aortic, care caracterizează funcția sistolică a ventriculului stâng.

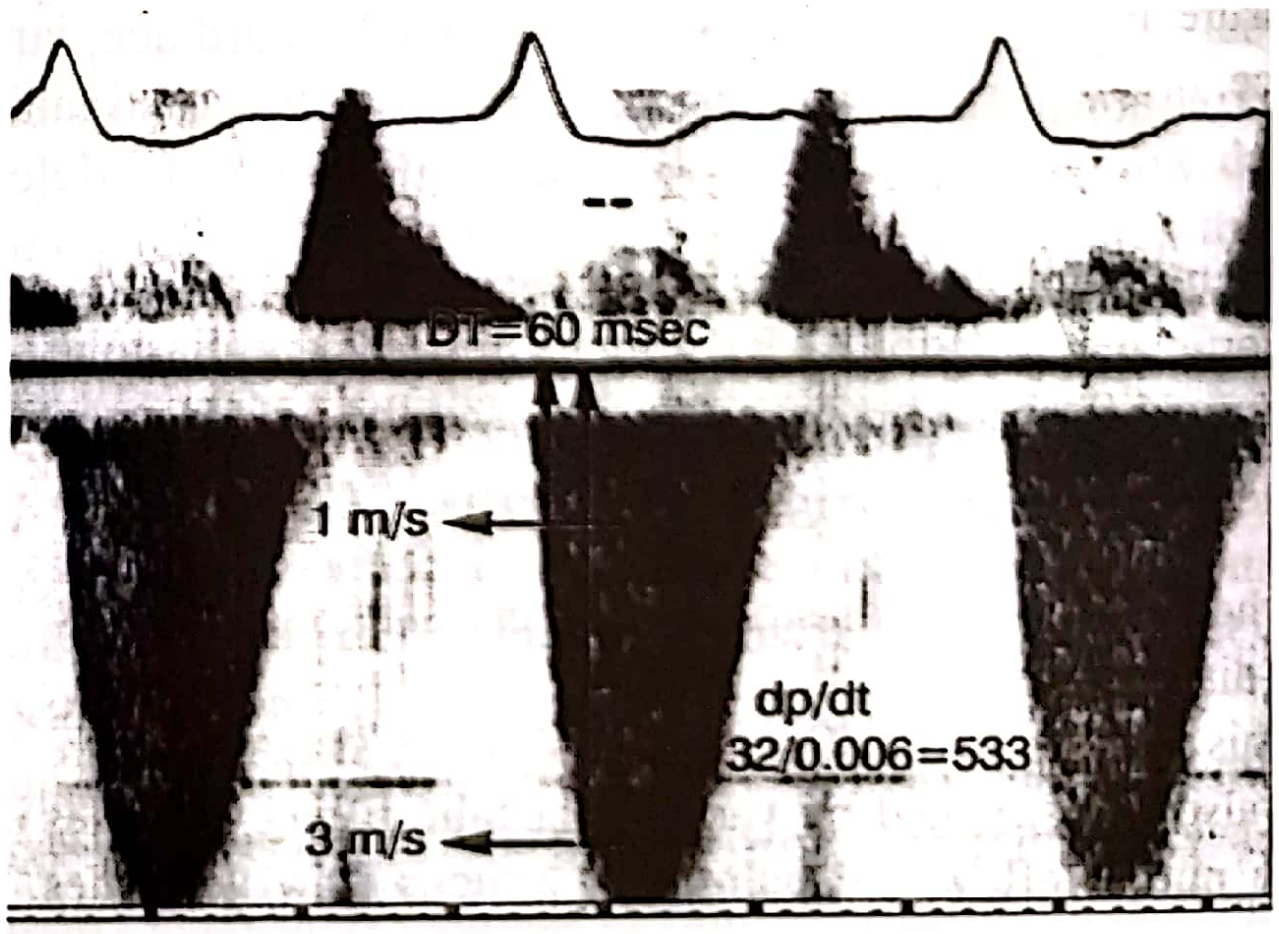

Fig. 14.3. Măsurarea dp/dt pe fluxul de regurgitare mitrală, în perioada de contracție izovolumetrică, pentru a aprecia funcția sistolică a ventriculului stâng.

- calcularea debitului cardiac (DC):

$$DC = VC \times FC$$

unde FC este frecvența cardiacă;
- evaluarea funcției miocardice intrinseci, respectiv a variației presiunii într-un interval de timp (dp/dt); intervalul de timp este ales în perioada de contracție izovolumetrică şi se măsoară pe curba fluxului de regurgitare mitrală (pacientul trebuie să aibă insuficiență mitrală medie), considerându-se astfel acest index fidel pentru evaluarea contractilității miocardice (**Fig. 14.3**). Acest parametru este util în principal în cazul când FE a VS nu este indicele fidel al funcției contractile a VS (spre exemplu, în încărcările de volum VS din insuficiența mitrală sau aortică severă);
- calcularea forței de ejecție (rar folosită, formula sa fiind dificil de utilizat);
- timpul de preejecție – este un index uşor de măsurat, neinfluențat de frecvența cardiacă; dacă nu există tulburări de conducere, timpul de preejecție depinde doar de diferența dintre presiunea telediastolică din aortă şi din VS şi de rata de creştere a presiunii, deci poate fi considerat un index fidel al contractilității miocardice; timpul de preejecție este prelungit în stenoza aortică şi de medicamente inotrop negative, şi este scăzut în transpoziția completă de vase mari (rezistența vasculară pulmonară este normală) şi la administrarea de substanțe inotrop pozitive; de asemenea, acest index este util în diagnosticul diferențial dintre cardiomiopatia restrictivă şi pericardita constrictivă.

Indicele de performanță miocardică (IPM) sau indicele Tei evaluează performanța globală, sistolică şi diastolică, a VS.

$$IPM = TCIV + TRIV/Tej$$

unde TCIV este timpul de contracție izovolumetrică a VS, TRIV este timpul de relaxare izovolumetrică a VS, iar Tej este timpul de ejecție al fluxului aortic (**Fig. 14.4**).

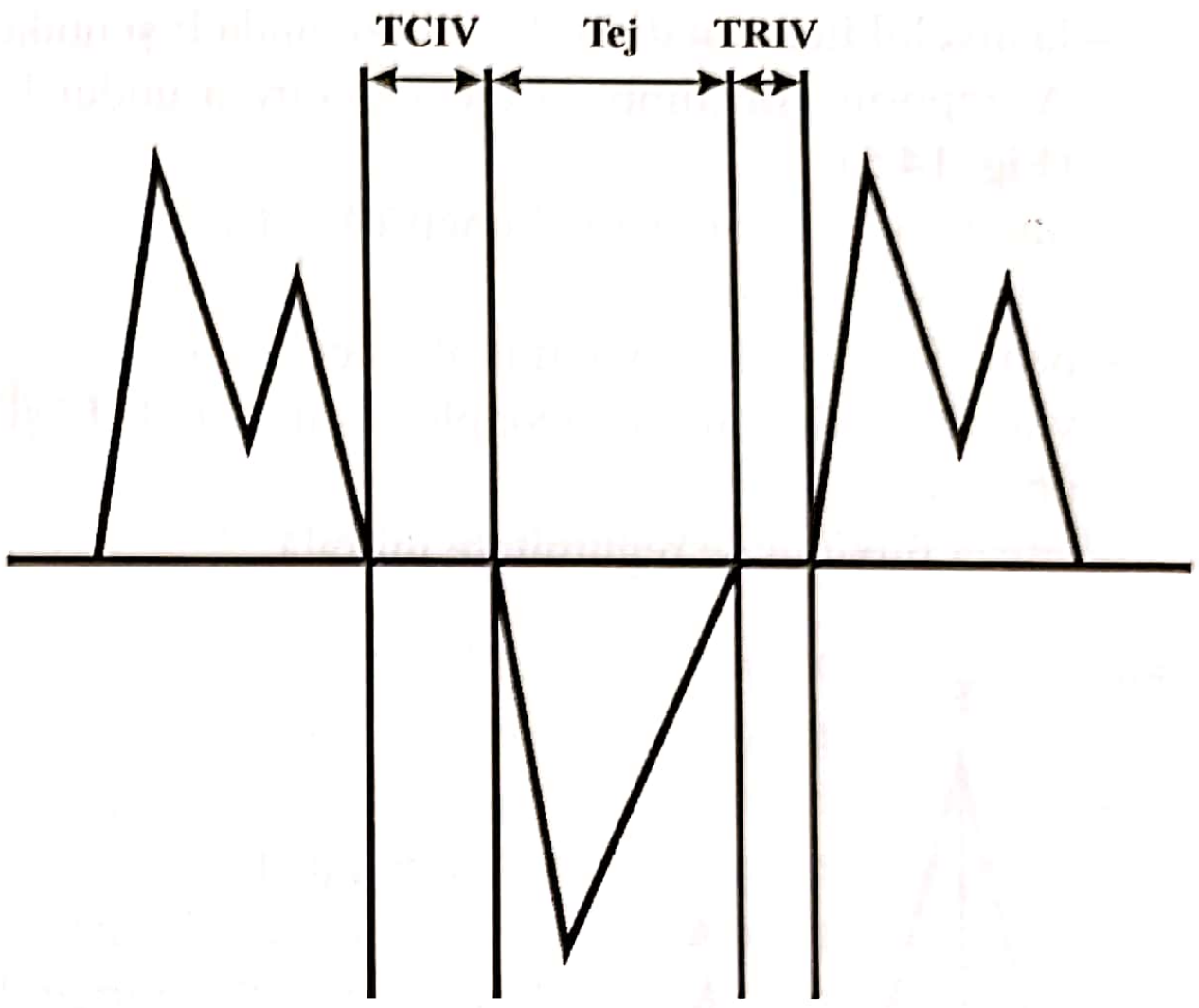

IPB = (TCIV + TRIV)/Tej

Fig. 14.4. Calcularea indicelui de performanță miocardică (IPM), index al funcției sistolice a ventriculului stâng. TCIV = timp de contracție izovolumetrică, TRIV = timp de relaxare izovolumetrică, Tej = timp de ejecție.

În evaluarea ecocardiografică a funcției sistolice a ventriculului stâng nu trebuie uitat că funcția de pompă a VS e influențată de numeroşi parametri: inotropism, presarcină, postsarcină, tipul şi secvențialitatea stimulării ventriculare, frecvența cardiacă, starea funcțională a valvelor, starea pericardului. În plus, în unele situații funcția sistolică globală a VS nu este superpozabilă cu contractilitatea miocardului VS. Spre exemplu, în stenoza aortică severă o FE normală poate semnala o contractilitate normală, dar FE poate fi normală şi la contractilitate uşor redusă. Un alt exemplu este regurgitarea mitrală severă, caz în care FE în limite normale corespunde la contractilitate redusă (încărcarea de volum din regurgitarea mitrală severă face ca FE să fie crescută dacă este normală contractilitatea VS).

Evaluarea ecocardiografică a funcției diastolice a VS se face în cea mai mare parte cu ajutorul parametrilor Doppler. Reamintim că o funcție diastolică normală a ventriculului stâng presupune umplerea adecvată VS, la repaus şi la efort, fără creşterea anormală a presiunii diastolice. Ea este influențată de diferiți factori: relaxarea activă VS, complianța (rigiditatea) VS, mărimea orificiului mitral, cuplarea atrioventriculară electrică şi mecanică, contracția atrială, presiunea toracică. Se vor măsura următorii parametri Doppler:

- la nivelul fluxului diastolic mitral, unda E şi unda A, raportul lor, timpul de decelerare a undei E (**Fig. 14.5**);
- timpul de relaxare izovolumetrică (TRIV);
- fluxul venos pulmonar;
- panta fluxului diastolic mitral – eco M color;
- viteza inelului mitral – Doppler tisular: unda E' şi unda A';
- viteza fluxului de regurgitare mitrală.

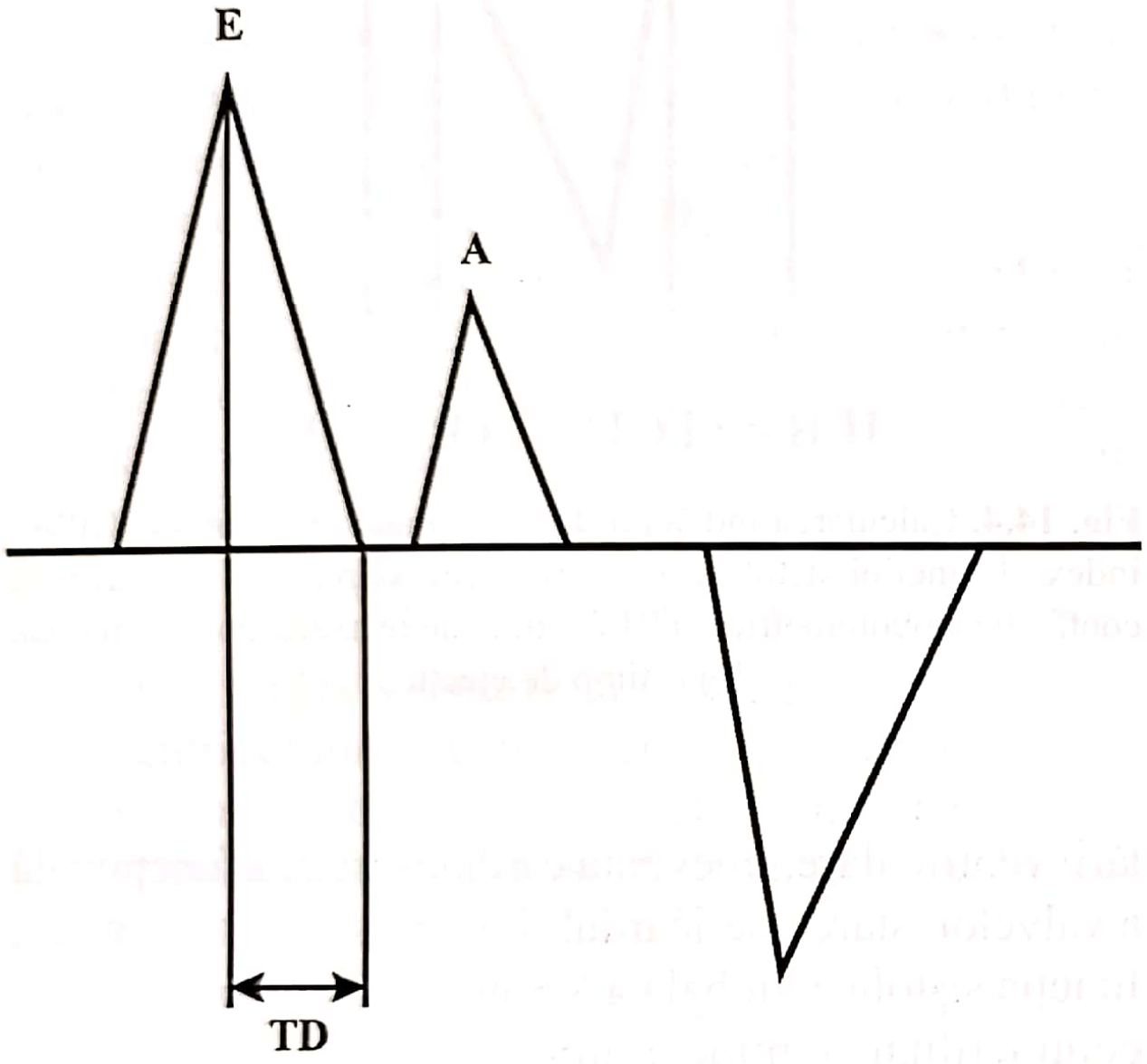

Fig. 14.5. Parametrii fluxului diastolic transmitral, care caracterizează funcţia diastolică a ventriculului stâng. Unda E = umplerea precoce, pasivă a ventriculului, unda A = umplerea tardivă, TD = timp de decelerare a undei E.

În **Fig. 14.6** sunt redate fluxurile: fluxul de venă pulmonar (umplerea atriului stâng), fluxul mitral (umplerea ventriculară) şi fluxul de ejecţie aortic (ejecţia ventriculară) şi corespondenţa lor, unul cu celălalt, precum şi cu ECG-ul. Înţelegerea corectă a timpilor ciclului cardiac uşurează măsurătorile efectuate şi evaluarea funcţiei sistolice şi diastolice ventriculare.

Evaluarea funcţiei sistolice şi diastolice a ventriculului drept se suprapune în principiu peste evaluarea ventriculului stâng, însă apar o serie de dificultăţi:

- ventricul drept nu este abordabil în întregime în nicio incidenţă;

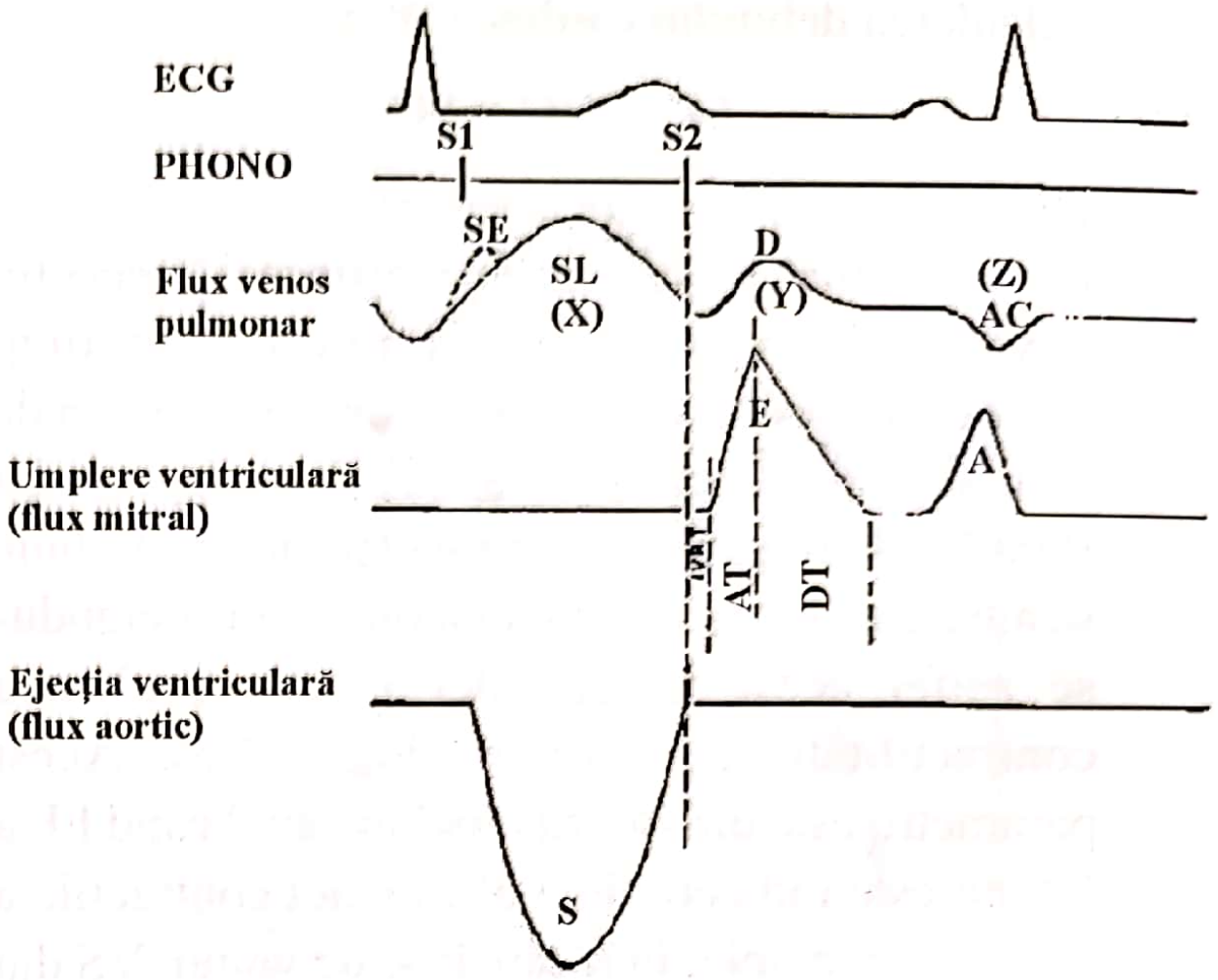
ECG
PHONO
S1
S2
Flux venos pulmonar
SE
SL
(X)
D
(Y)
(Z)
AC
Umplere ventriculară (flux mitral)
E
A
AT
DT
Ejecţia ventriculară (flux aortic)
S

Fig. 14.6. Corespondenţa fluxurilor pe parcursul unui ciclu cardiac.

- poziţia retro-sternală face dificilă explorarea din incidenţă parasternală;
- mărimea VD variază în funcţie de situaţiile hemodinamice care pot duce la alterări ale câmpului explorat;
- interrelaţia cu ventriculul stâng prin septul interventricular care bombează în VD şi face dificil de găsit o formă geometrică asemănătoare formei VD;
- forma VD este extrem de complexă, nu poate fi asemănată niciunei forme geometrice simple; drept urmare, determinarea volumului VD după formulele folosite pentru volumul VS (care pleacă de la aproximarea formei VS cu un elipsoid) este doar aproximativă;
- nu există până în prezent o standardizare.

În evaluarea funcţiei sistolice a VD, în ciuda factorilor enumeraţi mai sus, se folosesc metode asemănătoare evaluării VS:

- se măsoară diametrele şi volumele VD şi se compară cu cele ale VS; se preferă fereastra subcostală;
- pentru calculul FE a VD se folosesc aceleaşi formule ca şi în cazul VS: metoda arie–lungime şi regula Simpson modificată;
- se determină gradientul pe regurgitarea tricuspidiană;
- indicele de excentricitate a VS;

- timpul de ejecție VD;
- se estimează debitul cardiac al VD pe fluxul de ejecție pulmonar;
- se măsoară eco M sau bidimensional excursia sistolică a inelului tricuspidian (TAPSE), care dă informații despre funcția de contracție longitudinală și participă la evaluarea globală a funcției contractile a VD;
- se măsoară Doppler tisular viteza mișcării sistolice a inelului tricuspidian; studiile efectuate au arătat o corelație semnificativă a acestui index (S') cu FE ventriculară dreaptă evaluată prin ventriculografie nucleară **[32]**.

Pentru evaluarea globală a funcției VD se poate apela la indicele de permeabilitate miocardică (Tei), introducând în formulă timpii de contracție și relaxare izovolumetrică (TCIV și TRIV), măsurați la nivelul VD, și timpul de ejecție pe fluxul pulmonar (Tej).

$$IPM = TCIV + TRIV/Tej$$

Dezvoltarea în viitor a ecocardiografiei tridimensionale ar putea fi de ajutor pentru recunoașterea formei VD și evaluarea mai exactă, mai ales, a funcției sale sistolice.

În ce privește evaluarea *funcției diastolice a VD* sunt utili următorii parametri:

- fluxul diastolic transtricuspidian înregistrat eco Doppler pulsatil (unda E și unda A, timpul de decelerare a undei E);
- Doppler tisular viteza inelului tricuspidian (unda E' și unda A');
- Doppler pulsatil fluxul din vena cavă inferioară sau din venele suprahepatice.

Pentru toți acești parametri trebuie ținute sub observație variațiile mai mari cu respirația prezente la nivelul fluxurilor inimii drepte în mod normal (se va folosi media pe mai multe cicluri cardiace).

De asemenea se măsoară aria atriului drept.

În toată această evaluare completă a funcției VS și VD, este important de luat în considerare condițiile de sarcină, de încărcare, în care lucrează ambele ventricule, pentru a putea face diferența dintre funcția lor contractilă și cea de pompă a inimii. În această direcție tehnicile noi, la care începem acum să apelăm – ecocardiografia tridimensională, Doppler tisular cu evaluare *strain* și *strain-rate* – oferă marele avantaj că sunt relativ independente de pre- și postsarcină.

Evaluarea hipertensiunii pulmonare

Ecocardiografia este metoda non-invazivă de elecție pentru evaluarea hipertensiunii pulmonare. Se pot determina:

- presiunea sistolică în artera pulmonară, folosind curba Doppler continuu de regurgitare tricuspidiană;
- presiunea diastolică în artera pulmonară, folosind curba Doppler continuu de regurgitare pulmonară;
- presiunea medie în artera pulmonară, folosind fluxul Doppler pulsatil de ejecție pulmonară.

Un alt indiciu considerat important în evaluarea hipertensiunii pulmonare este revărsatul pericardic, prezența și mărimea acestuia având valoare prognostică negativă.

5.2. Rezonanța magnetică nucleară

Această tehnică oferă imagini de calitate foarte bună ale structurii cardiace, chiar și ale părților greu accesibile ecocardiografiei – ventriculul drept, trunchiul arterial pulmonar și ramurile sale. Ea permite măsurarea exactă a pereților și cavităților cardiace. Sunt posibile reconstrucția tridimensională și evaluarea fluxurilor sanguine. Deși nu a fost încă declarată tehnica paraclinică „perfectă", este deja investigația standard pentru evaluarea volumelor ventriculare, pentru evaluarea displaziei aritmogene de ventricul drept, pentru evaluarea pacientului cu hipertensiune pulmonară și a condițiilor asociate cu dilatarea și alterarea contracției VD în absența creșterii presiunii pulmonare **[33-35]**. Are însă dezavantajul unor costuri crescute.

5.3. Evaluarea marker-ilor serici

Studiile desfășurate până în prezent au demonstrat utilitatea *brain natriuretic peptide seric* (BNP) și a fracțiunii Nterminale a BNP (NTproBNP) în monitorizarea terapiei în hipertensiunea pulmonară primară, dar și în cea secundară cardiopatiilor congenitale sau tromembolismului pulmonar **[36-39]**. Scăderea valorii acestor parametri în cursul tratamentului și al evoluției pacienților are prognostic favorabil. Sunt în desfășurare studii prospective mari care urmăresc valoarea acestor parametri.

S-a încercat și monitorizarea troponinei la pacienții cu hipertensiune pulmonară, dar există doar un studiu care, surprinzător, a demonstrat că eliberarea de troponină este asociată cu prognostic nefavorabil la acești pacienți **[40]**.

5.4. Angiografia și cateterismul cardiac

Angiografia a rămas încă metoda standard în evaluarea funcției sistolice ventriculare. Dar, pe lângă dezavantajele metodei invazive, are și dezavantaje care derivă din metoda de evaluare însăși:

- delimitarea incertă a endocardului, în special în telesistolă și protodiastolă;
- supraestimarea grosimii peretelui ventricular și a volumului telesistolic VS.

Determinarea de presiuni și debite în cavități informează asupra funcției ventriculare. Evidențierea cu substanță de contrast (ventriculografia) aduce date complete asupra leziunilor cardiace. În ciuda dezavantajelor sale ca metodă invazivă, explorarea este necesară pentru evaluarea în vederea intervenției chirurgicale cardiace.

5.5. Metodele izotopice

Sunt rar utilizate în diagnosticul insuficienței cardiace. Se determină funcția sistolică ventriculară, volumele ventriculare, fracția de ejecție. Se evaluează parametrii de umplere ventriculară pentru funcția diastolică.

5.6. Alte investigații

Explorările biochimice urmăresc în general:

- funcția hepatică; afectarea ficatului prin stază determină creșterea transaminazelor și a bilirubinei;
- funcția renală; afectarea renală determină retenție azotată, cu creșterea creatininei și ureei și proteinurie prin mecanism prerenal;
- ionograma serică (efectul diureticelor);
- eficiența tratamentului.

Înregistrarea electrocardiografică identifică factori cauzali sau precipitanți ai insuficienței cardiace. Se urmărește de asemenea lărgimea complexului QRS, care, dacă este mai mare de 120 ms, ridică problema disincronismului ventricular.

Monitorizarea Holter ECG urmărește depistarea aritmiilor cu risc malign la acești pacienți.

Radiografia toracică nu dă elemente esențiale pentru diagnostic. Se vor observa diametrul mărit al cordului și semne de stază pulmonară centrală și/sau periferică. Dacă presiunea în capilarul pulmonar crește peste 18 mm Hg, apar semne de edem interstițial și liniile Kerley A, B. Dacă presiunea în capilarul pulmonar depășește 30 mm Hg, apare edem alveolar (opacități alveolare confluente, vizibile central ca „aripi de fluture").

Poziționarea unui cateter în vana centrală sau în atriul drept permite *măsurarea invazivă a presiunii venoase centrale* (PVC). În mod normal PVC are valori de 12-14 cm H_2O, iar în insuficiența cardiacă crește datorită stazei sistemice.

6. TRATAMENT

În acest capitol se va accentua terapia farmacologică din disfuncția și insuficiența cardiacă, celelalte aspecte fiind cuprinse în alte capitole.

Apariția insuficienței cardiace la copil, indiferent de vârstă și cauză, impune spitalizarea acestuia în vederea evaluării diagnostice și, în același timp, a instaurării tratamentului. Primii pași constau în *măsuri „nemedicamentoase"*: repaus la pat, oxigenoterapie, restricție alimentară și hidratare corespunzătoare, la nevoie parenteral. Hipoxia arterială sistemică trebuie obligatoriu monitorizată (puls-oximetru) și corectată (administrare de oxigen umidificat). La fel și tulburările hidro-electrolitice și acido-bazice care pot apărea, anemia, hipoglicemia, retenția azotată trebuind rapid depistate și corectate.

Tratamentul digitalic. La copil, primul pas în tratamentul medicamentos al insuficienței cardiace este administrarea digoxinului, deoarece are o absorbție bună administrat oral, acționează relativ rapid și are excreție bună **[1]**. Glicozizii digitalici au efecte hemodinamice multiple:

- efect inotrop pozitiv dependent de doză, cresc fracţia de ejecţie şi volumul-bătaie şi scad volumul rezidual telesistolic. Aceste efecte se datorează inhibării pompei Na^+/K^+, care determină creşterea Na^+ intracelular, ceea ce nu mai permite ieşirea Ca^{2+} din celule şi duce la creşterea Ca^{2+} în reticulul endoplasmatic;
- efect electrofiziologic: scăderea potenţialului de acţiune şi scăderea pantei fazei 0;
- creşte activitatea vagală şi scade activitatea simpaticului.

La individul normal digitalicele cresc tensiunea arterială, cresc contractilitatea miocardului, cu creşterea volumului-bătaie şi scăderea volumului telesistolic şi a frecvenţei cardiace. La pacienţii cu insuficienţă cardiacă, digitalicele determină:

- creşterea contractilităţii miocardice;
- creşterea volumului-bătaie;
- scăderea volumului telesistolic (scad dimensiunile inimii);
- scăderea frecvenţei cardiace;
- creşterea debitului cardiac;
- vasodilataţie prin scăderea activităţii simpatice.

La pacienţii cu insuficienţă cardiacă şi fibrilaţie atrială, tratamentul digitalic determină scăderea frecvenţei cardiace, iar ameliorarea hemodinamică este promptă.

Doza de întreţinere este de 5µg/kg/zi la nou-născutul prematur, 10µg/kg/zi la nou-născut, 15µg/kg/zi între 4 şi 24 luni, 10µg/kg/zi pentru copilul mai mare de 1 an şi 5µg/kg/zi la adolescent, administrată în două doze zilnic. Doza administrată pentru digitalizare este de patru ori doza de întreţinere, administrată oral **[1, 2]**. În cazuri severe (debitul scăzut face ca absorbţia la nivelul tubului digestiv să fie scăzută) se va apela la digitalizare parenteral, doza fiind 75% din cea administrată oral, şi la fel şi în cazul dozei de întreţinere. Eliminarea se face în mare măsură renal. Drept urmare, alterarea funcţiei renale creşte concentraţia de digoxin sanguină şi apare riscul de toxicitate. În aceste cazuri, doza se reduce la jumătate şi se urmăreşte digoxinemia (trebuie să fie < 3ng/ml la copilul sub 6 luni şi < 2ng/ml la copilul mai mare). Simptomele intoxicaţiei digitalice sunt: greaţă, vărsături, extrasistolie atrială şi/sau ventriculară sau bloc atrio-ventricular. În acest caz se opreşte administrarea digoxinului, care se reia doar după eliminarea sa din organism, şi se tratează tulburările de ritm sau conducere şi eventuala hiperpotasemie care le însoţeşte.

Tratamentul diuretic în insuficienţa cardiacă a copilului se face cu furosemid injectabil intravenos 1-2 mg/kg sau, în cazuri mai uşoare, oral 1,5-2 mg/kg **[1]**. Dacă nu se obţine un răspuns corespunzător, doza se poate creşte. Diureticele de ansă au efect direct, cel mai intens, şi efecte hemodinamice importante:

- scade presarcina (venodilataţie) datorită eliberării reninei;
- creşte postsarcina nesemnificativ (creşterea rezistenţei sistemice).

Se mai poate administra oral chlorotiazidă, 20-50 mg/kg/zi, diuretic cu acţiune mai uşoară, dar prelungită.

Se asociază frecvent spironolactonă, diuretic antagonist al aldosteronului, care potenţează acţiunea celuilalt diuretic şi, în plus, previne hipopotasemia secundară. Doza recomandată de întreţinere de spironolactonă este 2-3 mg/kg asociat cu 1 mg/kg furosemid **[24]**.

Tratamentul cu vasodilatatoare

În insuficienţa cardiacă scăderea debitului cardiac este percepută de către organism ca o scădere a volemiei. Compensarea se face prin retenţie hidrosalină şi redistribuţia circulaţiei, mecanisme care menţin irigaţia organelor vitale, tensiunea arterială, dar cresc rezistenţa periferică (cresc postsarcina). Acest efect mediat prin vasoconstricţie în teritoriul de rezistenţă (arteriolar) şi în cel de capacitanţă (venos) agravează tabloul clinic al insuficienţei cardiace. Corectarea acestui mecanism compensator reprezintă substratul fiziopatologic al folosirii tratamentului vasodilatator în IC.

La individul normal, substanţele venodilatatoare (nitraţii) determină scăderea presarcinii şi a debitului cardiac (hipotensiune severă). Similar se întâmplă la bolnavii cu insuficienţă cardiacă trataţi cu diuretice, la care tratamentul anterior a normalizat presiunile de umplere. La bolnavii cu insuficienţă cardiacă cu presiuni de umplere ridicate, administrarea de venodilatatoare duce la scăderea presarcinii, cu menţinerea debitului cardiac şi diminuarea stazei.

Arteriodilatatoarele scad rezistenţa periferică şi permit creşterea debitului cardiac la bolnavii cu insuficienţă cardiacă, fără scăderea importantă a tensiunii arteriale. La individul normal induc tahicardie şi creşterea consumului de oxigen secundar scăderii tensiunii arteriale. În insuficienţa cardiacă duc la diminuarea simptomatologiei legate de un debit cardiac mic.

În afara ameliorărilor simptomatice (creşterea calităţii vieţii), numeroase studii au demonstrat reducerea mortalităţii la pacienţii echilibraţi cu tratament digitalo-diuretic şi o asociaţie de vasodilatatoare venoase şi arteriale **[40, 41]**.

Tratamentul cu vasodilatatoare în insuficienţa cardiacă este contraindicat în câteva situaţii:

- insuficienţa cardiacă datorată unor stenoze valvulare (dilatarea vasculară nu poate duce la creşterea debitului cardiac datorită obstacolului mecanic fix);
- la pacienţii cu tensiune arterială scăzută, dilatarea vasculară duce la hipotensiune severă;
- la pacienţii cu presiuni de umplere normală, vasodilataţia determină scăderea debitului cardiac.

În insuficienţa cardiacă predominant stângă (disfuncţie sistolică de ventricul stâng) sau secundară cardiopatiei congenitale fără un şunt semnificativ stânga-dreapta, se indică tratamentul cu inhibitori ai enzimei de conversie a angiotensinei, care au următoarele efecte:

- scăderea formării de angiotensină II;
- creşterea nivelului seric al unor substanţe vasodilatatoare (bradikinine, prostaglandine);
- scăderea presiunii de umplere în ambele ventricule;
- creşterea debitului cardiac, cu creşterea irigaţiei musculare şi renale.

Nu induc tahicardie secundar scăderii tensionale şi nu au efect negativ asupra consumului de oxigen miocardic. Tratamentul se începe cu doze mici, care se cresc treptat până la doza maximă tolerată de pacient, cu monitorizarea atentă a tensiunii arteriale sistemice. Se pot administra captopril 4 doze a 0,1-0,4 mg/kg la nou-născut şi 4 doze a 0,3-0,6 mg/kg la copil, sau enalapril 0,16-0,25 mg/kg/zi divizat în 2 doze **[1, 40, 41]**. Se va monitoriza de asemenea kalemia serică.

La pacienţii cu insuficienţă cardiacă congestivă, dar fără un şunt semnificativ stânga-dreapta, pot fi utile ***vasodilatatoarele arteriale***, însă cu monitorizarea atentă a tensiunii arteriale sistemice. Se administrează nitroprusiat de sodiu intravenos, nu mai mult de 0,5 µg/kg/min, şi se creşte treptat până la 4 µg/kg/min **[1]**.

Tratamentul cu beta-blocante aduce beneficii şi trebuie introdus în toate formele de insuficienţă cardiacă (dacă nu există contraindicaţii ferme pentru beta-blocante). Deşi beta-blocantele sunt inotrop negative, numeroase studii au demonstrat eficienţa folosirii lor în insuficienţa cardiacă, cu *ameliorarea simptomatologiei* şi *creşterea supravieţuirii.* Acest efect este datorat blocării supraactivării simpatice, responsabilă de agravarea continuă a insuficienţei cardiace. Şi în acest caz se începe cu doze mici, care se cresc treptat, la 1-2 săptămâni, cu monitorizarea atentă a simptomatologiei clinice şi a tensiunii arteriale.

Când apar decompensări ale insuficienţei cardiace la pacienţi cu tratament beta-blocant, se preferă administrarea unor inotrope de tip inhibitori de fosfodiesterază (bipiridine: amrinona, milrinona; imidazolice: enoximona; piridazinone) sau levosimendan. Primele sunt substanţe care prin inhibarea fosfodiesterazei III inactivează AMP-ul ciclic; se acumulează AMPc, iar rezultatul este inotrop pozitiv.

În ambele cazuri efectele lor nu sunt anulate de tratamentul beta-blocant **[41]**.

În ciuda heterogenităţii cardiopatiilor congenitale, la majoritatea oamenilor starea ventriculului drept este un factor determinant al calităţii vieţii, de aceea este important de evaluat diagnostic, urmărit şi, nu în ultimă instanţă, tratat, în aceeaşi măsură ca şi insuficienţa ventriculară stângă. Astfel, ameliorarea funcţiei ventriculului drept este un important scop terapeutic, iar mijloacele sunt variate, de la cele medicamentoase la procedurile intervenţionale percutane (închiderea de defecte septale sau alte comunicări anormale) şi la intervenţiile chirurgicale (închidere de şunturi sau alte tehnici chirurgicale, până la transplantul de plămân). Rememorând fiziopatologia insuficienţei ventriculare, avem cei trei factori care interacţionează: presiunea, volumul şi contractilitatea, deci şi intervenţia terapeutică va fi în aceste direcţii.

În cazul *încărcărilor cronice de volum VD*, terapia farmacologică standard cuprinde administrarea de diuretice, digoxin şi, la nevoie, antiaritmice.

Diureticele scad şi previn retenţia de lichide. Acumularea de lichide în organism se poate face treptat, mult timp clinic inaparent, iar încărcarea de presiune cronică din atriul drept şi ficat activează sistemul nervos simpatic şi sistemul renină-angiotensină-angiotensinogen. Drept urmare, este justificată utilizarea diureticelor de ansă asociate cu diuretice aldosteron-antagoniste **[42-43]**. Pe de altă parte, trebuie administrate cu precauţie şi asigurat aportul de lichide în mod normal pacientului (dacă este posibil oral), pentru a nu scădea perfuzia sistemică, coronariană şi renală.

Preparatele digitalice au indicaţie de administrare în insuficienţa VD pentru efectul lor inotrop, antiadrenergic şi antiaritmic **[44-45]**.

În cazul apariţiei aritmiilor supraventriculare, frecvent fibrilaţie sau flutter atrial, tratamentul de elecţie este amiodaronă sau ablaţia.

În hipertensiunea pulmonară, disfuncţia şi insuficienţa VD apar datorită încărcării cronice de presiune

Măsurile terapeutice care urmăresc îmbunătăţirea contractilităţii VD se concretizeză în administrarea de substanţe inotrop pozitive: dobutamină.

Încărcările cronice de presiune ca afectare primară se întâlnesc la pacienţii cu trombembolism pulmonar, unde terapia în momentul evenimentului acut şi măsurile terapeutice ulterioare sunt specifice.

La pacienţii cu disfuncţie cronică VD, încărcarea de volum sau de presiune alterează contracţia septului interventricular, apar frecvent mişcarea paradoxală şi asincronismul de contracţie. Acesta poate fi demonstrat ecocardiografic, iar terapia de resincronizare poate avea efecte benefice **[46]**.

În cazuri de insuficienţă cardiacă severă, care nu răspunde la măsurile enumerate, trebuie apelat la ***tratament inotropic*** mai puternic şi cu acţiune imediată. Se administrează dopamină în asociere cu dobutamină 5-15µg/kg/min.

Dopamina, catecolamină endogenă, are efecte variate, mediate de diferite tipuri de receptori (efect dependent de doză):

- în doză de 2 µg/kg/min determină activarea receptorilor D1 dopaminergici, rezultatul fiind vasodilataţia renală, mezenterică, coronariană;
- între 2-5 µg/kg/min activează receptorii beta1+D1 dopa, cu răspuns inotrop pozitiv şi vasodilatator;
- > 5 µg/kg/min activează receptori alfa1 serotoninergici, cu răspuns inotrop pozitiv şi vasoconstrictor sistemic.

De asemenea se poate folosi epinefrină 0,1-1µg/kg/min. Se poate administra isoprotenerol 0,1 µg/kg/min, cu răspuns prompt, dar care determină secundar tahicardie şi vasodilataţie cu scăderea perfuziei renale **[1]**.

La nou-născutul cu obstrucţie critică a fluxului sanguin la nivelul inimii stângi, se poate instala insuficienţă cardiacă la obstruarea sau închiderea canalului arterial persistent. Apare un tablou clinic dramatic, extrem de sever, şi singura măsură salvatoare este redeschiderea canalului. În acest scop se administrează prostaglandină E1, parenteral, 0,1 µg/kg/min **[1, 47]**.

În general la nou-născuţii la care apare insuficienţa cardiacă congestivă în primele ore-zile de la naştere şi tratamentul medicamentos, în doze maxime, este ineficient, singura măsură terapeutică rămâne intervenţia chirurgicală de urgenţă.

Indicii validaţi **[48-51]** pentru evaluarea tratamentului şi a supravieţuirii la pacienţii cu hipertensiune pulmonară severă sunt: presiunea intraatrială dreaptă şi indexul cardiac determinate invaziv, prezenţa revărsatului pericardic, indexul de excentricitate a VS şi aria atriului drept determinate ecocardiografic, *brain natriuretic peptide seric* (BNP) sau fracţiunea Nerminală a BNP (NTproBNP). Niciunul dintre indicii enumeraţi nu măsoară în mod direct funcţia VD, dar ei sunt consideraţi esenţiali în evaluarea funcţiei VD, deoarce depind de aceasta.

BIBLIOGRAFIE

1. **Fulton D.R., Freed M.D.,** *The pathology, pathophysiology, recognition, and treatment of congenital heart disease,* in *Hurst's The Heart,* edited by Valentin Fuster, ed. 11, McGraw-Hill Companies, Inc, 2004.
2. **Burkhoff D., Weisfeldt M.L.,** *Cardiac function and circulatory control.* In: Goldman L., Ausielo D.,*Cecil textbook of medicine*, ed. 22, Saunders, Philadelphia, 2004.
3. **Friedman W.F.,** *The intrinsec physiology properties of the developing heart,* „Progress in Cardiovasc. Diseases", 1972, 15: 87-111.
4. **Okuda H., Naganishi T., Nakazawa M. et al.,** *Effect of isoproterenol on myocardial mechanical function and cyclic AMP content in the fetal rabbit,* „J. of Mollec. Cell. Cardiol.", 1987, 19: 151-157.
5. **Sartore S., Pierobon-Bormioli S., Sciaffino S. et al.,** *Immunohistochemical evidence for myosin polymorphism in the chiken heart,* „Nature", 1978, 264: 82-83.

6. **Lompre A.M., Mercadier J.J., Wisnewsky C. et al.,** *Species and age dependent changes in the relative amounts of cardiac myosin isoenzymes in mammals*, „Developmental Biology", 1981, 84: 286-290.
7. **Renaud J.F., Romey G., Lomber A. et al.,** *Differention of the fast Na$^+$ channel in embrionic heart cells: interraction of the channel with neurotoxins*, „Proceedings of the National Academy of Science USA", 1981, 78: 5348-5352.
8. **Whalen R.G., Sell S.M., Eriksson A. et al.,** *Myosin subunit types in skeletal and cardiac tissues and their developmental distribution*, „Developmental Biology", 1982, 91: 478-484.
9. **Zadeh B.J., Gonzales-Sanchez A., Fishman D.A. et al.,** *Myosin heavy chain expression in embryonic cardiac cell cultures*, „Developmental Biology", 1986, 115: 204-214.
10. **Barany M.,** *ATPase activity of myosin correlated with speed of muscle shortening*, „J. of Gen. Physiol.", 1967, 50 (suppl): 197-218.
11. **Carey R.A., Bove A.A., Coulson R.L. et al.,** *Correlation between cardiac muscle myosin ATPase activity and velocity of muscle shortening*, „Biochemical Medicine", 1979, 21: 235-245.
12. **Ingwall J.S., Kramer M.F., Woodman D. et al.,** *Maturation of energy metabolism in the lamb: change in myosin ATPase and creatinin Kinase activities*, „Pediatric Research", 1981, 15: 1128-1133.
13. **Schwartz K., Lecarpentier Y., Martin J.L. et al.,** *Myosin izoenzymic distribution correlates with speed of myocardial contraction*, „J. of Mol. Cell. Cardiol.", 1981, 13: 1071-1075.
14. **Swynghedauw B.,** *Development and functional adaptation of contractile proteins in cardiac and skeletale muscle*, „Physiology Review", 1986, 66: 710-771.
15. **Barton P.J., Cullen M.E., Townsend P.J. et al.,** *Close physical linkage of human troponin genes: organization, sequence and expression of the locus encoding cardiac troponin I and slow skeletal troponin T.*, „Genomics", 1999, 57: 102-109.
16. **Cummins P., Price K.M., Littler W.A.,** *Foetal myosin light chain in human ventricle*, „J. of Muscle Resp. and Cell. Motility", 1980, 1: 357-366.
17. **Sweeney L.J., Zak R., Manasek F.J.,** *Transitions in cardiac isomyosin expression during differentiation in the embrionic chick heart*, „Circulation Research", 1987, 61: 287-295.
18. **Grossman W., McLaurin L.P.,** *Diastolic properties of the left ventricle*, „Annals of Int. Med.", 1976, 84: 316-326.
19. **Mirsky I.,** *Assessment of passive elastic stiffness of cardiac muscle: Mathematical concepts, physiologic and clinical considerations, direction of future research*, „Progress in Cardiovasc. Dis.", 1976, 18: 277-308.
20. **Rasanen J., Wood D.C., Weiner S. et al.,** *Role of the pulmonary circulation in the distribution of human fetal cardiac output during the second half of the pregnancy*, „Circulation", 1996, 94: 1068-1073.
21. **Kiserud T.,** *Hemodynamics of the ductus venosus*, „Eur. J. of Obstetrics, Gynecol. and Reproductive Biol.", 1999, 84: 139-147.
22. **Crepaz R., Gentili L., Taddei E. et al.,** *Developmental changes of cardiac mechanics during fetal and postnatal life. Diagnostic role of Doppler echocardiography*, „G. Ital. Cardiol.", 1998, fev., 28(2): 187-192.
23. **Kishkurno S., Takahashi Y., Harada K. et al.,** *Postnatal changes in left ventricular volume and contractility in healthy term infants*, „Pediatric Cardiology", 1997, mar.-apr., 18(2): 91-5.
24. **Adrie C., Ichinose F., Holzmann A. et al.,** *Pulmonary vasodilation by nitric oxide gas and prodrug aerosols in acute pulmonary hypertension*, „J. Appl. Physiol.", 1998, 84: 435-441.
25. **Reed K.L., Anderson C.F., Shenker L.,** *Changes in intracardiac Doppler blood flow velocities in fetuses with absent umbilical artery diastolic flow*, „Am. J. of Obstetrics and Gynecol.", 1987, 157: 774-779.
26. **Miyague N.I., Ghidini A., Fromberg R. et al.,** *Alterations in ventricular filling in small-for-gestational-age fetuses*, „Fetal Diagnostic Therapy", 1997, 12: 332-335.
27. **Van der Mooren K., Barendregt L.G., Wladimiroff J.W.,** *Fetal atrio-ventricular and outflow tract velocity waveforms during normal second half of pregnancy*, „Am. J. of Obstetrics and Gynecol.", 1991, 165: 668-674.
28. **Tulzer G., Khowsathit P., Gudmundsson S. et al.,** *Diastolic function of the fetal heart during second and third trimester: a prospective longitudinal Doppler-echocardiographic study*, „Eur. J. of Pediatrics", 1994, 153: 151-154.
29. **Altmann K., Shen Z., Boxt L.M. et al.,** *Comparations of three-dimensional echocardiographies assessment of volume, mass and function in children with functionally single left ventricle with two-dimensional echocardiography and magnetic resonance imaging*, „Am. J. of Cardiol.", 1997, 80: 1060-1065.
30. **Papavassiliou D.P., Parks W.J., Hopkins K.L. et al.,** *Three-dimensional echocardiographic measurement of right ventricular volume in children with congenital heart disease validated by magnetic resonance imaging*, JASE, 1998, 11: 770-777.
31. *Ghid Societatea Europeană de Ecocardiografie.*
32. **Meluzin J., Spinarova N., Bakala J. et al.,** *Pulsed Doppler tissue imaging of the velocity of tricuspid annular systolic motion. A new, rapid and non-invasive method of evaluating right ventricular systolic function*, „Eur. Heart J.", 2001, 22: 340-348.
33. **Gemazel C., Pellica A., Thompson P.D.,** *Arrhythmogenic right ventricular cardiomyopathy*, „J. Am. Coll. Cardiol.", 2001, 38: 1773-1781.
34. **Boxt L.M., Katz J., Kolb T. et al.,** *Direct quantification of right and left ventricular volumes with nuclear magnetic resonance imaging in patients with primary pulmonary hypertension*, „J. Am. Coll. Cardiol.", 1992, 19: 1508-1515.
35. **Maceira A., Prasad S., Khan M. et al.,** *Reference right ventricular systolic and diastolic function normalized to age, gender and body surface area from steady-state free procession cardiovascular magnetic resonance*, „Eur. Heart J.", 2006, 27: 2879-2888.

APRECIEREA PERFORMANȚEI VENTILATORII ÎN CARDIOPATIILE CONGENITALE

SECȚIUNEA II

CAPITOLUL 15

OVIDIU FIRA-MLĂDINESCU, DANINA MUNTEAN, VOICU TUDORACHE

1. INTRODUCERE
2. TEHNICI UZUALE UTILIZATE ÎN EXPLORAREA FUNCȚIONALĂ PULMONARĂ LA COPII
    2.1. Evaluarea controlului respirației, a ventilației și măsurarea volumului curent
    2.2. Evaluarea debitelor expiratorii forțate
    2.3. Măsurarea volumelor pulmonare
    2.4. Evaluarea complianței pulmonare și a rezistenței la flux
    2.5. Măsurarea capacității de difuziune a gazelor
    2.6. Evaluarea funcției musculaturii respiratorii
3. MĂSURAREA GAZELOR RESPIRATORII ÎN SÂNGELE ARTERIAL
4. TESTAREA LA EFORT
    4.1. Semnificația fiziologică și utilitatea testării cardio-pulmonare
        4.1.1. Consumul maximum de oxigen
        4.1.2. Pragul anaerob (PA)
        4.1.3. Raportul de schimb respirator (RER)
        4.1.4. Pulsul de oxigen (V'O₂/FC)
        4.1.5. Relația ventilație pulmonară (V'E) – eliminarea de CO₂ (V'CO₂)
    4.2. Metodologia testării cardio-pulmonare la efort
BIBLIOGRAFIE

Redactare medicală: Ion Socoteanu, Iulia Cristina Frînculescu, Marius Frînculescu

1. INTRODUCERE

Importanța evaluării funcției pulmonare la copiii cu malformații cardiace congenitale (MCC) în vederea stabilirii indicației de intervenție chirurgicală și a urmăririi postoperatorii este indiscutabilă. În cursul ultimilor 20 de ani au fost dezvoltate și introduse în practica clinică noi metodologii și proceduri de explorare funcțională pulmonară, concepute special pentru a fi aplicate la nou-născuți și copii. Motivul acestor progrese tehnologice și științifice a fost recunoașterea unanimă a importanței testării funcționale pulmonare la nou-născuții și copiii cu afecțiuni respiratorii, cardiace, precum și cu alte patologii. Odată cu standardizarea echipamentului și a tehnicilor de evaluare a funcției pulmonare, dezvoltarea programelor de training adecvate, testarea funcțională pulmonară va avea o tot mai mare relevanță în managementul clinic al copiilor cu MCC și alte afecțiuni cardio-pulmonare, precum și, pe viitor, în evaluarea obiectivă a unor noi mijloace terapeutice.

Evaluarea funcției pulmonare permite descrierea elementelor fenotipice la indivizii sănătoși, precum și consecințele posibilelor defecte congenitale, lezări intrauterine și postnatale asupra funcției pulmonare **[1]**. Explorarea funcției pulmonare de la naștere până în copilărie, perioadă în care modificările volumelor și mecanicii respiratorii secundare diferitelor boli pot fi diferențiate de cele care survin în mod natural la subiecții sănătoși, facilitează înțelegerea dezvoltării și evoluției naturale a plămânului **[2]**. Acestea vor contribui la o bună monitorizare a modificărilor precoce ce survin în cursul instalării și evoluției unor boli și vor permite o bună evaluare a efectului tratamentului aplicat. Există studii recente care susţin şi demonstrează importanţa urmăririi funcţiei pulmonare de la vârste cât mai fragede, datorită impactului afectării pulmonare şi al tratamentelor aplicate la nou-născut şi copilul mic asupra statusului funcţional pulmonar în viaţa adultă **[3–8]**.

În cursul copilăriei, după perioada neonatală, afectările pulmonare ale copilului sunt de obicei de natură obstructivă. De aceea sunt foarte importante măsurătorile debitelor expiratorii maxime, rezistenţei la flux şi parametrilor spirometrici la aceşti copii. Disfuncţiile respiratorii restrictive, în care se indică măsurarea volumelor pulmonare statice, a presiunilor maximale inspiratorii şi expiratorii, a complianţei plămânului şi a capacităţii de difuziune a gazelor, sunt mult mai rare la copii decât la adulţi. Aceste teste pot însă avea un rol important în evaluarea copiilor care suferă de MCC. Testele de evaluare a parenchimului pulmonar (complianţa pulmonară, volumele pulmonare etc.) se indică mai ales la prematuri **[9]**, la cei cu sindrom de detresă respiratorie sau boli pulmonare cronice ale copilăriei.

Existenţa unei MCC poate crea confuzii de diagnostic, deoarece aceste boli uneori mimează afecţiuni pulmonare **[10]**. De exemplu, creşterea rezistenţei la nivelul căilor aeriene superioare se poate datora unei compresiuni exercitate de hipertrofia atriului stâng secundară unei MCC. De asemenea, existenţa inelului vascular al aortei sau defectele de emergenţă ale arterei pulmonare stângi pot duce la atelectazii pulmonare. De aceea, diagnosticul diferenţial la copiii cu atelectazie inexplicabilă include şunturile stânga-dreapta nediagnosticate. Acestea, indiferent de cauza lor, pot duce la retenţie de dioxid de carbon şi la o creştere a gradientului alveolo-arterial al oxigenului. Hipertensiunea pulmonară de orice cauză poate reduce complianţa pulmonară. Creşterea fluxului sanguin pulmonar duce la creşterea rezistenţei la nivelul căilor aeriene mici şi la formarea edemului pulmonar, cu repercusiuni nefavorabile asupra schimbului gazos. Fluxul sanguin pulmonar scăzut va determina creşterea spaţiului mort.

Testele funcţionale pulmonare la copiii foarte mici sunt rareori efectuate în scop diagnostic. Ele sunt mai frecvent utilizate pentru a monitoriza evoluţia şi severitatea afectării respiratorii sau pentru a evalua răspunsul la tratament. Scopurile testării funcţionale pulmonare sunt prezentate în **Tabelul 15.1**. Principalele măsurători urmărite în cadrul acestor teste sunt prezentate în **Tabelul 15.2**.

Tabelul 15.1. Indicaţii pentru evaluarea funcţională pulmonară la copii

Facilitarea diagnosticului unor afecţiuni cardio-pulmonare
Cuantificarea gravităţii bolii
Formularea unui prognostic şi determinarea riscului operator
Evaluarea efectelor intervenţiilor medicale sau a testelor diagnostice
Evaluarea terapiilor inovatoare destinate îmbunătăţirii prognosticului, funcţiei pulmonare şi deci a calităţii vieţii pacientului
Studiul cursului natural al afectării respiratorii
Studiul creşterii şi dezvoltării plămânilor şi a căilor aeriene

Majoritatea copiilor de peste 7 ani pot fi supuşi fără probleme testelor şi protocoalelor de evaluare funcţională pulmonară utilizate la adulţi. La copiii mai mici evaluarea este dificilă şi nu poate fi efectuată decât în centre specializate. În scopul evaluării funcţiei pulmonare, copiii pot fi împărţiţi în 3 grupuri:

- nou-născuţii, sugarii şi copiii de până la 2 ani care pentru a putea fi evaluaţi trebuie sedaţi;
- copiii de peste 6 ani (şcolari) la care se poate obţine colaborarea, iar metodologia testării este similară cu cea a adulţilor;
- copiii cu vârstă între 2 şi 6 ani, care sunt cel mai greu de evaluat.

Este foarte important de avut în vedere: (i) particularităţile evaluării funcţiei pulmonare la sugari şi bebeluşi (vârstă < 2 ani) şi copiii preşcolari (3–6 ani) faţă de copiii mai mari sau faţă de adulţi; (ii) ce teste se pretează a fi aplicate sugarilor şi preşcolarilor; (iii) limitele acestor teste; (iv) problemele legate de interpretarea testelor la aceste categorii de vârstă.

Tabelul 15.2. Măsurători uzuale obţinute cu ajutorul testelor funcţionale pulmonare

Volumele şi capacităţile pulmonare
Mecanica respiraţiei: conductanţa şi rezistenţa la flux a căilor aeriene, complianţa pulmonară
Debitele pulmonare
Transferul gazos prin membrana alveolo-capilară
Evaluarea forţei şi rezistenţei musculaturii respiratorii

Un aspect esențial al evaluării funcției pulmonare în cursul primilor doi ani de viață, spre deosebire de cea efectuată la copiii de 3 ani sau mai mari, este că ea trebuie să se desfășoare în cursul somnului indus prin sedare. Evaluarea se efectuează cel mai frecvent cu hidrat de clor în doză de 50-100 mg/kgc, care s-a dovedit un sedativ sigur, lipsit de riscuri în cazul copiilor foarte mici **[11]**. Testarea se va efectua în clinostatism, utilizând o mască facială în locul unei piese bucale și al unei cleme nazale. Acest lucru induce apariția unor probleme tehnice legate de estimarea spațiului mort efectiv datorat utilizării măștii **[9]**. Este absolut necesară măsurarea greutății și a lungimii corpului în poziția de clinostatism înainte de efectuarea testării, deoarece acestea sunt variabile de care depind foarte mult parametrii funcției pulmonare la sugari și copiii mici. În plus, postura va influența poziția diafragmului, eficiența musculaturii respiratorii, capacitatea reziduală funcțională, mecanica plămânului și distribuția ventilației. De toate aceste lucruri trebuie să se țină seama atunci când se face interpretarea rezultatelor.

O altă particularitate, care trebuie avută în vedere, este aceea că nou-născuții respiră pe nas, iar rezistența nazală este responsabilă de ~ 50% din rezistența totală la flux a căilor aeriene. Se cunoaște importanța căilor aeriene în modularea fluxului de aer expirat și deci în determinarea capacității reziduale funcționale. La copii peretele toracic este foarte compliant, având un recul elastic foarte redus, astfel că există o tendință la colabare a căilor aeriene la volume pulmonare mici. Mecanismele fiziologice care previn colabarea plămânilor sunt diverse și intricate în diverse moduri, ceea ce duce deseori la obținerea de valori diferite ale capacității reziduale funcționale. Aceste aspecte influențează nu numai măsurătoarea volumelor pulmonare, dar și mecanica respirației și valoarea debitelor expiratorii forțate.

Deși inițial a fost considerată dificilă, în ultimii ani s-a reușit adaptarea mai multor metode de evaluare a funcției pulmonare utilizate la adult și la copiii cu vârste între 2 și 6 ani. La această categorie de vârstă, atunci când se fac testarea și interpretarea parametrilor respiratori, trebuie să se țină în permanență seama de rapiditatea cu care are loc dezvoltarea tuturor structurilor cardio-pulmonare în această perioadă a vieții. Imediat după naștere și până la vârsta de un an și jumătate are loc multiplicarea alveolelor pulmonare, apoi dezvoltarea plămânului se produce prin creșterea diametrului și a suprafeței alveolelor. Căile aeriene se vor modifica după naștere doar în ceea ce privește lungimea și diametrul lor. Datorită acestor diferențe care apar în dezvoltarea volumului pulmonar și a căilor aeriene în această perioadă de creștere rapidă, la fiecare determinare funcțională pulmonară la nou-născuți și preșcolari trebuie să se măsoare exact înălțimea și greutatea copilului.

2. TEHNICI UZUALE UTILIZATE ÎN EXPLORAREA FUNCȚIONALĂ PULMONARĂ LA COPII

Datorită dificultății sale, testarea funcțională pulmonară la nou-născuți și preșcolari a fost până nu de mult apanajul unui număr redus de centre medicale specializate din lume și s-a efectuat de cele mai multe ori în scop științific.

Testarea trebuie efectuată de către minimum două persoane, necesită un echipament special, miniaturizat, nu este lipsită de riscuri, acceptabilitatea din partea aparținătorilor este destul de redusă, pretinde un timp de desfășurare relativ lung și de cele mai multe ori pacientul trebuie sedat. Testarea pulmonară se efectuează în timpul somnului non-REM, care survine de obicei după hrănirea copilului. Pentru a minimiza riscurile, ambii examinatori trebuie să aibă pregătire în acordarea primului ajutor, iar unul dintre ei trebuie să monitorizeze în permanență copilul, având echipament de resuscitare la dispoziție, inclusiv aparatul de sucțiune și oxigen. Se recomandă folosirea puls-oximetriei pe întreaga perioadă de desfășurare a investigației.

Un alt neajuns este acela că nu există valori de referință clare pentru această categorie de vârstă, ceea ce face interpretarea măsurătorilor deosebit de dificilă. La ora actuală, la nivel internațional, prin eforturile Societății Europene de Boli Respiratorii (ERS) și ale Societății Americane Toracice (ATS), se realizează o serie de studii având ca temă statusul actual al cunoașterii în domeniul explorării pulmonare infantile, care propun o standardizare a metodelor și a echipamentului necesare evaluării funcției pulmonare la nou-născuți și preșcolari **[12-15]**. Acest lucru, împreună cu dezvoltarea progresivă a echipamentelor comerciale care să țină cont de aceste specificații au deschis perspectiva introducerii în practica medicală curentă a tot mai multe tehnici de evaluare funcțională pulmonară la nou-născuți și copiii mici.

În cazul preşcolarilor se doreşte adaptarea echipamentelor, a metodelor şi a condițiilor de evaluare utilizate de rutină la copiii mai mari şi adulți la cerințele speciale ale acestora. Un rol important îl au crearea unui ambient agreabil, corespunzător vârstei copilului, precum şi prezența unui personal calificat, prietenos şi înzestrat cu multă răbdare în cursul manevrelor de testare a acestor copii mici, care au o capacitate scăzută de concentrare şi coordonare. Ținând cont de acestea, la ora actuală multe teste funcționale pulmonare au putut fi aplicate cu succes la mai mult de jumătate dintre copiii de trei ani şi la majoritatea celor cu vârstă de peste 4 ani. Dintre tehnicile adaptate recent la preşcolari fac parte spirometria **[16]**, tehnica măsurării oscilațiilor forțate (FOT) **[17]**, evaluarea pletismografică a rezistenței specifice a căilor aeriene **[18]**, precum şi măsurarea capacității reziduale funcționale (CRF), utilizând metoda diluției unui gaz (de exemplu heliu) sau tehnici de spălare a gazelor **[19]**.

Actualmente sunt disponibile tot mai multe metode de evaluare a volumelor pulmonare, a mecanicii ventilatorii şi a controlului respirației. Metodele uzuale sunt pletismografia pentru evaluarea volumelor pulmonare şi a rezistenței căilor aeriene **[14]**, manevrele de expir forțat executate la volumul curent **[13]** şi testele de evaluare a mecanicii respiratorii pasive. Metodele noi se bazează pe măsurători ale curbelor de spălare a unor gaze inerte utilizate pentru măsurarea atât a volumelor pulmonare, cât şi a neomogenității distribuției ventilației **[19]**, şi pe manevre de expir forțat executate la diferite valori ale volumului pulmonar **[20]**. În general se recomandă efectuarea testelor bazate pe înregistrări ale respirației de repaus înaintea manevrelor expiratorii forțate.

În literatură există un număr însemnat de lucrări publicate pe tema evaluării funcției pulmonare la copiii cu MCC, care s-au bazat pe măsurători ale complianței pulmonare şi ale rezistenței pulmonare utilizând manometria esofagiană **[21-22]**. Totuşi, utilizarea manometriei esofagiene este controversată la nou-născuții prematuri şi la copii, datorită posibilei influențe a deformării cutiei toracice şi distribuției inegale a presiunii pleurale **[21]**.

2.1. Evaluarea controlului respirației, a ventilației şi măsurarea volumului curent

Pentru evaluarea ventilației, a frecvenței respiratorii şi a volumului curent se poate utiliza un pneumotahograf conectat la o mască facială, măsurarea fluxului de aer în cursul respirației de repaus fiind unul dintre testele cele mai facile şi mai uzitate în cadrul evaluării funcționale pulmonare la nou-născut **[23]**. Alterări ale acestor măsurători se corelează cu modificări ale mecanicii plămânului şi au fost deseori utilizate în trecut pentru a evalua efectul administrării anumitor tratamente şi pentru monitorizarea funcției pulmonare pe perioade mai îndelungate de timp.

Analiza controlului respirației se bazează pe măsurătorile volumului curent, determinate fie direct cu ajutorul unui aparat de măsurare a fluxului de aer, fie indirect prin observarea mişcărilor anormale ale toracelui şi abdomenului, utilizând pletismografia de inductanță respiratorie **[24]** sau monitorizarea laser **[25]**. Măsurătorile se pot efectua în cursul somnului spontan sau după sedare, utilizând mixturi de gaze care se ştie că influențează controlul respirației. Ele relevă modificările ce pot surveni în controlul respirației, găsindu-şi utilitatea şi în afectarea respirației din cursul somnului, manifestată prin fragmentări ale somnului, episoade de apnee, hipoxie. Toate aceste modificări pot fi agravate de prezența unei afecțiuni cardiace congenitale.

O atenție specială se acordă la ora actuală metodelor de studiu al interacțiunii dintre mecanica căilor aeriene şi controlul respirației, dar ele s-au aplicat deocamdată doar la copiii mai mari **[26]**. Rezultate promițătoare s-au obținut prin observarea fluctuaților respirației de repaus după oftatul spontan, care influențează atât mecanica căilor aeriene, cât şi controlul respirației pe termen scurt **[27]**.

2.2. Evaluarea debitelor expiratorii forțate

La copiii foarte mici, care nu pot efectua un expir forțat voluntar, debitele expiratorii forțate se obțin prin tehnici de compresiune toraco-abdominale. Prin aplicarea unei presiuni externe asupra toracelui sau abdomenului se pot obține la copii în cursul somnului bucle flux-volum după un expir forțat parțial sau total. Expirul forțat poate fi măsurat şi spontan, în cursul plânsului, dar fluxurile de aer generate nu sunt reproductibile.

Astfel la nou-născuţi s-a reuşit standardizarea *tehnicii de compresie toraco-abdominală rapidă* (RTC – *rapid thoraco-abdominal compression*), în care presiunea este aplicată prin umflarea unei jachete gonflabile (**Fig. 15.1**). Aceasta acoperă toracele şi abdomenul copilului, în aşa fel încât permite introducerea a 2-4 degete de adult la nivelul sternului şi nu jenează mişcarea peretelui toracic în cursul respirului de repaus. Fluxul de aer este înregistrat de un traductor de flux ataşat de o masca facială şi reprezentat sub forma unei bucle flux-volum. Trebuie întotdeauna verificat ca masca facială să fie perfect etanşă. Înaintea primei manevre de umflare a jachetei gonflabile, se înregistrează 30 s respiraţie de repaus. Pentru a forţa expirul, presiunea este aplicată la sfârşitul inspirului, când volumul de aer din plămân corespunde sumei dintre capacitatea reziduală funcţională şi volumul curent.

Interpretarea curbelor flux-volum obţinute după un expir forţat parţial poate fi făcută atât cantitativ, cât şi calitativ prin aprecierea aspectului acestora (**Fig. 15.2**). Debitul expirator forţat la CRF ($V'_{max}CRF$) este parametrul cel mai frecvent urmărit cu ajutorul acestei tehnici şi corespunde debitelor expiratorii forţate obţinute la volume pulmonare mici în cazul copiilor mari (ex. debitul expirator la 25% din capacitatea vitală). Ca şi acestea, deşi prezintă o mare variabilitate interindividuală, alterările acestui parametru pot fi sugestive pentru modificări incipiente ale funcţiei pulmonare **[28]**. $V'_{max}CRF$ este util în evidenţierea

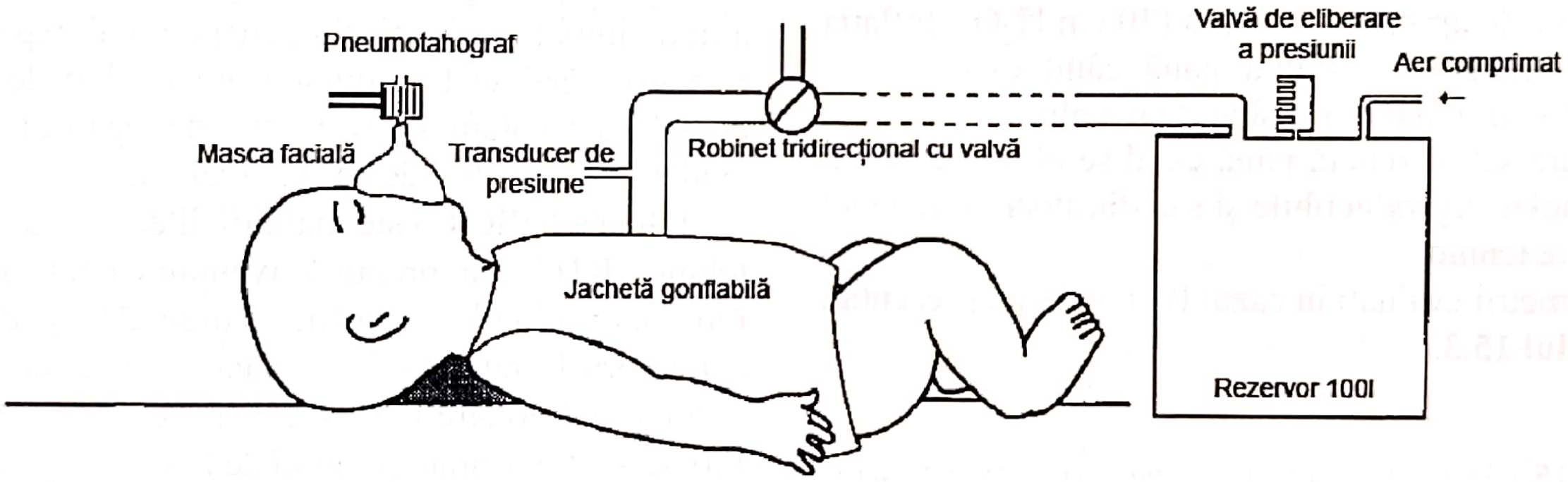

Fig. 15.1. Tehnica compresiunii toracice rapide (RTC – *rapid thoraco-abdominal compresion*) utilizată pentru determinarea debitelor expiratorii forţate la copiii mici.

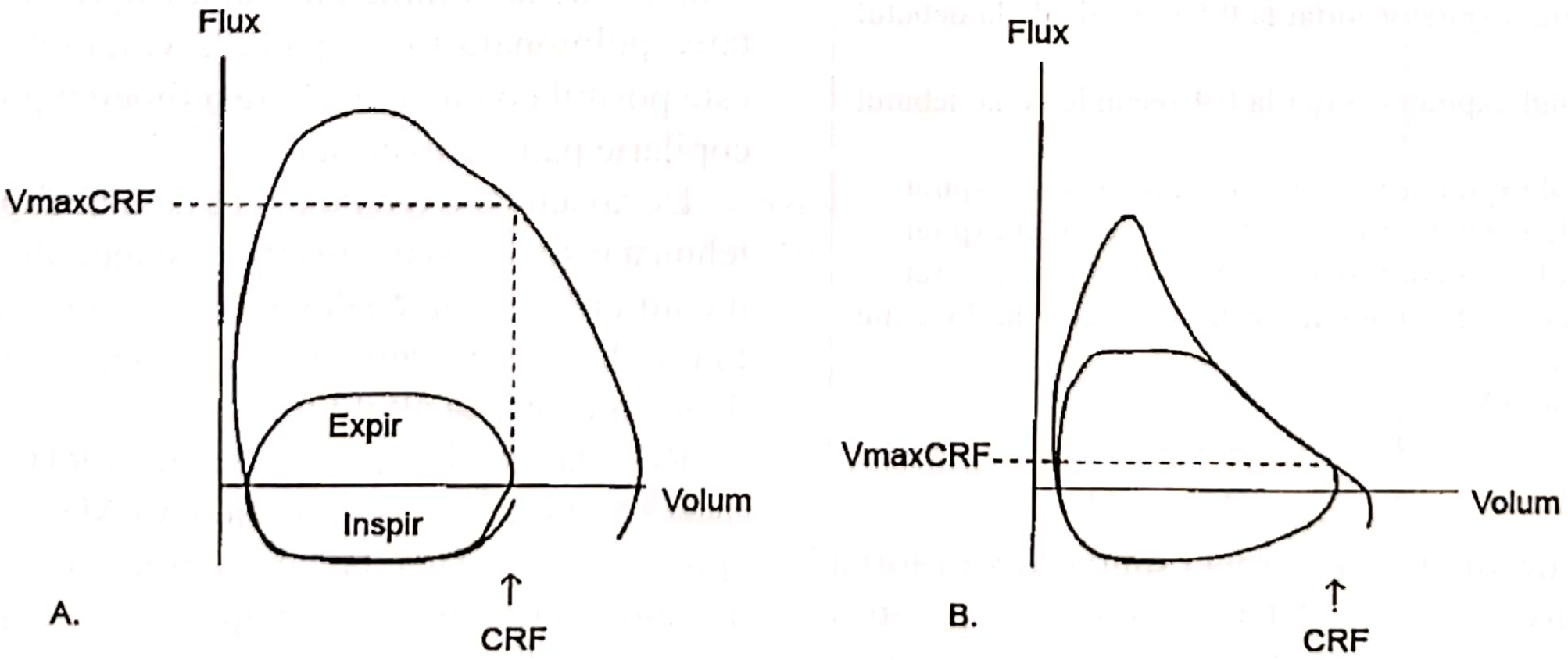

Fig. 15.2. Bucle flux-volum după expir forţat parţial suprapuse pe cele din cursul respiraţiei de repaus; A. copil sănătos; B. copil cu limitare a fluxului de aer.

disfuncțiilor obstructive și este doar în mică măsură influențat de rezistența la flux a căilor aeriene superioare. Funcția căilor aeriene este influențată de dimensiunea și de stabilitatea peretelui căilor aeriene explorate, dar influența celor doi determinanți nu poate fi apreciată cu ajutorul acestei metode.

Tehnica RTC aplicată la respirația de repaus a fost modificată în așa fel încât debitele și volumele expiratorii forțate pot fi determinate și de alte valori ale volumului pulmonar. La ora actuală se preferă determinarea debitelor respiratorii forțate la volume pulmonare mari (RVRTC – *Raised volume rapid thoraco-abdominal compression*), aproape de capacitatea pulmonară totală (**Fig. 15.3**). Această tehnică permite un inspir până la un volum pulmonar egal cu valoarea capacității pulmonare totale, urmat de o umflare rapidă a jachetei care declanșează expirul forțat. Pentru obținerea inspirului forțat este nevoie de o presiune de aproximativ 3kPa (30 cm H_2O). Inflația jachetei trebuie menținută până când expirul este complet și în plămân rămâne doar volumul rezidual. Procedura se tot repetă până când se obțin cel puțin 2-3 manevre reproductibile și satisfăcătoare din punct de vedere tehnic.

Parametrii evaluați în cazul RVRTC sunt prezentați în **Tabelul 15.3**.

Tabelul 15.3. Parametrii măsurați cu tehnica compresiei toracice rapide la volume pulmonare mari (RVRTC)

FVC – capacitatea vitală forțată (FVC30 pentru o presiune de 30 cm H_2O)
$FEV_{0,5}$ – debitul expirator forțat la 0,5 secunde de la debutul expirului
$FEV_{0,4}$ – debitul expirator forțat la 0,4 secunde de la debutul expirului
FEF_{50} – debitul expirator forțat la 50% din volumul expirat
FEF_{75} – debitul expirator forțat la 75% din volumul expirat
FEF_{85} – debitul expirator forțat la 85% din volumul expirat
FEF_{25-75} – debitul expirator forțat la 25% până la 75% din volumul expirat
Raportul $FEV_{0,5}$/FVC

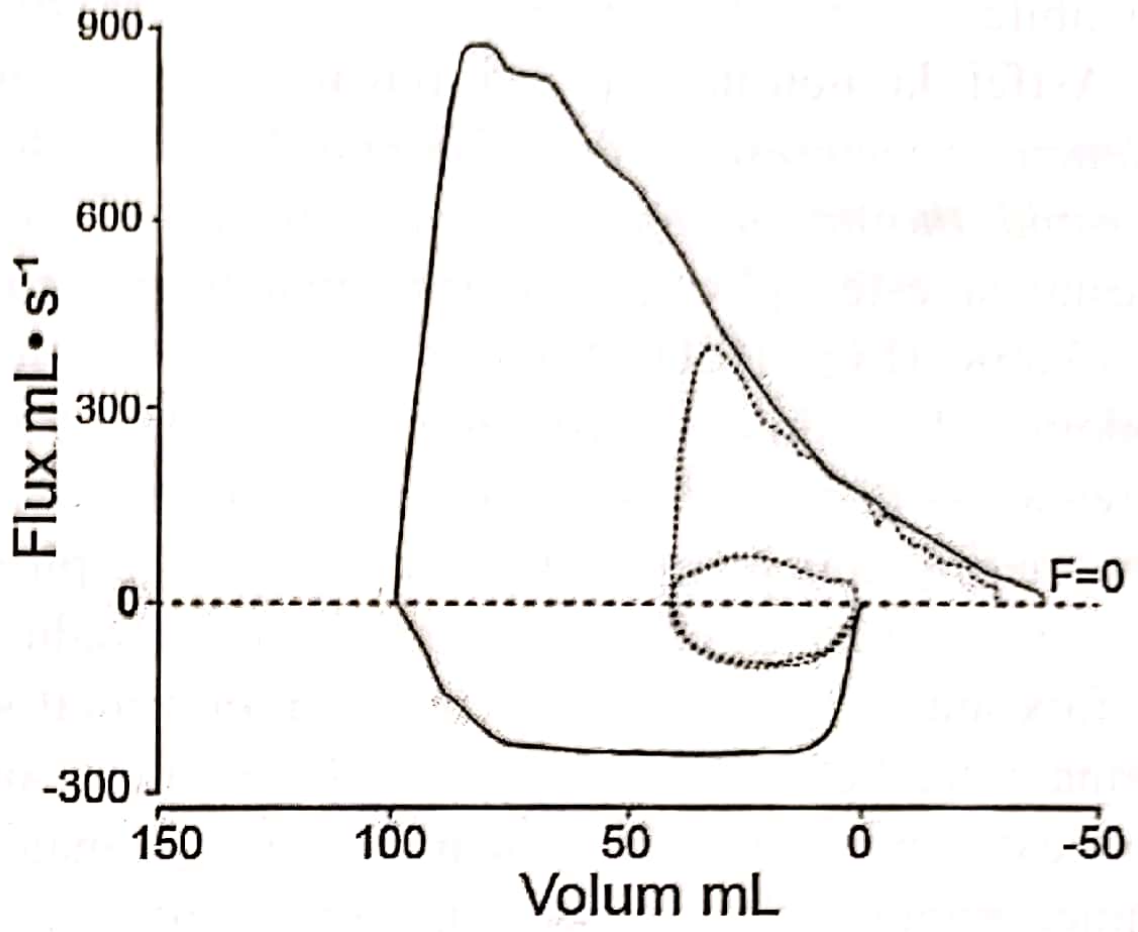

Fig. 15.3. Buclă flux-volum după expir forțat total.

Criteriile de validare ale probei sunt: (i) expir forțat continuu, care depășește CRF, fără semne de efort inspirator precoce (incizură bruscă, adâncă pe curbă); (ii) absența închiderii glotei, mai ales în cursul celei de-a doua jumătăți a expirului; (iii) debitul expirator de vârf apare înainte de eliminarea unui volum de aer egal cu 30% din volumului respirator de repaus; (iv) nu se evidențiază pierderi de aer la nivelul măștii faciale.

Tehnica RVRTC este mai dificil de efectuat față de tehnica RTC, dar prezintă avantajul unei mai bune reproductibilități a valorilor volumelor și debitelor expiratorii forțate. Astfel, avantajele determinărilor la volume pulmonare mari sunt: (i) debitele expiratorii forțate sunt măsurate pornind de la volume pulmonare reproductibile, nu variabile; (ii) copilul expiră până când în plămân nu mai există decât volumul rezidual; (iii) se obține limitarea la flux; (iv) debitele sunt evaluate de la volume pulmonare apropiate de capacitatea pulmonară totală până la volumul rezidual; (v) este posibilă o bună urmărire a funcției pulmonare din copilărie până la maturitate.

Dezavantajele tehnicii sunt date de faptul că este o tehnică invazivă și de lipsa unei standardizări a echipamentului și a protocoalelor de măsurare, ceea ce face foarte dificile interpretarea și compararea rezultatelor de la un centru la altul **[20]**.

Rezultatele obținute prin tehnica RTC sunt confirmate de măsurarea parametrilor VEMS și $MEF_{X\%}$ prin spirometrie clasică la copiii mici, preșcolari **[23]**. Ținând cont de particularitățile vârstei, spirometria a putut fi aplicată cu succes la majoritatea copiilor preșcolari **[29]**. La copiii mari (școlari), spirometria rămâne cea mai frecvent folosită metodă de testare a funcţiei plămânului. În raport cu vârsta şi cu statura copilului măsurătorile acestea nu reflectă totuşi funcţia căilor aeriene de generaţia 7 sau mai mare.

2.3. Măsurarea volumelor pulmonare

CRF este singurul volum pulmonar care poate fi evaluat la nou-născuţi şi copiii foarte mici cu ajutorul pletismografiei sau al tehnicilor bazate pe diluţia unui gaz.

La copiii mai mari, cooperanţi, pletismografia poate fi aplicată utilizând tehnica obişnuită pentru adulţi. În urma unor modificări, ea poate fi aplicată şi la copiii mici, după sedarea lor. Prin pletismografie se pot evalua volumele pulmonare şi rezistenţa la flux. Pletismografia permite evaluarea inclusiv a volumelor de aer captiv rezultate în urma obstrucţiei căilor aeriene. Aparatul s-ar putea preta şi la măsurarea rezistenţei la flux la copiii cu vârstă mai mică de 6 ani **[28]**. Au fost dezvoltate pletismografe care pot fi utilizate la patul pacientului şi care permit evaluarea copiilor cu greutate între 3 şi 15 kg.

Copilul cu care se poate colabora este invitat să stea în poziţie şezândă într-o cabină închisă etanş, unde respiră printr-o piesă bucală prevăzută cu un întrerupător de flux. La sfârşitul unei expiraţii normale se acţionează întrerupătorul. În cursul mişcării inspiratorii care urmează, nu pătrunde aer în plămâni, astfel că aerul din plămâni este decomprimat (volumul lor creşte fără să pătrundă aer), iar cel din cabină este într-o anumită măsură comprimat (datorită expansiunii cutiei toracice). Conform legii lui Boyle (P × V = constant), modificările de presiune ce survin în plămâni şi în cabină sunt invers proporţionale cu cele două volume de gaz. Cunoscând volumul cabinei şi măsurând cele două variaţii de presiune (din plămâni şi din cabină), se poate calcula volumul de gaz din plămâni. În cazul obstrucţiilor severe ale căilor aeriene, volumul pulmonar este supraestimat. Echipamentul necesar este voluminos şi scump şi necesită personal tehnic cu abilităţi tehnice deosebite pentru a obţine rezultate corecte.

La nou-născuţi şi sugari se întâmpină probleme şi mai mari de natură tehnică. Copiii mici necesită sedare şi apoi sunt plasaţi într-o cabină specială. Piesa bucală este înlocuită de o mască etanşă **(Fig. 15.4)**. Spaţiul mort indus de sistem trebuie menţinut la o valoare minimă. Principiile pletismografiei la nou-născuţi şi preşcolari sunt aceleaşi ca şi la adult. Majoritatea copiilor mici sedaţi tolerează ocluzii ale căilor aeriene de 6-10 s, care vor determina apoi mişcări respiratorii, ce vor genera modificări de presiune şi volum necesare calculării CRF. Rezultatele obţinute la copiii mici sunt influenţate de mai mulţi factori: să nu existe pierderi de aer în cursul efortului respirator executat împotriva

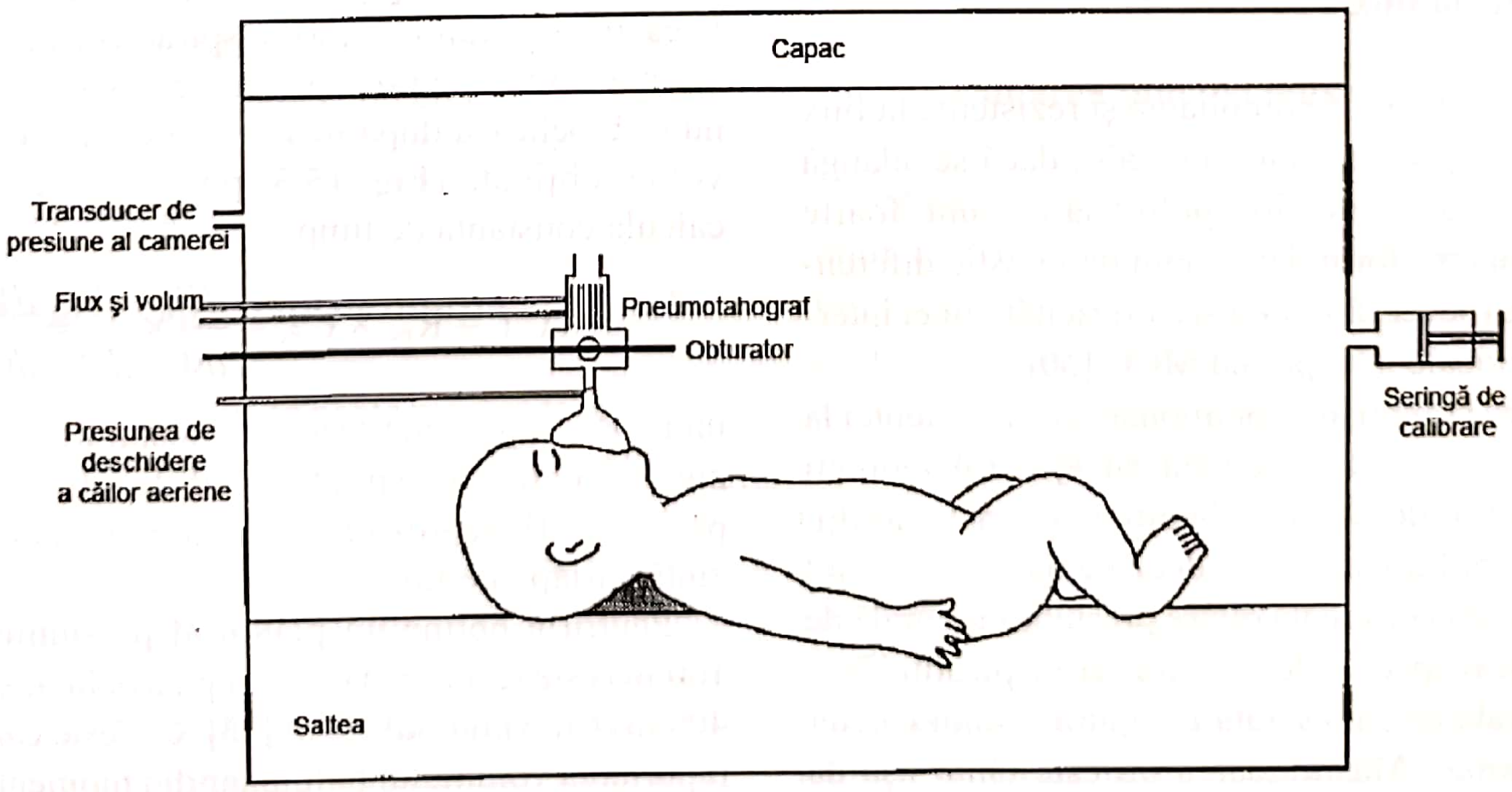
Capac
Transducer de presiune al camerei
Flux şi volum
Pneumotahograf
Obturator
Presiunea de deschidere a căilor aeriene
Seringă de calibrare
Saltea

Fig. 15.4. Pletismograf pentru măsurarea volumelor pulmonare şi a rezistenţei la flux la sugari şi copiii mici necooperanţi.

întrerupătorului de flux; ţesutul pulmonar să fie suficient de elastic pentru a permite transmiterea completă a modificărilor de presiune; modificările de volum şi de presiune să fie izoterme; doar aerul din torace, nu şi cel din abdomen, să fie comprimat sau decomprimat.

Deşi pletismografia a fost frecvent utilizată în trecut pentru evaluarea rezistenţei la flux şi a contribuit la o mai bună înţelegere a creşterii şi dezvoltării plămânului, totuşi şi-a pierdut la ora actuală din importanţă la nou-născuţi, datorită deficitului de aparatură validată disponibilă pe piaţă.

Tehnicile bazate pe diluţia unor gaze necesită un timp mai îndelungat de desfăşurare, dar prezintă avantajul că pot fi aplicate în cursul respiraţiei normale, de repaus, fără a necesita ocluzia vreunei căi aeriene şi de aceea nu necesită sedarea pacientului. Un neajuns al acestor tehnici este faptul că nu permit decât măsurarea volumelor de aer care comunică direct cu căile aeriene mari. Deşi în trecut au existat multe studii experimentale bazate pe tehnica spălării azotului, cele mai multe aparate disponibile comercial utilizează gaze inerte, ca de exemplu heliul sau hexafluoridul de sulf **[9, 19]**. Cu ajutorul acestei metode pot fi calculaţi şi indicii de neomogenitate a ventilaţiei, care sunt foarte importanţi în depistarea afecţiunilor căilor respiratorii distale.

2.4. Evaluarea complianţei pulmonare şi a rezistenţei la flux

Datele referitoare la complianţa şi rezistenţa la flux la nou-născuţi şi copiii mici, mai ales dacă se adaugă şi determinarea volumelor pulmonare, sunt foarte importante pentru formularea unui diagnostic diferenţial, evaluarea severităţii bolii şi a eficacităţii unei intervenţii chirurgicale la copiii cu MCC **[30]**.

Măsurarea complianţei pulmonare şi a rezistenţei la flux la copii poate fi efectuată cu ajutorul tehnicii clasice descrise de Mead şi Whittenberger la adulţi. Complianţa pulmonară este deci egală cu volumul curent împărţit la diferenţa dintre presiunea pleurală de la debutul şi respectiv de la sfârşitul inspirului. Presiunea pleurală este măsurată cu ajutorul unui cateter plasat în esofag. Măsurătoarea nu este chiar aşa de exactă dacă se efectuează în clinostatism.

Tehnicile de ocluzie utilizate în evaluarea mecanicii respiratorii pasive au fost standardizate de către ERS/ATS şi sunt metode rapide şi facile utilizabile în cursul atât al respiraţiei spontane, cât şi al ventilaţiei mecanice **[31]**. Complianţa pulmonară statică poate fi obţinută prin măsurarea volumului pulmonar şi a presiunii intrabucale în cursul unor scurte perioade de ocluzie a căilor aeriene. Testarea se face în cursul respiraţiei de repaus şi se poate aplica cu succes la copiii cu vârsta sub un an. Tehnica se bazează pe reflexul Hering-Breuer care determină relaxarea musculaturii respiratorii în cursul perioadei de ocluzie, deci presiunea intrabucală devine egală cu presiunea alveolară. Porţiunea liniară a curbei ce descrie relaţia dintre presiunea intrabucală şi volumul pulmonar reprezintă complianţa respiratorie totală **[32]**. Atât complianţa, cât şi rezistenţa la flux sunt dependente de volumele pulmonare la care sunt măsurate.

O adaptare a tehnicii de mai sus, care a devenit foarte răspândită, este *tehnica ocluziei unice* (SOT – *single occlusion technique*). Avantajul SOT este că echipamentul folosit este relativ simplu şi ieftin, constând dintr-un pneumotahograf cu un întrerupător de flux ataşat unei măşti faciale, iar înregistrările se pot face chiar la patul bolnavului. Principiul de evaluarea a rezistenţei respiratorii (R_{rs}) şi complianţei respiratorii (C_{rs}) are la bază o prezumţie conform căreia plămânii se comportă ca o singură unitate funcţională, astfel că am putem vorbi de o singură constantă de timp (CT). Acest condiţie este greu de presupus că este îndeplinită în cazul afecţiunilor căilor respiratorii. Totuşi, în ciuda acestor limitări şi presupunând că expirul este pasiv şi nu se blochează după înlăturarea ocluziei, curba flux-volum obţinută (**Fig. 15.5**) poate fi folosită pentru a calcula constanta de timp:

$$\mathrm{CT} = \mathrm{R_{rs}} \times C_{rs} = \frac{dP}{d\Phi} \times \frac{dV}{dP} = \frac{dV}{d\Phi}$$

unde: R_{rs} reprezintă rezistenţa respiratorie; C_{rs} reprezintă complianţa respiratorie; dP reprezintă variaţia de presiune; dV reprezintă variaţia de volum; dΦ reprezintă variaţia de flux.

Pentru a obţine un platou al presiunii bucale de 100 ms este recomandat un timp de ocluzie de cel puţin 400 ms (maximumul 1,5 s) **[33]**. C_{rs} este calculată prin raportarea volumului pulmonar din momentul ocluziei la presiunea de recul elastic din acelaşi moment. R_{rs}

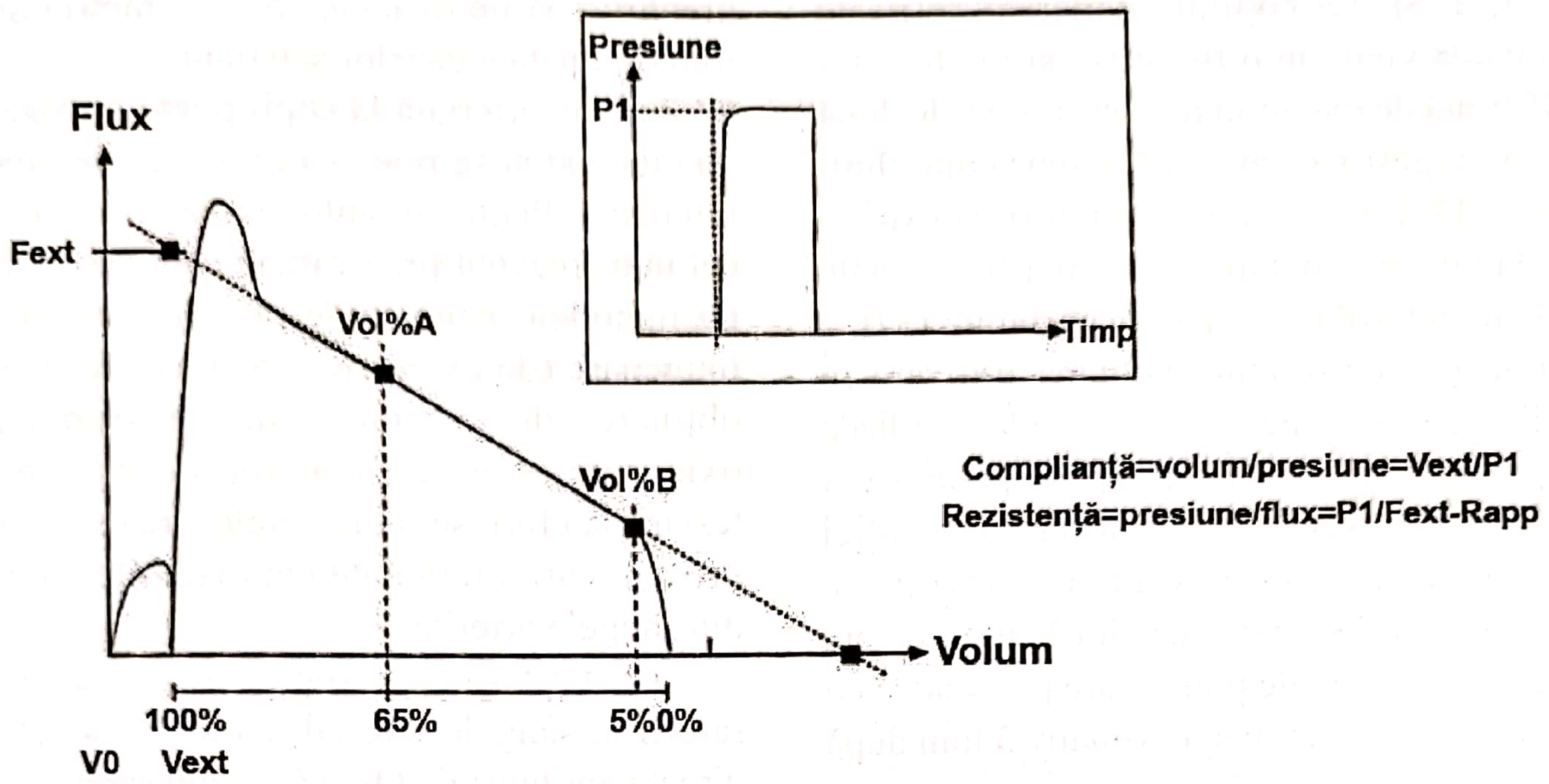
Flux
Fext
Vol%A
Vol%B
Volum
100%
65%
5%0%
V0
Vext
Presiune
P1
Timp
Complianță=volum/presiune=Vext/P1
Rezistență=presiune/flux=P1/Fext-Rapp

Fig. 15.5. Evaluarea proprietăților mecanice pulmonare prin tehnica ocluziei unice (SOT – *single occlusion technique*). Notă: constanta de timp (CT) este calculată ca inversul pantei liniei de regresie obținută prin prelungirea porțiunii liniare a curbei flux-volum; complianța (Crs) este calculată prin raportarea volumului extrapolat (Vext), care corespunde volumului pulmonar din momentul ocluziei, la presiunea de recul elastică apreciată în acel moment ca fiind egală cu cea bucală.

poate fi obţinută prin raportarea valorii obţinute pentru CT, la valoarea C_{rs}.

Rolul major al determinării proprietăţilor mecanice pulmonare este de a evalua modificările pulmonare restrictive care apar în diferite situaţii patologice, printre care şi MCC ce se însoţesc de perfuzie pulmonară excesivă **[31]**.

Evaluarea complianţei pulmonare şi a rezistenţei la flux se mai poate efectua şi cu ajutorul spirometriei **[16]**, al tehnicii pletismografice, precum şi cu ajutorul tehnicii oscilaţiilor forţate (FOT – *forced oscillation technique*) **[33]**.

2.5. Măsurarea capacităţii de difuziune a gazelor

La nou-născuţi şi sugari se poate măsura factorul de transfer prin membrana alveolo-capilară a monoxidului de carbon (TL_{CO}) cu ajutorul unei metode adaptate de la adulţi **[34]**. Determinarea TL_{CO} se face cel mai frecvent prin tehnica respiraţiei unice. Pentru o interpretare corectă este necesară cunoaşterea nivelului hemoglobinei, astfel încât să se poată face corectarea în funcţie de gradul de anemie sau policitemie existent. Evaluarea capacităţii de transfer al CO este necesară la copiii cu insuficienţă cardiacă. O reducere izolată a capacităţii de transfer a CO sugerează un embolism pulmonar sau hipertensiune pulmonară primară.

Hemodinamica circulaţiei pulmonare poate fi evaluată prin modificările posturale ale factorului de transfer. La copii lipsa modificării posturale a factorului de transfer permite diagnosticarea noninvazivă a hipertensiunii pulmonare **[10]**.

2.6. Evaluarea funcţiei musculaturii respiratorii

Slăbiciunea musculaturii respiratorii poate apărea la copiii cu MCC care au fost supuşi unei intervenţii chirurgicale pentru corectarea malformaţiei cardiace şi la care s-a produs o lezare accidentală a nervului frenic. Slăbiciunea musculară poate surveni şi la copiii cu miopatie localizată sau generalizată, care poate apărea în contextul unei cardiomiopatii. Slăbiciunea bilaterală a diafragmului provoacă ortopnee disproporţionată faţă de dispneea din cursul efortului fizic. La copilul ventilat stimularea nervului frenic la nivelul gâtului, cu înregistrarea electromiografică de suprafaţă, este o tehnică utilă care poate fi aplicată la copiii la care se suspicionează lezarea unilaterală sau bilaterală a nervului frenic **[35]**. La copilul cooperant se poate evalua capacitatea vitală în ortostatism și în clinostatism, iar o diferență de mai mult de 25% între cele două determinări este sugestivă pentru slăbiciunea mușchiului diafragmatic **[36]**. Presiunile inspiratorii și expiratorii maxime la nivelul cavității bucale pot fi apreciate direct și facil cu ajutorul unor aparate portabile **[37]**.

Toracotomia și sternotomia mediană utilizate în cursul operațiilor de corectare a malformațiilor cardiace congenitale pot duce și la o scădere postoperatorie a capacității vitale. De asemenea, în urma intervenției chirurgicale debitul expirator maximum de vârf poate fi mai redus cu până la 33% față de valorile înregistrate preoperator, la fel și volumele pulmonare pot scădea cu 20-33%. În general ele revin în aproximativ 3 luni după operație la valorile inițiale **[32]**.

În tabelul de mai jos sunt sistematizați parametrii funcționali pulmonari care pot fi evaluați la copii în funcție de vârsta acestora (**Tabelul 15.4**).

3. MĂSURAREA GAZELOR RESPIRATORII ÎN SÂNGELE ARTERIAL

Metodele de evaluare a gazelor sanguine pot fi împărțite în două categorii: (i) invazive: puncție arterială sau capilară, venoasă sau prelevare din lobul urechii; (ii) neinvazive: pulsoximetria și măsurarea transcutanată a gazelor sanguine.

Puncția arterială la copil poate fi extrem de dificil de efectuat și se practică numai pe secțiile de terapie intensivă. Pentru monitorizarea copiilor se utilizează cel mai frecvent prelevarea de sânge capilar, asociată cu metodele neinvazive de apreciere a gradului de oxigenare (de ex. pulsoximetria). Dacă este necesară obținerea de informații directe asupra gradului de oxigenare, cum se întâmplă de exemplu în cursul testării la efort, se indică prelevarea sângelui din lobul urechii, care oferă date comparabile cu cele obținute din sângele arterial.

Se pot determin presiunile parțiale ale gazelor respiratorii în sângele arterial, cu toate că ele nu măsoară direct cantitatea de O_2 și CO_2 din sânge:

Presiunea parțială a O_2 în sângele arterial (PaO_2) se măsoară în sângele total recoltat în condiții anaerobe (prin puncție arterială), folosind un electrod de platină acoperit cu o membrană de polipropilen, cu care reacționează O_2. Valorile normale variază cu vârsta între 80-100 mm Hg.

Presiunea parțială a CO_2 în sângele arterial ($PaCO_2$) se determină cu ajutorul unui electrod de sticlă acoperit cu o membrană în care CO_2 se combină cu apa formând H_2CO_3. Valorile normale: 38-42 mm Hg.

Tabelul 15.4. Explorări funcționale pulmonare posibile în funcție de vârsta copilului

Tehnică	Prematuri Copii de 0-2 ani	Copii de 2-3 ani	Copii de 3-6 ani	Copii de 6-18 ani
Respirația de repaus	+	+	+	+
Mecanica respirației (Rrs, Crs, CT)	+	+	+	+
Tehnica compresiunii toracice rapide la volumul curent sau la volume pulmonare mari (curba flux-volum)	+			
Spirometrie (curba flux-volum)			+	+
PEF			+	+
R_{aw}	+			+
sR_{aw}	+	+	+	+
CRF (pletismografic)	+			+
CRF (metoda diluției heliului)	+	+	+	+
CPT și VR				+
Evaluarea difuziunii gazelor	(+)		+	+
Comentarii	*Somn spontan sau sedare*	*Cooperare minimă sau pasivă*	*Există un anumit grad de cooperare*	*Posibilă cooperarea deplină*

Notă: MEFV – debitul expirator maximum; PEF – debitul expirator de vârf; Raw – rezistența la flux; sRaw – rezistența specifică la flux; CRF – capacitatea reziduală funcțională; CPT – capacitatea pulmonară totală; RV – volumul rezidual.

Saturaţia cu oxigen a sângelui arterial (SaO_2) se măsoară prin puls-oximetrie, investigaţie care se bazează pe faptul că hemoglobina absoarbe mai multă lumină în spectrul roşu decât oxihemoglobina. Valoare normală 95-97%.

Cunoscând $PaCO_2$ şi PaO_2 se pot calcula presiunea alveolară a oxigenului (PAO_2) şi implicit *gradientul alveolo-arterial de O_2*. Valoarea acestuia este normal < 15 mm Hg la copii şi tineri.

$$P_AO_2 = F_IO_2 \times 7 - 1{,}25 \times P_aCO_2$$

unde: PAO_2 reprezintă presiunea alveolară a oxigenului; F_IO_2 reprezintă concentraţia fracţională a O_2 în aerul inspirit; P_aCO_2 reprezintă presiunea parţială a CO_2 în sângele arterial

Şunturile arterio-venoase permit trecerea unei fracţiuni din sângele venos neoxigenat în circulaţia arterială sistemică, fără a mai fi oxigenat la nivelul plămânilor. Şunturile extrapulmonare sunt localizate de obicei la nivelul inimii şi sunt reprezentate de MCC cu şunt dreapta-stânga (ex. trilogia, tetralogia şi pentalogia Fallot, sindromul Eisenmenger). Deoarece sângele curge dintr-o zonă cu presiune mai mare spre o zonă cu presiune scăzută, pentru ca o MCC să determine şunt dreapta-stânga trebuie de obicei să fie combinat cu o leziune obstructivă distal de defect sau cu creşterea rezistenţei vasculare pulmonare **[38]**.

Din punct de vedere clinic şi experimental, este utilă calcularea fracţiunii şuntului pulmonar. Amploarea şuntului se apreciază sub forma fracţiunii (procentului) de sânge care trece direct din partea dreaptă a inimii în partea stângă fără a fi complet oxigenat la nivel pulmonar.

$$Q_S/DC = C_AO_2 - C_aO_2/C_AO_2 - C_VO_2$$

unde: Q_S/DC (volumul de sânge şuntat/debit cardiac) reprezintă fracţiunea şuntului; C_AO_2 reprezintă conţinutul de oxigen din alveole; C_aO_2 reprezintă conţinutul de oxigen al sângelui arterial sistemic; C_VO_2 reprezintă conţinutul de oxigen al sângelui venos.

Modificarea gazelor sanguine depinde de cantitatea de sânge venos care este şuntată şi deci nu mai este oxigenată la nivelul plămânilor. Amestecarea sângelui venos cu cel arterial va determina scăderea PaO_2 şi hipoxie. Cu excepţia cazurilor în care cantitatea de sânge venos şuntată este foarte mare, hiperventilaţia declanşată de hipoxie va duce la eliminarea surplusului de CO_2 adus de sângele venos şuntat şi la menţinerea unei valori normale a $PaCO_2$. Administrarea de oxigen pur va duce la o creştere a gradientului alveolo-arterial al O_2 în loc de o scădere a sa. Se consideră că la administrarea de O_2 100%, pentru fiecare 20 mm Hg diferenţă a gradientului alveolo-arterial al oxigenului, fracţiunea şuntului este cu 1% mai mare. SaO_2 nu se va corecta, ci se va menţine scăzută, deoarece desaturarea dată de amestecul sângelui venos cu cel arterial nu poate fi corectată prin creşterea presiunii alveolare a O_2, datorită faptului că Hb nu se poate suprasatura **[38]**.

Copiii cu şunturi cardiace dreapta-stânga în funcţie de severitatea defectului prezintă diferite grade de cianoză. La copiii cu cianoză centrală datorată desaturării arteriale de oxigen, severitatea cianozei creşte proporţional cu efortul fizic. Creşterea extracţiei de oxigen la nivelul ţesuturilor periferice, datorată efortului fizic, face ca sângele venos care se întoarce la inimă să fie şi mai nesaturat decât în repaus, ceea ce duce la accentuarea cianozei. În timpul efortului fizic rezistenţa vasculară sistemică scade în mod normal, ceea ce duce la creşterea şuntului dreapta-stânga în cursul efortului la copiii cu MCC.

Policitemia secundară apare frecvent la copiii cu hipoxie şi contribuie la apariţia şi agravarea cianozei. La nou-născut, MCC responsabile de policitemie includ: transpoziţia vaselor mari, atrezia de tricuspidă şi persistenţa canalului arterial.

4. TESTAREA LA EFORT

Testarea cardio-pulmonară la efort, cu măsurarea dinamică a schimburilor gazoase (ergospirometria), este o metodă care permite identificarea posibilelor mecanisme fiziopatologice responsabile de reducerea toleranţei la efort. Relaţia dinamică perfect conjugată dintre plămâni, circulaţia pulmonară, cord şi circulaţia periferică este absolut necesară pentru satisfacerea creşterii schimburilor gazoase musculare din timpul efortului. Astfel, creşterea ratei metabolice din timpul efortului fizic presupune creşterea corespunzătoare a fluxului de oxigen dinspre plămâni către muşchi. În acelaşi timp, CO_2 produs de muşchi trebuie transportat şi eliminat de către plămâni pentru a preveni acidoza tisulară severă şi efectele ei adverse asupra funcţiei celulare.

4.1. Semnificația fiziologică și utilitatea testării cardio-pulmonare

Variabilele fiziologice măsurate (majoritatea noninvaziv), respectiv derivate, și parametrii relevanți clinic pentru diferite funcții ale organismului, care se pot evalua prin testarea cardio-pulmonară la efort, sunt prezentate în **Fig. 15.6**.

Întrebările la care ergospirometria poate răspunde sunt prezentate în **Tabelul 15.5**, ele fiind multiple și comprehensive **[39]**, ceea ce reduce considerabil costurile diagnostice, dacă această tehnică este indicată la începutul investigării limitării la efort. În plus, pacienții au frecvent afecțiuni asociate și este necesar să stabilim contribuția relativă a fiecărei patologii la limitarea capacității funcționale, aspect deosebit de util

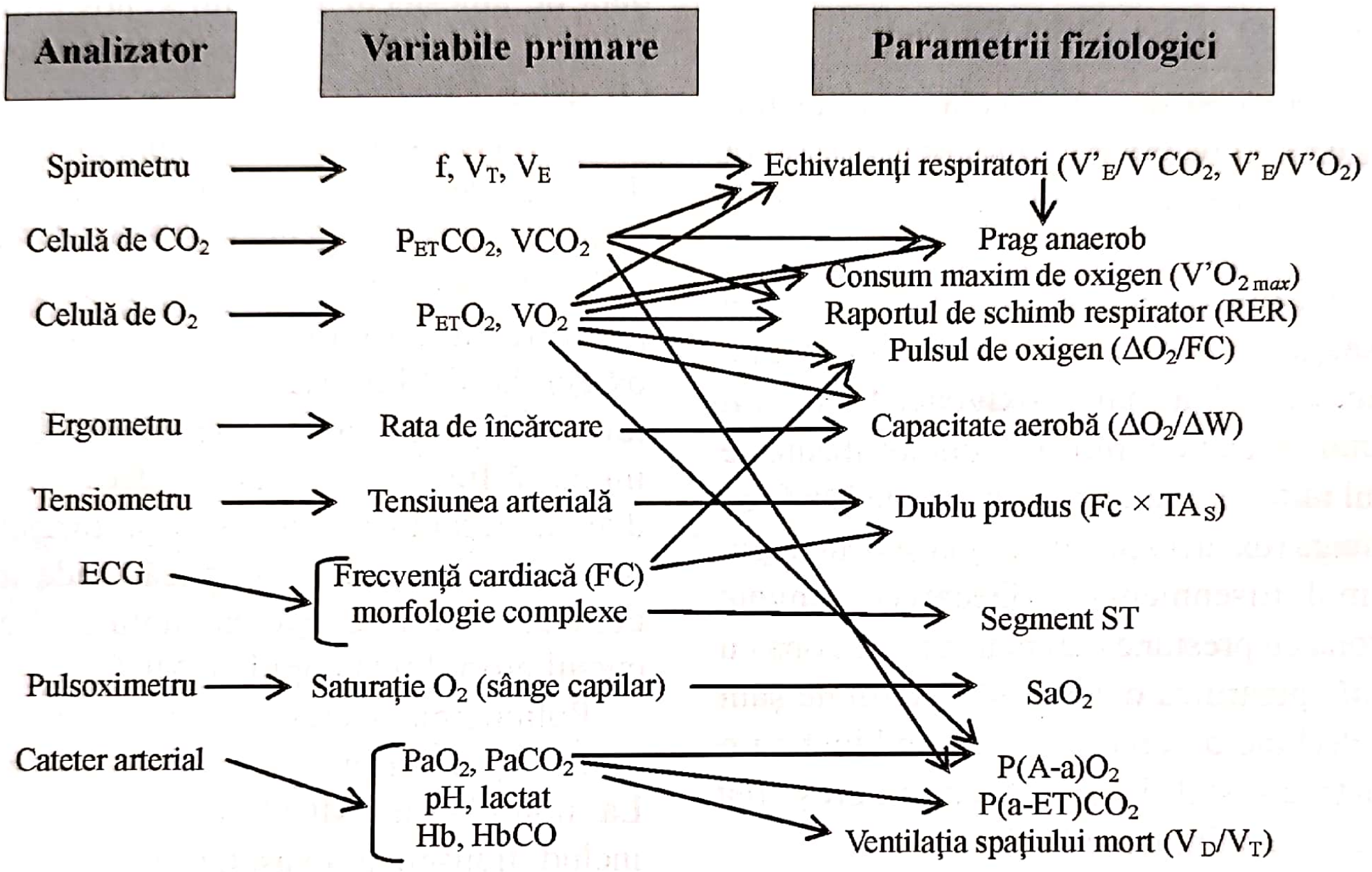
Analizator
Variabile primare
Parametrii fiziologici
Spirometru
f, V_T, V_E
Echivalenți respiratori ($V'_E/V'CO_2$, $V'_E/V'O_2$)
Celulă de CO_2
$P_{ET}CO_2$, VCO_2
Prag anaerob
Consum maxim de oxigen ($V'O_{2\,max}$)
Celulă de O_2
$P_{ET}O_2$, VO_2
Raportul de schimb respirator (RER)
Pulsul de oxigen ($\Delta O_2/FC$)
Ergometru
Rata de încărcare
Capacitate aerobă ($\Delta O_2/\Delta W$)
Tensiometru
Tensiunea arterială
Dublu produs (Fc × TA_S)
ECG
Frecvență cardiacă (FC)
morfologie complexe
Segment ST
Pulsoximetru
Saturație O_2 (sânge capilar)
SaO_2
Cateter arterial
PaO_2, $PaCO_2$
pH, lactat
Hb, HbCO
$P(A\text{-}a)O_2$
$P(a\text{-}ET)CO_2$
Ventilația spațiului mort (V_D/V_T)

Fig. 15.6. Variabilele fiziologice înregistrate în cursul testării cardio-pulmonare la efort, precum și parametrii fiziologici derivați din acestea. Notă: f – frecvența respiratorie; V_T – volumul curent; V'_E – ventilația efectivă; $P_{ET}O_2$, $P_{ET}CO_2$ – presiunea parțială a O_2, respectiv CO_2 în aerul respirat la sfârșitul expirului; $V'O_2$ – consumul de oxigen; $V'CO_2$ – eliminarea de dioxid de carbon.

Tabelul 15.5. Întrebări cu substrat fiziopatologic la care poate răspunde ergospirometria

Întrebare	Markeri
1. Este capacitatea de efort redusă?	$V'O_{2\,max}$
2. Este necesarul metabolic pentru efort crescut?	Relația consum de oxigen ($V'O_2$) – efort (W)
3. Este capacitatea de efort limitată de alterarea fluxului de O_2?	ECG, PA, $\Delta V'O_2/\Delta W$, $V'O_2/FC$, $V'_E/V'CO_2$, TA
4. Este capacitatea de efort limitată de reducerea capacității ventilatorii?	RV, relația efort (W) – ventilație efectivă (V'_E)
5. Există un anumit grad de nepotrivire ventilație-perfuzie pulmonară?	$V'_E/V'CO_2$@PA, $P(A\text{-}a)O_2$, $P(a\text{-}ET)CO_2$, V_D/V_T
6. Există un deficit muscular de utilizare a O_2 sau a subtratului energetic?	PA, RER, lactat, lactat/piruvat (potențial de oxido-reducere), relația frecvență cardiacă (FC) – consum de oxigen ($V'O_2$)
7. Este exercițiul fizic limitat de probleme comportamentale?	Respirație particulară
8. Este efortul redus datorită unui decondiționări sau motivări scăzute?	RC ↑, RV↑, RER < 1, PA normal

Notă: $V'O_2$ max – consum maximal de oxigen, PA – prag anaerob, $\Delta V'O_2/\Delta W$ – capacitatea aerobă; $V'O_2/FC$ – pulsul de oxigen, $V_E/V'CO_2$ – echivalentul respirator al CO_2; RV – rezerva ventilatorie (ventilația maximă voluntară – ventilația maximă din cursul efortului); $V'E/V'CO_2$@PA – echivalentul ventilator al CO_2 la nivelul pragului anaerob; RER – raportul de schimb respirator; rezerva cardiacă (frecvența cardiacă maximă prezisă – frecvența cardiacă maximă atinsă la efort).

în ghidarea deciziei diagnostice și terapeutice a fiecărui caz în parte. Mai mult, deoarece tot mai multe scheme terapeutice accesibile astăzi își măsoară eficiența prin ameliorarea capacității de efort, ergospirometria poate indica parametrii ventilometrici și hemodinamici potențial influențabili prin proceduri medicale, chirurgicale și/sau de recuperare. Astfel, testarea cardiopulmonară la pacienții cu MCC este utilă pentru:

- obiectivarea unor acuze ale pacienților induse de efort, pentru relevarea unor diagnostice (ex. foramen ovale persistent cu șunt dreapta-stânga la efort);
- evidențierea mecanismelor responsabile de limitarea capacității de adaptare la efort;
- evaluarea și cuantificarea obiectivă a disabilității funcționale a pacientului;
- gradarea severității insuficienței cardiace, cu aprecierea prognosticului;
- aprecierea riscului preoperator;
- evaluarea înainte de includerea în programe de recuperare-reabilitare pentru a se individualiza nivelul de efort pe care pacientul îl poate susține fără stress;
- obiectivarea efectului diferitelor terapii aplicate.

4.1.1. Consumul maximum de oxigen

În cursul exercițiului muscular, $V'O_2$ crește proporțional cu creșterea efortului, până la o valoare la care relația se aplatizează. Dincolo de această valoare, oricât ar crește efortul, aportul de O_2 către musculatură nu mai poate crește. Acest lucru face imposibilă continuarea efortului, ducând la epuizarea subiectului în câteva minunte, astfel că valoarea *consumului maximal de oxigen* ($V'O_{2\,max}$) definește capacitatea maximă de adaptare la efort a unui individ. Puterea efortului la care a fost atins $V'O_{2\,max}$ poartă numele de putere maximă aerobă. Acest efort de multe ori nu poate fi atins de către anumiți subiecți, fie din lipsa motivației, în special la indivizii tineri, fie, mai frecvent, datorită apariției unor simptome care limitează capacitatea de adaptare la efort (dispnee, oboseală musculară, durere precordială sau la nivelul membrelor). De aceea, pentru valoarea cea mai mare a $V'O_2$ atinsă în cursul unui efort mulți autori preferă denumirea de *consum maximum de oxigen* sau *de vârf* ($V'O_{2\,de\,vârf}$). Astfel, deși în circumstanțe ideale $V'O_{2\,de\,vârf}$ este egal cu $V'O_{2\,max}$, la mulți subiecți valoarea consumului maximum de oxigen este mai mică decât cea maximală.

Puterea maximă aerobă se poate exprima și în METs (echivalenți metabolici ai oxigenului), ținând cont de faptul că 1 MET corespunde consumului energetic al organismului în repaus și reprezintă un $V'O_2$ de 3,5 ml/kg$_C$/mim.

Valorile normale pentru $V'O_{2\,max}$ depind de mai mai mulți parametri, precum sexul, vârsta, înălțimea și greutatea corporală. În plus, de exemplu relația consum maximum de oxigen–greutate corporală nu este una liniară, ea fiind influențată și de tipul constituțional și compoziția organismului (țesutul adipos nu consumă aproape deloc oxigen). De aceea, stabilirea valorilor ideale pentru un subiect anume este o problemă destul de dificilă. Cea mai corectă abordare este cea în care fiecare laborator de fiziologie a efortului își stabilește propriile ecuații de regresie pe baza datelor de la populația normală. Totuși, o serie de ecuații de regresie publicate în literatura de specialitate **[40-42]**, care sunt prezentate **Tabelul 15.6**, și-au dovedit eficacitatea dacă au fost folosite în cazul unor protocoale de testare similare.

Tabelul 15.6. Ecuații de predicție pentru $V'O_{2\,max}$

Vârstă	Tip constituțional	$V'O_{2\,max}$ prezis (l/min)	
		Sex masculin	Sex feminin
6-17 ani	Normal și supraponderal	4,36 H – 4,55	2,25 H – 1,84
	Normal și longilin, asten	0,0528 G – 0,303	0,0285 G – 0,288
> 17 ani	Toate tipurile	3,45 H – 0,028 V + 0,022 G – 3,76	2,49 H – 0,018 V + 0,010 G – 2,26

Notă: H – înălțime exprimată în metri; G – greutate exprimată în kilograme; V – vârstă exprimată în ani.

Conform ecuației lui Fick, $V'O_2$ depinde de debitul cardiac și de diferența arterio-venoasă a oxigenului, influențată de conținutul arterial de O_2, distribuția musculară a fluxului sanguin, precum și de abilitatea mușchiului de a extrage oxigenul.

$$V'O_2 = [FC \times VS] \times [CaO_2 - CvO_2]$$

unde: FC reprezintă frecvența cardiacă; VS reprezintă volumul sistolic; CaO_2, CvO_2 reprezintă conținutul arterial, respectiv venos de oxigen.

$V'O_{2\,max}$ este redus la pacienții cu MCC datorită următoarelor mecanisme: (i) incapacitatea creșterii volumului – bătaie în cursul efortului (ex. pacienții cu disfuncție ventriculară dreaptă, valvulopatii, șunt stânga-dreapta, postsarcină sistemică crescută, afectare vasculară pulmonară); (ii) incapacitate de creștere corespunzătoare a frecvenței cardiace (ex. pacienții cu disfuncție de sinus atrial sau nodul atrio-ventricular); și/sau (iii) hipoxemie sistemică (ex. pacienții cu șunt dreapta-stânga) **[43]**.

4.1.2. Pragul anaerob (PA)

Reprezintă nivelul $V'O_2$ din timpul efortului, de la care producția de energie pe cale anaerobă o suplimentează pe cea aerobă, cu creșterea consecutivă a lactatului în mușchi și sânge. Un aspect foarte important al acestui parametru este acela că nu este influențat de gradul de motivare a pacientului și nici de faptul că testul este doar unul de tip submaximal. De aceea, el constituie un indice foarte bun de apreciere a capacității de adaptare a sistemului cardio-vascular la necesitățile hemodinamice din cursul efortului.

În timp ce, înaintea atingerii PA, producerea CO_2 este proporțională cu consumul de O_2 și tipul de substrat energetic folosit (coeficientul respirator variază între 0,7 în cazul folosirii exclusive de acizi grași, respectiv 1 în gazul glucidelor), peste prag se generează o cantitate suplimentară de CO_2 prin tamponarea lactatului în exces de către bicarbonatul plasmatic, care induce o hiperventilație reflexă.

Consecințele fiziologice ale răspunsului organismului la eforturi peste PA **[39]** sunt: (i) regenerare anaerobă a ATP-ului și utilizare accelerată a glicogenului muscular; (ii) apariția unei stări de acidoză metabolică prin generarea de acid lactic; (iii) întârzierea apariției stării de *steady state* pentru $V'O_2$; (iv) reducerea anduranței la efort; (v) $V'CO_2$ crescut peste cel prezis de un metabolism strict aerob; (vi) stimulare ventilatorie crescută; (vii) scăderea $PaCO_2$ și $P_{ET}CO_2$ când apare compensarea stării de acidoză prin hiperventilație reflexă (punctul de compensare respiratorie); (viii) creșterea extracției de oxigen din sânge prin scăderea afinității hemoglobinei pentru O_2 consecutiv efectului Bohr; (ix) nivele sanguine crescute ale catecholaminelor; (x) creșterea concentrației electroliților plasmatici și hemoconcentrației (osmolaritatea crescută intracelulară, datorită generării crescute a unor produși intermediari de metabolism, face ca apa să migreze din spațiul extracelular în cel intracelular).

Pragul anaerob, alături de puterea critică (PC), este una din limitele care permite cuantificarea domeniilor de intensitate a exercițiului fizic **[44]**:

- moderat – nivel de efort sub PA, în care datorită faptului că metabolismul muscular este strict aerob nu apare o creștere a nivelelor sanguine de lactat, iar efortul poate fi susținut nelimitat;
- greu – nivel de efort peste PA, în care deși concentrația sanguină a lactatului este moderat crescută, schimbul gazos pulmonar poate atinge un nivel de *stady-state*, ceea ce permite ca efortul să fie susținut relativ un timp îndelungat;
- sever – nivele de efort peste PC, în care creșterea lactatului este inexorabilă, iar starea de *steady-state* a schimbului gazos este imposibilă, astfel că performarea efortului este posibilă doar un timp limitat.

În **Fig. 15.7** sunt prezentate consecințele generării de acid lactic asupra schimburilor gazoase din cursul efortului. Astfel, deoarece metabolismul anaerob generează o cantitate suplimentară de CO_2 față de cea corespunzătoare consumului de O_2, în cursul unui efort progresiv pragul anaerob ventilatoriu este delimitat de modificarea pantei relației dintre $V'O_2$ și $V'CO_2$

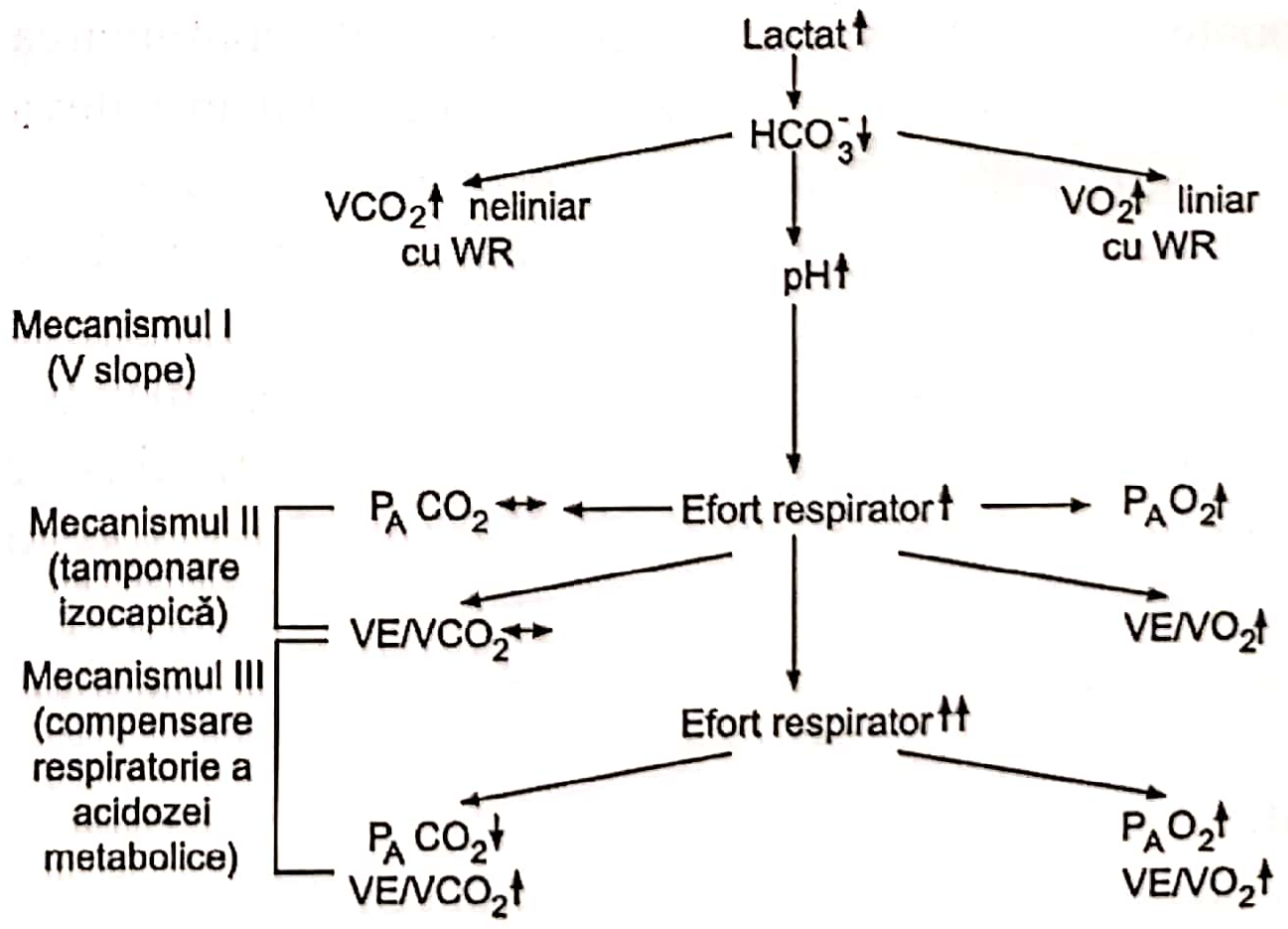

Fig. 15.7. Diagrama efectului generării de lactat asupra schimburilor gazoase.

(metoda *V-slope*). În mod normal, sub pragul anaerob, echivalenţii respiratori ai O_2 şi CO_2 ($V'_E/V'O_2$, $V'_E/V'CO_2$) prezintă o scădere continuă, datorită creşterii amplitudinii respiraţiei în cursul efortului, ceea ce induce scăderea ventilaţiei spaţiului mort. În schimb, la nivelul pragului anaerob ventilator, $V'_E/V'O_2$ începe să crească datorită hiperventilaţiei induse de sarcina suplimentară de CO_2 , iar evoluţia $V'_E/V'CO_2$, se aplatizează. Similar, şi $P_{ET}O_2$ atinge un minimum la nivelul pragului anaerob, după care începe să crească. Toate aceste metode de apreciere ventilatorie a pragului anaerob pot avea erori datorită respiraţiei neregulate care uneori poate apărea la începutul efortului, creşterii defectuoase a intensităţii efortului sau răspunsului deficitar pulmonar indus de acidoza metabolică. De aceea, o îmbunătăţire a metodei de determinare a PA se obţine prin determinarea lactatului sanguin.

Deşi există ecuaţii de predicţie pentru PA care depind de vârsta, mărimea şi sexul pacientului **[45]**, se preferă exprimarea pragului anaerob ca procent din $V'O_{2\,max}$. Limita inferioară a intervalului de confidenţă 95% pentru exprimarea procentuală a raportului dintre valoarea prezisă PA şi cea a $VO_{2\,max}$ pentru copii este de 44%.

La pacienţii cu MCC, pragul anaerob este scăzut consecutiv aceloraşi mecanisme care explică şi scăderea $VO_{2\,max}$. Mai mult, la pacienţii cu şunt dreapta-stânga (MCC cianogene), datorită hiperventilaţiei induse de hipoxemia arterială imediat de la debutul efortului **[46]**, echivalentul respirator pentru CO_2 ($V'_E/V'CO_2$) este crescut la nivelul PA. În ciuda hiperventilaţiei, de obicei, hipoxemia arterială se agravează la efort prin creşterea mărimii şuntului. Amplitudinea creşterii ventilaţiei şi implicit consecinţele sale (scăderea $P_{ET}CO_2$ şi creşterea $V'_E/V'CO_2$) sunt proporţionale cu mărimea şuntului.

4.1.3. Raportul de schimb respirator (RER)

RER ($V'CO_2/V'O_2$) sub PA este mai mic ca 1, valoarea lui fiind influenţată de coeficientul respirator al substratelor energetice folosite. În schimb, peste prag, acesta depăşeşte valoarea de 1, astfel că poate contribui la discriminarea ventilatorie a PA. Mai mult, RER poate constitui un bun indicator al gradului de forţare a musculaturii pentru a lucra în condiţii preponderente de anaerobioză **[47]**. Astfel, pentru copiii mari o valoarea a RER sub 1,09 indică un efort submaximal **[48]**. Trebuie menţionat că, la copiii mici, capacitatea aerobă este mai mică, astfel că RER la efortul maximum poate fi uşor mai scăzut **[49]**.

Pacienţii cu MCC supuşi intervenţiilor de corecţie chirurgicală prezintă relativ frecvent un răspuns cronotropic alterat la efort **[50]**. Aceşti subiecţi vor avea tipic o frecvenţă cardiacă scăzută la efortul maximal. În aceste cazuri, o valoarea crescută a RER (>1,09) arată că valorile scăzute ale frecvenţei cardiace nu se datorează unui efort submaximal. Este de menţionat că un răspuns cronotropic redus la eforturi maximale apare şi în caz de tratament cu beta-blocante sau alte antiaritmice.

4.1.4. Pulsul de oxigen ($V'O_2/FC$)

Pulsul de oxigen la efortul maximum se corelează cu valoarea volumului sistolic şi de aceea pentru clinicieni el reprezintă unul dintre cei mai utili indici furnizaţi de către laboratoarele de testare la efort. Relaţia dintre pulsul de oxigen şi volumul sistolic este cel mai bine înţeleasă dacă, în raport, consumul de oxigen este exprimat prin ecuaţia lui Fick:

$$\frac{V'O_2}{FC}=\frac{[FC\times VS]\times[CaO_2-CvO_2]}{FC}=VS\times[CaO_2-CvO_2]$$

unde: FC reprezintă frecvenţa cardiacă; VS reprezintă volumul sistolic; CaO_2, CvO_2 reprezintă conţinutul arterial, respectiv venos de oxigen.

La efortul maximum se poate presupune că, la majoritatea pacienţiilor, extracţia de oxigen este maximă şi de aceea prezintă valori comparabile între subiecţi (aproximativ 15 ml/dl când valoarea hemoglobinei este de 15 g%) **[40]**. Totuşi, la pacienţii cu un conţinut arterial scăzut de oxigen (anemie, desaturare la efort), extracţia tisulară a oxigenului la efortul maximal este mai mică decât la normal, şi de aceea pulsul de oxigen ar putea subestima volumul sistolic. În contrast, în caz de policitemie pulsul de oxigen ar putea supraestima volumul bătaie. De asemenea, atleţii prezintă valori mai crescute ale extracţiei tisulare de oxigen, prin mecanisme mai obscure. Dacă aceşti factori sunt luaţi în considerare, calcularea pulsului de oxigen permite clinicienilor să facă o interpretare validă a răspunsului cardiac la efort.

Un alt aspect de care trebuie ţinut seama este că termenul de volum sistolic din formulă se referă la volumul bătaie anterograd. În caz de şunturi sau de leziuni valvulare, volumul sistolic poate fi mai mare decât volumul–bătaie.

Exprimarea pulsului de oxigen se face fie ca valoare absolută (ml O_2/bătăi), fie ca procent din valoarea prezisă, calculată cu ajutorul valorilor prezise pentru $V'O_2$ şi FC.

4.1.5. Relaţia ventilaţie pulmonară (V'E) – eliminarea de CO2 (V'CO2)

În mod normal, în cursul unui efort progresiv, V'_E creşte liniar cu creşterea $V'CO_2$, până la nivelul PA, peste care apare o hiperventilaţie compensatorie indusă de acidoza lactică (V'_E va creşte mai mult). De aceea, panta porţiunii liniare a acestei relaţii ($dV'_E/dV'CO_2$) poate constitui un indicator util al eficacităţii schimburilor gazoase pulmonare. Condiţiile patologice care produc tulburări de distribuţie a ventilaţiei şi perfuziei sunt asociate cu valori crescute (peste 28) ale $dV'_E/dV'CO_2$. Acest fenomen este frecvent la pacienţii cu stenoză pulmonară reziduală după o intervenţie chirurgicală de corecţie a tetralogiei Fallot **[51]**. În plus tot la aceşti pacienţi, valoarea $dV'_E/dV'CO_2$ constituie unul dintre cei mai buni predictori ai valorii postintervenţie chirurgicală a $VO_{2\,de\,vârf}$. $dV'_E/dV'CO_2$ mai este crescut în caz de MCC cu şunt dreapta-stânga **[39]**, precum şi întotdeauna la pacienţii cu intervenţii de tip Fontan **[52]**.

4.2. Metodologia testării cardio-pulmonare la efort

Protocolul de testare la efort trebuie să fie ales în funcţie de întrebările clinice la care este solicitat să răspundă **[43]**. În **Tabelul 15.7** sunt prezentate cele mai frecvente şi importante întrebări clinice care sunt adresate laboratoarelor de fiziologie a efortului.

Tabelul 15.7. Întrebări clinice care pot fi adresate unui laborator de fiziologie a efortului

1. Care este cauza ce determină pacientul să întrerupă efortul? Este pacientul limitat de către factori cardio-vasculari, respiratori, musculo-scheletali, hematologici, metabolici, neurologici, emoţionali sau de alţi factori?
2. Dacă este limitată capacitatea de efort a pacientului de către funcţionarea sistemului cardio-vascular, care sunt factorii responsabili pentru aceasta?
3. Dacă este limitată capacitatea de efort a pacientului de către factori respiratori sau alţi factori, poate fi identificat foarte clar procesul fiziopatologic responsabil?
4. Cum este condiţia fizică a pacientului comparativ cu subiecţii sănătoşi?
5. Cum este condiţia fizică a pacientului comparativ cu statusul său anterior?
6. Ce fel de intervenţii ar putea îmbunătăţi statusul său fizic?
7. Cum ar putea fi evaluată şi cuantificată eficacitatea acestor intervenţii?
8. Implică exerciţiul fizic vreun risc pentru pacient?
9. Poate fi făcut ceva anume pentru a reduce acest risc?
10. Cum poate fi evaluată eficacitatea acestor strategii de reducere a riscului?

Majoritatea acestor întrebări îşi pot găsi răspunsul printr-o testare la cicloergometru sau pe covorul rulant. Avantajele fiecărei tip de aparat pentru testarea cardiopulmonară la efort sunt prezentate în **Tabelul 15.8**.

Tabelul 15.8. Avantajele comparative ale testării la efort pe cicloergometru, respectiv covor rulant

Cicloergometru	Covor rulant
Uşor de cuantificat puterea efortului Puterea efortului extern relativ independentă de mărimea pacientului Permite protocoale în rampă, care fac uşoară determinarea pragului anaerob Puţin zgomotoasă, ceea face uşor de măsurat tensiunea arterială ECG prezintă mai puţine artefacte de mişcare Risc mai mic de accidentare, existând chiar variante de tip *recumbent* Mai puţin costisitor Necesită un spaţiu mai mic	Se pot atinge valori ale consumului maximum de oxigen ($VO_{2\ de\ vârf}$) mai mari cu 7–10%, datorită implicării la efort a mai multor grupe musculare Simulează mai bine activitatea fizică uzuală a unui subiect Mai uşor de efectuat testarea la pacienţii foarte mici

Testele de efort în care intensitatea efortului creşte gradat au următoarele avantaje faţă de cele efectuate la intensitate constantă:

- testul începe la un nivel redus al efortului, deci nu necesită o creştere bruscă a forţei musculare şi a travaliului cardio-respirator;
- subiectul este supus unui efort intens doar câteva minute, de aceea poate fi repetat la nevoie;
- permit determinarea capacităţii aerobe.

În general, pentru pacienţii cu MCC se pare că protocolul incremental la cicloergometru este opţiunea de primă intenţie **[43]**, cu toate că testarea la puteri constante este cea care poate discrimina sensul şuntului. La începutul efortului constant, $V'O_2$ şi $V'O_2$ cresc rapid constituind faza I a efortului. După 15 secunde de efort aceşti parametri încep să crească exponenţial (faza II) către un nivel de echilibru de tip *steady-state* sau o asimptotă (faza III). Astfel, pacienţii cu şunt dreapta-stânga prezintă o reducere sau chiar absenţa creşterii $V'O_2$ în cursul fazei I **[53]**, datorită faptului că aceasta este strâns legată de creşterea fluxului pulmonar de sânge. De asemenea, faza a II-a a cineticii $V'O_2$ este foarte lentă, iar amplitudinea acesteia devine o componentă foarte importantă a consumului total de oxigen chiar la rate de încărcare mecanică scăzute **[54]**.

În cazul protocolui incremental, este necesar ca la începutul testării la efort să existe o perioadă de 3 minute de încălzire (adaptare la efort), efectuată prin pedalare la 0 watt. Pentru o mai bună discriminare ventilatorie a pragului anaerob, durata testării la efort trebuie să fie de aproximativ 10 minute, cu limite cuprinse între 6 şi 12 minute. O durată mai mică de 6 minute poate conduce la rezultate eronate în ceea ce priveşte capacitatea de efort a pacientului. În funcţie de condiţia fizică a pacientului, examinarea trebuie planificată de aşa maniaeră, încât acesta să fie solicitat la maximumul capacităţii sale de efort, ţinând însă cont de limitarea dată de simptomele cardiace şi/sau pulmonare şi modificările ECG. În acest sens se poate folosi următorul algoritm:

1. estimarea $VO_{2\ \text{de pedalare}}$ [ml/min.]:
   $150 + (6 \times \text{Greutatea [kg]})$;
2. estimarea $VO_{2\ \max}$ (ml/min.):
   vezi formulele de predicţie de mai sus;
3. calcularea sarcinii [watt/minut] de încărcare ţinând cont că durata ideală este de 10 min, iar capacitatea aerobă normală ($\Delta V'O_2/\Delta W$) de 10 ml/min/W:

$$(VO_{2\ \max} - VO_{2\ \text{de pedalare}})/100.$$

Sub pragul anaerob, capacitatea aerobă este relativ constantă, deoarece randamentul travaliului muscular, care depinde doar de reacţiile energetice necesare pentru contracţia musculară, este de aproximativ 28% **[55]**. În schimb, dacă gradul de încărcare este rapid comparativ cu starea de fitness a subiectului, o fracţie mai importantă din energia generată este din surse anaerobe, ceea ce face ca, peste pragul anaerob, panta să devină mai mică. În contrast, în condiţiile unei rate de încărcare scăzute, consumul de oxigen poate fi crescut prin mai multe mecanisme (utilizarea unor grupe adiţionale de muşchi, creşterea nonliniară a travaliului ventilator în condiţiile unei ventilaţii apropiate de cea maximă, costurile energetice ale conversiei lactatului în glucoză de către ficat, recrutarea fibrelor musculare mai puţin eficiente), astfel că panta devine mai abruptă **[39]**.

În timpul testului la cicloergometru se vor menţine un număr constant de rotaţii pe minut (RPM). Astfel pe toată durata testului acestea trebuie să fie în intervalul de 50-60 RPM. Testarea la efort trebuie întreruptă atunci când pacientul coboară sub 40 RPM ca urmare a epuizării fizice sau când apare oricare dintre criteriile de oprire a testului (vezi **Tabelul 15.9**).

Tabelul 15.9. Criterii de oprire a testului

Criterii subiective	Criterii obiective
– refuzul pacientului de a continua efortul – dispnee marcată – durere anginoasă severă – dureri marcate în general în sfera aparatului locomotor – dureri de tipul claudicaţiei intermitente – cefalee severă sau greaţă	1. *Criterii electrocardiografice* – subdenivelare de segment ST mai mare sau egală cu 0,2mV fără simptomatologie clinică sau peste 0,1mV, asociată cu simptomatologie clinică. – supradenivelarea segmentului ST cu peste 0,25 mV în precordialele drepte (cu atenţie la hipertrofia ventriculară stângă electrocardiografică) şi de peste 0,15 mV în celelalte derivaţii – negativarea sau pseudonormalizarea undelor T la un test cu predicţie pozitivă

Tabelul. 15.9. *(continuare)*

– parestezii sau tulburări de exprimare – vertij marcat de etiologie neclară – defecţiuni tehnice ce nu permit continuarea efortului	–negativarea sau pseudonormalizarea undelor U la un test cu predicţie pozitivă –scăderea bruscă a amplitudinii undei R cu peste 25% –creşterea gradului de bloc atrio-ventricular sau intraventricular (de ramură) cu peste 40% 2. *Criterii hemodinamice* –creşterea tensiunii arteriale diastolice peste 120 mm Hg sau a tensiunii arteriale sistolice peste 240 mm Hg –scăderea frecvenţei cardiace sau a tensiunii sistolice –menţinerea constantă a frecvenţei cardiace sau a tensiunii sistolice timp de 2 trepte de efort consecutive (lipsa de răspuns hemodinamic la efort) –atingerea frecvenţei cardiace maxime: 220 – vârstă –apariţia unor tulburări de ritm severe (importante din punct de vedere hemodinamic)

Contraindicaţiile testării la efort sunt prezentate în **Tabelul 15.10**, cu menţiunea că pentru cele relative, în anumite situaţii, dacă se respectă unele condiţii mai stricte de monitorizare a pacientului şi privitoare la echipament, şi dacă se folosesc protocoale particularizate, se poate efectua o testare.

Tabelul 15.10. Contraindicaţiile testării la efort

Contraindicaţii absolute	Contraindicaţii relative
– infarct miocardic acut în primele zile – angină instabilă – insuficienţă cardiacă decompensată – miocardită sau pericardită – tulburări severe de ritm/conducere – embolia pulmonară acută – anevrism disecant de aortă – insuficienţă pulmonară cu $PaO_2 < 40$ mm Hg şi/sau $PaCO_2 > 70$ mm Hg	– bloc AV de grad înalt – tahiaritmii şi bradiaritmii severe – stenoză aortică strânsă – cardiomiopatia hipertrofică obstructivă – HTA severă ($TA_S > 200$ mmHg, $TA_D > 110$ mm Hg) – afecţiuni tromboembolice – $VEM_S < 30\%$ din prezis – incapacitate de efort datorată unor afecţiuni mentale sau fizice

BIBLIOGRAFIE

1. **Merkus P.J.,** *Air pollution and lung function,* „N. Engl. J. Med.", 2004, 351: 2652-2653.
2. **Merkus P.J., Hislop A.A.,** *Lung development from infancy to adulthood.* In: Frez U., Gerritsen J. (eds.), *Respiratory Diseases in Infants and Children,* „Eur. Respir. Mon.", 2006, 37: 8-21.
3. **Dezateux C., Lum S., Hoo A.F. et al.,** *Low birth weight for gestation and airway function in infancy: exploring the fetal hypothesis,* „Thorax.", 2004, 59: 60-66.
4. **Filippone M., Sartor M., Zacchello F., Baraldi E.,** *Flow limitation in infants with bronchopulmonary dysplasia and respiratory function at school age,* „Lancet", 2003, 361: 753-754.
5. **Goldberg G.R., Prentice A.M.,** *Maternal and fetal determinations of adult diseases,* „Natur. Rev.", 1994, 52: 191-200.
6. **Lowe L.A., Simpson A., Woodcock A. et al.,** *Wheeze phenotypes and lung function in preschool children,* „Am. J. Respir. Crit. Care Med.", 2005, 171: 231-237.
7. **Morgan W.J., Stern D.A., Sherrill D.L. et al.,** *Outcome of asthma and wheezing in the first 6 years of life: follow-up through adolescence,* „Am. J. Respir. Crit. Care Med.", 2005, 172: 1253-1258.
8. **Stockes J., Dezateux C.,** *The effect of parental smoking on lung function and development during infancy,* „Respirology", 2003, 8: 266-285.
9. **Hulskamp G., Hoo A.F., Ljungberg H. et al.,** *Progressive decline in plethysmographic lung volumes in infants: physiology or technology?,* „Am. J. Respir. Crit. Care Med.", 2003, 168: 1003-1009.
10. **Bush A., Rosenthal M.,** *Lung function and exercise testing.* In: Robert H.A. (ed.), *Paediatric Cardiology,* vol. I, Churchill Livingstone, New-York, 2002, pp. 593-622.
11. **Kraus B., Green S.M.,** *Sedation and analgesia for procedures in children,* „N. Engl. J. Med.", 2000, 342: 938-945.
12. **Frey U., Stocks J., Coates A., Sly P., Bates J.,** On behalf of the European Respiratory Society/American Thoracic Society

Task Force on Standards for Infant Respiratory Function Testing. *Specifications for equipment used for infant pulmonary function testing*, „Eur. Resp. J.", 2000, 16: 731-740.

13. **Sly P.D., Tepper R., Henschen M., Gappa M., Stockes J.,** On behalf of the European Respiratory Society/American Thoracic Society Task Force on Standards for Infant Respiratory Function Testing. *Tidal forced expirations*, „Eur. Respir. J.", 2000, 16: 741-748.
14. **Stockes J., Godfey S., Beardsmore C., Bar-Yishay E., Castile R.,** On behalf of the European Respiratory Society/American Thoracic Society Task Force on Standards for Infant Respiratory Function Testing. *Plethysmographic measurements of lung volume and airway resistance*, „Eur. Respir. J.", 2001, 17: 302-312.
15. **Morris M.G., Gustafsson P., Tepper R., Gappa M., Stocks J.,** On behalf of the European Respiratory Society/American Thoracic Society Task Force on Standards for Infant Respiratory Function Testing. *The bias flow flow nitrogen washout technique for measuring the functional residual capacity in infants*, „Eur. Respir. J.", 2001, 17: 529-536.
16. **Kozlowska W.J., Aurora P.,** *Spirometry in the preschool age group*, „Paediatr. Resp. Rev.", 2005, 6: 267-272.
17. **Frey U.,** *Forced oscillation techique in infants and young children*, „Paediatr. Resp. Rev.", 2005, 6: 255-266.
18. **Bisgaard H., Nielsen K.G.,** *Plethysmographic measurements of specific airway resistance in young children*, „Chest", 2005, 128: 355-312.
19. **Gustafsson P.M.,** *Inert gas washout in preschool children*, „Paediatr. Resp. Rev.", 2005, 6: 246-254.
20. **Lum S., Stockes J., Castile R. et al.,** *ATS/ERS statement: raised volume forced expirations in infants: guidelines for current practice*, „Am. J. Resp. Crit. Care Med.", 2005, 172: 1463-1471.
21. **Coates A.L., Stocks J.,** *Esophageal pressure manometry in human infants*, „Pediatr. Pulmonol.", 1991, 11: 350-60.
22. **DiCarlo J.V., Raphaely R.C., Steven J.M., Norwood W.I., Costarino A.T.,** *Pulmonary mechanics in infants after cardiac surgery*, „Crit. Care Med.", 1992, 20: 22-27.
23. **Stockes J.,** *Pulmonary function tests in infants and young children*, Philadelphia PA, Ed. Elsevier, 2006.
24. **Mayer O.H., Clayton R.G. Sr., Jawad A.F., McDonough J.M., Allen J.L.,** *Respiratory inductance plethysmograghy in healthy 3 – to 5-year old children*, „Chest", 2003, 124: 1812-1819.
25. **Kondo T., Minocchieri S., Baldwin D.N., Nelle M., Frey U.,** *Noninvasive monitoring of chest wall movement in infants using laser*, „Pediatr. Pulmonol.", 2006, 41: 985-992.
26. **Marchal F., Schweitzer C., Moreau-Colson C.,** *Respiratory impedance response to a deep inhalation in children with history of cough or asthma*, „Pediatr. Pulmonol.", 2002, 33: 411-418.
27. **Baldwin D.N., Suki B., Pillow J.J., Roiha H.L., Minocchieri S., Frey U.,** *Effect of sighs on breathing memory and dynamics in healthy infants*, „J. Appl. Physiol.", 2004, 97: 1830-1839.
28. **Jones M.H., Howard J., Davis S., Kisling J., Tepper R.S.,** *Sensitivity of spirometric measurements to detect airway obstruction in infants*, „Am. J. Resp. Crit. Care. Med.", 2003, 167: 1283-1286.
29. **Aurora P., Stockes J., Oliver C. et al.,** *Quality control of respirometry in preschool children with and without lung disease*, „Eur. Resp. J.", 2004, 23: 494-495.
30. **Papastamelos C., Panitch H.B., England S.E., Allen J.L.,** *Developmental changes in chest wall compliance in infancy and early childhood*, „J. Appl. Physiol.", 1995, 78: 179-184.
31. **Merkus P.J.F.M., De Jongste J.C., Stocks J.,** *Respiratory function measurements in infants and children*, „Eur. Respir. Mon.", 2005, 31: 166-194.
32. **Cotes J.E., Chinn D.J., Miller M.R.,** *Lung function: physiology, measurement and application in medicine*, ed. 6, Ed. Blackwell Publishing Ltd, Boston, 2006.
33. **Stocks J., Lum S.,** *Applications and future directions of infant pulmonary function testing*. In: Hammer J., Eber E. (eds.), *Paedriatic Pulmonary Function Testing*, Basle, Ed. Karger, 2005, pp. 78-93.
34. **De Jongste J.C., Merkus P.J.F.M., Stam H.,** *Lung diffusion capacity*. In: Hammer J., Ever E. (eds.), *Paediatric pulmonary function testing*, „Progress in Respiratory Research", vol. 33, Ed. Karger, 2005, pp. 157-165.
35. **Moq Q., Ross-Russel R., Mulvey D., Green M., Shinebourne E.A.,** *Phrenic nerve injury in infants and children undergoing cardiac surgery*, „British Heart Journal", 1991, 66: 287-292.
36. **Spiteri M., Mier A.K., Brophy C.J., Pantin C.F.A., Green M.,** *Bilateral diaphragm weakness*, „Thorax.", 1985, 40: 631-632.
37. **Szeinberg A., Marcotte J.E., Roizin H. et al.,** *Normal values of maximal inspiratory and expiratory pressures with a portable apparatus in children, adolescents and young adults*, „Pediatric Pneumology", 1987, 3: 255-258.
38. **Kasper D.L., Braunwald E., Hauser S. et al.,** *Harrison's Principles of Internal Medicine*, ed. 16, Ed. McGraw-Hill Education, 2007.
39. **Wasserman K., Hansen J.E., Sue D.Y., Stringer W.W., Whipp B.J.,** *Principles of Exercise Testing and Interpretation: including pathophysiology and clinical applications*, ed. 4, Ed. Lippincott Williams & Wilkins, Baltimore, 2005.
40. **Jones N.L.,** *Clinical Exercise Testing*, ed. 4, Ed. W.B. Saunders, Philadelphia, 1997.
41. **Cooper D.M., Weiler-Ravell D.,** *Gas exchange response to exercise in children*, „Amer. Rev. Respir. Dis.", 1984, 129: S47-S48.
42. **Cooper D.M., Weiler-Ravell D., Whipp B.J., Wasserman K.,** *Aerobic parameters of exercise as a function of body size during growth in children*, „J. Appl. Physiol.", 1984, 56: 628-634.
43. **Rhodes J.,** *Exercise testing*. In: *NADAS' Pediatric Cardiology*, ed. 2, Ed. Elsevier, Philadelphia, 2006, pp. 275-288.
44. **Whipp B.J.,** *Exercise Testing: The „How" and the „Why". Cardiopulmonary Exercise Testing: information, diagnostics, essay*, Erich Jaegar GmbH, 2002, pp. 3-7.

ALGORITMUL DIAGNOSTIC ÎN CARDIOPATIILE CONGENITALE ŞI ACCESUL LOGIC ŞI EFICIENT LA METODE DIAGNOSTICE

SECȚIUNEA II

CAPITOLUL 16

GABRIELA DOROS

1. **POSIBILITĂȚI DE DEPISTARE A MALFORMAȚIILOR CONGENITALE DE CORD**
2. **ETAPE DE DIAGNOSTIC**
    - 2.1. Anamneza
        - 2.1.1. Antecedente prenatale
        - 2.1.2. Antecedente familiale
        - 2.1.3. Antecedente personale
    - 2.2. Examenul clinic
        - 2.2.1. Inspecția
        - 2.2.2. Palparea
        - 2.2.3. Percuția
        - 2.2.4. Auscultația
    - 2.3. Investigații de laborator
    - 2.4. Explorări paraclinice
        - 2.4.1. Electrocardiografia
        - 2.4.2. Explorarea radiologică
        - 2.4.3. Ecocardiografia
        - 2.4.4. Cateterismul cardiac şi angiografia
        - 2.4.5. Angiografia prin RMN şi angiografia prin CT
3. **ABORDAREA MALFORMAȚIILOR CONGENITALE DE CORD**
4. **CARACTERISTICI CLINICO-PARACLINICE DEFINITORII ŞI ORIENTATIVE ÎN DIAGNOSTICUL RAPID AL MALFORMAȚIILOR CONGENITALE DE CORD LA COPIL**
    - 4.1. Malformații congenitale de cord necianogene cu şunt stânga-dreapta
        - 4.1.1. Defectul septal interatrial (DSA)
        - 4.1.2. Defectul septal interventricular (DSV)
        - 4.1.3. Canalul arterial persistent (CAP)
    - 4.2. Malformații congenitale de cord necianogene fără şunt (leziuni obstructive)
        - 4.2.1. Stenoza de arteră pulmonară
        - 4.2.2. Stenoza aortică
        - 4.2.3. Coarctația de aortă
    - 4.3. Malformații congenitale de cord cianogene
        - 4.3.1. Transpoziția de vase mari
        - 4.3.2. Tetralogia Fallot
        - 4.3.3. Drenajul venos pulmonar aberant
        - 4.3.4. Atrezia de tricuspidă
        - 4.3.5. Boala Ebstein
        - 4.3.6. Trunchiul arterial comun
        - 4.3.7. Sindromul de ventricul stâng hipoplazic
5. **ALGORITM DIAGNOSTIC ÎN MALFORMAȚIILE CONGENITALE DE CORD LA COPIL**

BIBLIOGRAFIE

Redactare medicală: Ion Socoteanu, Iulia Cristina Frînculescu, Marius Frînculescu

1. POSIBILITĂȚI DE DEPISTARE A MALFORMAȚIILOR CONGENITALE DE CORD

Depistarea malformațiilor congenitale de cord ar trebui efectuată încă din **viața intrauterină**, iar rolul primordial în acest sens revine medicului ginecolog cu competență în ecografie fetală.

Ideal ar fi ca în primul trimestru de sarcină, la cea mai mică suspiciune ridicată de ecografia fetală, viitoarea mămică să fie dirijată pentru efectuarea unei **explorari ecocardiografice fetale [1]**. Aceasta poate fi făcută de un medic cardiolog pediatru pentru explorarea transabdominală, în colaborare cu un medic ginecolog, utilizând şi explorarea transvaginală ecocardiografică, pentru confirmare, efectuată doar de ginecolog. Ultimul studiu publicat de Carvalho şi colaboratorii în „Gynecologic and Obstetric Investigation" din 2008, demonstrează fezabilitatea ecocardiografiei transvaginale fetale în primul trimestru de gestaţie, între săptămânile 11-16, mai precis în săptamâna 13, în care se pot face corelaţii liniare între dimensiunile valvelor şi creşterea fetală **[2]**. Concluzia studiului vine să dovedească faptul că absenţa unei diferenţe semnificative între dimensiunea valvelor atrio-ventriculare dreaptă şi stângă semnifică absenţa unei predominanţe camerale drepte sau stângi.

Aceste explorări devin uşoare dacă există în dotare un echipament cu înaltă rezoluţie ecocardiografică atât transabdominală, cât şi transvaginală, alături de un imagist cu experienţă. În ultimii 10 ani, îmbunătăţirea rezoluţiei ecocardiografelor a crescut acurateţea explorării cordului fetal, chiar din săptămâna 10 de gestaţie **[3]**.

Ecocardiografia fetală se adresează în special gravidelor care au avut în antecedente un făt sau copil cu malformaţie congenitală de cord, au în familie patologie malformativă cardiacă sau genetică, dar şi fătului, asupra căruia se ridică suspiciunea de malformaţie congenitală de cord, în urma unor explorări paraclinice. Indicaţiile, după Pediatric Council of the American Society of Cardiology **[4]**, sunt menţionate pe larg în **Tabelul 16.1**.

Metoda aceasta este cea mai eficientă, de larg acces, nu este costisitoare, e necesară şi deosebit de utilă, deoarece stabileşte un diagnostic antenatal, permiţând din timp luarea unei decizii privind renunţarea la sarcină şi prevenind astfel naşterea unui copil cu malformaţie congenitală de cord severă **[5]** sau continuarea sarcinii, cunoscând opţiunile terapeutice postnatale, în funcţie de tipul de malformaţie cardiacă **[6]**. Posibilă indicaţie de întrerupere de sarcină sunt feţii ce prezintă sindrom de ventricul stâng hipoplazic **[7]**, deoarece malformaţia este extrem de severă, iar variantele terapeutice extrem de sărace, costisitoare şi reduse din punctul de vedere al calităţii vieţii **[8]**.

Totuşi, există limite ale acestei metode, precum insuficienta dotare cu aparatură performantă de diagnostic şi personalul redus specializat în ecocardiografia fetală, colaborarea încă incipientă între ginecologi şi cardiologii pediatri, lipsa unui program de formare în ecocardiografia fetală şi, nu în ultimul rând, lipsa de educaţie a viitoarelor mame, care de multe ori nu se prezintă în programul de dispensarizare sau, dacă se prezintă, o fac mult prea târziu, când nu se mai poate evita prezenţa malformaţiei de cord la făt.

Tabelul 16.1. Indicaţii pentru ecocardiografia fetală

Indicaţii materne	Indicaţii fetale
Istoric familial de boală congenitală cardiacă	Modificări ecografice obstetricale
Tulburări metabolice: diabet, fenilcetonurie	Anomalii extracardiace
Expunere la factori teratogeni	Anomalii cromozomiale
Expunere la inhibitori de prostaglandin sintetază: aspirină, ibuprofen, indometacin	Aritmii Hidrops
Rubeola	Creşterea translucenţei nucale în primul trimestru
Boli autoimune	Sarcină multiplă şi sindrom de transfuzor-transfuzat
Sindroame familiale dobândite	
Fertilizare *in vitro*	

După naştere, în maternitate, rolul în depistarea malformaţiilor congenitale de cord revine medicului **neonatolog**. Acesta, în urma examenului clinic, trebuie să depisteze nou-născuţii cu sufluri patologice, pe cei cu tulburări de adaptare neonatală, indice APGAR mic şi pe cei cu cianoză, pe care trebuie să îi adreseze serviciului de cardiologie infantilă, la cea mai mică suspiciune de afectare cardiacă. Experienţa neonatologului este decisivă în depistarea unui suflu la nou-născut, a cianozei sau în aprecierea semnelor de insuficienţă cardiacă precoce. Există situaţii în care un suflu de grad mic nu este perceput sau cianoza este mascată de eritroza neonatală ori nu este încă bine exprimată. Acestea sunt unele dintre motivele pentru care scapă diagnosticului de boală congenitală cardiacă un număr destul de mare de nou-născuţi, chiar şi cu malformaţii cianogene, precum boala Fallot, la care cianoza, discretă la naştere, se accentuează abia după prima sau a doua lună de viaţă, apărând crizele hipoxice. Un diagnostic discutabil este cel de canal arterial persistent, care de obicei se închide rapid după naştere, dar la prematuri persistă **[9]**, închiderea lui făcându-se mai târziu, chiar sub tratament medicamentos **[10]**. Din acest motiv, prematurii trebuie dispensarizaţi, cu efectuarea ecocardiografiei în perioada de sugar, pentru a se vedea dacă nu prezintă vreo malformaţie cardiacă asociată **[11]**. Nou-născuţii cu diverse sindroame genetice, malformaţii scheletale, omfalocel, hernie, cheilo-gnato-palatoschizis etc., trebuie adresaţi serviciului de cardiologie pediatrică pentru a căuta patologia cardio-vasculară ce poate fi asociată.

Există un eşantion de mame, care de multe ori, independent de dorinţa proprie, nu nasc la maternitate, iar nou-născuţii nu au parte de examenul neonatologic. Aceştia sunt ulterior examinaţi de medicul de familie, care va fi cel de-al treilea element cheie în depistatea malformaţiilor congenitale de cord.

Rolul **medicului de familie** este capital în depistarea cardiopatiilor congenitale, deoarece el primeşte nou-născutul, pe care îl va dispensariza ulterior, având posibilitatea contactului aproape permanent cu acesta, cel puţin în primul an de viaţă; şi cum creşterea este cea mai impresionantă în primul an, la fel este şi oportunitatea de a decela un suflu cardiac mult mai mare, chiar dacă nu de la prima vizită, datorită controalelor lunare. Există o serie de condiţii favorizante pentru un diagnostic corect, cum ar fi: sugar liniştit sau chiar dormind, linişte în cameră, luminozitate naturală bună, anamneză minuţioasă, alături de o experienţă profesională în domeniu. Dar şi aşa, de multe ori, sub presiunea aglomeraţiei şi a timpului limitat de examinare a unui pacient în cabinet, diagnosticul de malformaţie congenitală de cord poate să scape în primul an de viaţă.

Un rol aproape la fel de important cu cel al medicului de familie îl are **mama copilului**, care creşte, hrăneşte, spală şi îngrijeşte zilnic copilul. Aceasta ar trebui să sesizeze şi să informeze medicul despre: schimbarea comportamentului sugarului, apariţia dispneii, oboseala la alimentaţie cu necesitatea întreruperii meselor, apariţia transpiraţiilor profuze, în special la nivelul capului, în timpul alimentaţiei, agitaţia, stagnarea sau scăderea în greutate, cianoza, semne pe care medicul de familie le poate obţine doar din anamneză. Dacă relaţia mamă–sugar şi familie–medic este foarte bună, în condiţiile unui medic experimentat, diagnosticul nu va întârzia să fie pus. Utilitatea depistării unei malformaţii congenitale de cord în primul an de viaţă este esenţială, deoarece corecţiile chirurgicale efectuate în timp optim previn complicaţiile date de boală.

Un **suflu sistolic** de grad mare nu ar pune probleme de depistare la auscultaţie, dar un suflu de grad mic poate să scape şi să nu fie decelat, iar în spatele lui să se prezinte o malformaţie severă, cu defect mare, care se exprimă printr-un suflu de grad mic, dar cu alte semne de afectare cardiacă ce fie trebuie căutate, fie sunt recunoscute de un medic experimentat, fie sunt solicitate prin anamneză de la aparţinători.

În situaţii excepţionale, precum cazurile sociale, relaţia familie-copil nu e foarte strânsă, sugarul fiind crescut de ceilalţi fraţi, fapt ce determină nerecunoaşterea semnelor de boală cardiacă, iar ca şi consecinţă, prezentarea la medic se face atunci când deja se instalează complicaţiile sau sunt semne de insuficienţă cardiacă. Nici chiar cianoza nu-i sperie pe unii aparţinători, aceştia aducând copilul la medic doar datorită decompensărilor sau crizelor anoxice, fapte foarte rare, dar consemnate în familiile cu domiciliu în regiuni depopulate, fără medic, sau în familii cu probleme sociale. Toate aceste situaţii reprezintă limite în depistarea malformaţiilor de cord şi pretind cheltuieli ulterioare pentru complicaţiile care nu întârzie să apară odată cu înaintarea în vârstă.

Contactul permanent cu medicul de familie facilitează şansa de a fi decelat un suflu în perioada copilăriei sau de a ridica suspiciunea existenţei unei malformaţii congenitale de cord, care va fi îndrumată spre un serviciu specializat de cardiologie pediatrică.

Un rol la fel de important revine **medicului şcolar**, care are şansa de a depista cardiopatiile congenitale la elevi, în cadrul examenelor anuale, diagnosticând sufluri atunci când acestea nu au fost sesizate de medicii de familie. Impunerea efectuării unui examen cardiologic anual pentru aviz sportiv şcolar este un fapt de lăudat şi deosebit de util, deoarece reprezintă o nouă oportunitate de descoperire a unei patologii cardiace congenitale sau a unei cardiomiopatii şi reduce decesele de această cauză pe terenurile de sport.

Dezvoltarea bazelor sportive şi a sportului de performanţă aduce **medicului sportiv** rolul de a se integra în schema de depistare a copiilor cu boli congenitale cardiace. Acesta, în urma examenului clinc, trebuie să depisteze copiii cu suflu, pe care apoi să-i trimită serviciului de cardiologie pediatrică, pentru explorare cardiologică. Dar, de multe ori, nu se întâmplă aşa, copiii sportivi de performanţă ajungând să fie diagnosticaţi cu malformaţii de cord şi chiar operaţi după ce au rezultate sportive spectaculoase, pentru că nu au fost îndrumaţi niciodată spre un consult cardiologic înainte de a se înscrie la o şcoală de profil sau club sportiv. Este o situaţie traumatizantă pentru copilul sportiv şi familia acestuia şi total neplăcută pentru medicul cardiolog. De multe ori cariera sportivă se termină în plină ascensiune. Acest lucru poate fi evitat printr-un rol şi o implicare mai mare a medicului sportiv în depistarea cardiopatiilor congenitale la copii, odată cu înscrierea la sport.

După ce suflul cardiac a fost sesizat de către medicul neonatolog, medicul de familie, cel şcolar, sportiv sau de orice medic dintr-un serviciu de urgenţă, de exemplu, care a consultat copilul pentru o oarecare intercurenţă, pacientul trebuie trimis obligatoriu într-un serviciu de **cardiologie pediatrică** pentru a fi investigat (**Fig. 16.1**).

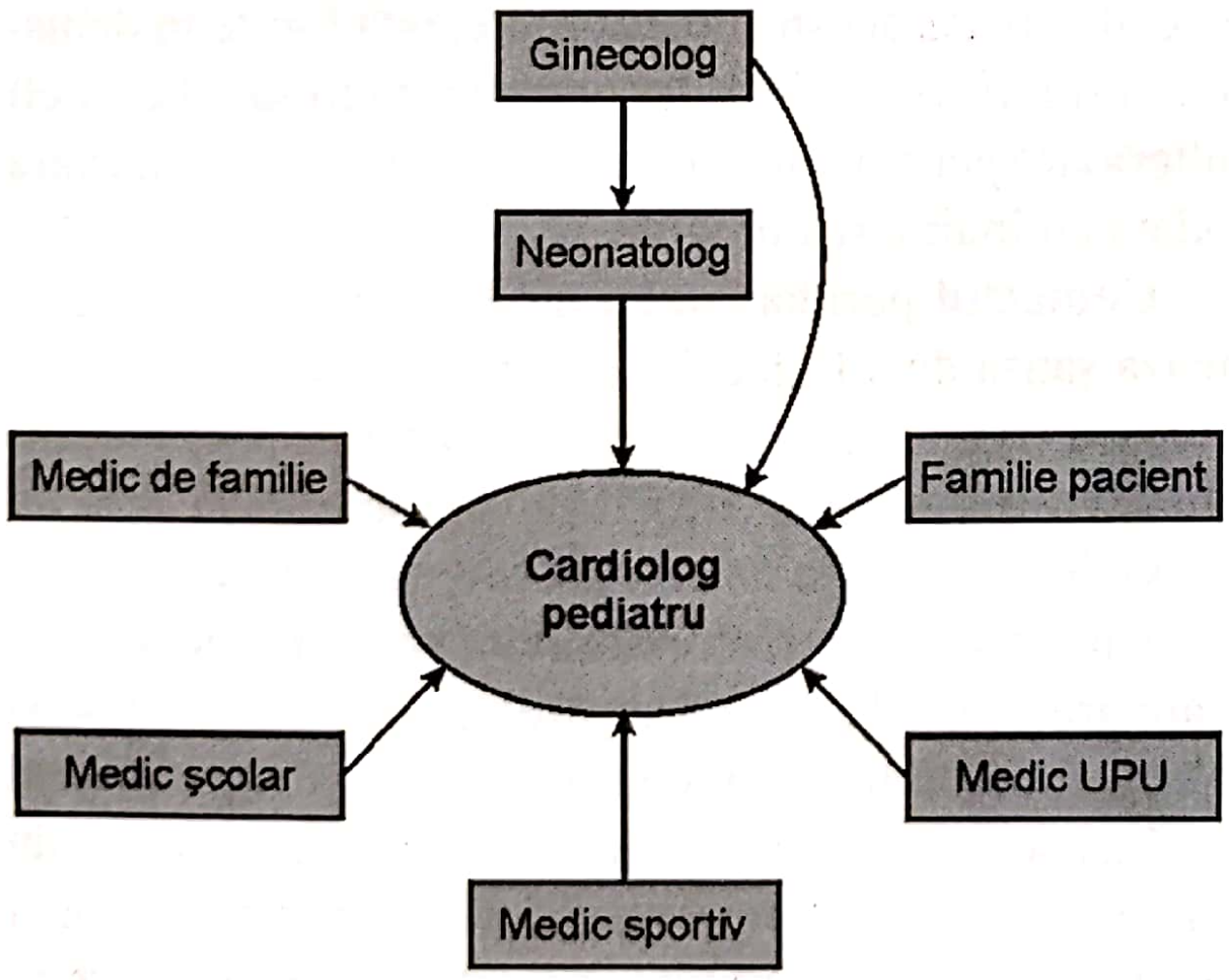

Fig 16.1. Adresabilitatea pacienţilor cu suflu cardiac la medicul cardiolog.

Cu tot regretul, dar încă mai există pacienţi adulţi, care nu au fost diagnosticaţi cu malformaţie congenitală de cord în perioada copilariei şi fie prin altă patologie ajung la medic sau în spital, fie datorită complicaţiilor bolii, se internează chiar în secţia de cardiologie adulţi, unde cu mare întârziere se pune diagnosticul, de multe ori fără vreo şansă de corecţie chirurgicală. Este de dorit ca aceste cazuri să nu mai existe şi să nu mai apară, iar cardiopatiile congenitale preluate în serviciul de adulţi să fie formate doar din cazurile operate în copilărie, care mai prezintă complicaţii şi trebuie monitorizate.

Examenul cardiologic presupune o anamneză minuţioasă, examen clinic, electrocardiogramă, radiografie cardio-pulmonară şi ecocardiografie, uneori investigaţii de laborator şi rar Holter ECG la cazuri selecţionate, explorări ce pot fi efectuate în ambulator, rezultatul fiind diagnosticul pozitiv cardiologic.

Odată stabilit diagnosticul de malformaţie congenitală de cord, pacientul trebuie adresat serviciului de **chirurgie cardio-vasculară**, unde va efectua cateterism cardiac şi angiografie, preoperator.

Există însă **investigaţii extrem de utile**, care pot să aducă date suplimentare chirurgului, dar care, datorită costurilor extrem de ridicate, se recomandă doar în cazuri atent selecţionate, precum malformaţiile congenitale de cord complexe, care asociază malformaţii vasculare, cum ar fi drenajul venos parţial aberant, mai dificil de vizualizat ecocardiografic. Aceste investigaţii sunt: **angiografie cardiacă prin computer tomografie** şi **angiografie cardiacă prin rezonanţă magnetică.** Ambele sunt explorări de înaltă performanţă, care completează diagnosticul, iar pentru un chirurg experimentat pot substitui cateterismul cardiac, manevră invazivă preoperatorie. Etapele posibile de depistare a pacienţilor cu afecţiuni cardiace congenitale sunt schiţate în **Tabelul 16.2**.

Medicul cardiolog pediatru, în urma consultului clinic, urmat de ECG, ecocardiografie şi radiografie cardio-pulmonară şi completat uneori de pulsoximetrie şi investigaţii hematologice minime, pune diagnosticul de **malformaţie de cord**.

Din cele prezentate mai sus, am văzut că există scăpări în identificarea pacienţilor cu boală cardiacă congenitală, aproape în toate verigile menţionate, până la medicul cardiolog, motiv pentru care, în dorinţa de a nu ne mai întâlni cu pacienţi adulţi nediagnosticaţi în copilărie, descriem etapele de diagnostic ale acestor pacienţi.

Tabelul 16.2. Etapele posibile de depistare a pacienţilor cu boli congenitale cardiace

Perioadă de depistare	Specialitate medic	Rol/manevră	Ce depistează	Unde trimite
Prenatal la făt	Ginecolog	Ecografie fetală Triplu test Aminocenteză	Făt cu MCC Boli genetice	Întrerupe/monitorizează sarcina de comun acord: ginecolog/cardiolog pediatru/medic familie
Postnatal la nou-născut	Neonatolog	Consult/ monitorizare EKS	Nou-născut cu: suflu/cianoză/ insuficienţă cardiacă/ aritmie	Cardiolog pediatru
Sugar Mica copilărie Preşcolar	Medic de familie	Consult	Sugar/copil cu suflu	Cardiolog pediatru
6 ani – 18 ani	Medic şcolar	Consult	Copil cu suflu	Cardiolog pediatru
Şcolar sportiv	Medic sportiv	Consult	Copil cu suflu	Cardiolog pediatru
Peste 18 ani	Medic specialist adulţi	Consult	Malformaţii cardiace la adult, nedepistate anterior	Cardiolog

2. ETAPE DE DIAGNOSTIC

2.1. Anamneza

2.1.1. Antecedente prenatale

Anamneza are o importanţă deosebită, deoarece poate să furnizeze date despre perioada primelor trei luni de sarcină, când infecţii virale, factori teratogeni, radiaţii, medicamente, alcool, tutun sau alte toxice pot să influenţeze produsul de concepţie.

2.1.2. Antecedente familiale

Mai mult, existenţa în familie a unei patologii cardiace congenitale, boli genetice, moarte subită, poate să indice necesitatea unei explorări cardiace la nou-născut.

2.1.3. Antecedente personale

Scorul Apgar mic la naştere, în absenţa unei patologii neurologice, trebuie să trezească interesul medicului pentru un examen minuţios al aparatului cardio-vascular. Adaptarea neonatală dificilă, problemele de alimentaţie, stagnarea în greutate sau creşterea încetinită pot să fie secundare unei patologii cardiace ce trebuie căutată. Transpiraţiile faciale profuze la supt, întreruperea suptului datorită oboselii şi creşterea în greutate în ciuda unei alimentaţii slabe pot să fie semne de insuficienţă cardiacă la sugar.

Cianoza rezistentă la administrarea de oxigen trebuie să orienteze spre o patologie cardiacă, nu respiratorie. Mediul de provenienţă al nou-născutului şi modul de preparare a alimentelor sunt esenţiale în diagnosticul diferenţial dintre o methemoglobinemie, respectiv intoxicaţie cu nitriţi la pacienţii din mediul rural alimentaţi cu apă din fântână neautorizată, şi o malformaţie congenitală de cord cianogenă.

La copilul mai mare ne pot interesa o adaptare dificilă la efort, durerile în membrele inferioare, poziţia genu-pectorală sau „pe vine", lentoarea în ideaţie sau prezenţa sincopelor.

Toate aceste date culese din anamneză trebuie completate cu un examen clinic complex, atent şi centrat pe aparatul cardio-vascular.

2.2. Examenul clinic

Explorarea trebuie efectuată atât în clinostatism, cât şi în ortostatism, cu răbdare, în condiţii de confort atât pentru pacient, cât şi pentru medic. La copiii până la vârsta de 3 ani este chiar indicată colaborarea cu mama, care poate să ţină în braţe copilul, pentru ca acesta să se obişnuiască cu medicul în „halat alb". Dacă sugarul doarme este de preferat ca examinarea să decurgă cu grijă, pentru a nu fi deranjat, un medic experimentat putând să obţină multe informaţii din examenul clinic.

2.2.1. Inspecția

Inspecția are un rol deosebit de important, deoarece aduce informații despre posibila existență a unei patologii cardiace. Trebuie urmărite aspectul general al pacientului, statusul nutrițional, hipotrofia staturo-ponderală decelabilă după vârsta de 3-4 ani, prezența semnelor clinice ale unor sindroame sau anomalii cromozomiale **[12]**, modificări de culoare a tegumentului (cianotic, palid, icteric), aspectul degetelor (hipocratism), frecvența respiratorie, prezența dispneii și a tirajului, transpirațiile în regiunea cefalică.

Există **modificări cromozomiale** evidente, precum copiii cu sindrom Down, care se știe că în peste 50% din cazuri asociază malformații congenitale de cord, precum canalul atrio-ventricular și defectul septal interventricular **[13]**; la aceștia se impune efectuarea unui examen cardiologic complet, chiar în lipsa unui suflu. În **Tabelul 16.3** sunt consemnate în procente malformațiile congenitale de cord asociate în câteva din cele mai importante aberații cromozomiale **[14]**. Totuși, pot să existe și sindroame neereditare **[14]** care să asocieze patologie cardiacă malformativă, iar cele mai importante sunt consemnate în **Tabelul 16.4**.

Culoarea tegumentelor poate să orienteze spre o afecțiune cardiacă. Cianoza poate fi detectată teoretic, când saturația în oxigen a sângelui arterial coboară sub 80 %. Ea este condiționată de creșterea concentrației de hemoglobină redusă, respectiv de prezența unei cantități totale de 5 g % de hemoglobină redusă la nivelul patului venos capilar. Aceasta, la un pacient normocitemic, induce cianoza la o saturație în oxigen de 80%, dar, datorită faptului că se raportează la nivelul total de hemoglobină, la pacienții policitemici poate să apară cianoza la un nivel mult mai mare al saturației în oxigen, respectiv chiar și la 85%. Există și reversul, la pacienții cu anemie severă, cu o valoare scăzută a hemoglobinei, la care raportarea cantității totale de hemoglobină redusă face ca exprimarea clinică a cianozei să se producă la o valoare mult mai mică a saturației în oxigen, poate chiar și la 40%. Acest fapt induce de multe ori în eroare familia și chiar și medicul, cianoza fiind mascată de anemie.

Dacă cianoza este ușoară, frecvent nu este detectată, de aceea, la cea mai mică suspiciune, se determină saturația în oxigen cu ajutorul unui puls-oximetru sau prin măsurarea în laborator a gazelor sanguine; în absența acestor metode, trebuie apreciată foarte bine culoarea mucoaselor, a limbii, a patului unghial și a conjunctivelor. Cel mai bine este analizată la lumina naturală.

Există două tipuri de cianoză: una centrală, care asociază o desaturare în oxigen a sângelui arterial, și una periferică, cu saturație în oxigen normală. Părinții consemnează de multe ori o cianoză periorală sau circumorală, care îi sperie și îi îndrumă spre cardiolog. Aceasta poate să fie datorată unei malformații de cord, dar de cele ai multe ori e izolată și nesemnificativă. Necesită măsurarea saturației în oxigen. Dacă pacientul pare cianotic în condițiile unei saturații bune în oxigen, trebuie verificat hematocritul pentru aprecierea unei policitemii. Acrocianoza poate să apară în condițiile

Tabelul 16.3. Patologie cardiacă implicată în cele mai frecvente anomalii cromozomiale

Anomalie cromozomială	Tip de malformație cardiacă	Incidența malformației (%)
Trisomie 13 S. Patau	DSV, CAP, dextrocardie	90%
Trisomie 18 S. Edwards	DSV, CAP, stenoză AP	99%
Trisomie 21 S. Down	CAVC, DSV	50%
Sindrom Turner (XO)	CoAo, stenoză Ao, DSA	35%

Tabelul 16.4. Afectare cardiacă în sindroame neereditare selectate

Sindrom neereditar	Afectare cardiacă	Caracteristici sindrom
S. Cornelia de Lange	DSV	Retard de creștere și mental, hirsutism, microcefalie, facies particular
S. Di George	DSV, CAP, B. Fallot, trunchi arterial comun, arc aortic întrerupt	Facies particular, hipertelorism, filtru scurt, hipocalcemie, deficit imun celular
S. de alcoolism fetal	DSV, DSA, CAP, Fallot	Retard de creștere intrauterină și mental, microcefalie, hiperiritabilitate
Sugar din mamă diabetică	DSV, CoAo, TVM, CMP	Macrosom, hipoglicemie, hipocalcemie
S. Pierre Robin	DSV, CAP, DSA, CoAo	Retrognație, hepato-splenomegalie, surditate, cataractă

unei saturaţii normale în oxigen la nou-născut, dacă acesta este expus la frig sau este policitemic.

Cianoza intensă prezentă imediat la naştere semnifică de obicei o malformaţie cardiacă cianogenă severă: transpoziţie de vase mari, trunchi arterial comun, ventricul stâng hipoplazic, atrezie de tricuspidă, etc, dar aproape niciodată o tetralogie Fallot, care de obicei scapă diagnosticului în maternitate, cianoza intensificându-se ulterior, în primele luni de viaţă **[15]**. Administrarea de oxigen la pacienţii cu malformaţii congenitale de cord cianogene nu determină dispariţia cianozei şi nu îmbunătăţeşte saturaţia în oxigen, aşa cum se întâmplă în afecţiunile respiratorii sau ale sistemului nervos central ce induc cianoză, în care ameliorarea sau chiar dispariţia cianozei este evidentă.

Degetele hipocratice, cianotice, cu unghii în **„sticlă de ceasornic"** sau în **„cioc de papagal"** şi îngroşarea patului unghial cu aspect de **„degete de toboşar"** nu pot fi decelate la naştere, deoarece necesită cel puţin o perioadă de 6 luni pentru a produce modificări prin desaturare arterială. Există astfel nou-născuţi cu suflu de grad mic, la care nici cianoza, nici hipocratismul digital nu sunt evidente în maternitate, sugarul putând fi externat fără diagnostic de cardiopatie congenitală cianogenă. Medicul de familie este cel ce identifică în timp cianoza şi trimite sugarul într-un serviciu de cardiologie.

Tot inspecţia ne furnizează date despre **aspectul toracelui**. O cardiomegalie poate produce bombarea anterioară a toracelui sau coborârea şocului apexian, vizbil între spaţiile intercostale, mai jos decât normal.

Modificările scheletale cu agenezie de membre, **sindactilie** sau **polidactilii** se pot însoţi de malformaţii cardiace, făcând parte din diverse sindroame, precum sindromul Holt Oram **[16]**. La fel şi **despicăturile velo-palatine** pot să fie asociate cu malformaţii de cord, completând tabloul în **sindromul velo-cardio-facial**, sau sindromul Shprintzen **[17]**. Transpiraţiile profuze la nivelul capului pot să semnifice un mecanism compensator la un debit cardiac scăzut.

Frecvenţa respiratorie trebuie măsurată la toţi sugarii, deoarece o creştere a acesteia peste 40 de bătăi pe minut nu este normală, iar peste 60 de bătăi pe minut semnifică tahipnee, semn fie de afectare pulmonară, fie de decompensare cardiacă. De obicei frecvenţa respiratorie se măsoară în somn, unde o tahipnee este mult mai evidentă, deoarece în activitate se poate modifica la agitaţie, plâns, joacă. Tahipneea asociată cu dispnee, tiraj intercostal şi tahicardie, în context de mărire a matităţii cardiace, reprezintă semne de insuficienţă cardiacă stângă, ca şi de complicaţie a unei malformaţii cardiace.

2.2.2. Palparea

Palparea completează inspecţia, aducând date suplimentare. Trebuie evaluate: localizarea şocului apexian, prezenţa freamătului precordial, prezenţa edemelor şi decelarea pulsului la toate cele patru membre.

Căutarea şocului apexian este foarte importantă, deoarece furnizează relaţii despre situsul cordului în torace, existând pacienţi cu mezocardie sau dextrocardie, care asociază malformaţii de cord ce se încadrează în **sindroame heterotaxice [18]**.

În mod normal, şocul apexian la sugari şi copii este localizat în spaţiul patru parasternal stâng, pe linia medio-claviculară, iar la copiii peste şapte ani şi adulţi în spaţiul cinci parasternal stâng. Orice mărire a cordului, semnificând cardiomegalie, modifică această localizare, coborând spaţiul intercostal unde este decelat şi deviindu-l spre linia axilară anterioară.

Decelarea la palpare a **freamătului precordial** semnifică prezenţa unei malformaţii de cord şi se asociază suflurilor cu o intensitate mai mare de grad patru.

Prezenţa **edemelor** la un sugar poate să semnifice în acelaşi timp o afectare renală, endocrină, precum mixedemul, dar în acelşi timp şi o afectare cardiacă în cadrul insuficienţei cardiace dintr-o malformaţie congenitală de cord.

Pulsul aduce informaţii despre activitatea electrică a inimii, prin palparea acestuia depistâdu-se un ritm normal sau patologic cu tulburări şi înregistrându-se frecvenţa cardiacă. Un ritm patologic orientează rapid spre efectuarea unui ECG pentru a decela tipul de tulburare, de ritm sau de conducere, care se poate asocia unor malformaţii congenitale de cord. Important de reţinut este faptul că la copil poate să existe în mod fiziologic un ritm neregulat, variabil cu respiraţia, exprimat electric prin aritmie sinusală, produs prin accelerarea frecvenţei la inspir. Frecvenţa cardiacă este cel mai bine a se consemna în condiţii de repaus şi în linişte la sugar. Ea variază cu vârsta şi există nomograme în acest sens, care trebuie să orienteze medicul [19]. Frecvența cardiacă mai variază și cu statusul pacientului, febra, agitația sau prezența insuficienței cardiace, toate crescând-o. O frecvență cardiacă mai mică decât cea corespunzătoare vârstei, respectiv bradicardia, poate să semnifice prezența unui bloc atrio-ventricular asociat unei cardiopatii sau toxicitate digitalică în cazul în care pacientul urma un tratament digitalic nemonitorizat.

Pulsul trebuie căutat la toate cele patru membre. La membrele superioare se decelează de obicei la artera radială, iar la membrele inferioare îl căutăm la artera femurală, poplitee, tibială și artera pedioasă. Sugarul în activitate și agitație poate să îngreuneze explorarea, când se va recurge la decelarea pulsului la artera pedioasă. **Absența pulsului la artera femurală pune diagnosticul de coarctație de aortă**, mai ales când se asociază cu hipertensiune la membrele superioare. Este un gest simplu și foarte important, dar din nefericire de multe ori uitat, diagnosticul rapid de coarctație de aortă fiind întârziat. Există situații de coarctație de aortă în care pulsul la artera radială este plin și bine bătut, iar cel de la artera femurală nu este abolit, ci doar foarte slab percetibil, fiind netă diferența de intensitate. Căutarea pulsului femural la nou-născut este vitală, deoarece coarctația de aortă strânsă produce rapid fenomene de insuficiență cardiacă, reprezentând o urgență chirurgicală. Prin diagnosticul precoce, nou-născutul poate să fie adresat serviciului de chirurgie cardio-vasculară înainte de a se instala semnele de decompensare cardiacă, oferind condiții optime de intervenție chirurgicală atât pacientului, cât și medicului chirurg. Apar situații în care pulsul la artera radială dreaptă e mai amplu decât la cea stângă, orientând diagnosticul spre **stenoză supravalvulară aortică**, anterior de emergența arterei subclavii stângi. Absența pulsului la artera radială orientează spre diagnosticul de aortită sau **Boala Takayasu, „boala fară puls"**, afecțiune extrem de severă [20].

2.2.3. Percuția

Percuția nu este o manevră de mare finețe la nou-născut și copil, preferându-se palparea. Are ca scop decelarea matității cardiace și e mult mai relevantă la adult, marcând cardiomegalia când există.

2.2.4. Auscultația

Auscultația este metoda de cea mai mare acuratețe în depistarea malformațiilor congenitale de cord prin aprecierea zgomotelor și suflurilor cardiace. La copil se utilizează stetoscopul cu două capete, unul cu diafragmă pentru perceperea sunetelor înalte și capătul cu pâlnie pentru culegerea sunetelor de joasă frecvență.

Rolul auscultației este să aprecieze **zgomotele cardiace, zgomotele extracardiace, suflurile cardiace, ritmul și frecvența cardiacă.** Momentul optim de auscultație la un nou-născut și sugar este în somn sau în tipul alimentației, când este liniștit. Copilul mai mare este examinat în repaus. Pentru o mai bună apreciere, la copilul mare auscultația se va efectua atât în repaus, cât și la efort, pentru a se decela modificarea suflului, permițând încadrarea acestuia în patologic sau funcțional.

a. ***Zgomotele cardiace*** trebuie percepute înainte de a aprecia suflurile. Ele sunt în număr de patru.

– Zgomotul 1 exprimă închiderea valvei mitrale și tricuspide și este cel mai bine perceptibil cu diafragma stetoscopului la apex sau în spațiul III-IV parasternal stâng. Întărirea zgomotului 1 poate să fie prezentă la copii normali, dar și la pacienți cu boală Ebstein.

– Zgomotul 2 exprimă închiderea valvei aorte și pulmonare și este cel mai bine perceptibil tot cu diafragma stetoscopului în spațiul II parasternal stâng, focarul arterei pulmonare. Reprezentând două valve, zgomotul 2 este format din două componente, care variază cu respirația. În inspir se percepe inițial închiderea valvei aorte și apoi a valvei pulmonare, pentru ca în expir să se perceapă un singur zgomot, care cuprinde închiderea ambelor valve. Orice modificare la nivelul celor două valve se repercutează asupra zgomotului 2. În atrezia de arteră pulmonară, de exemplu, se percepe doar componenta aortică a zgomotului 2.

– Zgomotul 3 apare la începutul diastolei și semnifică umplerea ventriculară rapidă. Este cel mai bine perceput cu pâlnia stetoscopului în apex sau parasternal stâng, spațiile III-IV. Poate fi perceput la copil și adultul tânăr, dar și în condiții de malformație de cord, precum DSV larg sau insuficiență cardiacă.

– Zgomotul 4 apare în telediastolă sau presistolă și nu e caracteristic copilului. Se percepe mai bine cu pâlnia stetoscopului, e patologic și reprezintă scăderea compleanţei ventriculare sau e semn de insuficienţă cardiacă.

Zgomotul 3 şi/sau zgomotul 4, în condiţii de tahicardie, produc ritmul de galop, reprezentând o condiţie patologică .

Frecătura pericardică este considerată zgomot extracardiac şi este percepută în pericardita uscată, cu intensitate mai mare dacă pacientul se apleacă în faţă şi menţine apnee câteva secunde. Percepţia este mai bună cu diafragma stetoscopului. Acumularea de lichid pericardic estompează frecătura, producând asurzirea zgomotelor cardiace.

b. *Suflurile cardiace* sunt de două tipuri: **funcţionale** sau inocente şi **patologice**. Orice suflu trebuie analizat din punctul de vedere al intensităţii, momentului de apariţie (sistolic, diastolic sau sistolo-diastolic), localizării, iradierii şi calităţii sau tipului muzical sau vibrator (**Tabelul 16.5**).

– Suflurile **funcţionale** sunt asimptomatice, pluriorificiale, dispar la efort şi se însoţesc de ECG şi radiografie cardio-pulmonară normală. Aproximativ 80% dintre suflurile cardiace ale copiilor sunt inocente **[21, 22]**. Caracteristicile suflurilor inocente pe etape de vârstă sunt consemnate în **Tabelul 16.6.** Deoarece ele pot să aibă aceeaşi localizare cu cele patologice (**Fig. 16.2**), medicul cardiolog trebuie să le deosebească.

Tabelul 16.5. Caracteristici ale suflurilor sistolice sau diastolice

Nr. crt.	Caracteristici suflu
1.	Timp de apariţie: – proto, mezo, tele: sistolic/diastolic – pansistolic/holosistolic – sistolo-diastolic
2.	Localizarea intensităţii maxime
3.	Iradiere
4.	Intensitate: Grad 1 – perceptibil doar în linişte, cu atenţie, nu în orice poziţie Grad 2 – perceptibil imediat, dar încet Grad 3 – moderat tare Grad 4 – tare Grad 5 – foarte tare, se percepe şi cu stetoscopul parţial detaşat de torace Grad 6 – se poate percepe cu stetoscopul complet detaşat de torace
5.	Tonalitate: înaltă, medie sau joasă
6.	Calitate: muzical, aspru, vibrator
7.	Variaţia cu respiraţia: suflurile originare în partea dreaptă a cordului tind să varieze mai mult cu respiraţia decât cele situate în stânga.

Tabelul 16.6. Suflul sistolic inocent sau funcţional – caracteristici

Tip	Descriere	Vârstă de percepţie
Suflu inocent vibrator Still	Suflu sistolic ejecţional gr. 2–3/6, muzical/vibrator, maximum spaţiul III–IV parasternal stg., iradiere spre apex	3–6 ani, ocazional la sugar
Suflu sistolic ejecţional pulmonar	Maximum spaţiul II parasternal stg, gr.1–3/6, proto/mezosistolic	8–14 ani
Suflu sistolic în focar pulmonar la nou-născut	Maximum spaţiul II parasternal stg., gr.1–2/6, cu iradiere torace dr.-stg., axilă şi spate	prematuri/nou-născut, de obicei dispare între 3–6 luni de viaţă
Zgomot venos	Maximum supra/infraclavicular stg.-dr., gr. 1–3/6, intensitatea variază cu rotirea capului şi compresia venei jugulare, caracter continuu	3–6 ani
Zgomot carotidian	Regiunea supraclaviculară şi carotidiană, gr. 2–3/6, ocazional freamăt carotidian	orice vârstă

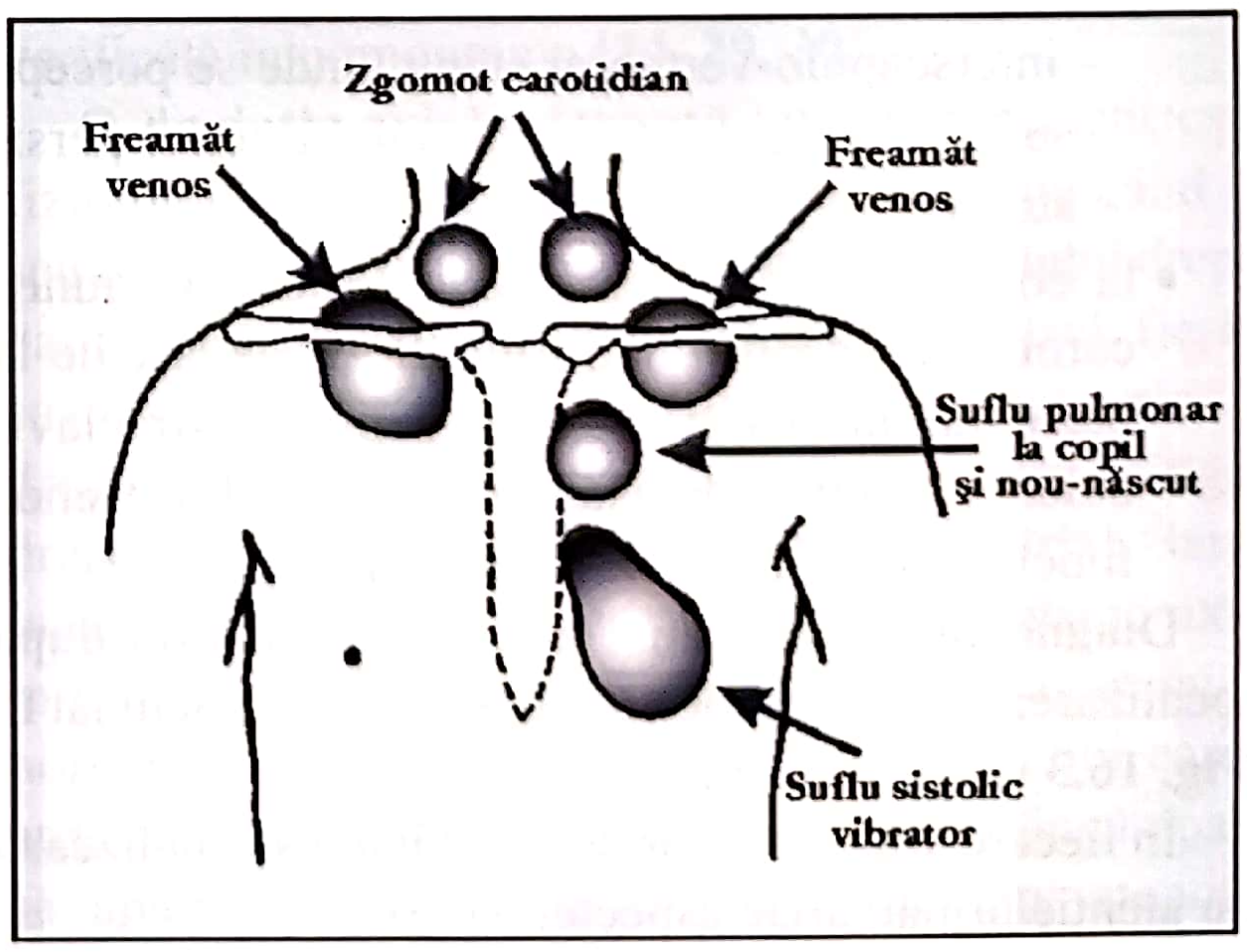

Fig. 16.2. Focare de auscultaţie pentru sufluri sistolice inocente în copilărie (după Park, modificat).

– Cele **patologice** asociază simptome, sunt localizate, se amplifică la efort şi se însoţesc de modificări ECG şi radiologice, atât ale siluetei cardiace, cât şi ale vascularizaţiei pulmonare. Suflul sistolic este de obicei lung, puternic, bine transmis, însoţit de zgomote cardiace anormale; poate să fie prezent şi suflul diastolic, în funcţie de patologia cardiacă.

Focarele de auscultaţie cardiacă sunt:

- spaţiul II parasternal drept, focar aortic, unde se percepe cel mai bine, suflul sistolic semnificând stenoza aortică;
- spaţiul II parasternal stâng, focarul pulmonar, unde se percepe cel mai bine suflul sistolic din:
  - stenoza de arteră pulmonară,
  - defectul septal atrial, dar şi
  - suflul sistolo-diastolic de canalul arterial persistent;
  - aici iradiază şi suflul de stenoză aortică din spaţiul II parasternal drept;
- spaţiul IV parasternal stâng:
- cu suflu sistolic în „spiţă de roată”, caracteristic pentru defectul septal interventricular;
  - locaţie şi pentru suflul inocent Still,
  - şi suflul de regurgitare tricuspidiană;
- apex, unde se percepe:
  - suflul sistolic de insuficienţă mitrală,
  - iradiază suflul inocent, vibrator Still,
  - iradiază suflul sistolic de stenoză aortică,
  - şi cel din cardiomiopatia hipertrofică obstructivă;
  - interscapulo-vertebral stâng, unde se percepe suflul sistolo-diastolic de canal arterial persistent;
- la copil se cercetează auscultatoric şi regiunea carotidiană pentru malformaţiile vasculare de la baza gâtului, dar şi regiunile supra şi infraclaviculare, pentru depistarea zgomotului venos funcţional, caracteristic copilului.

Diagnosticul diferenţial al suflului sistolic după localizarea în focarele de auscultaţie este consemnat în **Fig. 16.3** (după Park, modificat).

În fiecare arie sau focar de auscultaţie se analizează cu atenţie următoarele aspecte:

Se auscultă cu atenţie zgomotul 1 pentru a aprecia intensitatea sau dedublarea.

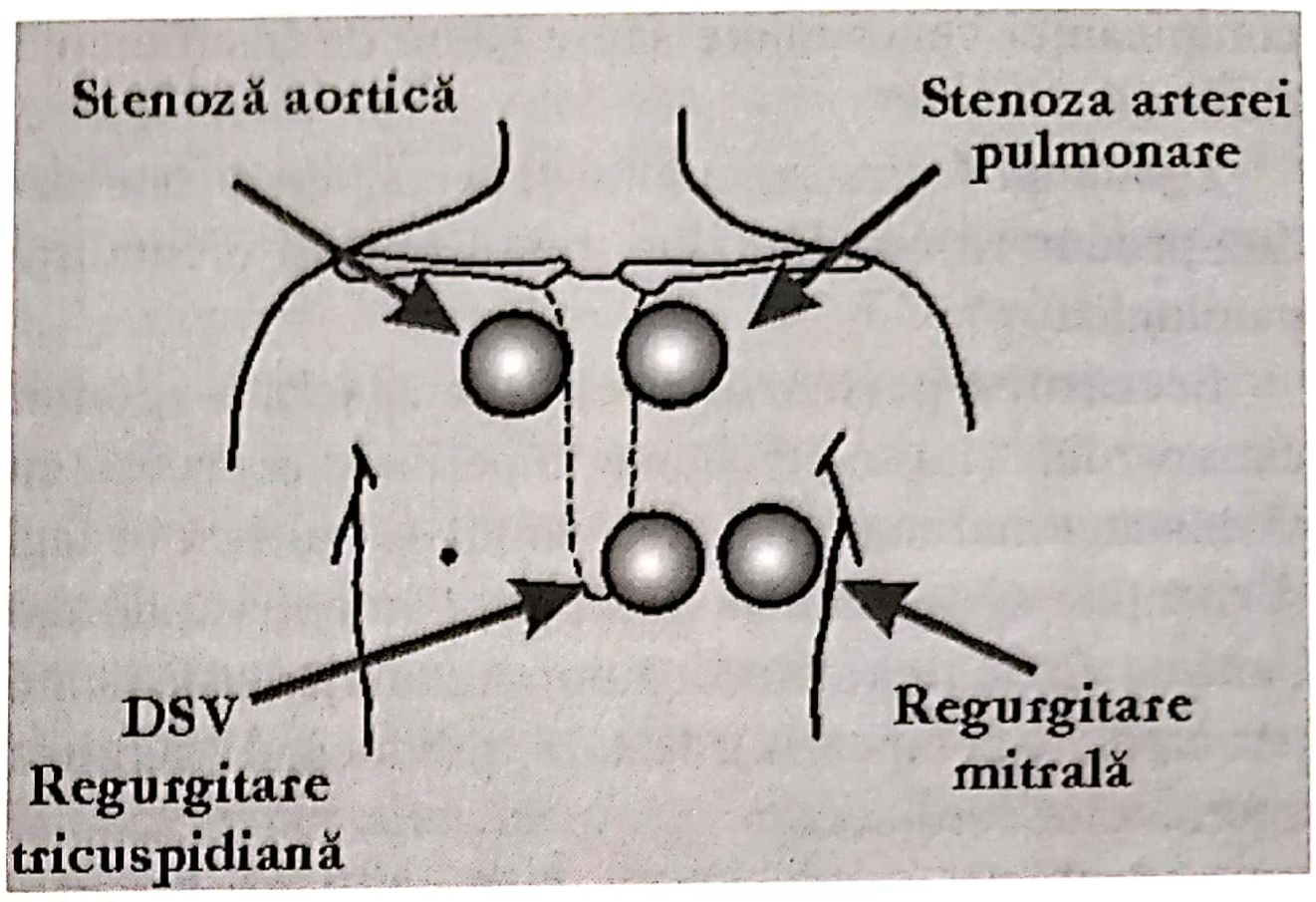

Fig. 16.3. Diagnosticul diferenţial al suflului sistolic după localizare (după Park, modificat).

Se auscultă zgomotul 2 pentru a aprecia intensitatea sau dedublarea; în spaţiul II-III parasternal stâng în inspir se dedublează, iar în expir devine un sunet unic.

Se auscultă zgomotele extracardiace în sistolă pentru: localizare, moment de apariţie, intensitate, iradiere, raport cu respiraţia.

Se auscultă zgomotele extracardiace în diastolă pentru: localizare, moment de apariţie, intensitate, iradiere, raport cu respiraţia.

Se auscultă suflurile sistolice, ce au durată mai mare faţă de zgomotele cardiace.

Se auscultă suflurile diastolice.

Examenul clinic cardiologic nu trebuie să se încheie fără **măsurarea tensiunii arteriale**. Pentru aceasta trebuie utilizate manşete corespunzătoare vârstei, cu respectarea lăţimii acesteia, care iniţial s-a estimat că trebuie să fie 2/3 din lungimea braţului, apoi 3/4 din lungimea braţului **[23-25]**, pentru ca în final să considere lăţimea ideală a manşetei ca fiind 40-50% din circumferinţa braţului unde se măsoară tensiunea arterială **[26]**. Dacă manşeta e prea îngustă, tensiunea arterială va fi prea mare, iar dacă manşeta e prea lată, tensiunea arterială va fi prea mică. Pentru ca valorile să nu fie eronate este foarte importantă măsurarea corectă a tensiunii, folosind manşeta corespunzătoare. Tensiunea arterială trebuie evaluată **la toate cele 4 membre**.

Prezenţa la naştere a semnelor de insuficienţă cardiacă severă ridică suspiciunea unei coarctaţii de aortă, diagnostic de mare severitate la nou-născut, care necesită confirmare şi prin măsurarea tensiunii arteriale la membrele superioare şi inferioare. Dacă sugarul este agitat, se poate măsura urgent doar tensiunea arterială sistolică, prin umflarea manşetei fixate pe braţ şi decelarea la artera radială a primei pulsaţii după decomprimarea acesteia. Pentru aprecierea valorilor tensiunii arteriale se utilizează nomogramele indicate de National High Blood Pressure Education Program Working Group on High Blood Pressure în Children and Adolescents **[25-27]**, care utilizează percentile corelate cu vârsta şi sexul. Valorile mari ale tensiunii arteriale la membrele superioare necesită corelare cu valorile de la membrele inferioare şi cu aprecierea pulsului la artera femurală, pentru încadrarea corectă în diagnosticul de coarctaţie de aortă.

După încheierea examenului clinic, medicul se poate orienta deja spre tipul de malformaţie congenitală de cord, cianogenă sau necianogenă, pe care o are copilul şi în funcţie de localizarea suflului, aproximativ tipul de defect, aşa cum este consemnat în **Fig. 16.3**.

2.3. Investigaţii de laborator

Cianoza sau suspiciunea de cianoză la copil şi nou-născut trebuie să fie verificată prin determinarea **saturaţiei în oxigen** cu ajutorul puls-oximetrului şi prin determinarea gazelor sanguine prin metoda ASTRUP. Ea apare când saturaţia în oxigen a sângelui arterial este 85% sau mai mică. La nou-născut poate să apară chiar la o saturaţie în oxigen de 90%, datorită nivelului crescut al hemoglobinei **[28]**.

Secundar cianozei apare **poliglobulia** compensatorie, prin suprasolicitarea măduvei osoase ca răspuns la hipoxie. Poliglobulia este asociată cu creşterea hemoglobinei şi a hematocritului. Astfel, la orice pacient cianotic este necesar şi justificat a se solicita laboratorului efectuarea unei hemoleucograme, care vine să confirme hipoxia cronică prin dovedirea policitemiei.

2.4. Explorări paraclinice

2.4.1. Electrocardiografia

Următorul pas este efectuarea unei electrocardiograme, care aduce serioase informaţii paraclinice. Ideal la sugar este să se efectueze în linişte sau în timpul somnului natural. Pentru a crea confort sugarului, electrozii trebuie să fie adecvaţi vârstei, pe cât posibil mici şi cu fixare prin lipire uşoară. Dacă sugarul prezintă hipertrofie ventriculară şi pe hârtia de ECG se suprapun derivaţiile, este necesară reducerea voltajului. Dacă sugarul e foarte tahicardic şi nu se vizualizează bine complexele, se pot creşte viteza şi amplitudinea. Toate manevrele care se efectuează trebuie consemnate pe hârtia de ECG. Aparatele moderne efectuează şi interpretarea ECG-ului, dar sunt setate pentru adult. Totdeauna ECG-ul trebuie interpretat şi reconsiderat de către medic, pe cât posibil cardiolog, indiferent de exprimarea aparatului, deoarece există diferenţe pe vârste, pe care aparatul nu le sesizează.

Un ECG va fi interpretat începând cu: ritmul, frecvenţa cardiacă, determinarea axei electrice a inimii, intervalele PR, QRS, QT, amplitudinea şi durata undei P, amplitudinea undei R şi S, raportul R/S, segmentul ST şi unda T, putându-se astfel deduce modificările cardiace şi intui tipul de malformaţie.

Există particularităţi electrocardiografice la copil, exprimate în funcţie de vârstă, pe care cel care face înregistrarea trebuie să le cunoască, adaptând traseul.

Aritmia sinusală, fazică, respiratorie, caracteristică copilului, se vizualizează cel mai bine printr-o înregistrare manuală, deoarece la cea automată, traseul este foarte scurt, fără posibilitatea de interpretare corectă.

Frecvenţa cardiacă ridicată la nou-născut şi sugarul mic, până la 160-180 b/min, nu este considerată tahicardie, fiind fiziologică la această vârstă. Ea trebuie verificată în nomograme **[14, 29, 30]**.

O **deviaţie axială dreaptă** la un nou-născut este fiziologică numai în prima lună de viaţă, pe când la sugar poate să exprime baraj în faţa ventriculului drept, dat fie de o stenoză de arteră pulmonară izolată, fie, în caz de cianoză, de o boală Fallot. Tot deviaţie axială dreaptă poate să apară şi într-un şunt mare stânga-dreapta, printr-un defect septal interatrial larg, încărcând cordul drept care se dilată, schimbând axul inimii. O deviaţie axială stângă la un sugar nu e normală şi de obicei presupune prezenţa unui canal atrio-ventricular. Hipertrofia ventriculară stângă poate să apară în diverse malformaţii, precum: stenoza aortică, coarctaţia de aortă, canalul arterial persistent sau cardiomiopatia hipertrofică.

Tulburarea de repolarizare, cu unde T negative în derivaţiile precordiale, din V1 până în V4, este fiziologică la sugar şi copil, dar nu şi la adult.

Blocul minor de ramură dreaptă apare de obicei în defectul septal atrial, dar el este prezent şi la o multitudine de copii sănătoşi.

Deci electrocardiografia, corelată cu vârsta pacientului, îşi păstrează valoarea ca element esenţial în stabilirea diagnosticului de malformaţie congenitală de cord şi în decelarea tulburărilor de ritm şi de conducere **[31]**.

În **Tabelul 16.7** sunt consemnate câteva aspecte particulare ale electrocardiogramelor, frecvent întâlnite şi orientative pentru diverse afecţiuni cardiace malformative.

Tabelul 16.7. Caracteristici ECG corelate cu tipul de malformaţie congenitală de cord

Tip malformaţie cardiacă	Caracteristici ECG
DSA	DAD în 50% din cazuriDAD în 50% din cazuri HAD, HVD BRD rSR' în V1 şi aVR Alungire interval PR sub 50% din cazuri
DSV cu şunt mic	N
mediu	HVS, ocazional HAS
mare	hipertrofie biventriculară
CAP cu şunt mic	N
mediu	HVS, ocazional HAS
mare	hipertrofie biventriculară
Stenoză aortică moderată	N
severă	HVS, HAS
Stenoză de arteră pulmonară largă/uşoară	N
medie/severă	HVD, HAD, DAD
Coarctaţie de aortă nou-născut	hipertrofie biventriculară
copil	HVS
CAVC	DAS, HVS, hipertrofie biventriculară.
Boala Fallot	DAD, HVD, HAD
Atrezia de tricuspidă	DAS, HVS, HAD
Sindrom de ventricul stâng hipoplazic	DAD, HVD, hipovoltaj QRS în V5-V6
Trunchi arterial comun	HVS sau hipertrofie biventriculară
Drenaj venos pulmonar aberant	DAD, HVD, HAD
Boală Ebstein	HAD, BRD, bloc AV gradul I
Transpoziţie de vase mari cu DSV	HVD, HAD sau hipertrofie biventriculară sau biatrială.

2.4.2. Explorarea radiologică

Radiografia cardio-pulmonară este parte componentă din examenul cardiologic, mai ales atunci când datele anterioare menţionate ne îndrumă spre o patologie malformativă cardiacă **[31]**.

Ea aduce informaţii utile despre: mărimea şi aspectul siluetei cardiace, bombări de arcuri ce semnifică dilatări de cavităţi sau vase, indexul cardio-pulmonar şi aspectul circulaţiei pulmonare.

Indicele cardio-pulmonar reprezintă raportul dintre mărimea cordului şi a toracelui, calculate după formula (A+B): C (**Fig. 16.4**), în care A reprezintă distanţa de la linia mediană la capătul arcului drept cardiac, B reprezintă distanţa de la linia mediană la capătul arcului stâng cardiac, iar C reprezintă diametrul cel mai mare al toracelui. Un indice cardio-pulmonar peste 0,50 semnifică prezenţa cardiomegaliei. Când interpretăm o radiografie cardio-pulmonară trebuie să ţinem cont de faza respiratorie în care a fost efectuată, deoarece o radiografie în expir poate să indice fals cardiomegalie. Hipertrofia de timus, fiziologică până în jurul vârstei de doi ani, poate să concure fals la aspectul de cardiomegalie. Efectuarea unei explorări radiologice de profil lămureşte problema, timusul fiind situat în loja anterioară.

Pentru a aprecia bombările de arcuri ce semnifică mărirea cavitaţilor, este necesară cunoaşterea exactă a proiecţiilor anatomice pe imaginea radiologică. Acestea sunt consemnate în **Fig. 16.5**.

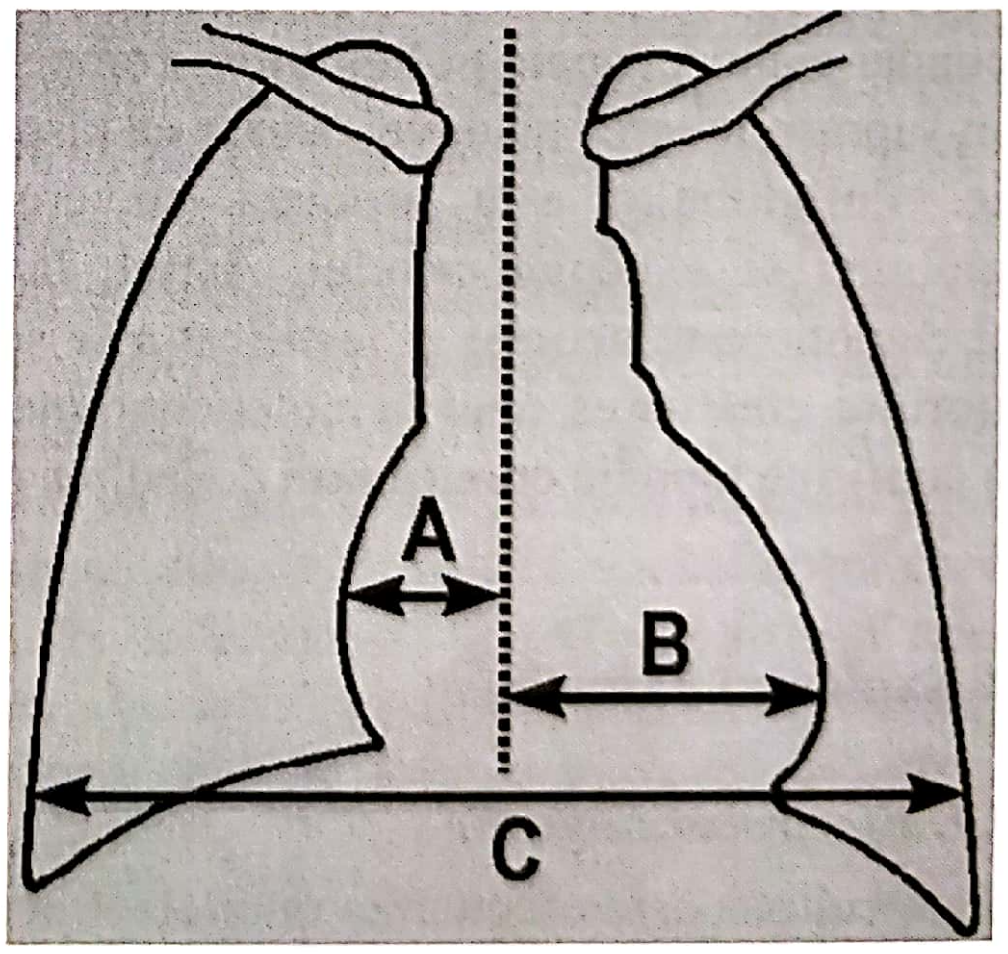

Fig. 16.4. Măsurarea corectă a indexului cardio-pulmonar (A + B): C.

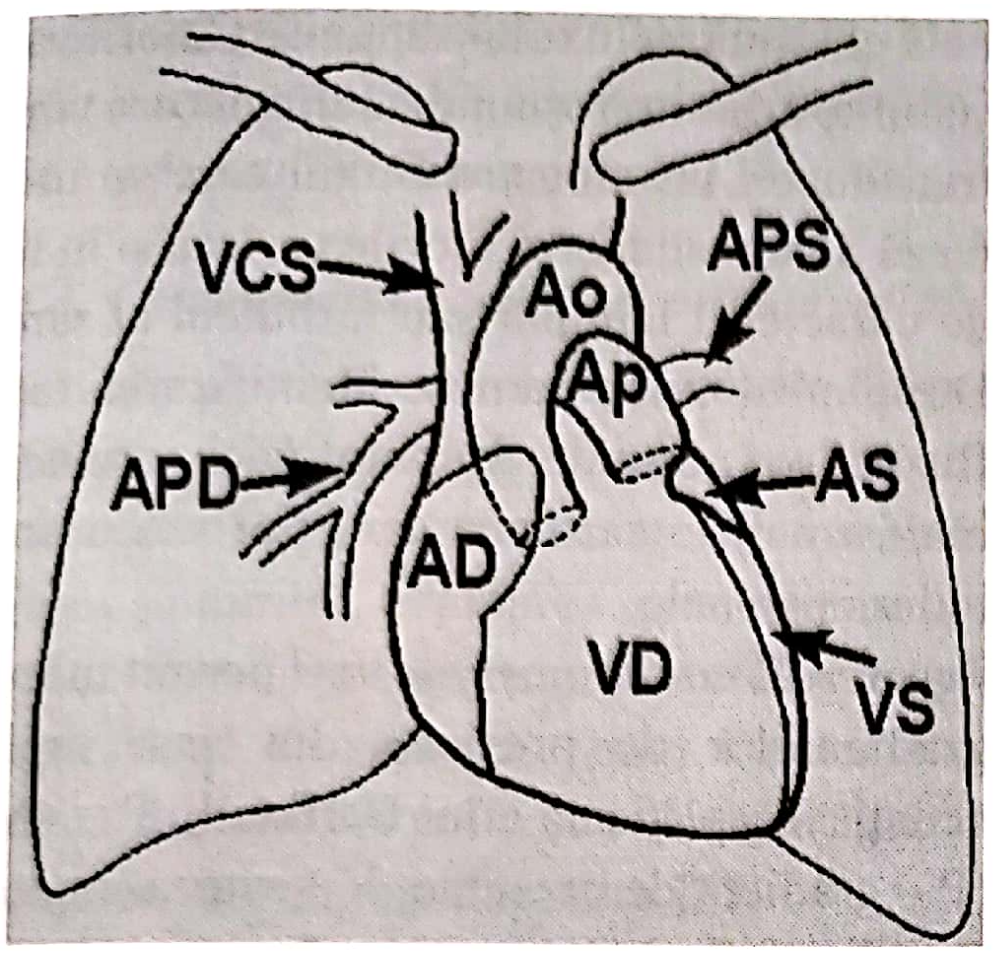

Fig. 16.5. Proiecţia structurii anatomice a siluetei cardiace normale pe imaginea radiologică pulmonară, efectuată din incidenţă postero-anterioară. Legendă: AD – atriu drept, Ao – aortă, AP – arteră pulmonară, APD – arteră pulmonară dreaptă, APS – arteră pulmonară stângă, AS-atriu stâng, VD-ventricul drept, VCS – vena cavă superioară, VS – ventricul stâng.

Există siluete cardiace patologice clasice, caracteristice diverselor malformaţii cardiace, cum sunt cele din **Fig. 16.6**, dar şi anomalii ale vaselor mari, care dau indicii deosebit de importante despre componentele anatomice implicate în malformaţie (**Fig. 16.7**, după Park, modificat).

Explorarea standard cardio-pulmonară radiologică se efectuează în incidenţă postero-anterioară şi de obicei în ortostatism. De multe ori, o imagine efectuată în clinostatism descrie fals o cardiomegalie. Momentul respirator este de asemenea important, de preferat fiind imaginile efectuate în inspir. Atunci când informaţiile de pe clişeul efectuat în incidenţă postero-anterioară sunt incomplete, se poate recurge şi la alte incidenţe.

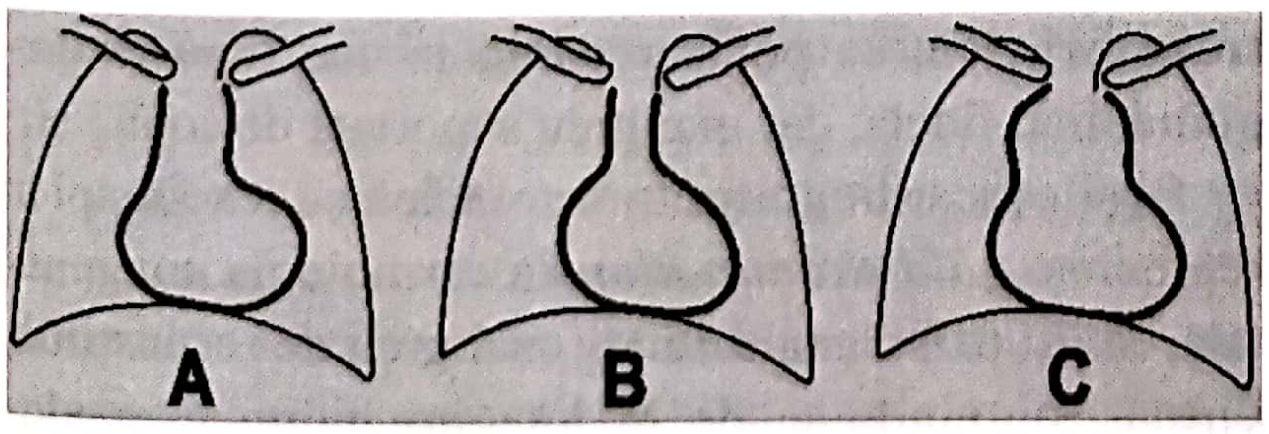

Fig. 16.6. Siluete cardiace patologice (după Park, modificat). **A.** Cord în „sabot”caracteristic în boala Fallot. **B.** Aspect de „ou” în transpoziţia de vase mari. **C.** „Om de zăpadă” în drenajul venos pulmonar aberant supracardiac.

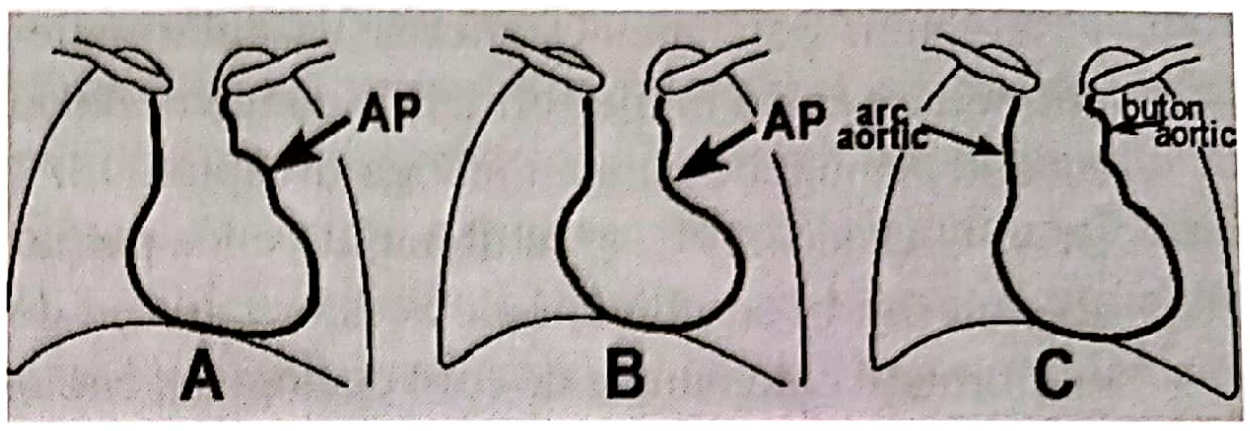

Fig. 16.7. Anomalii ale vaselor mari (după Park, modificat). **A.** Bombare de arteră pulmonară în dilatarea poststenotică a arterei pulmonare (AP) sau secundar încărcării AP prin DSA, DSV, ori prin HTP. **B.** Golful AP adâncit în hipoplazia de AP. **C.** Dilatarea aortei în stenoza aortică, CAP, coarctaţie de aortă, sindrom Marfan, HTA.

De ajutor în dilaterea atrială dreaptă este efectuarea unei explorări radiologice cardio-pulmonare din incidenţă laterală, profil, după ce pacientului i se administrează să bea o cantitate mică de bariu sau altă substanţă de contrast, esofagul fiind astfel amprentat de atriul drept dilatat.

Vascularizaţia pulmonară este extrem de importantă în diagnosticul malformaţiilor congenitale de cord, deşi este dificil de evaluat, deoarece implică un factor subiectiv, care este amplificat de o intercurenţă pulmonară, de exemplu. Este de preferat ca explorarea radiologică în caz de suspiciune de malformaţie congenitală de cord să fie efectuată atunci când pacientul nu prezintă asociat patologie respiratorie.

Vascularizaţia pulmonară poate să fie normală, scăzută sau crescută.

- *Vascularizaţia pulmonară normală* este descrisă la copiii sănătoşi, dar poate să apară şi în caz de malformaţii congenitale de cord uşoare, cum ar fi defectele cu şunt stânga-dreapta, mici, fără expresie hemodinamică, precum şi în stenoza largă de arteră pulmonară sau stenoza aortică largă.
- *Vascularizaţia pulmonară scăzută* apare în malformaţiile congenitale de cord cianogene cu stenoză sau atrezie a arterei pulmonare, precum boala Fallot, sau în atrezia de valvă tricuspidă. Imaginea radiologică exprimă plămâni „negri”, ischemici, cu hiluri mici şi vase subţiri.
- *Vascularizaţia pulmonară crescută* este exprimată pe imaginea radiologică prin dilatarea trunchiului şi ramurilor arterei pulmonare, cu creşterea vascularizaţiei apicale, unde în mod normal

vasele sunt colabate. Creşterea vascularizaţiei pulmonare apare în malformaţiile congenitale de cord necianogene cu şunt stânga-dreapta: DSA, DSV, CAP şi CAVC, şi în drenajul venos parţial aberant sau în combinaţii ale acestora. În caz de malformaţii congenitale de cord cianogene, circulaţia pulmonară încărcată apare în: trunchi arterial comun, ventricul unic, ventricul drept cu dublă ieşire, transpoziţie de vase mari, drenaj venos pulmonar aberant, ventricul stâng hipoplazic.

O altă informaţie utilă pe care o aduce radiografia cardio-pulmonară, dar care trebuie căutată este **aspectul coastelor**, care, în coarctaţia de aortă la copilul mare, prezintă **eroziuni** date de dilatarea vaselor intercostale.

2.4.3. Ecocardiografia

Ecocardiografia este metoda cea mai utilă, sigură şi neinvazivă în stabilirea diagnosticului de malformaţie congenitală de cord.

a. Ecocardiografia în **modul M** studiază cordul într-o singură dimensiune, analizând dimensiunile pereţilor, cavităţilor, septului şi cinetica valvelor.

b. Ecocardiografia **bidimensională**, 2D, studiază cordul în două planuri prin mai multe ferestre: parasternal stâng, cupă ax lung, cupă ax scurt, apicală 2, 3, 4, 5 cavităţi, subcostală şi suprasternală, având drept scop precizarea anatomiei de ansamblu a cordului şi vaselor şi studiul funcţiei contracţiei.

c. Ecocardiografia **Doppler** permite detectarea fluxurilor vasculare intracardiace, măsurarea vitezei şi a gradientelor de presiune, indirect. Există 3 tipuri de ecocardiografie Doppler utile la copil: Doppler pulsatil (DP), Doppler continuu (DC) şi Doppler color (D color).

- *Doppler*-ul *pulsatil* detectează fluxul sanguin, permiţând localizarea spaţială precisă, dar nu poate determina vitezele mari ale acestuia.
- *Doppler*-ul *continuu* permite măsurarea vitezei sângelui chiar dacă aceasta este foarte mare, dar nu permite localizarea spaţială precisă a fluxului.
- *Doppler*-ul *color*, prin analiza digitală şi codificarea color, permite o reprezentare bidimensională colorată a fluxului sanguin. Culorile au fost stabilite arbitrar, roşu indică fluxul care vine spre transducer, iar albastru fluxul care se îndepărtează de transducer. Culorile variază şi în funcţie de caracterul laminar sau turbulent al sângelui. Doppler-ul color permite identificarea rapidă a fluxurilor normale şi patologice, evidenţiind malformaţiile cardiace care pot scăpa analizei bidimensionale.
- *Doppler*-ul *continuu şi pulsatil* permit măsurarea gradientelor de presiune din vase, aplicând ecuaţia simplificată a lui Bernoulli: $P = 4Vmax^2$ (P – gradient de presiune, V – viteza (m/sec).

Ecocardiografia poate studia şi **funcţia miocardică** sistolică şi diastolică, analizând pentru cea sistolică: intervalele de timp sistolice, fracţia de scurtare, volumele şi fracţia de ejecţie, wallstres-ul şi debitul aortic, iar pentru cea diastolică: timpul de relaxare izovolumetrică şi fluxul transmitral.

Examenul ecocardiografic trebuie să fie întotdeauna **sistemic şi complet**. Succesiunea examenului pentru fiecare cupă explorată este următoarea: 2D, TM, Doppler.

Durata unui examen complet la copil variază între 30 şi 45 de minute, în funcţie de experienţa examinatorului, calitatea ferestrelor ecografice, colaborarea cu pacientul şi performanţele aparatului. Detaliile despre modul de explorare a ferestrelor ecocardiografice sunt menţionate la capitolul de diagnostic ecocardiografic, motiv pentru care nu mai revenim.

Beneficiile aduse de ecocardiografie permit de multe ori renunţarea la metodele invazive de diagnostic, putându-se substitui cu succes cateterismului prin eco Doppler şi angiografiei prin ecocardiografia bidimensională **[32]**.

Dacă există dubii de diagnostic în ecocardiografia **transtoracică**, se poate recurge la cea **transesofagiană**, mai fidelă, dar mai greu suportată de copii.

Deşi ecocardiografia transtoracică şi cea Doppler reprezintă ***gold examination*** în cardiologia congenitală, totuşi există malformaţii mai greu de reconstituit virtual, pornindu-se de la imagini bidimensionale. Astfel, **ecografia tridimensională** vine să soluţioneze această problemă complexă, permiţând vizualizări din direcţii inaccesibile prin metodele clasice **[33]**. La aceasta, în depistarea precoce a malformaţiilor congenitale de cord, se adaugă ecocardiografia fetală prin metode clasice sau tridimensională **[34]**.

2.4.4. Cateterismul cardiac şi angiografia

Acestea reprezintă metode invazive de diagnostic şi au justificare dacă sunt urmate de un act chirurgical.

Cateterismul cardiac rămâne o tehnică exactă pentru aprecierea şunturilor, evaluarea oximetriei şi presiunilor intracavitare, aprecierea gradientelor de presiune între cele două versante ale unei leziuni stenotice, măsurarea fluxului sistemic şi pulmonar, precum şi a rezistenţelor vasculare pulmonare **[35]**.

Obişnuit se practică o cateterizare dreaptă prin vena femurală şi mai rar cateterizare stângă pe cale arterială retrogradă prin tehnica Seldinger.

Cateterismul poate deveni act terapeutic prin perforarea septului interatrial în transpoziţia de vase mari sau prin implantarea de dispozitive de închidere a septului interatrial tip umbreluţă ori prin dilatări ale vaselor stenozate (pulmonară, aorta), cu balonaş **[36]**. Cateterismul poate fi completat de biopsie endomiocardică.

Coroborând datele furnizate de anamneză, examen clinic şi datele paraclinice obţinute prin radiografie cardio-pulmonară, electrocardiografie şi ecocardiografie, se poate pune diagnosticul de malformaţie congenitală de cord şi preciza tipul acesteia, conform clasificării bolilor congenitale.

2.4.5. Angiografia prin RMN şi angiografia prin CT

Imagistica prin **rezonanţă magnetică** 3D (IRM-3D) şi scanografia elicoidală dau informaţii asupra vaselor intrapulmonare, istmului aortei şi venelor pulmonare, mai dificil de vizualizat prin ecocardiografie **[37]**.

Angio CT cardiac este o explorare de scurtă durată, ce permite reconstrucţia tridimensională a cordului şi a vaselor mari, extrem de necesară chirurgului, dar presupune expunerea pacientului la un nivel crescut de radiaţii **[38]**. Fiind o explorare de scurtă durată, de multe ori nu necesită anestezie, copiii, chiar mici, colaborând uşor.

Angio RMN de cord apreciază defectele anatomice din interiorul cordului, confirmând ecocardiografia, permite vizualizarea exactă a rapoartelor anatomice în torace, dar este o explorare de mai lungă durată, care la copil, chiar mare, presupune anestezie. Are marele avantaj că nu iradiază şi în acelşi timp completează diagnosticul cardiologic atât de necesar chirurgului.

3. ABORDAREA MALFORMAŢIILOR CONGENITALE DE CORD

Aceasta poate fi făcută pe mai multe criterii.

Criteriul clinic împarte malformaţiile congenitale de cord în necianogene şi cianogene **[39]**.

Criteriul hemodinamic ţine cont de fluxul pulmonar, malformaţiile putând fi cu flux pulmonar sau circulaţie pulmonară crescută, normală sau scăzută.

În funcţie de prezenţa şuntului, acestea pot fi cu **şunt stânga-dreapta** (necianogene) sau **dreapta-stânga** (cianogene) sau **fără şunt**, obstructive.

În funcţie de **criteriile electrocardiografice**, malformaţiile pot fi cu **hipertrofie dreaptă, stângă** şi **globală.**

Sumând criteriile enunţate anterior, Behrman şi Kliegman **[39, 40]** au făcut o clasificare a malformaţiilor congenitale de cord, ulterior modificată.

Cea mai logică abordare o are **analiza segmentară secvenţială morfologică [41]**, ale cărei principii au fost introduse de Van Praagh **[42-44]**.

În condiţiile existenţei potenţiale a unei variaţii infinite de boli cardiace congenitale, analiza **segment cu segment** a componentelor cordului ar putea realiza baza unui sistem de clasificare şi diagnostic.

Pentru ca diagnosticul să fie corect, trebuie respectate câteva **principii**, cum sunt: analiza cordului unitară, ca un bloc format din trei segmente (atrii, ventricule şi vase) şi două nivele de conectare: valvele atrio-ventriculare şi infundibulul în relaţia ventricule-vase; identificarea fiecărei părţi componente a sistemului după caractere morfologice şi descrierea malformaţiilor asociate **[41]**.

Diagnosticul trebuie să urmeze câteva etape bine determinate, cum sunt: identificarea situsului organelor toraco-abdominale (situs solitus visceral: ficatul la dreapta, stomacul şi splina la stânga, plămânul drept trilobat, stâng bilobat); determinarea poziţiei cordului în torace (levocardia fiind poziţia normală a cordului în hemitoracele stâng, cu vârful spre stânga) şi analiza segment de segment a anatomiei cardiace (atrii, ventricule, vase, infundibul).

Următoarele etape stabilesc **situsul atrial** (solitus, inversus, ambiguus), **situsul ventricular** (D-loop, aspect de „mână dreaptă”, sau L-loop, „aspect de mână stângă”), **conectarea atrio-ventriculară** (concordanţă/discordanţă), **conectarea ventriculo-arterială** (concordanţă/ discordanţă, unică ieşire/dublă ieşire), anatomia infundibulului (subpulmonar, subaortic, bilateral, absent), apoi relaţia dintre marile vase şi descrierea malformaţiilor asociate.

Formularea unui diagnostic pe baza segmentării morfologice va avea implicaţii importante pentru înţelegerea bolii şi tratamentul adecvat.

Cunoscând datele furnizate de anamneză, examenul clinic şi paraclinic, intră în discuţie o serie de diagnostice diferenţiale, în vederea stabilirii diagnosticului pozitiv de malformaţie de cord, conform clasificării internaţionale a bolilor congenitale. În cele ce urmează, în **Tabelele 16.8, 16.9, 16.10, 16.11**, sunt prezentate diagnosticele diferenţiale în funcţie de localizarea suflului, corelat şi în context cu explorările paraclinice.

Tabelul 16.8. Diagnosticul diferenţial al suflului sistolic localizat în spaţiul II parasternal stâng – focar pulmonar

Condiţie	Modificări clinice	ECG	Rx. cardio-pulmonar
Stenoza AP Valvulară	Suflu sistolic ejecţional, gr. 2-5/6, tril+/–, zgomot 2 dedublat, clic de ejecţie	N, DAD, HVD, HAD	Proemină trunchiul AP, dilatare poststenotică, circulaţie pulmonară redusă
DSA	Suflu sistolic ejecţional, gr. 2-3/6, zgomot 2 dedublat, fix	N/ DAD, HAD, HVD, BRD(rsR’)	Dilatare AD/VD, circulaţie pulmonară crescută
CAP	Suflu continuu, de maşinărie, gr. 2-4/6, regiune infraclaviculară stg., tril+/–, iradiere interscapulo-vertebrală stg.	N/HVD/HBV	Dilatare AS/VS N/HVD, circulaţie pulmonară crescută
Flux pulmonar la nou-născut	Suflu sistolic ejecţional, gr. 1-2/6, fără tril, iradiere în spate şi axilă	N	N, ocazional pectus excavatum
B. Fallot	Suflu sistolic ejecţional, gr. 2-4/6, tril +/–, cianoză, degete hipocratice.	DAD, HVD, HAD	Cord în „sabot” circulaţie pulmonară redusă
CoAo	Suflu sistolic ejecţional, gr. 1-3/6, focar aortic şi interscapulo-vertebral stg., HTA braţe, puls femural absent	HVD sugar HVS copil	Clasic „3”/„E” la bariu, eroziuni costale la copil

Tabelul 16.9. Diagnosticul diferenţial al suflului sistolic localizat în spaţiul III-IV parasternal stâng

Condiţie	Modificări clinice	ECG	Rx. cardio-pulmonară
DSV	Suflu sistolic regurgitant, gr. 2-5/6, iradiere în „spiţă de roată”	N/HVS/ HBV	Circulaţie pulmonară crescută, dilatareVS/ cardiomegalie
CAVC	Similar cu DSV	DAS, HVS/HBV	-II-
Suflu inocent vibrator Still	Suflu sistolic ejecţional, gr. 2-3/6, muzical/ vibrator, iradiere spre apex	N	N
CMHO	Suflu sistolic ejecţional, gr. 2-4/6, +/– tril	HVS/ unde Q adânci în V5-V6	N/ VS globulos
Regurgitare tricuspidiană	Suflu sistolic regurgitaţional, gr. 2-3/6	HAD, BRD, Bloc AV gr. I în boala Ebstein	Circulaţie pulmonară N, dilatare AD

Tabelul 16.10. Diagnosticul diferenţial al suflului sistolic localizat în spaţiul II parasternal drept – focar aortic

Condiţie	Modificări clinice	ECG	Rx. cardio-pulmonar
Stenoza Ao valvulară	Suflu sistolic ejecţional, gr. 2-5/6, tril +/-, iradiere la baza gâtului	N/HVS	Dilatare VS uşoară, proemină Ao ascendentă
Stenoza Ao subvalvulară	Suflu sistolic ejecţional, gr. 2-4/6	N/HVS	N deobicei
Stenoza Ao supravalvulară	Suflu sistolic ejecţional, gr. 2-3/6, puls şi TA mai mari la mâna dreaptă	N/HVS/ HBV	Necaracteristic
Suflu inocent vibrator Still	Suflu sistolic ejecţional, gr. 2-3/6, muzical/ vibrator, poate fi mai intens la apex	N	N
CMHO	Suflu sistolic ejecţional, gr. 2-4/6, +/- tril, poate fi mai intens la apex	HVS/ unde Q adânci V5-V6	N/VS globulos

Tabelul 16.11. Diagnosticul diferenţial al suflului sistolic apexian

Condiţie	Modificări clinice	ECG	Rx. cardio-pulmonar
Regurgitare mitrală	Suflu sistolic regurgitaţional, gr. 2-3/6, iradiere în axilă	HAS	Dilatare AS
Prolaps VM	Clic mezosistolic	N	N
Stenoza Ao valvulară	Suflu sistolic ejecţional, gr. 2-5/6, uneori perceptibil mai bine în focar mitral	N/HVS	Dilatare VS uşoară

4. CARACTERISTICI CLINICO-PARACLINICE DEFINITORII ŞI ORIENTATIVE ÎN DIAGNOSTICUL RAPID AL MALFORMAŢIILOR CONGENITALE DE CORD LA COPIL

Cea mai utilă clasificare este cea pe criterii clinice, în funcţie de prezenţa cianozei şi a şunturilor sau leziunilor obstructive, motiv pentru care va fi prezentată mai jos, cu detalii la fiecare tip de malformaţie în parte:

1. Malformaţii congenitale de cord necianogene:
    - cu şunt stânga-dreapta
    - leziuni obstructive
2. Malformaţii congenitale de cord cianogene.

4.1. Malformaţii congenitale de cord necianogene cu şunt stânga-dreapta:

- defectul septal interatrial (DSA)
- defectul septal interventricular (DSV)
- canalul arterial persistent (CAP).

4.1.1. Defectul septal interatrial (DSA)

- Manifestări clinice:

Anamneză: copiii cu DSA sunt de obicei asimptomatici.

Examen fizic: suflu sistolic grad 2-3/6 în spaţiul II parasternal stâng.

- Explorări paraclinice:

ECG: N/BRD minor, HAD, uşoară HVD (mai comun).

Rx. cardio-pulmonar: N/cardiomegalie cu dilatare atrială şi ventriculară dreaptă, circulaţie pulmonară încărcată.

- ECO cardiac: confirmă diagnosticul şi precizează poziţia anatomică a 4 tipuri: ostium primum, ostium secundum, sinus venos şi sinus coronar.

4.1.2. Defectul septal interventricular (DSV)

- Manifestări clinice:

Anamneză: copiii cu DSV mic sunt asimptomatici, iar cei cu DSV mare dezvoltă insuficienţă cardiacă şi hipertensiune pulmonară.

Examen fizic: suflu sistolic în spiţă de roată sp III-IV parasternal stâng, grad 2-5/6.

- Explorări paraclinice:

ECG: de la normal la HVS sau hipertrofie biventriculară.

Rx. cardio-pulmonar: N/cardiomegalie şi circulaţie pulmonară încărcată.

ECO cardiac: confirmă diagnosticul şi precizează tipul: perimembranos, muscular, unic sau multiplu, în caşcaval.

4.1.3. Canalul arterial persistent (CAP)

- Manifestări clinice:

Anamneză: de la asimptomatic, la insuficiență cardiacă.

Examen fizic: suflu sistolo-diastolic spațiul II parasternal stâng, cu iradiere interscapulo-vertebrală; frecvent la prematuri.

- Explorări paraclinice:

ECG: de la HVS până la HVD, datorită bolii obstructive vasculare pulmonare.

Rx. cardio-pulmonar: de la siluetă cardiacă normală la cardiomegalie, circulație pulmonară încărcată.

ECO cardiac: confirmă prezența canalului și măsoară gradientul.

4.2. Malformații congenitale de cord necianogene fără șunt (leziuni obstructive)

- Stenoza de arteră pulmonară
- Stenoza aortică
- Coarctația de aortă

4.2.1. Stenoza de arteră pulmonară

- Manifestări clinice:

Anamneză: de la asimptomatic la dispnee de efort și fatigabilitate.

Examen fizic:
- suflu sistolic ejecțional grad 2-5/6 în spațiul II parasternal stâng;
- semn Harzer poate fi prezent (dilatare VD).

- Explorări paraclinice:

ECG: DAD, HAD și HVD.

Rx. cardio-pulmonar: siluetă cardiacă normală, dilatare poststenotică a arterei pulmonare, circulație pulmonară redusă.

ECO cardiac: stabilește tipul de stenoză: valvulară, supravalvulară sau subvalvulară și măsoară gradientele.

4.2.2. Stenoza aortică

- Manifestări clinice:

Anamneză: de la asimptomatic, la intoleranță la efort, dureri precordiale, fatigabilitate, sincopă la efort.

Examen fizic:
- tensiunea arterială este normală sau scăzută;
- suflu sistolic ejecțional spațiul doi parasternal drept cu iradiere la baza gâtului;
- puls periferic ușor scăzut.

- Explorări paraclinice:

ECG: de la normal la HVS.

Rx. cardio-pulmonar: imaginea este în general normală, cu dilatarea aortei ascendente poststenotic; la nou-născut apare cardiomegalie.

ECO cardiac: evidențiază locul stenozei: valvulară (bicuspidie, tricuspe stenozate), supravalvulară sau subvalvulară prin diafragm fibros sau tunel fibromuscular, aspectul valvelor *en dôme*, închiderea excentrică, măsoară gradientele și stabilește severitatea stenozei.

4.2.3. Coarctația de aortă

Forma simptomatică a sugarului

- Manifestări clinice:

Anamneza: semne de insuficiență cardiacă în primele 6 săptămâni de viață: alimentație dificilă, dispnee, scădere ponderală.

Examen fizic:
- pot fi prezente semne de insuficiență cardiacă;
- nu se percepe puls la artera femurală;
- hipertensiunea arterială este prezentă la membrele superioare;
- zgomotul II este întărit, în 50% de cazuri nu se percepe suflu sau, dacă există, este suflu sistolic ejecțional pluriorificial.

- Explorări paraclinice:

ECG: la sugar, deviația axială dreaptă cu hipertrofie ventriculară dreaptă apare mai frecvent decât hipertrofia ventriculară stângă.

Rx. cardio-pulmonar: cardiomegalie marcată, edem pulmonar sau congestie venoasă pulmonară prezentă.

ECO cardiac: evidențiază coarctația din incidență suprasternală și măsoară gradientul.

Forma asimptomatică a copilului

- Manifestări clinice:

Anamneza: de la asimptomatic la astenie la efort, la nivelul membrelor inferioare.

Examen fizic: discordanța în dezvoltarea membrelor, cele inferioare cu hipotrofie musculară; absența pulsului la artera femurală; hipertensiune la nivelul membrelor superioare; se poate percepe un suflu sistolic grad 2-4/6 pluriorificial.

- Explorări paraclinice:

ECG: DAS și HVS apare.

Rx. cardio-pulmonar: silueta cardiacă poate fi normală sau uşor dilatată şi apar eroziuni costale între coasta a IV-a şi a VIII-a.

ECO cardiac: se vizualizează coarctaţia din incidenţa suprasternală şi se măsoară gradientele.

4.3. Malformaţii congenitale de cord cianogene

4.3.1. Transpoziţia de vase mari

- Manifestări clinice:

Anamneza: cianoza este prezentă de la naştere, semnele de insuficienţă cardiacă apărând imediat după perioada de nou-născut.

Examen fizic: cianoză, nu se percepe suflul decât legat de malformaţia asociată prin care sugarul trăieşte.

Explorări de laborator şi paraclinice:

Laborator: hipoxemie arterială severă cu sau fără acidoză, rezistentă la oxigen; tulburări metabolice şi hidroelectrolitice.

ECG: deviaţie axială dreaptă cu hipertrofie ventriculară dreaptă şi undă T înaltă în V1 sunt singurele modificări.

Rx. cardio-pulmonar: siluetă cardiacă în formă de „ou”, cu circulaţie pulmonară încărcată.

ECO cardiac: analiza segmentară relevă discordanţă ventriculo-arterială, vasele pleacă în paralel, iar în incidenţa parasternal ax scurt, aorta se află anterior şi la dreapta arterei pulmonare.

4.3.2. Tetralogia Fallot

- Manifestări clinice:

Anamneza: afecţiune cianogenă, cu crize hipoxice manifestate prin accentuarea cianozei, dispnee şi poziţie genu-pectorală în criză.

Examen fizic: evidenţiază cianoza generalizată, degete hipocratice, suflu sistolic ejecţional spaţiul II parasternal stâng de stenoză de arteră pulmonară şi suflu regurgitaţional în spiţă de roată de DSV în spaţiul III-IV parasternal stâng.

- Explorări paraclinice:

ECG: deviaţie axială dreaptă, cu semne de hipertrofie ventriculară dreaptă şi ocazional atrială dreaptă.

Rx. cardio-pulmonar: aspect tipic de „cord în sabot” cu circulaţie pulmonară săracă.

ECO cardiac defineşte defectele: HVD, DSV, aortă călare pe sept, stenoză de arteră pulmonară.

4.3.3. Drenajul venos pulmonar aberant

- Manifestări clinice:

Anamneză: cianoză marcată şi disfuncţie respiratorie severă la nou-născut, accentuată la alimentaţie.

Examen fizic: cianoză, tahipnee, hepatomegalie, nu se percep sufluri, dar există raluri pulmonare.

- Explorări paraclinice:

ECG: hipertrofie atrială şi ventriculară dreaptă.

Rx. cardio-pulmonar: siluetă cardiacă normală sau lărgită, cu stază pulmonară, aspect de edem pulmonar; imaginea patognomonică este de „om de zăpadă”, prin dilatarea venei cave superioare în forma de drenaj supradiafragmatic.

ECO cardiac: cavităţi drepte dilatate comparativ cu cele stângi, DSA, hipertensiune pulmonară.

4.3.4. Atrezia de tricuspidă

- Manifestări clinice:

Anamneză: cianoza este severă de la naştere şi poate fi însoţită de crize de cianoză.

Examen fizic: cianoza generalizată se decelează alături de sufluri ale defectelor asociate.

- Explorare paraclinică:

ECG: deviaţie axială stângă cu hipertrofie ventriculară stângă şi atrială dreaptă.

Rx. cardio-pulmonar: silueta cardiacă e normală sau uşor crescută pe seama ventriculului stâng; circulaţie pulmonară scăzută.

ECO cardiac: valva tricuspidă este absentă, ventriculul drept este hipoplazic şi prezintă anomalii asociate: DSA, DSV, CAP.

4.3.5. Boala Ebstein

- Manifestări clinice:

Anamneză: cianoză de la naştere şi ocazional tahicardie paroxistică supraventriculară.

Examen fizic: cianoză, hepatomegalie şi suflu de regurgitare tricuspidiană se poate percepe.

- Explorări paraclinice:

ECG: HAD, bloc AV gr. I, BRD major, apar constant; ocazional sindrom WPW şi episoade de tahicardie paroxistică supraventriculară.

Rx. cardio-pulmonar: silueta cardiacă poate fi normală sau poate prezenta cardiomegalie severă, în special pe seama atriului drept, cu aspect de „balon"; circulaţia pulmonară este normală sau scăzută.

ECO cardiac: pune diagnosticul când valva tricuspidă se inseră mai jos cu 8 mm faţă de valva mitrală; asociază: DSA, foramen orale şi ocazional stenoză de arteră pulmonară, DSV.

4.3.6. Trunchiul arterial comun

- Manifestări clinice:

Anamneză: apare cianoza la naştere, accentuată la efortul de supt.

Examen fizic: dispnee, cianoză, tahipnee şi suflu sistolic regurgitaţional de DSV sunt decelabile.

- Explorare paraclinică:

ECG: axul electric este normal, dar există hipertrofie biventriculară.

Rx. cardio-pulmonar: cardiomegalie cu circulaţie pulmonară crescută.

ECO cardiac: vizualizează trunchiul şi defectul septal; un singur vas, un trunchi comun porneşte din inimă din care iau naştere vascularizaţia arterială pulmonară, sistemică şi coronară; se însoţeşte de defect septal interventricular.

4.3.7. Sindromul de ventricul stâng hipoplazic

- Manifestări clinice:

Anamneză: nou-născutul pare normal la naştere, dar foarte repede apar semne de insuficienţă cardiacă, cianoză.

Examen fizic: cianoză, tulburări ale circulaţiei periferice cu puls foarte slab bătut, sufluri ale defectelor asociate.

- Explorare paraclinică:

ECG: deviaţie axială dreaptă, hipertrofie atrială şi ventriculară dreaptă.

Rx. cardio-pulmonar: cardiomegalie cu aspect de „minge de rugby", circulaţie pulmonară încărcată.

ECO cardiac: confirmă diagnosticul, insuficienta dezvoltare a ventriculului stâng, a valvei mitrală şi aortei, cu hipoplazia aortei ascendente; obligatoriu coexistă DSA sau CAP.

5. ALGORITM DIAGNOSTIC ÎN MALFORMAŢIILE CONGENITALE DE CORD LA COPIL

Nu putem încheia capitolul de diagnostic al malformaţiilor congenitale de cord fără a propune un algoritm, care să orienteze rapid, în funcţie de cele prezentate anterior, spre un diagnostic corect (Fig. 16.8, 16.9, 16.10). Până în prezent au fost prezentate o multitudine de variante de algoritm [28, 40, 45], bazate pe diverse criterii, dar cu ramificaţii mult prea stufoase şi greu de reţinut. Algoritmul propus se doreşte simplu, didact şi uşor de memorat, pentru a ajuta medicul în diagnosticul exact al cardiopatiilor congenitale.

Am ţinut seama de tabloul clinic, investigaţiile de laborator şi puls-oximetria, care separă cele două categorii de pacienţi, cu şi fără cianoză. Etapa următoare, electrocardiograma, separă pacienţii după cavităţile dominante, hipertrofiate sau dilatate, care, în corelaţie cu aspectul radiologic al cordului şi al circulaţiei pulmonare, defineşte diagnostice diferenţiale posibile, confirmate prin ecocardiografie.

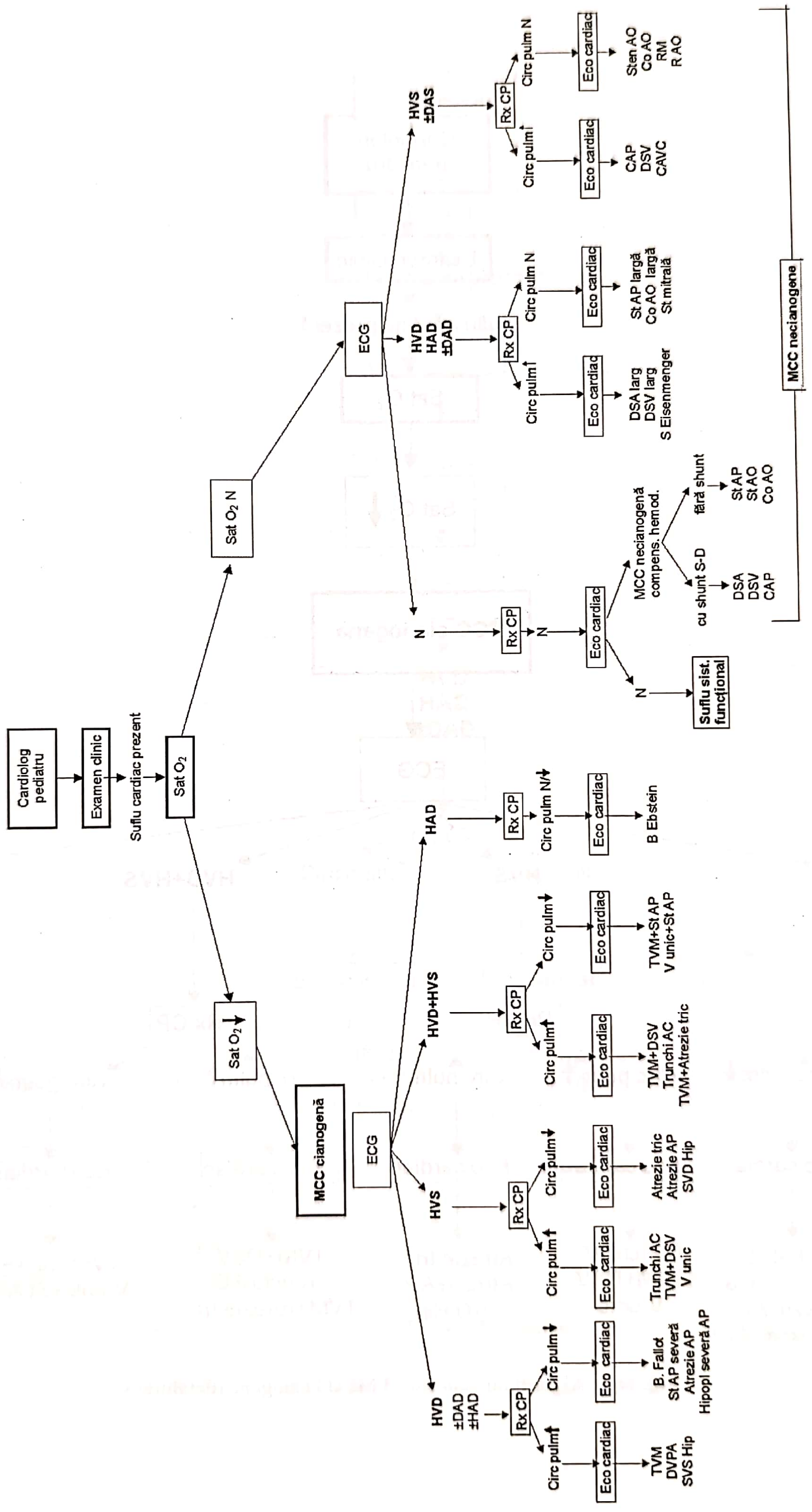
Cardiolog pediatru
Examen clinic
Suflu cardiac prezent
Sat O2
Sat O2 ↓
Sat O2 N
MCC cianogenă
ECG
ECG
HVD ±DAD ±HAD
HVS
HVD+HVS
HAD
Rx CP
Rx CP
Rx CP
Rx CP
Circ pulm↑
Circ pulm↓
Circ pulm↑
Circ pulm↓
Circ pulm↑
Circ pulm↓
Circ pulm N/↓
Eco cardiac
Eco cardiac
Eco cardiac
Eco cardiac
Eco cardiac
Eco cardiac
Eco cardiac
TVM DVPA SVS Hip
B. Fallot St AP severă Atrezie AP Hipopl severă AP
Trunchi AC TVM+DSV V unic
Atrezie tric Atrezie AP SVD Hip
TVM+DSV Trunchi AC TVM+Atrezie tric
TVM+St AP V unic+St AP
B Ebstein
N
Rx CP
N
Eco cardiac
N
Suflu sist. funcţional
MCC necianogenă compens. hemod.
cu shunt S-D
fără shunt
DSA DSV CAP
St AP St AO Co AO
MCC necianogene
HVD HAD ±DAD
Rx CP
Circ pulm↑
Circ pulm N
Eco cardiac
Eco cardiac
DSA larg DSV larg S Eisenmenger
St AP largă Co AO largă St mitrală
HVS ±DAS
Rx CP
Circ pulm↑
Circ pulm N
Eco cardiac
Eco cardiac
CAP DSV CAVC
Sten AO Co AO RM R AO

Fig. 16.8. Algoritm diagnostic al MCC la copil.

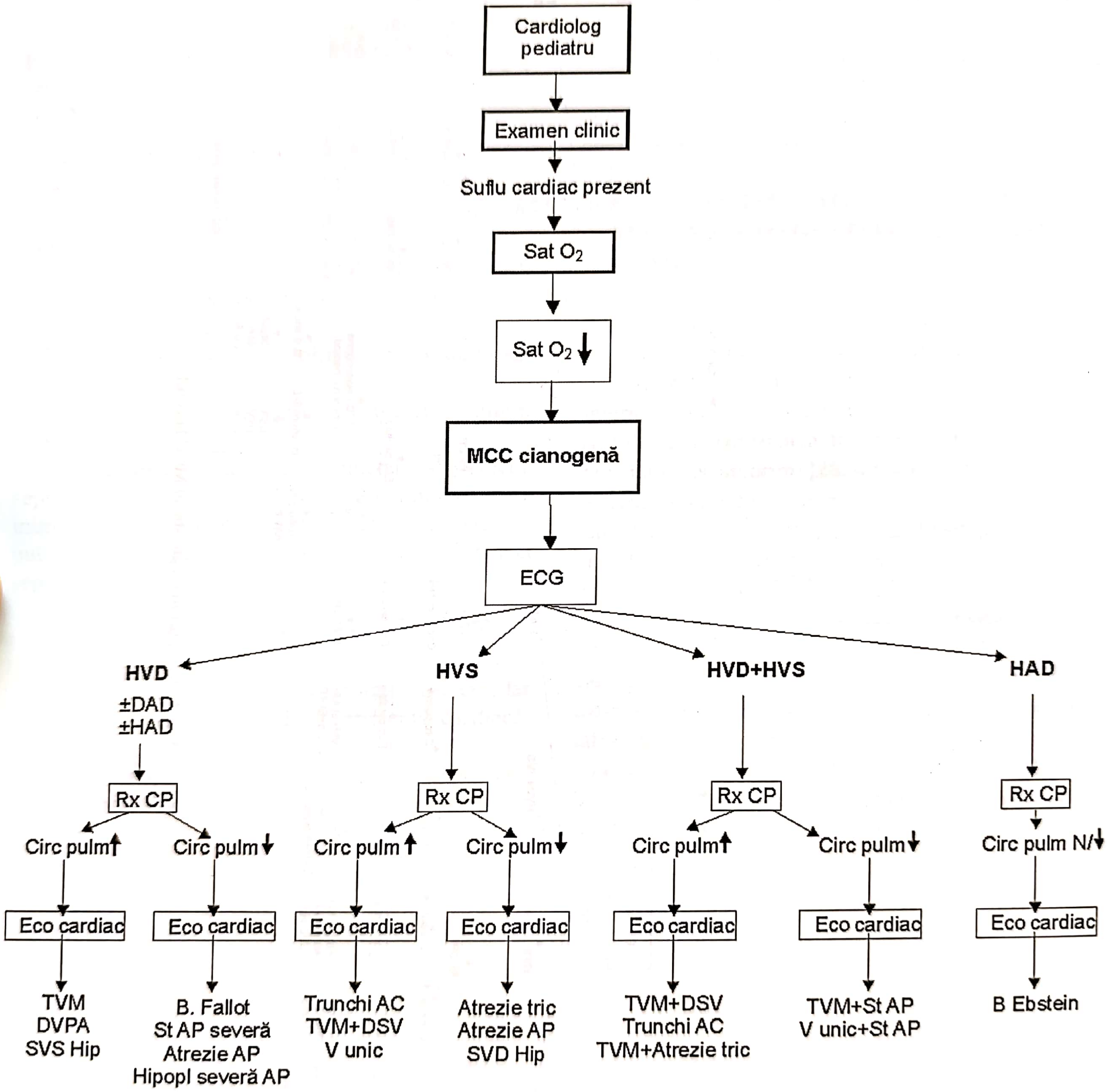
Cardiolog pediatru
Examen clinic
Suflu cardiac prezent
Sat O₂
Sat O₂ ↓
MCC cianogenă
ECG
HVD
±DAD
±HAD
HVS
HVD+HVS
HAD
Rx CP
Rx CP
Rx CP
Rx CP
Circ pulm↑
Circ pulm↓
Circ pulm ↑
Circ pulm↓
Circ pulm↑
Circ pulm↓
Circ pulm N/↓
Eco cardiac
Eco cardiac
Eco cardiac
Eco cardiac
Eco cardiac
Eco cardiac
Eco cardiac
TVM
DVPA
SVS Hip
B. Fallot
St AP severă
Atrezie AP
Hipopl severă AP
Trunchi AC
TVM+DSV
V unic
Atrezie tric
Atrezie AP
SVD Hip
TVM+DSV
Trunchi AC
TVM+Atrezie tric
TVM+St AP
V unic+St AP
B Ebstein

Fig. 16.9. Algoritm diagnostic al MCC cianogene (detaliu).

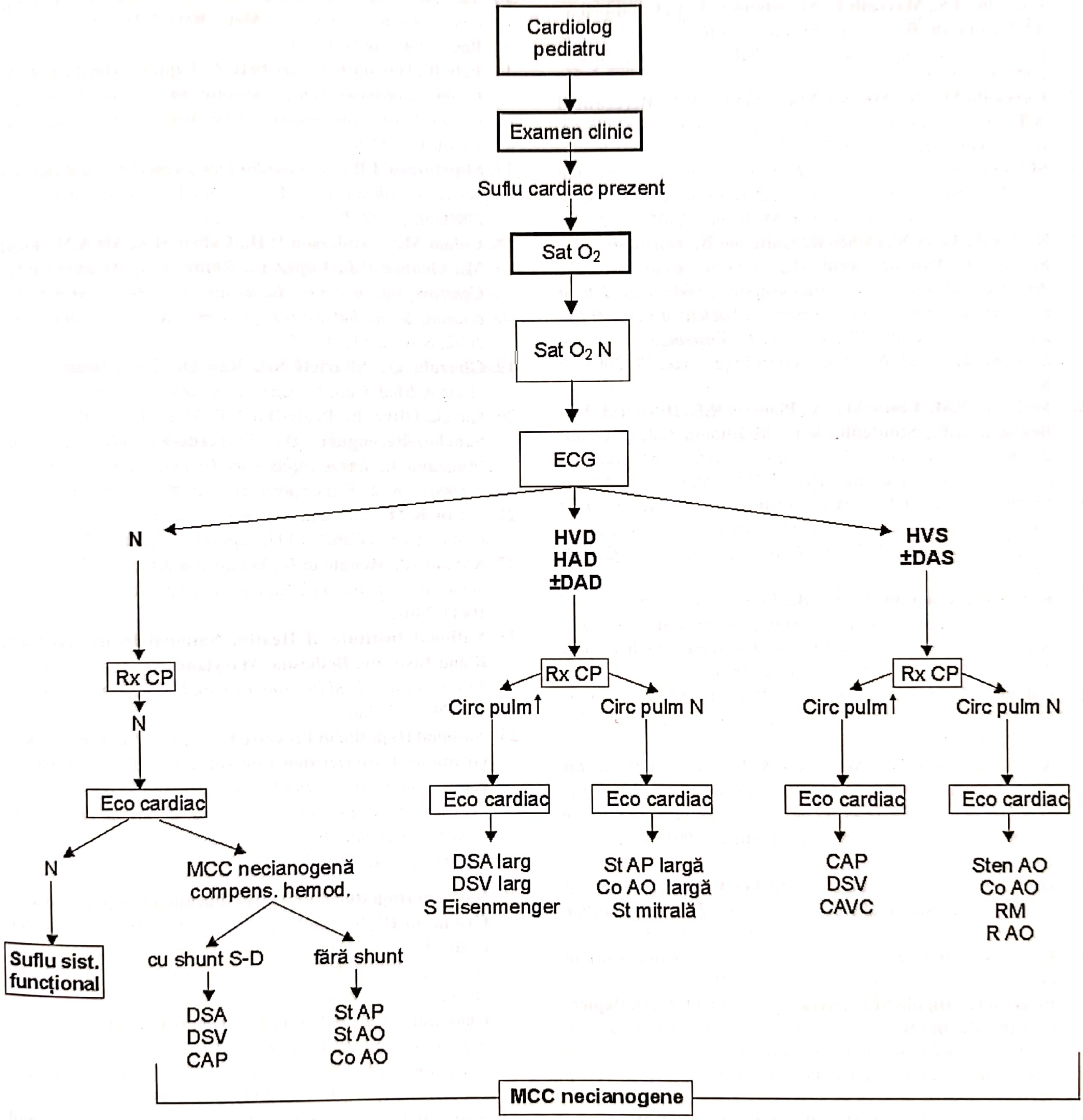
Cardiolog pediatru
Examen clinic
Suflu cardiac prezent
Sat O2
Sat O2 N
ECG
N
HVD
HAD
±DAD
HVS
±DAS
Rx CP
N
Eco cardiac
N
Suflu sist. funcțional
MCC necianogenă compens. hemod.
cu shunt S-D
DSA
DSV
CAP
fără shunt
St AP
St AO
Co AO
Rx CP
Circ pulm ↑
Eco cardiac
DSA larg
DSV larg
S Eisenmenger
Circ pulm N
Eco cardiac
St AP largă
Co AO largă
St mitrală
Rx CP
Circ pulm ↑
Eco cardiac
CAP
DSV
CAVC
Circ pulm N
Eco cardiac
Sten AO
Co AO
RM
R AO
MCC necianogene

Fig. 16.10. Algoritm diagnostic al MCC necianogene (detaliu).

BIBLIOGRAFIE

1. **Carvalho J.S., Mavridis E., Shinebourne E.A., Campbell S., Thilaganatan B.,** *Improving the effectiveness of routine prenatal screening for major congenital heart defects*, „Heart", 2002, 88: 387-91.
2. **Carvahlo M.S.R., Mendes M.C., Neto O.B.P., Berezowski A.T.,** *First Trimester Fetal Echocardiography. Gynecol. Obstet. Invest.*, vol. 3, Karger, Basel, 2008, 65: 162-168.
3. **Sklansky M.,** *Fetal echocardiography: can early imaging identify fetuses at risk of congenital heart disease?*, „Nature Clinical Practice Cardio-vascular Medicine", 2005, 2: 12-13.
4. **Rychik J., Ayres N., Cunco B., Gotteiner N., Hornberger L., Spevak J., Van der Veld M.,** *Pediatric Council of the American Society of Echocardiography, American Society of Echocardiography Report – American Society of Echocardiography Guidelines and Standards for Performance of the Fetal Ecocardiogram*, „J. Am. Soc. Ecocardiogr.", vol. 17, 2004, 7: 803-10.
5. **Verheijen P.M., Lisowski L.A., Plantiga R.F., Hitchcock J.F., Bennink G.B., Stoutenbeek P., Meijboom E.J.,** *Prenatal diagnosis of the fetus with hypoplastic left heart syndrome management and outcome*, „Herz.", 2003, May, 28(3): 250-6.
6. **Starnes V.A., Griffin M.L., Pitlick P.T. et al.,** *Current approach to hypoplastic left heart syndrome: palliation, transplantation, or both*, „J. Thorac. Cardiovasc. Surg.", 1992, 104: 189-195.
7. **Kon A.A., Ackerson L., Lo B.,** *How pediatricians counsel parents when no „best-choice" management exists: lessons to be learned from hypoplastic left heart syndrome*, „Arch. Pediatr. Adolesc. Med.", 2004, May, 158(5): 436-41.
8. **Osiovich H., Philipos E., Birne P., Robertson M.,** *Hypoplastic left heart syndrome: „to treat or not to treat"*, „J. Perinatol.", 2000, Sep., 20(6): 363-5.
9. **Arlettaz R., Archer N., Wilkinson A.R.,** *Closure of the ductus arteriosus and development of the pulmonary branch stenosis in babies of less than 32 weeks gestation*, „Archives of Disease in Childhood", „Fetal and Neonatal Edition", 2001, Nov., 85(3): 197-200.
10. **Hillman N.D., Mavroudis C., Backer C.L.,** *Patent ductus arteriosus*. In: Mavroudis C., Backer C.L., *Pediatric Cardiac Surgery*, Ed. Mosby, Philadelphia, 2003, p. 223-233.
11. **Evans N.,** *Patent ductus arteriosus in the neonate*, „Current Pediatrics", vol. 15, 2005, Oct., 5: 381-389.
12. **Piacenti G., Digilio M.C., Sarkozy A., Placidi S., Dallapicccola B., Marino B.,** *Genetics of congenital heart diseases in syndromic and non-syndromic patients: new advances and clinical implications*, „J. Cardiovasc. Med.", 2007, Ian., 8(1): 7-11.
13. **Freeman S.B., Bean L.H., Allen E.G., Tinker S.W., Locke A.E., Druschel C., Hobbs C.A., Romitti P.A., Rozle M.H., Torfs C.P., Dooley K.J., Sherman S.L.,** *Ethnicity, sex, and the incidence of congenital heart defects: a report from the National Down Syndrome Project*, „Genet. Med.", 2008, Mar., 10(3): 173-80.
14. **Park M.K.,** *Pediatric cardiology for practitioners*, ed. 3, Mosby, St. Louis, 1996.
15. **McConnel M.E., Elixon E.M.,** *The neonate with suspected congenital heart disease*, „Ment. Retard. Dev. Disabil. Res. Rev.", 2000, 6(2): 142-7.
16. **Pete B., Harmath A., Szighety Z., Papp C., Haydu J.,** *Holt-Oram syndrome: genetic counseling and diagnosis with prenatal ultrasonography*, „Orv. Hetil.", 2007, Nov., 18, 148(46): 2173-6.
17. **Shprintzen J.R.,** *Velo-cardio-facial syndrome: a distinctive behavioral phenotype*, „Ment. Retard. Dev. Disabil. Res. Rev.", 2000, 6(2): 142-7.
18. **Cohen M.S., Anderson R.H., Cohen M.I., Atz A.M., Fogel M., Gruber P.J., Lopez L., Romw J.J., Weinberg P.M.,** *Controversies, genetics, diagnostic assessment, and outcomes relating to the heterotaxy syndrome*, „Crit. Care Nurs. Q.", 2002, Nov., 25(3): 17-25.
19. **Ghazala Q., Sharieff Sri, Rao O.,** *The pediatric ECG*, „Emerg. Med. Clin. N. Amer.", 24(2006): 195-208.
20. **Garcia-Olive I., Prats-Bardaji M.S., Calvo-Pascual S., Sanchez-Berenguer D., Valverde-Forcada E., Ruiz-Manzano J.,** *Severe Pulmonary Hypertension and Takayasu Arteritis*, „Arch. Broncopneumol.", 2008, Mar., 44(3): 170-172.
21. **Smith K.M.,** *The innocent heart murmurs in children*, „J. Pediatr. Health Care", 1997, Sept.-Oct., 11(5): 207-14.
22. **Advani N., Menahem S., Wilkinson J.L.,** *The diagnosis of innocent murmurs in childhood*, „Cardiol. Young", 2000, Oct., 10(4): 340-2.
23. **National Institute of Health, National Heart Lung and Blood Institute, Bethesda, Maryland,** *Report of the Second Task Force on Blood Pressure Control in Children*, „Pediatrics", vol. 79, 1987, Ian., 1: 1-25.
24. **National High Blood Pressure Education Program Working Group on Hypertension Control in Children and Adolescents,** *Update on the 1987 Task Force Report on High Blood Pressure in Children and Adolescents: a working group report from the National High Blood Pressure Education Program*, „Pediatrics", 4, 1996, 98: 649-658.
25. **National High Blood Pressure Education Program Working Group on High Blood Pressure in Children and Adolescents,** *The Fourth Report on the Diagnosis, Evaluation, and Treatment of High Blood Pressure in Children and Adolescents*, „Pediatrics", 2004, 114: 555-576.
26. **Chobanian A.V., Bakris G.L., Black H.R. et al.,** *The Seventh Report of The Joint National Committee on Prevention, Detection, Evaluation, and Treatment of High Blood Pressure: The JNC 7 Report*, JAMA, 2003, 289: 2560-2572.
27. **National Institute of Health, National Heart Lung and Blood Institute. US Department of Health and Human Services,** *The Seventh Report of The Joint National Committee on Prevention, Detection, Evaluation and Treatment of High Blood Pressure – Complete Report*, „NIH Publication", 4, 2004, Aug., p. 5230.

CLASIFICAREA CARDIOPATIILOR CONGENITALE

SECȚIUNEA II **CAPITOLUL 17**

AURORA IOSEFINA SIMA, ION SOCOTEANU, GABRIELA CAMELIA SOCOTEANU, MARIUS FRÎNCULESCU

1. **INTRODUCERE**
   - 1.1. Necesitatea clasificării
   - 1.2. Etape şi criterii de clasificare în malformaţiile cardiace congenitale
2. **CLASIFICAREA ISTORICĂ CLINICO-STATISTICĂ**
   - 2.1. Clasificarea Abbot (1931)
   - 2.2. Clasificarea Mavroudis
   - 2.3. Clasificarea Como
3. **CLASIFICAREA TRADIŢIONALĂ-POPULARĂ: ACIANOTICE VERSUS CIANOTICE**
4. **CLASIFICAREA FIZIOPATOLOGICĂ**
5. **CLASIFICAREA CLINICĂ (Perloff 1970)**
   - 5.1. Aspecte clinice de bază
     - 5.1.1. Criterii clinice
     - 5.1.2. Algoritmul diagnostic pentru pacienţii cianotici
     - 5.1.3. Algoritmul diagnostic pentru pacienţii necianotici
     - 5.1.4. Întrebări de bază pentru diagnostic
   - 5.2. Clasificarea clinică a malformaţiilor cardiace congenitale
6. **CLASIFICAREA ANATOMICĂ SECVENŢIAL-SEGMENTALĂ**
   - 6.1. Proiectul Internaţional de Nomenclatură şi Evidenţă în Chirurgia Cardiacă Congenitală
     - 6.1.1. Abordarea segmentală Van Praagh
     - 6.1.2. Abordarea segmental-secvenţială Anderson
     - 6.1.3. Etapele secvenţei anatomice
   - 6.2. Clasificarea ierarhică secvenţial-segmentală
     - 6.2.1. Nivelul 1
     - 6.2.2. Nivelul 2
     - 6.2.3. Nivelul 3
     - 6.2.4. Nivelul 4
   - 6.3. Controverse
     - 6.3.1. Defectul septal atrial ostrium primum (canal atrio-ventricular parţial)
     - 6.3.2. Tetralogia Fallot cu atrezie de pulmonară (TF-AP) versus atrezie de pulmonară cu defect septal ventricular (AP-DSV)
     - 6.3.3. Tetralogia Fallot (TF) versus dublă cale de ieşire din ventriculul drept (DORV)
     - 6.3.4. Dublă cale de ieşire din ventriculul drept (DORV) versus transpoziţia de vase mari (TGA)
     - 6.3.5. Ventriculul unic
     - 6.3.6. Transpoziţia de vase mari
7. **CLASIFICAREA EMBRIOPATOGENICĂ**
   - 7.1. Dismorfologia
   - 7.2. Clasificarea embriopatogenică
     - 7.2.1. Anomalii ale migraţiei tisulare ectomezenchimale (Anomalii de creastă neurală/deleţia cromozomului 22q11)
     - 7.2.2. Anomalii ale fluxului sanguin intracardiac
     - 7.2.3. Anomalii ale morţii celulare reglate (apoptoză)
     - 7.2.4. Anomalii ale matricei extracelulare
     - 7.2.5. Anomalii ale creşterii normale
     - 7.2.6. Anomalii de situs şi rotaţie (situs and looping)
   - 7.3. Rezumatul clasificării embriopatogenice
8. **PRINCIPALELE MALFORMAŢII CARDIACE CONGENITALE**

BIBLIOGRAFIE

1. INTRODUCERE

1.1. Necesitatea clasificării

Nomenclatura se defineşte ca un sistem de nume utilizate într-o ramură de activitate şi învăţare. Clasificarea se defineşte ca un aranjament, potrivit cu o împărţire sistematică în clase sau grupe bazată pe caracteristici comune fiecărei clase. Aristotel a fost primul biolog cunoscut care a încercat o clasificare a lucrurilor vii. Pentru a descrie inima, vom utiliza un sistem compus din 3 subclase: anatomia segmentară, clasificarea leziunilor cardiace şi descrierea leziunilor cardiace. Mai întâi, anatomia segmentară este descrisă prin relaţia dintre camerele inimii una faţă de cealaltă şi mecanismul prin care sunt conectate aceste camere. În al doilea rând, leziunile cardiace se clasifică în funcţie de fiecare tip de leziune mare. În ultimul rând, leziunile cardiace se descriu în totalitate sau în parte potrivit cu sistemul ierarhic de nomenclatură stabilit de Proiectul Internaţional de Nomenclatură şi Evidenţă în Chirurgia Congenitală a Inimii **[1]**.

1.2. Etape şi criterii de clasificare în malformaţiile cardiace congenitale (Tabelul 17.1)

Tabelul 17.1. Etape şi criterii de clasificare în malformaţiile cardiace congenitale

- 1.2.1. Etapa clasică, iniţială
  - a. Clasificarea istorică, clinico-statistică după incidenţa relativă Abbot (1931)
  - b. Clasificarea tradiţională-populară, cianotice şi necianotice
  - c. Clasificarea fiziopatologică
  - d. Clasificarea clinică Perloff (1970)
- 1.2.2. Etapa modernă, actuală
  - a. Clasificarea segmental-anatomică
  - b. Clasificarea embriopatogenică
  - c. Principalele malformaţii cardiace congenitale

2. CLASIFICAREA ISTORICĂ CLINICO-STATISTICĂ

2.1. Clasificarea Abbot (1931) (Tabelul 17.2)

Tabelul 17.2. Clasificarea Abbot

Defect septal atrial (26,9%)
Defect septal ventricular (21,1%)
Canal arterial permeabil (16,2%)
Coarctaţia de aortă (9,2%)
Stenoza pulmonară (7,2%)
Tetralogia Fallot (5,7%)
Stenoza aortică (5,1%)
Transpoziţia de vase mari (4,2%)
Atrezia şi stenoza de tricuspidă (1,3%)
Atrezia şi stenoza mitrală (0,7%)
Complexul Eisenmenger (0,4%)

2.2. Clasificarea Mavroudis [1] (Tabelul 17.3)

Tabelul 17.3. Clasificarea malformaţiilor cardiace congenitale în funcţie de incidenţă

Defect septal ventricular (20%)
Defect septal atrial (10%)
Canal arterial permeabil (10%)
Coarctaţie de aortă (10%)
Stenoza aortică congenitală (10%)
Tetralogie Fallot (10%)
Stenoza pulmonară (10%)
Transpoziţia de vase mari (5-8%)
Atrezia de pulmonară (5%)
Cu sept ventricular intact
Cu defect septal ventricular
Defect septal atrio-ventricular (2-5%)
Atrezia de tricuspidă (3%)
Trunchi arterial comun (3%)
Drenaj venos pulmonar aberant total (2%)
Sindromul de hipoplazie de cord stâng (2%)
Întrerupere de arc aortic (1%)
Boala Ebstein (0,5%)
Stenoza mitrală (rară)
Fereastra aorto-pulmonară (rară)

2.3. Clasificarea Corno [1] (Tabelul 17.4)

Tabelul 17.4. Clasificarea malformaţiilor cardiace congenitale, în funcţie de frecvenţă

a. Malformaţii cardiace frecvente
Drenaj venos pulmonar aberant total
Drenaj venos pulmonar aberant parţial
Defect septal atrial Sinus coronar descoperit
Defect septal atrio-ventricular
Tetralogia Fallot
Tetralogia Fallot cu valvă pulmonară absentă
Stenoză pulmonară
Atrezia pulmonară cu sept interventricular intact
Boala Ebstein
Canal arterial permeabil
Obstrucţia căii de ieşire a ventriculului stâng
Coarctaţia de aortă
Înteruperea de arc aortic
Transpoziţia de vase mari
Sindromul de hipoplazie de cord stâng
Atrezia de tricuspidă
Ventricul unic

Tabelul 17.4. *(continuare)*

b. Malformații cardiace mai puțin frecvente
Cor triatriatum
Atrezie de pulmonară cu defect septal interventricular
Trunchi arterial comun
Fereastră aorto-pulmonară
Anomalii de artere pulmonare
Boli ale valvei mitrale
Anevrism de sinus Valsalva
Dublă cale de ieșire din ventriculul drept
Dublă discordanță (atrio-ventriculară și ventriculo-arterială)
Straddling al valvei atrio-ventriculare
Isomerism
Inele vasculare și compresiuni pulmonare
Tumori cardiace
Tunel aortico-ventricular

3. CLASIFICAREA TRADIȚIONALĂ-POPULARĂ: ACIANOTICE VERSUS CIANOTICE [15] (Tabelul 17.5.)

Tabelul 17.5. Malformațiile cardiace congenitale, cianogene și necianogene și incidența lor aproximativă

Necianogene
Defect septal ventricular (20%)
Defect septal atrial (10%)
Canal arterial permeabil (10%)
Coarctație de aortă (10%)
Stenoză aortică congenitală (10%)
Defect septal atrioventricular (2-5%)
Întrerupere de arc aortic (1%)
Fereastra aorto-pulmonară (rară)
Stenoza mitrală (rară)
Cianogene
Tetralogia Fallot (10%)
Stenoza pulmonară (10%)
Transpoziția vaselor mari (5-8%)
Atrezia pulmonară (5%)
Cu sept ventricular intact
Cu defect septal ventricular
Atrezia de tricuspidă (3%)
Trunchi arterial (3%)
Anomalia totală de întoarcere venoasă (2%)
Sindromul cordului stâng hipoplazic (2%)
Anomalia Ebstein (0,5%)

4. CLASIFICAREA FIZIOPATOLOGICĂ (Tabelul 17.6)

Tabelul 17.6. Clasificarea fiziopatologică a malformațiilor cardiace congenitale și incidența lor aproximativă

Necianogene
Șunt stânga-dreapta
Defect septal ventricular (20%)
Defect septal atrial (10%)
Canal arterial permeabil (10%)
Defect septal atrio-ventricular (2-5%)
Fereastra aorto-pulmonară (rară)
Leziuni obstructive ale cordului stâng
Coarctația de aortă (10%)
Stenoza aortică congenitală (10%)
Întrerupere de arc aortic (1%)
Stenoza mitrală (rară)
Cianogene
Șunt dreapta-stânga
Tetralogia Fallot (10%)
Stenoză pulmonară (10%)
Atrezie pulmonară (5%)
Cu sept ventricular intact
Cu defect septal ventricular
Atrezia de tricuspidă (3%)
Boala Ebstein (0,5%)
Defecte complexe
Transpoziția de vase mari (5-8%)
Drenaj venos pulmonar aberant total (2%)
Trunchi arterial comun (3%)
Sindromul de hipoplazie de cord stâng (2%)

5. CLASIFICAREA CLINICĂ (Perloff 1970)

5.1. Aspecte clinice de bază

5.1.1. Criterii clinice (Tabelul 17.7.)

Tabelul 17.7. Clasificarea clinică a malformațiilor cardiace congenitale

Generale
Sufluri inocente
Malpoziții cadiace
Transpoziția corectată de vase mari
Bloc cardiac complet congenital
Necianogene fără șunt
Malformații ale cordului drept
Malformații ale cordului stâng
Necianogene cu șunt stânga-dreapta
Șunt la nivel atrial

Tabelul 17.7. *(continuare)*

  - Şunt la nivel ventricular
  - Şunt aortă – cord drept
  - Şunt la nivel aorto-pulmonar
  - Şunturi la mai multe nivele
- **Cianogene cu şunt dreapta-stânga**
  - Cu flux pulmonar normal sau scăzut
- Cu flux pulmonar crescut
  - Ventricul stâng dominant
  - Ventricul drept dominant
- Cu hipertensiune pulmonară
  - Fără hipertensiune pulmonară
- Ventricule normali

5.1.2. Algoritmul diagnostic pentru pacienţii cianotici (Fig. 17.1)

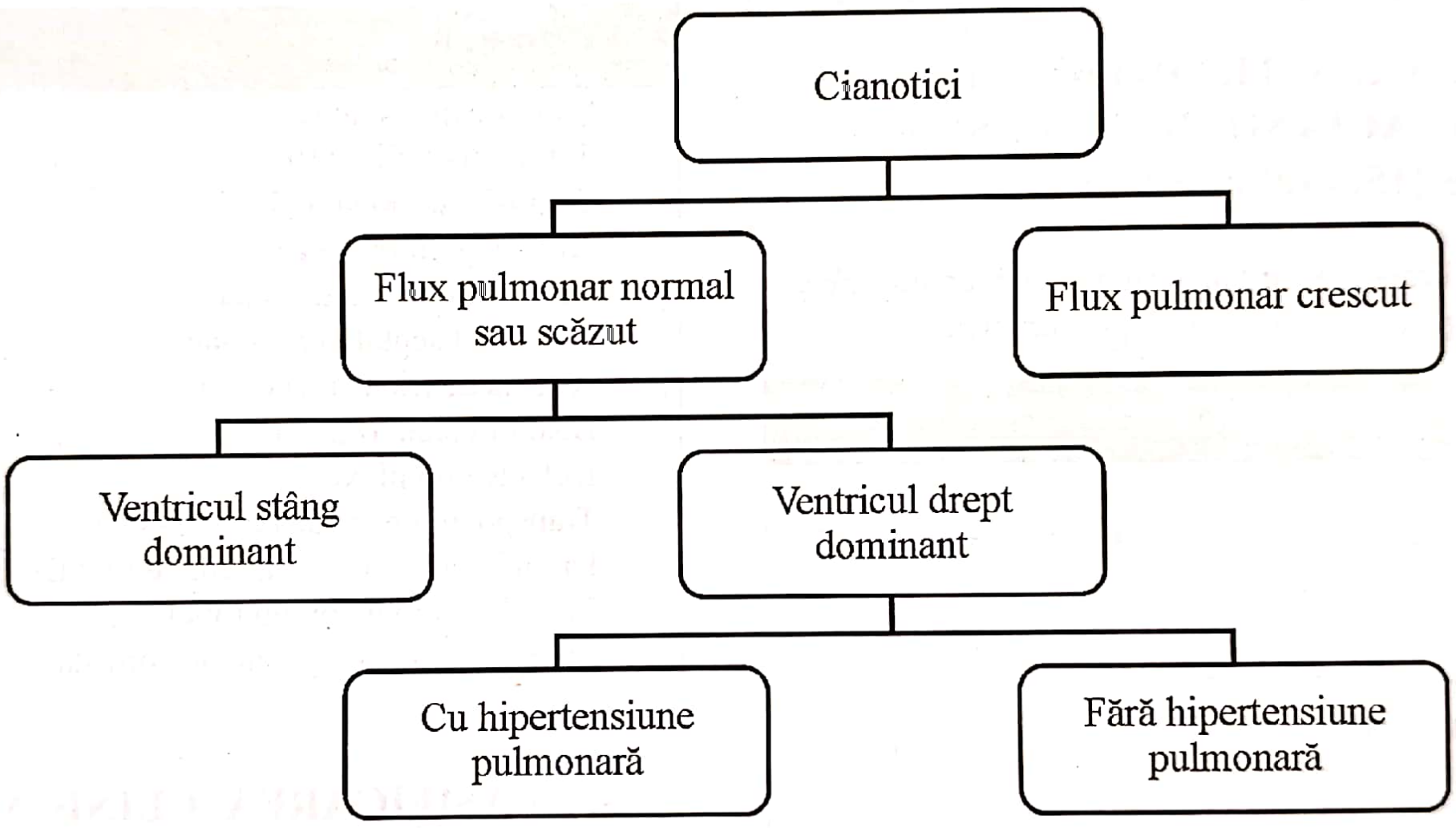
Cianotici
Flux pulmonar normal sau scăzut
Flux pulmonar crescut
Ventricul stâng dominant
Ventricul drept dominant
Cu hipertensiune pulmonară
Fără hipertensiune pulmonară

Fig. 17.1. Algoritmul diagnostic pentru pacienţii cianotici.

5.1.3. Algoritmul diagnostic pentru pacienţii necianotici (Fig. 17.2)

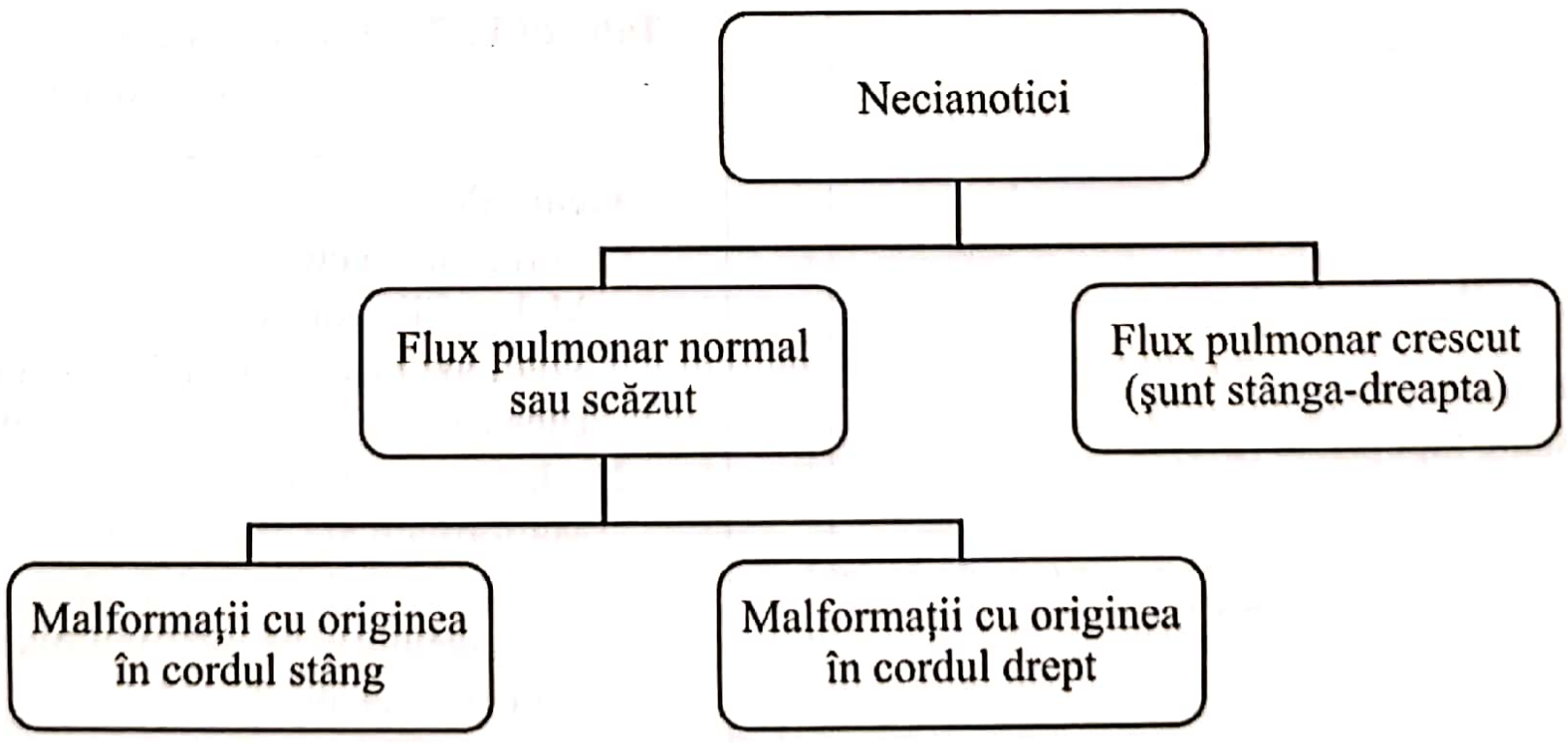
Necianotici
Flux pulmonar normal sau scăzut
Flux pulmonar crescut (şunt stânga-dreapta)
Malformaţii cu originea în cordul stâng
Malformaţii cu originea în cordul drept

Fig. 17.2. Algoritmul diagnostic pentru pacienţii necianotici.

5.1.4. Întrebări de bază pentru diagnostic (Tabelul 17.8)

Tabelul 17.8. Întrebări de bază pentru diagnostic

1. Pacientul este cianotic sau necianotic?
2. Fluxul arterial pulmonar este crescut sau nu?
3. Malformația își are originea în cordel stâng sau drept?
4. Care este ventriculul dominant?
5. Pacientul prezintă hipertensiune pulmonară sau nu?

5.2. Clasificarea clinică a malformațiilor cardiace congenitale [5]

A. Generale

Sufluri inocente
Malpoziții cadiace
Transpoziția corectată de vase mari
Bloc cardiac complet congenital

B. Necianogene fără șunt

- ***Malformații ale cordului drept***

1. Stenoza pulmonară
2. Insuficiența valvulară pulmonară
3. Dilatația idiopatică a trunchiului pulmonar
4. Boala Ebstein
5. Ventricul drept hipoplazic
6. Hipertensiunea pulmonară idiopatică

- ***Malformații ale cordului stâng***

1. Stenoza mitrală
2. Stenoza aortică
3. Coarctația de aortă
4. Insuficiența mitrală
5. Insuficiența aortică
6. Cor triatriatum
7. Stenoza venelor pulmonare
8. Fibroelastoza endocardică
9. Cord stâng hipoplazic
10. Valvă aortică bicuspidă

C. Necianogene cu șunt stânga-dreapta

- ***Șunt la nivel atrial***

1. Defect septal atrial izolat (ostium secundum, ostium primum, de tip venos)
2. Defect septal atrial cu stenoză pulmonară
3. Defect septal atrial cu stenoză mitrală (Lutenbacher)
4. Canal atrio-ventricular parțial sau complet
5. Atriu unic
6. Drenaj venos pulmonar aberant total
7. Drenaj venos pulmonar aberant parțial

- ***Șunt la nivel ventricular***

1. Defect septal ventricular izolat (infracristal, supracristal, muscular, atrio-ventricular)
2. Defect septal ventricular cu stenoză pulmonară (tetralogia Fallot necianogenă)
3. Defect septal ventricular cu transpoziție corectată de vase mari
4. Defect septal ventricular cu origine univentriculară dreaptă a vaselor mari
5. Defect septal ventricular cu insuficiență aortică
6. Defect septal ventricular cu șunt ventricul stâng (VS) – atriu drept (AD)
7. Defect septal ventricular cu atrezia arcului aortic
8. Ventricul unic

- ***Șunt aorto-pulmonar***

1. Canal arterial permeabil
2. Fereastra aorto-pulmonară
3. Artera coronară stângă cu originea în trunchiul pulmonar
4. Trunchi arterial comun

- ***Șunt aortă – cord drept***

1. Fistulă coronară arterio-venoasă
2. Anevrism rupt de sinus Valsalva

- ***Șunturi la mai multe nivele***

1. Defect septal atrio-ventricular
2. Defect septal ventricular cu canal arterial permeabil
3. Defect septal ventricular cu defect septal atrial

D. Cianogene cu șunt dreapta-stânga

1. Cu flux pulmonar normal sau scăzut

1.1. Fără hipertensiune pulmonară

a) stenoză pulmonară cu defect septal ventricular și șunt dreapta-stânga (tetralogia Fallot cianogenă)
b) stenoză pulmonară cu defect septal atrial

- c) stenoză pulmonară cu ventricul unic și inversiune infundibulară
- d) stenoză pulmonară cu origine univentriculară a vaselor mari
- e) atrezie pulmonară cu sept ventricular intact
- f) trunchi arterial comun cu hipoplazie sau atrezie de arteră pulmonară
- g) atrezia de tricuspidă
- h) boala Ebstein cu defect septal atrial
- i) atrezia pulmonară cu sept ventricular intact și hipoplazie de ventricul drept
- j) drenaj anormal al venei cave în atriul stâng
- k) ventricul stâng cu stenoză pulmonară fără inversiune infundibulară
- l) fistulă arterio-venoasă pulmonară

1.2. Cu hipertensiune pulmonară

- a) defect septal ventricular cu șunt dreapta-stânga (Eisenmenger)
- b) defect septal atrial cu șunt dreapta-stânga
- c) origine univentriculară a vaselor mari cu rezistențe pulmonare crescute
- d) ventricul unic cu rezistențe pulmonare crescute
- e) sindromul de hipoplazie de cord stâng
- f) transpoziție completă de vase mari cu rezistențe pulmonare crescute
- g) drenaj venos pulmonar aberant total cu obstrucția venelor pulmonare

2. Cu flux pulmonar crescut

- 2.1. Transpoziție completă a vaselor Mari
- 2.2. Anomalia Taussig-Bing
- 2.3. Trunchi arterial comun
- 2.4. Drenaj venos pulmonar aberant total
- 2.5. Ventricul unic
- 2.6. Atriu comun
- 2.7. Tetralogia Fallot cu atrezie pulmonară
- 2.8. Atrezia de tricuspidă cu defect septal ventricular larg

E. Malformații cardiace necianogene

1. Câmpuri pulmonare normal vascularizate

1.1. Malformații la nivelul cordului drept

- a) stenoza pulmonară de grad mediu
  - dilatația trunchiului arterei pulmonare
  - hipertrofie pulmonară dreaptă
- b) defect septal atrial mic
  - dilatația atriului drept
  - dilatația trunchiului arterei pulmonare
- c) dilatația pulmonară idiopatică
  - dilatația trunchiului arterei pulmonare

1.2. Malformații la nivelul cordului stâng

- a) Stenoza aortică
  - hipertrofie ventriculară stângă
  - aortă normală
  - hipertrofie ventriculară stângă – dilatația aortei ascendente
  - hipertrofie ventriculară stângă – dilatația segmentară a aortei ascendente (pre și poststenotică)
- b) Coarctația de aortă
  - hipertrofie ventriculară stângă
- c) Insuficiența aortică
  - dilatația de aortă – dilatația ventriculului stâng
- d) Valva aortică bicuspidă
  - dilatația aortei ascendente
  - hipertrofie ventriculară stângă
- e) Anomalii de arc aortic
  - arc aortic drept
  - pedunculul aortic larg

2. Câmpuri pulmonare hipovascularizate cu afectarea cordului drept

2.1. Stenoza pulmonară severă

- a) valvulară (dilatația pulmonarei, hipertrofia ventriculului drept)
- b) infundibulară (hipoplazie pulmonară, hipertrofia ventriculului drept)

2.2. Boala Ebstein cu sept atrial integru

- a) dilatația atriului drept
- b) hipoplazia arterei pulmonare

2.3. Hipoplazia ventriculului stâng

- hipoplazia arterei pulmonare

2.4. Ventricul drept bicameral și sept integru

- hipoplazia arterei pulmonare

3. Câmpuri pulmonare hipervascularizate cu afectarea cordului stâng

3.1. Stenoza aortică

- a) subvalvulară (dilatația ventriculului stâng; aorta normală)

- b) valvulară (dilatația ventriculului stâng; dilatația aortei ascendente)
- c) supravalvulară (dilatația ventriculului stâng; dilatația segmentară a aortei ascendente pre şi poststenotică)

3.2. Insuficiența aortică valvulară

- a) dilatația aortei ascendente
- b) dilatația ventriculului stâng

3.3. Coarctația de aortă

- a) dilatația ventriculului stâng
- b) arc aortic larg

3.4. Stenoza – insuficiența mitrală

- a) dilatația atriului stâng
- b) dilatația ventriculului stâng

3.5. Transpoziția corectată de vase mari cu insuficiență mitrală

- a) dilatația atrio-ventriculară stângă
- b) peduncul vascular dismorfic

3.6. Cor triatriatum (cu stenoză mitrală)

- – dilatația atrială stângă

F. Hipervascularizație difuză – hipervascularizație proximală (hipertensiune arterială). Morfologie cardiacă variabilă

1. Şunturi atriale cu dilatația atriului drept, dilatația ventriculului drept, dilatația arterei pulmonare

- 1.1. Defect septal atrial (fosa ovală, sinus venos, ostium primum)
- 1.2. Defect septal atrial cu stenoză pulmonară medie
- 1.3. Drenaj venos pulmonar aberant parțial

2. Şunturi ventriculare

- 2.1. Cu hipertrofie ventriculară dreaptă şi stângă, dilatația arterei pulmonare, dilatația atriului stâng
  - a. Defect septal ventricular
  - b. Canal atrio-ventricular comun
  - c. Defect septal ventricular cu stenoză pulmonară medie
- 2.2. Cu hipertrofie pulmonară dreaptă şi stângă, dilatația striului stâng, peduncul vascular dismorfic
  - a. Defect septal ventricular cu transpoziție corectată

3. Şunturi aortice cu dilatație biventriculară, dilatația arterei pulmonare

- 3.1. Fistulă aortopulmonară
- 3.2. Fistulă coronară
- 3.3. Trunchi arterial

G. Malformații cardiace cianogene

1. Hipervascularizație difuză. Morfologie cardiacă variabilă

1.1. Transpoziție completă

- – peduncul vascular subțire şi dismorfic
- – cardiomegalie

1.2. Drenaj venos pulmonar aberant total

- – peduncul vascular anormal (imagine de opt)

1.3. Sindrom Taussig-Bing (origine univentriculară a vaselor mari)

- – dilatația trunchiului arterei pulmonare şi a ramurilor ei
- – hipertrofia şi dilatația ventriculului drept

1.4. Atriu comun

- – dilatația atriului şi ventriculului drept

1.5. Ventricul comun

- – dilatația biventriculară şi dilatație pulmonară

1.6. Atrezia pulmonară

- – îngroşarea trunchiului aortei
- – hipertrofie ventriculară stângă

1.7. Atrezia de tricuspidă

- – dilatația atriului drept
- – dilatația atriului şi ventriculului stâng
- – peduncul vascular dismorfic.

2. Hipervascularizație proximală (hipertensiune arterială). Morfologie cardiacă variabilă. Sindrom Eisenmenger

2.1. Defect septal ventricular

- – dilatația trunchiului arterei pulmonare şi a ramurilor principale
- – hipertrofie atrio-ventriculară dreaptă
- – hipertrofie ventriculară stângă

2.2. Defect septal atrial

- – dilatația arterei pulmonare
- – dilatația atriului şi ventriculului drept
- – aortă mică

2.3. Canal atrio-ventricular comun
- cardiomegalie globală
- trunchi arterial comun
- peduncul vascular dismorfic
- dilatația atrio-ventriculară dreaptă
- dilatația atrială stângă

2.4. Fistulă aorto-pulmonară
- dilatația atrio-ventriculară dreaptă
- dilatația arterei pulmonare

2.5. Persistența canalului arterial
- dilatația aortei ascendente
- dilatația atrio-ventriculară stângă şi dreaptă
- dilatația arterei pulmonare

3. Hipervascularizație difuză. Afectarea cordului drept

3.1. Tetralogia Fallot
- hipertrofia atriului şi ventriculului drept
- hipoplazia pulmonarei

3.2. Atrezia pulmonară
- hipertrofie ventriculară dreaptă
- dilatația atrială dreaptă
- proeminența infundibulului

3.3. Stenoza pulmonară cu defect septal atrial
- hipertrofie ventriculară dreaptă
- dilatația atrială dreaptă
- dilatația pulmonarei

3.4. Stenoza pulmonară cu transpoziție (completă şi corectată)
- hipertrofie ventriculară dreaptă
- dilatația atrială dreaptă
- peduncul dismorfic

3.5. Stenoza pulmonară şi origine univentriculară a vaselor mari
- hipertrofie ventriculară dreaptă
- peduncul dismorfic

3.6. Stenoza pulmonară şi ventricul unic
- hipertrofie ventriculară dreaptă
- dilatația atrială dreaptă
- dilatația pulmonară poststenotică

3.7. Ventricul drept bicameral şi defect septal ventricular
- hipoplazia pulmonarei
- hipoplazia ventriculului drept

3.8. Boala Ebstein cu defect septal atrial
- dilatația atriului drept şi stâng
- hipoplazia pulmonarei
- hipertrofie ventriculară stângă

3.9. Atrezia de tricuspidă
- dilatația atriului drept
- hipoplazia pulmonarei
- hipertrofie ventriculară stângă

H. Malformații cianogene cu ipervascularizație pulmonară. Morfologia cardiacă

1. Transpoziția completă
- peduncul vascular subțire
- cord în formă de ou

2. Anomalia totală de întoarcere venoasă
- cord în formă de „om de zăpadă"
- hipertensiune venoasă

3. Origine univentriculară dreaptă a vaselor mari, ventricul unic
- tipul cu DSV

4. Atriu comun
- tipul cu DSA
- cord în general mărit

5. Atrezia pulmonară
- cord de tip Fallot
- plămâni ca în DSV

6. Atrezia de tricuspidă fără transpoziție
- tipul cu DSV
- marginea dreaptă rectilinie

7. Atrezia de tricuspidă cu transpoziție
- tipul cu transpoziție (completă şi corectată) a vaselor mari
- hipertrofia secundară a atriului stâng
- marginea dreaptă rectilinie

I. Malformații cianogene cu hipovascularizație pulmonară. Morfologia cardiacă

1. Tetralogia Fallot
- aorta dilatată
- arc aortic drept
- vase pulmonare stângi mai subțiri decât cele drepte

2. Atrezia pulmonară
- tip Fallot
- vase pulmonare neuniforme
- vase pulmonare drepte mai subțiri decât cele stângi

3. Stenoza pulmonară cu DSA
- în general diferit de tetralogia Fallot

- aortă normală
- dilatația trunchiului și a ramurilor stângi ale pulmonarei

4. Stenoza pulmonară cu transpoziție corectată

- tipul Fallot cu aorta ascendentă la stânga
- rotația stângă a arcului aortic

5. Stenoza pulmonară cu origine univentriculară a vaselor mari, ventricul unic, transpoziție completă

- tip Fallot

6. Boala Ebstein cu DSA

- diferit de Fallot
- mărirea cordului drept
- rotația stângă a arcului aortic

7. Atrezia de tricuspidă fără transpoziție

- tip Fallot
- rotația stângă a arcului aortic
- marginea dreaptă rectilinie

8. Atrezia de tricuspidă cu transpoziție

- diferit de Fallot
- tipul cu transpoziție de vase mari
- hipertrofia secundară a atriului stâng
- marginea dreaptă rectilinie

6. CLASIFICAREA ANATOMICĂ SECVENȚIAL-SEGMENTALĂ

6.1. Proiectul Internațional de Nomenclatură și Evidență în Chirurgia Cardiacă Congenitală

6.1.1. Abordarea segmentală Van Praagh

Anatomia segmentală a inimii reprezintă descrierea relațiilor cordului și a conexiunilor cordului. Relațiile cardiace înseamnă relațiile marginale interspațiale dintre diferite structuri cardiace. Conexiunile cardiace descriu mecanismul specific prin care 2 structuri cardiace sunt conectate una față de cealaltă în ceea ce privește relațiile interspațiale. Relațiile cardiace și conexiunile cardiace sunt caracterizate în funcție de abordarea anatomică segmentală a lui Van Praagh, respectiv abordarea segmental-secvențială a lui Anderson.

Abordarea segmentală Van Praagh identifică trei mari segmente cardiace (atriile, ventriculele și arterele mari) într-o secvență veno-arterială. Codificarea se face prin litere în paranteze reprezentând situsul atrial (S-situs solitus, I-situs inversus, L-ansa L) și poziția arterelor mari (S = artere mari normal conformate, I = artere mari normal conectate dar inversate, D = transpoziție D sau malpoziție D, L = transpoziție L sau malpoziție L). În acest concept, cordul normal ar fi (S,D,S).

6.1.2. Abordarea segmental-secvențială Anderson

Abordarea segmental-secvențială Anderson propune codificarea următoarelor aspecte:

- atriile (situs solitus, situs inversus, isomerism stâng, isomerism drept);
- conexiunea atrio-ventriculară cu următoarele tipuri:concordant, discordant, ambiguu, tract de ejecție dublu, absența conexiunii drepte, absența conexiunii stângi și următoarele moduri: două valve perforate, o singură valvă perforată, o valvă perforată și una neperforată, valvă comună;
- conexiunea ventriculo-arterială (concordant, discordant, transpoziție, tract de ejecție dublu, tract de ejecție unic – trunchi arterial comun, tract de ejecție unic – trunchi aortic solitar cu atrezie de

Tabelul 17.8 bis. Elemente semiologice diferențiale ale circuitului arterial pulmonar în cele mai comune malformații cu șunt stânga-dreapta și hipertensiune

Circuitul pulmonar	DSA	DSV	Persistența de canal arterial
Trunchiul pulmonar	Larg dilatat	Dilatat moderat sau în limite normale	Dilatat larg sau moderat
Ramuri pulmonare proximale	Larg dilatat	Dilatat moderat sau în limite normale	Dilatat moderat sau în limite normale
Ramuri pulmonare distale	Subțiri	Subțiri	Subțiri
Ramuri intermediare pulmonare	Reducerea bruscă a calibrului	Reducerea uniformă a calibrului	Reducerea uniformă a calibrului

pulmonară, tract de ejecţie unic – trunchi pulmonar solitar cu atrezie aortică, tract de ejecţie unic – trunchi arterial solitar).

Unii clinicieni au adăugat descrierii lui Anderson şi tipul de arc aortic (L = arc aortic stâng, Rn = arc aortic drept), astfel că, folosind abordul anatomic segmentar secvenţial, cordul normal poate fi descris (SCCL). Trebuie menţionat că, pe parcursul ultimilor ani, acest tip de abordare s-a impus, el constituind fundamentul ierarhizării în baza de date actuală.

6.1.3. Etapele secvenţei anatomice

a. Situsul atrial

Situsul reprezintă localizarea unei anumite structuri. Dezvoltarea structurilor cu morfologie dreaptă pe o parte şi a celor cu morfologie stângă pe cealaltă parte a corpului se numeşte lateralizare. Situsul normal sau lateralizarea stângă reprezintă **situs solitus**.

Situsul „în oglindă" sau lateralizarea dreaptă reprezintă **situs inversus.** Situs solitus este situaţia normală când atriul morfologic drept este situat la dreapta coloanei vertebrale, iar cel stâng la stânga ei. În general, există o concordanţă între poziţia atriului drept şi cea a ficatului după cum precizează Van Praagh, dar sunt posibile discordanţe viscero-atriale. Situs inversus este situaţia patologică, în care există o situaţie„în oglindă", atriul morfologic drept fiind situat la stânga coloanei vertebrale, iar atriul morfologic stâng la dreapta. Nu trebuie confundată cu dextrocardia care este un termen radiologic şi se referă la orientarea apexului cardiac spre dreapta.

Situs ambiguu este caracterizat prin absenţa lateralizării în perioada embrionară, cu un aspect similar al bronhiilor principale drepte şi stângi şi cu un aspect similar al atriilor, izomerism atrial.

Există un **izomerism atrial stâng,** când ambele atrii au aspect de atriu stâng, şi **izomerism atrial drept**, când atriile au aspect de atriu drept. Izomerismul atrial se asociază, în general, cu absenţa lateralizării viscerelor abdominale, cu **asplenie** sau **polisplenie**. Pacienţii cu izomerism drept au de obicei asplenie, cu absenţa congenitală a splinei şi cu aspectul identic al bronhiilor principale, care este cel al bronhiei drepte normale: poziţia superioară şi posterioară faţă de artera pulmonară homolaterală. Pacienţii cu izomerism stâng asociază în general polisplenie, cu spline supranumerare şi aspect identic stâng al bronhiilor principale: poziţia lor antero-inferioară faţă de artera pulmonară homolaterală. În general pacienţii cu situs ambiguu prezintă un atriu unic, tipul izomerismului determinându-se în funcţie de aspectul urechiuşelor.

Atriul drept este cavitatea cardiacă de partea căreia regăsim limbul fosei ovale la nivelul septului interatrial. Dacă avem de-a face cu un atriu unic cu absenţă congenitală a septului interatrial, atriul drept este cavitatea cardiacă ce primeşte orificiile venelor cave. Un alt element de identificare la inspecţie este urechiuşa dreaptă. Această formaţiune are o bază largă de implantare şi vârful rotunjit. Limita între porţiunea trabeculată şi cea netedă a atriului drept este reprezentată de crista terminalis. Alte elemente, ca orificiul sinusului coronar, pot fi absente sau se pot deschide în atriul stâng. Atriul stâng se identifică prin excludere şi identificarea atriului drept. De asemenea, prin recunoaşterea valvei fosei ovale, la nivelul septului interatrial. Urechiuşa stângă are o bază îngustă de implantare şi este ascuţită. Atriul stâng nu prezintă crista terminalis la baza urechiuşei stângi. De remarcat că în anumite situaţii putem avea o juxtapoziţie a urechiuşelor care poate fi dreaptă sau stângă şi este asociată cu prezenţa unor malformaţii cardiace redutabile.

Prezenţa izomerismului atrial poate fi identificată prin anatomia urechiuşelor atriale, ca şi prin anatomia bronhopulmonară. Anatomia splenică este un indicator mai puţin important al situsului atrial, deoarece nu există o corelaţie exactă între situsul atrial şi vesceral. Situsul atrial se corelează bine cu situsul bronhopulmonar. Arborele traheo-bronşic poate fi examinat pe radiografia de torace. Izomerismul prezintă o raţie de mai puţin de 1:6 între lungimea celor două bronhii principale, pe când lateralizarea prezintă o raţie de mai mult de 1:6. Pe radiografia de torace se poate diferenţia izomerismul de lateralizare. Cu ajutorul tomografiei bronhice se poate măsura lungimea bronhiilor. Prin compararea lungimii bronhiilor cu vârsta pacientului se poate determina izomerismul drept faţă de cel stâng. Deşi există o corelaţie importantă între situsul atrial şi cel bronhial, aceasta nu este totuşi absolută, ocazional situsul atrial necorespunzând cu situsul bronhiilor. De asemenea, în determinarea situsului sunt folositoare morfologia plămânilor, ca şi relaţia dintre bronhii şi arterele pulmonare. Tipic, plămânul drept are 3 lobi, iar plămânul stâng are 2 lobi. Partea dreapta are o bronşie eparterială, în timp ce partea stângă are o bronşie hyarterială. Bronşia eparterială dă prima ramură deasupra primei diviziuni lobare a arterei pulmonare, în timp ce bronşia hyarterială dă prima ramură sub prima diviziune lobară a arterei pulmonare.

Anatomia splenică a fost corelată tradiţional cu situsul atrial; izomerizmul drept se asociază cu asplenie şi izomerismul stâng se asociază cu polisplenie. Totuşi situsul atrial nu se corelează întotdeauna cu situsul visceral. Există dificultăţi în a identifica asplenia şi polisplenia. Polisplenia se diferenţiază destul de greu de o splină cu mai mulţi lobi, iar asplenia nu este uşor de diferenţiat de o splină rudimentară.

Ecocardiografic, situsul atrial poate fi identificat în relaţie cu vena cavă inferioară şi cu aorta toracică descendentă. În situs solitus, aorta şi vena cavă inferioară apar de aceeaşi parte cu aorta pe stânga; în situs inversus, aorta şi vena cava inferioară apar de aceeaşi parte cu aorta pe dreapta. În izomerismul atrial drept aorta şi vena cava inferioară sunt apropiate una de cealaltă, pe când în izomerismul atrial stâng, vena cavă inferioară este deseori întreruptă de sistemul azygos.

b.Ventriculele şi bucla (ansa) de rotaţie

Ventriculul drept este cavitatea ventriculară care prezintă trabeculaţii mai marcate, iar valva tricuspidă (atrio-ventriculară dreaptă) prezintă cordaje tendinoase ce se inseră pe faţa ventriculară dreaptă a septului. Ventriculul stâng prezintă trabeculaţii mai fine decât cele ale ventriculului drept, iar valva mitrală (atrio-ventriculară stângă) nu prezintă cordaje tendinoase ce se inseră la nivel septal. Poziţia celor două ventricule unul faţă de celălalt poate fi cea normală, cu ventriculul morfologic drept situat anterior şi la dreapta ventriculului morfologic stâng, dar există şi situaţii patologice. Van Praagh foloseşte termenul D-loop pentru a caracteriza această conformaţie.

Conceptul rotaţiei se referă la formarea ansei bulbo-ventriculare la nivelul embrionului. Ansa normală se roteşte pentru a forma D-loop, iar L-loop apare atunci când ansa se roteşte în direcţie opusă (spre stânga). D-loop se defineşte prin plasarea mâinii drepte a pacientului peste suprafaţa septală a ventriculului morfologic drept, astfel încât degetul mare să fie plasat în valva tricuspidă, iar celelalte degete în tractul de ejecţie. Această definiţie, numită regula mâinii drepte, este preluată şi de Anderson.

În mod similar, ventriculele sunt în poziţie L-loop, adică malrotaţi unul faţă de celălalt, dacă putem aplica suprafaţa palmară a mâinii stângi pe suprafaţa septală a ventriculului morfologic drept, astfel încât policele să fie plasat în valva tricuspidă sau atrio-ventriculară dreaptă, iar vârful degetelor 2–5 la nivelul infundibului pulmonar.

c. Conexiunea atrio-ventriculară

Conexiunea atrio-ventriculară se referă la mecanismele de conexiune între miocardul atrial şi ventricular. Există 6 tipuri şi 4 moduri de conexiuni atrio-ventriculare. Astfel conexiunea atrio-ventriculară poate fi concordantă, dacă atriul morfologic drept se deschide în ventriculul morfologic drept. Ea este discordantă dacă atriul morfologic drept comunică direct cu ventriculul morfologic stâng şi similar pentru atriul stâng. Conexiunea este univentriculară, dacă există un ventricul unic anatomic sau funcţional şi atriile se deschid la nivelul său. Conexiunea este ambiguă, când avem un situs ambigous atrial cu un atriu unic şi izomerism stâng sau drept şi două ventricule. Când ambele atrii sunt conectate la un singur ventricul, conexiunea poartă denumirea de dublă intrare atrio-ventriculară. Absenţa conexiunii atrio-ventriculare drepte şi absenţa conexiunii atrio-ventriculare stângi se referă la absenţa unei conexiuni atrio-ventriculare.

Există patru moduri de conexiune atrio-ventriculară în funcţie de morfologia valvei atrio-ventriculare, şi anume, două valve perforate, o singură valvă perforată şi una neperforată şi o valvă comună. În anumite situaţii, una din valvele atrio-ventriculare este mai mare decât cealaltă şi „încalecă" planul septului interventricular, aşa-numita „straddling atrio-ventricular valve". În acest caz, se consideră că ea se deschide în ventriculul în care se deschide peste 50% din suprafaţa ei.

d. Morfologia arterelor mari – vezi capitolul de clasificare anatomo-clinică

e. Conexiunea ventriculo-arterială

Tipurile de conexiune ventriculo-arterială se referă la mecanismele de conexiune între miocardul ventricular şi marile vase. Acestea sunt: concordant, discordant (transpoziţie), dublă ieşire, ieşire unică – trunchi aortic unic cu atrezie pulmonară, ieşire unică – trunchi pulmonar unic cu atrezie aortică, ieşire unică – trunchi arterial unic.

Conexiunea ventriculo-arterială poate fi concordantă, când din ventriculul morfologic stâng ia naştere aorta şi din ventriculul morfologic drept artera pulmonară. Conexiunea este discordantă, când există o situaţie inversă, adică din ventriculul drept ia naştere aorta şi din ventriculul stâng artera pulmonară, aşa-numita transpoziţie a vaselor mari. Există şi situaţii când unul din ventricule dă naştere ambelor vase mari (total sau parţial), situaţie numită ventricul cu dublă ieşire (drept sau stâng). În conexiunea cu o singură ieşire, un singur vas mare pleacă din inimă.

Modurile de conexiune ventriculo-arterială includ două valve perforate, o valvă unică perforată, o valvă perforată şi una neperforată, o valvă (truncală) comună. Distincţia dintre o singură valvă perforată şi paternul format dintr-o valvă perforată şi una neperforată poate fi înţeleasă luând în considerare exemplul atreziei pulmonare cu defect septal ventricular. Dacă ventriculul drept este în continuitate cu artera pulmonară, dar valva pulmonară este neperforată, conexiunea ventriculo-arterială este concordantă, iar modul conexiunii este o valvă perforată şi una neperforată. Dacă nu există trunchiul arterei pulmonare, conexiunea ventriculo-arterială este ventricul cu ieşire unică – trunchi aortic unic cu artezie pulmonară iar modul conexiunii este o valvă unică perforată.

6.2. Clasificarea ierarhică secvenţial-segmentală

6.2.1. Nivelul 1 (Tabelul 17.9)

Tabelul 17.9. Sistemul segmental de clasificare a malformaţiilor cardiace congenitale

Venele mari
Atriile
Joncţiunea atrio-ventriculară
Ventriculele
Joncţiunea ventriculo-arterială
Arterele

6.2.2. Nivelul 2 (Tabelul 17.10)

Tabelul 17.10. Sistemul segmental de clasificare a malformaţiilor cardiace congenitale

1. Venele mari
Venele sistemice
Venele pulmonare
2. Atriile
Atriul drept
Septul atrial
Atriul stâng
3. Joncţiunea atrio-ventriculară
Valva atrio-ventriculară dreaptă
Valva atrio-ventriculară comună
Valva atrio-ventriculară stângă
4. Ventriculele
Ventriculul drept
Septul ventricular
Ventriculul stâng
Ventricul unic
5. Joncţiunea ventriculo-arterială
Valva ventriculo-arterială dreaptă
Valva ventriculo-arterială comună
Valva ventriculo-arterială stângă
Ambele valve ventriculo-arterială
6. Arterele mari
Artera pulmonară
Aorta
Ambele artere mari
Arterele coronare

Tabelul 17.11. Sistemul segmental de clasificare a malformaţiilor cardiace congenitale

1. Venele mari	
Venele sistemice	
	Anomalia venoasă sistemică, vena cavă superioară
	Anomalia venoasă sistemică, vena cavă pulmonară
Venele pulmonare	
	Drenaj venos pulmonar aberant total
	Drenaj venos pulmonar aberant parţial
	Cor triatriatum
	Stenoza pulmonară venoasă
2. Atriile	
Atriul drept	
Septul atrial	
	Defect septal atrial
Atriul stâng	
3. Joncţiunea atrio-ventriculară	
Valva atrio-ventriculară dreaptă	
	Stenoză tricuspidiană
	Regurgitare tricuspidiană
	Anomalia Ebstein a valvei tricuspide
Valva atrio-ventriculară comună	
	Canal atrio-ventricular (defect septal atrio-ventricular)
Valva atrio-ventriculară stângă	
	Stenoză mitrală
	Regurgitare mitrală
4. Ventriculele	
Ventriculul drept	
	Tetralogia Fallot

Tabelul 17.11. *(continuare)*

- Ventricul drept cu cameră dublă
- Septul ventricular
  - Defect septal ventricular
- Ventriculul stâng
- Ventricul unic
  - Ventricul unic, dublă cale de ieşire din ventriculul drept
  - Ventricul unic, dublă cale de ieşire din ventriculul stâng
  - Ventricul unic, atrezie mitrală
  - Ventricul unic, atrezie tricuspidiană
  - Ventricul unic, sindromul de heterotaxie
  - Ventricul unic, defect de canal atrio-ventricular asimetric
  - Ventricul unic, alte anomalii
  - Sindromul cordului stâng hipoplazic

5. Joncţiunea ventriculo-arterială

- Valva ventriculo-arterială dreaptă
  - Stenoză pulmonară
  - Insuficienţă pulmonară
  - Atrezie pulmonară cu sept ventricular intact
  - Atrezie pulmonară cu defect septal ventricular
- Valva ventriculo-arterială comună
  - Trunchi arterial
- Valva ventriculo-arterială stângă
  - Stenoză aortică
  - Insuficienţă aortică
  - Atrezie aortică
  - Anevrism de sinus
  - Valsalva
  - Tunel aortic – ventricul stâng
- Ambele valve ventriculo-arteriale
- Transpoziţie de vase mari
- Dublă cale de ieşire din ventriculul drept
- Dublă cale de ieşire din ventriculul stâng

6. Arterele mari

- Artera pulmonară
  - Stenoză de arteră pulmonară
  - Banding de arteră pulmonară
- Aorta
  - Coarctaţie de aortă
  - Întrerupere de arc aortic
- Ambele artere mari
  - Canal arterial permeabil
  - Fereastra aorto-pulmonară
  - Inele vasculare
  - Artera pulmonară cu originea din aorta ascendentă
  - Anomalia de origine a arterei coronare din artera pulmonară

6.2.3. Nivelul 3 (Tabelul 17.11)

Tabelul 17.12. Sistemul segmental de clasificare şi nomenclatură a malformaţiilor cardiace congenitale

1. Venele mari

- Venele sistemice
  - Anomalia sistemului venos, vena cavă superioară
    - Vena cavă superioară dreaptă anormală
    - Vena cavă superioară dreaptă absentă
    - Vena cavă superioară bilateral
    - Atrezia sau stenoza orificiului sinusului coronar (sinusul coronar drenează în vena cavă superioară stângă)
    - Vena cardinală stângă
    - Altele
    - Vena retroaortică nenumită
    - Ocluzia venei cave superioare
    - Stenoza venei cave superioare
  - Anomalia sistemului venos, vena cavă inferioară
    - Vena cava inferioară dreaptă anormală
    - Drenaj biatrial al venei cave inferioare
    - Cor triatriatum drept
    - Ocluzia venei cave inferioare
    - Stenoza venei cave inferioare
    - Vena cavă inferioară stângă
    - Altele
    - Intrarea separată a venelor hepatice (vena cavă inferioară dreaptă în partea dreaptă a atriului)
- Venele pulmonare
  - Anomalia totală de întoarcere a venelor pulmonare
    - Tipul 1 (supracardiac)
    - Tipul 2 (cardiac)
    - Tipul 3 (infracardiac)
    - Tipul 4 (mixt)
  - Anomalia parţială de întoarcere a venelor pulmonare
    - Sindromul scimitar
    - Sindromul nonscimitar
  - Cor triatriatum
    - Camera atrială accesorie primeşte toate venele pulmonare şi comunică cu atriul stâng
    - Camera atrială accesorie primeşte toate venele pulmonare şi nu comunică cu atriul stâng
    - Camera atrială accesorie primeşte o parte din venele pulmonare (cor triatriatum subtotal)
  - Stenoza venoasă pulmonară
    - Congenitală
      - Hipoplazie difuză, congenitală
      - Segment lung de stenoză, congenitală
      - Stenoza discretă, congenitală
- Dobândită
  - Postoperatorie
  - Altfel decât postoperatorie

2. Atriile

- Atriul drept
- Septul atrial
  - Defect septal atrial

Tabelul 17.12. *(continuare)*

- Atriu comun (atriu unic)
  - Sinus coronar
  - Foramen ovale persistent
  - Ostium primum
  - Ostium secundum
- Sinus venos

Atriul stâng

3. Joncțiunea atrio-ventriculară

- Valva atrio-ventriculară dreaptă
  - Stenoza tricuspidiană
    - Congenitală
      - Hipoplazie valvulară
      - Aparat subvalvular anormal
      - Valvă cu două orificii
      - Deformare în parașută
      - Altele
    - Dobândită
      - Status post chirurgie cardiacă
  - Regurgitarea tricuspidiană
    - Congenitală
      - Dilatația inelului primar
      - Prolaps
      - Dezvoltare în formă de frunză
      - Mușchi papilari și cordaje absente
      - Altele
    - Dobândită
      - Status post chirurgie cardiacă
  - Anomalia Ebstein a valvei tricuspidei
    - Anomalia Ebstein, tipul I
    - Anomalia Ebstein, tipul II
    - Anomalia Ebstein, tipul III
    - Anomalia Ebstein, tipul IV
    - Anomalia Ebstein, „de stânga"
    - Anomalia Ebstein, atipică, asemănătoare anomaliilor asociate sindromului cordului drept hipoplazic
- Valva atrio-ventriculară comună
  - Canal atrio-ventricular (defect septal atrio-ventricular)
    - Parțial (incomplet) (defect septal atrial, ostium primum)
    - Intermediar
    - Complet
- Valva atrio-ventriculară stângă
  - Stenoza mitrală
    - Congenitală
      - Subvalvulară
      - Valvulară
      - Supravalvulară
      - Mixtă
      - Altele
    - Dobândită
      - Status postchirurgie cardiacă
  - Insuficiența mitrală
    - Congenitală
      - Subvalvulară
      - Valvulară

Tabelul 17.12. *(continuare)*

- Mixtă
- Altele
- Dobândită
- Status postchirurgie cardiacă

4. Ventriculele

- Ventriculul drept
  - Tetralogie Fallot
    - Tetralogie Fallot, stenoză pulmonară
    - Tetralogie Fallot, atrezie pulmonară
    - Tetralogie Fallot, canal atrio-ventricular comun
    - Tetralogie Fallot, valvă pulmonară absentă
  - Ventricul drept bicameral
    - Ventricul drept bicameral, fără defect septal ventricular
    - Ventricul drept bicameral, cu defect septal ventricular
      - Defect septal ventricular în camera superioară a venticulului drept
      - Defect septal ventricular în camera inferioară a ventriculului drept
      - Defect septal ventricular în ambele camere ale venticulului drept
- Septul ventricular
  - Defect septal ventricular
    - Defect septal ventricular, multiplu
    - Defect septal ventricular, tipul 1 (subarterial) (supracristal) (defect septal conal) (infundibular)
    - Defect septal ventricular, tipul 2 (perimembranos) (paramembranos) (cono-ventricular)
    - Defect septal ventricular, tipul 3 (tip canal atrio-ventricular)
    - Defect septal ventricular, tipul 4 (muscular)
    - Defect septal ventricular, tipul Gerbode (comunicare între ventriculul stâng și atriul drept)
- Ventriculul stâng
  - Ventricul unic, dublă intrare în ventriculul stâng
    - Dublă intrare în ventriculul stâng (S, L, L), cameră de ieșire (foramen bulbo-ventricular)
    - Dublă intrare în ventriculul stâng (S, D, D), cameră de ieșire (foramen bulbo-ventricular)
    - Dublă intrare în ventriculul stâng (S, D, N), (inima Holmes)
    - Dublă intrare în ventriculul stâng, dublă ieșire din ventriculul stâng
    - Dublă intrare în ventriculul stâng, dublă ieșire din ventriculul drept
  - Ventricul unic dublă ieșire din ventriculul drept
    - Dublă intrare din ventriculul drept, dublă ieșire din ventriculul drept
    - Dublă intrare din ventriculul drept, cameră de ieșire (foramen bulbo-ventricular)
    - Dublă intrare din ventriculul drept, altele
  - Ventricul unic, atrezie mitrală
    - Atrezie mitrală, dublă ieșire din ventriculul drept
    - Atrezie mitrală (S, D, N)
    - Atrezie mitrală (S, L, L) (transpoziție corectată)

Tabelul 17.12. *(continuare)*

- Ventricul unic, atrezie tricuspidiană
  - Tipul 1a (fără transpoziție de vase mari, atrezie pulmonară)
  - Tipul 1b (fără transpoziție de vase mari, hipoplazie pulmonară, defect septal ventricular mic)
  - Tipul 1c (fără transpoziție de vase mari, fără hipoplazie pulmonară, defect septal ventricular larg)
  - Tipul 2a (D – transpoziție, atrezie pulmonară)
  - Tipul 2b (D –transpoziție, stenoză pulmonară sau subpulmonară)
  - Tipul 2c (D – transpoziție, arteră pulmonară largă)
  - Tipul 3a (L – transpoziție, stenoză pulmonară sau subpulmonară)
  - Tipul 3b (L – transpoziție, stenoză subaortică)
- Ventricul unic, canal atrio-ventricular asimetric
  - Ventricul unic, canal atrio-ventricular asimetric, dominant drept
  - Ventricul unic, canal atrio-ventricular asimetric, dominant stâng
- Ventricul unic, sindromul de heterotaxie
  - Sindromul de heterotaxie, dublă ieșire din ventriculul drept, canal atrio-ventricular comun, asplenie
  - Sindromul de heterotaxie, dublă ieșire din ventriculul drept, canal atrio-ventricular comun, polisplenie
  - Sindromul de heterotaxie, ventricul stâng unic
  - Sindromul de heterotaxie, altele
- Ventricul unic, altele
  - Ventricul unic, altele, ventricul stâng predominant
  - Ventricul unic, altele, ventricul drept predominant
  - Ventricul unic, altele, nedeterminat
- Sindrom de cord stâng hipoplazic
  - Sindrom de cord stâng hipoplazic, atrezia aortică + atrezia mitrală
  - Sindrom de cord stâng hipoplazic, atrezia aortică + stenoza mitrală
  - Sindrom de cord stâng hipoplazic, atrezia aortică + defect septal ventricular
  - Sindrom de cord stâng hipoplazic, stenoză aortică + atrezie mitrală
  - Sindrom de cord stâng hipoplazic, stenoză aortică + stenoză mitrală
  - Sindrom de cord stâng hipoplazic, stenoză aortică + hipoplazia valvei mitrale
- Sindrom de cord stâng hipoplazic, hipoplazie atrio-ventriculară + valva mitrală + ventricul stâng

5. Joncțiunea ventriculo-arterială

- Valva ventriculo-arterială dreaptă
  - Stenoză pulmonară
    - Stenoză pulmonară, subvalvulară
    - Stenoză pulmonară, valvulară
    - Stenoză pulmonară, supravalvulară
  - Insuficiență pulmonară
  - Atrezia pulmonară cu sept ventricular intact
    - Fără fistule/sinusoide coronare

Tabelul 17.12. *(continuare)*

    - Fistule/sinusoide coronare: circulația coronară nu e dependentă de ventriculul drept
    - Fistule/sinusoide coronare: circulația coronară dependentă de ventriculul drept
  - Atrezia pulmonară cu defect septal ventricular
    - Tipul A (artere pulmonare native prezente, fără circulație colaterală aorto-pulmonară majoră)
    - Tipul B (artere pulmonare native prezente, circulație colaterală aorto-pulmonară majoră prezentă)
    - Tipul C (fără artere pulmonare native, circulație colaterală aorto-pulmonară majoră prezentă)
- Valva ventriculo-arterială comună
  - Trunchi arterial comun
    - Cu artere pulmonare confluente (tipul cu aortă largă) (Van Praagh A1, A2; Collett și Edwards I, II, III)
    - Cu absența unei artere pulmonare (tipul cu aortă largă și absența unei artere pulmonare) (Van Praagh A3)
    - Cu arc aortic întrerupt și coarctație (tipul cu arteră pulmonară largă) (Van Praagh A4)
- Valva ventriculo-arterială stângă
  - Stenoza aortică
    - Stenoza aortică, subvalvulară
    - Stenoza aortică, valvulară
    - Stenoza aortică, supravalvulară
  - Insuficiența aortică
    - Congenitală
    - Dobândită
  - Atrezia aortică
  - Anevrism de sinus Valsalva
    - Anevrism de sinus Valsalva, sinus stâng
    - Anevrism de sinus Valsalva, sinus drept
    - Anevrism de sinus Valsalva, fără sinus coronar
  - Tunel aortic – ventricul stâng
    - Tipul I: tunel simplu
    - Tipul II: anevrism de perete aortic
    - Tipul III: anevrism intracardiac
    - Tipul IV: anevrism de perete aortic și anevrism intracardiac
- Ambele valve ventriculoarteriale
  - Transpoziția de vase mari,
    - Transpoziția de vase mari, sept ventricular intact
    - Transpoziția de vase mari, sept ventricular intact, obstrucția tractului de ieșire din ventriculul stâng
    - Transpoziția de vase mari, defect septal ventricular
    - Transpoziția de vase mari, defect septal ventricular, obstrucția tractului de ieșire din ventriculul stâng
  - Dublă cale de ieșire din ventriculul drept
    - Dublă cale de ieșire din ventriculul drept, defect septal ventricular
      - Defect septal ventricular subaortic, fără stenoză pulmonară
      - Defect septal ventricular dublu, fără stenoză pulmonară

Tabelul 17.12. *(continuare)*

  - Dublă cale de ieşire din ventriculul drept, tetralogie Fallot
    - Defect septal ventricular subaortic, cu stenoză pulmonară
    - Defect septal ventricular dublu, cu stenoză pulmonară
  - Dublă cale de ieşire din ventriculul drept, transpoziţie de vase mari
    - Defect septal ventricular subpulmonar, fără stenoză pulmonară (Taussig-Bing)
    - Defect septal ventricular subpulmonar, cu stenoză pulmonară
  - Dublă cale de ieşire din ventriculul drept, defect septal ventricular la distanţă
    - Canal atrio-ventricular comun, cu stenoză pulmonară
    - Canal atrio-ventricular comun, fără stenoză pulmonară
    - Fară canal atrio-ventricular comun, cu stenoză pulmonară
    - Fară canal atrio-ventricular comun, fără stenoză pulmonară
  - Dublă cale de ieşire din ventriculul stâng
    - Dublă cale de ieşire din ventriculul stâng, defect septal ventricular subaortic
    - Dublă cale de ieşire din ventriculul stâng, defect septal ventricular subpulmonar
    - Dublă cale de ieşire din ventriculul stâng, defect septal ventricular dublu
    - Dublă cale de ieşire din ventriculul stâng, sept ventricular intact
    - Dublă cale de ieşire din ventriculul stâng, defect septal ventricular la distanţă
- Dublă cale de ieşire din ventriculul stâng, anomalia Ebstein

6. Arterele mari

- Artera pulmonară
  - Stenoză pulmonară
    - Stenoză pulmonară (hipoplazie), trunchi
    - Stenoză pulmonară (hipoplazie), ramuri
  - Banding de arteră pulmonară
    - Cu stenoză traheală
    - Cu traheomalacie
    - Cu stenoză traheală şi traheomalacie
    - Fără stenoză traheală şi traheomalacie
- Aorta
  - Coarctaţia de aortă
    - Coarctaţia de aortă, izolată
    - Coarctaţia de aortă, cu defect septal ventricular
    - Coarctaţia de aortă, cu anomalii intracardiace complexe
  - Întrerupere de arc aortic
    - Tipul A: întrerupere distal de artera subclaviculară stângă
    - Tipul B: întrerupere între arterele carotidă stângă şi subclaviculară stângă
    - Tipul C: întrerupere între arterele carotidă stângă şi nenumită
- Ambele artere mari
  - Canal arterial permeabil
    - Canal arterial permeabil, origine şi inserţie normală
    - Canal arterial permeabil, origine şi inserţie anormală

Tabelul 17.12. *(continuare)*

  - Fereastră aorto-pulmonară
    - Tipul 1: defect proximal
    - Tipul 2: defect distal
    - Tipul 3: defect total
    - Tipul intermediar
  - Inele vasculare
    - Arc aortic dublu
    - Arc aortic drept – ligamentul stâng sau canal arterial persistent stâng
    - Compresia arterei nenunite
    - Altele
- Originea arterei pulmonare din aorta ascendentă (hemitruncus)
  - Artera pulmonară stângă
  - Artera pulmonară dreaptă
- Arterele coronare
- Anomalia de origine a arterei coronare din artera pulmonară
- Anomalia arterei coronare drepte din artera pulmonară
- Anomalia arterei coronare stângi din artera pulmonară
- Anomalia arterelor coronare stângă şi dreaptă din artera pulmonară
- Anomalia arterei circumflexe din artera pulmonară

6.2.4. Nivelul 4

6.3. Controverse

6.3.1. Defectul septal atrial ostium primum (canal atrio-ventricular parţial)

Defectul septal atrial ostium primum (canal atrio-ventricular parţial) este un orificiu în porţiunea inferioară a septului atrial, imediat deasupra valvei atrio-ventriculare, cu diferite grade de regurgitare a valvei atrio-ventriculare stângi determinate de o despicătură a foiţei anterioare a valvei mitrale. Controversa cu privire la această leziune nu este legată de definiţie, ci de felul în care se clasifică această leziune din punct de vedere chirurgical. Majoritatea chirurgilor consideră că închiderea chirurgicală a defectului septal atrial ostium primum cu despicătură de valvă mitrală (canal atrio-ventricular parţial) are consecinţe importante în ceea ce priveşte funcţia valvei mitrale şi aritmiile cardiace. Astfel, includerea defectului septal atrial ostium primum (canal atrio-ventricular parţial) printre alte forme de defect septal atrial cu scopul stratificării riscului produce o analiză disparată. În consecinţă, defectul septal atrial ostium primum (canal atrio-ventricular parţial) se analizează mai bine alături de defectele canalului atrio-ventricular (canal atrio-ventricular total şi canal atrio-ventricular intermediar) când se raportează rezultatele.

6.3.2. Tetralogia Fallot cu atrezie de pulmonară (TF-AP) versus atrezie de pulmonară cu defect septal ventricular (AP-DSV)

Distincţia dintre TF-AP şi AP-DSV este controversată. Totuşi rezultatele chirurgicale sunt similare în ceea ce priveşte numele dat acestei entităţi. De obicei, aceste leziuni sunt rezolvate prin închiderea DSV şi plasarea unui conduct între artera pulmonară şi ventriculul drept. Complicaţiile postoperatorii sunt: insuficienţa ventriculară dreaptă, şunturi reziduale, stenoză pulmonară reziduală şi necesitatea înlocuirii conductului.

Proiectul Internacional de Nomenclatură şi Evidenţă a decis gruparea pacienţilor cu TF-AP şi a celor cu AP-DSV în grupul cu AP-DSV.

Atrezia pulmonară se defineşte ca lipsa continuităţii lumenului între ventriculul drept şi trunchiul pulmonarei. Atrezia pulmonară poate apărea şi în transpoziţia corectată, în acest caz reprezentând lipsa continuităţii lumenului între ventriculul stâng şi trunchiul pulmonarei. Definiţia atreziei pulmonare cuprinde deci lipsa continuităţii lumenului şi absenţa fluxului sanguin din ventricul către artera pulmonară. În forma severă de atrezie pulmonară, arterele pulmonare sunt absente parţial sau complet. Atrezia pulmonară se poate întâlni în cordul biventricular cu sept ventricular intact sau defect septal ventricular şi în cordul univentricular cu conexiune atrio-ventriculară. Din studiile lui Van Praagh se observă că atrezia pulmonară poate apărea în orice boală congenitală de cord. Defectul septal ventricular este un orificiu în septul interventricular.

Din aceste două definiţii reţinem că defectul septal ventricular – atrezie pulmonară (DSV-AP) reprezintă un grup de malformaţii cardiace congenitale în care se remarcă absenţa continuităţii lumenului şi absenţa fluxului sanguin din ventricul în artera pulmonară în cordul biventricular ce prezintă un orificiu în septul interventricular. În forma severă de AP-DSV, arterele pulmonare sunt parţial sau complet absente. Termenul de AP-DSV s-a utilizat frecvent, acesta schimbându-se cu AP-TF, şi îl vom descrie în continuare.

Tetralogia Fallot – atrezie pulmonară (TF-AP) reprezintă o malformaţie cardiacă caracterizată prin subdezvoltarea extremă a infundibulului ventriculului drept şi un defect septal ventricular subaortic larg. Se remarcă deplasarea anterioară a septului infundibular, care se alipeşte de peretele anterior al ventriculului drept, rezultând astfel obstrucţia completă a fluxului sanguin în artera pulmonară. Astfel TF-AP este un tip specific al AP-DSV cu malformaţie cardiacă definită cu mai multă acurateţe. Prezenţa sau absenţa multiplelor colaterale aorto-pulmonare nu modifică aceste definiţii. Alte malformaţii cardiace observate în DSV-AP sunt: ventricul cu dublă ieşire, transpoziţie de vase mari cu defect septal atrio-ventricular complet. În majoritatea cazurilor de AP-DSV, caracteristicile anatomice sunt cele din TF. Se poate identifica un infundibul rudimentar care este parţial sau complet alipit de peretele anterior al ventriculului drept. Această configuraţie apare de obicei în prezenţa arterei pulmonare principale.

Artera pulmonară principală poate servi ca ghid în diagnosticul intracardiac în funcţie de ataşarea ei la ventricul şi în funcţie de prezenţa lumenului sau a structurii fibroase. Dacă artera pulmonară principală şi aorta îşi au originea în ventriculul drept, diagnosticul este de dublă cale de ieşire din ventriculul drept cu atrezie pulmonară (DORV-AP). Dacă artera pulmonară principală şi aorta îşi au originea în ventriculul stâng, diagnosticul este de dublă cale de ieşire din ventriculul stâng cu atrezie pulmonară. Dacă aorta porneşte din ventriculul drept, defectul se numeşte transpoziţie de vase mari cu atrezie pulmonară (TGA-AP). La majoritatea pacienţilor cu DSV-AP, nu se observă nicio arteră pulmonară principală sau structură fibroasă la nivelul inimii. În aceste cazuri nu se poate pune un diagnostic intracardiac precis. De exemplu, dacă din inimă nu porneşte nicio arteră pulmonară sau structură fibroasă şi aorta porneşte din ventriculul drept, este greu de stabilit tipul de malformaţie, dacă este AP-DORV sau TGA-PA. În aceste situaţii malformaţia este denumită printr-un nume general AP-DSV (atrezie pulmonară – defect septal ventricular).

6.3.3. Tetralogia Fallot (TF) versus dublă cale de ieşire din ventriculul drept (DORV)

Un alt punct de controverse se găseşte în diferenţierea TF versus DORV. Unii autori utilizează termenul DORV când artera pulmonară porneşte din ventriculul drept şi mai mult de 50% din aortă porneşte din ventriculul drept. Alţi autori folosesc termenul DORV când artera pulmonară porneşte din ventriculul drept şi aorta porneşte în procent de 90% din ventriculul drept. Există alţi autori care folosesc termenul de DORV când se observă absenţa continuităţii fibroase între valvele aortică şi mitrală. Dubla cale de ieşire din ventriculul drept este definită ca fiind un tip de conexiune ventriculo-arterială, în care ambele vase mari pornesc în întregime sau predominant din ventriculul drept. Există dificultăţi în această privinţă, deoarece în unele centre găsim denumirea de tetralogie Fallot, iar în altele pe cea de dublă cale de ieşire din ventriculul drept pentru aceeaşi entitate.

6.3.4. Dublă cale de ieşire din ventriculul drept (DORV) versus transpoziţia de vase mari (TGA)

Dubla cale de ieşire din ventriculul drept cu defect septal ventricular subpulmonar (sindromul Taussig-Bing) şi transpoziţia de vase mari – defect septal ventricular pot fi diferenţiate una de cealaltă prin locul de origine a arterei pulmonare. Din cauza faptului că DORV este un tip de conexiune ventriculo-arterială în care ambele vase mari pornesc în întregime sau predominant din ventriculul drept, inimile cu DORV şi DSV subpulmonar (sindromul Taussig-Bing) sunt considerate o subdiviziune a DORV. Dacă aorta porneşte în întregime sau predominant din ventriculul stâng, defectul este considerat o subdiviziune a TGA-DSV. Sindromul Taussig-Bing se caracterizează prin absenţa asocierii stenozei pulmonare. Rarele cazuri cu DORV, DSV subpulmonar şi stenoză pulmonară nu sunt considerate sindrom Taussig-Bing. De obicei la cei cu DORV, DSV subpulmonar este prezent în procent de 30%. Aceste DSV sunt de obicei nerestrictive, întinse anterior şi superior sub inserţia valvei pulmonare în septul interventricular şi prezintă ramificaţii ale trabeculelor septo-marginale.

6.3.5. Ventriculul unic

Utilizarea termenilor de ventricul unic şi cord univentricular a fost intens dezbătută de către anatomişti şi fiziopatologi.

Proiectul Internaţional de Nomenclatură şi Evidenţă în Chirurgia Cardiacă Congenitală defineşte cordul univentricular sau ventriculul unic ca fiind cordul în care ambele atrii se conectează la un ventricul dominant, bine dezvoltat. Ventriculul dominant prezintă o porţiune de intrare în care se găsesc aparatul subvalvular şi zona trabeculată, precum şi o porţiune de ieşire a vaselor mari. Deseori se identifică şi un ventricul incomplet, rudimentar, hipoplazic, care un prezintă conexiune atrio-ventriculară. Anomaliile de ventricul unic reprezintă malformaţii cardiace caracterizate prin dezvoltarea incompletă a celor două ventricule.

Anderson preferă termenul de ventricul unic funcţional în locul celui de ventricul unic, deoarece deseori există un ventricul unic funcţional şi un ventricul hipoplazic nedezvoltat.

6.3.6. Transpoziţia de vase mari

Malpoziţia de vase mari se referă la anomalia de poziţie a vaselor mari în funcţie de la originea ventriculară. Transpoziţia vaselor mari se defineşte ca ori - ginea aortei din ventriculul drept şi a aortei pulmonare din ventriculul stâng. Termenul de transpoziţie este sinonim fie cu discordanţa ventriculo-arterială, fie cu conexiunea ventriculo-arterială discordantă.

Subtipurile de malpoziţii ale vaselor mari includ: dublă cale de ieşire din ventriculul drept, dublă cale de ieşire din ventriculul stâng, malpoziţie corectată anatomic (discordanţă atrio-ventriculară cu concordanţă ventriculo-arterială sau inversiune ventriculară izolată), transpoziţie de vase mari corectată (discordanţă atrio-ventriculară cu discordanţă ventriculo-arterială) şi transpoziţie de vase mari necorectată (concordanţă atrio-ventriculară cu discordanţă ventriculo-arterială).

În transpoziţia de vase mari (corectată şi necorectată), ambele vase mari pornesc greşit din ventricule. Termenul de transpoziţie de vase mari corectată congenital a fost introdus în 1961 pentru a diferenţia condiţia naturală de transpoziţia corectată chirurgical. Termenul de transpoziţie de vase mari corectată congenital este probabil cel mai acceptat şi mai utilizat termen al acestei anomalii complexe. Alte sinonime sunt: transpoziţie de vase mari corectată, discordanţă atrio-ventriculară şi ventriculo-arterială, discordanţă atrio-ventriculară cu transpoziţie discordantă.

Transpoziţia de vase mari corectată este definită ca o malformaţie în care cele două atrii sunt conectate la ventricule neadecvate şi vasele mari sunt transpuse. Astfel, circulaţia venoasă sistemică (venele cave) se varsă în atriul drept anatomic. Acesta este conectat la ventriculul stâng morfologic, din care se naşte aorta. Dubla anomalie de conexiune (atrio-ventriculară şi ventriculo-arterială) determină un defect corectat fiziologic, fără anomalii hemodinamice. În practică termenul de „transpoziţie corectată fiziologic" este departe de a fi utilizat, din cauza asocierii altor malformaţii (DSV, obstrucţia tractului de ieşire din ventriculul stâng, leziuni morfologice ale valvei tricuspide care explică regurgitarea masivă de la nivelul valvei atrioventriculare stângi). Termenul de transpoziţie de vase mari necorectată fiziologic (D-transpoziţia) nu este precis şi nici acceptat.

Termenii de L-transpoziţie, D-transpoziţie şi A-transpoziţie definesc aranjarea spaţială a vaselor mari şi nu trebuie utilizate în definirea transpoziţiei. În D-transpoziţie valva aortică se află la dreapta valvei pulmonare. În L-transpoziţie valva aortică este la stânga valvei pulmonare, iar în A-transpoziţie valva aortică este anterior faţă de valva pulmonară. Majoritatea chirurgilor consideră că termenii de transpoziţie de vase mari, D-transpoziţia şi transpoziţia completă sunt sinonimi. Totuşi D-transpoziţia se referă numai la faptul că valva aortică se află în dreapta valvei pulmonare. Această variantă anatomică este cea mai frecventă şi se observă în 80% dintre cazuri.

Termenii de transpoziţie completă şi transpoziţie incompletă nu mai sunt utilizaţi în prezent. În trecut transpoziţia incompletă reprezenta dubla cale de ieşire din ventriculul stâng şi drept. Toate malpoziţiile vaselor mari sunt considerate acum ca transpoziţii complete. Transpoziţia completă se poate referi la transpoziţia corectată fiziologic sau la transpoziţia necorectată fiziologic, deoarece, în ambele cazuri, vasele mari pornesc greşit din ventricule şi sunt complet transpuse. Totuşi, D-transpoziţia este cea mai frecventă modificare spaţială a vaselor mari în transpoziţia necorectată; nu toate cazurile de D-transpoziţie sunt transpoziţii necorectate fiziologic şi nu toate cazurile de transpoziţii necorectatate fiziologic sunt D-transpoziţii. Transpoziţia necorectată fiziologic include următoarele tipuri de anatomie segmentară: (S, D, D), (S, D, A), (S, D, L), (I, L, L), (I, L, D). Van Praagh consideră că, în cordul în care nu se poate defini situsul atrial, este imposibil de spus dacă există concordanţă atrio-ventriculară. Există multe cazuri de situs ambiguu (A, L, L) sau (A, D, D) care se comportă ca transpoziţie de vase mari necorectată fiziologic şi care sunt interpretate ca switch arterial. Termenul de L-transpoziţie a fost folosit ca sinonim pentru transpoziţia de vase mari corectată; totuşi nu toate cazurile de L-transpoziţie sunt transpoziţii de vase mari corectate. Transpoziţia corectată de vase mari include următoarele tipuri de anatomie segmentară: (S, L, L), (S, L, D), (I, D, D). Van Praagh a introdus termenul de L-transpoziţie în 1960 pentru a descrie transpoziţia în care aorta este situată în stânga arterei pulmonare (de obicei anterior). În majoritatea cazurilor, această situaţie coexistă cu discordanţa atrioventriculară cu aranjarea situsului ventricular (L-loop) în care ventriculul morfologic stâng este localizat în dreapta, iar ventriculul morfologic drept este localizat în stânga. Datorită asocierii foarte apropiate între L-transpoziţie şi L-loop, mulţi chirurgi consideră că L-transpoziţia este un indicator al transpoziţiei corectate. Unii pacienţi cu transpoziţie corectată şi L-loop au aorta situată anterior şi la dreapta arterei pulmonare (S, L, D). Există şi pacienţi cu transpoziţie corectată şi situs inversus care au aorta situată anterior şi la dreapta arterei pulmonare. Deci, termenii de D-transpoziţie, A-transpoziţie şi L-transpoziţie nu pot fi utilizaţi pentru a defini prezenţa transpoziţiei corectate sau a transpoziţiei necorectate. Ei se folosesc pentru a defini aranjarea spaţială a marilor vase în transpoziţie.

7. CLASIFICAREA EMBRIOPATOGENICĂ

7.1. Dismorfologia

Trăsăturile dismorfice şi anomaliile cardiace se asociază frecvent cu malformaţiile cardiace congenitale (25%) şi ar putea ajuta la identificarea unui posibil sindrom. Sindroamele ce cuprind malformaţii multiple au cauze cromozomiale, genetice, teratogene şi necunoscute. În managementul copiilor şi adulţilor cu malformaţii cardiace congenitale este importantă o bună evaluare genetică şi chiar o posibilă evaluare citogenetică. Dacă se identifică prenatal o malformaţie cardio-vasculară, atunci se recomandă efectuarea amniocentezei. În mod particular defectele de canal atrio-ventricular se întâlnesc frecvent în trisomia 21, iar malformaţiile cono-truncale (trunchi arterial comun, tetralogia Fallot, întreruperea de arc aortic tipul B) se asociază frecvent cu sindromul deleţiei cromozomului

22 (sindromul velo-cardio-facial, sindromul Di George). La pacienţii cu sindromul deleţiei cromozomului 22, deleţia braţului lung al cromozomului 22 se identifică prin metoda FISH (*fluorescent in situ hybridization*).

Când malformaţiile structurale sunt prezente de la naştere (cu punct de plecare prenatal), diagnosticul ar trebui să ia în calcul anomaliile cromozomiale, sindroamele determinate genetic şi factorii teratogeni. Copiii ale căror mame utilizează în timpul sarcinii acid retinoic (accutane), pentru tratarea acneei, prezintă următoarele malformaţii: defecte cranio-faciale în special la nivelul urechilor, defecte la nivelul sistemului nervos central (hidrocefalie, microcefalie), anomalii ale timusului şi malformaţiii cono-truncale (tetralogie Fallot, dublă cale de ieşire din ventriculul drept, defect septal ventricular şi întrerupere de arc aortic tip B). Embriopatia cu acid retinoic este un exemplu al efectului teratogen în dezvoltarea embrionului.

Bolile provocate de agenţii înconjurători au o semnificaţie specială, deoarece ar putea fi prevenite. Cunoscându-se efectul teratogen al anumitor agenţi, riscul de recurenţă al unor defecte ar putea fi minim dacă mama evită utilizarea acestora pe perioada sarcinii. Alţi agenţi teratogeni cunoscuţi că determină malformaţii cardiace la om sunt: alcoolul, anticonvulsivantele (hidantoina, trimetadiona, acidul valproic, carbamazepina), litiul, talidomida, warfarina, virusul rubeolic, diabetul matern, fenilcetonuria maternă.

De exemplu: pacienţii cu mucopolizaharidoză tip I (MPS I) – sindromul Hurler – pot fi la naştere normali, dar la vârsta de 18 luni prezintă trăsături faciale îngroşate, creştere deficitară, retard psihic, anomalii scheletale. Depozitarea mucopolizaharidelor conduce la complicaţii cardiace incluzând insuficienţe valvulare, disfuncţie miocardică, moarte subită prin aritmii şi afectarea arterelor coronare. Astfel, în MPS I modificarea genetică este prezentă prenatal, dar anomaliile structurale se dezvoltă postnatal. Defectele structurale cu punct de plecare postnatal pot avea cauze genetice (tulburări de metabolism, boli degenerative ale sistemului nervos)

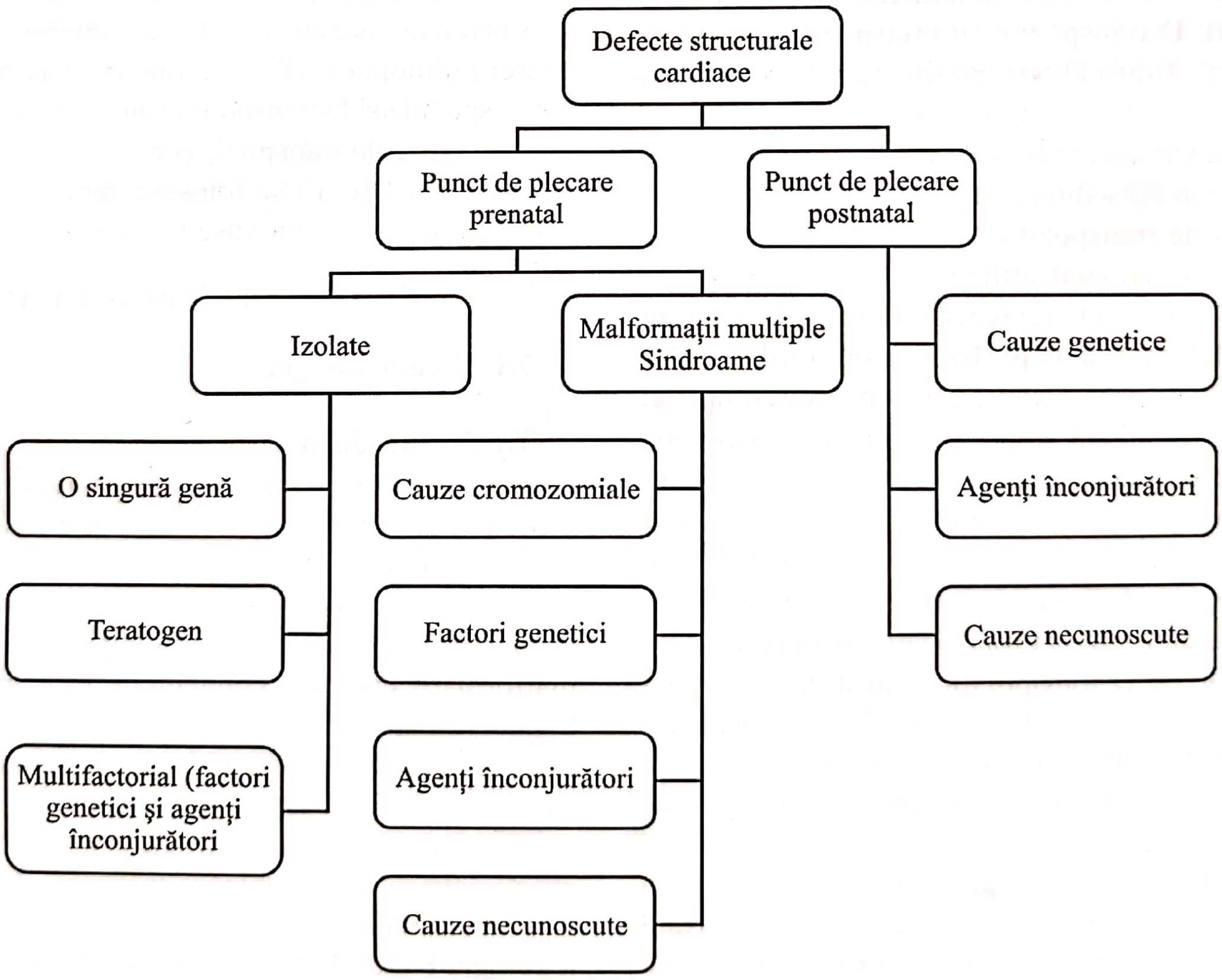
Defecte structurale cardiace
Punct de plecare prenatal
Punct de plecare postnatal
Izolate
Malformaţii multiple Sindroame
Cauze genetice
O singură genă
Cauze cromozomiale
Agenţi înconjurători
Teratogen
Factori genetici
Cauze necunoscute
Multifactorial (factori genetici şi agenţi înconjurători
Agenţi înconjurători
Cauze necunoscute

Fig. 17.3. Algoritm de evaluare a copiilor cu defecte structurale cardiace.

sau factori înconjurători perinatali şi postnatali (hipoxie, traumatism, infecţii, substanţe toxice) (**Fig. 17.3**).

7.2. Clasificarea embriopatogenică

Nomenclatura tradiţională a malformaţiilor cardiace congenitale se bazează pe factori embriologici prezumtivi sau pe caracteristici şi localizări anatomice. Recent, malformaţiile congenitale de cord au fost clasificate pe baza mecanismelor ce determină bolile. Clark a propus 6 mecanisme patogenice implicate în majoritatea malformaţiilor cardio-vasculare:

1. anomaliile migraţiei ţesutului ectomezenchimal sau a crestei neurale (anomalii cono-truncale şi de arc aortic);
2. anomaliile fluxului sanguin intracardiac (defecte de flux);
3. anomaliile morţii celulare reglate (apoptoză);
4. anomaliile matricei extracelulare (anomaliile foiţelor endocardice);
5. anomaliile creşterii normale;
6. anomalii de situs şi rotaţie (*situs and looping*).

În cea mai simplă situaţie o cauză acţionează printr-un singur mecanism patogenic pentru a produce o singură malformaţie anatomică (**Fig. 17.4**). Totuşi, pentru multe malformaţii cardio-vasculare există cauze multiple care acţionează printr-un singur mecanism pentru a produce un spectru de anomalii anatomice. De exemplu, deleţiile la nivelul braţului scurt al cromozomului 22 şi expunerea prenatală la acid retinoic (cauze multiple) pot acţiona printr-un singur mecanism (perturbarea migrării celulelor crestei neurale) pentru a determina malformaţii cono-truncale incluzând trunchiul arterial, întreruperea de arc aortic tipul B, tetralogia Fallot. Deşi defectele specifice în cadrul fiecărui grup sunt heterogenice, ele împărtăşesc un mecanism patogenic comun.

Clasificarea patogenică este folosită curent în studii epidemiologice şi familiale. Evaluarea cazurilor cu boli congenitale de cord prin mecanismul de grup poate ajuta la clasificarea relaţiei dintre malformaţii elucidând patternul familial şi riscul de recurenţă. Boughman şi colaboratorii au observat că riscul pentru boli congenitale de cord a fost mai mare printre rudele de gradul I cu defecte ale fluxului sanguin comparativ cu celelalte categorii de mecanisme patogenice.

Studii recente sugerează că mecanismele implicate în patogeneza malformaţiilor de cord sunt mult mai complexe decât cele precizate de Clark. De exemplu, atât interacţiunile complexe între gene şi mediul înconjurător, cât şi cele între gene multiple şi proteinele ce intervin în dezvoltare au fost implicate în dezvoltarea malformaţiilor cono-truncale. Investigaţiile genetice ne vor conduce spre o mai bună înţelegere a mecanismelor biologice normale şi anormale. Sunt prezentate mai departe grupurile din clasificarea lui Clark.

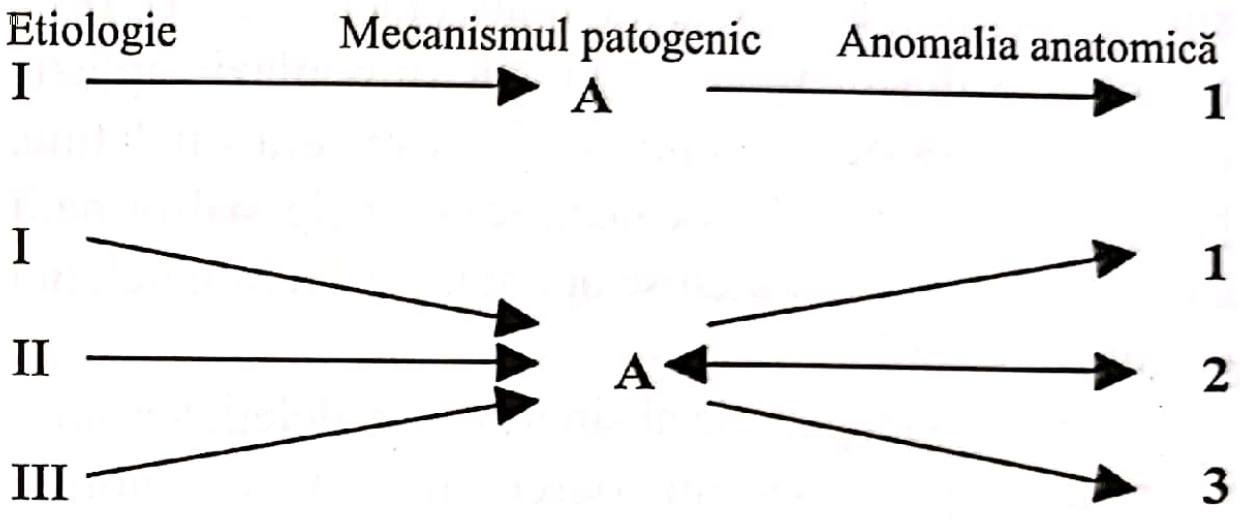

Fig. 17.4. Relaţia dintre etiologie, mecanismul patogenic şi anomalia anatomică.

7.2.1. Anomalii ale migraţiei tisulare ectomezenchimale (Anomalii de creastă neurală/deleţia cromozomului 22q11)

Ţesutul crestei neurale şi al arcului branhial mezenchimal contribuie la formarea şi separarea tractului de ieşire al inimii. Kirley şi colaboratorii au utilizat pui de prepeliţă pentru a arăta că regiuni specifice ale crestei neurale sunt constituenţi majori în procesul de separare cono-truncal. Celulele ectomezenchimale ale crestei neurale sunt esenţiale în dezvoltarea ţesutului ce derivă din fiecare arc brahial. În plus, trecerea celulelor crestei neurale prin arcurile 4, 6 şi probabil 3 participă la separarea cono-troncusului şi a arcului aortic. Ablaţia mecanică a unei părţi mici din creasta neurală determină malformaţii cono-truncale, respectiv trunchi arterial şi defect septal ventricular subarterial.

Malformaţiile cono-truncale, în special întreruperea de arc aortic tipul B, trunchi arterial şi tetralogia Fallot, se întâlnesc la cei cu sindrom Di George, fiind asociate cu hipoplazia sau aplazia de timus şi de glandă tiroidă. Tetralogia Fallot este una dintre bolile cardiace întâlnite în sindromul velo-cardio-facial care se caracterizează prin boli cardiace, anomalii ale palatului, dificultăţi de învăţare şi facies caracteristic. Studiile anterioare au arătat deleţii ale cromozomului 22 (regiunea 22q11) la majoritatea pacienţilor cu sindrom Di George sau sindrom velo-cardio-facial şi la câteva cazuri familiale cu boli congenitale de cord. Mult mai recent, au fost identificate microdeleţii ale cromozomului 22q11 la pacienţii cu boli cardiace cono-truncale izolate (neincluse în sindroame), demonstrând contribuţia genetică în dezvoltarea malformaţiilor cono-truncale izolate şi riscul moştenirii acestor defecte în unele familii.

Sindromul Di George, sindromul velo-cardio-facial, sindromul cono-truncal al anomaliei faciale CATCH 22 (defecte cardiace, anomalii faciale, hipoplazia/aplazia timusului şi deficitul celulelor T, despicături palatine, hipoparatiroidism şi hipocalcemie) şi unele malformaţii cardiace izolate sunt incluse acum în sindromul deleţiei cromozomului 22.

Primul model genetic al sindromului deleţiei cromozomului 22q11 a fost un şoarece mutant în genomul căruia s-a produs o deleţie a regiunii omoloage deleţiei cromozomului 22q11 la om. Acest şoarece ce avea o deleţie heterozigotă prezenta defecte de arc aortic, de paratiroide, timus, anomalii asemănătoare celor găsite la pacienţii umani. Mutaţiile ţintite în genomul şoarecelui au permis cercetătorilor să atribuie majoritatea caracterelor fenotipice insuficienţei unei singure gene, Tbx1.

În urma cercetărilor pe pacienţi umani s-a obţinut identificarea la 5 pacienţi (3 dintre ei erau din aceeaşi familie) a mutaţiei genei Tbx1. Cei mai mulţi dintre aceşti pacienţi aveau fenotip tipic deleţiei cromozomului 22q11 incluzând defecte cardiace, dar nu aveau dificultăţi de învăţare. Hence consideră că mutaţia genei Tbx1 este suficientă pentru a provoca majoritatea anomaliilor observate în sindromul deleţiei cromozomului 22q11. Mai departe vom arăta (Baldini) rolul Tbx1 în dezvoltarea tractului de ieşire şi a arcului aortic.

Deleţia cromozomului 22q11 este destul de comună, având incidenţa 1/4000; aceasta se identifică rar prin cariotipul standard, în majoritatea cazurilor (aproximativ 80%) se demonstrează prin metoda Fish. Deleţiile cromozomului 10p au fost asociate cu fenotipul determinat de deleţia cromozomului 22, dar sunt mai puţin frecvente. Anomaliile cardio-vasculare sunt prezente la 80% din pacienţii cu deleţia cromozomului 22q11. Dacă se identifică o malformaţie cono-truncală prenatal sau postnatal (tetralogia Fallot, trunchi arterial, întrerupere de arc aortic tipul b), se recomandă analiza citogenetică Fish pentru detectarea deleţiei cromozomului 22q11.

McElhinney şi colaboratorii au studiat frecvenţa deleţiei cromozomului 22q11 la pacienţii cu diverse tipuri de malformaţii cardiace. Ei au găsit deleţia cromozomului 22q11 la 20 dintre 50 de pacienţi cu trunchi arterial. De asemenea, trăsăturile anatomice semnificative deleţiei au fost observate la cei cu arc aortic drept şi cu anomalii ale ramurilor arcului aortic. Întreruperea arcului aortic şi morfologia valvei truncale nu s-au corelat semnificativ cu prezenţa deleţiei cromozomului 22q11.

Caracteristici anatomice asociate semnificativ deleţiei au inclus arc aortic anormal, anomalii ale ramurilor arcului aortic, artere pulmonare discontinue. Nu a existat nicio corelaţie între tipul ventral al defectului septal şi deleţia cromozomului 22q11. Din 20 de pacienţi cu anomalie de arc aortic sau cu artere pulmonare discontinue, 45% au avut deleţie comparativ cu 3% ce au avut arc aortic neural şi artere pulmonare continue. Cercetătorii au observat deleţia cromozomului 22q11 la 11 din 66 de pacienţi cu anomalii izolate de arc aortic şi de ramuri, fără asocierea malformaţiilor cardiace. Aceste anomalii includ: arc aortic dublu, arc aortic drept cu sau fără arteră subclavie stângă aberantă, arc aortic stâng cu sau fără arteră subclavie dreaptă aberantă. În timp ce anomaliile migrării ectomezenchimale sunt identificate în mai multe defecte septale cono-truncale şi defecte de arc branhial, în patogeneza transpoziţiei de vase mari (D-transpoziţia) se întâlneşte insuficienţa de spiralare a foiţelor cono-truncale. Alte sindroame de creastă neurală sau de arc branhial sunt: sindroamele facio-auriculo-vertebrale (de ex: displazia oculo-auriculo-vertebrală, sindromul Goldenhar), sindromul Charge, embriopatia determinată de talidomidă şi de acid retinoic.

7.2.2. Anomalii ale fluxului sanguin intracardiac

Schimbarea distribuţiei volumului fluxului sanguin intracardiac poate fi un mecanism în patogeneza defectelor inimii stângi şi drepte. Manipularea experimentală a fluxului sanguin intracardiac afectează morfologia cardiacă. Reducerea la făt a fluxului valvei mitrale determină un spectru de malformaţii, de la hipoplazie uşoară de ventricul stâng până la sindromul cordului stâng hipoplazic cu atrezie aortică şi mitrală. Orice factor care determină scăderea fluxului sanguin aortic şi creşterea fluxului sanguin în artera pulmonară şi duct poate conduce la defecte ale cordului stang.

De exemplu, în sindromul Turner, unde există deleţia unei părţi sau a unui cromozom X la fete, există o modificare a fluxului sanguin la nivelul cordului stâng cu apariţia valvei aortice bicuspide, a coartaţiei de aortă şi a hipoplaziei de cord stâng, dar nu a fost elucidată legătura dintre deleţia cromozomului X şi alterarea fluxului sanguin. Semnul indirect al discrepanţei dimensiunii ventriculare pe sonograma fetală (ventriculul drept mai mare decât ventriculul stâng) poate identifica fetuşii cu risc pentru dezvoltarea postnatală a coarctaţiei de aortă. Se pare că fluxul sanguin în dezvoltarea cordului este controlat cel puţin în parte de factori genetici.

7.2.3. Anomalii ale morţii celulare reglate (apoptoză)

Moartea celulară programată este un proces important la nivelul cordului embrionului. Se consideră că boala Ebstein şi defectul septal ventricular (tip muscular) sunt provocate de anomaliile morţii celulare programate. Cuspele valvei tricuspide se formează din miocardul ventriculului drept al embrionului printr-un proces de subminare a peretelui ventricular drept. Anomaliile acestui proces de resorbţie a miocardului ventricular pot conduce la boala Ebstein, cu deplasarea inelului valvei tricuspide în ventriculul drept. Septul ventricular muscular se formează devreme în dezvoltarea embriologică, prin coalescenţa trabeculaţiilor apexului inimii şi marginile tubului cardiac spre foiţele endocardice şi orificiul atrio-ventricular. Defectele la nivelul septului ventricular muscular pot apărea prin organizarea trabeculară anormală sau secundar morţii celulare ce apare în timpul remodelării activităţii cardiace.

7.2.4. Anomalii ale matricei extracelulare

Foiţele endocardice (atrio-ventriculară şi conotruncală) sunt constituite din glicozaminoglicani, separă endocardul şi miocardul şi constituie cea mai mare proporţie a matricei extracelulare a embrionului. Fuziunea foiţelor opuse determină formarea orificiilor valvei tricuspide şi a valvei mitrale la nivel atrio-ventricular şi a orificiilor pulmonar şi aortic la nivelul tractului de ieşire din ventricule. Clark a clasificat defectele canalului atrio-ventricular ca fiind defecte ale matricei extracelulare. Totuşi, cunoscându-se complexitatea morfogenezei foiţelor, se poate spune că defectele mai multor clase de molecule pot contribui la patogeneza defectelor canalului atrio-ventricular. Frecvenţa crescută a defectelor de canal atrio-ventricular în sindromul Down (trisomia 21) se datorează mecanismelor genetice ce implică morfogeneza foiţelor. Creşterea adeziunii celulelor în trisomia 21 este baza dezvoltării anormale a canalului atrio-ventricular. Fibroblaştii ce se găsesc în structurile endocardice la fetuşi cu trisomia 21 sunt mai adezivi *in vitro* decât la fetuşii normali. Tipul VI de colagen joacă un rol în patogeneza defectelor de canal atrio-ventricular în sindromul Down. Genele Col6A1 şi Col6A2, care codifică lanţurile $\alpha1$ şi $\alpha2$ a tipului VI de colagen şi determină defecte congenitale cardiace, se găsesc pe cromozomul 21. Diferenţele în adeziunea tipului VI de colagen între culturile de fibroblaşti izolaţi din piele la populaţiile cu sau fără trisomie 21 sugerează un mecanism potenţial pentru dezvoltarea defectelor.

În mai multe familii s-a raportat transmiterea dominantă a defectelor de canal atrio-ventricular, demonstrându-se astfel că aceste malformaţii pot fi moştenite printr-un defect al unei singure gene. Au fost stabilite 2 situsuri genetice pentru defectele izolate de canal atrio-ventricular, cunoscut şi ca defect septal atrio-ventricular (AVSD), denumite AVSD1 şi AVSD2, localizate pe cromozomii 1p31-p21, respectiv 3p25. Familia de gene CRELD este formată din 2 proteine celulare ce sunt implicate în procesele de adeziune ceulară. Gena CRELD1 situată pe cromozomul 3p25 este implicată în defectele izolate de canal atrio-ventricular. Într-un studiu pe 52 de pacienţi cu defecte de canal atrio-ventricular fără trisomie, 6% au avut mutaţii în regiunea codată de gena CRELD1. Au existat totuşi familii purtătoare ale mutaţiei genei CRELD1 fără manifestare de boală, aceasta indicând că mutaţia CRELD1 mai degrabă creşte susceptibilitatea defectelor de canal atrio-ventricular decât să fie o cauză monogenică. În prezent a fost identificat şi locusul AVSD2 al genei CRELD1. Astfel CRELD1 rămâne un factor de risc important pentru defectele de canal atrioventricular pe studii populaționale.

Proteina 4 morfogenică a oaselor (Bmp4) se găsește în foițele endocardice și țesuturile adiacente ale inimii embrionului de șoarece. Deficitul acestei proteine în cardiomiocite determină defecte de canal atrio-ventricular. Severitatea defectelor este corelată cu nivelul de BMP4: cu cât este mai mic nivelul de Bmp4, cu atât sunt mai severe defectele cardiace.

GATA4 este un factor de transcripție esențial în dezvoltarea cardiacă. Mutațiile la nivelul genei GATA4 determină următoarelor defecte cardiace: defect septal atrial tip ostium secundum, canal atrio-ventricular, defect septal ventricular, insuficiență valvulară cardiacă.

7.2.5. Anomalii ale creșterii normale

Conectarea anormală a venelor pulmonare este corelată cu anomalii ale creșterii corecte. Venele pulmonare se formează ca niște „buzunare" ale țesutului mezenchimal endotelial din mugurii plămânilor și fuzionează în vena pulmonară comună ce trece la nivelul peretelui posterior al atriului primitiv stâng în săptămâna a 5-a de gestație. Apoi vena pulmonară comună se formează gradat în peretele posterior al atriului, astfel încât cele 4 vene pulmonare se formează în săptămâna a 8-a de gestație.

Mecanismul nu este clar definit, dar implică relația dintre venele pulmonare și atriul stâng. Dacă nu are loc unirea venei pulmonare comune la nivelul atriului stâng, drenajul venos primitiv se face în venele sistemice și astfel apare anomalia totală de întoarcere venoasă. Dacă fuziunea venei pulmonare comune în atriul stâng este incompletă, va persista o membrană între venele pulmonare și atriul stâng și astfel se formează cor triatriatum. Bleyl și colabolatorii au identificat gena pentru anomalia totală de întoarcere venoasă ca fiind localizată pe cromozomul 4q12 și au identificat receptorul α al factorului de creștere derivat din plachete (PDGFRA), localizat în această regiune.

7.2.6. Anomalii de situs și rotație (situs and looping)

În morfogeneza cardiacă, cel mai timpuriu lucru este formarea inelului cardiac normal drept din tubul cardiac. Anomaliile acestei etape în dezvoltarea cardiacă conduce la boli congenitale de cord complexe și malformații viscerale asociate. Anomaliile de situs (sindromul de heterotaxie) se pot transmite autosomal dominant, autosomal recesiv și X-linkat, sugerând că sunt implicate multiple gene în formarea situsului cardiac și a situsului visceral. Heterotaxia mai poate fi determinată și de expunerea la factori teratogeni, în special diabetul matern. Belmond și colaboratorii au revizuit recent mecanismele moleculare ale sindroamelor de heterotaxie.

Au fost identificate genele implicate în heterotaxie, acestea fiind următoarele: ZIC3, LEFTYA, CRYPTIC, ACVR2B, NKX2.5, CRELDA. Genele exprimate în celulele notocordului sunt esențiale pentru dezvoltarea cardiacă stânga-dreapta, fie prin mutații, fie prin patternuri de exprimare asimetrică. Mutația genei ZIC3, localizată pe cromozomul Xq24-27.1, a fost observată la pacienții cu situs ambigous transmis X-linkat. ZIC3 este o componentă a familiei factorului de transcripții ZIC (*zinc finger protein of the cerebellum*). Experimentele pe șoareci cu situs inversus visceral au identificat o genă control care controlează dezvoltarea situsului normal. În absența acestei gene control (mutație recesivă), există șansa să apară situs inversus sau situs solitus. Gena IV localizată la om pe cromozomul 14 codifică dineina implicată în determinarea asimetriei stânga-dreapta și reprezintă un punct important în mecanismele moleculare ale acestui proces. Pacienții cu sindromul cililor imobili (sindromul Kartagener), boală autozomal recesivă, au defecte ale dineinei ciliare, defecte cardiace, probleme respiratorii și infertilitate masculină. Deși situsul inversus total se poate observa la cei cu sindromul cililor imobili, acesta este în general considerat separat față de sindroamele de heterotaxie. A fost raportată coexistența anomaliilor ciliare cu polisplenia. Rolul

Tabelul 17.13. Clasificarea embriopatogenică a malformațiilor cardiace congenitale

1. Anomalii ale migrației tisulare ectomezenchimale (defecte de creastă neurală)
Defectele septării cono-truncale
Separarea creșterii mitralo-aortice (forma frustă – clinic silențioasă)
Defectul septal ventricular subarterial sau implantat necorespunzător

Tabelul 17.13. *(continuare)*

- Dublă cale de ieşire din ventriculul drept
- Fereastra aorto-pulmonară
- Trunchi arterial comun
- Defectele arcului brahial
- Întrerupere de arc aortic, tipul B
- Arc aortic dublu
- Arc aortic drept cu imaginea în oglindă a ramurilor
- Artera subclavie aberantă
- Anomalii de poziţie ale cuspelor cono-truncale
- Transpoziţia de vase mari (D-transpoziţia)

2. Anomalii ale fluxului sanguin intracardiac
  - Defectele inimii stângi
  - Valva aortică bicuspidă
  - Stenoza aortică valvulară
  - Coarctaţia de aortă
  - Întreruperea de arc aortic, tipul A
  - Cord stâng hipoplazic, atrezia aortică şi atrezia mitrală
  - Defectele inimii drepte
  - Defect septal atrial ostium secundum
  - Valva pulmonară bicuspidă
  - Stenoza valvei pulmonare
  - Atrezia valvei pulmonare cu sept ventricular intact
  - Defect septal ventricular perimembranos

3. Anomalii ale morţii celulare reglate (apoptoză)
  - Boala Ebstein a valvei tricuspide
  - Defect septal ventricular muscular

4. Anomalii ale matricei extracelulare
  - Defecte ale foiţelor endocardice
  - Defect septal atrial ostium primum
  - Canal atrio-ventricular tip defect septal ventricular
  - Canal atrio-ventricular complet
  - Valva aortică sau pulmonară displazică

5. Anomalii ale creşterii normale
  - Întoarcere venoasă pulmonară anormală
  - Drenaj venos pulmonar aberant total
  - Drenaj venos pulmonar aberant parţial
  - Cor triatriatum

6. Anomalii de situs şi rotaţie
  - Situs inversus total
  - Situs inversus izolat
  - Sindromul cililor imobili, sindromul Kartagener
  - Heterotaxia
  - Sindromul asplenic, izomerism drept, bilateral dreapta
  - Sindromul polispenic, izomerism stâng, bilateral stânga
  - Anomalii de inel
  - Transpoziţia de vase mari (L-transpoziţia)

Inversia ventriculară

precis al anomaliilor ciliare în determinarea situsului la om nu a fost clar identificat [3] [4].

7.3. Rezumatul clasificării embriopatogenice (Tabelul 17.13)

8. PRINCIPALELE MALFORMAŢII CARDIACE CONGENITALE

1. Acardia – lipsa congenitală a inimii; malformaţie foarte rară, prin lipsa de dezvoltare a ariei cardiogene. Produsul de concepţie, neviabil, este adesea avortat.

2. Malpoziţiile cardiace

2.1. Ectopia cervicală – prin lipsa coborârii în torace a schiţei cardiace.

2.2. Ectopia abdominală – printr-un defect de dezvoltare a diafragmei.

2.3. Ectopia sterno-epigastrică – inima este situată sub pielea regiunii epigastrice graţie unui defect diafragmatic anterior asociat cu diastaza muşchilor drepţi abdominali.

2.4. Ectopia extratoracică – printr-un defect al peretelui toracic anterior.

2.5. Dextrocardia:

a. din cadrul unui situs inversus total – forma, poziţia şi conexiunile inimii, precum şi viscerele abdominale sunt imaginea în oglindă a normalului; este compatibilă cu o supravieţuire îndelungată.

b. dextroversia (dextrocardia pivotală) – apărută prin rotaţia inimii cu 90° spre dreapta, cu ventriculele în poziţie inversă.

2.6. Levocardia – asociată frecvent cu alte malformaţii cardiace, de obicei severe, sau cu transpoziţia viscerelor abdominale.

3. Anomalii ale miocardului

3.1. Inima „pergament" – absenţa totală a miocardului ventriculului drept care apare foarte dilatat, cu pereţii subţiri translucizi.

3.2. Dilataţia idiopatică a atriului drept – prin lipsa parţială a miocardului atrial drept; se asociază frecvent cu tulburări de ritm şi de conducere.

3.3. Diverticulii şi anevrismele congenitale miocardice – cel mai frecvent în regiunea apexiană a inimii.

4. Anomalii de întoarcere venoasă

4.1. Prezenţa venei cave superioare stângi – prin persistenţa venei cardinale anterioare stângi şi a joncţiunii acesteia cu canalul CUVIER stâng. Se poate asocia adesea cu alte anomalii cardiace. Când se deschide în atriul stâng (8% din cazuri) sau când această situaţie se asociază cu lipsa venei cave superioare, apar cianoza şi complicaţiile nervoase.

4.2. Deschiderea anormală a venei cave inferioare:

- în vena azygos,
- în atriul stâng – apare cianoza.

4.3. Persistenţa trunchiului venos pulmonar embrionar – prin neîncorporarea sa în peretele atriului stâng. Apare uşor dilatat, de aspectul unui al 3-lea atriu (cor triatriatum sinister).

4.4. Deschiderea ectopică a venelor pulmonare stângi în sinusul coronar sau într-o venă cavă superioară stângă.

4.5. Persistenţa valvei drepte a sinusului venos primitiv (cor triatriatum dexter) – asociată adesea cu alte malformaţii cardiace severe. Când se obstruează orificiul cav inferior, apar circulaţia toracică şi hepatomegalia.

5. Anomalii atriale

5.1. De poziţie:

- **juxtapoziţie stângă, respectiv dreaptă** – ambele atrii sunt aşezate în stânga, respectiv dreapta pediculului arterial al inimii.

5.2. De septare:

a. atriul unic – prin lipsa totală sau subtotală a septului interatrial; permite supravieţuirea pe o durată de mai mulţi ani.

b. închiderea prematură a septului interatrial – duce la moarte rapidă după naştere, prin insuficienta dezvoltare a ventriculului stâng.

c. defectul septal atrial (DSA):

- **de tip ostium secundum (circa 70%)** – prin neînchiderea găurii interatriale secundare BOTAL. Când defectul este întins, se instalează cianoza (maladia albastră). Se poate asocia cu persistenţa canalului arterial, defectul septal ventricular, stenoza pulmonară etc.;
- **de tip ostium primum (circa7%)** – prin persistenţa găurii interatriale primare BORN. Orificiul de comunicare interatrială, în general mic, se găseşte imediat deasupra valvulelor atrio-ventriculare;
- **de tip cav inferior (circa 15%)** – orificiul interatrial este plasat lângă orificiul cav inferior;
- **de tip cav superior (circa 8%)** – orificiul interatrial este vecin orificiului cav superior sau se confundă cu acesta.

În toate cazurile cu defect septal atrial se produc dilatarea atriului drept, dilatarea şi hipertrofia ventriculului drept, adesea însoţite de dilatarea trunchiului arterial pulmonar.

6. Anomaliile aparatului valvular atrio-ventricular

6.1. Lipsa de septare a canalului atrio-ventricular embrionar – parţială sau totală. Apare prin lipsa de creştere sau de joncţiune a perniţelor endocardice (ventrală şi dorsală) ale canalului atrio-ventricular. Se poate asocia cu defectul septal atrial de tip ostium primum şi/sau defectul septal ventricular membranos. Pot fi afectate de asemenea şi valvele atrio-ventriculare.

6.2. Atrezia tricuspidiană – caracterizată prin lipsa orificiului tricuspidian. Se asociază adesea cu atrezia pulmonară, hipoplazia cu stenoză pulmonară, lipsa ventriculului drept etc. Mortalitatea în primul an de viaţă atinge 40% din cazuri.

6.3. Boala EBSTEIN – constă în deplasarea distală a inserţiei valvelor caudală şi septală ale tricuspidei, orificiul tricuspidian – deplasat distal şi spre stânga – fiind adesea stenozat.

6.4. Insuficienţa tricuspidiană – prin hipoplazie sau aplazie valvulară, corzi tendinoase scurte, displazice etc.

6.5. Stenoza tricuspidiană – foarte rar izolată, cel mai adesea asociată cu alte malformaţii valvulare, hipoplazia ventriculului drept etc.

6.6. Tricuspida „călare" – corzile tendinoase ale tricuspidei se inseră pe muşchii papilari situaţi de-o parte şi de alta a septului interventricular cu defect septal posterior obligatoriu; se asociază des cu stenoza subpulmonară.

6.7. Atrezia mitrală – caracterizată prin lipsa orificiului mitral şi a valvulei mitrale. Se asociază des cu hipoplazia ventriculului stâng, anomalii de întoarcere venoasă, DSV, stenoză aortică, persistenţa canalului arterial etc.

6.8. Stenoza mitrală – prin modificări ale valvulei mitrale sau printr-un diafragm fibros atrial deasupra unei valvule normale. Atriul stâng şi cavităţile drepte sunt mult dilatate. Frecvent se asociază cu alte malformaţii cardiace.

6.9. Insuficienţa mitrală – datorată unor anomalii de valvulă mitrală. Se asociază frecvent cu alte anomalii cardiace cărora le agravează prognosticul.

6.10. Prolapsul valvulei mitrale – una dintre cele mai frecvente anomalii cardiace (5-6% din indivizi), mai frecventă la sexul masculin. Valvele mitralei apar bombate, boltite spre atriul stâng, cu proeminenţe între inserţiile corzilor tendinoase alungite, subţiate, tortuoase, cu creşterea suprafeţei valvulare, inel valvular dilatat. Se complică adesea cu insuficienţa mitrală.

7. Anomalii ventriculare

7.1. Defectele septului interventricular (DSV) – reprezintă circa 20% dintre toate cardiopatiile congenitale (boala ROGER). Se poate asocia cu alte malformaţii sau face parte dintre cardiopatiile congenitale complexe.

a. defectele septului membranos – sunt cele mai frecvente (până la 70% din DSV)

b. defectele septului muscular – localizate mai des către vârful inimii. Adesea septul muscular ia un aspect cribriform. Orificiul (unic sau multiplu) se micşorează în sistola ventriculară.

Aproximativ 40% dintre DSV sunt de dimensiuni reduse, iar şuntul stânga-dreapta este minim sau moderat. Cu toate acestea, mortalitatea în primul an de viaţă (prin insuficienţă cardiacă sau complicaţii bronho-pulmonare) ajunge până la 20%.

7.2. Anevrismul septului membranos – caracterizat prin evaginarea septului membranos, de regulă spre cavităţile drepte. Se asociază frecvent cu insuficienţa tricuspidiană. Mai rar anevrismul bombează spre ventriculul stâng, stenozând camera de ejecţie.

7.3. Ventriculul unic (cor triloculare biatriatum) – sub 1% din totalul malformaţiilor cardiace. Masa ventriculară este ocupată în principal de o singură cavitate (camera ventriculară principală), adesea cu morfologia ventriculului stâng. Ea poate fi dublată de o cameră ventriculară accesorie cu rol de compartiment de ejecţie. Anomalia are prognostic sever, 50% dintre cazuri decedând în primele 6 luni de viaţă.

7.4. Hipoplazia ventriculară izolată – anomalie rară, adesea cu caracter familial, în cavitatea ventriculară dreaptă este redusă. Coexistă cu DSA şi alte malformaţii.

7.5. Hipoplazia inimii stângi – anomalie gravă, caracterizată prin dezvoltarea insuficientă a valvulei mitrale, ventriculului stâng, orificiului aortic şi aortei ascendente; atriul stâng e mic, cu pereţii îngroşaţi. Foarte frecvent se asociază cu DSA.

8. Anomalii cono-truncale

8.1. Stenozele căii pulmonare:

a. stenoze valvulare cu trunchi artrial pulmonar dilatat poststenotic.

b. stenoze subvalvulare, cel mai adesea de natură musculară sau fibromusculară, localizate infundibular sau medioventricular.

c. stenoze supravalvulare (coarctaţii ale trunchiului pulmonar) – stenoze ale trunchiului arterial pulmonar, asociate în majoritatea cazurilor cu alte malformaţii cardiace (DSA, DSV, stenoza aortică etc.).

8.2. Atrezia pulmonară – anomalie în care trunchiul arterial pulmonar este complet obstruat la nivel valvular (diafragm musculo-membranos), subvalvular (bandă musculară infundibulară) sau supravalvular.

8.3. Agenezia valvulelor pulmonare – anomalia rară, dar gravă (75% dintre cazuri decedează în primele luni de viaţă). Se poate asocia cu alte malformaţii.

8.4. Stenozele aortice – realizează un obstacol în golirea ventriculului stâng. Reprezintă 5-6% dintre toate malformaţiile cardiace şi pot fi:

a. stenoze valvulare – cele mai frecvente (70%). Segmentul aortic poststenotic apare dilatat, iar ventriculul stâng hipertrofiat. Prezintă riscul morţii subite.

b. stenoze supravalvulare – doar în 10% dintre toate stenozele aortice. Se însoţeşte frecvent de o dilatare în amonte şi una în aval (asemănator unui ceas de nisip).

8.5. Atrezia aortică – mai rar izolată, de obicei inclusă în hipoplazia inimii stângi. Aorta ascendentă apare mult îngustată, hipoplazică. Defectul este compensat de un canal arterial larg.

8.6. Insuficienţa aortică congenitală – foarte rară şi niciodată izolată.

8.7. Trunchiul arterial comun – anomalie rară în care la baza ventriculelor se găseşte un singur vas care primeşte sângele ambilor ventricule. Se datorează ageneziei septului spiral.

8.8. Fereastra aorto-pulmonară – anomalie rară, produsă de un defect limitat al septului spiral, prin care cele două artere comunică între ele. Se rezolvă pe cale chirurgicală.

8.9. Transpoziţia completă a vaselor mari – aorta are originea în ventriculul drept, iar trunchiul pulmonar în ventriculul stâng. Are drept cauză dezvoltarea defectuoasă a septului spiral şi încorporarea defectuoasă a bulbului arterial în peretele ventricular. Asocierea cu defecte septale permite schimburi între circulaţia pulmonară şi cea sistemică.

9. MALFORMAŢII CARDIACE COMPLEXE

9.1. Tetralogia FALLOT – reprezintă circa 10% din malformaţiile cardiace, fiind cea mai frecventă malformaţie cianogenă a copiilor de vârstă şcolară şi a adultului tânăr, cu scurt-circuit veno-arterial. Anatomic se caracterizează prin:

- stenoza pulmonară;
- comunicaţie interventriculară;
- aorta „călare" pe defectul septal ventricular (dextrapoziţie aortică);
- hipertrofia ventriculului drept (secundară stenozei pulmonare).

Gradul stenozei pulmonare influenţează direct prognosticul şi şansa de supravieţuire. Se poate corecta chirurgical.

9.2. Trilogia FALLOT – mult mai rară. Se însoţeşte de cianoză moderată. Anatomic se caracterizează prin:

- stenoză pulmonară valvulară;
- hipertrofie ventriculară dreaptă (secundară stenozei pulmonare);
- DSA cu posibil scurt-circuit veno-arterial.

Prognosticul este mai bun, mai ales după corectare chirurgicală.

9.3. Complexul EISENMENGER – atinge 5-20% din cardiopatiile cianogene. Anatomic se caracterizează prin:

- dextropoziţia orificiului aortic (aorta „călare" pe sept);
- comunicarea interventriculară musculo-membranoasă înaltă;
- deformare hipertensivă a ramificaţiilor trunchiului pulmonar.

Secundar se constată hipertrofia ventriculară dreaptă.

Evoluţia este severă, bolnavii decedând de obicei sub 20 de ani prin infecţii pulmonare intercurente, microembolii pulmonare sau endocardite bacteriene. Nu beneficiază de tratament chirurgical.

10. ANOMALII CONGENITALE ALE PERICARDULUI

10.1. Aplazia totală a pericardului – întâlnită de obicei în cazurile de disrafie anterioară, însoţind ectopia cardiacă extratoracică. Mai rar se asociază cu malformaţii ale septului transvers (hernii diafragmatice, hamartoame hepatice intratoracice etc.).

10.2. Aplazia parţială a pericardului – interesează de obicei membrana pleuro-pericardică stângă pe întinderi variabile. Când breşa e foarte largă, inima şi plămânul stâng sunt aşezate în cavitatea pleurală stângă. În cazul unei breşe mici se pot produce hernieri ale unor zone cardiace (cel mai adesea atriul stâng) sau ale plămânului. Hernierea apexului cardiac poate produce moarte subită.

10.3. Chisturi şi diverticuli pericardici – sunt localizate cel mai frecvent în spaţiul retrosternal, mai rar în unghiul cardio-frenic stâng şi excepţional sub tegumentul regiunii epigastrice. Pot îmbrăca forma chisturilor izolate, pediculate sau forma diverticulară.

10.4. Chisturile epicardice – sunt extrem de rare.

11. ANOMALIILE ARCURILOR AORTICE

Sunt foarte diferite din cauza proceselor embriologice complicate, de formare a vaselor definitive. Ele se pot produce prin mecanisme diferite: fuzionări de vase, persistența unor vase embrionare, dispariția unor vase, dezvoltarea incompletă, preluarea unor căi neobişnuite în definitivarea unor vase etc. Majoritatea acestor anomalii nu produc tulburări semnificative pentru organism.

Cele mai frecvente anomalii ale arcurilor aortice sunt:

11.1. Aorta „cervicală” – datorată persistenței arcului aortic 3 stâng. Se caracterizează prin poziția înaltă a arcului aortei în fosa supraclaviculară sau în regiunea cervicală mediană.

11.2. Agenezia unei artere pulmonare – mai frecventă pe dreapta, dar posibil şi bilateral; apare prin nedezvoltarea arcului (arcurilor) aortic (aortice) 6. Plămânul de partea agenezei apare hipoplazic sau poate prezenta un sechestru.

11.3. Arteră pulmonară stângă retrotraheală (în eşarfă) – provoacă o compresiune severă traheală care, necorectată chirurgical, conduce la deces în primele 6 luni de viață.

11.4. Închiderea prematură a canalului arterial – poate duce la deces intrauterin.

11.5. Persistența canalului arterial – anomalie frecventă (10-15% dintre toate malformațiile cardiace). Se asociază relativ frecvent cu alte malformații cardiace (DSV, DSA, coarctație de aortă, stenoză pulmonară sau aortică). În caz de transpoziție a vaselor mari, are un rol benefic. Beneficiază de tratament chirurgical.

11.6. Arcul aortei la dreapta – anomalie asimptomatică. Se asociază frecvent (98% din cazuri) cu o malformație cardiacă. Colateralele sale realizează imaginea în oglindă a situației normale, iar aorta descendentă coboară pe flancul drept al coloanei vertebrale.

11.7. Arcul aortei dublu – formează un inel aortic prin care trec traheea şi esofagul, organe ce pot fi adesea comprimate, uneori sever.

11.8. Aorta încercuitoare – de regulă asimptomatică. În traiectul său, trece înapoia traheei şi esofagului. Uneori ligamentul arterial închide un inel, cu apariția fenomenului de compresiune esotraheală.

11.9. Coarctația de aortă – malformație relativ frecventă (6-9% dintre malformațiile cardio-vasculare). Se întâlneşte frecvent în sindromul TURNER (25% dintre cazuri). Sediul cel mai obişnuit este la joncțiunea dintre arcul aortei şi porțiunea descendentă. Mult mai rar se situează la nivelul hiatului diafragmatic al aortei sau pe aorta abdominală.

În raport cu poziția față de canalul (ductul) arterial, se descriu:

- coarctația preductală, scurtă sau lungă;
- coarctația juxtaductală, la nivelul ductului (ligamentului) arterial;
- coarctația postductală, distal de ductul (ligamentul) arterial.

Coarctația „de tip infantil”, mai severă, se asociază cu hipoplazia arcului aortei pe lungimi diferite, bisigmoidia aortică, DSV, transpoziția vaselor mari etc. Din aceste motive are o evoluție gravă către insuficiență cardiacă precoce.

Coarctația „de tip adult” este mai bine suportată, fiind mai limitată. Modificările stenotice se accentuează lent, permițând dezvoltarea compensatorie a unei circulații colaterale.

11.10. Întreruperea arcului aortic – poate fi completă sau prin interpoziția unui segment fibros, atrezic. Deseori coexistă un defect septal ventricular sau o malformație cardiacă complexă. Este o anomalie foarte gravă, ce provoacă decesul în prima lună de viață.

11.11. Anomalii ale ramurilor arcului aortei sunt destul de frecvente. Cel mai adesea ele sunt asimptomatice:

- trunchi arterial unic care deserveşte extremitatea cefalică şi membrele toracice;
- existența a două trunchiuri arteriale brahiocefalice;

- existenţa unui trunchi arterial comun pentru cele două artere carotide commune;
- origine separată pentru toate cele patru ramuri ale arcului aortei;
- origine anormală din arcul aortei a unor artere: vertebrală, tiroidiană inferioară, timică, toracică internă, coronară;
- anomalia de origine a arterei carotide comune stângi – constă în localizarea originii aortice la dreapta liniei mediane, cu comprimarea traheei prin traiectul său;
- originea arterei subclaviculare din aorta descendentă – artera încrucişează în traiectul său traheea şi esofagul, generând simptome de compresiune.

12. ANOMALIILE VASELOR INIMII

12.1. Anomalii arteriale

a. Anomalii de origine a arterelor coronare:

- originea arterei coronare stângi în trunchiul pulmonar – foarte rară (0,5% din malformaţiile cardiace). Se dezvoltă anastomoze cu artera coronară dreaptă, care suplinesc parţial deficitul de oxigen. Ventriculul stâng apare hipertrofiat şi dilatat, cu zone de fibroză. Simptomele (cardiomegalie, insuficienţă cardiacă stângă) apar după primele trei luni de viaţă; uneori poate surveni moartea subită, dar în general anomalia este compatibilă cu supravieţuiri îndelungate;
- originea arterei coronare drepte în trunchiul pulmonar – mult mai bine suportată, astfel încât anomalia rămâne asimptomatică, fiind descoperită întâmplător la necropsie. Situaţia bilaterală este rapid mortală.

b. Anomalii de număr:

- prezenţa unei artere coronare supranumerare cu origine separată în aortă – prezintă un interes pur morfologic;
- prezenţa unei artere coronare supranumerare cu origine separată în trunchiul pulmonar – poate provoca tulburări de tip ischemic în teritoriul deservit;
- arteră coronară unică cu origine aortică – anomalie foarte rară.

c. Anomalii de traiect:

- arteră interventriculară anterioară din artera coronară dreaptă;
- arteră interventriculară posterioară din artera coronară stângă;
- trunchi arterial coronar unic, cu anomalii de traiect.

Sunt anomalii asimptomatice de interes morfologic şi chirurgical.

d. Fistule coronariene – sunt rare; se caracterizează prin prezenţa unor traiecte fistuloase între ramurile arterelor coronare şi cavităţile ventriculare sau atriale (fistule arterio-camerale) sau între ramurile arterelor coronare şi lumenul unor vase: artera pulmonară, venă cavă superioară (fistule arterio-luminale). Sunt mai frecvente pe coronara dreaptă. În general sunt compatibile cu supravieţuiri uneori îndelungate.

12.2. Anomalii venoase

Interesează mai ales sinusul coronar:

- atrezia sinusului coronar (în caz de persistenţă a venei cave superioare stângi cu deschidere în atriul stâng);
- hipoplazia sinusului coronar;
- atrezia orificiului al sinusului coronar.

În aceste situaţii, drenajul sângelui venos propriu al miocardului se reglează prin venele cardiace minime THEBESIUS.

BIBLIOGRAFIE

1. *Webster's new world dictionary of American language college*, New York, World Publishing, 1957.
2. **Jaques H.E.**, *Living things: how to know them*, Dubuque, Iowa, Wm Brown, 1947.
3. *Proceedings of the International Nomenclature and Database Conference for Pediatric Cardiac Sugery*, „Ann. Thoracic Surgeons Congenital Surg.", 2000, 69(suppl): S1.
4. **Mavroudis C., Jacobs J.P.**, *The Society of Thoracic Surgeons Congenital Heart Surgery Nomenclature and Database Project: over view and minimum dataset*, „Ann. Thoracic Surg.", 2000, 69(suppl): S2.
5. **Jacobs M.L.**, *The Society of Toracic Surgeons Congenital Heart Surgery Nomenclature and Database Project: tetralogy of Fallot*, „Ann. Thorac Surg.", 2000, 69(suppl): S77.
6. **Lacour-Gayet F.**, *The Society of Toracic Surgeons Congenital Heart Surgery Nomenclature and Database Project: right ventricular outflow tract obstruction – intact ventricular septum*, „Ann. Thorac. Surg.", 2000, 69(suppl): S83.

SECȚIUNEA III

FORME MORFOFIZIOPATOLOGICE DE CARDIOPATIE CONGENITALĂ

SECȚIUNEA III

Capitolul 18. MALPOZIȚIILE CARDIACE
Capitolul 19. MALFORMAȚII CONGENITALE ALE PERICARDULUI
Capitolul 20. ÎNTRERUPEREA DE ARC AORTIC
Capitolul 21. ANOMALII DE ARC AORTIC – INELE VASCULARE
Capitolul 22. COARCTAȚIA DE AORTĂ
Capitolul 23. CANALUL ARTERIAL PERSISTENT
Capitolul 24. MALFORMAȚII CONGENITALE ALE VALVEI AORTICE
Capitolul 25. MALFORMAȚII CONGENITALE SUBVALVULARE AORTICE
Capitolul 26. MALFORMAȚII CONGENITALE SUPRAVALVULARE AORTICE
Capitolul 27. COMUNICAȚII AORTO-CAVITARE, TUNEL AORTO-MIOCARDIC
Capitolul 28. MALFORMAȚII CONGENITALE ALE VALVEI MITRALE
Capitolul 29. BOALA EBSTEIN
Capitolul 30. ATREZIA DE TRICUSPIDĂ
Capitolul 31. COMPLEXUL FONTAN
Capitolul 32. STRADDLING ȘI OVERRIDING AL VALVELOR ATRIO-VENTRICULARE – ATREZIA COMUNICĂRII ATRIO-VENTRICULARE
Capitolul 33. STENOZA PULMONARĂ
Capitolul 34. ATREZIA PULMONARĂ (±DSV)
Capitolul 35. COR TRIATRIATUM
Capitolul 36. OBSTACOLE ÎN DRENAJUL VENOS PULMONAR
Capitolul 37. ASPECTE GENERALE ALE ȘUNTULUI STÂNGA-DREAPTA
Capitolul 38. DEFECTUL SEPTAL INTERATRIAL
Capitolul 39. DEFECTUL SEPTAL INTERVENTRICULAR
Capitolul 40. DEFECTUL SEPTAL ATRIO-VENTRICULAR (CANALUL ATRIO-VENTRICULAR COMUN)
Capitolul 41. DRENAJUL VENOS PULMONAR ABERANT
Capitolul 42. FEREASTRA AORTO-PULMONARĂ (FAoP)
Capitolul 43. TRUNCHIUL ARTERIAL COMUN
Capitolul 44. SINDROMUL CIANOTIC ÎN CARDIOPATIILE CONGENITALE (ȘUNT, MIXICĂ, CIRCUITE)
Capitolul 45. COMPLEXUL FALLOT
Capitolul 46. VENTRICULUL CU DUBLĂ CALE DE INTRARE
Capitolul 47. VENTRICULUL STÂNG CU DUBLĂ CALE DE IEȘIRE
Capitolul 48. VENTRICULUL DREPT CU DUBLĂ CALE DE IEȘIRE

Capitolul 49. TRANSPOZIȚIA DE VASE MARI
Capitolul 50. TRANSPOZIȚIA CORECTATĂ DE VASE MARI (DUBLĂ DISCORDANȚĂ)
Capitolul 51. VENTRICULUL UNIC (MORFOLOGIC SAU FUNCȚIONAL)
Capitolul 52. HIPOPLAZIA DE VENTRICUL STÂNG
Capitolul 53. HIPOPLAZIA DE CORD STÂNG
Capitolul 54. MALFORMAȚIILE DE VENTRICUL DREPT (HIPOPLAZIE, DIVIZARE, BOALA UHL)
Capitolul 55. TIPURI MORFO-FUNCȚIONALE ALE CIRCULAȚIEI PULMONARE
Capitolul 56. BOALA VASCULARĂ PULMONARĂ
Capitolul 57. HIPERTENSIUNEA PULMONARĂ – GHIDURI ESC COMENTATE
Capitolul 58. TUMORI CARDIACE, DIVERTICULI, ANEVRISME
Capitolul 59. IZOMERISMUL ATRIAL (HETEROTAXIA)
Capitolul 60. MALFORMAȚII CONGENITALE ALE ARTERELOR CORONARE
Capitolul 61. DRENAJUL VENOS SISTEMIC ABERANT
Capitolul 62. CARDIOMIOPATII
Capitolul 63. FIBROELASTOZA ENDOCARDICĂ
Capitolul 64. TULBURĂRI CONGENITALE DE RITM ȘI DE CONDUCERE
Capitolul 65. MOARTEA SUBITĂ CARDIACĂ LA COPIL ȘI FĂT
Capitolul 66. SINDROMUL MARFAN

MALPOZIȚIILE CARDIACE

SECȚIUNEA III

CAPITOLUL 18

ADRIAN HODOROGEA, LUCIAN FALNIȚĂ, CIPRIAN DIMA

1. INTRODUCERE
  - 1.1. Istoric
  - 1.2. Nosologie
    - 1.2.1. Definiție morfo-fiziopatologică
    - 1.2.2. Cadrul patologic
  - 1.3. Prevalența, incidența
  - 1.4. Noțiuni, concepte
  - 1.5. Terminologie
  - 1.6. Clasificare
  - 1.7. Diagnostic
    - 1.7.1. Date clinice. Simptome
    - 1.7.2. Examenul obiectiv
    - 1.7.3. Investigații paraclinice
2. HETEROTAXIA VISCERALĂ
  - 2.1. Nosologie
  - 2.2. Diagnostic
    - 2.2.1. Date clinice
    - 2.2.2. Investigații paraclinice
3. ECTOPIA CARDIACĂ
  - 3.1. Nosologie
  - 3.2. Prevalența
  - 3.3. Morfologia leziunii
  - 3.4. Malformații asociate
  - 3.5. Rezultatele studiilor
4. SINDROMUL KARTAGENER
  - 4.1. Nosologie
  - 4.2. Prevalența, incidența
  - 4.3. Analiza rezultatelor

BIBLIOGRAFIE

1. INTRODUCERE

În mod normal, cordul se găsește în mediastin, având o treime din volumul său situată în partea dreaptă și două treimi – în cea stângă față de linia mediană a corpului. În această situație apexul cardiac este orientat de obicei inferior și la stânga; aceste condiții sunt întrunite în mod tradițional, ele descriind termenul de „levocardie”. Cordul poate însă avea o altă poziție, apexul fiind orientat într-o direcție diferită, din mai multe cauze. Hipoplazia sau pneumotoraxul plămânului drept, atelectazia pulmonară, pleurezia exudativă, formațiuni masive mediastino-pulmonare în expansiune, pleuro-mediastino-pericardita adezivă; agenezia, aplazia sau hipoplazia pulmonară; eventrația, relaxarea diafragmatică, hernia hiatală, cifoscolioza, cât și alte cauze extrinseci cu sau fără asocierea altor anomalii – pot conduce la translocarea în decursul timpului a conținutului cavității toracice spre dreapta, implicit și a inimii. Cordul poate fi situat în dreapta axului median și datorită prezenței unei malformații congenitale a toracelui.

Această situație în sine nu reprezintă neapărat o anomalie: spre exemplu, indivizi sănătoși în celelalte privințe, dar cu dispunerea „în oglindă” a viscerelor, pot prezenta, „în mod normal”, situarea cordului preponderent în partea dreaptă a cutiei toracice. De aceea, atunci când este evaluată semnificația dextrocardiei sau în situația când apexul este orientat spre dreapta, în mod obligatoriu se impune să se țină seama de prezența acestor situații particulare. Va trebui găsit răspunsul la mai multe întrebări. Cum sunt dispuse **toate organele** în cazul respectiv? Este o anomalie legată de plămâni ori de alte formațiuni sau repere intratoracice? Dacă da, este ea o anomalie congenitală sau dobândită? Este cordul în sine anormal structurat sau doar cavitățile sale sunt excesiv dilatate? Este respectată sau nu concordanța conexiunilor morfologice dintre ventricule și vasele mari? Se constată și prezența malpoziției vaselor mari? Este asociată sau nu și discordanța atrio-ventriculară și/sau ventriculo-arterială? Este prezentă sau nu transpoziția congenital corectată? Se constată și malpoziția viscerelor abdominale? Numai atunci când se va răspunde la toate aceste întrebări, se va putea spune că a fost evaluată pe deplin semnificația malpoziției cardiace. Încercarea de a comprima toată această informație în fraze scurte sau în cuvinte izolate a condus la alterarea și complicarea utilizării termenilor „dextrocardie", „levocardie", în special atunci când li se asociază adjective precum „izolată", „pivotată" sau „mixtă" **[1]**. Din aceste considerente este indicată folosirea pur și simplu a tehnicii abordării descriptive.

Atunci când se face descrierea malpoziției cordului, se începe cu analiza datelor generale. Se constată mai întâi așezarea la stânga, centrală (mediană) sau la dreapta a cordului. După care este obligatorie descrierea orientării apexului cardiac. Acesta poate fi și el orientat spre stânga, median sau spre dreapta. Astfel, toate situațiile pot fi grupate în două categorii, în funcție de aceste două variabile: poziția cordului și orientarea apexului său. Apoi urmează includerea acestei informații în contextul general al dispunerii organelor intratoracice și abdominale, precum și al prezenței malpoziției congenitale sau dobândite a cordului și/sau plămânului, după cum s-a menționat mai sus.

Dacă, spre exemplu, cordul este descris ca fiind situat cu preponderență în dreapta cavității intratoracice, având apexul orientat spre stânga – dispunerea cardiacă necorespunzătoare poate să nu prezinte o cauză precisă. În contextul dat, recunoașterea acestei așezări cardiace atipice trebuie să fie considerată diagnostic propriu corect. Constatarea prezenței cordului în partea dreaptă a cutiei toracice, spre exemplu, nu ne va putea ajuta cu nimic în încercarea de a ne da seama de schimbările petrecute în interiorul său (cordul în sine poate fi normal în totalitate). Astfel, constatarea localizării cardiace anormale este doar primul pas al analizei segmentare secvențiale complete ulterioare.

Situarea cordului la dreapta sau la stânga, în cazul unei persoane a cărei dispunere viscerală este „în oglindă", se asociază, în orice caz, cu anumite leziuni bine cunoscute sau cu o combinație de leziuni. Dispunerea cordului la dreapta este asociată, în mod tipic, cu hipoplazia plămânului drept în contextul **sindromului scimitar** și al variantelor sale **[2]**. De asemenea, cordul este poziționat la dreapta la mai bine de o treime dintre indivizii ale căror viscere prezintă dispunere **izomerică** (*isos* – egal, *meros* – parte: se are în vedere asemănarea morfologică a structurilor bilaterale care, în mod normal, diferă una de cealaltă, ca, de pildă, urechiușa atrială dreaptă și stângă, bronșia dreaptă și stângă, plămânul drept și stâng). Leziunea izolată asociată cel mai frecvent cu așezarea la dreapta sau la stânga a cordului, cât și cu dispunerea viscerelor „în oglindă" este **conexiunea atrio-ventriculară discordantă**. Diversitatea leziunilor, care sunt asociate malpozițiilor cardiace este bine documentată **[3-7]**.

Înainte de introducerea tehnicii ecocardiografiei bi/tridimensionale, stabilirea diagnosticului exact se făcea cu dificultate, aceasta implicând efectuarea cateterismului cardiac multiplu și a angiocardiografiilor repetate. În prezent, diagnosticul detaliat al tuturor malformațiilor cardiace este stabilit, de rutină, prin intermediul ecocardiografiei sau pe baza imaginilor obținute prin rezonanța magnetică.

1.1. Istoric

Una dintre primele malformații cardiace recunoscute a fost **dextrocardia cu situs inversus**, descrisă de către chirurgul-anatomist Marco Aurelio Severino încă în anul 1643 **[8]**. Paltauf a publicat în anul 1901 ilustrații cu diverse tipuri ale dextrocardiei, iar în anul 1928 a fost propusă **prima clasificare a malpozițiilor** cardiace **[13]**. Bazele diagnosticului clinic au fost dezvoltate prin schemele lui Campbell din anii 1950 și 1960, cât și prin clasificarea radiologică a lui Elliott din anul 1966.

1.2. Nosologie

1.2.1. Definiţie morfo-fiziopatologică

Malpoziţia cardiacă defineşte o localizare anormală a cordului în torace (dextrocardie, mezocardie) sau o aşezare anormală a acestuia în raport cu dispunerea viscerelor abdominale – levocardie cu **heterotaxie** (*heteros* – altfel, diferit, *taxis* – dispunere, aranjament).

Malpoziţiile trebuie diferenţiate de **ectopia cardiacă** (ectopia cordis), care este o localizare extratoracică a cordului (parţial sau în întregime), precum şi de **delocalizările cordului** (*cardiac displacement*), care reprezintă o modificare secundară a poziţiei intratoracice a cordului datorată absenţei congenitale a pericardului, ageneziei unui plămân sau în urma eventraţiei diafragmatice.

1.2.2. Cadrul patologic

Din punct de vedere genetic, schimbările de la nivelul liniei mediane cardiace, cât şi „defectele" de lateralizare au loc de-a lungul a trei axe: antero-posterioară, dorso-ventrală şi stânga-dreapta **[9]**. Expresia genică de la nivelul celulelor liniei mediane dorsale va coordona dezvoltarea celor trei axe de la nivelul embrionului, conducând la curbarea tubului cardiac într-o direcţie apropiată de cea a axelor corpului. Axa stânga-dreapta este fixată aproximativ în ziua a 18-a de la fertilizare **[9]**. Aceleaşi linii stângi bilaterale, cât şi aceleaşi linii drepte bilaterale au fost reperate la membrii aceleiaşi familii, ceea ce sugerează că prezenţa acestor două condiţii reprezintă manifestările separate ale defectului primar în contextul lateralizării **[10]**.

1.3. Prevalenţa, incidenţa

Conform raportului efectuat în baza programului de screening regional al copiilor din New England, SUA, au fost depistaţi 95 de copii cu malpoziţii cardiace (0,103 la 1000 de naşteri vii **[11]**. Într-un interval mult mai recent (1988-2002), 724 de pacienţi (1% din totalul pacienţilor) au prezentat malpoziţii cardiace, fiind constatată o rată a mortalităţii în rândul acestora de 19% (spre deosebire de 34%, rată înregistrată în rândul celor 355 de pacienţi cu malpoziţii cardiace, depistaţi într-un studiu anterior).

Situsul inversus viscero-atrial cu dextrocardie are o incidenţă raportată la populaţia generală de 1 la 8.000 **[12]**.

1.4. Noţiuni, concepte

Pentru înţelegerea în continuare a expunerii este necesară definirea unor noţiuni specifice **[13]** **(Tabelul 18.1)**:

1.5. Terminologie

Dextrocardia este o malpoziţie cardiacă, reprezentând aşezarea cordului în dreapta cavităţii intratoracice. Pacienţii care prezintă dextrocardie pot fi împărţiţi în mai multe categorii:

- cei ale căror viscere abdominale sunt normal poziţionate (**situs solitus viscero-atrial**);
- cei a căror dispunere a atriilor, cât şi a viscerelor abdominale este inversată (**situs inversus viscero-atrial**);
- cei cu heterotaxie viscerală (**situs viscero-atrial neconcordant**) (**Fig. 18.1**).

1.6. Clasificare

Malpoziţiile apar fie în contextul unei **asimetrii bilaterale**, fie al unei **simetrii bilaterale**. Din prima categorie fac parte dextrocardia cu situs solitus viscerum, dextrocardia cu situs inversus viscerum, levocardia cu situs inversus viscerum, iar din a doua – heterotaxiile viscerale cu izomerism cardiac drept sau stâng. În continuare ne vom referi la **malpoziţiile asimetrice** ca la **malpoziţii**, iar la cele simetrice – ca la **heterotaxii viscerale**, tratându-le separat **(Tabelul 18.2)**.

Este important de menţionat că **malpoziţia cardiacă** nu ne va furniza printr-un semn specific date despre segmentele cardiace sau în privinţa conexiunilor şi aliniamentelor prezente între aceste segmente. Analiza segmentară a cordului poate fi efectuată folosind aceleaşi criterii atât în cazul levocardiei, mezocardiei, cât şi în cazul dextrocardiei. Pentru a stabili diagnosticul exact se impun identificarea localizării diverselor segmente cardiace, precum şi descrierea defectelor asociate **[14]**.

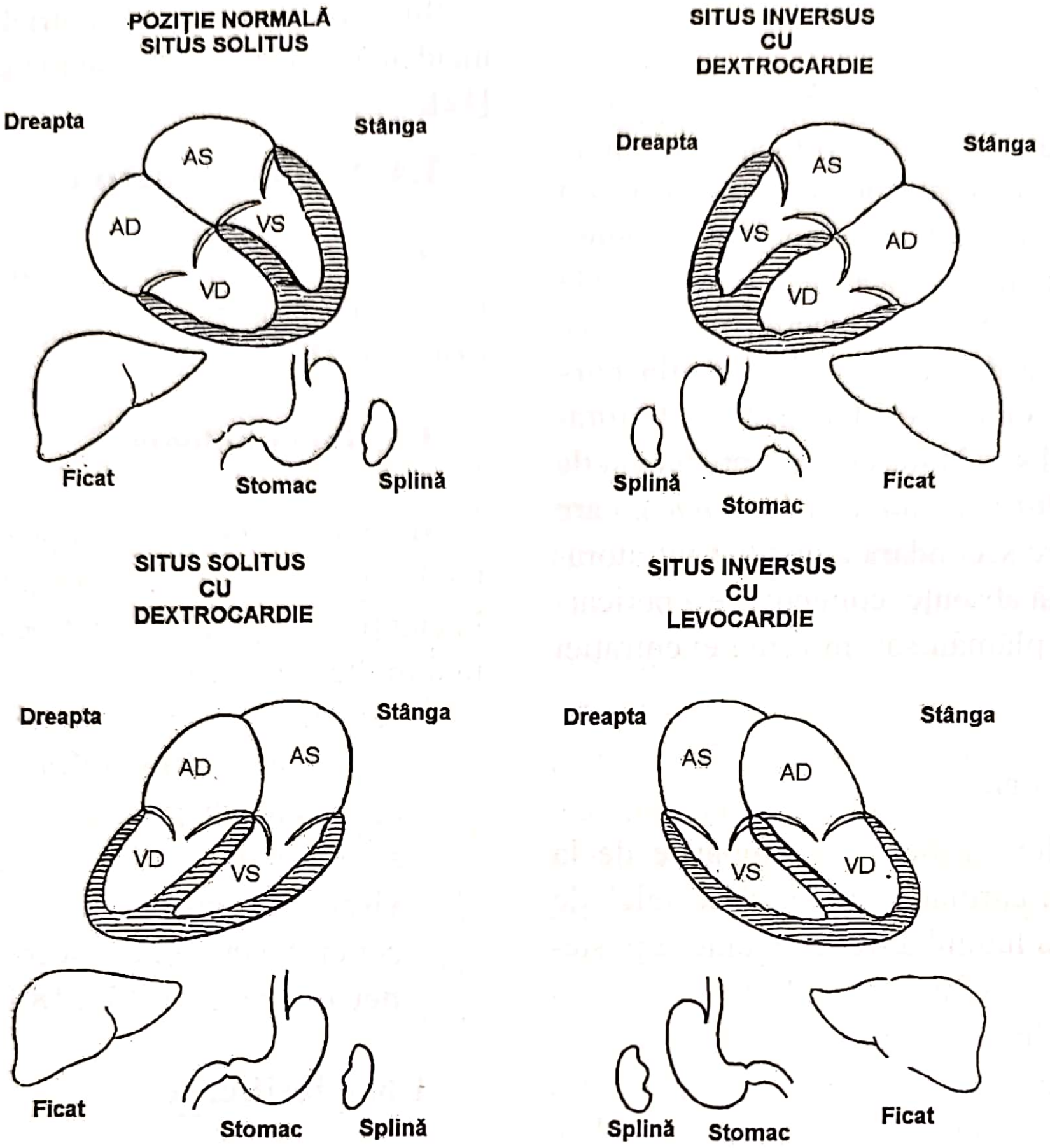
POZIȚIE NORMALĂ
SITUS SOLITUS
Dreapta
Stânga
AS
AD
VS
VD
Ficat
Stomac
Splină
SITUS INVERSUS
CU
DEXTROCARDIE
Dreapta
Stânga
AS
VS
AD
VD
Splină
Stomac
Ficat
SITUS SOLITUS
CU
DEXTROCARDIE
Dreapta
Stânga
AD
AS
VD
VS
Ficat
Stomac
Splină
SITUS INVERSUS
CU
LEVOCARDIE
Dreapta
Stânga
AS
AD
VS
VD
Splină
Stomac
Ficat

Fig. 18.1. Schema celor trei tipuri majore de malpoziții cardiace (adaptare după J.K. Perloff [13])

Tabelul 18.1. Noțiuni și concepte în contextul malpozițiilor cardiace (adaptare după J.K. Perloff [13])

Situs solitus	Poziție normală a cordului și a viscerelor abdominale.
Situs inversus	Poziție inversată față de cea normală (referitor la viscerele abdominale și la plasarea pe axa dreapta-stânga a atriilor).
Levocardie	Cord aflat preponderent în partea stângă a toracelui, cu axul longitudinal orientat de la dreapta la stânga și de sus în jos.
Dextrocardie	Cord aflat preponderent în partea dreaptă a toracelui, cu axul longitudinal orientat de la stânga la dreapta și de sus în jos.
„Rotație ventriculară”	„Rotația” spre dreapta sau stânga a tubului cardiac embrionar, inițial aflat în linie dreaptă. În mod normal, tubul cardiac se orientează spre dreapta („rotație bulbo-ventriculară D”, dând și poziția ventriculului drept față de cel stâng, cu *inflow*-ul situat la dreapta ventriculului stâng), ca apoi să pivoteze în hemitoracele stâng, determinând instalarea levocardiei.
„Rotația bulbo-vetriculară D”	„Rotația” spre dreapta a tubului cardiac embrionar. În cazul inimilor formate, aceasta semnifică faptul că porțiunea de *inflow* a ventriculului drept se află la dreapta ventriculului morfologic stâng.
„Rotația bulbo-vetriculară L”	Rotația spre stânga a tubului cardiac embrionar. În cazul inimilor formate, aceasta semnifică faptul că porțiunea de *inflow* a ventriculului drept se află la stânga ventriculului morfologic stâng.
Izomerism	Similaritate morfologică a unor structuri bilaterale care în mod normal sunt diferite.
Heterotaxie	Aranjare diferită a organelor abdominale.

Tabelul 18.2. Clasificarea malpozițiilor cardiace (adaptare după E. Porta [15])

DEXTROCARDIA „VERA“	Inversiune cardiacă dreaptă (situs inversus cordis) Inversiunea viscerelor (situs inversus viscerum)	Simplă (fără malformații cardiace asociate)	
		Complicată (cu prezența malformațiilor cardiace asociate)	
DEXTROCARDIA IZOLATĂ	Inversiune cardiacă dreaptă Viscere abdominale normopoziționate (situs solitus viscerum)	Simplă (fără malformații cardiace asociate)	
		Complicată (cu prezența malformațiilor cardiace asociate) → Parțială sau mixtă	doar cu inversiunea atriilor doar cu inversiunea ventriculilor
DEXTROROTAȚIA ŞI MEZOCARDIA	Torsiune cardiacă dreaptă (completă) sau mediană (incompletă) Viscere abdominale normopoziționate (situs solitus viscerum)	Simplă (fără malformații cardiace asociate)	
		Complicată (cu prezența malformațiilor cardiace asociate)	
LEVOCARDIA	Torsiune cardiacă stângă (situs solitus cordis) Inversiunea viscerelor (situs inversus viscerum)	Simplă (fără malformații cardiace asociate)	fără inversiunea cavităților
		Complicată (cu prezența malformațiilor cardiace asociate)	cu inversiunea atriilor cu inversiunea atriilor şi ventriculilor

Dextrocardia „vera” sau „în oglindă” reprezintă forma cea mai comună a dextrocardiei. Ea poate fi de două feluri: **simplă** (izolată, solitară, pură, necomplicată etc.) şi **complicată** (această formă sugerează şi prezența unor malformații intracardiace asociate – defect septal interatrial sau interventricular, stenoză pulmonară, tetralogie Fallot, canal atrio-ventricular comun, atrezie de tricuspidă, transpoziție totală sau parțială de vase mari etc.

Din punct de vedere anatomic, în cazul formei **simple („vera”)** poziția cavităților cardiace şi a vaselor mari este inversată (**situs inversus cordis**), fără însă a tulbura în vreun fel homeostazia hemodinamică normală atât a circulației pulmonare, cât şi a celei sistemice şi la care se adaugă inversiunea viscerelor abdominale (**situs inversus viscerum**), astfel realizându-se transpoziția tuturor organelor „în oglindă”, iar funcția normală a acestora nefiind afectată **(Tabelul 18.3)**.

Tabelul 18.3. Caracteristicile situsului inversus viscero-atrial (adaptare după J.K. Perloff [13])

Dreapta	Stânga
atriu morfologic stâng	atriu morfologic drept
bronşia morfologic stângă (lungă, subțire şi curbată)	bronşia morfologic dreaptă (scurtă, mai groasă, dreaptă)
plămân cu doi lobi	plămân cu trei lobi
stomacul, splina	ficatul
aorta descendentă	colon ascendent, apendice
hemidiafragm mai coborât decât cel stâng (depinde de orientarea cordului, nu de poziția ficatului)	hemidiafragm mai ridicat decât cel drept
„l-bulbo-ventricular loop" (normal pentru situs inversus viscerum)	

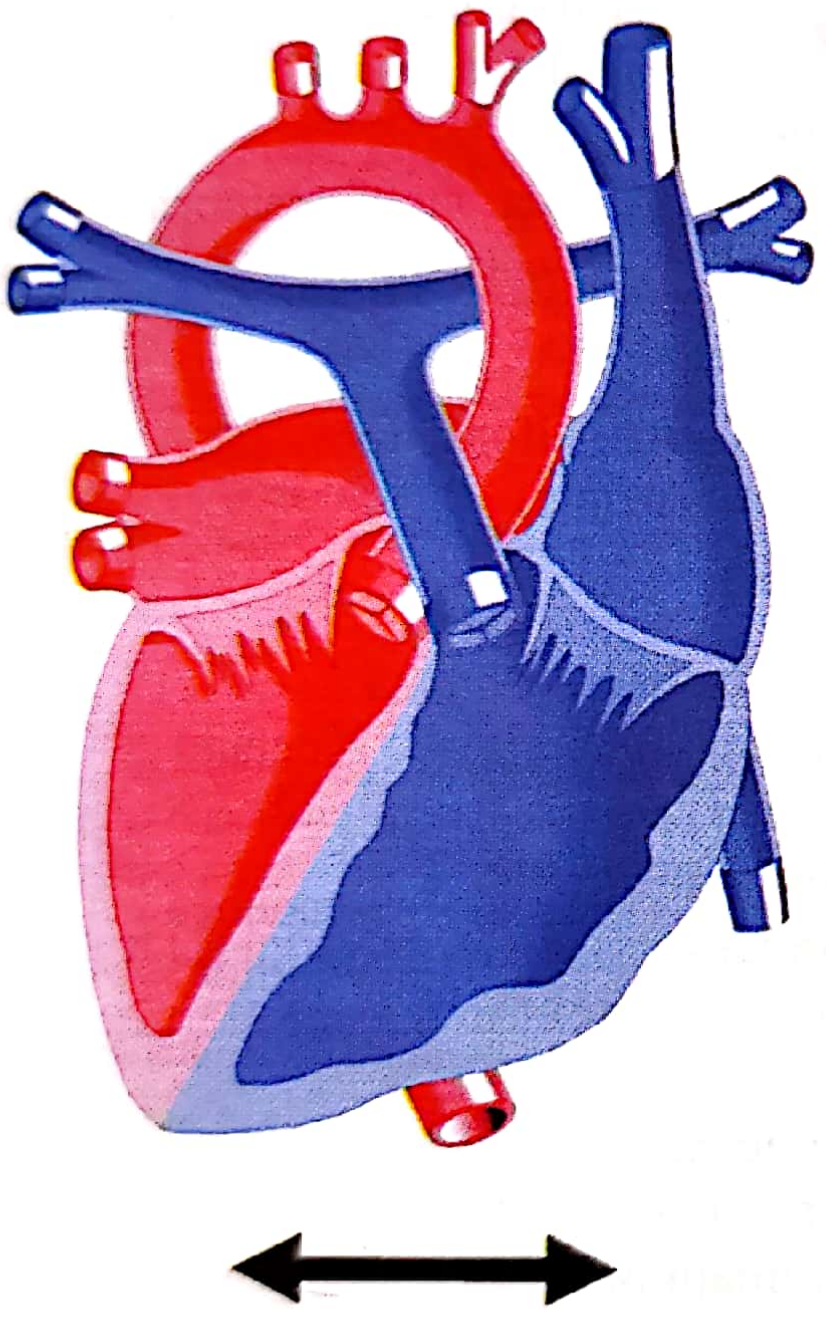

Fig. 18.1. Op TIM. Dextrocardia cardiacă – secțiune frontală (imaginea în oglindă a cordului normal) [77].

În cazul prezenței **situsului solitus viscero-atrial** viscerele abdominale, atriile, plămânii se află în normopoziție, aorta ascendentă şi cea descendentă au traseu normal, însă cordul este situat preponderent în partea dreaptă a toracelui şi este orientat spre dreapta, cu apexul coborând spre diafragmul drept. Poziția ventricului drept față de cel stâng este de „rotație bulboventriculară D", deoarece în etapa fetală tubul cardiac s-a orientat inițial normal, spre dreapta, dar nu a mai pivotat apoi în hemitoracele stâng, rămânând în partea dreaptă a cavității intratoracice **(Fig. 18.2)**.

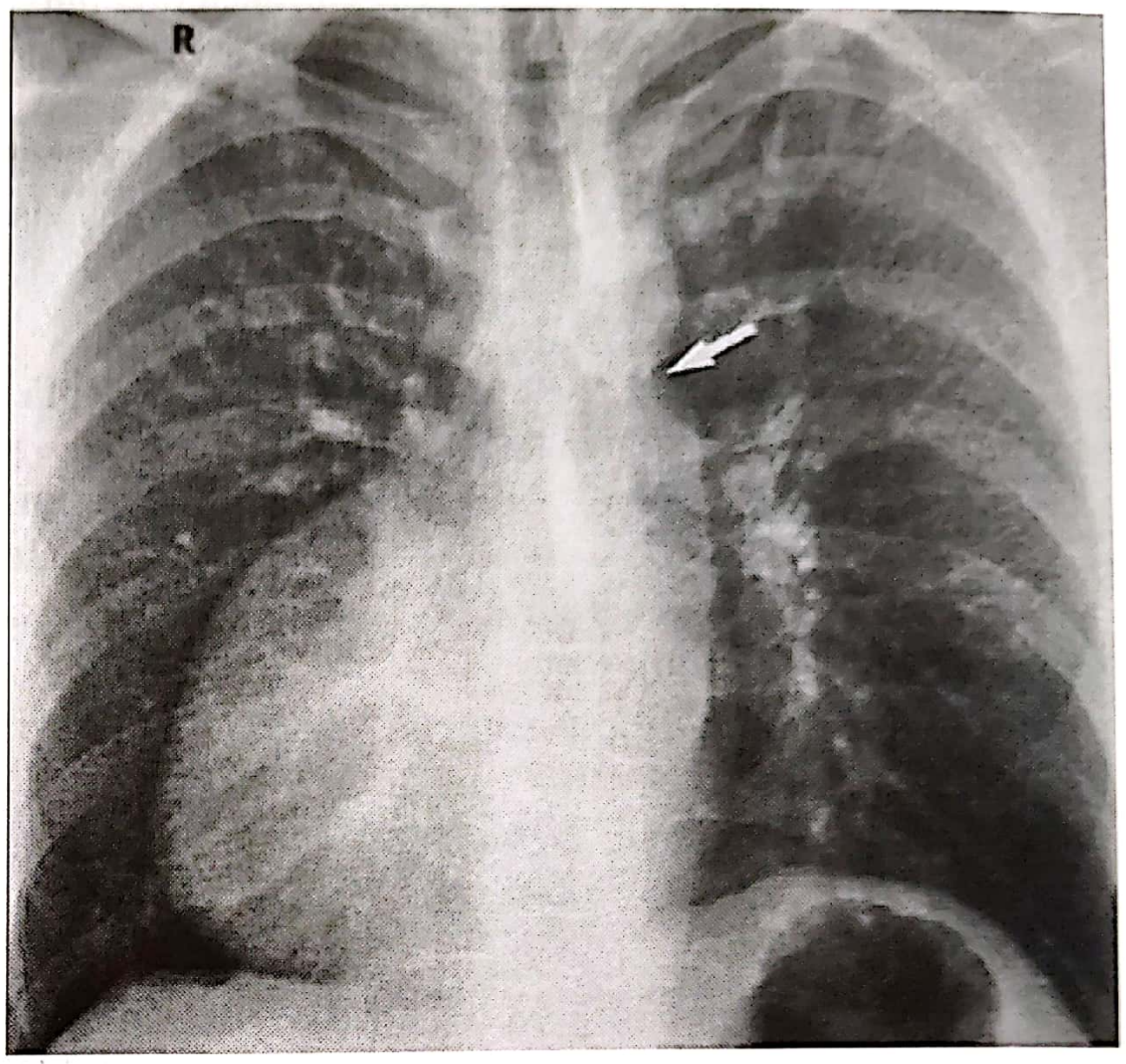

Fig. 18.2. Imagine radiografică a situsului solitus viscero-atrial, fiind prezentă şi coarctația aortică (vezi săgeata) (adaptare după J.K. Perloff [13]).

„Dextrocardia izolată" comportă inversiunea cavităților cardiace (**situs inversus cordis**) şi normopoziția viscerelor abdominale (**situs solitus viscerum**), cavitățile cordului fiind dispuse „în oglindă".

Arcul aortic este orientat spre dreapta în majoritatea cazurilor, doar în 25% din cazuri este curbat spre stânga. În unele cazuri, orientarea arcului aortic poate fi la dreapta, fără însă a fi asociată nici transpoziția cavităților cardiace, nici cea a viscerelor abdominale (această anomalie purtând numele de **dextrocardie aortică izolată**). Ambele vene cave – superioară şi inferioară – se îndreaptă spre stânga şi se varsă în atriul drept; trecând prin valva tricuspidă, sângele venos se varsă în cavitatea ventriculului drept – infundibulul fiind curbat spre dreapta, se continuă cu artera pulmonară, situată imediat în dreapta liniei mediane, ramurile pulmonarei fiind, din punct de vedere anatomic, inversionate. Venele pulmonare se varsă în atriul stâng, situat central şi în dreapta liniei mediane, în poziție posterioară. Atriul stâng, traversând valva mitrală, comunică cu ventriculul stâng, a cărui axă longitudinală este direcționată spre dreapta și anterior. Aorta ascendentă are un traiect oblic, în sus și spre stânga, cu arcul aortic orientat spre dreapta, iar aorta descendentă urmează un traiect parasagital drept **(Fig. 18.3-18.6)**.

Dextrorotația face parte din categoria malpozițiilor cardiace, această anomalie fiind reprezentată prin **torsiunea completă a cordului** în sensul acelor de ceasornic, dar fără inversiunea cavităților cardiace și cu normo-poziția viscerelor abdominale (**situs solitus viscerum**). **Mezocardia** este o formă „incompletă" a dextrocardiei, ea reprezentând un cord aflat în mijlocul toracelui, cu situs solitus viscerum și „rotație bulbo-ventriculară D" – această prezentare fiind o „variație" a normalului, pe când mezocardia cu situs inversus

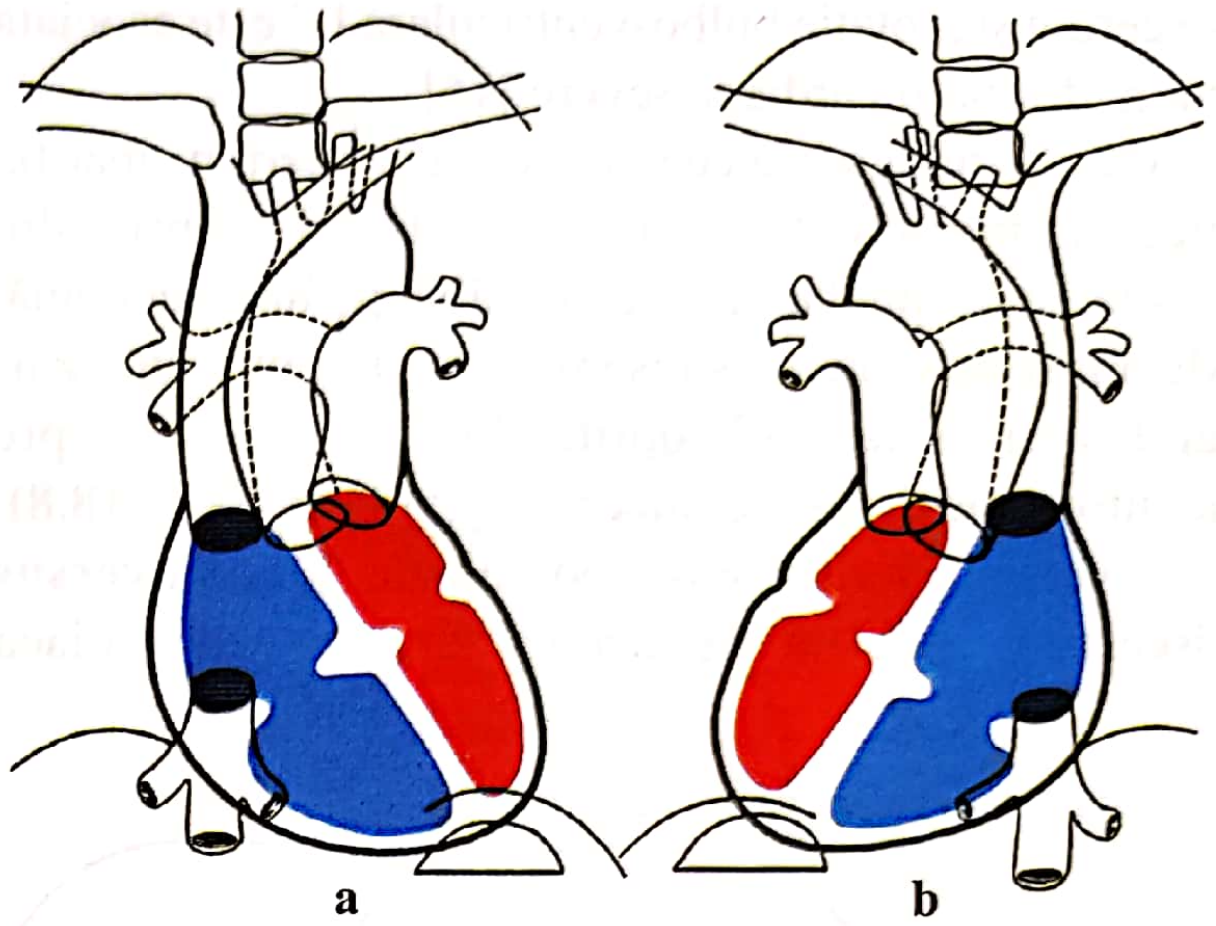

Fig. 18.4. Schema morfologică și topografică radiologică a reperelor cardio-vasculare (adaptare după E. Porta **[15]**): **a)** la nivelul cordului normal. **b)** în cazul dextrocardiei „vera".

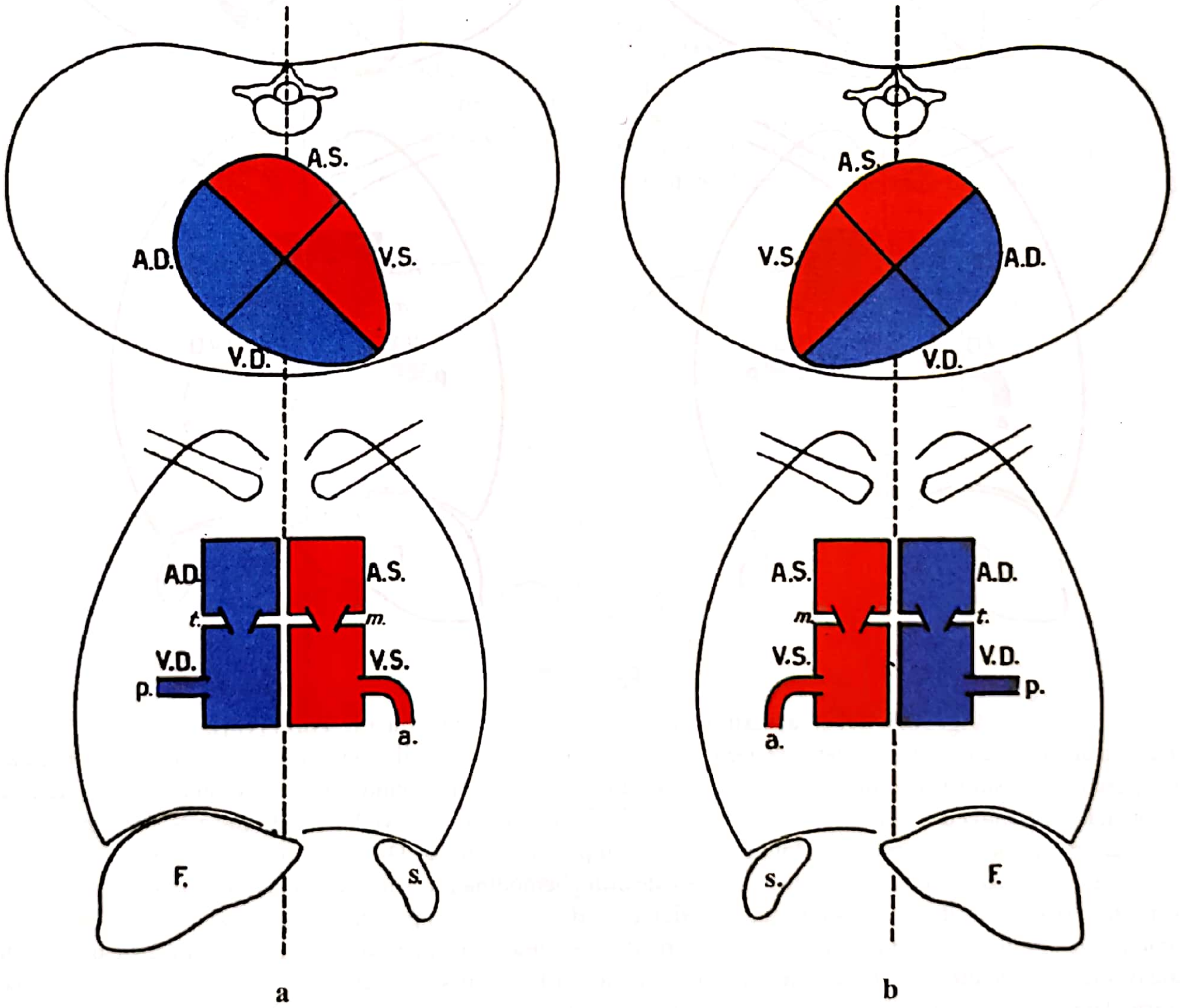

Fig. 18.3. Dextrocardia „vera" sau „în oglindă", schematică (adaptare după E. Porta **[15]**): **a)** cord normal. **b)** reprezentarea inversiunii „în oglindă" a cavităților cardiace, a vaselor mari și a viscerelor abdominale.

viscerum şi „rotaţie bulbo-ventriculară L" este asociată cu malformaţii cardiace severe [15].

Când este asociată cu situs solitus viscerum, apariţia mezocardiei se datorează unei „rotaţii D" oprită din pivotarea sa spre hemitoracele stâng, pe linia mediană. Mai rar se asociază cu situs inversus viscerum, în rezultatul unei „rotaţii L" oprită din pivotarea sa spre hemitoracele drept, pe linia mediană **(Fig. 18.7, 18.8)**.

Inversiunea viscerelor abdominale (**situs inversus viscerum**), asociată în general cu inversiunea cardiacă (**situs inversus cordis**), poartă numele de **dextrocardia „vera"**.

Levocardia reprezintă înversiunea viscerelor abdominale (**situs inversus viscerum**) în asociere cu normopoziţia cardiacă (**situs solitus cordis**). Nu se cunoaşte mecanismul patogenetic al acestei distopii în care tosiunea cardiacă stângă are loc succesiv unei inversiuni primare totale viscerale: **apexul** este iniţial orientat la dreapta, după care într-un mod subit, la un moment dat, va suferi o mişcare de răsucire spre stânga,

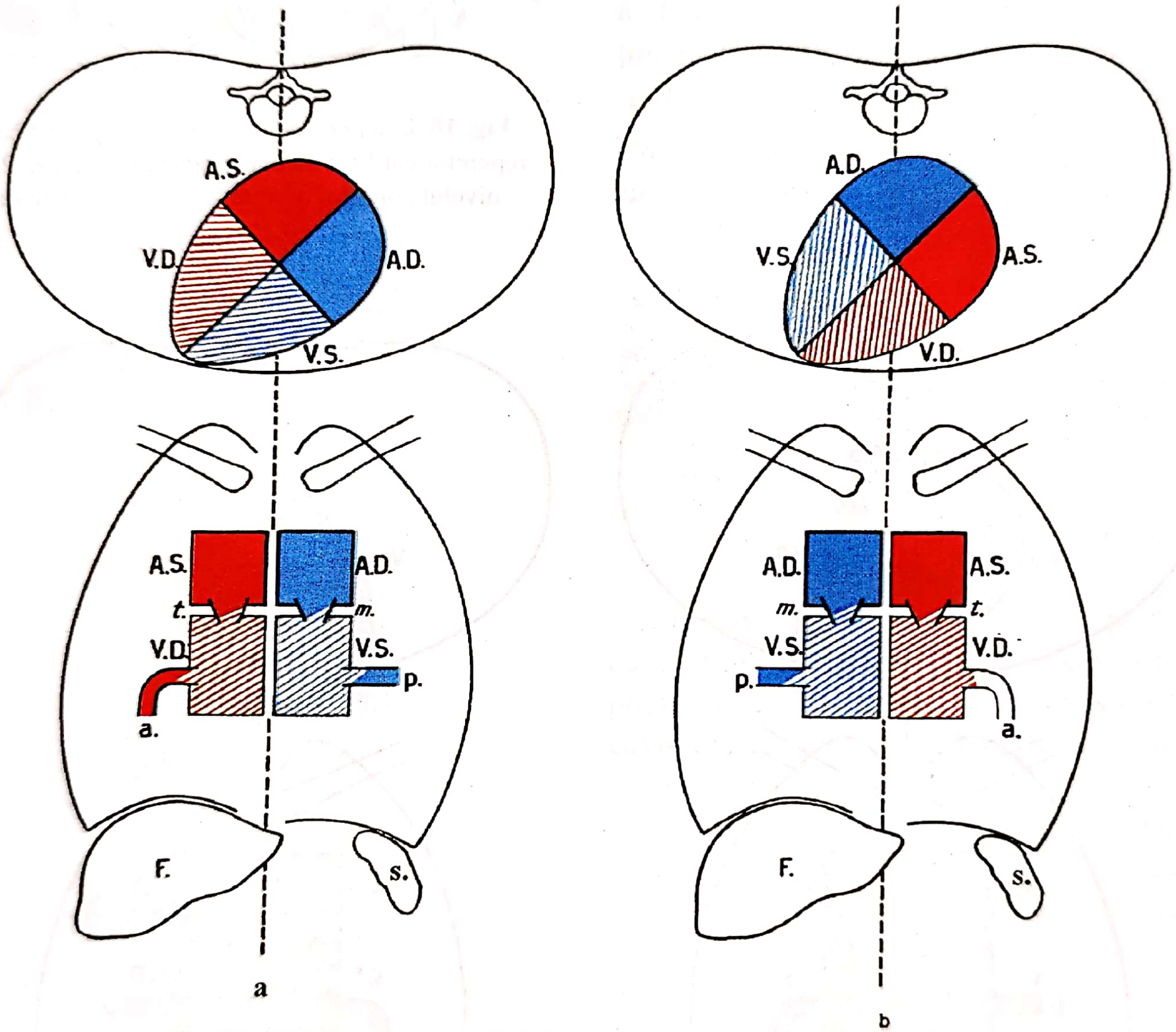

Fig. 18.5. Schema dextrocardiei „izolate" (adaptare după E. Porta **[15]**):

a) cu inversiunea atriilor – atriul drept, aflat în transpoziţie, comunică printr-un orificiu bicuspid cu o cameră ventriculară venoasă, ale cărei caracteristici anatomice sunt tipice de ventricul stâng, de la acest nivel emergând artera pulmonară; atriul stâng comunică prin intermediul unui orificiu tricuspid cu o cameră ventriculară sistemică, care din punct de vedere anatomic este similară unui ventricul drept, şi de la nivelul căreia emerge aorta. Viscerele abdominale se află în poziţie normală. De remarcat că, în pofida transpoziţiei atriilor, nici circulaţia pulmonară, nici cea sistemică nu suferă vreo tulburare de ordin hemodinamic, fiind respectat traiectul fiziologic al fluxului sangvin. Din punctul nostru de vedere, considerăm acestă formă ca o dextrocardie izolată complicată cu transpoziţie corectată de vase mari.

b) cu inversiunea ventriculelor – atriul drept, în poziţie normală, are comunicare cu o cameră venoasă care are caracteristicile anatomice de ventricul stâng (transpoziţia ventriculelor), de la acest nivel emergând artera pulmonară; atriul stâng se află în poziţie normală şi comunică cu o cameră ventriculară sistemică, din punct de vedere anatomic având caracteristicile de ventricul drept, de unde emerge aorta. Viscerele abdominale se află în poziţia lor normală. Şi în acest caz fluxul sangvin sistemic şi pulmonar respectă principiile fiziologice. Forma respectivă, din punctul nostru de vedere, este considerată o dextrotorsiune complicată cu transpoziţie corectată de vase mari.

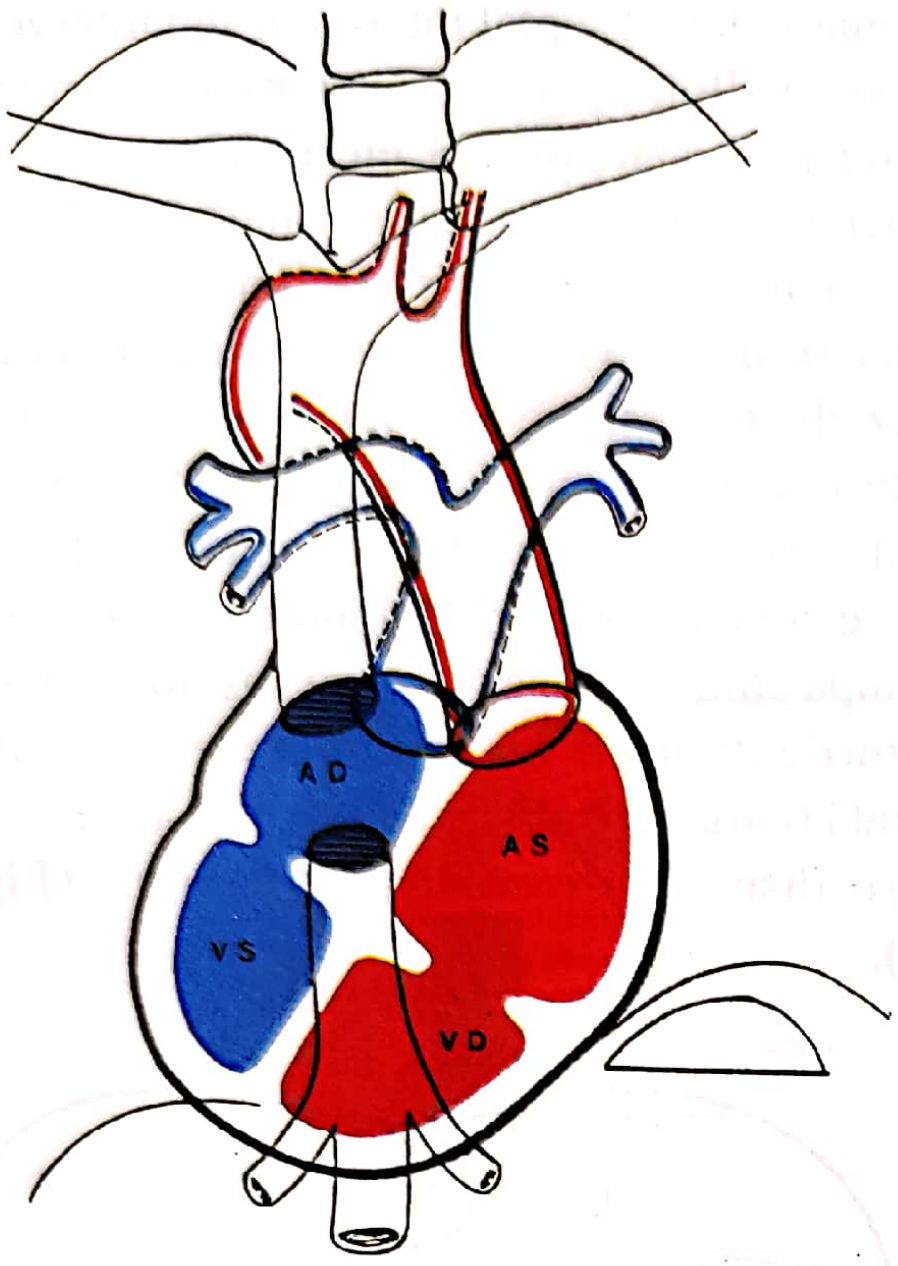

Fig. 18.6. Schema morfologică și topografică radiologică a reperelor cardio-vasculare întâlnite în cazul „dextrocardiei” cu inversiunea ventriculelor (vezi și Fig. precedentă) (adaptare după E. Porta [15]).

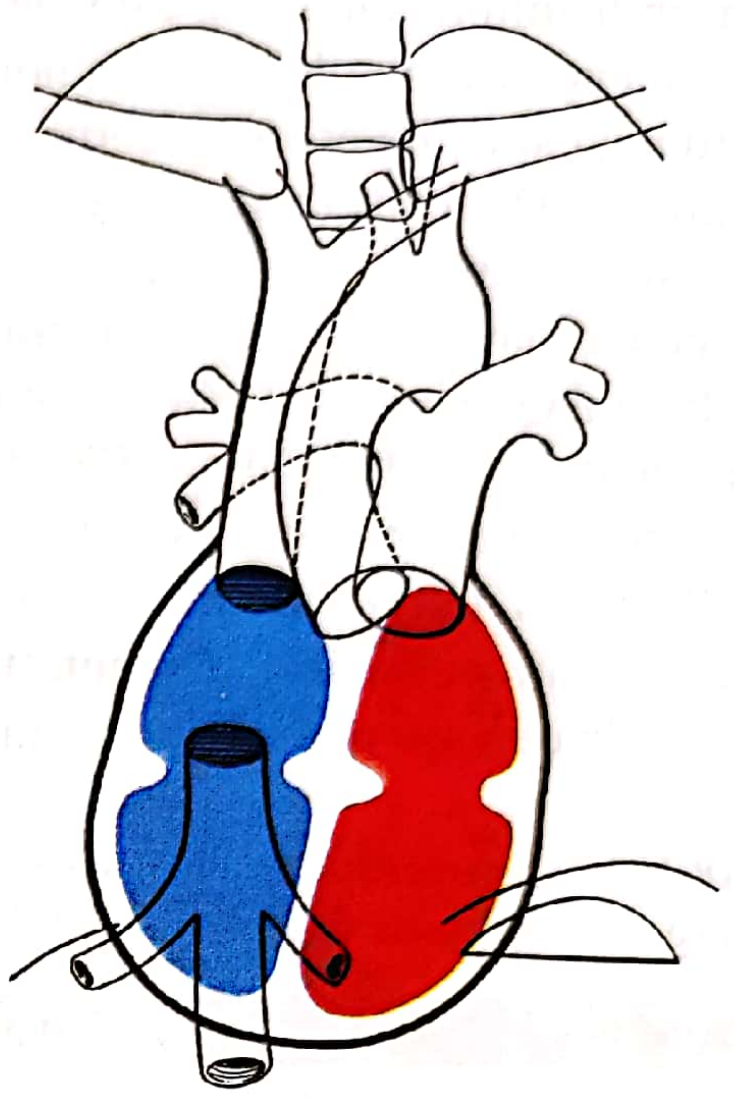

Fig. 18.8. Schema morfologică și topografică radiologică a reperelor cardio-vasculare în cazul mezocardiei (adaptare după E. Porta [15]): apexul este centrat pe mijlocul cupolei diafragmatice, împărțind-o în două jumătăți cu aspect sferic datorită convexității simetrice a arcurilor inferioare pulmonare drept și stâng – ceea ce va face ca reprezentarea radiografică a inimii să fie similară cu cea a unui cord de aspect normal, efectuată în incidența O.A.S. (oblic anterior stâng).

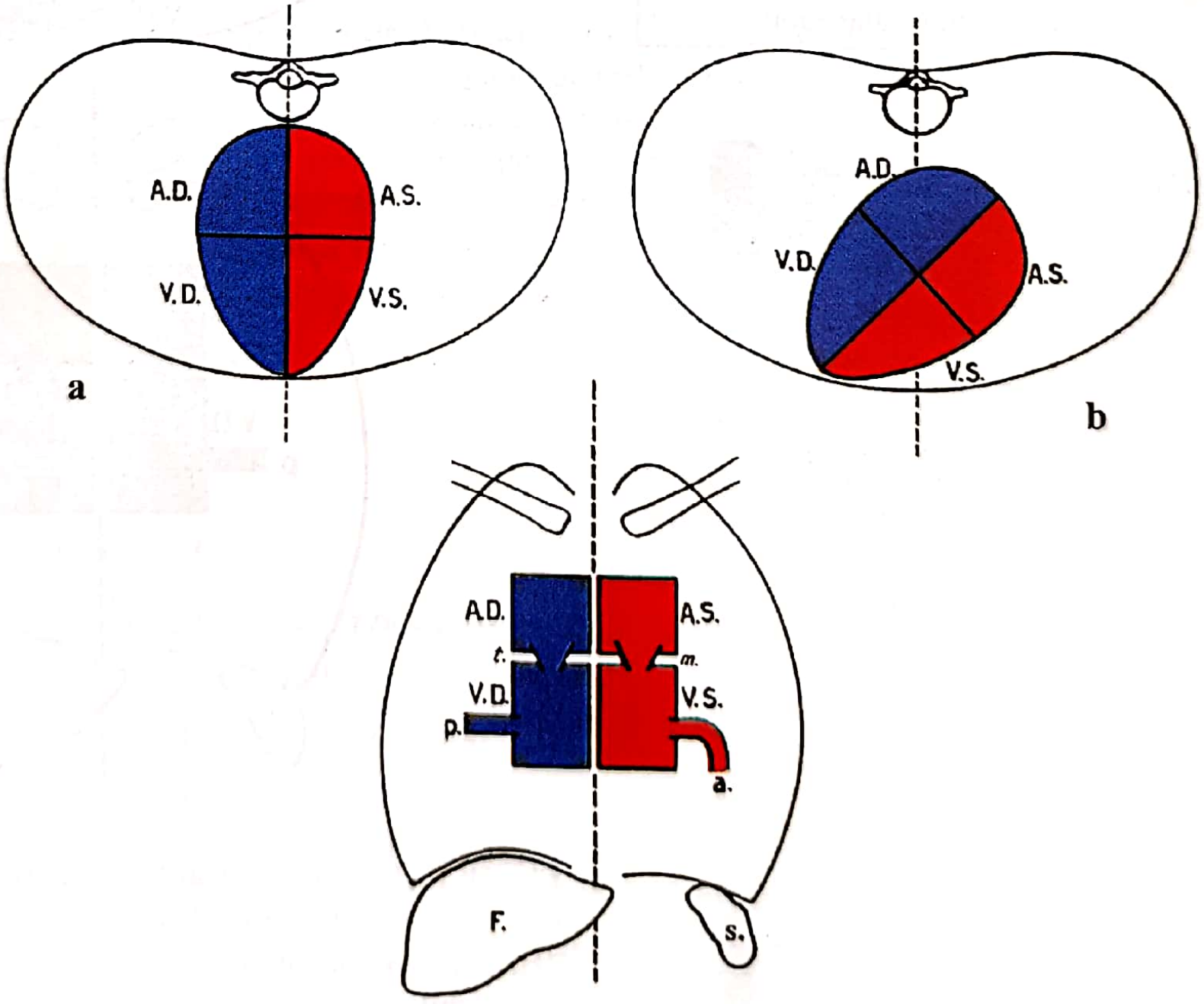

Fig. 18.7. Schema dextrorotației (adaptare după E. Porta [15]): **a)** reprezintă torsiunea parțială a cordului (mezocardie), cu axul longitudinal și apexul orientate pe linia mediană. **b)** reprezintă torsiunea completă a cordului (dextroversiune), cu axul longitudinal și vârful inimii orientate spre hemitoracele drept. În ambele variante, viscerele abdominale se află în normopoziție.

cordul aflat în hemitoracele stâng rămânând definitiv în această nouă poziție, similară cu cea normală.

Levocardia cu situs inversus viscerum apare fie în cazul unei „rotații D” fetale (care este discordantă față de situs inversus viscerum), fie al unei „rotații L” fetale (care este concordantă în raport cu situs inversus viscerum). În ambele situații cordul nu mai pivotează în hemitoracele drept **(Tabelul 18.4, Fig. 18.9)**.

În majoritatea cazurilor, **levocardia** este asociată cu diferite malformații intracardiace complexe (drenaj venos sistemic sau pulmonar aberant, transpoziție parțială sau totală de vase mari, atrezie sau stenoză de pulmonară, defect septal interatrial sau interventricular, tetralogie Fallot, canal atrio-ventricular comun, atrezie de tricuspidă sau mitrală etc.). Așezarea cavităților cardiace este de obicei cea normală, doar în o treime dintre cazuri se constată inversiunea atriilor, adeseori în asociere și cu inversiunea ventriculelor (a fost descris un caz de inversiune izolată a ventriculelor, având caracteristicile unei transpoziții corectate de vase mari, după descrierea efectuată de Ivemark **[17]**).

În ceea ce privește poziționarea viscerelor, aceasta este, după cum s-a spus deja mai sus, inversionată, doar în cazuri extrem de rare fiind prezentă normopoziția viscerală (caracterizată de obicei prin absența splinei și printr-o dispunere mediană a ficatului) **(Fig. 18.10, 18.11)**.

Tabelul 18.4. Caracteristicile situsului inversus viscero-atrial cu levocardie (adaptare după J.K. Perloff **[13]**)

Dreapta	Stânga
atriu morfologic stâng	atriu morfologic drept
bronșia morfologic stângă (lungă, subțire și curbată)	bronșia morfologic dreaptă (scurtă, mai groasă, dreaptă)
plămân cu doi lobi	plămân cu trei lobi
ficatul	stomacul
aorta descendentă	splina
hemidiafragm mai ridicat decât cel stâng	hemidiafragm mai coborât decât cel drept
„l-bulbo-ventricular loop” sau „d-bulbo-ventricular loop”	

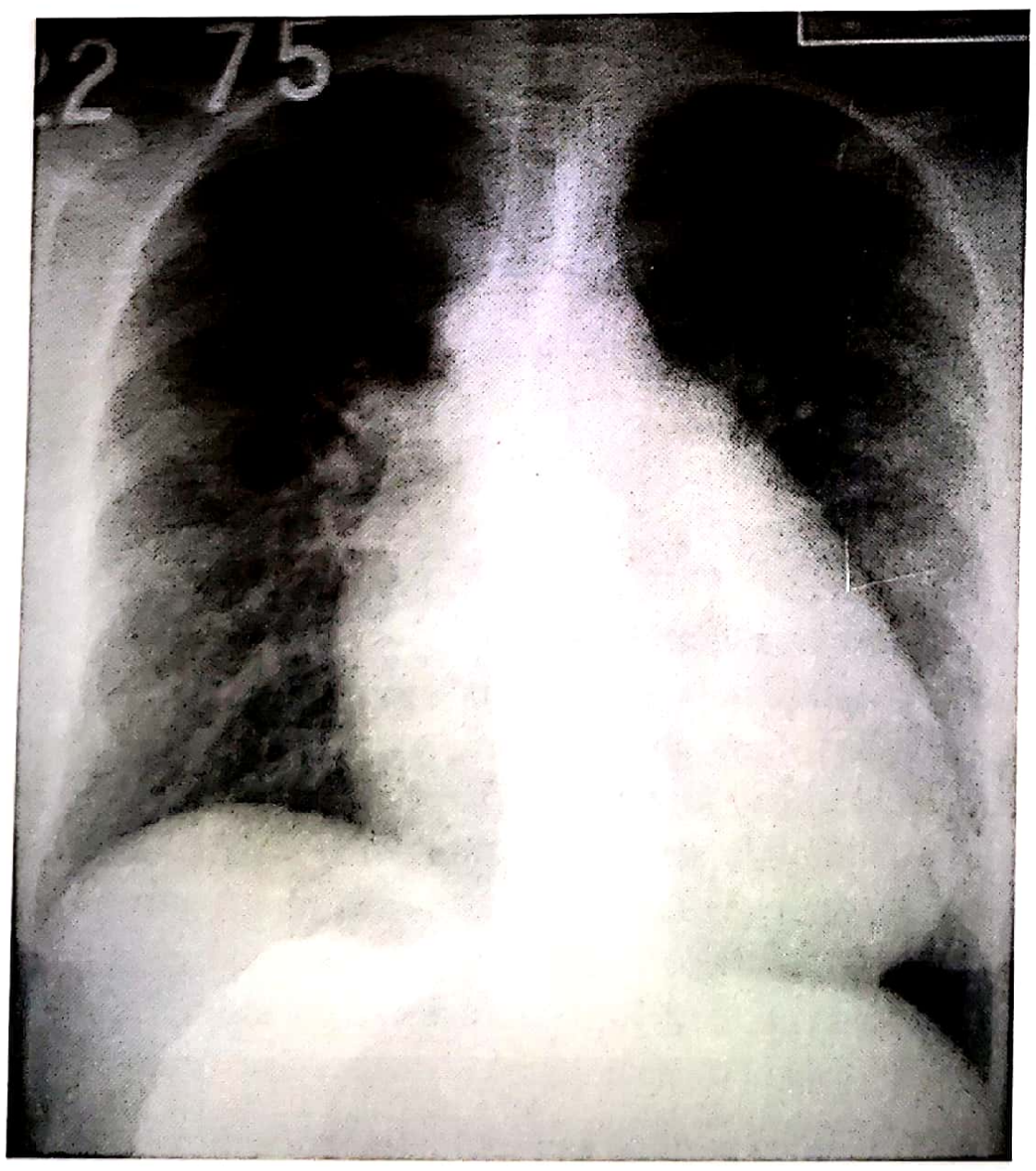

Fig. 18.9. Imagine radiografică a situsului inversus viscero-atrial cu levocardie (adaptare după J.K. Perloff **[13]**).

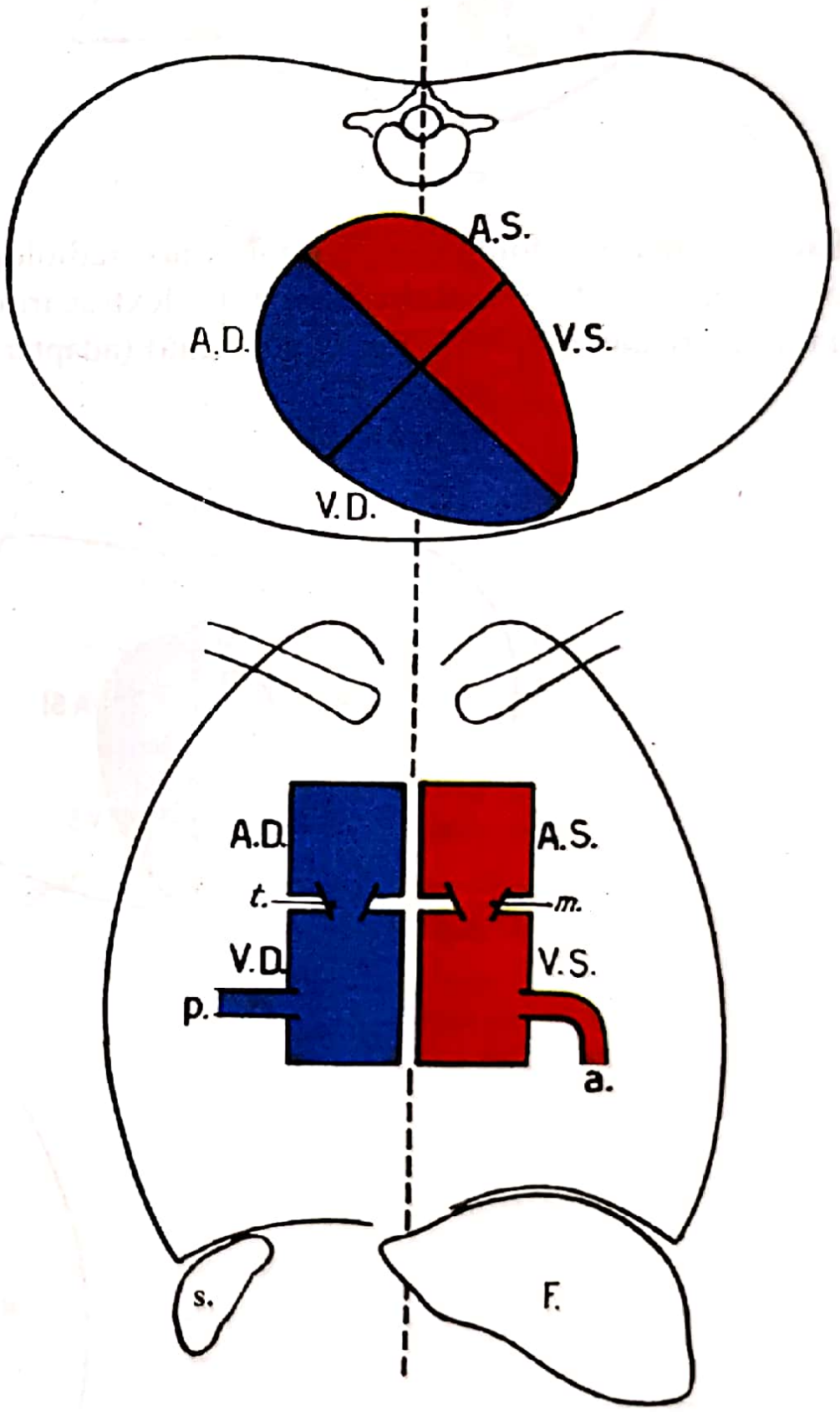

Fig. 18.10. Schema levocardiei fără inversiunea cavităților cardiace (adaptare după E. Porta **[15]**): cordul se află în poziție normală, cu axul longitudinal și cu apexul orientate spre hemitoracele stâng: atât atriul drept, cât și venele cave sunt situate la dreapta, toate raporturile topografice cardio-vasculare fiind ca la un cord normal. Această levoversiune izolată secundară face diferența față de situația primară, cea de situs inversus totalis.

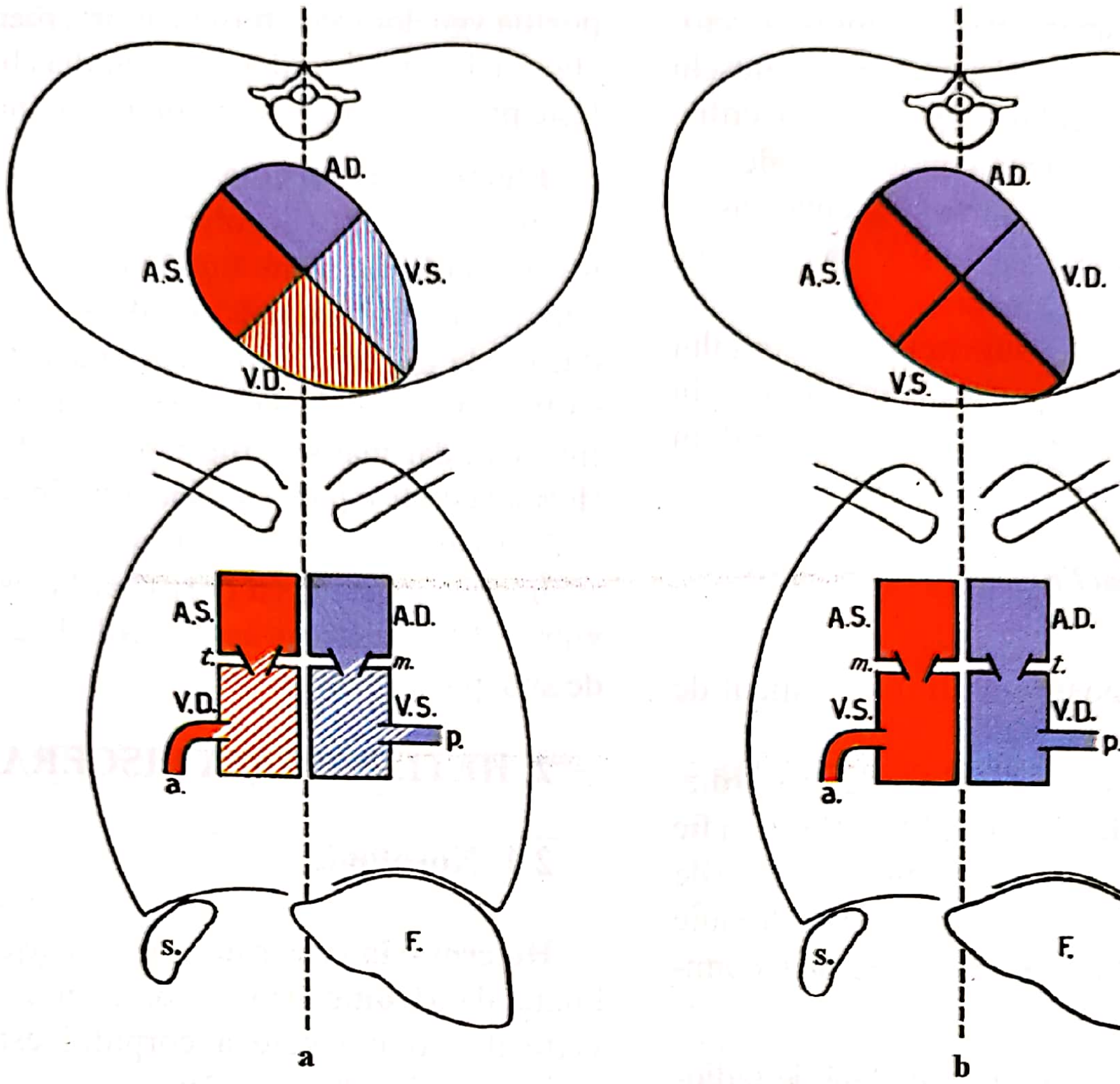

Fig. 18.11. Schema levocardiei (adaptare după E. Porta [15]): **a)** cu inversiunea doar a atriilor: cavitatea atrială dreaptă, aflată în transpoziţie, comunică cu o cameră ventriculară venoasă, cu aspect din punct de vedere anatomic de ventricul stâng, din care emerge artera pulmonară; atriul stâng comunică cu o cameră ventriculară sistemică stângă, cu aspect de ventricul drept, de unde îşi are origine aorta. Axul cordului este orientat la stânga. Dispunerea viscerelor abdominale inversionată. **b)** cu inversiunea atât a atriilor, cât şi a ventriculelor: cavităţile atriale sunt inversionate, comunicând cu ventriculele respective aflaţi de asemenea în transpoziţie: atriul drept, situat la stânga, comunică cu ventriculul drept, la fel cum atriul stâng drenează în cavitatea ventriculară stângă, aceasta fiind transpoziţia totală a cavităţilor cardiace. Axul cordului este orientat la stânga, viscerele abdominale sunt şi ele dispuse în ordine inversă.

1.7. Diagnostic

1.7.1. Date clinice. Simptome

Situs inversus viscero-atrial cu dextrocardie

Dintre malpoziţii, acest tip este cel mai frecvent asociat cu un cord normal structural şi funcţional, fără simptome specifice cardiace (poate doar situarea în dreapta a durerii din cardiopatia ischemică, survenită mai târziu pe parcursul vieţii).

Această malpoziţie se poate asocia cu **sindromul Kartagener**. Manifestările respiratorii date de acest sindrom pot duce la adresarea la medic şi la descoperirea malpoziţiei **[18, 19]**.

Situs solitus viscero-atrial cu dextrocardie

De obicei, această malpoziţie este descoperită datorită prezenţei simptomelor cardiace, însă există şi situaţii în care să nu fie asociată cu alte malformaţii congenitale cardiace.

Situs inversus viscero-atrial cu levocardie

Spre deosebire de primele două tipuri de malpoziţii, aceasta este asociată întotdeauna cu alte malformaţii congenitale cardiace, care vor conduce la descoperirea malpoziţiei.

1.7.2. Examenul obiectiv

Semnele observate la inspecţia generală sunt date de afecţiunile asociate, de exemplu:

- sindromul Poland, asociat cu situs solitus viscero-atrial cu dextrocardie (absența unui mușchi pectoral, de obicei a celui drept, cu sindactilie, brahidactilie și hipoplazia mâinii ipsilaterale);
- sindromul Goldenhar asociat cu situs inversus;
- poziția mai joasă a testiculului drept în situs inversus, invers decât normalul.

Percuția și palparea ne vor sugera poziția cordului și a viscerelor abdominale. La auscultația cordului, în cazul dextrocardiei, zgomotele cardiace se aud în hemitoracele drept.

1.7.3. Investigații paraclinice

Radiografia toracică

Radiografia toracică poate stabili diagnosticul de malpoziție cardiacă.

În situsul inversus viscero-atrial cu dextrocardie, diagnosticul este simplu de fixat, condiția este ca să fie vizualizată corect radiografia toracică (ținând seama de simbolurile L și R). În celelalte malpoziții, trebuie definită atât poziția cordului, cât și a viscerelor abdominale (ficat, stomac).

Ecocardiografia aduce date în plus față de radiografia toracică, stabilind situsul atrial (morfologia atrială), poziția ventriculului drept față de cel stâng, poziția venelor cave, traseul aortei, precum și prezența altor malformații cardiace. Ecografia abdominală stabilește precis poziția viscerelor abdominale.

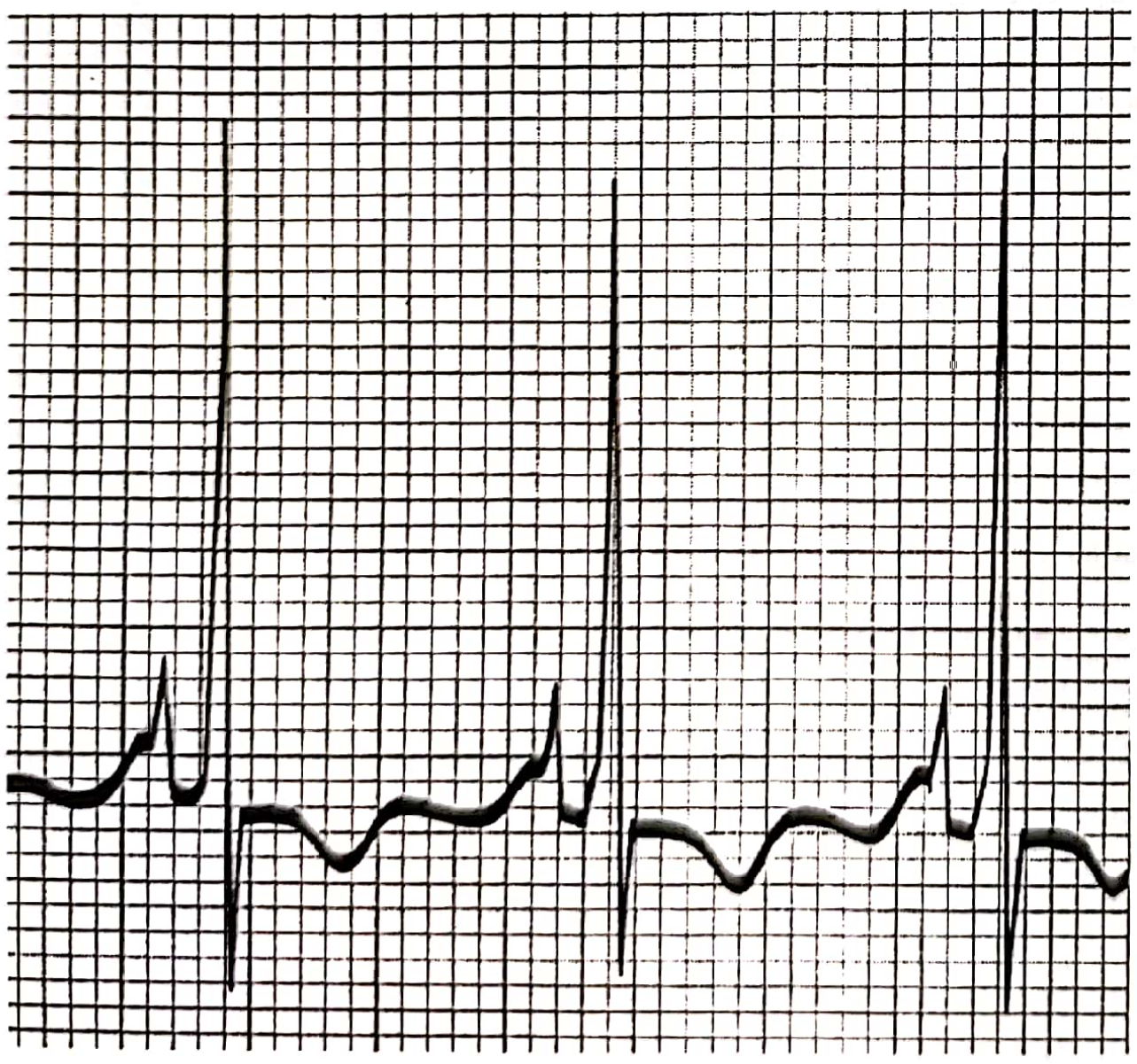

Fig. 18.12. Imagine radiografică a situsului inversus viscero-atrial cu levocardie (adaptare după J.K. Perloff [13]).

Electrocardiograma

În situs solitus depolarizarea atrială începe de la nivelul unui nod sinusal normal poziționat, pe când în situs inversus **sinusul atrial** este situat la stânga, ducând la un aspect invers al undelor P – pozitive în aVR și negative în DI și aVL. Un aspect mai puțin frecvent, dar mai specific este unda P *dome and dart* (formată dintr-o pantă ascendentă „în dom”, urmată de o undă ascuțită **(Fig. 18.12)**.

În situs inversus cu dextrocardie aspectul complexului QRS în derivațiile precordiale este inversat față de situația normală.

2. HETEROTAXIA VISCERALĂ

2.1. Nosologie

Heterotaxia viscerală constă în așezarea simetrică bilaterală (**izomerism**) a organelor față de un ax vertical – o jumătate a corpului este imaginea în oglindă a celeilalte jumătăți.

Cele două forme de heterotaxie sunt **heterotaxia cu izomerism drept** și **heterotaxia cu izomerism stâng.**

Heterotaxia cu izomerism drept

Constă în dublarea părții drepte a corpului. Caracteristicile acestei malformații sunt detaliate în **Tabelul 18.5**:

Tabelul 18.5. Caracteristicile heterotaxiei cu izomerism drept (adaptare după J.K. Perloff [13])

Atrii drepte morfologice bilaterale (urechiușe)
Vene cave superioare bilaterale
Noduri sinusale bilaterale
Noduri atrio-ventriculare pereche
Bronhii drepte morfologice bilaterale
Plămâni morfologic drepți bilateral
Dextrocardie sau levocardie
Asplenie
Ficat transversal
Stomac la dreapta sau stânga

Alte **malformații viscerale** asociate, frecvent întâlnite, sunt: atrezia biliară, fistula traheo-esofagiană, malrotațiile intestinale, meningomielocelul, encefalocelul, „gura de lup”, rinichii „în potcoavă” etc.

Malformaţiile cardiace asociate sunt detaliate în **Tabelul 18.6**:

Tabelul 18.6. Malformaţii cardiace asociate izomerismului drept (adaptare după J.K. Perloff **[13]**)

Atriu comun
Valvă comună atrio-ventriculară
Ventricul unic morfologic sau funcţional
Stenoză sau atrezie pulmonară
Drenaj venos pulmonar aberant total
Sinus coronar absent
Levocardie, mai rar dextrocardie

Heterotaxia cu izomerism stâng

Constă în dublarea părţii stângi a corpului. Caracteristicile acestei malformaţii sunt detaliate în **Tabelul 18.7**:

Tabelul 18.7. Caracteristicile heterotaxiei cu izomerism stâng (adaptare după J.K. Perloff **[13]**)

Atrii stângi morfologice bilaterale (urechiuşe)
Vene cave superioare bilaterale
Nod sinusal absent sau atretic
Bronhii stângi morfologice bilaterale
Plămâni morfologic stângi bilateral
Polisplenie
Ficat transversal
Stomac de obicei la dreapta

Polisplenia e caracterizată de prezenţa unui grup de splenule, care împreună aproximează masa unei spline normale. Această malformaţie trebuie diferenţiată de **splinele acesorii,** care sunt splenule situate în apropierea unei spline mari. Alte malformaţii extracardiace sunt asemănătoare cu cele din izomerismul drept.

Malformaţiile cardiace asociate sunt detaliate în **Tabelul 18.8**.

Tabelul 18.8. Malformaţii cardiace asociate izomerismului stâng (adaptare după J.K. Perloff **[13]**)

Atriu comun
Întreruperea venei cave inferioare
Drenaj venos pulmonar aberant parţial
Două valve atrio-ventriculare sau una comună
Defect septal atrio-ventricular
Concordanţă ventriculo-arterială
Stenoza căii de ejecţie a ventriculului stâng

Spre deosebire de heterotaxia cu izomerism drept, în care inima era **biloculară** (un atriu comunicând printr-o valvă atrio-ventriculară comună cu un ventricul unic morfologic sau funcţional, fiind prezentă şi stenoza sau atrezia valvei pulmonare), în acest caz atriul este septat parţial (probabil izomerismul este valabil doar pentru urechiuşe, nu şi pentru restul atriului), există două ventricule, valva pulmonară poate fi stenotică, însă rareori se constată atrezia acesteia, existând o frecvenţă moderat crescută a cazurilor de stenoză a căii de ejecţie a ventricului stâng. Caracteristică este întreruperea venei cave inferioare, acesta fiind absentă în etajul suprarenal – segmentul infrarenal continuându-se cu vena azygos sau hemiazygos.

2.2. Diagnostic

2.2.1. Date clinice

În cazul **izomerismului drept,** cel mai frecvent simptom este **cianoza**, care se generalizează în primele 24 de ore. La palpare se decelează ficatul situat **transversal**. Altă modalitate de prezentare clinică este **septicemia**, care apare datorită rezistenţei scăzute la infecţie, ca urmare a absenţei splinei, această stare fiind însoţită de febră ridicată, vărsături, hipotensiune, comă. Prognosticul principal este dat de malformaţiile cardiace coexistente, dar şi cele extracardiace joacă un rol important în agravarea tabloului clinic, majoritatea deceselor survenind în primele luni; puţini pacienţi supravieţuiesc după vârsta de un an **[20]**.

Izomerismul stâng apare mai frecvent la sexul feminin, pe când cel drept – la cel masculin **[21].** Pacienţii adulţi ajung la consult de obicei datorită simptomelor date de **insuficienţa cardiacă** – indusă de prezenţa şuntului stânga-dreapta sau de manifestările unei malformaţii extracardiace coexistente, **atrezia biliară** fiind întâlnită mai frecvent. Pacientul este de obicei **acianotic**, poate prezenta **icter,** apărut datorită atreziei biliare, iar la palpare se constată un ficat poziţionat transversal. Supravieţuirea în cazul evoluţiei naturale este mai bună, doar 20% dintre pacienţi decedând în etapa de nou-născut, iar 50% supravieţuiesc până la vârsta adolescenţei **[22]**.

2.2.2. Investigaţii paraclinice

Ecografia este examenul de elecţie, prin această investigaţie fiind diagnosticate malformaţiile cardiace asociate şi fiind de asemenea stabilită poziţia viscerelor abdominale.

Electrocardiografia este cvasinormală în cazul **izomerismului drept** – deşi sunt prezente **două noduri sinusale**, cel drept fiind de obicei dominant. Unda P are un aspect normal. În cazul **izomerismului stâng** nodul sinusal de obicei lipseşte, activitatea electrică atrială fiind de natură **ectopică**, iar în 20% din cazuri se constată prezenţa blocului atrio-ventricular complet **[23]**.

Radiografia toracică pune în evidenţă ficatul situat transversal, precum şi simetrismul bronşiilor, acesta fiind de aspect drept sau stâng **[23 a]**.

3. ECTOPIA CARDIACĂ

3.1. Nosologie

Ectopia cardiacă (ectopia cordis – EC) reprezintă situarea cordului în întregime sau parţial în exteriorul cutiei toracice. Această malpoziţie este foarte rar întâlnită, ea fiind încadrată în aceeaşi categorie cu dextrocardia, mezocardia, sudarea toracopagă gemelară sau cu aşa numitele corduri „cu susul în jos" **[16, 24, 25] (Fig. 18.13, 18.14).**

3.2. Prevalenţa

Ectopia cardiacă apare în 5,5-7,9 de cazuri la un milion de naşteri **[16, 24, 25]**. Predispoziţia familială a fost foarte rar consemnată, însă la un număr dintre pacienţi a fost remarcată asocierea dintre EC şi anomaliile cromozomiale.

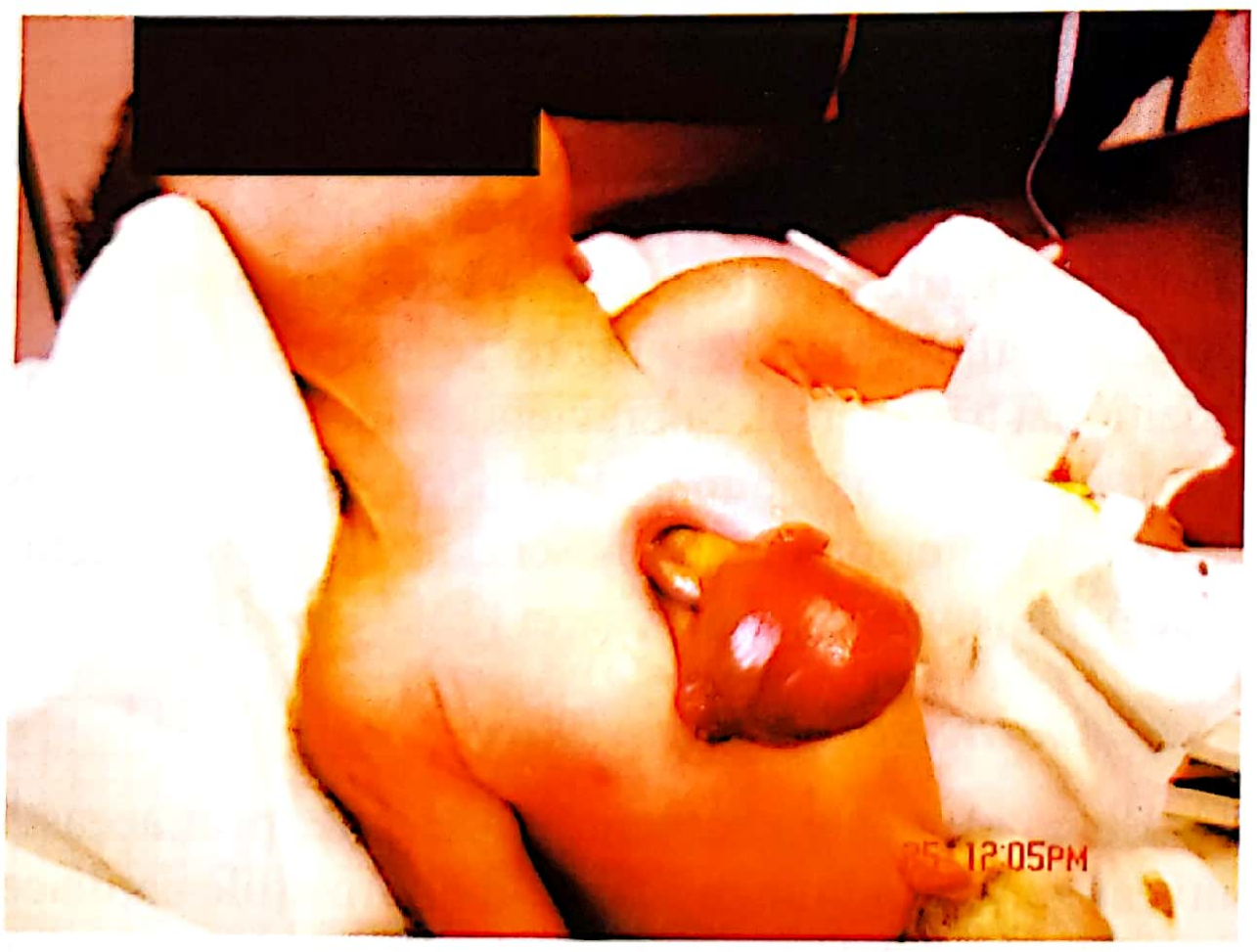
[redacted]

Fig. 18.13. Ectopie cardiacă toracică la un nou-născut în cadrul Spitalului de Pediatrie Timişoara, mai 2008 (M. Gaşpar, Timişoara).

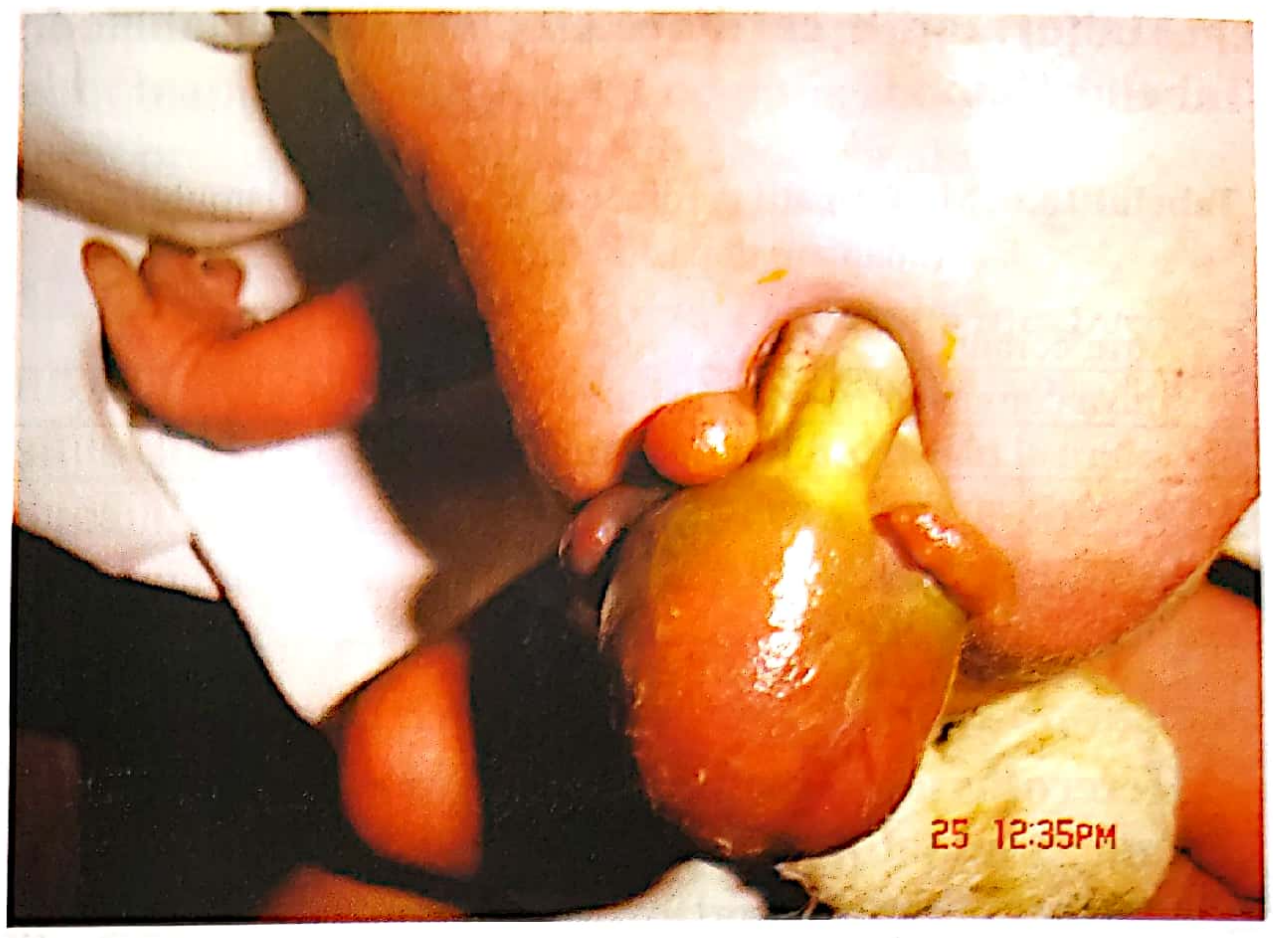

Fig. 18.14. Aspectul cordului la acelaşi pacient (M. Gaşpar, Timişoara).

3.3. Morfologia leziunii

Ectopia cardiacă poate fi împărţită în patru forme:
- cervicală;
- toracică;
- toracoabdominală;
- abdominală **[16, 24, 25]**.

Doar un singur caz a formei de **EC abdominală** a reuşit să fie bine descris şi studiat **[26]**. Forma cervicală a EC este şi ea foarte rar întâlnită în cadrul acestei patologii, ea fiind remarcată, cu mici excepţii, la fetuşii cu malformaţii. Formele toracică şi toraco-abdominală constituie 97% din totalul cazurilor documentate de ectopie cardiacă.

Expresia clasică a EC este forma sa toracică. Această formă este asociată cu prezenţa unei deficienţe sternale şi la nivelul foiţei pericardice parietale, care poate să şi lipsească, cu orientarea cefalică a vârfului inimii, cu prezenţa omfalocelului şi cu o cavitate toracică de dimensiuni reduse. Forma toraco-abdominală a EC atrage o atenţie deosebită asupra sa, ea fiind asociată de obicei cu malformaţii intratoracice. În această formă se constată prezenţa unui cleft la nivelul porţiunii distale a sternului, a unui defect la nivelul peretelului abdominal ventral de tipul omfalocelului, a unei anomalii la nivelul liniei mediane anterioare diafragmatice şi a unei comunicări libere pericardio-peritoneale – respectiva asociere de factori fiind încadrată sub denumirea de **pentalogie Cantrell** sau pentada **[25]**.

3.4. Malformaţii asociate

La o parte dintre pacienţii care prezintă forma toracică sau toraco-abdominală a EC pot fi identificate numeroase tipuri de **malformaţii cardiace congenitale,** precum: defectul septal interventricular, ventriculul unic, ventriculul drept cu cale dublă de ieşire, atrezia infundibulară, tetralogia Fallot **[16, 24-32]**. Malformaţiile extracardiace, precum omfalocelul masiv şi hipoplazia pulmonară, au o influenţă agravantă semnificativă asupra prognosticului. O serie de anomalii congenitale au fost puse în evidenţă la pacienţii cu EC **[33, 34]**. **Diverticulul ventricular** este prezent în unele cazuri de ectopie cardiacă **[16, 25, 27, 27 a, 32]**.

3.5. Rezultatele studiilor

Experienţa diagnosticării fetale a EC toracice este în creştere, însă atunci când această anomalie este identificată în etapa prenatală majoritatea familiilor iau decizia întreruperii sarcinii **[24, 27, 35]**. Din cele 5 cazuri de ectopie cardiacă diagnosticate prenatal, în cadrul seriei raportate de Hornberger în anul 2000, 4 familii au luat hotărârea renunţării la păstrarea sarcinii **[35]**. Humpl şi colaboratorii săi au analizat experienţa Spitalului de Pediatrie din Toronto, Canada, în privinţa pacienţilor diagnosticaţi cu ectopie cardiacă **[27 a]**. Astfel, între anii 1978-1998, dintre cei 10 pacienţi depistaţi cu această malformaţie la trei a fost constatată absenţa malformaţiilor intracardiace, dar cu prezenţa unor anomalii de grad mediu sau înalt la nivelul structurii cardiace. Malformaţiile non-cardiace asociate au fost prezente la 6 dintre aceşti pacienţi. Ecografia efectuată în perioada prenatală a dus la stabilirea diagnosticului în 6 cazuri – la fetuşi aflaţi între 19 şi 37 de săptămâni de viaţă: acest fapt a dus la luarea deciziei de întrerupere a sarcinii de către părinţii acestora. Copiii care au fost născuţi au decedat la scurt timp. Patru alţi nou-născuţi diagnosticaţi cu EC au fost adresaţi instituţiei respective, decedând în etapa postoperatorie de cauză cardiacă sau noncardiacă.

Hornberger şi colaboratorii săi au raportat rezultatele Spitalului de Pediatrie din Boston, SUA, privind evoluţia a 13 copii diagnosticaţi cu ectopie cardiacă şi cu alte malformaţii cardiace asociate, între anii 1982-1996 **[27]**. Patru dintre aceştia au prezentat forma toracică a EC, iar nouă dintre ei au prezentat forma toraco-abdominală. Diagnosticul a fost stabilit *in utero* în 6 dintre cazuri, din care 2 cazuri au fost diagnosticate la sfârşitul perioadei de sarcină, iar într-un caz acesta a fost stabilit la momentul decesului, înainte ca pacientul să fie internat în spitalul respectiv. Din cei 10 pacienţi care au supravieţuit în perioada postnatală – 4 din 8 prezentând forma toraco-abdominală şi 1 din 2 prezentând-o pe cea toracică – au reuşit să depăşească etapa copilăriei. La trei pacienţi a fost efectuată **corecţia chirurgicală totală** a defectelor cardiace, iar la doi dintre copii a fost efectuată câte o **corecţie paliativă**, aceştia având asociat şi diagnosticul de **ventricul unic.** Niciunul dintre cei 5 pacienţi supravieţuitori nu a prezentat anomalii extracardiace importante, pe când trei dintre nou-născuţi au decedat în decursul primelor 3 săptămâni de viaţă, aceştia prezentând asociat şi **omfalocel masiv** şi **hipoplazie pulmonară**. Având în vedere supravieţuitorii acestui studiu extins, cât şi în baza prezentărilor de caz din literatura de specialitate, se poate afirma că s-a reuşit realizarea unor intervenţii chirurgicale de succes în contextul acestei patologii, însă datorită malformaţiilor cardiace asociate, precum şi riscului crescut de infecţie supravieţuirea acestor pacienţi rămâne încă o excepţie **[25, 27, 27 a, 32, 36-40]**. Cu toate acestea, cel puţin un pacient diagnosticat cu forma toraco-abdominală a EC, cât şi cu ventricul unic a reuşit să supravieţuiască după ce a fost supus intervenţiei chirurgicale Fontan, efectuată în trei timpi: derivaţia dreaptă modificată Blalock-Taussig – practicată la vârsta de o lună, şuntul bidirecţional Glenn şi plastia de lărgire a arterei pulmonare – efectuată la vârsta de 2 ani şi 8 luni şi, în final, conexiunea cavopulmonară totală – realizată la vârsta de 4 ani! **[41]**. Unui alt pacient, diagnosticat cu atrezie de tricuspidă şi circulaţie echilibrată, i s-a efectuat cu succes corecţia chirurgicală a EC, el fiind programat în vederea efectuării operaţiei paliative Fontan şi pentru ventriculul unic **[42]**. Deja sunt raportate în literatura de specialitate unele rezultate excelente în privinţa pacienţilor diagnosticaţi cu ectopie cardiacă şi malformaţii cardiace congenitale asociate, supuşi intervenţiei chirurgicale **[16, 31, 39, 43, 44]**.

4. SINDROMUL KARTAGENER

4.1. Nosologie

Kartagener a fost primul care a descris **triada clinică** constând în inversiunea atât a cordului (dextrocardie), cât şi a viscerelor abdominale (situs inversus totalis), sinuzită paranazală şi bronşiectazie **[45] (Fig. 18.15)**.

În primul raport scris în limba engleză, Adams şi Churchill au observat că 21,7% dintre pacienţii la care au fost constatate **inversiunea viscerelor abdominale** şi **dextrocardie** au prezentat şi **bronşiectazie**, ceea ce indică o asociere deloc întâmplătoare **[46]**. Dificultăţile respiratorii şi infecţiile recurente ale urechii medii – prezente în cadrul acestui sindrom – survin datorită hipomotilităţii sau a imobilităţii cililor traheo-bronşici **[46-52]**. Deficienţa fundamentală constă în absenţa **dineinei** ciliare. Bărbaţii cu această anomalie sunt în majoritatea cazurilor **sterili**: absenţa dineinei de la nivelul cozilor spermatozoizilor induce imobilitatea acestora **[53, 54]**.

4.2. Prevalenţa, incidenţa

Diskinezia ciliară primară sau sindromul imotilităţii ciliare este o anomalie autozomal recesivă care afectează mişcarea cililor,având o incidenţă de 1 caz la 20.000-30.000 **[46, 48, 51-56]**. Prezenţa dismotilităţii sau a imotilităţii complete ciliare conduce la apariţia afecţiunilor multisistemice de o severitate variabilă, pornind de la infecţii recurente ale tractului respirator şi mergând până la bronşiectazie şi dereglări ale fertilităţii masculine. Deficienţele ultrastructurale sunt

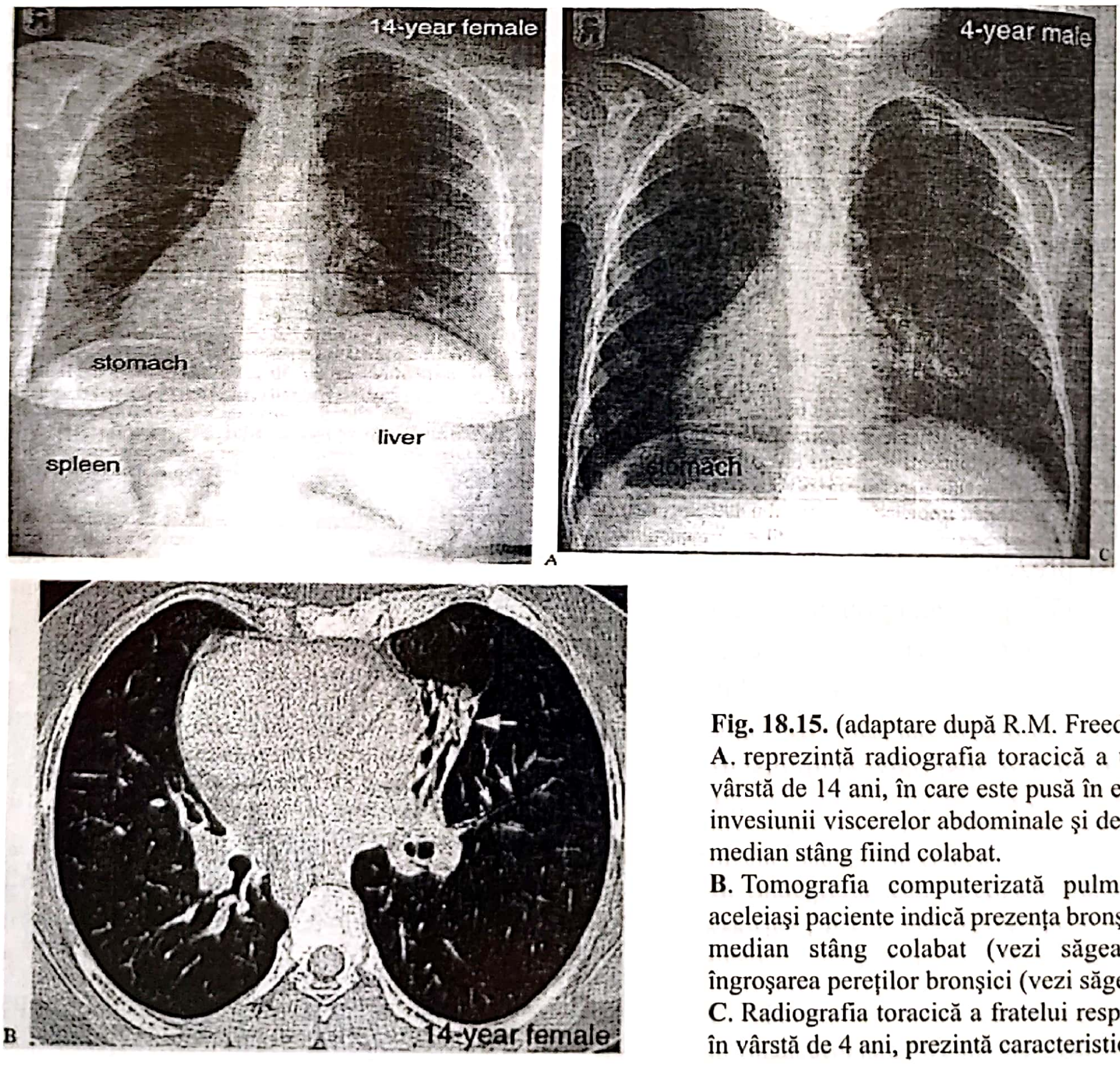

Fig. 18.15. (adaptare după R.M. Freedom **[76]**):
A. reprezintă radiografia toracică a unei paciente în vârstă de 14 ani, în care este pusă în evidenţă prezenţa invesiunii viscerelor abdominale şi dextrocardie, lobul median stâng fiind colabat.
B. Tomografia computerizată pulmonară efectuată aceleiaşi paciente indică prezenţa bronşiectaziei la lobul median stâng colabat (vezi săgeata), precum şi îngroşarea pereţilor bronşici (vezi săgeţile).
C. Radiografia toracică a fratelui respectivei paciente, în vârstă de 4 ani, prezintă caracteristici similare.

prezente la nivelul mucoasei ciliate, precum și în structura spermatozoizilor. **Sindromul Kartagener (SK)** este depistat la aproximativ jumătate dintre pacienții cu diskinezie ciliară primară sau la cei cu sindrom al imotilității ciliare **[46-54]**. Acest sindrom a fost diagnosticat și în rândul gemenilor **[57]**.

Guichard și colaboratorii săi au constat că SK este de natură heterogenă, însă el poate fi asociat cu mutațiile apărute la nivelul dineinei axonemale din cadrul lanțului genetic intermediar **[56]**.

4.3. Analiza rezultatelor

Triada din cadrul acestui sindrom a fost documentată începând de la nou-născut și mergând până la adulții în vârstă de 75 de ani **[58-60]**. Nici „cel mai bun prieten al omului", nu a fost „ocolit" de această boală **[61]**. SK este cel mai frecvent depistat la vârsta copilăriei, adeseori în urma investigațiilor efectuate copilului sau adolescentului care prezintă **infecții respiratorii** sau **sinuzite recurente**, cu **vegetații adenoide** și **rinoree [63]**. Adeseori se procedează la efectuarea radiografiei toracice, în cadrul investigațiilor clinice ale pacientului care prezintă infecții respiratorii recurente, astfel fiind depistată **malpoziția cardiacă [62]**. Deși rareori se reușește stabilirea diagnosticului de SK în etapa de nou-născut, cel puțin un astfel de caz a fost documentat, fiind diagnosticat cu diskinezie ciliară primară, iar pe baza investigațiilor ultrastructurale și funcționale a fost confirmată prezența sindromului Kartagener **[58]**. Prezența **sindromului imotilității ciliare** a fost suspectată la acest copil datorită detresei sale respiratorii, în contextul inversionării viscerelor și a cordului, datorită rinoreei atipice și pe baza radiografiei toracice care a arătat un torace hiperinflat. Și în alte cazuri de nou-născuți și copii mici s-a reușit stabilirea diagnosticului respectiv **[59]**.

După cum a evidențiat Perloff, gravitatea **sinuzitei** variază de la medie la severă, aceasta fiind însoțită de prezența vegetațiilor adenoide. Poate fi întâlnită **hipoplazia** sau **agenezia** sinuzală **[62]**. Într-un mod similar, simptomele **bronșiectaziei** pot fi de la medii la severe **[63]**. **Bronșiolita** poate domina tabloul clinic al unor pacienți vârstnici **[64]**. Unii pacienți diagnosticați cu sindromul Kartagener mai prezintă și **artrită reumatoidă**, însă nu este clar dacă această asociere este una întemeiată sau doar întâmplătoare **[65]**. Atunci când diagnosticul de sindrom al imotilității ciliare este stabilit în etapa timpurie a copilăriei, respectarea riguroasă a unei **„toalete pulmonare"** va reduce semnificativ incidența apariției bronșiectaziei **[62]**. Extrem de rar, diagnosticul de SK este stabilit, după cum au relatat Gomez de Terreros Caro și colaboratorii săi, în decada a opta de viață **[60]**.

Malformațiile cardiace congenitale pot fi întâlnite în contextul sindromului Kartagener, însă tendința este de atribuire a siptomelor caracteristice **unei alte entități patologice**, fiind trecută cu vederea disfuncția ciliară **[62, 66-69]**. A fost constatat faptul că defectele cardiace sunt prezente la aproximativ o zecime dintre pacienții afectați de acest sindrom **[66]**. Transpoziția de vase mari congenital corectată, defectul septal interventricular, tetralogia Fallot, precum și forme complexe ale conexiunii atrio-ventriculare în contextul ventriculului unic au fost identificate la pacienții cu SK **[67-69]**. Polisplenia sau/și incompleta lateraziare a viscerelor abdominale au fost de asemenea întâlnite în cazurile respective **[70, 71]**. Pacienții care au prezentat malformații cardiace congenitale importante au depășit cu succes etapa postoperatorie (după efectuarea intervențiilor chirurgicale cardiace și non-cardiace) **[72]**. Pacientul vârstnic cu acest sindrom, care prezintă o formă avansată și severă de bronșiectazie, are indicație de efectuare a tranplantului cord-pulmon sau a celui pulmonar bilateral **[73-76]**.

BIBLIOGRAFIE

1. **Wilkinson J.L., Acere F.,** *Terminological pitfalls in congenital heart disease. Reappraisal of some cofusing terms, with an account of a simplified system of basic nomenclature*, „British Heart Journal", 1973, 35: 1166-77.
2. **Neil C.A., Ferencz C., Sabiston D.C. et al.,** *The familial occurrence of hypoplastic right lung with systemic arterial supply and venous drainage "scimitar syndrome"*, „John Hopkins Med. J.", 1960, 107: 1-21.
3. **Van Praagh R., Van Praagh S., Vlad P. et al.,** *Anatomic types of congenital dextrocardia. Diagnostic and ebryologic implication*, „Am. J. Card.", 1964, 13: 510-31.
4. **Lev M., Liberthson R.R., Eckner F.A.O. et al.,** *Pathologic anatomy of dextrocardia and its clinical implication*, „Circulation", 1968, 37: 979-99.
5. **Squarcia U., Ritter D.G., Kincaid O.W.,** *Dextrocardia, angiografic study and classification*, „Am. J. Card.", 1973, 32: 965-77.

MALFORMAȚII CONGENITALE ALE PERICARDULUI

SECȚIUNEA III **CAPITOLUL 19**

LUCIAN FALNIȚĂ

I. ABSENȚA CONGENITALĂ A PERICARDULUI
1. ISTORIC
2. NOSOLOGIE
    2.1. Definiție morfo-fiziopatologică
    2.2. Clasificare
    2.3. Nomenclatură STS/EACTS
3. ETIOPATOGENIE: INCIDENȚĂ, PREVALENȚĂ, EMBRIOPATOGENEZĂ
4. DIAGNOSTIC
    4.1. Clinic
    4.2. Paraclinic
    4.3. Diferențial
5. ISTORIA NATURALĂ, FACTORI DE SEVERITATE
6. TRATAMENT
    6.1. Indicații
    6.2. Metode
    6.3. Tratamentul chirurgical în sindromului Cantrell
    6.4. Nomenclatura STS/EACTS a tratamentului
    6.5. Rezultate

II. CHISTURI PERICARDICE
1. NOSOLOGIE
    1.1. Definiție morfo-fiziopatologică
    1.2. Nomenclatură STS/EACTS
2. ETIOPATOGENIE: INCIDENȚĂ, PREVALENȚĂ, EMBRIOPATOGENEZĂ
3. DIAGNOSTIC
    3.1. Clinic
    3.2. Paraclinic
4. ISTORIA NATURALĂ
5. TRATAMENT
    5.1. Mijloace de tratament
    5.2. Chirurgical
        5.2.1. Indicații
        5.2.2. Metode
6. Op TIM PROPUNERI: NOMENCLATURĂ. DIAGNOSTIC. TRATAMENT – STS – EACTS*

BIBLIOGRAFIE

I. ABSENȚA CONGENITALĂ A PERICARDULUI

1. ISTORIC

Deși se consideră că M. Realdo Columbus a descris primul caz de absență congenitală a pericardului (ACP) în 1559, întâia raportare credibilă aparține lui Baille, în 1793. Ulterior au mai fost raportate cazuri descoperite incidental la autopsie sau intraoperator. Primul diagnostic radiologic al afecțiunii aparține lui Ellis, în 1959 **[1]**.

2. NOSOLOGIE

2.1. Definiție morfo-fiziopatologică

Această afecțiune congenitală constă în absența totală sau parțială a pericardului.

În o treime din cazuri, ACP este asociată cu alte malformații, cardiace sau non cardiace (una dintre asocieri este cu sindromul VATER – defecte vertebrale, atrezie anală, fistulă traheo-esofagiană, displazie renală) **[2]**.

2.2. Clasificare

Absența pericardului poate fi completă sau parțială, stângă sau dreaptă. De asemenea, absența pericardică stângă sau dreaptă poate fi completă sau parțială. Pentru a evita confuziile (deoarece ACP stângă este cea mai frecventă, referirile la ea în literatură sunt mult mai numeroase), vom utiliza în continuare următorii termeni: ACP completă – absența pericardului stâng și drept; ACP totală stângă – absența totală a pericardului stâng; ACP parțială stângă – absența parțială a pericardului stâng, de tip foramen.

O formă particulară de ACP o constituie **sindromul Cantrell**, care constă în absența pericardului stâng, defecte ale diafragmului anterior, sternului și peretelui abdominal, care determină **hernierea cordului** prin diafragm în cavitatea abdominală și omfalocel. Caracteristică este prezența unui diverticul ventricular stâng. Sindromul asociază și alte malformații congenitale cardiace **[3]**.

2.3. Nomenclatură STS/EACTS – Tabelul 19.1

Tabelul 19.1. Nomenclatura STS/EACTS a absenței congenitale de pericard **[4]**

Boală pericardică, defect congenital, FAP
Boală pericardică, defect congenital, absență completă a pericardului Boală pericardică, defect congenital, defect al pericardului stâng Boală pericardică, defect congenital, defect al pericardului drept

3. ETIOPATOGENIE: INCIDENȚĂ, PREVALENȚĂ, EMBRIOPATOGENEZĂ

Incidența calculată pe date de la necropsii este de aproximativ 1 la 14.000 **[1]**. În literatură au fost raportate, până în 2000, 187 de cazuri de ACP **[5]**.

Cel mai frecvent tip de ACP este cel de absență pericardică stângă, totală sau parțială, aproximativ două treimi din cazuri. Cele mai rare cazuri sunt cele cu absența pericardului drept. Raportul între B/F este de 3/1.

Embriopatogeneza constă în atrofia prematură a ductului stâng sau drept al lui Cuvier, ducând la scăderea aportului sangvin al membranei pleuro-pericardice respective, care stă la originea pericardului stâng sau drept.

4. DIAGNOSTIC

4.1. Clinic

ACP este descoperită fie incidental, radiografic, fie după ce pacientul se adresează medicului pentru simptome ca durere de tip anginos, dispnee, palpitații, vertij, sincope.

Durerea de tip anginos este de obicei agravată sau determinată de decubitul lateral stâng. Cauza durerii este multifactorială: torsiunea vaselor mari datorată mobilității crescute a inimii, tensiunea în aderențele pleuro-pericardice, presiunea pe marginea pericardului, constricția coronarelor prin benzi fibroase pe marginea inferioară a pericardului **[6]**.

Riscul cel mai mare al absenței congenitale a pericardului îl constituie moartea subită (prin hernierea și încarcerarea cordului într-un defect parțial).

Palparea cordului este normală în absența parțială a pericardului stâng. În absența totală a pericardului cordul este deplasat la stânga și rotit, percuția relevând această deplasare. Torsiunea vaselor mari determină sufluri mezosistolice, audibile mai bine în decubit lateral stâng.

4.2. Paraclinic

Electrocardiograma este normală în absența parțială a pericardului stâng. În absența totală a pericardului se decelează deplasarea spre stânga a zonei de tranziție în derivațiile precordiale, ax deviat la dreapta (datorită rotației cordului), bloc incomplet de ramură dreaptă (frecvent) și disfuncție de nod sinusal sau bloc atrio-ventricular total (uneori).

Radiografia toracică pune diagnosticul de ACP sau cel puțin ridică suspiciunea de diagnostic (**Tabelul 19.2, Fig. 19.1-19.3**).

Ecocardiografia decelează modificări doar în absența totală a pericardului stâng, necesitând pentru vizualizare ferestre deplasate mai la stânga decât în mod obișnuit. Aspectele ecografice specifice ACP totală sunt detaliate în **Tabelul 19.3**.

Rezonanța magnetică nucleară permite vizualizarea mult mai corectă și amănunțită a modificărilor din ACP (**Fig. 19.4, 19.5**), aceleași pe care radiografia toracică le sugerează, fiind utilă în cazurile în care diagnosticul radiografic nu este clar **[8]**.

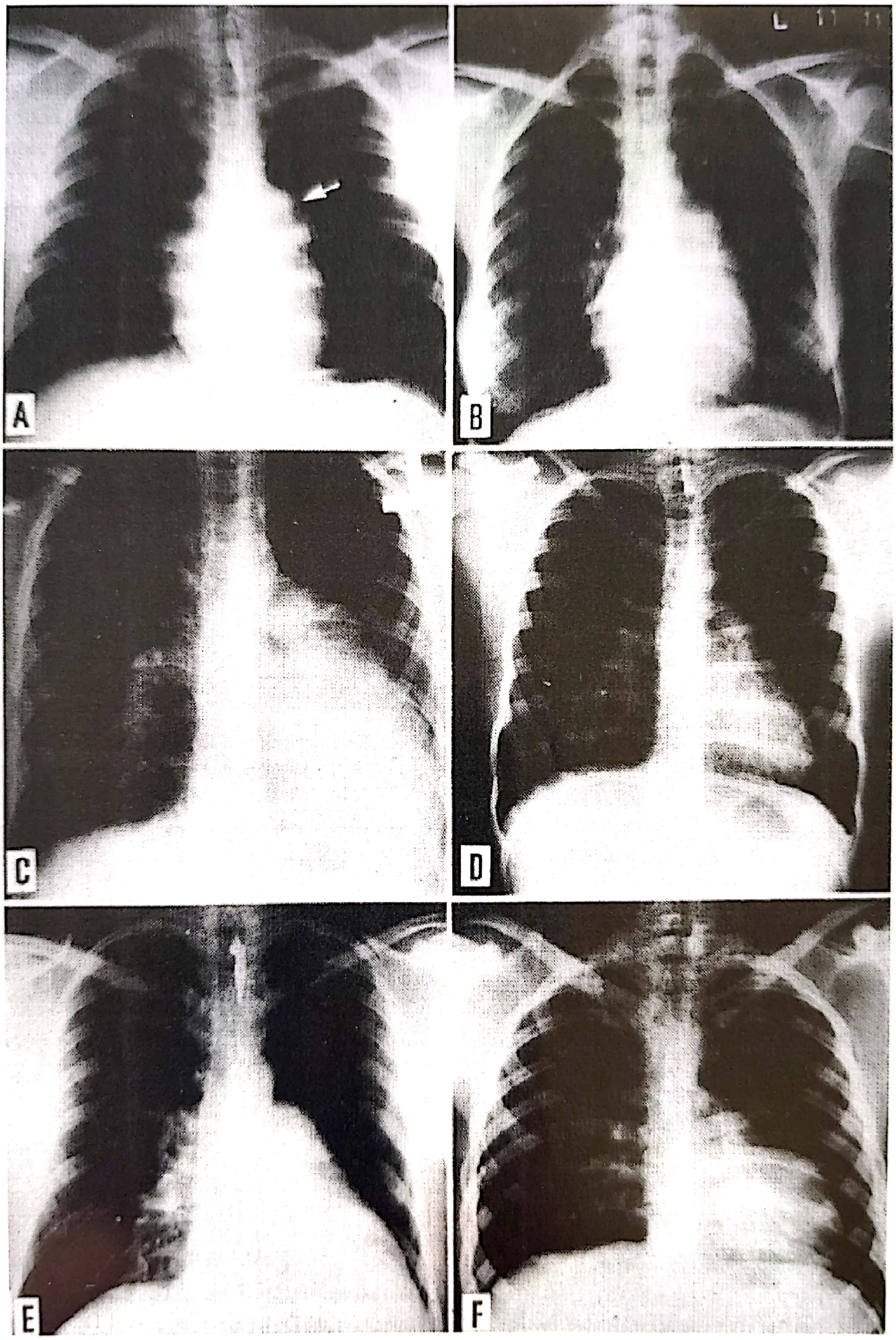

Fig. 19.1. Radiografiile a şase pacienţi cu ACP, primele două (**A, B**) reprezentând absenţa parţială a pericardului stâng şi următoarele absenţa totală a pericardului stâng (săgeata indică proeminenţa arterei pulmonare şi a urechiuşei stângi) **[7]**.

Tabelul 19.2. Aspectele radiografice în ACP stângă

ACP totală stângă	ACP parțială stângă
Trunchiul arterei pulmonare proeminent	Trunchiul arterei pulmonare proeminent
Deplasarea spre stânga a cordului fără devierea traheei	Cord în poziție normală
Pierderea marginii drepte a siluetei cardiace (ascunsă de imaginea coloanei)	Hernierea urechiușei stângi, vizibilă sub trunchiul arterei pulmonare sau în dreptul spațiilor 2-3 intercostale
Plămân interpus între aortă și artera pulmonară și între hemidiafragmul stâng și marginea inferioară a cordului	Plămân interpus între aortă și artera pulmonară

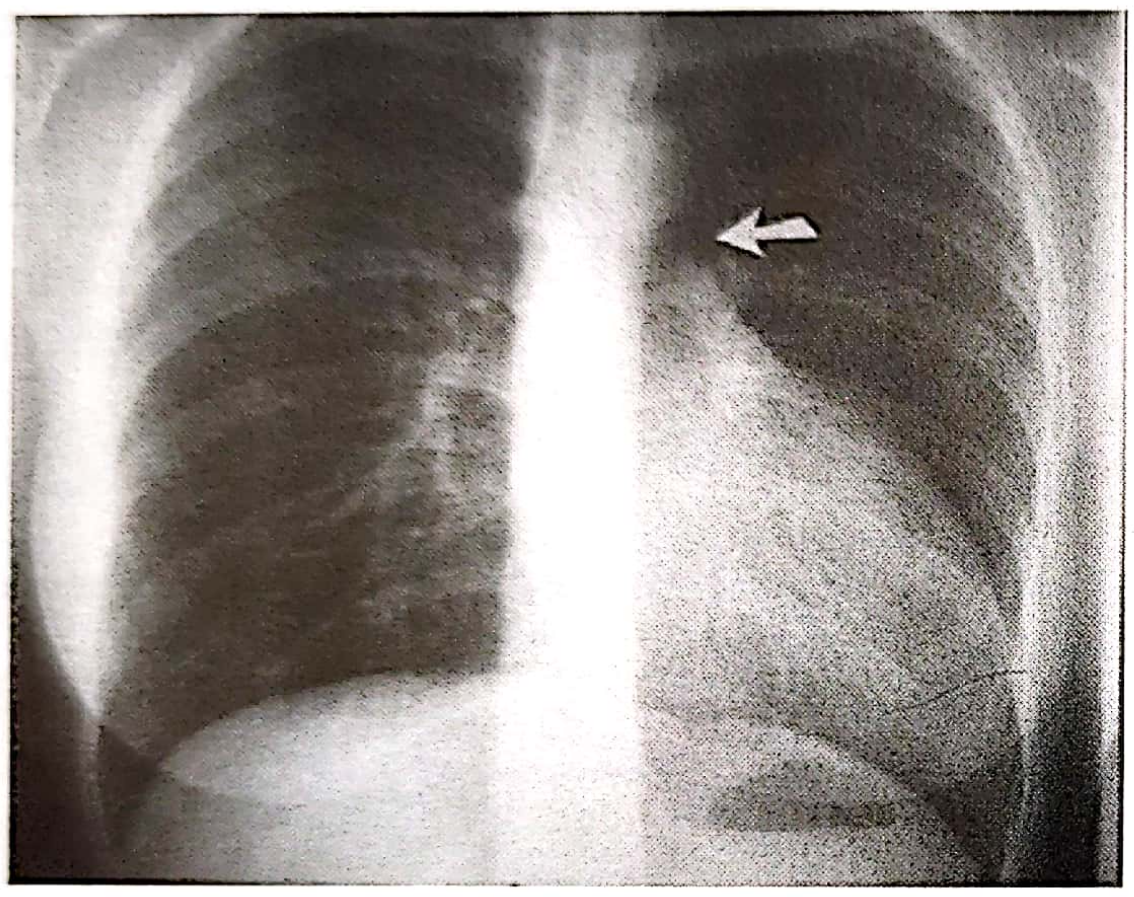

Fig. 19.2. Aspect radiografic al absenței totale a pericardului stâng (săgeata indică interpoziția plămânului între aortă și artera pulmonară) **[6]**.

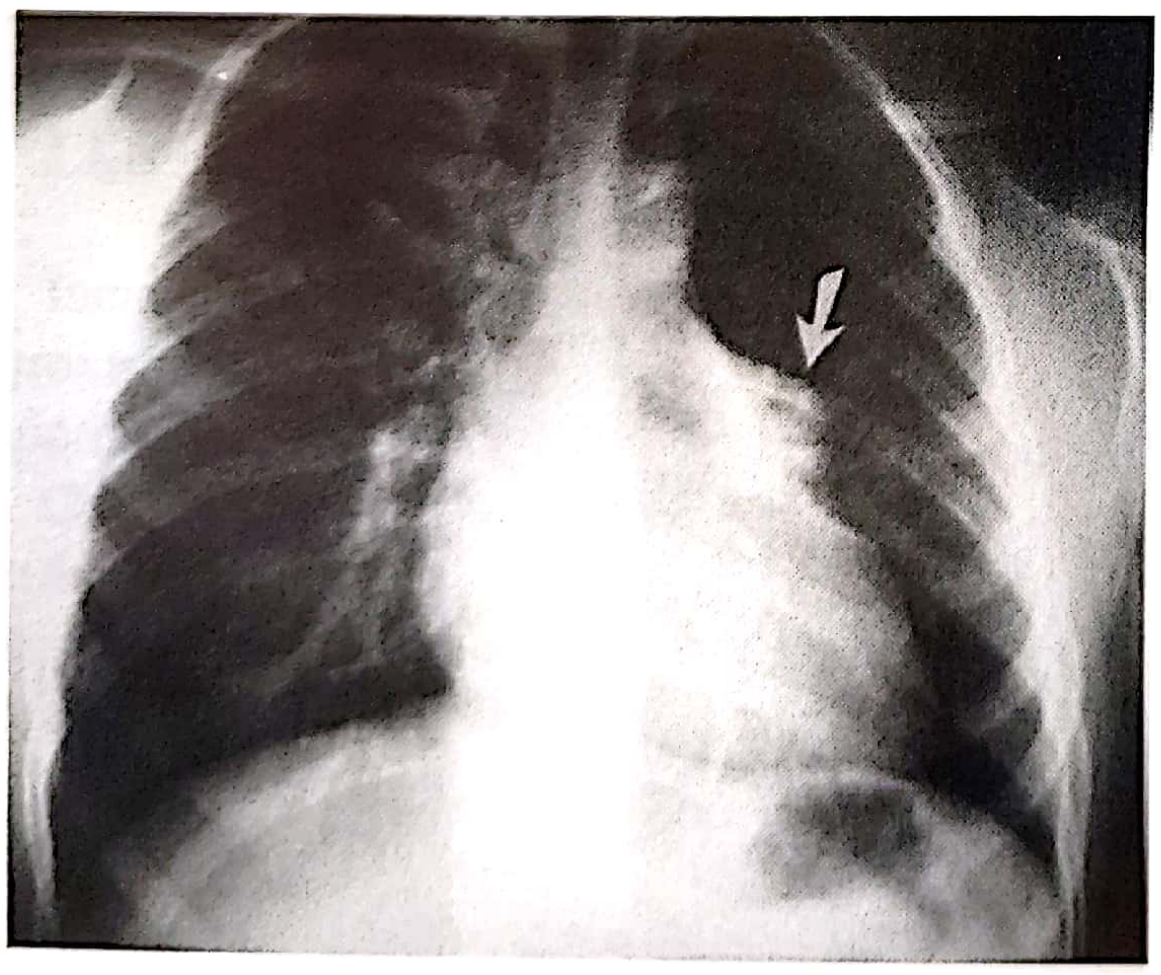

Fig. 19.3. Aspect radiografic al absenței parțiale (foramen) a pericardului stâng (săgeata indică hernierea urechiușei stângi) **[6]**.

Tabelul 19.3. Aspectele ecografice specifice ACP totală

Ferestre ecografice modificate
Deplasare și rotație spre stânga și posterior a cordului
Hipermobilitatea cordului
Dilatarea ventriculului drept
Dilatarea atriului drept
Mișcare paradoxală de sept

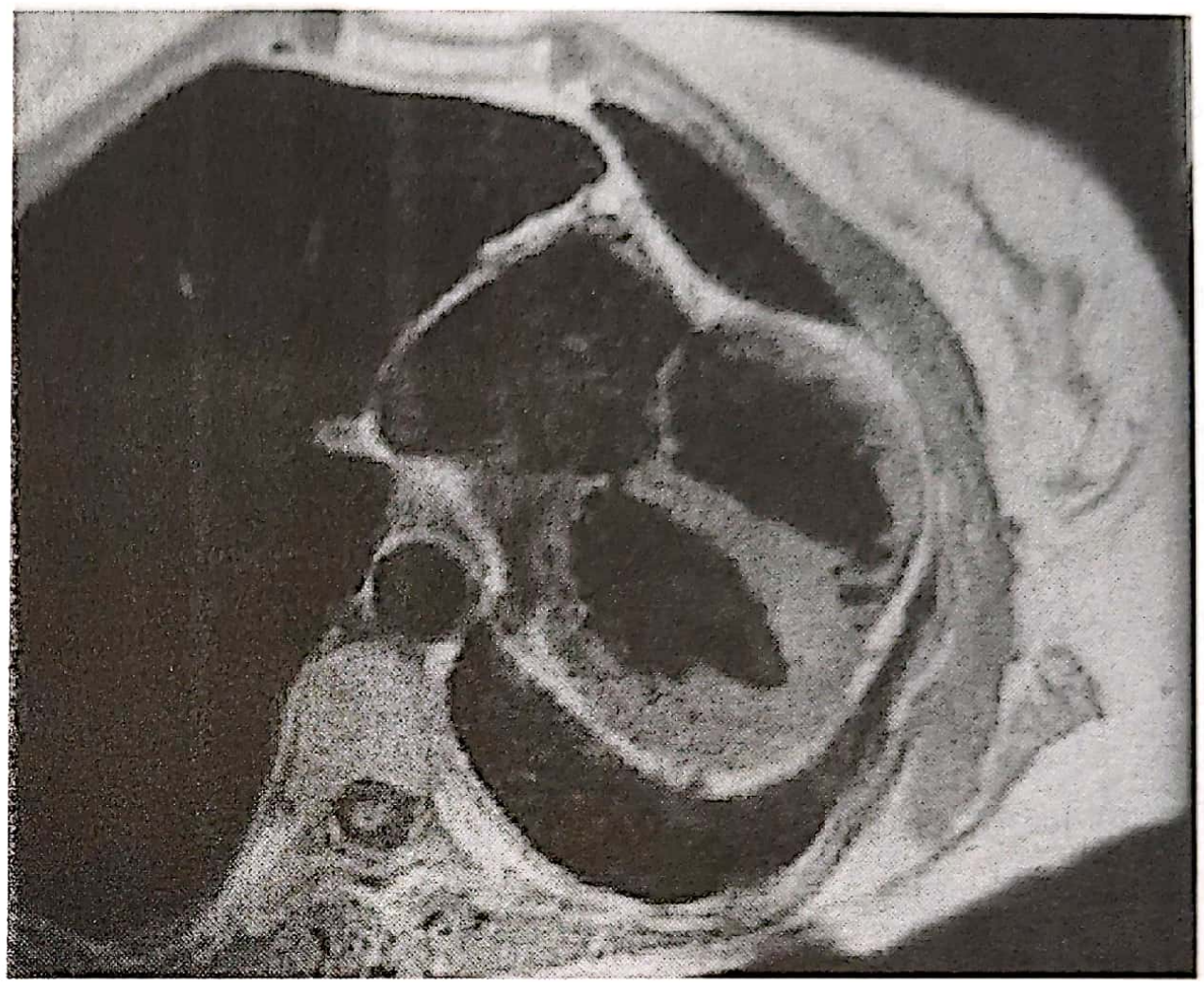

Fig. 19.4. Imagine RMN în ACP: deplasarea marcată a cordului în hemitoracele stâng, cu apexul orientat posterior [6].

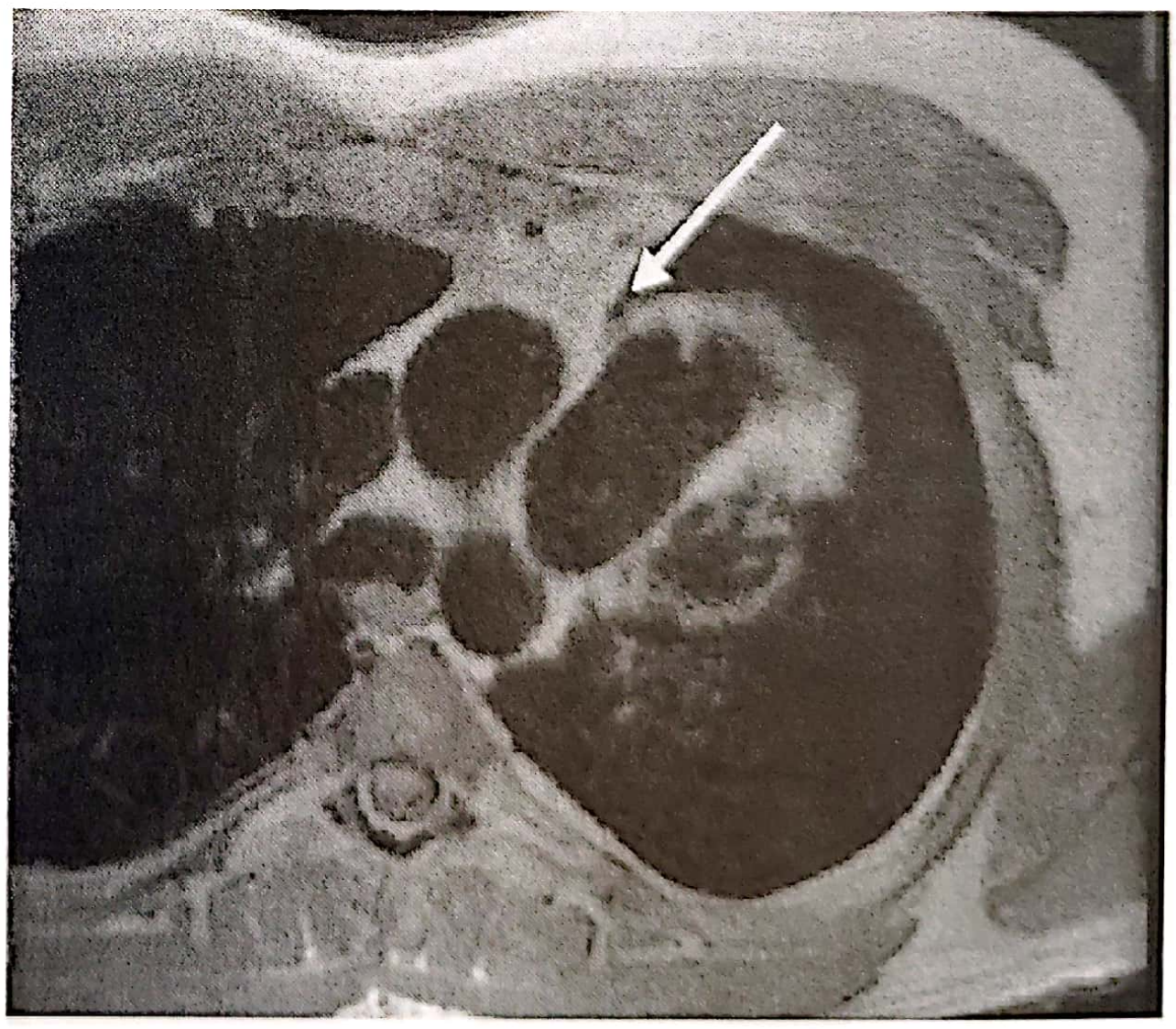

Fig. 19.5. Imagine RMN în ACP: deplasarea spre stânga a arterei pulmonare și a urechiușei stângi, interpoziția plămânului între aortă și artera pulmonară (săgeată) [6].

Angiocardiografia nu este necesară pentru diagnostic, dar în cazul unei angiografii efectuate în alte scopuri, un semn sugestiv pentru absenţa parţială de pericard este urechiuşa stângă care depăşeşte conturul stâng al cordului.

4.3. Diferenţial

Diagnosticul diferenţial radiologic se face cu anevrismul congenital intrapericardic al urechiuşei stângi şi cu chistul pericardic congenital, ecocardiografia tranşând diagnosticul.

5. ISTORIA NATURALĂ, FACTORI DE SEVERITATE

De obicei simptomele (mai frecvent, durerea precordială) aduc pacientul la medic la vârsta adultă. Defectele parţiale de pericard, care permit hernierea cordului şi strangulare acestuia, prezintă un risc crescut de moarte subită. Defectele totale şi cele mici nu au acest risc.

6. TRATAMENT

6.1. Indicaţii

Intervenţia chirurgicală este indicată la pacienţii cu simptome severe şi la cei cu risc de moarte subită datorită prezenţei unui defect parţial prin care cordul sau vasele mari pot hernia [9].

6.2. Metode

Reconstrucţia pericardului se poate face cu Gore-Tex sau cu pericard bovin.

Abordul poate fi clasic, prin sternotomie mediană, sau minim invaziv, toracoscopic.

6.3. Tratamentul chirurgical în sindromul Cantrell

În cazul sindromului Cantrell terapia chirurgicală este complexă. Omfalocelul trebuie tratat primul, cât de repede posibil. Rezecţia diverticulului de ventricul stâng (cu sau fără circulaţie extracorporeală) este indicată cât mai precoce, datorită riscului de ruptură spontană sau traumatică şi de moarte subită prin tahiaritmii. Corecţia cardiacă este însoţită de corecţia defectelor pericardice, diafragmatice, toracice şi, dacă este posibil în aceeaşi şedinţă, abdominale.

6.4. Nomenclatura STS/EACTS a tratamentului (Tabelul 19.4)

Tabelul 19.4. Nomenclatura STS/EACTS a tratamentului ACP [4]

Boală pericardică, reconstrucţie pericardică pentru absenţa pericardului, FAP
Boală pericardică, reconstrucţie pericardică pentru absenţa pericardului, rezecţie de completare, sternotomie
Boală pericardică, reconstrucţie pericardică pentru absenţa pericardului, petic de pericard, sternotomie
Boală pericardică, reconstrucţie pericardică pentru absenţa pericardului, petic prostetic, sternotomie
Boală pericardică, reconstrucţie pericardică pentru absenţa pericardului, rezecţie de completare, toracoscopic
Boală pericardică, reconstrucţie pericardică pentru absenţa pericardului, petic de pericard, toracoscopic
Boală pericardică, reconstrucţie pericardică pentru absenţa pericardului, petic prostetic, toracoscopic

6.5. Rezultate

În cazul pacienţilor operaţi la Toronto Hospital for Sick Children nu au fost decese perioperatorii, iar 3 din cei 4 au prezentat un sindrom postpericardiotomie [6].

II. CHISTURI PERICARDICE

1. NOSOLOGIE

1.1. Definiţie morfo-fiziopatologică

Aceste chisturi se găsesc în apropierea pericardului, rareori având însă legătură cu acesta. Conţin de obicei un lichid sero-citrin şi sunt rareori simptomatice [4].

Dimensiunile chisturilor sunt variate, fiind descrise în literatură chisturi de la 2 cm până la 28 de cm. Majoritatea (aproximativ 70%) sunt situate în unghiul cardiofrenic drept, 22% în cel stâng, iar restul în mediastinul superior, anterior sau posterior [10].

1.2. Nomenclatură STS/EACTS (Tabelul 19.5)

Tabelul 19.5. Nomenclatura STS/EACTS a chisturilor pericardice **[4]**

Boală pericardică, chist pericardic, FAP
Boală pericardică, chist pericardic, perifrenic drept
Boală pericardică, chist pericardic, perifrenic stâng
Boală pericardică, chist pericardic, mediastinal-intrapericardic
Boală pericardică, chist pericardic, mediastinal-extrapericardic

2. ETIOPATOGENIE: INCIDENȚĂ, PREVALENȚĂ, EMBRIOPATOGENEZĂ

Prevalența chisturilor pericardice este de 1 caz la 100.000 de persoane **[11]**. În literatură au fost raportate până în anul 2000 1.047 de cazuri **[5]**.

Etiopatogenia chisturilor constă în eșecul fuziunii uneia dintre lacunele mezenchimale care formează pericardul.

3. DIAGNOSTIC

3.1. Clinic

Majoritatea chisturilor pericardice (70%) sunt descoperite incidental, radiografic sau ecografic, fiind asimptomatice **[12]**.

Simptomele se datorează de obicei compresiei organelor învecinate și includ durerea toracică atipică, dispneea și tusea persisentă.

Totuși aceste chisturi pot fi și periculoase, putând conduce la tamponadă cardiacă (prin ruperea chistului în pericard sau hemoragie intrachist **[13]**), obstrucția unei bronșii, moarte subită.

3.2. Paraclinic

Radiografia toracică ridică suspiciunea unui chist pericardic, iar ecocardigrafia poate pune diagnosticul. Metoda imagistică de elecție este computer-tomografia de constrast, care vizualizează chisturile pericardice ca fiind mase omogene, ovale, cu perete subțire, bine delimitate, cu un conținut puțin mai dens decât apa și care nu se opacifiază la administrarea de contrast intravenos **[14]**.

4. ISTORIA NATURALĂ

O mică parte din chisturile pericardice pot dispărea spontan, probabil prin ruptură în spațiul pleural.

Chisturile, mai ales cele mai mari, pot da naștere la complicații redutabile, ca tamponada cardiacă, eroziunea structurilor adiacente, insuficiență cardiacă congestivă, stenoza căii de ieșire din ventriculul drept, fibrilație atrială. De asemenea, se pot inflama sau infecta.

5. TRATAMENT

5.1. Mijloace de tratament

Managementul chisturilor pericardice include urmărirea, drenajul percutan și excizia.

Urmărirea prin controale imagistice repetate este utilă în cazurile cu risc crescut operator, dar implică riscul complicațiilor chisturilor.

Drenajul percutan poate fi eficient, mai ales dacă se injectează un agent sclerozant, ca alcoolul, dar aproximativ o treime din chisturi recidivează.

5.2. Chirurgical

5.2.1. Indicații

Indicațiile de rezecție a chisturilor pericardice sunt dimensiunile mari, prezența simptomelor, dorința (îngrijorarea) pacientului, prevenirea complicațiilor letale. Deoarece riscurile intervențiilor minim invazive sunt scăzute, iar evoluția chisturilor nu se cunoaște, este indicată excizia tuturor chisturilor la pacienții pentru care operația este cu risc minim.

5.2.2. Metode

Metoda chirurgicală clasică de tratament este excizia prin toracotomie.

Ca alternative minim invazive se pot utiliza toracoscopia, mediastinoscopia infrasternală (pentru chisturile anterioare) **[15]** și chirurgia robotică **[16]**.

6. Op TIM PROPUNERI: NOMENCLATURĂ. DIAGNOSTIC. TRATAMENT – STS – EACTS*

1. Sistemul unificat de nomenclatură a afecțiunilor pericardului

1.1. Nivelul 1 de ierarhie

Afecțiune pericardică

Definiție

- AFECȚIUNE PERICARDICĂ: anormalitate structurală sau funcțională a pericardului visceral sau parietal, care poate avea sau nu un impact semnificativ asupra funcției cardiace.

1.2. Nivelul 2 de ierarhie

Afecțiune pericardică, FAP (fără altă precizare)

Afecțiune pericardică, **Pericardită lichidiană (revărsat pericardic)**
Afecțiune pericardică, **Pericardită constrictivă**
Afecțiune pericardică, **Tamponadă cardiacă**
Afecțiune pericardică, **Revărsat pericardic postoperator**
Afecțiune pericardică, **Tamponadă cardiacă postoperatorie**
Afecțiune pericardică, **Sindrom postpericardiotomie**
Afecțiune pericardică, **Defect congenital**
Afecțiune pericardică, **Proces neoplazic**
Afecțiune pericardică, **Tumoră benignă**
Afecțiune pericardică, **Chist pericardic**
Afecțiune pericardică, **Pneumopericard**
Afecțiune pericardică, **Chilopericard**

Definiții

- AFECȚIUNE PERICARDICĂ, FAP: afecțiune pericardică fără altă precizare.
- AFECȚIUNE PERICARDICĂ, PERICARDITĂ LICHIDIANĂ (REVĂRSAT PERICARDIC): stimulare inflamatorie a pericardului care determină acumularea în cantitate apreciabilă de lichid pericardic.
- AFECȚIUNE PERICARDICĂ, PERICARDITĂ CONSTRICTIVĂ: proces inflamator al foițelor fibrosă și seroasă ale pericardului care determină îngroșarea pericardului și comprimarea cavităților cardiace, cu reducerea semnificativă a funcției cardiace.
- AFECȚIUNE PERICARDICĂ, TAMPONADĂ CARDIACĂ: compresie cardiacă.
- AFECȚIUNE PERICARDICĂ, REVĂRSAT PERICARDIC POSTOPERATOR: colecție lichidiană pericardică, după o intervenție chirurgicală, care necesită tratament.
- AFECȚIUNE PERICARDICĂ, TAMPONADĂ CARDIACĂ POSTOPERATORIE: compresie cardiacă după intervenție chirurgicală.
- AFECȚIUNE PERICARDICĂ, SINDROM POSTPERICARDIOTOMIE: inflamație pericardică secundară fie afectării musculaturii cardiace, fie cardiotomiei chirurgicale, asociată cu durere, frecătură pericardică și modificări electrocardiografice sugestive pentru ischemie.
- AFECȚIUNE PERICARDICĂ, DEFECT CONGENITAL: defecte congenitale ale pericardului care cuprind un grup rar de leziuni, de la defecte izolate până la absența totală a pericardului. Aceste leziuni pot fi complet asimptomatice, dar cel mai adesea sunt asociate cu compromitere hemodinamică marcată.
- AFECȚIUNE PERICARDICĂ, PROCES NEOPLAZIC: boală malignă care cuprinde pericardul sau spațiul pericardic.
- AFECȚIUNE PERICARDICĂ, TUMORĂ BENIGNĂ: tumoră benignă care cuprinde pericardul sau spațiul pericardic.
- AFECȚIUNE PERICARDICĂ, CHIST PERICARDIC: leziune chistică aflată în imediata vecinătate, care comunică rar cu pericardul, conținând cel mai frecvent un lichid galben clar și fiind rar asociată cu simptome.
- AFECȚIUNE PERICARDICĂ, PNEUMOPERICARD: prezența aerului în pericard.
- AFECȚIUNE PERICARDICĂ, CHILOPERICARD: revărsat chilos în pericardic.

1.3. Nivelul 3 de ierarhie

Afecțiune pericardică, FAP
Afecțiune pericardică, Pericardită lichidiană (revărsat pericardic), FAP

Afecțiune pericardică, Pericardită lichidiană (revărsat pericardic), **Idiopatică**
Afecțiune pericardică, Pericardită lichidiană (revărsat pericardic), **Virală**
Afecțiune pericardică, Pericardită lichidiană (revărsat pericardic), **Uremică**
Afecțiune pericardică, Pericardită lichidiană (revărsat pericardic), **Tuberculoasă**
Afecțiune pericardică, Pericardită lichidiană (revărsat pericardic), **Purulentă**
Afecțiune pericardică, Pericardită lichidiană (revărsat pericardic), **Neoplazică**
Afecțiune pericardică, Pericardită lichidiană (revărsat pericardic), **Traumatică**
Afecțiune pericardică, Pericardită lichidiană (revărsat pericardic), **Hemopericard traumatic (sângerare mediastinală)**
Afecțiune pericardică, Pericardită lichidiană (revărsat pericardic), **Indusă medicamentos**

---

* După Mehta S M, Myers J L, *Congenital Heart Surgery Nomenclature and Database Project: Diseases of the Pericardium*, „Ann Thorac Surg", 2000, 69:S191-6.

Afecțiune pericardică, Pericardită constrictivă, FAP

Afecțiune pericardică, Pericardită constrictivă, **Idiopatică**
Afecțiune pericardică, Pericardită constrictivă, **Virală**
Afecțiune pericardică, Pericardită constrictivă, **Lichidiană**
Afecțiune pericardică, Pericardită constrictivă, **Postcardiotomie**
Afecțiune pericardică, Pericardită constrictivă, **Indusă de radiații**

Afecțiune pericardică, Tamponadă cardiacă
Afecțiune pericardică, Revărsat pericardic postoperator, FAP

Afecțiune pericardică, Revărsat pericardic postoperator, **Precoce**
Afecțiune pericardică, Revărsat pericardic postoperator, **Hemopericard precoce (sângerare mediastinală)**
Afecțiune pericardică, Revărsat pericardic postoperator, **Tardiv**

Afecțiune pericardică, Tamponadă cardiacă postoperatorie, FAP

Afecțiune pericardică, Tamponadă cardiacă postoperatorie, **Precoce**
Afecțiune pericardică, Tamponadă cardiacă postoperatorie, **Tardivă**

Afecțiune pericardică, Sindrom postpericardiotomie, FAP
Afecțiune pericardică, Defect congenital, FAP

Afecțiune pericardică, Defect congenital, **Absența completă a pericardului**
Afecțiune pericardică, Defect congenital, **Defect de partea stângă a pericardului**
Afecțiune pericardică, Defect congenital, **Defect de partea dreaptă a pericardului**

Afecțiune pericardică, Proces neoplazic, FAP

Afecțiune pericardică, Proces neoplazic, **Limfom**
Afecțiune pericardică, Proces neoplazic, **Leucemie**
Afecțiune pericardică, Proces neoplazic, **Timom**
Afecțiune pericardică, Proces neoplazic, **Mezoteliom**
Afecțiune pericardică, Proces neoplazic, **Teratom**
Afecțiune pericardică, Proces neoplazic, **Angiosarcom**
Afecțiune pericardică, Proces neoplazic, **Rabdomiosarcom**
Afecțiune pericardică, Proces neoplazic, **Metastază**

Afecțiune pericardică, Tumoră benignă, FAP
Afecțiune pericardică, Chist pericardic, FAP

Afecțiune pericardică, Chist pericardic, **Perifrenic drept**
Afecțiune pericardică, Chist pericardic, **Perifrenic stâng**
Afecțiune pericardică, Chist pericardic, **Mediastinal-intrapericardic**
Afecțiune pericardică, Chist pericardic, **Mediastinal-extrapericardic**

Afecțiune pericardică, Pneumopericard, FAP

Afecțiune pericardică, Pneumopericard, **Idiopatic**
Afecțiune pericardică, Pneumopericard, **Traumatic**
Afecțiune pericardică, Pneumopericard, **Infecțios**

Afecțiune pericardică, Chilopericard, FAP

Afecțiune pericardică, Chilopericard, **Idiopatic**
Afecțiune pericardică, Chilopericard, **Posttraumatic**
Afecțiune pericardică, Chilopericard, **După chirurgia toracică**
Afecțiune pericardică, Chilopericard, **Postcardiotomie**
Afecțiune pericardică, Chilopericard, **Neoplazic**

Definiții

- AFECȚIUNE PERICARDICĂ, PERICARDITĂ LICHIDIANĂ (REVĂRSAT PERICARDIC), FAP: pericardită lichidiană (revărsat pericardic) fără altă precizare.
- AFECȚIUNE PERICARDICĂ, PERICARDITĂ LICHIDIANĂ (REVĂRSAT PERICARDIC), IDIOPATICĂ: pericardită lichidiană fără o cauză identificată, care poate fi asociată cu exudat fibrinos.
- AFECȚIUNE PERICARDICĂ, PERICARDITĂ LICHIDIANĂ (REVĂRSAT PERICARDIC), VIRALĂ: pericardită lichidiană determinată de o infecție virală, cel mai adesea asociată cu alte manifestări ale infecției virale.
- AFECȚIUNE PERICARDICĂ, PERICARDITĂ LICHIDIANĂ (REVĂRSAT PERICARDIC), UREMICĂ: pericardită lichidiană asociată cu insuficiență renală și uremie de etiologie necunoscută, cu simptome caracteristice: durere toracică, febră și frecătură pericardică.
- AFECȚIUNE PERICARDICĂ, PERICARDITĂ LICHIDIANĂ (REVĂRSAT PERICARDIC), TUBERCULOASĂ: pericardită asociată cu infecția tuberculoasă, prezentată cel mai frecvent sub forma unui revărsat pericardic, dar cu tendința de progresiune spre pericardită constrictivă, cu asociere importantă de depozite de calciu.
- AFECȚIUNE PERICARDICĂ, PERICARDITĂ LICHIDIANĂ (REVĂRSAT PERICARDIC), PURULENTĂ: proces pericardic infecțios apărut prin contiguitate de la structurile vecine sau de la o infecție transmisă hematogen.
- AFECȚIUNE PERICARDICĂ, PERICARDITĂ LICHIDIANĂ (REVĂRSAT PERICARDIC), NEOPLAZICĂ: pericardită lichidiană asociată cu un proces malign local sau la distanță.
- AFECȚIUNE PERICARDICĂ, PERICARDITĂ LICHIDIANĂ (REVĂRSAT PERICARDIC), TRAUMATICĂ: pericardită lichidiană asociată cu leziunea traumatică a pericardului.
- AFECȚIUNE PERICARDICĂ, PERICARDITĂ LICHIDIANĂ (REVĂRSAT PERICARDIC), INDUSĂ MEDICAMENTOS: pericardită lichidiană secundară terapiei medicale cu agenți farmacologici.
- AFECȚIUNE PERICARDICĂ, PERICARDITĂ CONSTRICTIVĂ, FAP: pericardită constrictivă fără altă precizare.
- AFECȚIUNE PERICARDICĂ, PERICARDITĂ CONSTRICTIVĂ, IDIOPATICĂ: pericardită constrictivă de etiologie necunoscută.

- AFECȚIUNE PERICARDICĂ, PERICARDITĂ CONSTRICTIVĂ, VIRALĂ: pericardită constrictivă asociată cu infecție virală sistemică sau locală.
- AFECȚIUNE PERICARDICĂ, PERICARDITĂ CONSTRICTIVĂ, LICHIDIANĂ: afecțiune lichidiană asociată cu îngroșarea pericardului, caracterizată de dispariția simptomelor de tamponadă cardiacă după drenajul lichidului pericardic.
- AFECȚIUNE PERICARDICĂ, PERICARDITĂ CONSTRICTIVĂ, POSTCARDIOTOMIE: pericardită constrictivă după proceduri chirurgicale cardiace anterioare.
- AFECȚIUNE PERICARDICĂ, PERICARDITĂ CONSTRICTIVĂ, INDUSĂ DE RADIAȚII: Pericardită constrictivă apărută după iradierea externă, adesea asociată cu fibroză miocardică restrictivă și cardiomiopatie ischemică. Această boală a pericardului este dependentă de doza de radiații.
- AFECȚIUNE PERICARDICĂ, REVĂRSAT PERICARDIC POSTOPERATOR, FAP: revărsat pericardic postoperator fără altă precizare.
- AFECȚIUNE PERICARDICĂ, REVĂRSAT PERICARDIC POSTOPERATOR, PRECOCE: revărsat pericardic postoperator apărut în perioada postoperatorie imediată (< 30 de zile).
- AFECȚIUNE PERICARDICĂ, REVĂRSAT PERICARDIC POSTOPERATOR, TARDIV: revărsat pericardic postoperator apărut la un timp îndepărtat de la intervenția chirurgicală (≥ 30 de zile).
- AFECȚIUNE PERICARDICĂ, TAMPONADĂ CARDIACĂ POSTOPERATORIE, FAP: tamponadă cardiacă postoperatorie fără altă precizare.
- AFECȚIUNE PERICARDICĂ, TAMPONADĂ CARDIACĂ POSTOPERATORIE, PRECOCE: tamponadă cardiacă postoperatorie apărută în perioada postoperatorie imediată (< 30 de zile).
- AFECȚIUNE PERICARDICĂ, TAMPONADĂ CARDIACĂ POSTOPERATORIE, TARDIVĂ: tamponadă cardiacă postoperatorie apărută la un timp îndepărtat de la intervenția chirurgicală (≥ 30 de zile).
- AFECȚIUNE PERICARDICĂ, DEFECT CONGENITAL, FAP: defect congenital al pericardului fără altă precizare.
- AFECȚIUNE PERICARDICĂ, DEFECT CONGENITAL, ABSENȚA COMPLETĂ A PERICARDULUI: condiție congenitală rară caracterizată prin absența completă a pericardului, cel mai adesea asimptomatică.
- AFECȚIUNE PERICARDICĂ, DEFECT CONGENITAL, DEFECT DE PARTEA STÂNGĂ A PERICARDULUI: cea mai frecventă formă de defect pericardic congenital, rezultând din atrofia prematură a venei comune principale stângi sau a ductului cuvei.
- AFECȚIUNE PERICARDICĂ, DEFECT CONGENITAL, DEFECT DE PARTEA DREAPTĂ A PERICARDULUI: defect congenital al pericardului drept asociat cu atrofia prematură a ductului drept al cuvelor.
- AFECȚIUNE PERICARDICĂ, PROCES NEOPLAZIC, FAP: proces neoplazic al pericardului fără altă precizare.
- AFECȚIUNE PERICARDICĂ, PROCES NEOPLAZIC, LIMFOM: limfom primar extranodal al pericardului.
- AFECȚIUNE PERICARDICĂ, PROCES NEOPLAZIC, LEUCEMIE: leziuni nodulare ale pericardului care conțin resturi de celule neoplazice în prezența unui proces malign hematogen.
- AFECȚIUNE PERICARDICĂ, PROCES NEOPLAZIC, TIMOM: tumoră timică primară sau de contiguitate care implică pericardul.
- AFECȚIUNE PERICARDICĂ, PROCES NEOPLAZIC, MEZOTELIOM: mezoteliom primar sau de contiguitate care implică pericardul.
- AFECȚIUNE PERICARDICĂ, PROCES NEOPLAZIC, TERATOM: teratom primar aflat în interioarul pericardului sau care implică pericardul.
- AFECȚIUNE PERICARDICĂ, PROCES NEOPLAZIC, ANGIOSARCOM: angiosarcom primar sau de contiguitate care implică pericardul.
- AFECȚIUNE PERICARDICĂ, PROCES NEOPLAZIC, RABDOMIOSARCOM: rabdomiosarcom primar sau de contiguitate care implică pericardul.
- AFECȚIUNE PERICARDICĂ, PROCES NEOPLAZIC, METASTAZĂ: proces neoplazic care implică pericardul provenind de la o tumoră primară aflată la distanță de acesta.
- AFECȚIUNE PERICARDICĂ, CHIST PERICARDIC, FAP: chist pericardic fără altă precizare.
- AFECȚIUNE PERICARDICĂ, CHIST PERICARDIC, PERIFRENIC DREPT: chist pericardic care provine din grăsimea mediastinală de-a lungul unghiului perifrenic drept.
- AFECȚIUNE PERICARDICĂ, CHIST PERICARDIC, PERIFRENIC STÂNG: chist pericardic care provine din grăsimea mediastinală de-a lungul unghiului perifrenic stâng.
- AFECȚIUNE PERICARDICĂ, CHIST PERICARDIC, MEDIASTINAL-INTRAPERICARDIC: chist pericardic care provine din mediastinul anterior, aflat în interiorul spațiului pericardic.
- AFECȚIUNE PERICARDICĂ, CHIST PERICARDIC, MEDIASTINAL-EXTRAPERICARDIC: chist pericardic care provine din mediastinul anterior, dar se află în afara spațiului pericardic.
- AFECȚIUNE PERICARDICĂ, PNEUMOPERICARD, FAP: pneumo-pericard, fără altă precizare.
- AFECȚIUNE PERICARDICĂ, PNEUMOPERICARD, IDIOPATIC: pneumo-pericard fără o etiologie evidentă.
- AFECȚIUNE PERICARDICĂ, PNEUMOPERICARD, TRAUMATIC: pneumo-pericard la un pacient cu traumatism toracic.
- AFECȚIUNE PERICARDICĂ, PNEUMOPERICARD, INFECȚIOS: pneumo-pericard rezultat în asociere cu o infecție mediastinală.
- AFECȚIUNE PERICARDICĂ, CHILOPERICARD, FAP: revărsat chilos pericardic, fără altă precizare.
- AFECȚIUNE PERICARDICĂ, CHILOPERICARD, IDIOPATIC: revărsat chilos pericardic apărut fără o cauză identificabilă.
- AFECȚIUNE PERICARDICĂ, CHILOPERICARD, POSTTRAUMATIC: revărsat chilos pericardic apărut în contextul unei leziuni traumatice directe.

- AFECŢIUNE PERICARDICĂ, CHILOPERICARD, DUPĂ CHIRURGIA TORACICĂ: revărsat chilos pericardic apărut în contextul unei intervenţii chirurgicale toracice anterioare.
- AFECŢIUNE PERICARDICĂ, CHILOPERICARD, POST-CARDIOTOMIE: revărsat chilos pericardic apărut în contextul unei intervenţii chirurgicale intrapericardice anterioare.
- AFECŢIUNE PERICARDICĂ, CHILOPERICARD, NEO-PLAZIC: revărsat chilos pericardic apărut în prezenţa unui proces malign intratoracic.

2. Nomenclatura pentru opţiunile terapeutice ale afecţiunilor pericardice

2.1. Nivelul 1 de ierarhie

Afecţiune pericardică

2.2. Nivelul 2 de ierarhie

Afecţiune pericardică, FAP

Afecţiune pericardică, **Biopsie pericardică**
Afecţiune pericardică, **Drenaj pericardic**
Afecţiune pericardică, **Pericardectomie**
Afecţiune pericardică, **Excizie tumorală**
Afecţiune pericardică, **Excizie chistică**
Afecţiune pericardică, **Reconstrucţie pericardică**
Afecţiune pericardică, **Tratament medical**

2.3. Nivelul 3 de ierarhie

Afecţiune pericardică, FAP
Afecţiune pericardică, Biopsie pericardică, FAP

Afecţiune pericardică, Biopsie pericardică, **Incizional**
Afecţiune pericardică, Biopsie pericardică, **Excizional**

Afecţiune pericardică, Drenaj pericardic, FAP

Afecţiune pericardică, Drenaj pericardic, **Pericardiocenteză**
Afecţiune pericardică, Drenaj pericardic, **Tub pericardiostomă**
Afecţiune pericardică, Drenaj pericardic, **Fereastră pericardică**
Afecţiune pericardică, Drenaj pericardic, **Drenaj pericardic deschis (pericardiotomie)**

Afecţiune pericardică, Pericardectomie, FAP

Afecţiune pericardică, Pericardectomie, **Sternotomie mediană fără bypass cardio-pulmonar**
Afecţiune pericardică, Pericardectomie, **Sternotomie mediană cu bypass cardio-pulmonar**
Afecţiune pericardică, Pericardectomie, **Toracotomie fără bypass cardio-pulmonar**
Afecţiune pericardică, Pericardectomie, **Toracotomie cu bypass cardio-pulmonar**
Afecţiune pericardică, Pericardectomie, **Toracoscopic**

Afecţiune pericardică, Excizie tumorală, FAP

Afecţiune pericardică, Excizie tumorală, **Reducere mărime**
Afecţiune pericardică, Excizie tumorală, **Excizie completă**

Afecţiune pericardică, Excizie chistică
Afecţiune pericardică, Reconstrucţie pericardică pentru absenţa congenitală, FAP

Afecţiune pericardică, Reconstrucţie pericardică pentru absenţa congenitală, **Deschisă prin rezecţie pericardică completă**
Afecţiune pericardică, Reconstrucţie pericardică pentru absenţa congenitală, **Deschisă cu petic de pericard**
Afecţiune pericardică, Reconstrucţie pericardică pentru absenţa congenitală, **Deschisă cu petic sintetic**
Afecţiune pericardică, Reconstrucţie pericardică pentru absenţa congenitală, **Toracoscopic rezecţie pericardică completă**
Afecţiune pericardică, Reconstrucţie pericardică pentru absenţa congenitală, **Toracoscopic cu petic de pericard**
Afecţiune pericardică, Reconstrucţie pericardică pentru absenţa congenitală, **Toracoscopic cu petic sintetic**

Afecţiune pericardică, Tratament medical, FAP

Afecţiune pericardică, Tratament medical, **Terapie sistemică cu steroizi**
Afecţiune pericardică, Tratament medical, **Terapie sistemică antiinflamatoare nesteroidiană**
Afecţiune pericardică, Tratament medical, **Chimioterapie sistemică**
Afecţiune pericardică, Tratament medical, **Instilaţie locală de agenţi chimioterapeutici**
Afecţiune pericardică, Tratament medical, **Terapie de iradiere**

2.4. Nivelul 4 de ierarhie

Afecţiune pericardică, FAP
Afecţiune pericardică, Biopsie pericardică, FAP
Afecţiune pericardică, Biopsie pericardică, Incizional
Afecţiune pericardică, Biopsie pericardică, Excizional
Afecţiune pericardică, Drenaj pericardic, FAP
Afecţiune pericardică, Drenaj pericardic, Pericardiocenteză, FAP

Afecţiune pericardică, Drenaj pericardic, Pericardiocenteză, **Iniţială**
Afecţiune pericardică, Drenaj pericardic, Pericardiocenteză, **Subsecventă**

Afecţiune pericardică, Drenaj pericardic, Tub pericardiostomă
Afecţiune pericardică, Drenaj pericardic, Fereastră pericardică, FAP

Afecţiune pericardică, Drenaj pericardic, Fereastră pericardică, **Subxifoidiană**
Afecţiune pericardică, Drenaj pericardic, Fereastră pericardică, **Toracoscopic**
Afecţiune pericardică, Drenaj pericardic, Fereastră pericardică, **Toracoscopic-stânga**
Afecţiune pericardică, Drenaj pericardic, Fereastră pericardică, **Toracoscopic-dreapta**
Afecţiune pericardică, Drenaj pericardic, Fereastră pericardică, **Transtoracic**
Afecţiune pericardică, Drenaj pericardic, Fereastră pericardică, **Transtoracic-stânga**
Afecţiune pericardică, Drenaj pericardic, Fereastră pericardică, **Transtoracic-dreapta**

Afecţiune pericardică, Drenaj pericardic, Drenaj pericardic deschis (pericardiotomie)
Afecţiune pericardică, Pericardectomie, FAP
Afecţiune pericardică, Pericardectomie, Sternotomie mediană fără bypass cardiopulmonar
Afecţiune pericardică, Pericardectomie, Sternotomie mediană cu bypass cardiopulmonar
Afecţiune pericardică, Pericardectomie, Toracotomie fără bypass cardiopulmonar
Afecţiune pericardică, Pericardectomie, Toracotomie cu bypass cardiopulmonar
Afecţiune pericardică, Pericardectomie, Toracoscopic
Afecţiune pericardică, Excizie tumorală, FAP
Afecţiune pericardică, Excizie tumorală, Reducere mărime
Afecţiune pericardică, Excizie tumorală, Excizie completă
Afecţiune pericardică, Excizie chistică
Afecţiune pericardică, Reconstrucţie pericardică pentru absenţa congenitală, FAP
Afecţiune pericardică, Reconstrucţie pericardică pentru absenţa congenitală, Deschisă prin rezecţie pericardică completă
Afecţiune pericardică, Reconstrucţie pericardică pentru absenţa congenitală, Deschisă cu petic de pericard
Afecţiune pericardică, Reconstrucţie pericardică pentru absenţa congenitală, Deschisă cu petic sintetic
Afecţiune pericardică, Reconstrucţie pericardică pentru absenţa congenitală, Toracoscopic rezecţie pericardică completă
Afecţiune pericardică, Reconstrucţie pericardică pentru absenţa congenitală, Toracoscopic cu petic de pericard
Afecţiune pericardică, Reconstrucţie pericardică pentru absenţa congenitală, Toracoscopic cu petic sintetic
Afecţiune pericardică, Tratament medical, FAP
Afecţiune pericardică, Tratament medical, Terapie sistemică cu steroizi
Afecţiune pericardică, Tratament medical, Terapie sistemică antiinflamatoare nesteroidiană
Afecţiune pericardică, Tratament medical, Chimioterapie sistemică
Afecţiune pericardică, Tratament medical, Instilaţie locală de agenţi chimioterapeutici
Afecţiune pericardică, Tratament medical, Terapie de iradiere

3. Liste prescurtate de diagnostic şi proceduri pentru afecţiunile pericardului

Lista prescurtată de diagnostic

Revărsat pericardic
Pericardite
Alte afecţiuni pericardice

Lista prescurtată de proceduri

Procedură de drenaj pericardic
Pericardectomie
Alte proceduri pericardice

BIBLIOGRAFIE

1. **Perloff J.K.,** *Clinical Recognition of Congenital Heart Diseases*, 2003.
2. **Lu C., Ridker P.M.,** *Echocardiographic diagnosis of congenital absence of the pericardium in a patient with VATER association defects*, „Clin Cardiol.", 1994, Sep., 17(9): 503-4.
3. **Iyer A.P., Vijayakumar A., Bansal N., Rema K.S.,** *Cantrell's syndrome: A report of two cases*, IJTCVS, 2005, 21: 283-284.
4. **Mehta S.M., Myers J.,** *Congenital Heart Surgery Nomenclature and Database Project: Diseases of the Pericardium*, „Ann. Thorac. Surg.", 2000, 69: S191-6.
5. **Malinovskii N.N.,** *Platov II Abnormalities of the pericardium*, „Khirurgiia" (Mosk), 2001, (5): 4-9.
6. **Gatzoulis M.A., Munk M.D., Merchant N., Van Arsdell G.S., McCrindle B.W., Webb G.D.,** *Isolated Congenital Absence of the Pericardium: Clinical Presentation*, „Diagnosis and Management Ann. Thorac. Surg.", 2000, 69: 1209-15.
7. **Nasser V. et al.,** *Congenital Absence of the Left Pericardium*, „Circulation", 1966, 34: 100-104.
8. **Yamano T., Sawada T., Sakamoto K., Nakamura T., Azuma A., Nakagawa M.,** *Magnetic resonance imaging differentiated partial from complete absence of the left pericardium in a case of leftward displacement of the heart*, „Circ. J.", 2004, Apr., 68(4): 385-8.
9. **Scheuermann-Freestone M., Orchard E., Francis J., Petersen M., Friedrich M., Rashid A., Shore D., Myerson S., Neubauer S.,** *Partial Congenital Absence of the Pericardium*, „Circulation", 2007, 116:e126-e129.
10. **Lau C.L., Davis R.D.,** *Chapter 56: The Mediastinum*. In: *Sabiston's Textbook of Surgery*, ed. 17, Philadelphia, Elsevier, 2004, p. 1738-1739.

ÎNTRERUPEREA DE ARC AORTIC

SECȚIUNEA III

CAPITOLUL 20

ION SOCOTEANU, ANA LASCU, CAIUS GLAD STREIAN

1. NOSOLOGIE
  1.1. Definiție
  1.2. Clasificare
2. EMBRIOLOGIE
3. ISTORIE NATURALĂ
4. DIAGNOSTIC
5. TRATAMENT
  5.1. Tratament medical şi intervențional
  5.2. Tratament chirurgical
6. EVOLUȚIE POSTCHIRURGICALĂ
7. REZULTATE
  7.1 Complicații precoce
  7.2. Complicații tardive
  7.3. Concluzii
8. OP TIM. PROPUNERI: NOMENCLATURĂ. DIAGNOSTIC. TRATAMENT – STS – EACTS

BIBLIOGRAFIE

1. NOSOLOGIE

1.1. Definiție

Arcul aortic întrerupt (AAÎ) reprezintă o discontinuitate completă anatomică şi luminală între două segmente ale arcului aortic. Este o anomalie rară (1,5% din totalul leziunilor cardiace congenitale), în majoritatea cazurilor asociată cu alte leziuni importante intra şi extracardiace, cum ar fi: defectul ventricular septal, ductul arterial, valva oartică bicuspă, stenoză subaortică, fereastră aorto-pulmonară trunchi arterial, transpoziție completă de vase mari, ventricul drept cu cale dublă de ieşire, ventricul unic sau defect septal atrioventricular. Cea mai comună anomalie extracardiacă asociată este sindromul Di George.

Caseta 20.1

Incidență
Întreruperea de arc aortic este a 20-a boală congenitală cardiacă (0,7 % din bolile cardiace congenitale). Apare la 0,003/1000 din nou-născuții vii.

1.2. Clasificare

Tipuri de arc aortic întrerupt

Clasificarea inițială a arcului aortic întrerupt a fost propusă de Celoria şi Pattent, bazată pe localizarea întreruperii: distal de artera subclaviculară stângă; între artera carotidă comună stângă şi artera subclaviculară stângă; între artera nenumită şi artera carotidă comună stângă (**Tabelul 20.1**). Ultima variantă de întrerupere este de departe cea mai comună. Cu toate acestea, clasificarea lui Celoria şi Pattent nu a luat în considerare pacienții cu arc aortic drept, nici nu a menționat artera subclaviculară aberantă. La unii pacienți cu arc aortic

Tabelul 20.1. Tipuri de arc aortic întrerupt

Tipul A	Distal de artera subclaviculară stângă
Tipul B	Între artera carotidă comună stângă şi artera subclaviculară stângă.
Tipul C	Între artera nenumită şi artera carotidă comună stângă

întrerupt a fost descris un al cincilea arc aortic persistent, denumit de unii autori comunicare sau fistulă aorto-pulmonară. Asociate arcului aortic există şi anomalii cardiace (**Tabelul 20.2**).

Tabelul 20.2. Anomalii cardiace asociate

Defect septal ventricular (DSV)	**73%**
Trunchi arterial comun	10%
Fereastră aorto-pulmonară	4%
Transpoziţie de vase mari şi DSV	3%
Dublă cale de ejecţie din ventriculul drept	2%
Anomalia Taussing-Bing	2%
Canal atrio-ventricular comun	0,40%
Transpoziţie de vase mari corectată anatomic	0,40%

Clasificarea anatomică (Celoria şi Pattent – 1959) (**Fig. 20.1, 20.2**):

– Tipul A, localizat la nivelul istmului, apare ca o atrezie a arcului aortic, cu discontinuitate luminală la acest nivel.

– Tipul B se dezvoltă între artera carotidă comună stângă şi subclaviculara stângă. Reprezintă cea mai frecventă localizare (68–75%). Este asociat adesea cu

Caseta 20.2

Fiziopatologie

Poate să existe suspiciune de boală cardiacă gravă în timpul perioadei timpurii neonatale, până când începe închiderea canalului. Dacă acest lucru se întâmplă brusc sau nu este recunoscut rapid, copilul devine sever acidotic şi anuric, deoarece perfuzarea părţii inferioare a corpului este complet dependentă de comunicarea colaterală între cele două sisteme aortice separate.

Leziunea ischemică a ficatului, evidenţiată de creşterea marcată a enzimelor hepatice, şi leziunea ischemică a intestinelor pot fi urmate de enterocolită necrozantă.

Leziunea renală poate fi cuantificată până la un anumit nivel prin creşterea nivelului creatininei. În ultimă instanţă, un grad sever de acidoză sistemică (pH prelungit mai mic de 7,0) determină lezarea tuturor ţesuturilor corpului, incluzând creierul şi cordul. Copilul poate să aibă crize, poate deveni flacid şi fără reacţii.

Lezarea miocardului devine evidentă prin contractilitatea scăzută şi sindrom de debit cardiac scăzut, în pofida normalizării altor parametri. Deoarece fluxul sangvin pulmonar este păstrat în timpul închiderii canalului, dovezile de insuficienţă pulmonară sunt rare.

Pe măsură ce rezistenţa pulmonară scade, va creşte şuntul stânga-dreapta, iar copilul va prezenta semne de insuficienţă cardiacă congestivă.

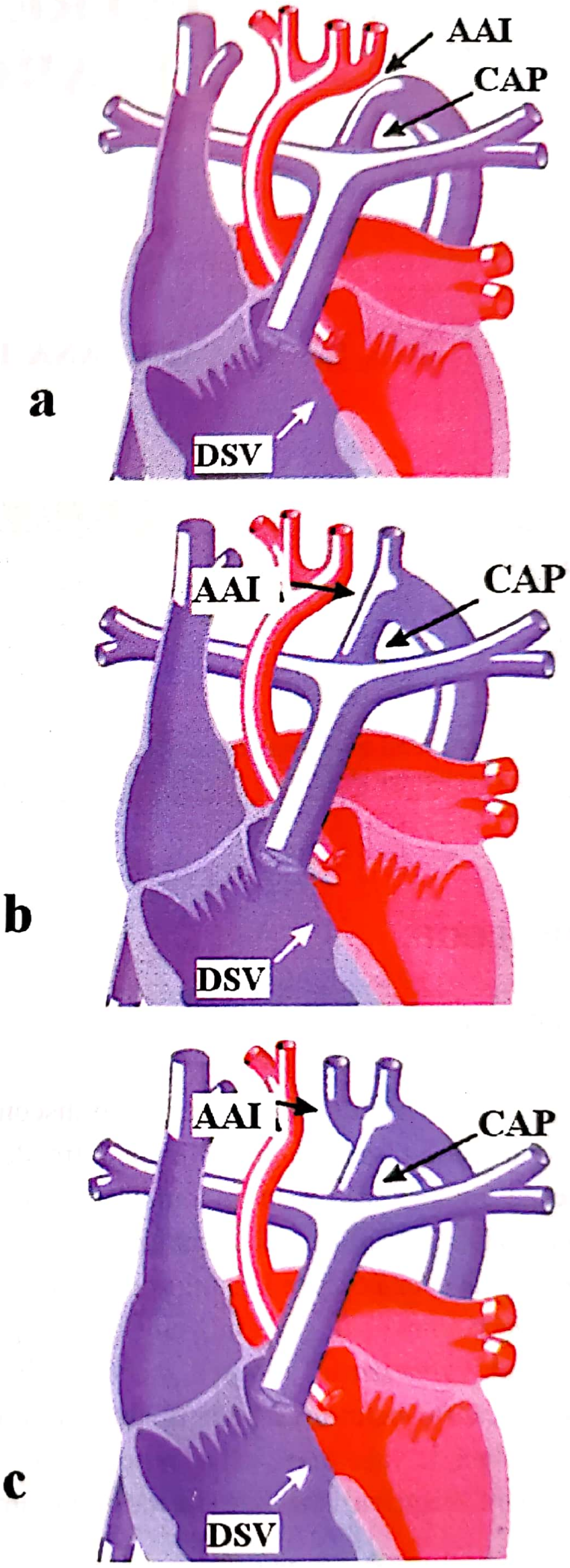

Fig. 20.1. Op TIM. Tipuri de arc aortic întrerupt (**a** – distal de artera subclavie; **b** – între artera carotidă stângă şi artera subclavie stânga; **c** – între artera nenumită şi artera carotidă stângă). AAÎ – arc aortic întrerupt; CAP – canal arterial permeabil, DSV – defect septal interventricular **[33]**.

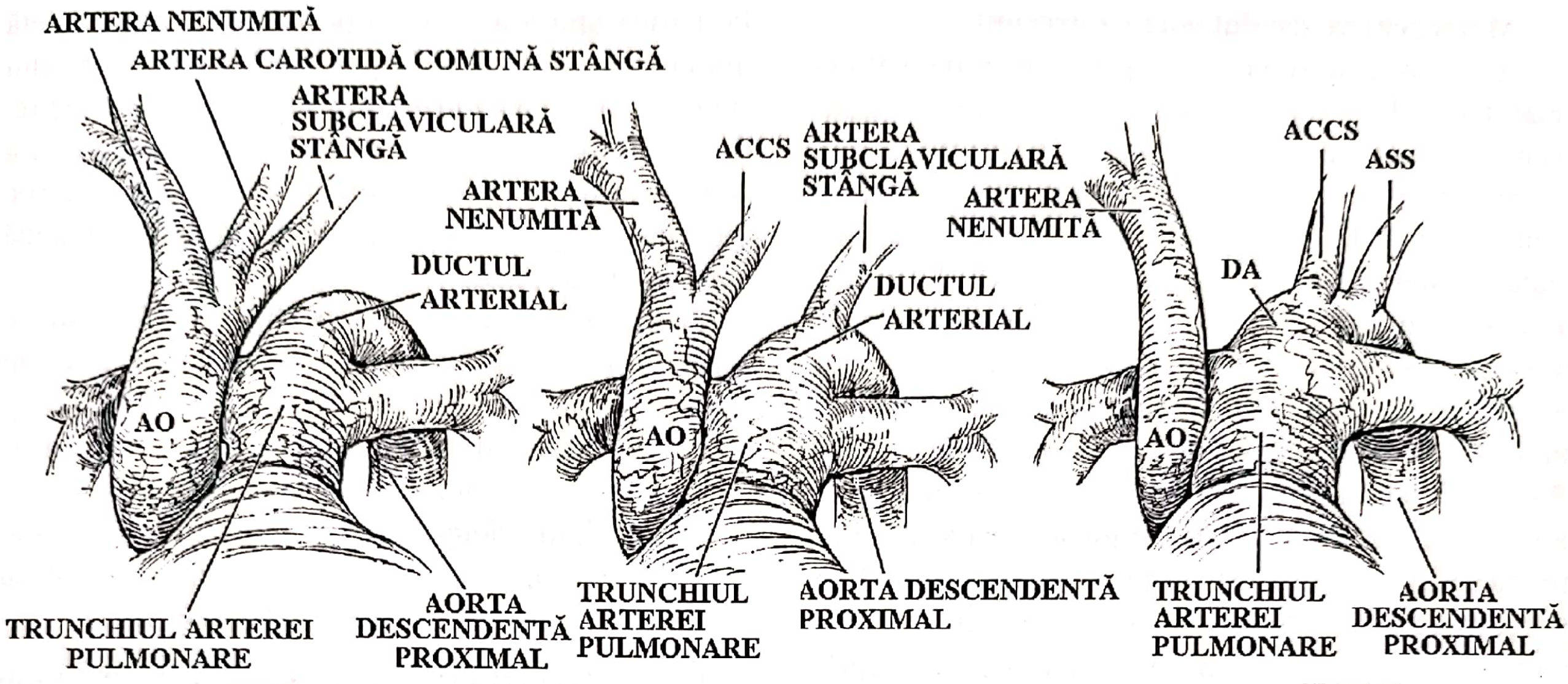
ARTERA NENUMITĂ
ARTERA CAROTIDĂ COMUNĂ STÂNGĂ
ARTERA SUBCLAVICULARĂ STÂNGĂ
ARTERA NENUMITĂ
DUCTUL ARTERIAL
AO
TRUNCHIUL ARTEREI PULMONARE
AORTA DESCENDENTĂ PROXIMAL
ACCS
ARTERA SUBCLAVICULARĂ STÂNGĂ
ARTERA NENUMITĂ
DUCTUL ARTERIAL
AO
TRUNCHIUL ARTEREI PULMONARE
AORTA DESCENDENTĂ PROXIMAL
ACCS
ASS
ARTERA NENUMITĂ
DA
AO
TRUNCHIUL ARTEREI PULMONARE
AORTA DESCENDENTĂ PROXIMAL

TIPUL A TIPUL B TIPUL C

Fig. 20.1. Tipurile anatomice de arc aortic întrerupt (după Mavroudis). **Tipul A**: întrerupere distală de artera subclaviculară stângă; **Tipul B**: întrerupere între artera subclaviculară stângă şi artera carotidă stângă; **Tipul C**: întrerupere între artera carotidă stângă şi artera nenumită.

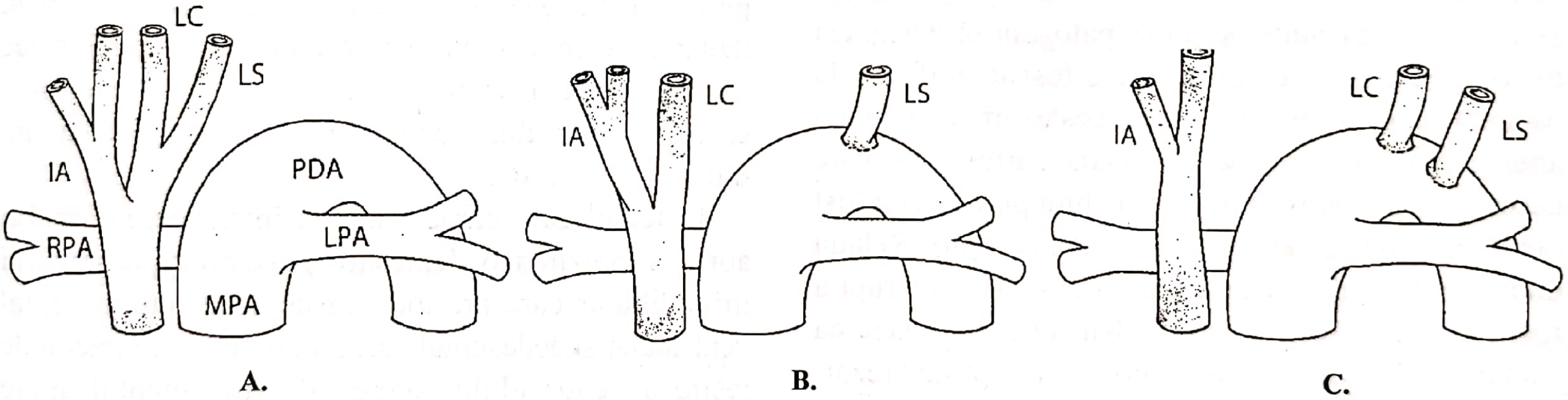
LC
LS
IA
PDA
RPA
LPA
MPA
IA
LC
LS
IA
LC
LS

A. B. C.

Fig. 20.2. Variante anatomice ale arcului aortic întrerupt (**Tipul A, B, C**) (după Gatzoulis).

originea aberantă a arterei subclavii drepte din aorta descendentă, crescând în acest fel incidenţa apariţiei stenozei aortice subvalvulare.

– **Tipul C**, delimitat între originea trunchiului arterial brahio-cefalic şi artera carotidă comună stângă, se întâlneşte foarte rar (sub 4% din cazuri).

2. EMBRIOLOGIE

Arcul aortic proximal derivă din sacul aortic, arcul distal din al 4-lea arc embriologic, iar zona istmică din joncţiunea dintre al 6-lea arc embriologic („ductus") cu aorta dorsală stângă, respectiv cu al 4-lea arc embriologic.

Caseta 20.3

Morfologie

- Tipul A: întreruperea este distală faţă de artera subclavie stângă.
- Tipul B: întreruperea este între artera carotidă comună stângă şi artera subclavie stângă.
- Tipul C: întreruperea este între artera nenumită şi artera carotidă comună stângă.

Morfogeneza arcului aortic întrerupt

Arcul aortic întreruput face parte categoria malformațiilor cardiace care produc scăderea fluxului sanguin la nivelul celui de al patrulea arc aortic. Printre acestea se numără și alte condiții, cum sunt: defectul septal ventricular cu deplasare posterioară a septului infundibular și stenoză subaortică; trunchi arterial comun; fereastră aorto-pulmonară; transpoziția completă de vese mari; ventricul drept cu cale dublă de ieșire tipul Taussig-Bing, sindromul hipoplazic al inimii stângi și anumite forme de ventricul cu cale dublă de intrare. Asociații patologice mai puțin întâlnite sunt atrezia aortică cu fereastră aorto-pulmonară, canal arterial permeabil și al cincilea arc aortic permeabil ca sursă de sânge pentru aorta ascendentă; discordanță atrio-ventriculară; originea aortei din artera pulmonară dreptă, fereastră aorto-pulmonară și arc aortic întrerupt; ventricul cu dublă intrare și alte forme de ventricul „unic". De asemenea, există situații neobișnuite în care arcul aortic întrerupt a fost descoperit la pacienți cu stenoză pulmonară severă sau tetralogie Fallot. Constatarea obstrucției bilaterale a tractului de ejecție contrazice teoriile obișnuite de morfopatogeneză. Originea ductală a arterei subclaviculare a fost identificată la pacienți cu arc aortic întrerupt. Acestea implică ductul arterial bilateral. Originea anormală a arterei coronare descendente anterioare de la trunchiul pulmonar a fost raportată la un pacient cu întrerupere de tip B. Relația dintre sindromul Di George și arcul aortic întrerupt a fost explorată. Van Mierop și Kutsche sugerează că sindromul Di George și arcul aortic întrerupt sunt rezultatul unei proces de dezvoltare anormal care implică creasta neurală.

Anomalii asociate

Arcul aortic întrerupt este întâlnit destul de rar. În afară de canalul arterial persistent, DSV-ul este cea mai frecventă anomalie. În studiile CHSS (Congenital Heart Surgeous Society) **[1]**, 73% din 250 pacienți au DSV ca anomalie unică. Frecvent, malaliniamentul posterior al septului conal este în legătură cu septul ventricular care determină obstrucția tractului de ieșire a ventriculului stâng. Alte trăsături anatomice ce pot contribui la obstrucția tractului de ieșire a ventriculului stâng includ inelul aortic hipoplastic. Valva aortică este frecvent bicuspă și pot exista fuziuni ale comisurilor. Pe partea opusă a septului poate exista o bandeletă musculară proeminentă în peretele liber al ventricului stâng, ca o protuberanță la nivelul tractului de ieșire, numită *mușchiul lui Moulaert*. O membrană fibroasă subaortică nu se observă la nou-născuții cu arc aortic întrerupt, dar se dezvoltă adesea la 1–2 ani după corecția chirurgicală.

Defectul septal atrial este frecvent întâlnit în asociere cu arcul aortic întrerupt. Aceasta este frecvent sub forma unui foramen ovale patent care poate fi larg și important hemodinamic din cauza șuntului stânga-dreapta important datorat obstrucției tractului de ieșire a ventriculului stâng în dezvoltarea *in utero*. S-au descris forme de ventricul unic la 4% dintre pacienți cu arc aortic întrerupt și de trunchi arterial la 10%.

Defectul septal ventricular și obstrucția tractului de ieșire a ventriculului stâng

La pacienții cu inimă biventriculară și anatomie segmentală normală, defectul septal ventricular este aproape întotdeauna prezent, excluzând acei pacienți cu arc aortic întrerupt și un defect septal aorto-pulmonar sau acei pacienți neobișnuiți, cu întrerupere izolată. Defectul septal ventricular poate ocupa orice poziție la nivelul septului interventricular și determină scăderea debitului sanguin în aorta ascendentă din timpul vieții fetale.

Defectul care caracterizează întreruperea arcului aortic reprezintă o deplasare posterioară a septului infundibular care are loc deasupra defectului septal ventricular și dedesubtul valvei aortice înspre tractul de ieșire a ventriculului stâng. Malaliniamentul apare datorită deplasării septului infundibular spre tractul de ieșire al ventriculului stâng. Acest tip de defect septal ventricular subarterial „dublu atașat" (*doubly committed*) se asociază la pacienți cu arc aortic întrerupt. Obstrucția tractului de ieșire a ventriculului stâng poate fi uneori foarte severă. La acei pacienți cu conexiune ventriculo-arterială discordantă, cu malformație de tip „ventricul unic", mărimea defectului septal interventricular limitează fluxul sanguin sistemic.

Mecanismele responsabile de obstrucția tractului de ieșire a ventriculului stâng în arcul aortic întrerupt sunt, printre altele:

- deplasarea posterioară a septului infundibular;
- pachetul muscular antero-lateral al lui Moulaert;

- stenoza valvei aortice;
- hipoplazia inelului valvular aortic;
- deplasarea ţesutului valvei tricuspide.

Întreruperea arcului aortic şi compresiunea bronşică.

Compresiunea bronşică poate reflecta un atriu stâng dilatat. Cauzele care determină obstrucţia bronşică în arcul aortic întrerupt includ canale arteriale bilaterale sau asocierea cu aorta descendentă toracică pe partea dreaptă.

Caseta 20.4

Boli asociate

- Canal arterial permeabil (mereu prezent)
- DSV (aproape mereu prezent)
- Obstrucţie de tract de ieşire ventricular stâng sistemic (actual sau potenţial)
- Valvă aortică bicuspidă
- Ventricul drept cu dublă cale de ieşire
- Inimă univentriculară cu conexiune ventriculo-arterială discordantă
- Fereastră aorto-pulmonară
- Trunchi arterial
- Izometrism atrial
- Stenoza subaortică, datorată malalinierii posterioare a septului ventricular
- Sindromul Di George: absenţa sau hipoplazia severă a timusului este frecventă la pacienţii cu întrerupere de arc aortic, mai ales la cei cu tipul B.

3. ISTORIE NATURALĂ

Aceasta anomalie prezintă un grad ridicat de mortalitate (75% dintre decese se înregistrează în prima lună de viaţă), mai precis, vârsta medie letală este cuprinsă între a patra şi a zecea zi. Decesul survine precoce după naştere şi coincide cu închiderea ductului arterial, pe fondul lipsei de dezvoltare a unei circulaţii colaterale adecvate. În cazul în care canalul arterial rămâne permeabil o perioadă mai îndelungată, supravieţuirea la distanţă este posibilă, dar cu riscul decesului până la vârsta de 1 an.

4. DIAGNOSTIC

Tabloul clinic

Aproape toţi aceşti nou-născuţi prezintă un grad de detresă respiratorie, cianoză moderată către severă, grade variate de insuficienţă cardiacă congestivă, dovezi clinice ale lucrului mecanic scăzut; distribuţia pulsului palpabil depinde de subtipul anatomic. Examinarea cardiacă arată bombarea toracelui stâng şi prezenţa murmurului de ejecţie sistolică de-a lungul marginii sternale stângi; frecvent se întâlneşte ritm de galop, iar gradul de hepatomegalie reflectă severitatea insuficienţei cardiace congestive.

Diagnosticul anatomic

Un diagnostic anatomic corect poate fi pus folosind doar ecocardiografia. Acesta este un avantaj important la nou-născuţii care prezintă situaţie criză (*in extremis*) şi la care cateterizarea invazivă cardiacă poate fi o procedură suplimentară. În plus, pentru a localiza locul de întrerupere, ecocardiografia trebuie să ofere următoarele informaţii: lungimea discontinuităţii, cea mai îngustă dimensiune a tractului de ieşire a ventriculului stâng, diametrul inelului aortic şi diametrul aortei ascendente. Este mai puţin obişnuit ca segmente ale arcului aortic, care sunt hipoplastice, să producă o compromitere hemodinamică. Trăsăturile anomaliilor asociate trebuie definite cu grijă. Spre exemplu, localizarea DSV-lui trebuie definită în funcţie de marginile sale. Conul septal este adesea hipoplastic, făcând ca abordarea prin marginea superioară şi prin valva tricuspidă să fie foarte dificilă (**Fig. 20.3**).

Prezenţa sau absenţa timusului pot fi evidenţiate de multe ori prin ecocardiografie. Absenţa timusului are implicaţii serioase, datorită asocierii cu microdeleţie de cromozom 22 şi sindromul Di George.

Rolul angiografiei cu rezonanţă magnetică este discutabil, cu toate că în acest moment pare să aibă puţine avantaje faţă de ecocardiografie la nou-născuţii netrataţi **[2]**.

Clinica şi datele de laborator

Arcul aortic întrerupt tip B, cea mai comună formă, este asociat cu persistenţa canalului arterial ± DSV, astfel că simptomatologia devine severă în perioada neonatală în momentul închiderii ductului arterial. Dacă aceasta apare acut, se instalează rapid acidoza şi anuria. Pulsul arterial la nivelul membrului superior drept este prezent, în timp ce la nivelul membrului superior şi inferior stâng devine nepalpabil, în urma închiderii ductului arterial. Ischemia hepatică consecu-

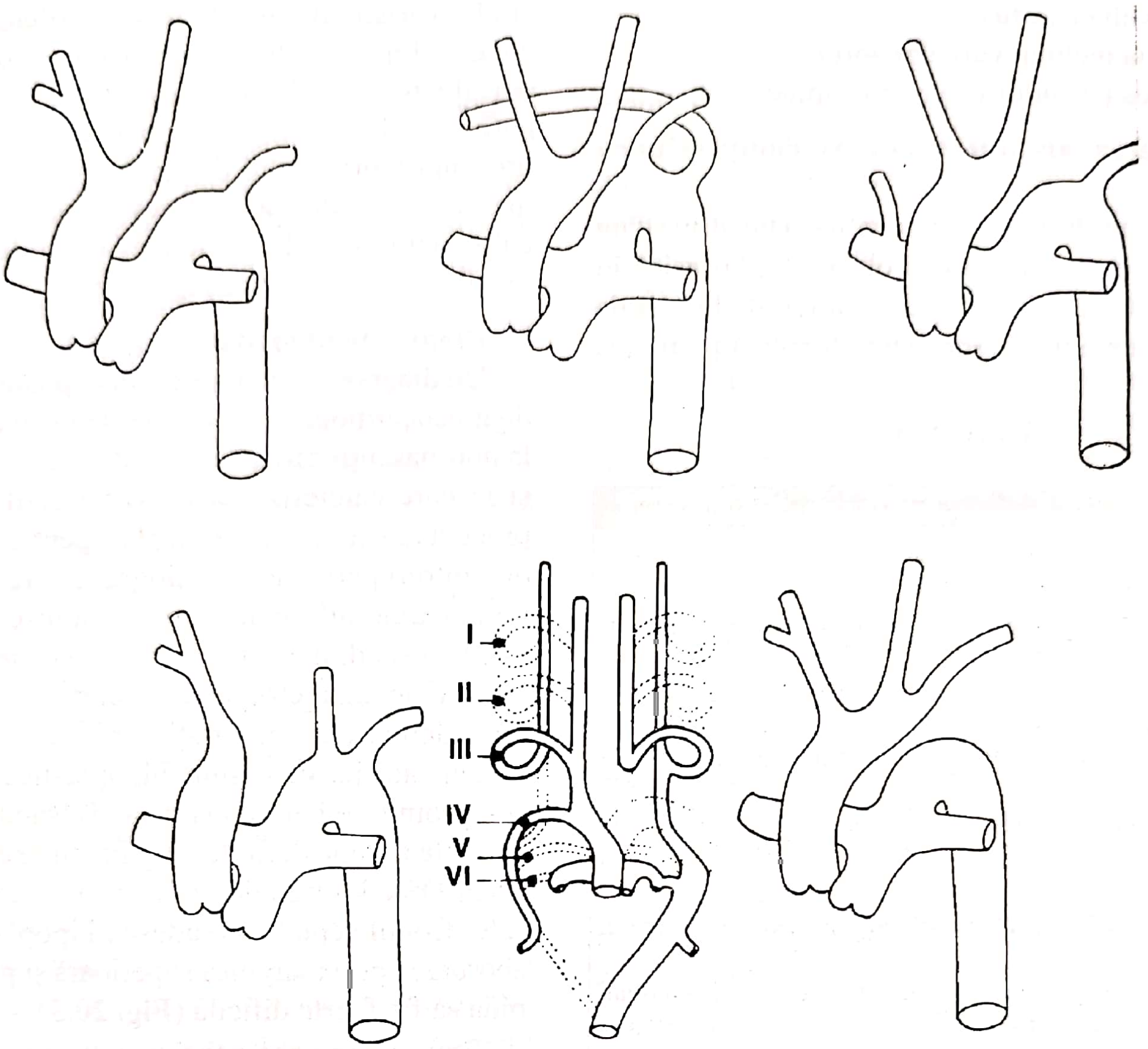

Fig. 20.3. Variante anatomice ale întreruperii arcului aortic: – întreruperea arcului aortic între originea arterei carotide comune stângi şi subcalviei stângi; – întreruperea arcului aortic între originea arterei carotide comune stângi şi subcaviculara stângă asociată cu artera subclaviculară dreaptă retroesofagiană.

tivă determină creşterea semnificativă a enzimelor hepatice (SGOT, LDH). Ischemia mezenterică poate conduce la apariţia enterocolitei necrozante [3]. Afectarea renală se traduce prin creşterea valorilor cretininei serice. Dezvoltarea şi menţinerea unei acidoze sistemice severe (pH sub 7,0) duc în final la apariţia sindromului de suferinţă pluriorganică, cu afectare cerebrală şi cardiacă. Semnele neurologice sunt reprezentate de convulsii, flascitate, răspuns slab sau areactivitate la stimuli. Suferinţa miocardică duce la scăderea debitului cardiac, insuficienţa cardiacă congestivă. Se remarcă de asemenea o dificultate în creştere şi dezvoltare.

Caseta 20.5

Diagnostic

- ***Clinic***: aproape toţi nou-născuţii cu această boală prezintă probleme respiratorii, cianoză uşoară până la severă, diferite grade de insuficienţă cardiacă congestivă şi semne clinice de debit cardiac scăzut; examinarea cardiacă evidenţiază torace stâng bombat, zonă precordială stângă hiperdinamică cu impuls ventricular drept proeminent; zgomot 2 dedublat, cu suflu de ejecţie de-a lungul marginii stângi sternale; frecvent ritm de galop, gradul dilatării ficatului reflectă severitatea insuficienţei cardiace congestive.
- ***Electrocardiogramă***: ax QRS spre dreapta, cu hipertrofie venticulară dreaptă, grade diferite de dilatare atrială dreaptă sau combinată.
- ***Radiografie toracică***: în funcţie de defectele cardiace asociate; cardiomegalie.

Caseta 20.5 *(continuare)*

- ***Ecocardiogramă***: ecocardiografia poate să pună diagnosticul, scoţând în evidenţă:
  - locul întreruperii;
  - distanţa dintre segmentele aortice discontinue;
  - dimensiunea cea mai îngustă a tractului de ieşire ventricular stâng, diametrul inelului aortic şi al aortei ascendente;
  - caracteristicile bolilor asociate.
- ***Cateterism cardiac***: deoarece diagnosticul este pus atunci când permeabilitatea canalului este restabilită prin PGE1, datele despre presiune cântăresc puţin în managementul chirurgical; există şunt stânga-dreapta la nivel atrial şi ventricular, artera pulmonară şi ventriculul drept sunt la presiuni sistemice; presiunile tele-diastolice sunt crescute în ambii ventricule; tractul de ieşire ventricular stâng: încercarea determinării gradului obstrucţiei, prin măsurarea gradientului de presiune, este împiedicată de decompresia ventriculară stângă prin DSV, aproape întotdeauna non-restrictiv.

Paraclinic

Electrocardiograma: ax QRS spre dreapta, cu hipertrofie ventriculară dreaptă, grade diferite de dilatare atrială dreaptă sau combinată.

Radiografia toracică: în funcţie de defectele cardiace asociate; cardiomegalie.

Ecocardiograma: ecocardiografia poate să pună diagnosticul, scoţând în evidenţă:

- locul întreruperii;
- distanţa dintre segmentele aortice discontinue;
- dimensiunea cea mai îngustă a tractului de ieşire ventricular stâng, diametrul inelului aortic şi al aortei ascendente.

Ecocardiografia bidimensională reprezintă explorarea diagnostică de rutină, cu atât mai mult la nou-născut unde eventualitatea unei explorări invazive (cateterism cardiac) ar putea determina complicaţii vasulare secundare serioase. Informaţiile oferite de examenul ecografic se referă la tipul arcului aortic întrerupt, lungimea segmentului cu discontinuitate luminală, aspectul tractului de ejecţie al ventriculului stâng, diametrul inelului aortic, al aortei ascendente, prezenţa anomaliilor cardiace asociate.

Cateterism cardiac: deoarece diagnosticul este pus atunci când permeabilitatea canalului este restabilită prin PGE_1, datele despre presiune cântăresc puţin în managementul chirurgical; există şunt stânga-dreapta la nivel atrial şi ventricular, artera pulmonară şi ventriculul drept sunt la presiuni sistemice; presiunile tele-diastolice sunt crescute în ambele ventricule; tractul de ieşire ventricular stâng: încercarea determinării gradului obstrucţiei prin măsurarea gradientului de presiune este împiedicată de decompresia ventriculară stângă prin DSV, aproape întotdeauna non-restrictiv.

5. TRATAMENT

5.1. Tratament medical şi intervenţional

Introducerea prostaglandinei E_1 în 1976 a revoluţionat managementul arcului aortic întrerupt. Înainte de această perioadă în care s-a introdus de asemenea ecocardiografia bidimensională, nou-născuţii acidotici din punct de vedere simptomatic se tratau în timpul cateterizării cardiace de urgenţă, iar apoi erau transportaţi de urgenţă din laboratorul de cateterizare către sala de operaţie.

Prostaglandina E_1 trebuie să fie administrată pe o linie intravenosă sigură. Dacă permeabilitatea ductului arterial nu este evidentă în timp de o oră la nou-născuţii de mai puţin de 1 saptămână, se presupune, până la proba contrarie, că este o problemă tehnică de administrare a medicaţiei. Menţinerea ductului patent reprezintă doar primul pas în resuscitarea nou-născuţilor cu arc aortic întrerupt. Deoarece jumătatea inferioară a corpului este dependentă de perfuzia prin duct şi deoarece sângele din duct are posibilitatea de a trece în circulaţia pulmonară, este esenţial ca rezistenţa pulmonară să fie maximizată. Aceasta poate fi realizată prin evitarea unui nivel mare de oxigen inspirat (de obicei aerul din cameră este suficient), cât şi prin evitarea şi tratarea alcalozei respiratorii provocate de hiperventilaţie.

Controlul optim al ventilaţiei se realizează prin intubaţie şi ventilaţie mecanică precoce, sedare continuă (Fentanil) şi curarizare (Pancuronium). Se vor selecta nivelul PIP şi frecvenţa ventilatorie astfel încât să se menţină pCO_2 la valori de 40–50 mm Hg. Se impune de asemenea tratamentul prompt al acidozei metabolice (bicarbonat de sodiu administrat în bolus). Susţinerea funcţiei miocardice se realizează de la început, prin încărcare volemică moderată şi administrare de rutină de inotrop (Dopamină). După stabilizarea de urgenţă şi eficientă a parametrilor menţionaţi, pacientul este pregătit pentru intervenţia chirurgicală. Măsurile de resuscitare terapeutice prezentate mai sus pot fi menținute o perioadă de 24–48 de ore și postoperator.

5.2. Tratament chirurgical

Indicația operatorie

Diagnosticul de arc aortic întrerupt constituie o indicație intrinsecă, indiferent de prezența și severitatea anomaliilor cardiace asociate. Existența cromozomopatiilor grave contraindică operația. Tehnica chirurgicală ideală în arcul aortic întrerupt rămâne oarecum controversată. Metodele paliative mult utilizate în trecut au fost treptat înlocuite cu tehnici chirurgicale de corecție la vârsta neonatală.

Caseta 20.6

Indicații pentru tratament chirurgical

- Prostaglandina E1 a revoluționat managementul arcului aortic întrerupt.
- Stabilirea permeabilității canalului este primul pas în resuscitarea medicală a nou-născutului.
- Trebuie crescută rezistența vasculară pulmonară, deoarece jumătatea inferioară a corpului este dependentă de perfuzarea prin ductul arterial, iar sângele din acesta poate trece în circulația pulmonară sau sistemică; se poate realiza prin evitarea FiO_2 crescut și a alcalozei respiratorii prin hiperventilație; controlul ventilației este cel mai bine realizat prin intubare, sedare cu fentanil a nou-născutului și inducerea relaxării musculare cu pancuroniu.
- Acidoza metabolică trebuie tratată agresiv prin administrare intravenoasă de bicarbonat de sodiu.
- Este folosit un agent inotropic, cum este dopamina, deoarece funcția miocardică este deprimată, iar inima trebuie să suporte o suprasolicitare de volum moderată până la severă. Dopamina crește perfuzia renală în contextul lezării renale ischemice.
- Resuscitarea completă trebuie realizată înaintea intervenției chirurgicale, deoarece îmbunătățește rezultatul acesteia.

Caseta 20.7

Tratament chirurgical

- În două etape:
  - reparарea arcului aortic întrerupt (anastomoză directă a segmentelor aortice proximale și distale după mobilizare extinsă) prin toracotomie postero-laterală stângă, cu sau fără banding de arteră pulmonară, urmată de,
  - sternotomie mediană, pentru închiderea DSV.
- O singură etapă:
  - prin sternotomie mediană și repararea simultană a arcului aortic întrerupt și închiderea cu petic a DSV sub bypass cardio-pulmonar.

Caseta 20.7 *(continuare)*

Alegerea este dictată de prezența leziunilor asociate, în special obstrucția severă a tractului de ieșire a ventriculului stâng.

În absența leziunilor asociate, altele decât canalul arterial permeabil și DSV, repararea se realizează prin anastomoză directă a arcului, cu închiderea DSV, deoarece banding-ul de arteră pulmonară poate agrava stenoza subaortică la pacienții cu malaliniere de DSV.

Banding-ul de arteră pulmonară în perioada neonatală, urmat de închiderea defectului septal ventricular în jurul vârstei de 5 ani.

Refacerea continuității arcului aortic se realizează prin ***interpoziția unui conduct vascular*** **sintetic.**

Corecția totală realizată prin anastomoză directă la nivelul arcului aortic, practicată la nou-născut, reprezintă în prezent tehnica chirurgicală de elecție. Așa cum s-a menționat anterior, se indică evitarea valorilor ridicate ale oxigenului inspirat și hiperventilația. Monitorizarea presiunii arteriale supra- și subjacent refacerii arcului aortic se obține prin amplasarea cateterelor în artera radială dreaptă și artera ombilicală.

Calea de abord se realizează prin sternotomie mediană; se preferă dubla canulare arterială în aorta ascendentă, respectiv, artera pulmonară, pentru optimizarea perfuziei tisulare, în special la nivel cerebral și miocardic și canulă venoasă unică. Se va menține infuzia de prostaglandină E_1 pe durata perioadei de hipotermie. Disecția și mobilizarea adecvată a aortei ascendente și a vaselor arcului aortic, a ductului arterial și aortei descendente se fac pentru a diminua și a evita tensiunea la nivelul anastomozei. Tot în acest scop se preferă secționarea arterei subclavii stângi în arcul aortic întrerupt tip B, reducând totodată riscul complicațiilor hemoragice precoce și al unei anastomoze stenozante postoperator. Când temperatura rectală a ajuns sub 18°C, se realizează arestul circulator, după administrarea cardioplegiei suprimându-se canulele arterială și venoasă. Ductul arterial se secționează și se suturează. Amplasarea viitoarei linii de anastomoză se face la nivelul aortei ascendente, în zona cu minimă tensiune sau tracțiune. Anastomoza prin sutură continuă se efectuează cu fir rezorbabil. Închiderea defectului septal ventricular se face de regulă transpulmonar. Un defect septal atrial este abordat transatrial drept. Pentru faza de reîncălzire, o canulă aortică se reintroduce în aorta ascendentă. Se vor monitoriza de rutină presiunile în atriul stâng, artera pulmonară şi atriul drept **(Fig. 20.4)**.

Arcul aortic înterupt şi DSV

Metoda ideală de management operator a devenit tot mai puţiun controversată în ultimul deceniu. Există un consens că intervenţia primară în perioada neonatală într-o singură etapă este managementul optim, cu toate că încă persistă controverse minore cu privire la unele detalii. Opţiuni paliative au fost folosite de comun acord în trecut, dar sunt mai puţin frecvente în prezent pe măsură ce tot mai multe unităţi spitaliceşti au devenit familiare cu operaţiile corective neonatale. Procedurile non-corective includ banding-ul de arteră pulmonară în timpul perioadei neonatale, cu închiderea DSV-ului asociat înaintea perioadei de mică copilărie şi de obicei înainte de vârsta de cinci ani. Continuitatea arcului poate fi obţinută mai bine prin inserţia unui graft sintetic decât prin anastomoză directă.

Aceste două opţiuni paliative se realizează prin toracotomie stângă, cu toate că unii chirurgi preferă să folosească abordare combinată prin toracotomie şi sternotomie pentru plasarea unui graft între aorta ascendentă şi cea descendentă. Este de preferat o corecţie într-o singură etapă în perioada neonatală, inclusiv anastomoza directă de arc aortic.

Un clamp curb aplicat pe aorta descendentă ajută la mobilizarea aortei ascendente la nivelul anastomozei care poate fi astfel efectuată fără tensiune.

Abordarea DSV-ului depinde de rezultatele ecocardiografice preoperatorii care trebuie analizate atent de către chirurg. Frecvent există hipoplazia septului conal; în aceste cazuri abordarea optimă pentru închiderea defectului septal interventricular se face printr-o incizie transversă la nivelul arterei pulmonare comune proximale, imediat distal de valva pulmonară. DSV-ul subpulmonar este închis într-o manieră similară, la marginea superioară suturile fiind trecute prin inelul pulmonar cu fire aramate cu petice. Cu toate că există riscul de distorsionare a valvei pulmonare, prin aceasta

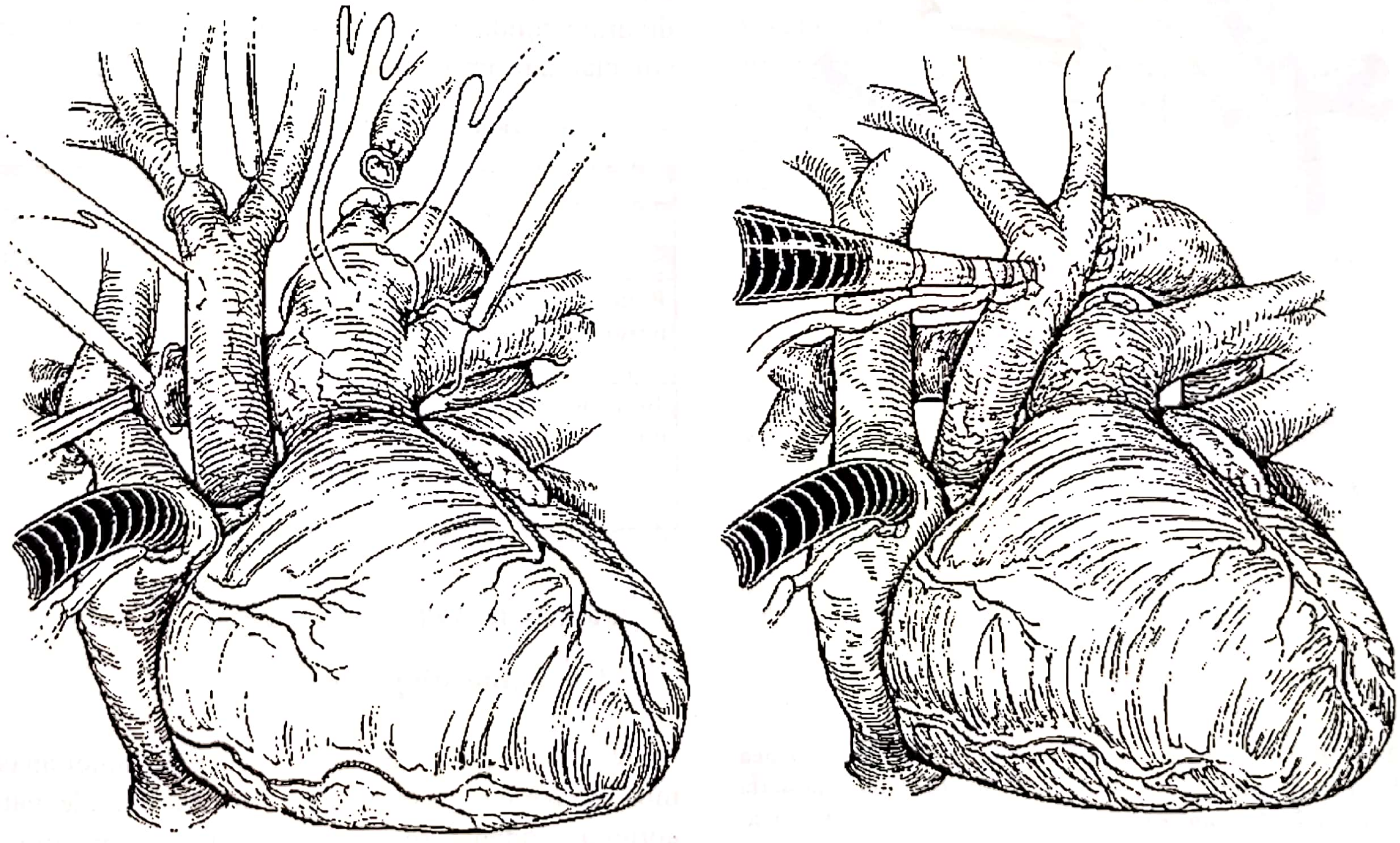

Fig. 20.4. Tehnica chirurgicală a corecţiei de arc aortic întrerupt (după Mavroudis).

excluzându-se utilizarea ei în procedura Ross, există cel puţin un raport despre procedură Ross de succes consecutivă abordării transpulmonare a defectului septal interventricular.

Preoperator trebuie luată o decizie cu privire la nevoia de a închide defectul septal atrial care este prezent la majoritatea pacienţilor. Datorită complianţei stângi scăzute, prezente de obicei în arc aortic întrerupt şi DSV, chiar şi un defect septal atrial mic poate avea ca rezultat postoperator un şunt stânga-dreapta semnificativ. Defectul septal atrial poate fi închis de obicei prin sutură directă, printr-o mică atriotomie dreaptă.

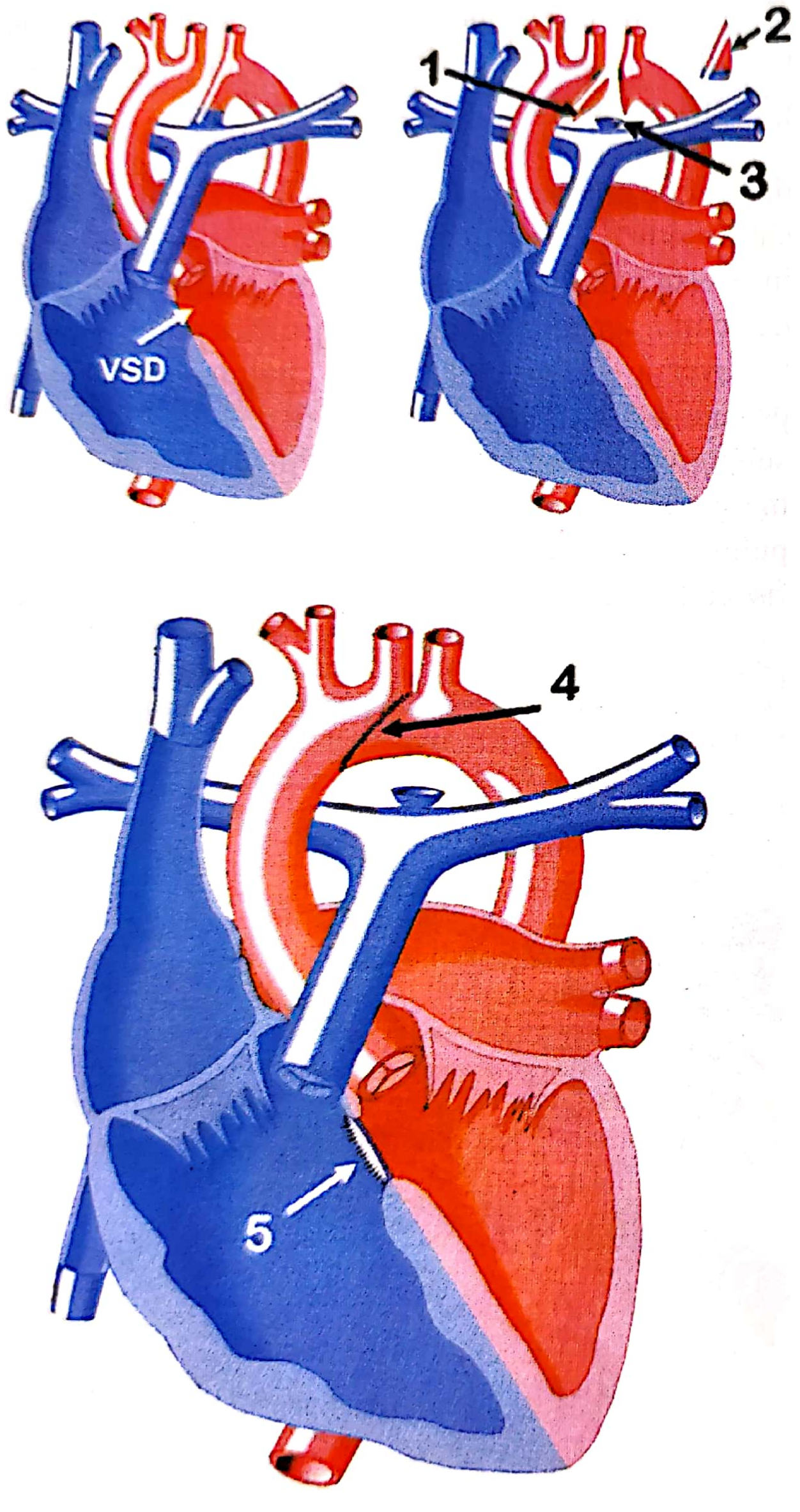

Fig. 20.2. Op TIM. Corecţia arcului aortic întrerupt: **1** – Secţionarea arcului aortei ascendente pentru a permite conexiunea la aorta descendentă; **2** – Suprimarea canalului arterial permeabil; **3** – Ligaturarea canalului arterial restant; **4** – Cele 2 porţiuni ale arcului aortic suturate cap la cap; **5** – Închiderea DSV cu un petic **[33]**.

6. EVOLUŢIE POSTCHIRURGICALĂ

Conduita terapeutică postoperatorie constă în administrarea de inotrop în doză minimă în primele 24–48 de ore, prelungită eventual încă 2–3 zile după detubare. Se vor monitoriza perametrii hemodinamici pentru excluderea unor eventuale leziuni reziduale. Este necesară aprecierea saturaţiilor oxigenului din cateterul arterial pulmonar pentru excluderea unui eventual DSV rezidual; gradientul presional anastomotic se va controla intraoperator (inclusiv eco transesofagian), precum şi imediat postoperator prin monitorizarea presunii arteriale, ecocardiografic şi eventual prin cateterism cardiac, când se ridică suspiciunea unei obstrucţii în calea de ejecţie a ventriculului stâng. Evidenţierea unor defecte restante semnificative hemodinamic conduce la reintervenţie chirurgicală pentru corectarea promptă a acestora (**Tabelul. 20.3**).

Tabelul 20.3. Urmărire postoperatorie

Ghid de urmărire postoperator		
6 luni	18 luni	Peste 18 luni
Rutină (date clinice, ECG de repaos, radiografia toracică)	Rutină + TA proximală şi distală	**Rutină** (monitorizare 1–3 ani)
Tensiunea arterială (TA) proximală şi distală	ECG la efort (la 6 luni)	
	2-D eco + Doppler (gradient)	

7. REZULTATE

7.1. Complicaţii precoce

Hemoragia. Apare datorită efectuării unei anastomoze tensionate, din cauza mobilizării inadecvate a aortei ascendente, respectiv descendente, precum şi a friabilităţii marcate a ţesuturilor, determinată la rândul ei de acidoza severă preoperatorie, dar şi de încorporarea ţesutului ductal în anastomoză.

Anastomoza stenotică, tot ca urmare a prinderii ţesutului ductal la nivelul anastomozei.

Lezarea nervului frenic, întâlnită relativ frecvent după interpoziţia de conduct sintetic între aorta ascendentă şi cea descendentă (prin compresiunea realizată de către conduct).

Lezarea nervului laringeu recurent.

7.2. Complicaţii tardive

Gradient presional la nivelul arcului aortic. Invariabil, toţi pacienţii cu interpoziţie de conduct vascular sintetic în perioada neonatală vor realiza obstrucţie, tradusă prin creşterea gradientului presional peste 30 mm Hg. Pe de altă parte, stimularea dezvoltării pseudointimei la nivelul grefonului poate accelera rata obstrucţiei. Incidenţa obstrucţiei grefonului, raportată recent, este de 45% la 5 ani. Reintervenţia chirurgicală în aceste cazuri constă în înlocuirea conductului vascular sintetic. Aproximativ 40% dintre pacienţii care au beneficiat de anastomoză directă la nivelul arcului aortic prezintă un gradient presional sub 30 mm Hg la 18 luni; la aceştia angioplastia endoluminală percutană este benefică şi se indică de elecţie. Date statistice recente indică în anastomoza directă o rată de reintervenţie de numai 14% la 3 ani.

Obstrucţia în calea de ejecţie a ventriculului stâng. Conduita chirurgicală este variabilă în funcţie de particularităţi. În unele cazuri este posibilă rezecţia musculară la nivelul septului prin abord transvalvular aortic. Valvotomia aortică se impune în stenoza valvulară aortică. La pacienţii cu hipoplazie anulară aortică şi cu stenoză tubulară subaortică extinsă se indică înlocuirea inelului aortic utilizând o homogrefă aortică sau o autogrefă pulmonară.

Sindromul Di George asociat arcului aortic întrerupt, ca urmare a hipoplaziei sau absenţei timusului. Statusul imun pe termen lung al celor care supravieţuiesc operaţiei de arc aortic întrerupt necesită mai multă atenţie şi control.

Obstrucţia bronhiei principale stângi (care trece posterior faţă de arcul aortic) apare de regulă în cazul practicării unei anastomoze directe la nivelul arcului, care a fost realizată sub tensiune. Radiografia toracică indică hiperexpansiunea plămânului stâng; diagnosticul este confirmat bronhoscopic şi de datele oferite la CT şi RMN. Reintervenţia constă în secţionarea arcului, urmată de interpoziţia unui conduct sintetic.

Caseta 20.8

Posibile complicaţii
Obstrucţie bronşică stângă
Sindromul Di George
Gradient presional la nivelul arcului aortic
Obstrucţia în calea de ejecţie a ventriculului stâng.

7.3. Concluzii

Prostaglandina E_1 a revoluţionat managementul arcului aortic întrerupt. Resuscitarea completă trebuie continuată mai multe zile dacă este necesar, înaintea etapei chirurgicale. Într-o primă etapă a corecţiei chirurgicale, la nou-născuţi se preferă o anastomoză directă a arcului aortic şi închiderea defectului septal interventricular. Acestea pot răspunde intervenţiilor chirurgicale simple, ca o rezecţie subaortică, dar în unele cazuri este necesară o procedură de lărgire a tractului de ejecţie a ventriculului stâng.

8. OP TIM PROPUNERI: NOMENCLATURĂ. DIAGNOSTIC. TRATAMENT – STS – EACTS*

Arcul aortic întrerupt (AAÎ) este definit ca o deficienţă a continuităţii luminale între aorta descendentă şi cea ascendentă. În aproape toate cazurile sângele care curgre spre aorta toracică descendentă provine din CAP, şi acesta este în asociere cu DSV. Sistemul de clasificare aproape universal folosit este cel descris de Celoria şi Patton.

Acest sistem de clasificare se bazează pe localizarea întreruperii arcului aortic:

A – întreruperea distală la artera subclaviculară stângă;

B – întreruperea între arterele subclaviculară stângă şi carotida stângă;

C – întreruperea între trunchiul brahio-cefalic şi carotida stângă.

---

*Adaptat după Carl L., Backer M.D., Constantine Mavroudis M.D., *Congenital Heart Surgery Nomenclature and Database Project: Patent Ductus Arteriosus, Coarctation of the Aorta, Interrupted Aortic Arch*, „Ann. Thorac. Surg.", 2000, 69: S298-307.

Cel mai puțin întâlnit este tipul C. Anomaliile asociate sunt destul de frecvente.

Abordările AAÎ din punct de vedere chirurgical se grupează în două abordări principale. Prima abordare înregistrată a fost o abordare graduală, începând cu operația paliativă inițial prin toracotomie stângă care interesează arcul aortic întrerupt, urmată de o reparare completă a anomaliei intracardiace printr-o sternotomie mediană. Cealaltă abordare este o reconstrucție primară completă la nou-născuți.

De obicei, o abordare graduală are ca operație inițială (prin toracotomie stângă) banding-ul unei artere pulmonare pentru a controla debitul pulmonar și apoi reconstrucția arcului aortic întrerupt fie prin grefă (Gore-Tex, Dacron) de la aorta ascendentă spre cea descendentă, fie printr-o anastomoză directă a aortei toracice descendente mobilizată la aorta ascendentă. Aceasta este urmată în 2-6 luni de o operație prin sternotomie mediană pentru îndepărtarea banding-ului pulmonar, reconstrucția arterei pulmonare și închiderea DSV. Aproape toți acești pacienți vor necesita un al treilea stagiu, fie de înlocuire a conductului, prin conducte adiționale de la aorta toracică ascendentă, fie în anumite cazuri de dilatare cu balon direct a anastomozei.

Reconstrucția completă în perioada neonatală folosește metoda prin sternotomie mediană cu CEC și oprire circulatorie. DSV este închis și în cele mai multe cazuri se procedează la o anastomoză directă a aortei toracice descendente, mobilizată la aorta ascendentă. Acești pacienți pot necesita reintervenție pentru stenoza subaortică și deseori necesită dilatare cu balon a anastomozei aortei toracice ascendente și descendente.

1. Diagnosticul AAÎ. Nivele de ierarhie

1.1. AAÎ Nivel 1 de ierarhie

Arc aortic întrerupt

AAÎ Nivel 1: Anomaliile de arc complex unde aceste pierderi sunt între continuitatea luminală a aortei toracice ascendente și descendente.

1.2. AAÎ Nivel 2 de ierarhie

AAÎ, FAP (fără altă precizare)

AAÎ, Tip A. (întreruperea distal de artera subclaviculară stângă)

AAÎ, Tip B. (întreruperea între arterele subclaviculare stângi și carotida stângă)

AAÎ, Tip C. (întreruperea între trunchiul brahio-cefalic și carotida stângă)

Modificări ale AAÎ

Cu CAP
Fără CAP
Cu DSV
Fără DSV
Cu valve aortice bicuspide
Fără valve aortice bicuspide
Cu obstrucția tractului de ejecție a VS
Fără obstrucția tractului de ejecție a VS
Cu sindrom DiGeorge
Fără sindrom DiGeorge
Cu fereastră aorto-pulmonară
Fără fereastră aorto-pulmonară
Cu transpoziția arterelor mari
Fără transpoziția arterelor mari
Cu ventriculul unic
Fără ventriculul unic
Cu trunchi arterial
Fără trunchi arterial

2. Nomenclatura opțiunilor terapeutice pentru AAÎ

2.1. Tratanentul AAÎ Nivel 1 de ierarhie

Corecția AAÎ, FAP

Corecția AAÎ, **Abordare stadializată**
Corecția AAÎ, **Corecție completă**

2.2. Tratanentul AAÎ Nivel 2 de ierarhie

Corecția AAÎ, FAP
Corecția AAÎ, Abordare stadializată, FAP

Corecția AAÎ, Abordare stadializată, **Stadiul I (Corecția arcului cu sau fără banding AP)**

Corecția AAÎ, Abordare stadializată, **Stadiul II (Închiderea DSV și îndepărtarea banding-ului AP)**

Corecția AAÎ, Abordare stadializată, **Stadiul III (Schimbarea grefei sau mărirea arcului**

Corecția AAÎ, Corecție completă, FAP

Corecția AAÎ, Corecție completă, **Închiderea DSV cu grefă protetică pentru corecția arcului**

Corecția AAÎ, Corecție completă, **Închiderea DSV cu anastomoza directă a arcului**

2.3. Tratanentul AAÎ Nivel 3 de ierarhie

Corecția AAÎ, FAP
Corecția AAÎ, Abordare stadializată, FAP
Corecția AAÎ, Abordare stadializată, Stadiul I (Corecția arcului cu sau fără banding AP), FAP

Corecția AAÎ, Abordare stadializată, Stadiul I (Corecția arcului cu sau fără banding AP), **cu grefă protetică**

Corecția AAÎ, Abordare stadializată, Stadiul I (Corecția arcului cu sau fără banding AP), **cu anastomoza directă a arcului**

Corecția AAÎ, Abordare stadializată, Stadiul II (Închiderea DSV și îndepărtarea banding-ului AP), FAP

Corecția AAÎ, Abordare stadializată, Stadiul II (Închiderea DSV și îndepărtarea banding-ului AP), **Cu reconstrucția arterei pulmonare**

Corecția AAÎ, Abordare stadializată, Stadiul II (Închiderea DSV și îndepărtarea banding-ului AP), **Fără reconstrucția arterei pulmonare**

Corecția AAÎ, Abordare stadializată, Stadiul III (Schimbarea grefei sau mărirea arcului), FAP

Corecția AAÎ, Abordare stadializată, Stadiul III (Schimbarea grefei sau mărirea arcului), **Cu grefă de proteză adițională**

Corecția AAÎ, Abordare stadializată, Stadiul III (Schimbarea grefei sau mărirea arcului), **Înlocuirea grefei protetice**

Corecția AAÎ, Corecție completă, FAP

Corecția AAÎ, Corecție completă, Închiderea DSV cu grefă protetică pentru corecția arcului

Corecția AAÎ, Corecție completă, Închiderea DSV cu anastomoza directă a arcului

3. Listă prescurtată de diagnostice și proceduri pentru întreruperea arcului aortic

Listă prescurtată de diagnostice
AAÎ

Listă prescurtată de proceduri
Crearea AAÎ

BIBLIOGRAFIE

1. **Jonas R.A., Quaegebeur J.M., Kirklin J.W. et al.,** *Outcomes in patients with intrerruped aortic arch and ventricular septal defect. A multiinstitutional study.* Congenital Heart Surgeons Society, „J. Thorac. Cardiovasc. Surg.", 1994, 107: 1099.
2. **Roche K.J., Krinsky G., Lee V.S. et al.,** *Interrupted aortic arch: diagnosis with gadolinium-1*: **Alboliras E.T., Mavroudis C., Pahl E., Gidding S.S., Backer C.L., Rocchini A.P.,** *Left ventricular growth in selected hypoplastic left ventricles: outcome after repair of coarctation of aorta*, „Ann. Thorac. Surg.", 1999, 68: 549.
3. **Bonnet D., Patkai J., Tamisier D., Kachaner J., Vouhe P., Sidi D.,** *A new strategy for the surgical treatment of aortic coarctation associated with ventricular septal defect in infants using an absorbable pulmonary artery band*, „J. Am. Col. Cardiol.", 1999, 34: 866.
4. **Bhat M.A., Neelakandhan K.S., Unnikrishnan M., Rafhore R.S., Mohan Singh M.P., Lone G.N.,** *Fate of hypertension after repair of coarctation of the aorta in adults*, „Br. J. Surg.", 2001, 88: 536.
5. **Bulbul Z.R., Bruckheimer E., Love J.C., Fahey J.T., Hellenbrand W.E.,** *Implantation of balloon-expandable stents for coarctation of the aorta: implantation data and short-term results*, „Cathet. Cardiovasc. Diagn.", 1996, 39: 36.
6. **Becker C., Soppa C., Fink U., Haubner M., Muller-Lisse U., Englmeier K.H. et al.,** *Spiral CT angiography and 3D reconstruction in patients with aortic coarctation*, „Eur. Radiol.", 1997, 7: 1473.
7. **De Leon M.M., De Leon S.Y., Quinones J.A., Roughneen P.T., Magliato K.E., Vitullo D.A. et al.,** *Management of arch hypoplasia after successful coarctation repair*, „Ann. Thorac. Surg.", 1997, 63: 975.
8. **Fulton J.O., Mas C., Brizard C.P., Cochrane A.D., Karl T.R.,** *Does left ventricular outflow tract obstruction influence outcome of interrupted aortic arch repair?*, „Ann. Thorac. Surg.", 1999, 67: 177.
9. **Hakimi M., Clapp S.K., Walters H.L. 3rd, Lyons J.M., Morrow W.R.,** *Arch growth after staged repair of interrupted aortic arch using carotil artery interposition*, „Ann. Thorac. Surg.", 1997, 64: 503.
10. **Heinemann M.K., Ziemer G., Wahlers T., Kohler A., Borst H.G.,** *Extraanatomic thoracic aortic bypass grafts: indications, techniques, and results*, „Eur. J. Cardiothorac. Surg.", 1997, 11: 169.
11. **Haas F., Goldberg C.S., Ohye R.G., Mosca R.S., Bove E.L.,** *Primary repair of aortic arch obstruction with ventricular septal defect in preterm and low birth weight infants*, „Eur. J. Cardiothorac. Surg.", 2000, 17: 643.
12. **Izhar U., Schaff H.V., Mullany C.J., Daly R.C., Orszulak T.A.,** *Posterior pericardial approach for ascending aorta-to-descending aorta bypass through a median stemotomy*, „Ann. Thorac. Surg.", 2000, 70: 31.
13. **Jahangiri M., Shinebourne E.A., Zurakowski D., Rigby M.L., Redington A.N., Lincoln C.,** *Subclavian flap angioplasty: does the arch look after itself?*, „J. Thorac. Cardiovasc. Surg.", 2000, 120: 224.
14. **Krauser D.G., Rutkowski M., Phoon C.K.,** *Left ventricular volume after correction of isolated aortic coarctation in neonates*, „Am. J. Cardiol.", 2000, 85: 904.
15. **Kaulitz R., Jonas R., Van der Velde M.E.,** *Echocardiographic assessment of interrupted aortic arch*, „Cardiol. Young.", 1999, 9: 562.
16. **Lewin M.B., Lindsay E.A., Jurecic V., Goytia V., Towbin J.A., Baldini A.,** *A genetic etiology for interruption of the aortic arch type B*, „Am. J. Cardiol.", 1997, 80: 493.
17. **Levine J.C., Sanders S.P., Colan S.D., Jonas R.A., Spevak P.J.,** *The risk of having additional obstructive lesions in neonatal coarctation of the aorta*, „Cardiol. Young.", 2001, 11: 44.
18. **Lacour-Gayet F., Serraf A., Galletti L., Bruniaux J., Belli E., Piot D. et al.,** *Biventricular repair of cono-truncal anomalies associated with aortic arch obstruction: 103 patients*, „Circulation", 1997, 96: II328.
19. **McElhinney D.B., Reddy V.M., Silvennan N.H., Hanley P.L.,** *Modified Damus-Kaye Stansel Procedure for single ventricle, subaortic stenosis, and arch obstruction in neonates and infants: midterm results and techniques for avoiding circulatory arrest*, „J. Thorac. Cardiovasc. Surg.", 1997, 114: 718.

Redactare medicală casete: Ion Socoteanu, Iulia Cristina Frînculescu, Marius Frînculescu

ANOMALII DE ARC AORTIC – INELE VASCULARE

SECȚIUNEA III

CAPITOLUL 21

ION SOCOTEANU, ANA LASCU, CAIUS GLAD STREIAN

1. NOSOLOGIE
    1.1. Definiție
    1.2. Clasificare anatomică
    1.3. Prevalență
2. EMBRIOLOGIE ŞI ANATOMIE PATOLOGICĂ
3. ISTORICUL NATURAL
4. DIAGNOSTIC
    4.1. Manifestări clinice
    4.2. Radiografia toracică
    4.3. Esofagografia
    4.4. Bronhoscopia
    4.5. Ecocardiografia bidimensională
    4.6. Tomografia computerizată (CT)
    4.7. Rezonanța magnetică
    4.8. Aortografia
5. TRATAMENT
    5.1. Managementul chirurgical
    5.2. Principii de abord chirurgical
    5.3. Tehnica operatorie
        5.3.1. Arc aortic dublu
        5.3.2. Arc aortic drept
        5.3.3. Arcul aortic drept şi ligamentul arterial stâng
        5.3.4. Arc aortic stâng
        5.3.5. Compresia traheală prin artera carotidă comună stângă sau prin artera nenumită
        5.3.6. Lațul arterei pulmonare
6. REZULTATE
7. CONCLUZII
8. Op TIM PROPUNERI: NOMENCLATURĂ. DIAGNOSTIC. TRATAMENT – STS – EACTS

BIBLIOGRAFIE

1. NOSOLOGIE

1.1. Definiție

Inelul vascular este o anomalie congenitală în care arcul aortic şi ramurile sale încercuiesc complet sau incomplet, comprimându-le traheea, esofagul sau pe amândouă. Expresia de inel vascular a fost utilizată prima dată de Robert Gross cu ocazia raportării primei corecții de succes a arcului aortic dublu, în 1945. De atunci, expresia de inel vascular a fost utilizată cu referire la un grup de anomalii vasculare congenitale ce înconjoară şi comprimă esofagul şi traheea.

În articolul original, Gross descrie clasic două inele vasculare anatomice reale, arc aortic dublu şi arc aortic drept cu ligament arterialul stâng. Alte două sindroame compresive traheo-esofagiene au fost incluse sub acest titlu, inel vascular, sindromul compresiv al arterei nenumite (SCAN) şi arcul arterei pulmonare. SCAN apare atunci când există o emergență anormală distală şi posterioară a arterei nenumite (trunchiul arterial brahio-cefalic), care comprimă traheea anterior în cursul ei de la mediastinul stâng la brațul drept. Un arc al arterei pulmonare apare atunci când artera pulmonară stângă (APS) provine din artera pulmonară dreaptă (APD) şi înconjoară traheea distală şi ramurile principale drepte în drum spre plămânul stâng, situându-se între trahee şi esofag.

Alte tipuri de anomalii vasculare despre care la început s-a crezut că produc simptome la copii, dar care de obicei nu apar, sunt arterele subclaviculare drepte cu origini aberante, cel mai adesea ramurile brahiocefalice de la arcul aortic stâng normal. Aceste anomalii se găsesc într-un procent semnificativ, 0,5% din populație.

1.2. Clasificare anatomică

O monografie de la Clinica Mayo împarte arcurile vasculare în şapte tipuri:

Tipul A. Arc aortic dublu cu ambele arcuri patente şi duct sau ligament arterial stâng.

Tipul A1. Arc aortic dublu asociat cu coarctaţie de aortă.

Tipul B. Arc aortic dublu cu atrezia arcului stâng distal de originea arterei subcalviculare stângi şi a ligamentului arterial arterial stâng.

Tipul C. Arc aortic drept cu artera subclaviculară stângă aberantă şi canalul sau ligamentul arterial stâng.

Tipul D. Arc aortic drept cu dispoziţia ramurilor în oglindă şi ligament arterial stâng.

Tipul E. Arc aortic stâng, aortă descendentă dreaptă, canal arterial drept.

Tipul F. Anomaliile APS (Arcul arterei pulmonare)

Tipul G. Arc aortic stâng cu arteră subclaviculară dreaptă aberantă.

Deşi unii autori au încercat să folosească această clasificare, preferinţa noastră a fost simpla identificare a fiecărui inel vascular prin descrierea **configuraţiei sale anatomice** mai degrabă decât folosirea unui sistem de cifre şi litere greu de memorat.

Peste 95% dintre toate inelele vasculare intră în patru categorii principale:

– arc aortic dublu;
– arc drept/ligament arterial stâng;
– compresiunea arterei nenumite;
– arcul arterei pulmonare.

Arcul aortic dublu este divizat într-un mod convenabil în 3 categorii, arc drept dominant, arc stâng dominant şi arcuri echilibrate (**Fig. 21.1**). Această împărţire a fost alegerea lui Langois la aproape 500 de pacienţi cu inel vascular. Arcul aortic drept este grupat în două categorii principale: subclavicular stâng retroesofagian (artera subclaviculară stângă este ultima ramură brahio-cefalică) şi ramurile *în oglindă* (există o arteră nenumită stângă care este prima ramura brahiocefalică şi care dă naştere arterei subclaviculare stângi şi arterei carotide stângi). Unii autori au utilizat expresia arteră subclaviculară stângă aberantă atunci când artera subclaviculară stângă este ultima ramură brahiocefalică, la pacienţii cu arc aortic drept. Acest termen se confundă cu cel de arteră subclaviculară dreaptă aberantă şi de aceea se recomandată denumirea de arteră subclaviculară retroesofagiană stângă. Originea aberantă a arterei subclaviculare drepte de la un arc stâng provoacă rareori simptome la copii şi, din acest motiv, nu este socotită ca aparţinând inelelor vasculare.

O altă clasificare, după chirurgii Gross şi Ware, împarte malformaţiile de arc aortic în cinci grupuri:

1. arc aortic drept;
2. arc aortic dublu;
3. artera subclaviculară aberantă;
4. duct arterial persistent;
5. coarctaţie.

Clasificarea arcurilor aortice include atrezia şi hipoplazia de arc aortic şi a unui ram de arteră pulmonară (**Tabelul 21.1**).

Din punct de vedere strict anatomic, malformaţiile arcului sunt încadrate în trei clase (**Tabelul 21.2**).

Tabelul 21.1. Clasificarea arcurilor aortice incluzând atrezia şi hipoplazia de arc aortic şi a unui ram de arteră pulmonară

Arc aortic dublu	Arcuri hipoplazice	Arc dublu stâng Arc dublu drept Arc dublu bilateral
	Arc obliterant	Arc dublu stâng Arc dublu drept Arc dublu bilateral
Arc aortic stâng	Originea normală a vaselor mari	Arc dublu stâng Arc dublu drept Arc dublu bilateral
	Artera subclaviculară anormală	Arc dublu stâng Arc dublu drept Arc dublu bilateral
	Artera subclaviculară stângă izolată de aortă	Arc dublu stâng Arc dublu drept Arc dublu bilateral
Arc aortic drept	Dextrocardia (imaginea în oglindă)	Arc dublu stâng Arc dublu drept Arc dublu bilateral
	Artera subclaviculară stângă anormală	Arc dublu stâng Arc dublu drept Arc dublu bilateral
	Artera subclaviculară stângă izolată de aortă	Arc dublu stâng Arc dublu drept Arc dublu bilateral
Malformaţii rare	Anomalie de arteră pulmonară stângă Aplazia de ram principal de arteră pulmonară Aplazia de arc aortic	

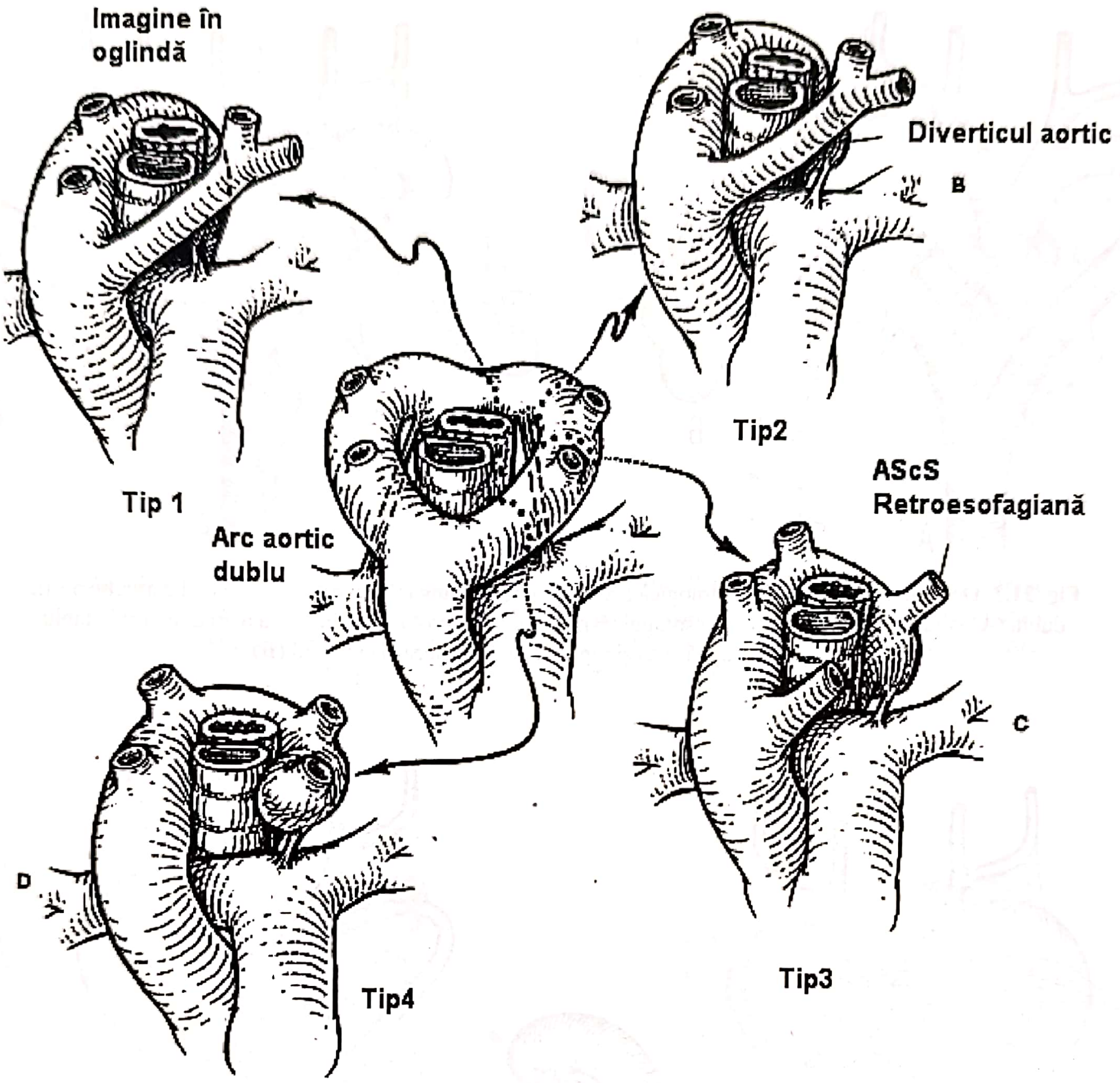

Fig. 21.1. Tipuri anatomice de arc aortic (detalii în text).

Tabelul 21.2. Clasificarea anatomică a arcurilor aortice după Edwards

Anomaliile de arc aortic	Arc dublu Arc retroesofagian Arcuri cervicale Arcuri aplazice
Anomaliile de origine ale ramurilor	Duct arterial anormal Artera subclaviculară anormală Artera carotidă comună stângă anormală Artera nenumită anormală Trunchi brahio-cefalic anormal
Anomaliile de ramuri pulmonare	Anomalia de arteră pulmonară stângă Aplazia de ram pulmonar

Clasificarea embriologică şi situaţia anatomică după Colombi şi colaboratorii a caracteristicilor clinice şi anatomo-chirurgicale este înfăţişată în **Fig. 21.2–21.9.**

1.3. Prevalenţă

Deoarece unele inele vasculare nu au manifestări clinice, adevărata lor prevalenţă este dificil de stabilit. Ele sunt relativ rar întâlnite şi reprezintă 1–3% dintre anomaliile congenitale cardio-vasculare. Potrivit statisticilor chirurgicale, arcul aortic dublu este cea mai fecventă formă de inel vascular, urmată de arcul aortic

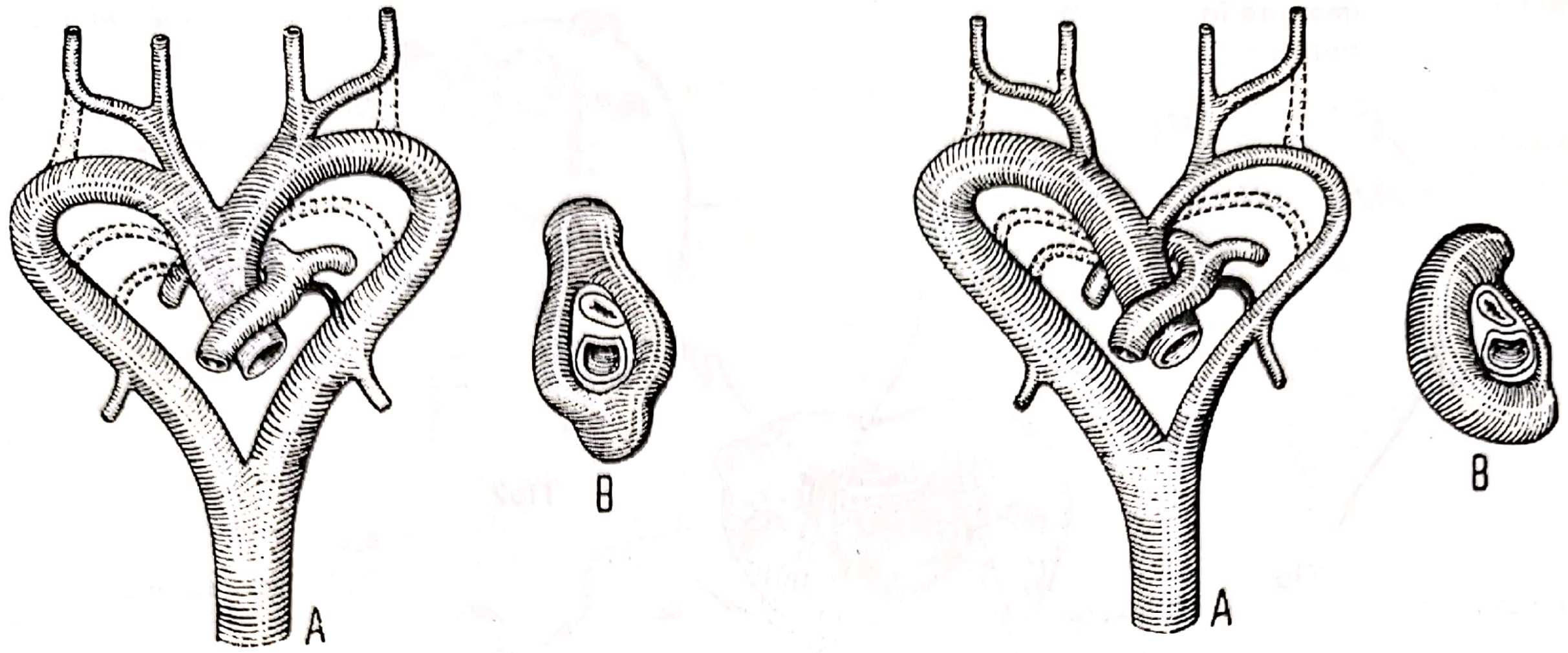

Fig. 21.2. Dezvoltarea embrionară patologică a arcului aortic: Stânga: Dezvoltarea simetrică a arcului aortic dublu (**A**) şi raporturile cu traheea şi esofagul (**B**); Dreapta: Dezvoltarea asimetrică a arcului aortic dublu (hipoplazie stângă) (**A**) şi raporturile cu traheea şi esofagul (**B**).

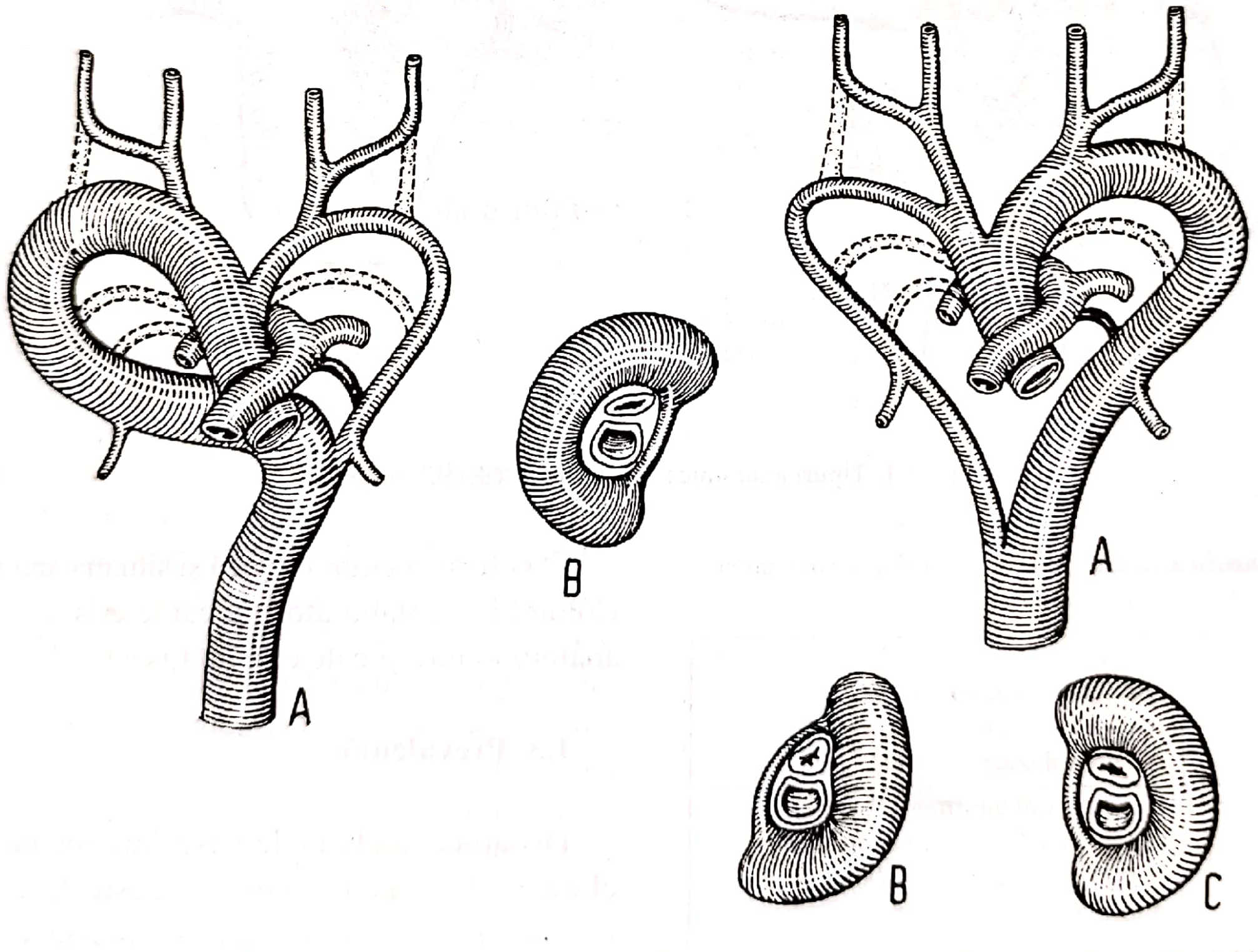

Fig. 21.3. Dezvoltarea embrionară patologică a arcului aortic: Stânga: Dezvoltarea arcului aortic dublu (cu hipoplazia arcului stâng) (**A**) şi raporturile cu traheea şi esofagul (**B**); Dreapta: Dezvoltarea arcului aortic dublu (cu hipoplazia arcului drept) (**A**), raporturile cu traheea şi esofagul (**B**) şi raporturile cu traheea şi esofagul (aorta descendentă la drepta pe arcul circumflex la stânga).

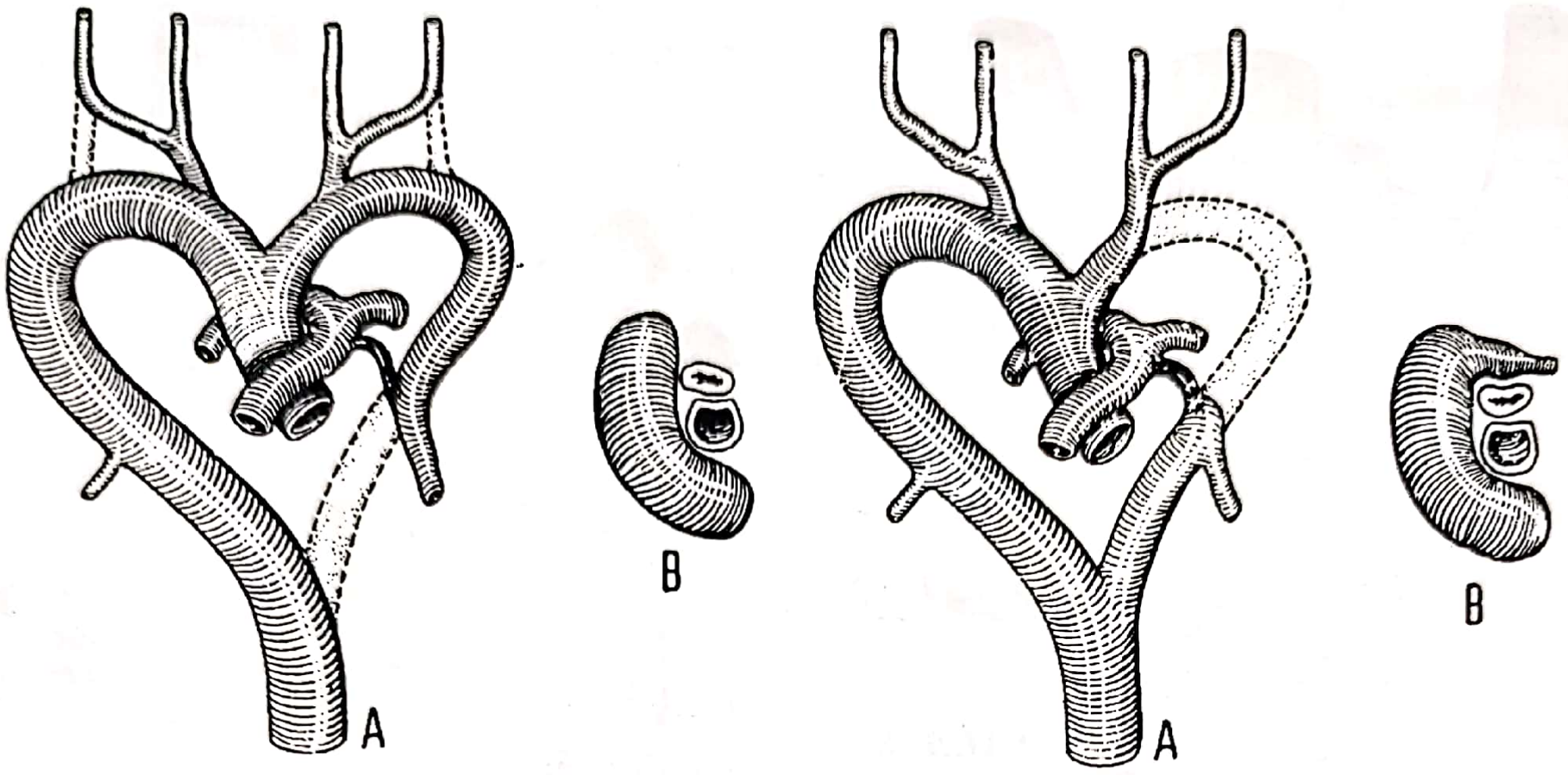

Fig. 21.4. Dezvoltarea embrionară patologică a arcului aortic: Stânga: Evoluția arcului aortic drept (**A**) şi raporturile cu traheea şi esofagul (**B**); Dreapta: Arcul aortic drept cu artera subclaviculară stângă anormală (cu originea la stânga diverticulului aortic posterior, un rudiment al arcului aortic stâng) (**A**) şi raporturile cu traheea şi esofagul (**B**).

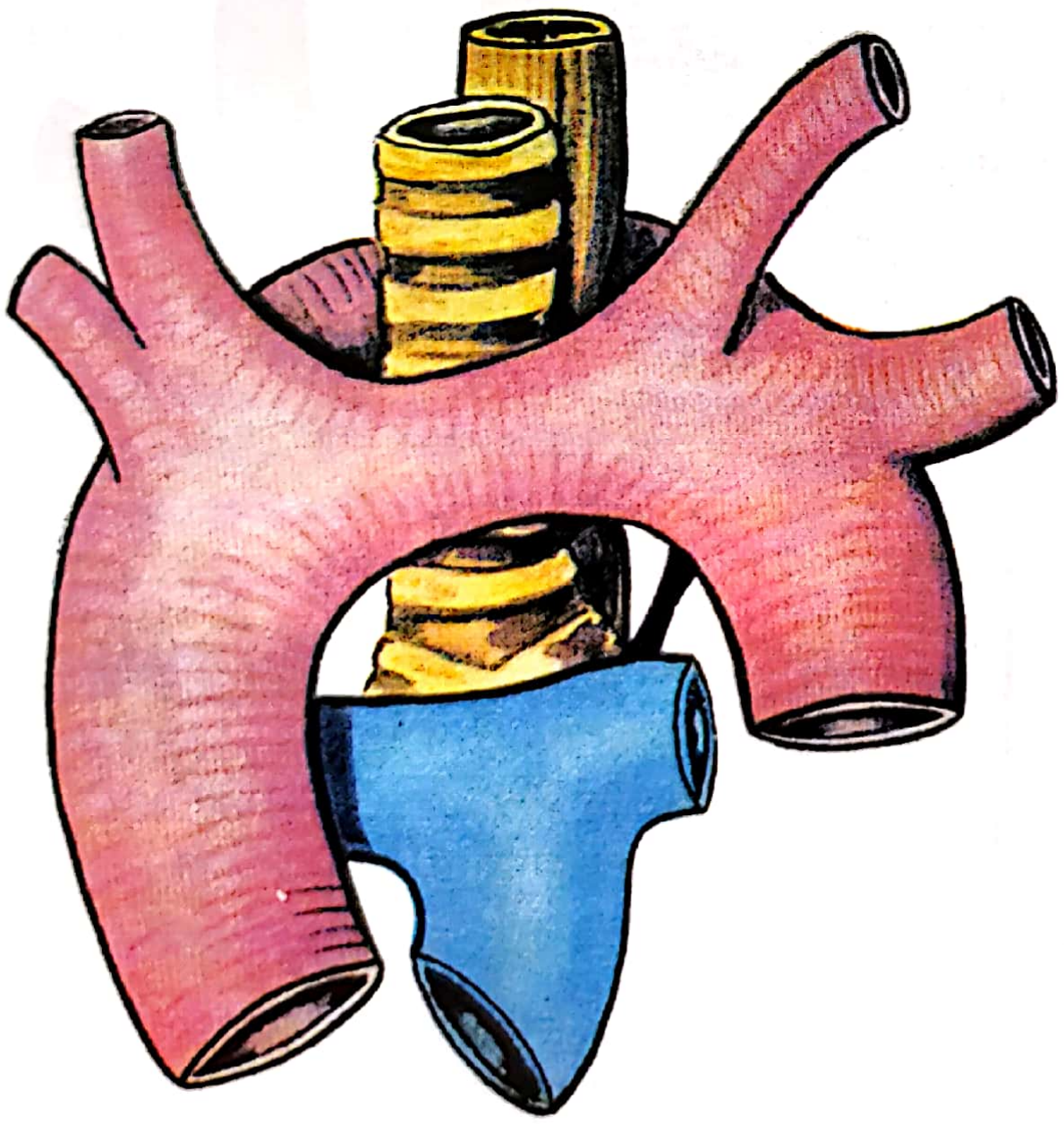

Fig. 21.5. Variante anatomică de arc aortic dublu complet cu aortă descendentă stângă: arcul anterior cu calibrul inferior al arcului posterior.

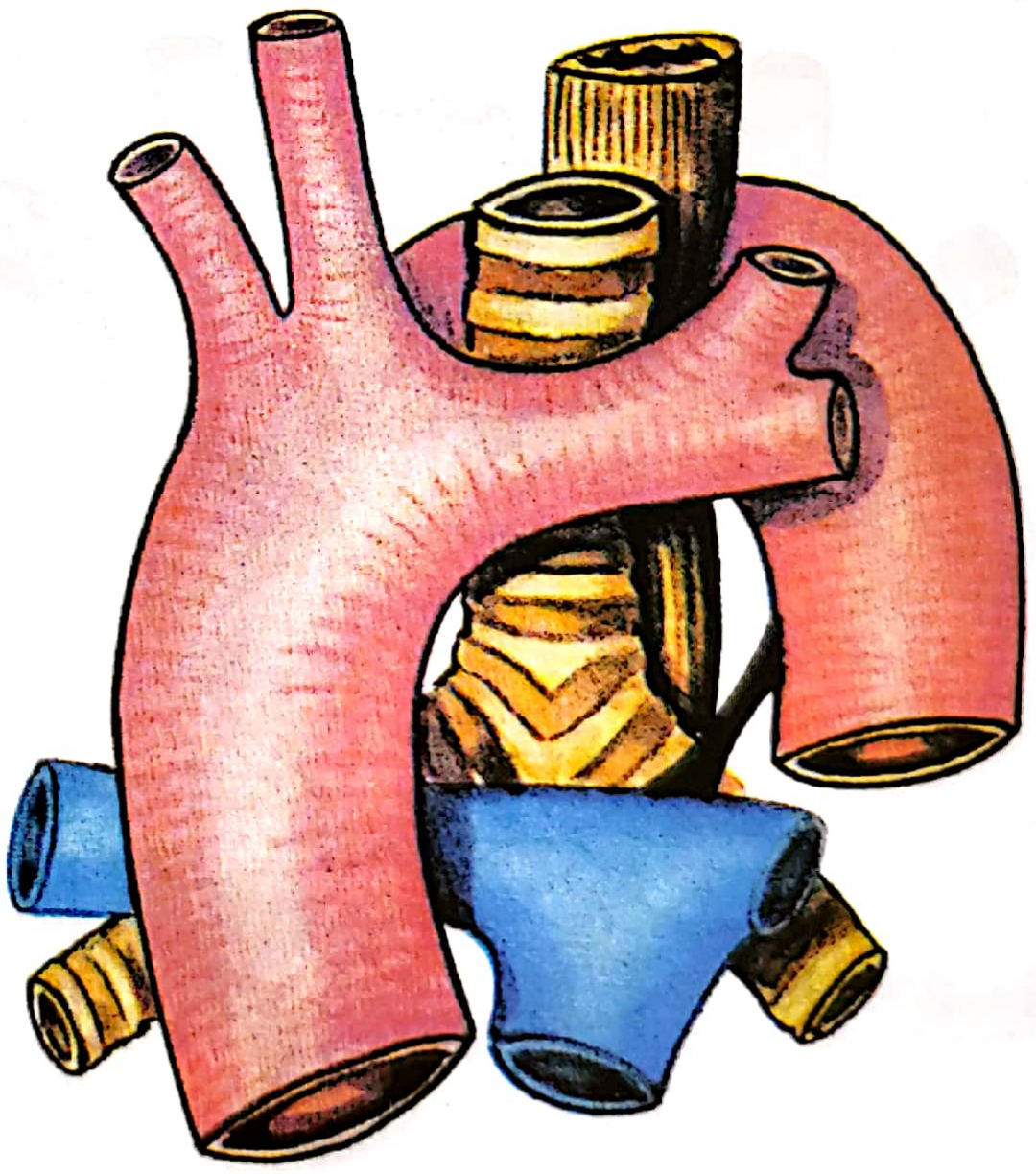

Fig. 21.6. Variantă anatomică de arc aortic dublu incomplet cu aorta descendentă la stânga.

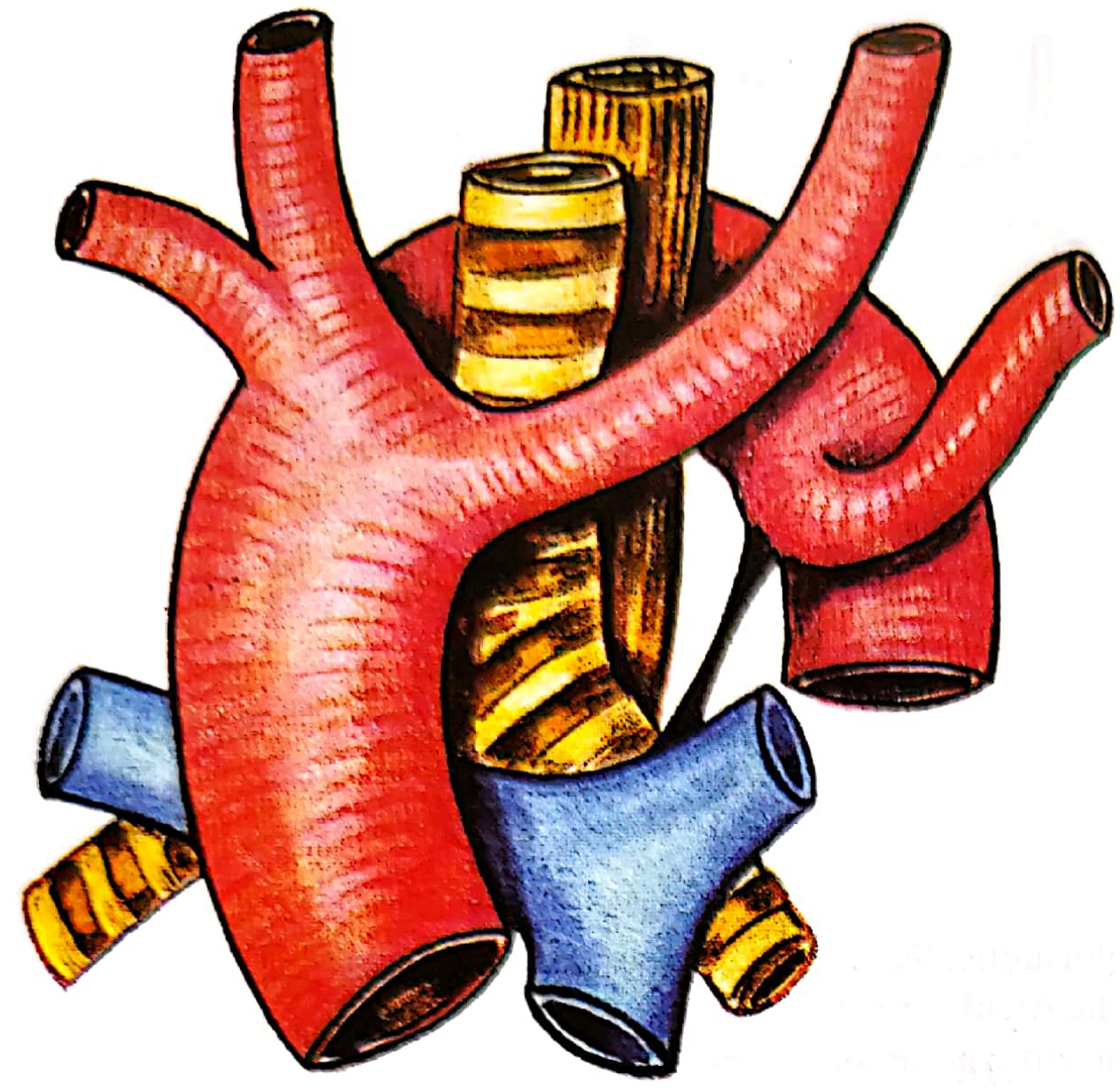

Fig. 21.7. Variantă anatomică de arc aortic dublu incomplet cu aorta descendentă la stânga: artera carotidă stângă cu originea din arcul anterior şi artera subclaviculară stângă din arcul posterior.

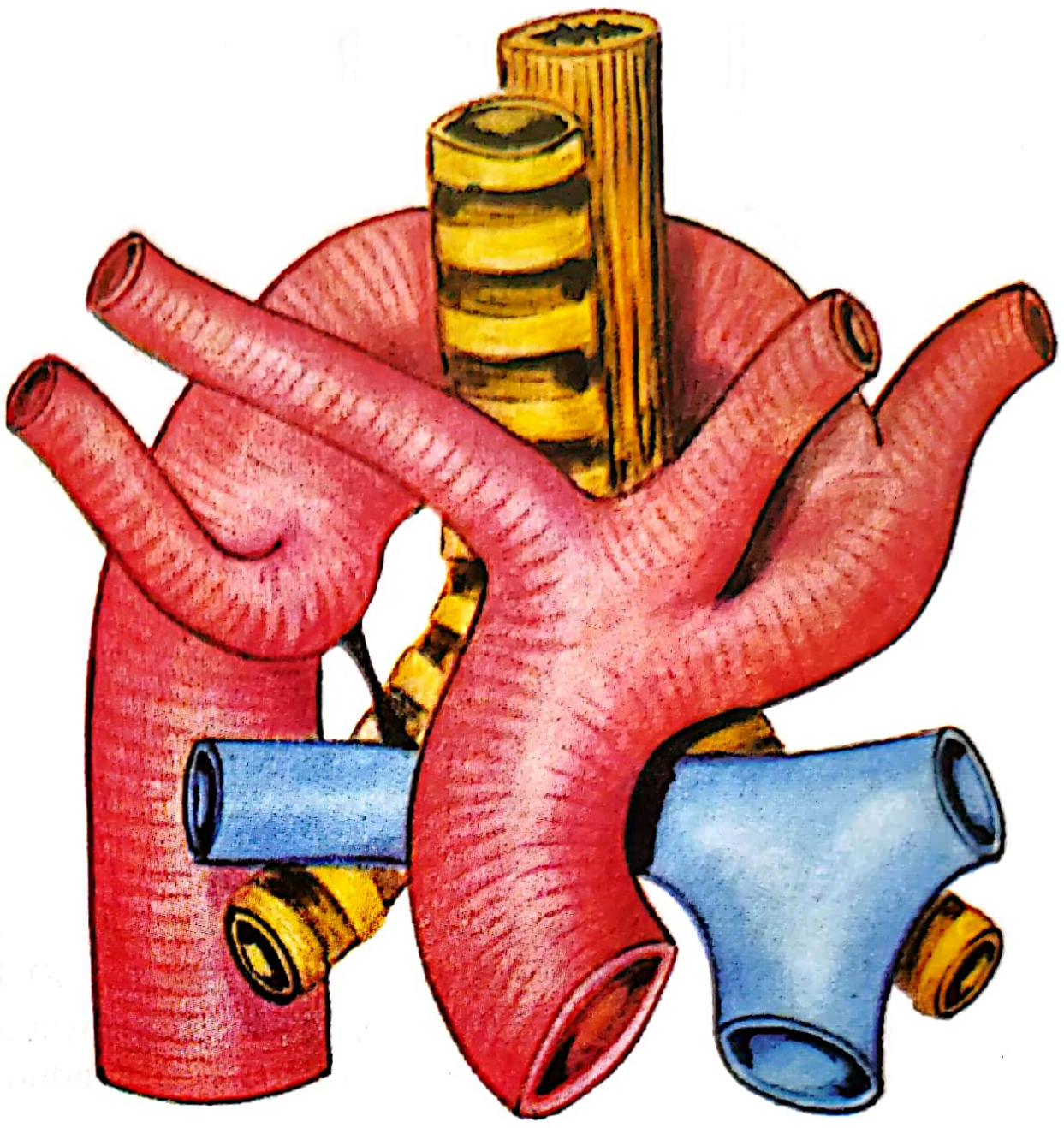

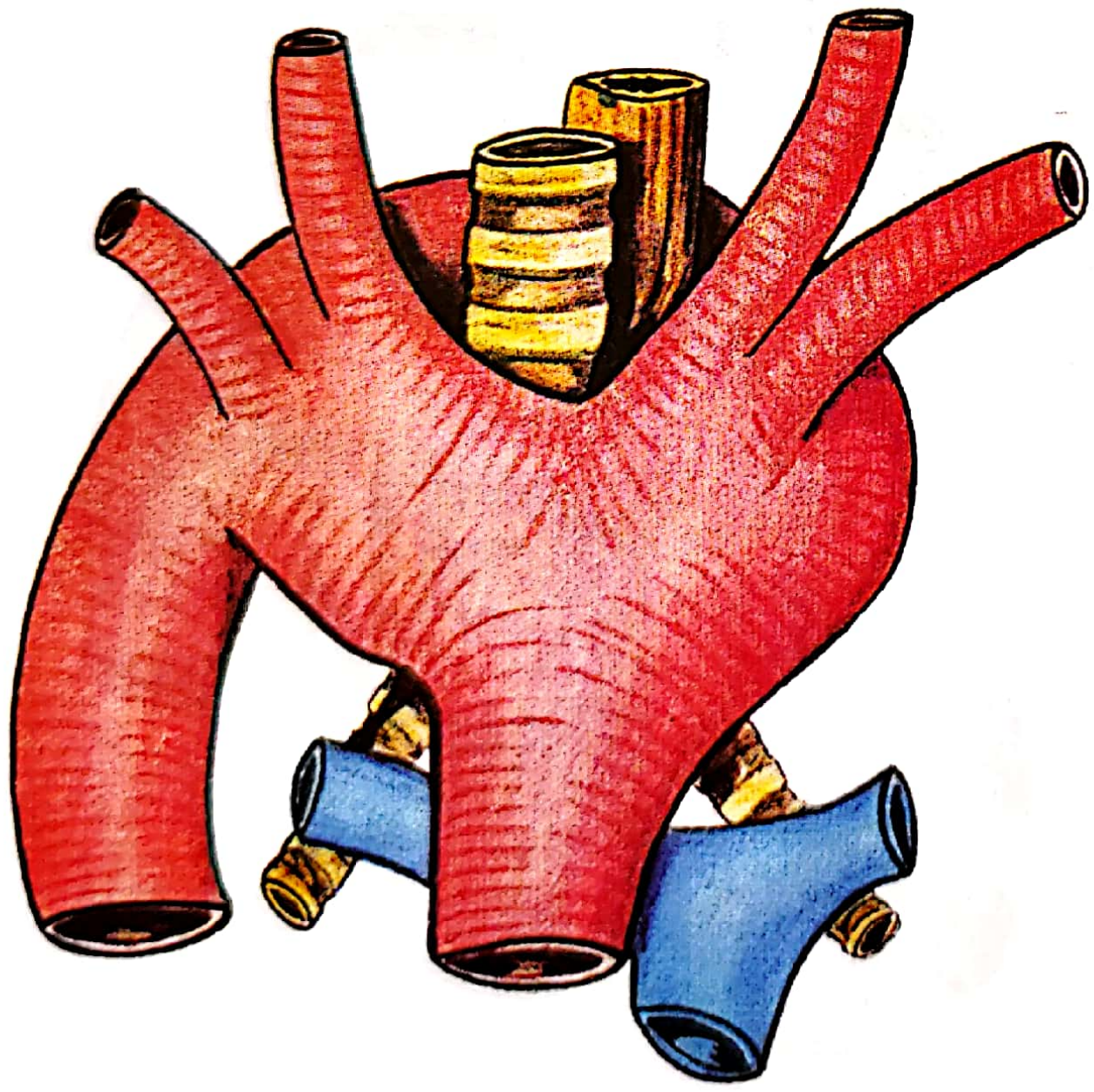

Fig. 21.8. Variantă anatomică de arc aortic dublu complet cu aorta descendentă la dreapta: arcul anterior şi calibrul principal al arcului posterior.

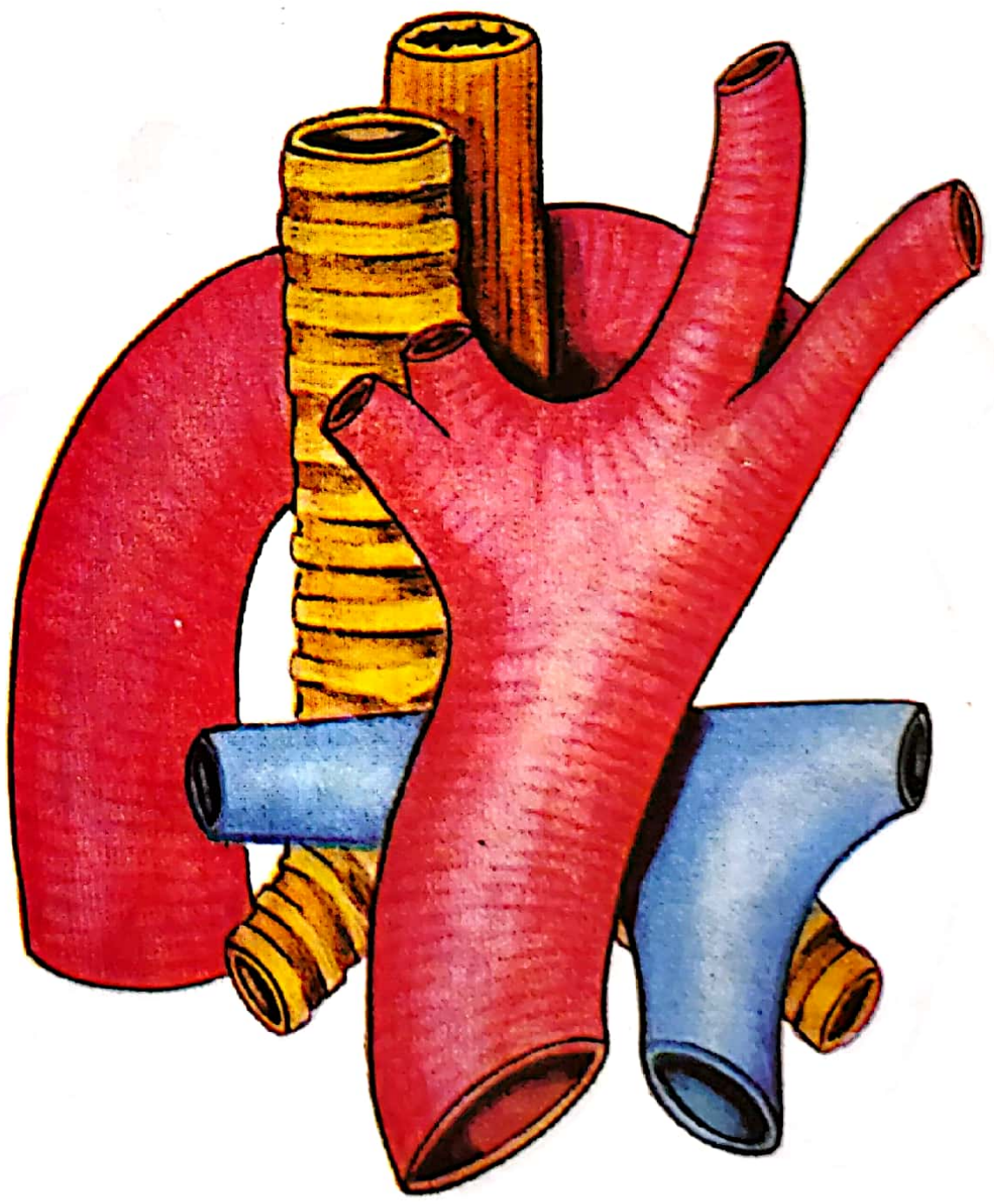

Fig. 21.9. Variante anatomice de arc aortic dublu incomplet cu aorta descendentă la dreapta.

drept cu arteră subclaviculară stângă aberantă și ligament (duct arterial) stâng. Împreună, aceste două anomalii formează mai mult de 90% dintre toate inelele vasculare complete. Tipurile rare de inele vasculare sunt arcul aortic stâng cu aorta descendentă dreaptă și duct pe dreapta, arcul aortic drept cu aorta descendentă stângă și ductul pe stânga și arcul aortic drept cu ramurile în oglindă și ductul pe stânga **[1]**.

De obicei, arcul aortic dublu și arcul aortic drept cu arteră subclaviculară stângă aberantă sunt anomalii izolate, deși se pot asocia cu alte boli cardiace congenitale, cum ar fi defectul septal ventricular și tetralogia Fallot **[2]**.

În contrast, arcul aortic drept cu originea în oglindă a ramurilor însoțește aproape întotdeauna alte anomalii cardiace congenitale, cel mai adesea tetralogia Fallot. În arcul drept cu ramurile în oglindă, ductul arterial sau ligamentul arterial se desprinde de obicei de la baza arterei subclaviculare stângi anterior de trahee și nu formează un inel vascular.

Depleția benzii cromozomiale 22q11 este asociată cu anomaliile arcului aortic izolat, incluzând inele vasculare, precum și cu defecte cardiace cono-truncale și anomalii non-cardiace. Deoarece această mutație este adesea sporadică și manifestările clinice pot fi subtile, testele genetice sunt indicate la toți pacienții cu inele vasculare.

Caseta 21.1

Incidență: arc arterial pulmonar

- Stenoza căilor respiratorii la 1-2 % dintre copiii cu boală cardiacă congenitală, mai frecvent la pacienții cu sindrom Down (40 %).
- Nu există prevalență de gen.

Caseta 21.2

Boli asociate: inel vascular

- În general o malformație cardiacă izolată, cu DSV și tetralogia Fallot, ca și cele mai frecvente boli asociate.
- Foarte rar: arteră subclaviculară stângă aberantă, canal arterial permeabil stâng sau drept, coarctație de aortă, cord univentricular, atrezie pulmonară cu DSV (neobișnuit), ventricul drept cu dublă cale de ieșire, trunchi arterial, transpoziție de vase mari.
- 20-25 % dintre pacienți: deleții ale cromozomului 22q11.2 sau sindromul Di George.

Caseta 21.3

Boli asociate: arc arterial pulmonar

- Inele traheale cartilaginoase complete (50 % dintre pacienți).
- Bronchus suis (= „bronșie de porc").
- Defecte cardiace congenitale la 50 % dintre pacienți:
  - DSA;
  - DSV;
  - canal arterial permeabil ;
  - vena cavă superioară stângă persistentă;
  - sindrom scimitar;
  - foarte rar: atrezia tricuspidiană, ventricul unic, tetralogia Fallot, transpoziția de vase mari, anomalii de arc aortic.
- Arteră pulmonară stângă aberantă.

2. EMBRIOLOGIE ȘI ANATOMIE PATOLOGICĂ

Dezvoltarea embriologică a inelului vascular a fost detailată de Edwards. În embriologia sistemului arcului aortic, aorta ventrală și cea dorsală sunt conectate prin șase arcuri primitive. Inițial, primul, al doilea și al cincilea arc involuează și astfel se formează arcul aortic dublu. Dacă evoluția arcului se oprește aici, rămâne un arc aortic dublu. În mod normal, cel de-al patrulea arc drept involuează, iar cel de al patrulea arc stâng persistă ca arc aortic. Dacă al patrulea arc stâng involuează, se formează arcul drept și, dacă ligamentul arterial merge spre aorta toracică descendentă, rezultă un inel vascular (**Fig. 21.10**).

Embriogeneză

Cunoașterea morfogenezei arcului aortic stă la baza înțelegerii și clasificării numeroaselor tipuri de inele vasculare (**Fig. 21.11, 21.12**).

În faza embrionară, cele șase perechi de arcuri conectează trunchiul arterial al tubului cardiac embrionar la perechea de aorte dorsale care fuzează pentru a forma aorta descendentă (**Fig. 21.13**).

Arcurile se dezvoltă consecutiv și persistă sau regresează, nefiind prezente simultan (**Tabelul 21.3**). În dezvoltarea normală, primele perechi de arcuri contribuie la formarea arterelor carotide externe, a doua pereche regresează rapid și doar o porțiune rămâne pentru a forma arterele hioidiene, a treia pereche devine artera carotidă comună și porțiunea proximală a arterelor carotide interne, a patra pereche formează partea definitivă a arcului aortic stâng, între artera

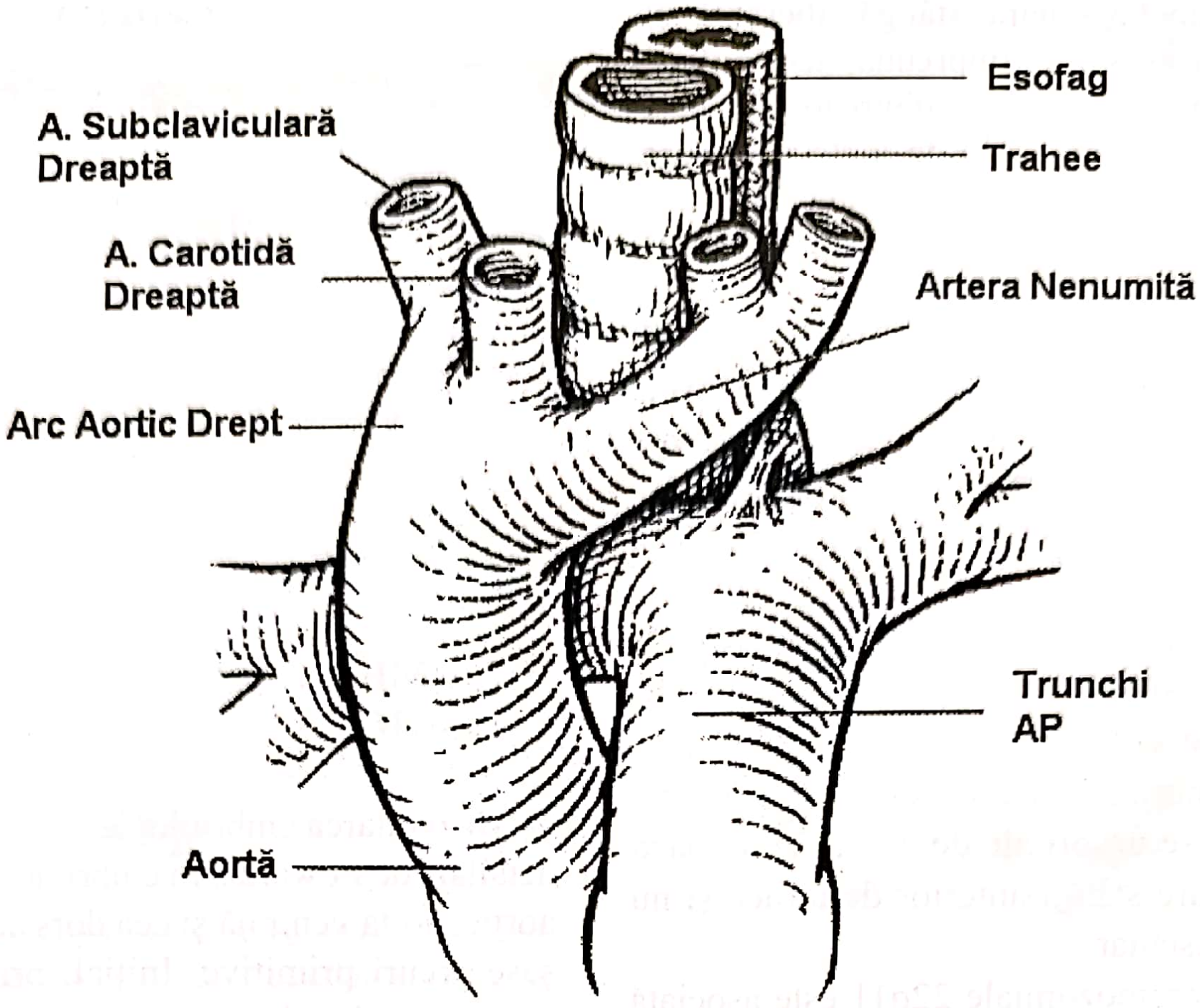
Esofag
Trahee
A. Subclaviculară Dreaptă
A. Carotidă Dreaptă
Artera Nenumită
Arc Aortic Drept
Trunchi AP
Aortă

Fig. 21.10. Repere anatomice în arcul aortic drept.

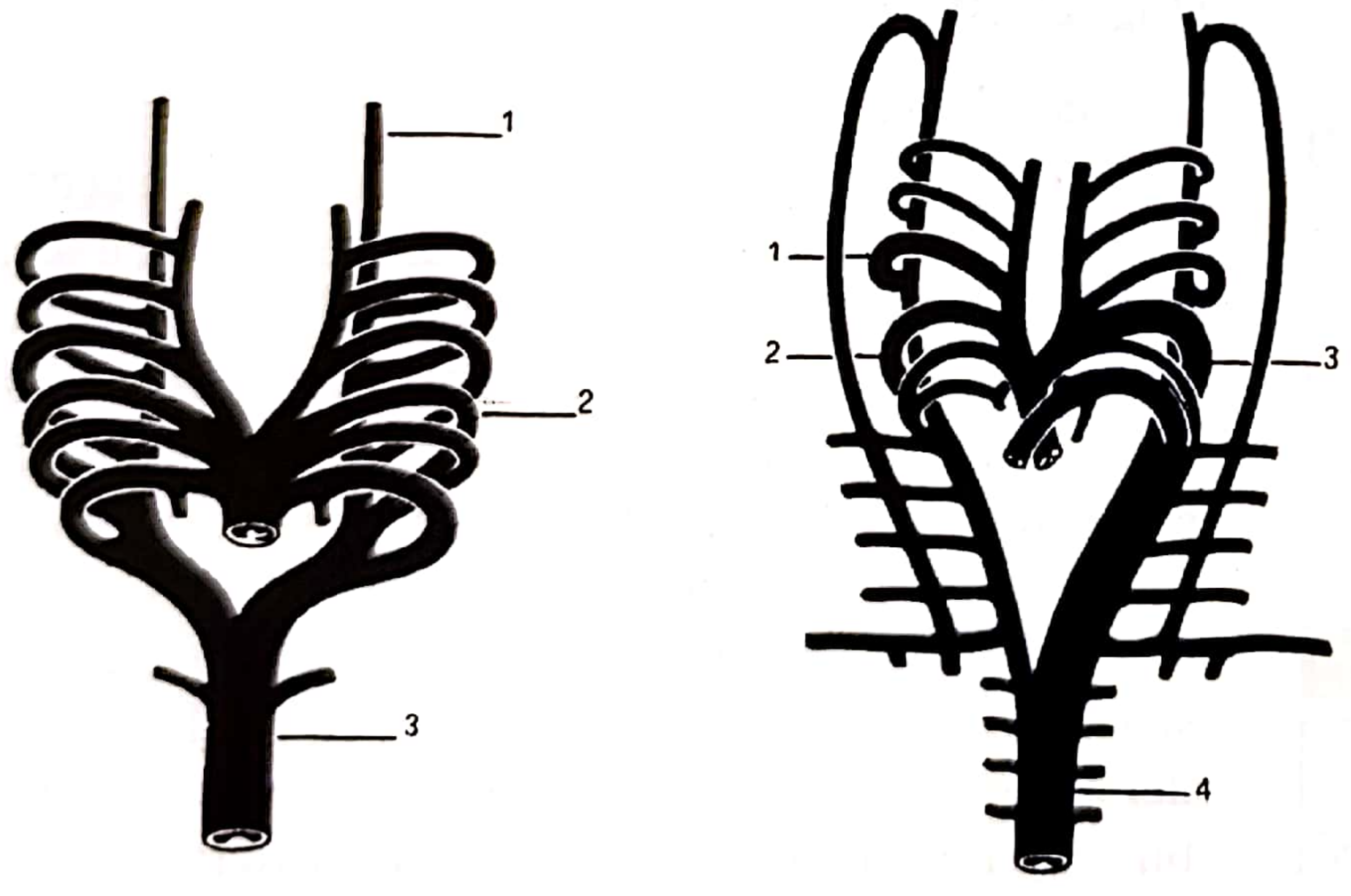

Fig. 21.11. Aspectul embriologic al aortelor primitive ventrale şi dorsale, cu distribuţia arcurilor aortice: 1 – carotida comună, 2 – arcul aortic, 3 – aorta dorsală (A); transformarea arcurilor aortice în faza de formare a arcului aortic definitiv: 1 – carotida comună, 2 – artera nenumită, 3 – arcul aortei, 4 – aorta descendentă (B).

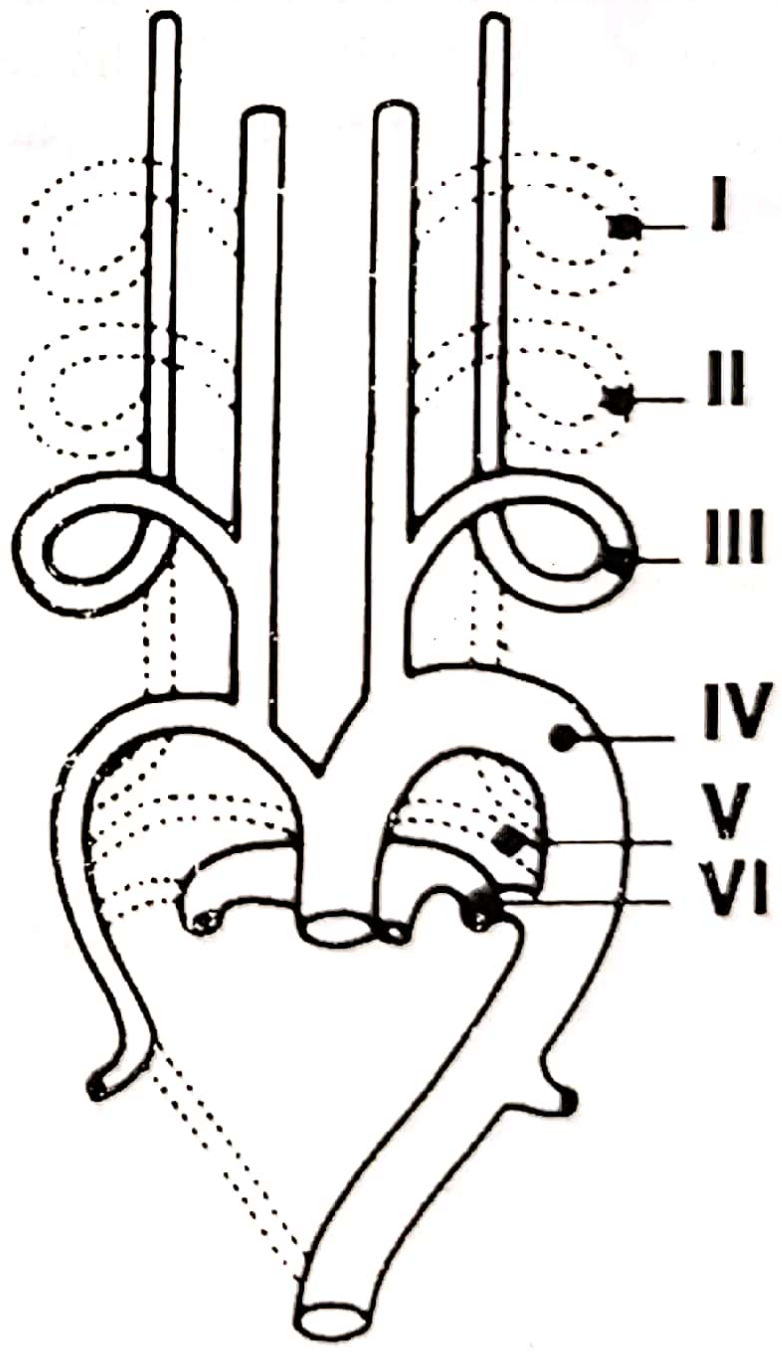
I
II
III
IV
V
VI

Fig. 21.12. Schema dispariţiei diferitelor arcuri aortice în timpul dezvoltării normale (după Colombi şi colab.).

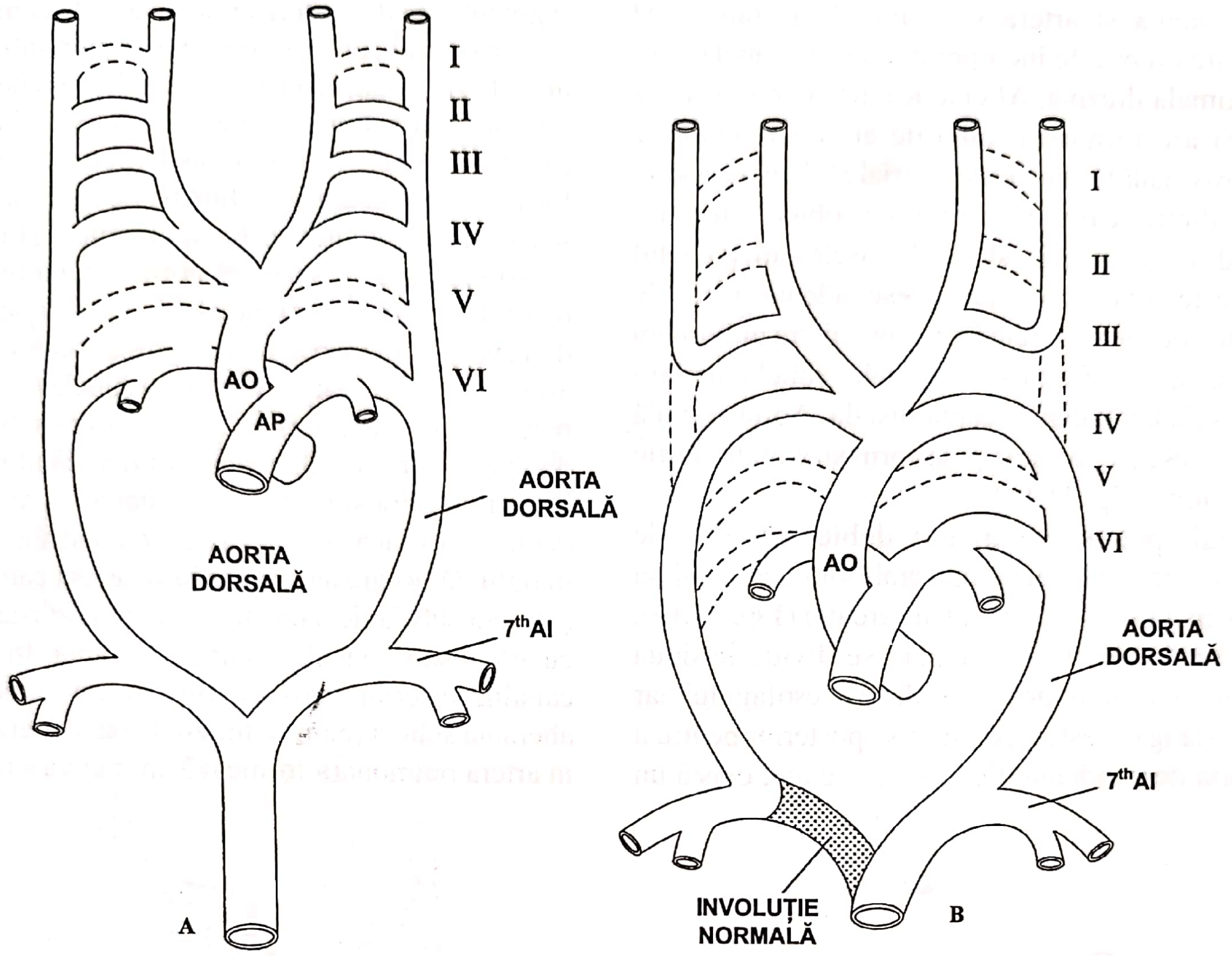

Fig. 21.13. Reprezentarea schematică a dezvoltării normale a arcului aortic la 5 săptămâni (**A**) şi la 7 săptămâni (**B**) (după Mavroudis).

Tabelul 21.3. Dezvoltarea embrilogică normală a arcurilor aortice

Structura embriologică	**Rezultat**
Trunchi arterial	Aorta ascendentă proximală şi emergența pulmonarei
Butonul/sacul aortic	Aorta ascendentă distală, artera nenumită şi arcul de la originea arterei carotidă comună stângă
Primul arc	Porțiunea a arterei carotide externe
Al doilea arc	Porțiunile arterei hioide
Al treilea arc	Artera carotidă comună şi artera carotidă internă proximală
Al patrulea arc • Stâng • Drept	Segmentele arcului aortic între artera carotidă comună stângă şi arterele subclaviculare stângi Artera subclaviculară dreaptă proximală
Al cincilea arc	Involuție completă
Al şaselea arc • Stâng • Drept	Porțiunea proximală devine artera pulmonară stângă proximală; porțiunea distală devine ductul arterial. Porțiunea proximală devine artera pulmonară dreaptă proximal; porțiunea distală involuează.
Aorta posterioară (dorsală) stângă	Arc aortic distal la artera subclaviculară stângă
Aorta posterioară dreaptă	Porțiunea cranială devine artera subclaviculară dreaptă distal de contribuția celui de al patrulea arc drept; porțiunea distală involuează.
A şaptea arteră intersegmentară stângă	Artera subclaviculară stângă
A şaptea arteră intersegmentară dreaptă	Artera subclaviculară dreaptă distal

carotidă stângă şi artera subclaviculară stângă. Al patrulea arc drept este încorporat în artera subclaviculară proximală dreaptă. Al cincilea arc regresează, iar al şaselea arc formează ramurile arterei pulmonare (partea proximală) şi ducturile arteriale bilaterale (parte distală), dintre care cel drept de obicei dispare, rămânând canalul arterial stâng. Al şaselea arc (canalul arterial) este conectat cu aorta descendentă prin cele două aorte dorsale. Arterele intersegmentare provin din artera dorsală şi formează arterele subclaviculară stângă şi subclaviculară dreaptă distală. Aorta dorsală dreaptă regresează în timp şi se formează arcul aortic stâng definitiv (**Fig. 21.14**).

Modelul ipotetic al arcului dublu introdus de Edwards, coroborat cu anatomia embriologică, ne ajută să înţelegem diferitele anomalii ale arcului (**Fig. 21.15**). La acest model, aorta ascendentă se divide în două arcuri, unul trecând în dreapta traheei şi esofagului, iar celălalt la stânga acestora, unindu-se posterior pentru a forma aorta descendentă. Pentru fiecare arc, există un segment care dă naştere arterei carotide comune dreptă şi stângă, ca prime ramuri, şi arterelor subclaviculare dreaptă şi stângă, ca ramuri secunde. Canalele arteriale provin de la nivelul segmentului proximal al arterelor subclaviculare. Acest model permite înţelegerea formării arcului aortic în funcţie de regresia diferitelor segmente ale arcului aortic dublu iniţial (**Fig. 21.16**).

Arcul stâng se dezvoltă normal după regresia segmentului dintre artera subclaviculară dreaptă şi aorta descendentă. În mod similar, regresia arcului drept dintre artera carotidă dreaptă şi originea subclaviculară dreaptă rezultă într-un arc aortic stâng cu arteră subclaviculară dreaptă cu origine aberantă. Similar, când regresia are loc între artera subclaviculară stângă şi aorta descendentă, se formează un arc drept cu distribuţia arterelor în oglindă. Regresia arcului între artera carotidă stângă şi artera subclaviculară stângă rezultă într-un arc drept, cu arteră subclaviculară stângă aberantă. În cazul când canalul arterial provine din artera subclaviculară aberantă stângă (cum se întâmplă de obicei), inserţia ei în artera pulmonară formează un inel vascular.

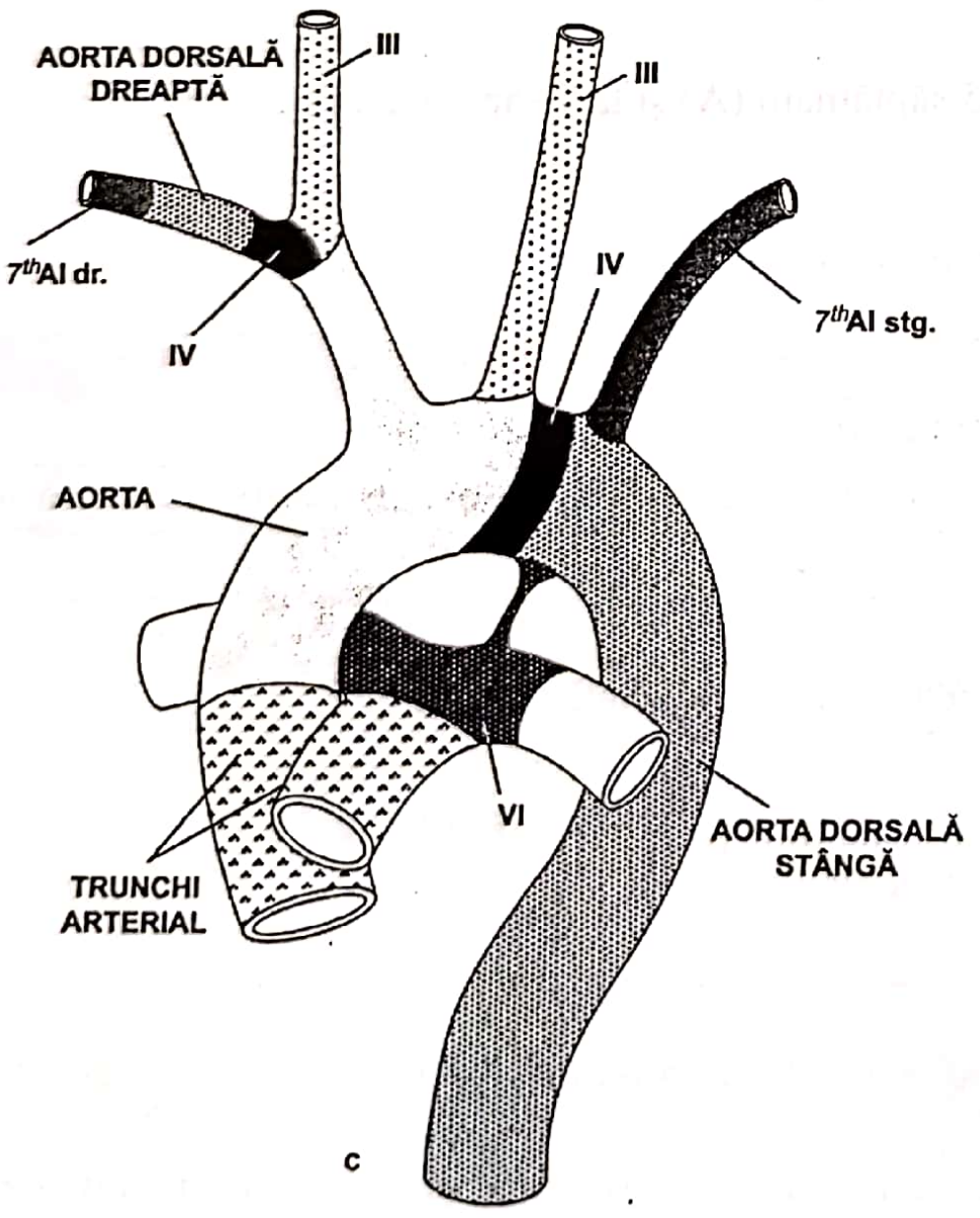

Fig. 21.14. Reprezentarea schematică a segmentelor arcului aortic la adult (după Mavroudis).

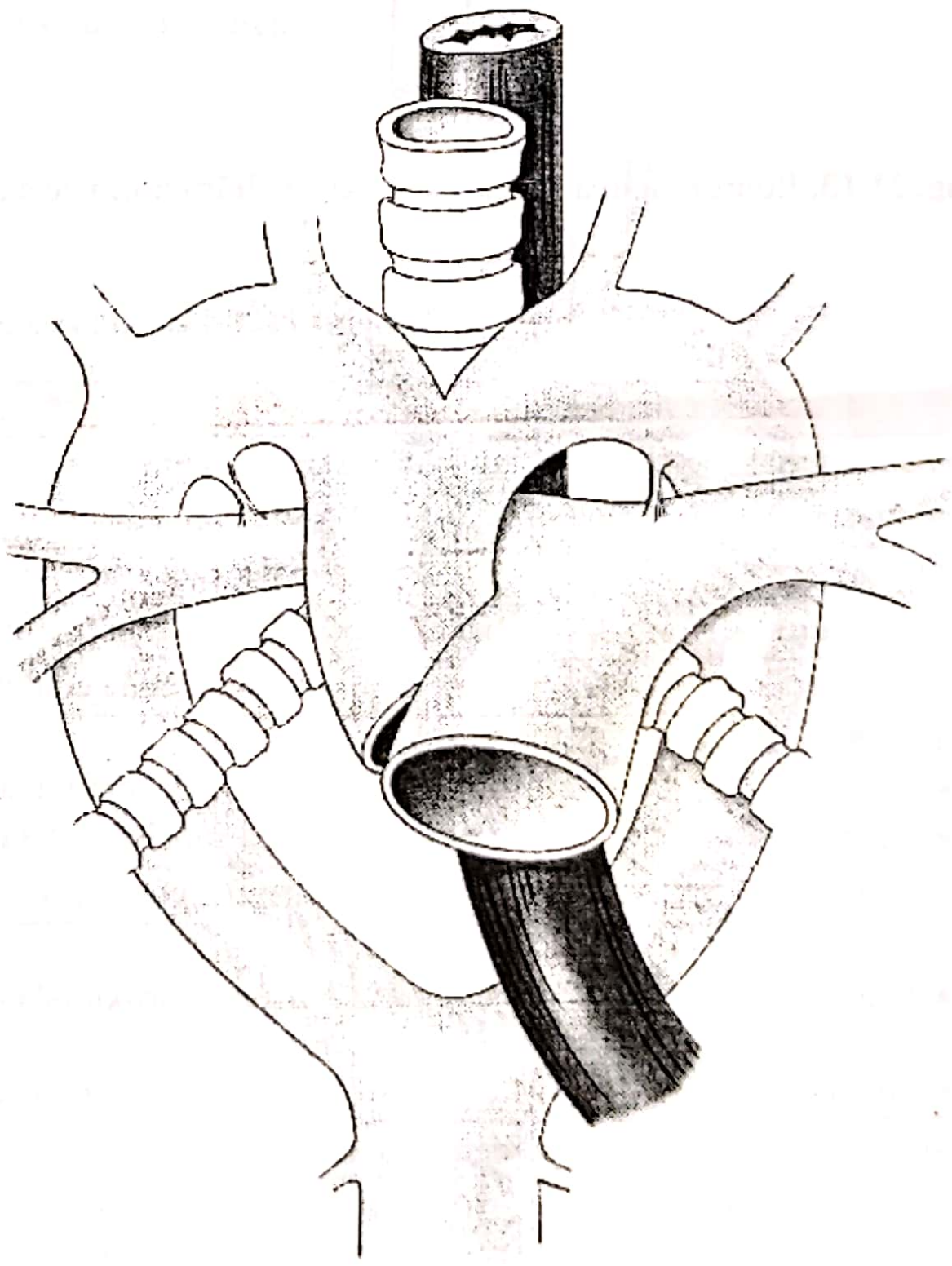

Fig. 21.15. Arcul aortic dublu ipotetic cu duct bilateral.

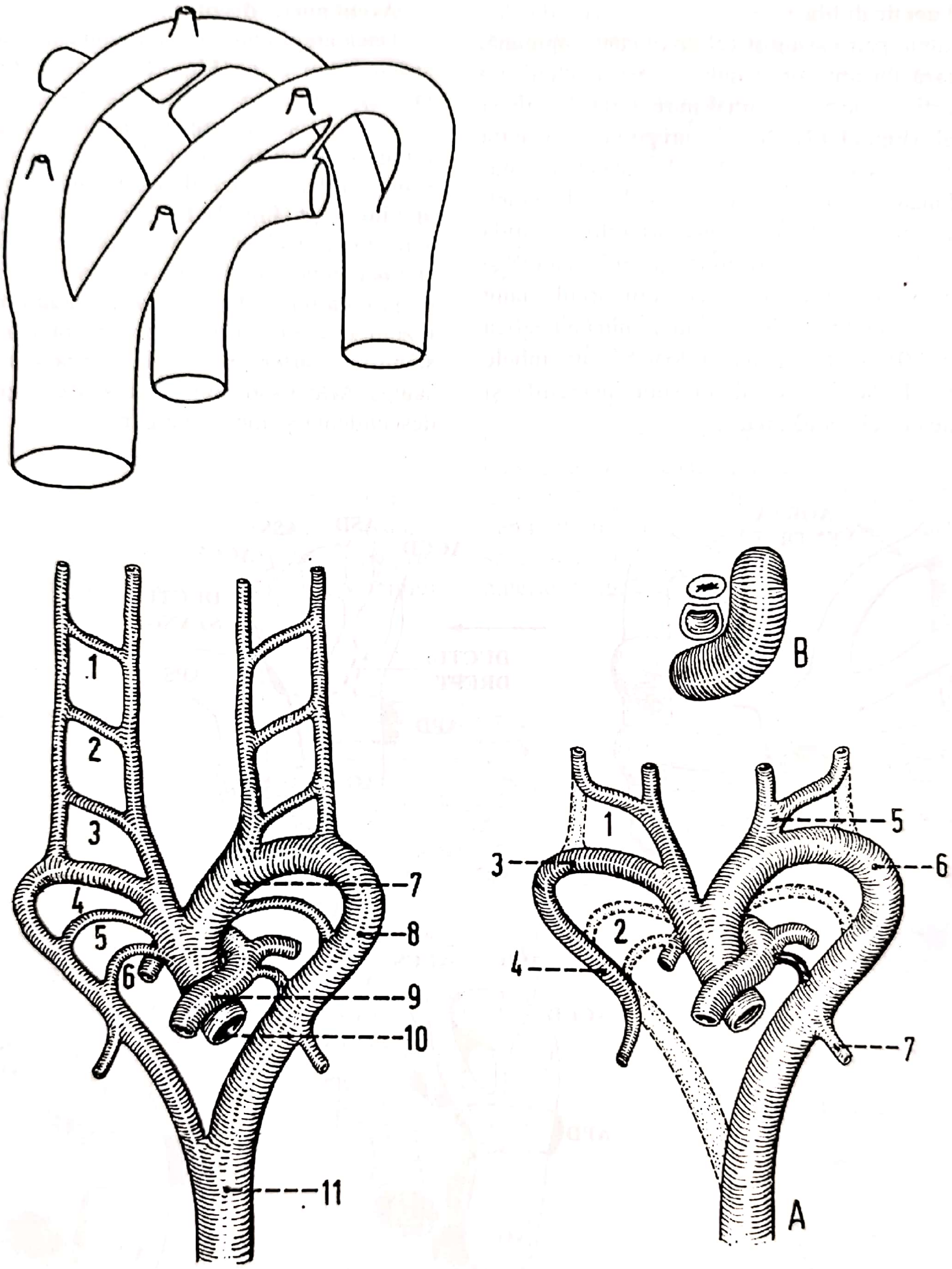

Fig. 21.16. „Modelul primitiv de bază" după Edwards – modificat de Colombi şi colab (sus). Stânga jos: Evoluţia arcurilor aortice: **1, 2, 3, 4, 5, 6** – arcuri aortice, **7** – aorta ascendentă stângă, **8** – aorta descendentă stângă, **9** – artera pulmonară, **10** – aorta ascendentă, **11** – aorta descendentă. Dreapta: Transformarea arcurilor aortice, dezvoltarea normală a aortei şi a ramurilor arteriale: **1** – artera carotidă comună dreaptă, **2** – reminescenţele arcurilor aortice 5 şi 6 drept în faza de involuţie, **3** – artera nenumită dreaptă, **4** – artera subclaviculară dreaptă, **5** – artera carotidă comună stângă, **6** – arcul aortic, **7** – artera subclaviculară stângă (**A**), raporturile normale ale arcului aortic cu traheea şi esofagul (**B**).

Arcul aortic dublu

Dacă arcul patru stâng şi cel drept sunt împreună, se formează un arc aortic dublu. Şase perechi ale arcului aortic se dezvoltă iniţial între aorta dorsală şi cea ventrală (**Fig. 21.17**). Două arcuri pornesc din aorta ascendentă şi trec de ambele părţi ale traheei şi esofagului, îmbinând aorta descendentă şi realizând un inel; arcul drept (posterior) dă originea arterelor carotidă dreptă şi subclaviculară. Arterele carotidă stângă şi subclaviculară pornesc de obicei din arcul stâng (anterior). 75% dintre copiii mici au dominantă partea dreaptă, iar 20% partea stângă şi doar 5% au ambele părţi egale. Traheea şi esofagul sunt încercuite şi comprimate de cele două arcuri.

Arcul aortic drept

Dacă arcul patru stâng involuează, se creează un sistem aortic drept (**Fig. 21.17**). Apexul arcului aortic la aceşti pacienţi este în dreapta traheei. În funcţie de locul exact al întreruperii arcului stâng şi de tipul ramului arterei subclaviculare stângi, artera carotidă stângă şi ductul arterial pot fi configuraţii diferite ale arcului drept (**Fig. 21.18**). Cele două variaţii comune sunt artera subclaviculară stângă retroesofagiană (65%) şi emergenţa ramurilor în oglindă (35%). Arcul aortic drept cu artera subclaviculară stângă retroesofagiană rezultă din persistenţa arcului drept şi atrezia arcului stâng între arterele carotidă stângă şi subclaviculară stângă. Artera subclaviculară îşi are originea din aorta descendentă şi merge pe partea stângă a esofagului.

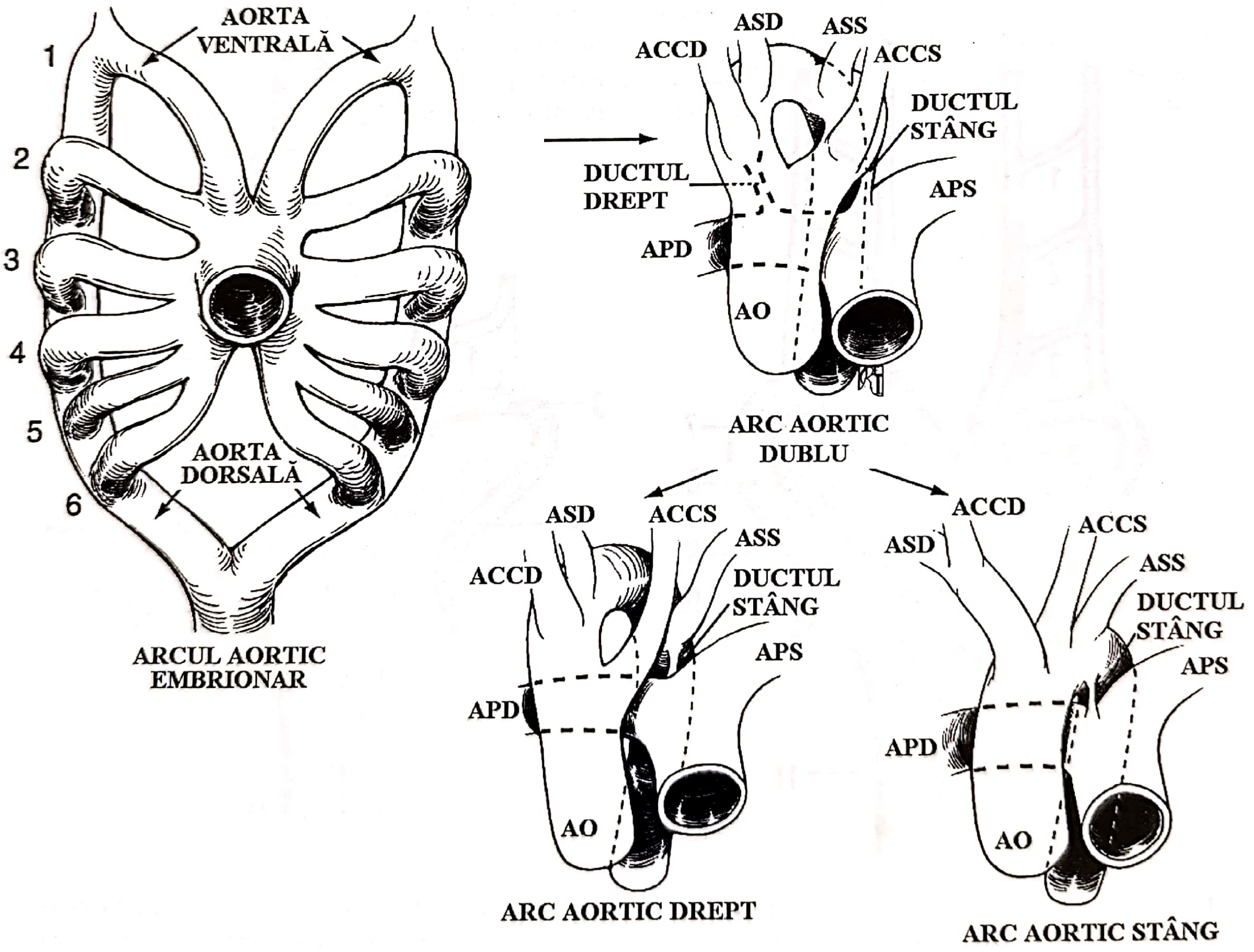
1
AORTA VENTRALĂ
2
3
4
5
6
AORTA DORSALĂ
ARCUL AORTIC EMBRIONAR
ASD
ASS
ACCD
ACCS
DUCTUL STÂNG
DUCTUL DREPT
APS
APD
AO
ARC AORTIC DUBLU
ASD
ACCS
ASS
ACCD
DUCTUL STÂNG
APS
APD
AO
ARC AORTIC DREPT
ACCD
ASD
ACCS
ASS
DUCTUL STÂNG
APS
APD
AO
ARC AORTIC STÂNG

Fig. 21.17. Reprezentarea embriologică a arcului aortic (după Mavroudis).

Ligamentul arterial, situat între aorta descendentă şi artera pulmonară stângă, completează inelul vascular.

Arcul aortic drept cu imaginea ramurii în oglindă şi ligamentul arterial stâng rezultă din persistenţa arcului aortic patru drept şi a arcului stâng între artera subclaviculară şi aorta descendentă dorsală. Când originea ligamentului este din aorta descendentă, se formează un inel vascular complet. Dacă originea ligamentului este din artera nenumită (cel mai frecvent), nu se formează un inel vascular şi copilul este asimptomatic. Deşi 1/3 dintre pacienţii cu tetralogie Fallot şi trunchi arterial comun au un arc aortic drept, nu s-a constatat o asociaţie inversă specifică a inelului vascular format de arcul aortic drept cu o altă leziune cardiacă (**Fig. 21.19-21.22**).

Arcul arterei pulmonare

Originea embriologică a laţurilor arterei pulmonare se găseşte când are loc dezvoltarea plămânului stâng irigat arterial de derivaţiile arcului şase drept prin capilarele caudale decât de dezvoltarea trunchiului traheobronşic cranial. Artera pulmonară stângă originează din artera pulmonară dreaptă în loc de artera pulmonară principală. Artera pulmonară stângă trece de-a lungul bronhiei principale drepte şi apoi printre trahee şi esofag, formând un laţ care comprimă trunchiul traheo-bronşic (**Fig. 21.23**). Calea respiratorie poate fi de asemenea comprimată de inelele traheale cartilaginoase complete, aşa numitele inele-laţuri (*ring-sling)* complexe, unde porţiunea membranoasă a traheei nu există şi cartilajul traheal este circumferenţial.

Compresiunea arterei nenumite

Sindromul compresiv al arterei nenumite rezultă din compresiunea anterioară a traheei de către artera nenumită. De ce, în unele cazuri, artera nenumită, care în mod normal trece prin faţa traheei, comprimă traheea nu se ştie. Originea arterei nenumite este posterioară şi mai la stânga din arcul aortic. Pe măsură ce artera nenumită merge spre dreapta, în sus, şi găseşte calea spre apertura toracică dreaptă, comprimă traheea anterior (**Fig. 21.24**).

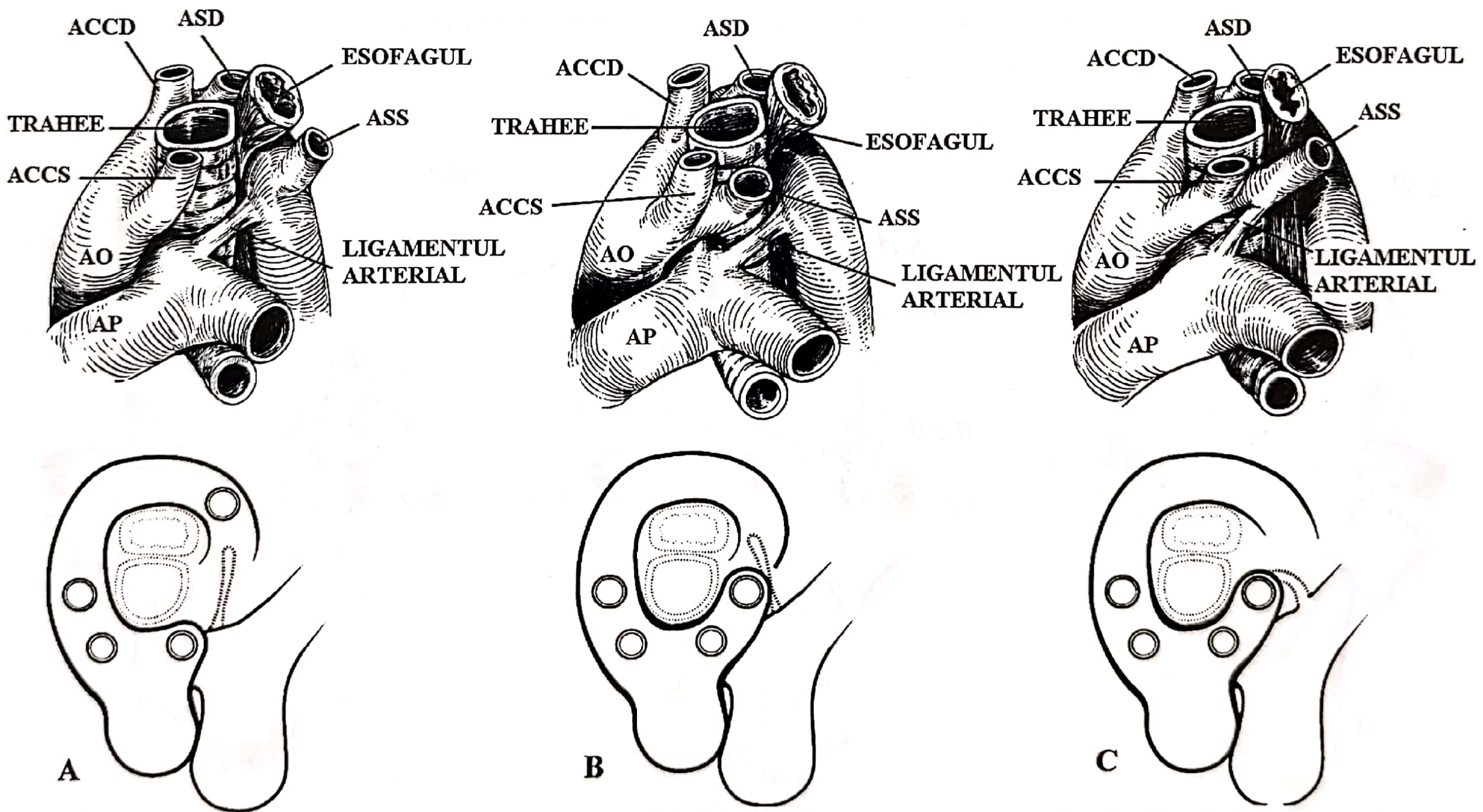

Subclaviculara stângă retroesofagiană; ligamentul arterial la aorta descendentă

Imaginea în oglindă a bifurcaţiei; ligamentul arterial la aorta descendentă

Imaginea în oglindă a bifurcaţiei; ligamentul arterial la artera nenumită

Fig. 21.18. Tipuri de arc aortic drept (după Mavroudis): **A.** artera subclaviculară stângă, ligamentul arterei descendente; **B.** Imaginea ramuri în oglindă, ligamentul arterei descendente; **C.** Imaginea ramuri în oglindă, ligamentul arterei nenumite stângi.

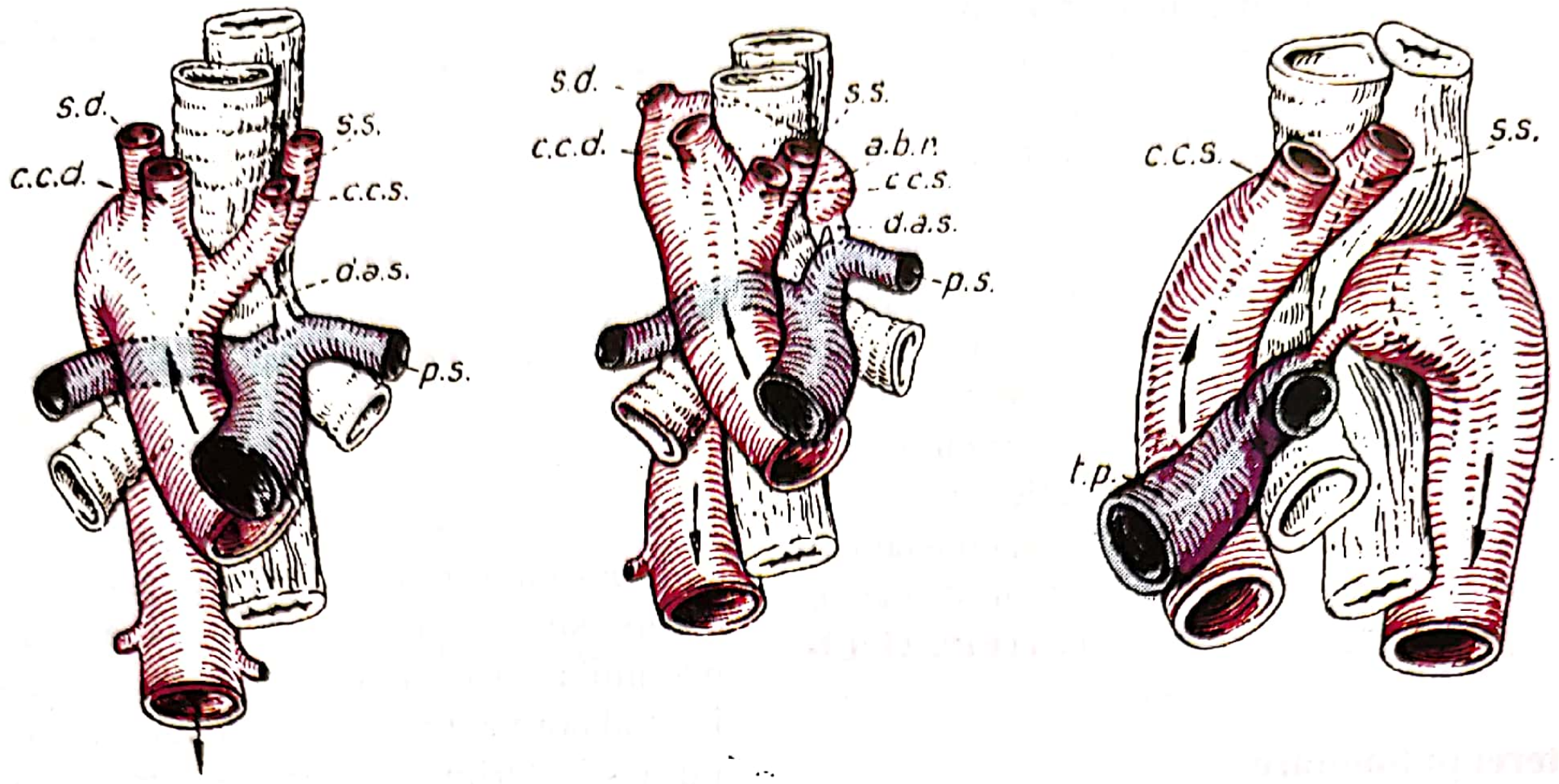
s.d.
c.c.d.
s.s.
c.c.s.
d.a.s.
p.s.
s.d.
c.c.d.
s.s.
a.b.n.
c.c.s.
d.a.s.
p.s.
c.c.s.
s.s.
t.p.

Fig. 21.19. Tipuri de arc aortic drept (după Porta): **A.** Arc aortic drept cu imagine în oglindă, ductul arterial stâng ce conectează artera pulmonară stângă la artera nenumită; **B.** Arc aortic drept cu imagine în oglindă, ductul arterial stâng ce conectează artera pulmonară stângă la aorta descendentă superioară; **C.** Arc aortic drept cu imagine în oglindă – vedere laterală; canalul arterial nefuncțional realizează un inel vascular.

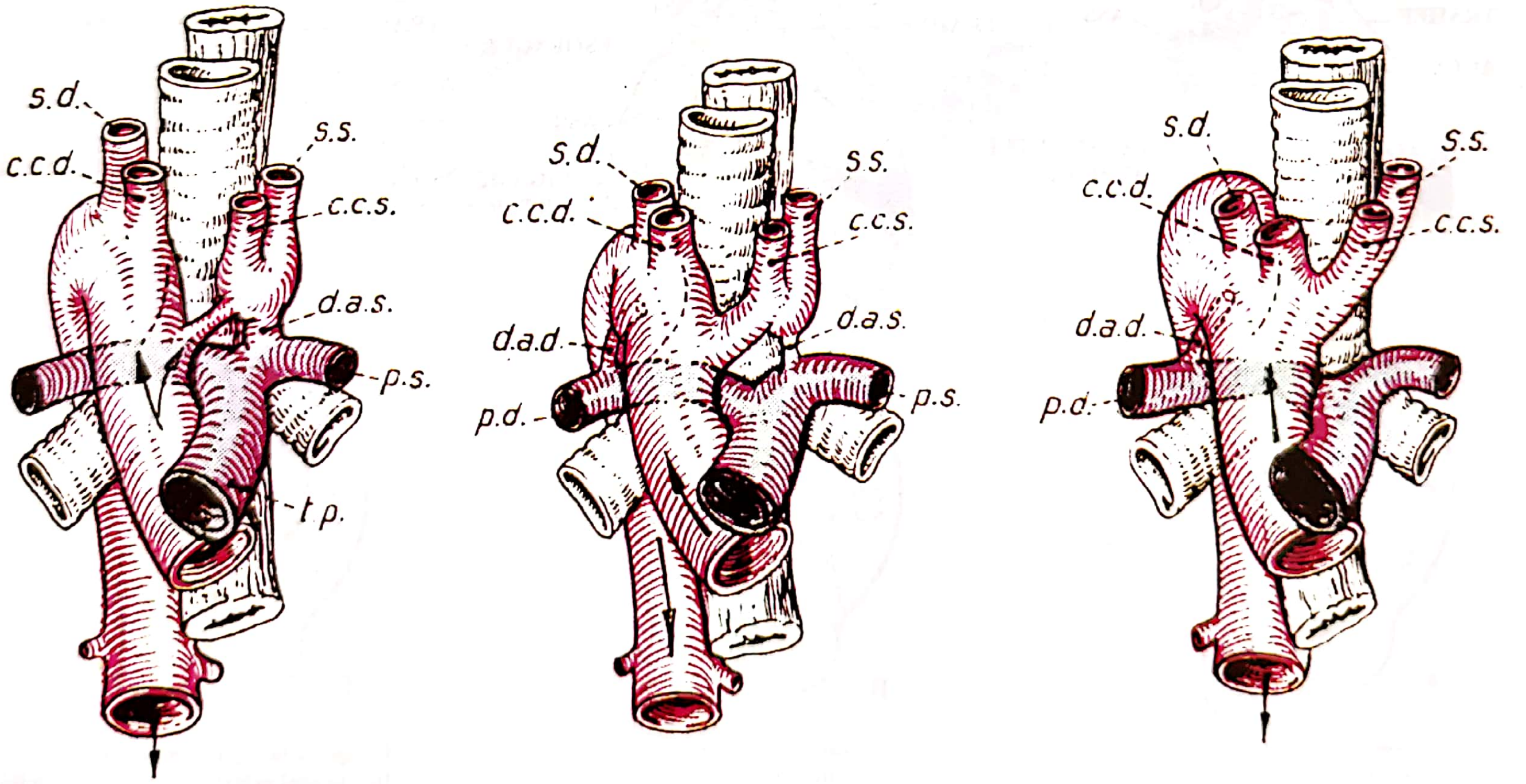
s.d.
c.c.d.
s.s.
c.c.s.
d.a.s.
p.s.
t.p.
s.d.
c.c.d.
s.s.
c.c.s.
d.a.d.
d.a.s.
p.d.
p.s.
s.d.
c.c.d.
s.s.
c.c.s.
d.a.d.
p.d.

Fig. 21.20. Tipuri de arc aortic drept cu imagine în oglindă (după Porta): **A.** Arc aortic drept cu imagine în oglindă: artera nenumită hipoplastică şi canalul arterial funcțional; **B.** Arc aortic drept cu imagine în oglindă a ductului arterial bilateral; **C.** Arc aortic drept cu imagine în oglindă a sistemului aortic normal.

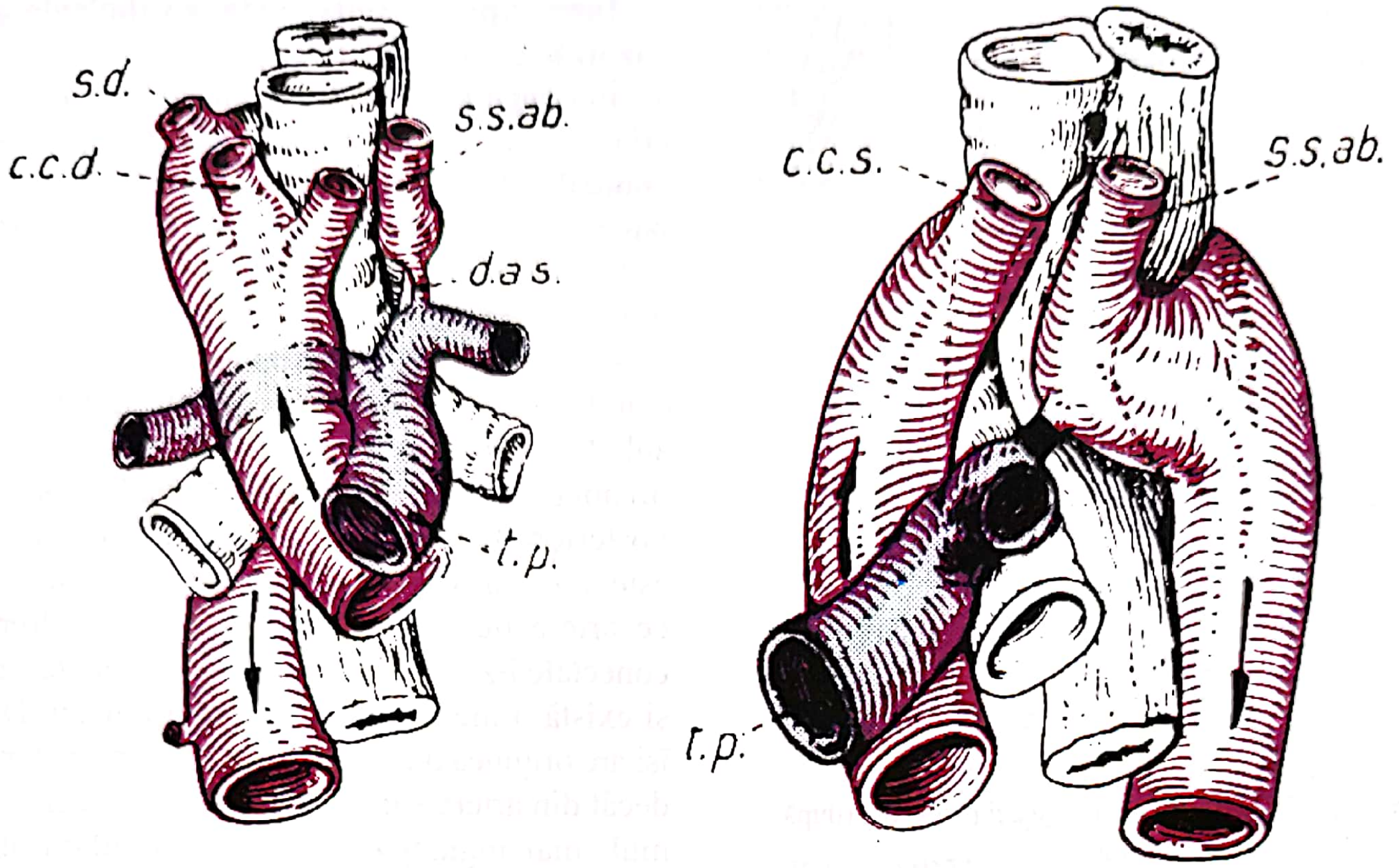
s.d.
c.c.d.
s.s.ab.
d.a s.
t.p.
c.c.s.
s.s.ab.
t.p.

Fig. 21.21. **A**. Arc aortic drept, artera subclaviculară stângă cu originea anormală; duct arterial stâng; **B**. Arc aortic drept cu artera subclaviculară stângă anormală şi canalul arterial nefuncţional realizează un inel vascular – vedere laterală.

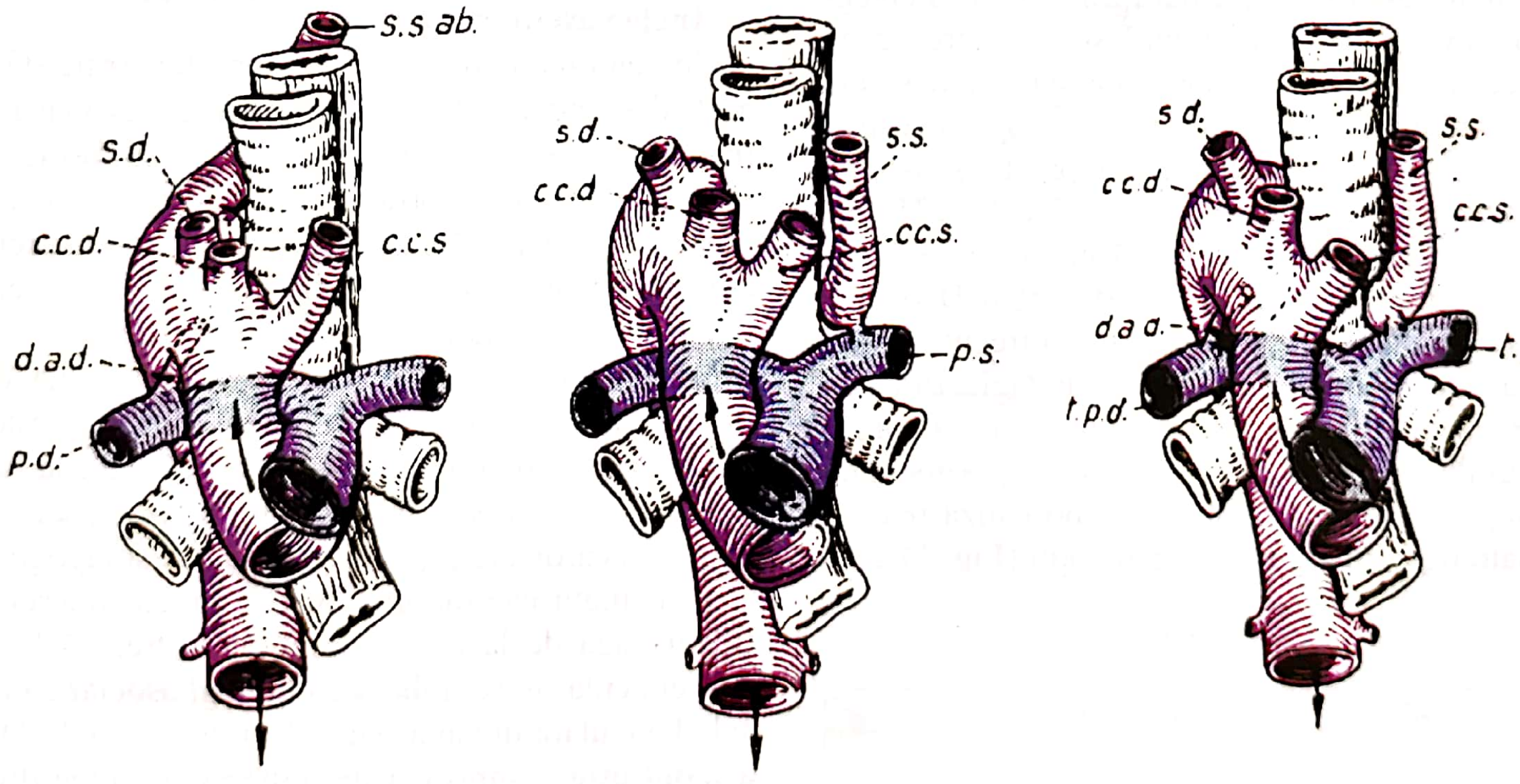
s.s ab.
s.d.
c.c.d.
c.c.s
d.a.d.
p.d.
s.d.
c.c.d
s.s.
cc.s.
p.s.
s d.
c c d
s.s.
c.c.s.
d a d.
t.p.d.
t.p.s.

Fig. 21.22. Tipuri de arc aortic drept cu artera subclaviculară stângă aberantă (după Porta): **A**. Arc aortic drept, artera subclaviculară stângă aberantă; duct arterial la drepta; **B.** Arc aortic drept, artera subclaviculară stângă cu inserţie independentă de aortă. Duct arterial la stânga; **C**. Arc aortic drept, artera subclaviculară stângă cu inserţia independente de aortă şi duct arterial bilateral.

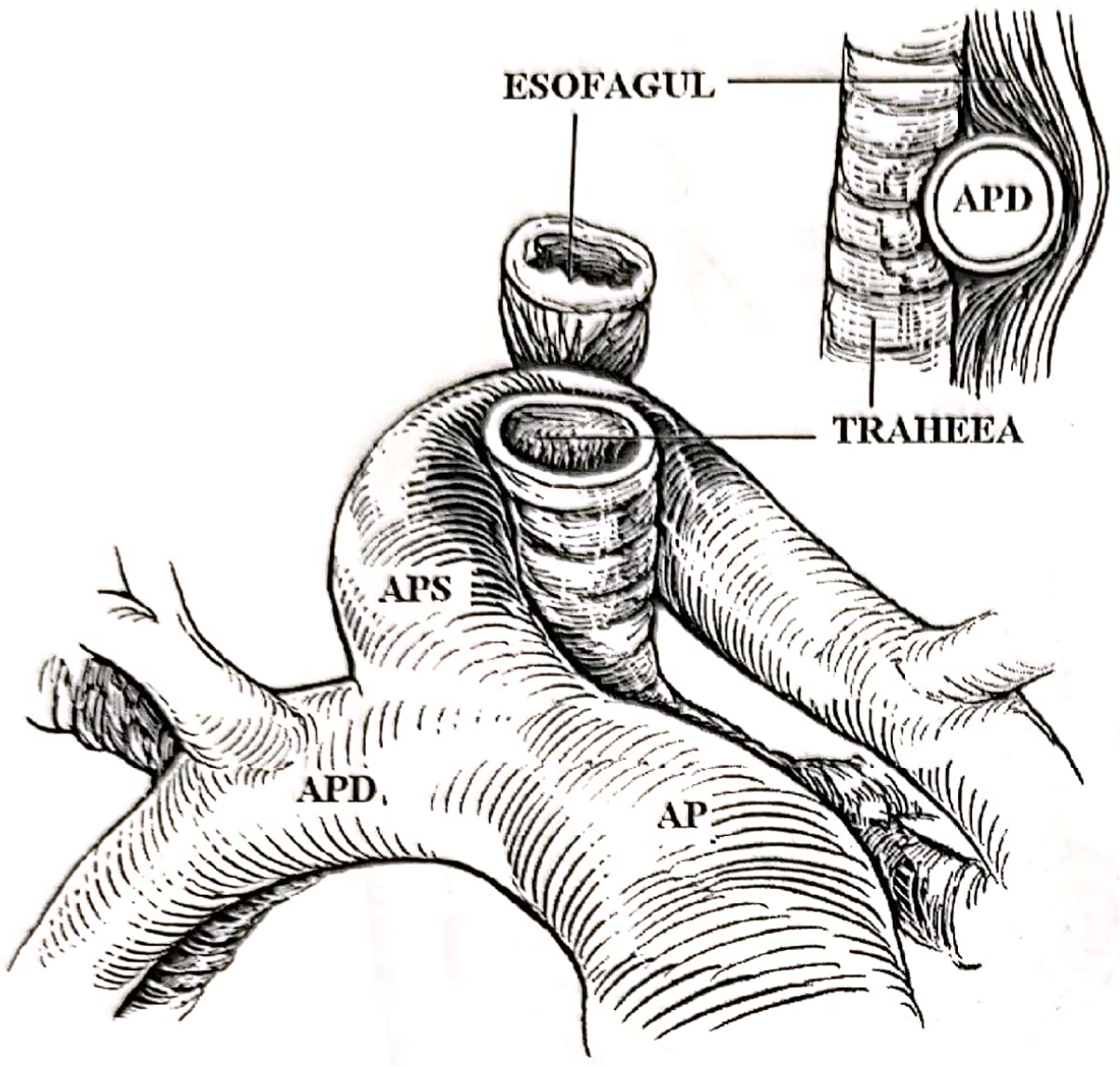

Fig. 21.23. Vedere anterioară a compresiei pe esofag (după Mavroudis).

Artera subclaviculară dreaptă aberantă

Arcul aortic stâng se dezvoltă aberant din artera subclaviculară dreaptă, când arcul patru drept dintre arterele subclaviculare şi carotide regresează. Artera subclaviculară dreaptă (originară din artera intersegmentară) traversează mediastinul şi se inserează pe aorta descendentă. Artera subclaviculară dreaptă devine un ram al aortei descendente şi merge spre dreapta, posterior de esofag. Aceasta produce amprenta esofagului, dar nu formează un inel vascular complet (**Fig. 21.25**). De fapt, aceasta este cea mai comună anomalie vasculară a sistemului aortic (incidenţă globală de 0,5%). Deoarece este atât de comună, a fost etichetată în trecut în mod eronat, datorită simptomelor vagi de disfagie, *dysphagia lusoria* sau „dificultăţi de deglutiţie datorate unor ticuri naturale". Artera subclaviculară dreaptă aberantă este de fapt o capcană clinică, nefiind cauza reală a simptomatologiei întâlnite la aceşti copii (**Fig. 21.26**).

Caseta 21.4

Morfologie: arc arterial pulmonar

În cazul arcului arterial pulmonar, artera pulmonară stângă porneşte extrapericardic din partea posterioară a arterei pulmonare drepte, înconjoară trunchiul bronşic drept şi apoi urmează traseul de la dreapta la stânga, posterior de traheea distală şi bifurcaţia traheală şi anterior de esofag, înainte de a intra în hilul plămânului stâng.

Întreruperea dintre artera subclavie şi arterele carotide comune

Întrerupera dintre artera subclavie şi arterele carotide comune are ca rezultat arcul aortic contralateral cu anomalie de origine distală a arterei subclaviculare pe partea întreruperii şi cu lipsa arterei brahio-cefalice. Artera carotidă este primul vas de sânge care emerge din acest arc. Dacă ductul arterial emerge din artera subclaviculară afectată, se obţine un inel vascular larg [3]. Când arcul este situat pe partea dreaptă, iar artera subclaviculară este situată pe stânga, arcul este la dreapta traheei, artera subclaviculară aberantă este posterior, ductul este la stânga şi trunchiul pulmonar este anterior. Inelul larg nu este continuu din moment ce artera pulmonară dreaptă şi arcul drept nu sunt conectate fizic, dar structurile vasculare se întrepătrund şi există o încercuire completă a traheei. Dacă ductul îşi are originea din diverticulul Kommerell mai degrabă decât din artera subclaviculară, inelul care rezultă este mult mai îngust. Artera subclaviculară aberantă cu ducturi bilaterale duce la un adevărat inel vascular, dar este o boală extrem de rară. Există varianta imaginii în oglindă cu artera subclavie aberantă plasată pe dreapta în asociere cu arc stâng şi o aortă descendentă dreaptă (**Fig. 21.27**).

Inele vasculare rare

În combinaţia neobişnuită a arcului aortic stâng cu aorta descendentă dreaptă, dacă există un canal arterial patent drept sau un ligament arterial, se formează un inel vascular. Arcul aortic stâng în asemenea cazuri este adesea arc cervical, rezultat din persistenţa arcurilor aortice trei decât din arcul aortic patru. Un arc cervical larg poate comprima independent traheea anterior, chiar în absenţa ductului drept. Aceasta este una dintre puţinele combinaţii ale inelului vascular care este mai apropiat de o toracotomie dreaptă decât de una stângă. Din fericire, ele sunt foarte rare, adesea asociate cu anomalii cardiace, şi pot să apară la o esofagografie.

Un singur caz raportat descrie un canal arterial ce traversează de la artera pulmonară dreaptă la aorta descendentă, între traheee şi esofag, asociat cu artera subclaviculară dreaptă (laţul ductului arterial). Ductul arterial este comprimat de trahee şi bronhia dreaptă într-o manieră asemănătoare inelului arterei pulmonare. A fost raportat un nou-născut de cinci luni cu un arc aortic drept, ligament drept şi cu absenţa arterei pulmonare stângi, care necesita o împărţire a ligamentului drept pentru a elimina o insuficiență respiratorie. Robotin și colegii au raportat trei grupe de forme neobişnuite ale compresiunii traheo-bronșice pentru mai mult de 500 de pacienți cu inele vasculare. Trei pacienți au avut un inel al arcului aortic drept cu aortă descendentă stângă și ligament arterial (aorta circumflexă), doi pacienți au avut compresiune datorată efectului dintre malpoziția și dilatarea aortei ascendente și a celei descendente și trei pacienți au avut compresie după un switch arterial. Van Son a analizat doi pacienți cu un arc aortic cervical drept și McElhinney a analizat șase pacienți cu un arc aortic cervical.

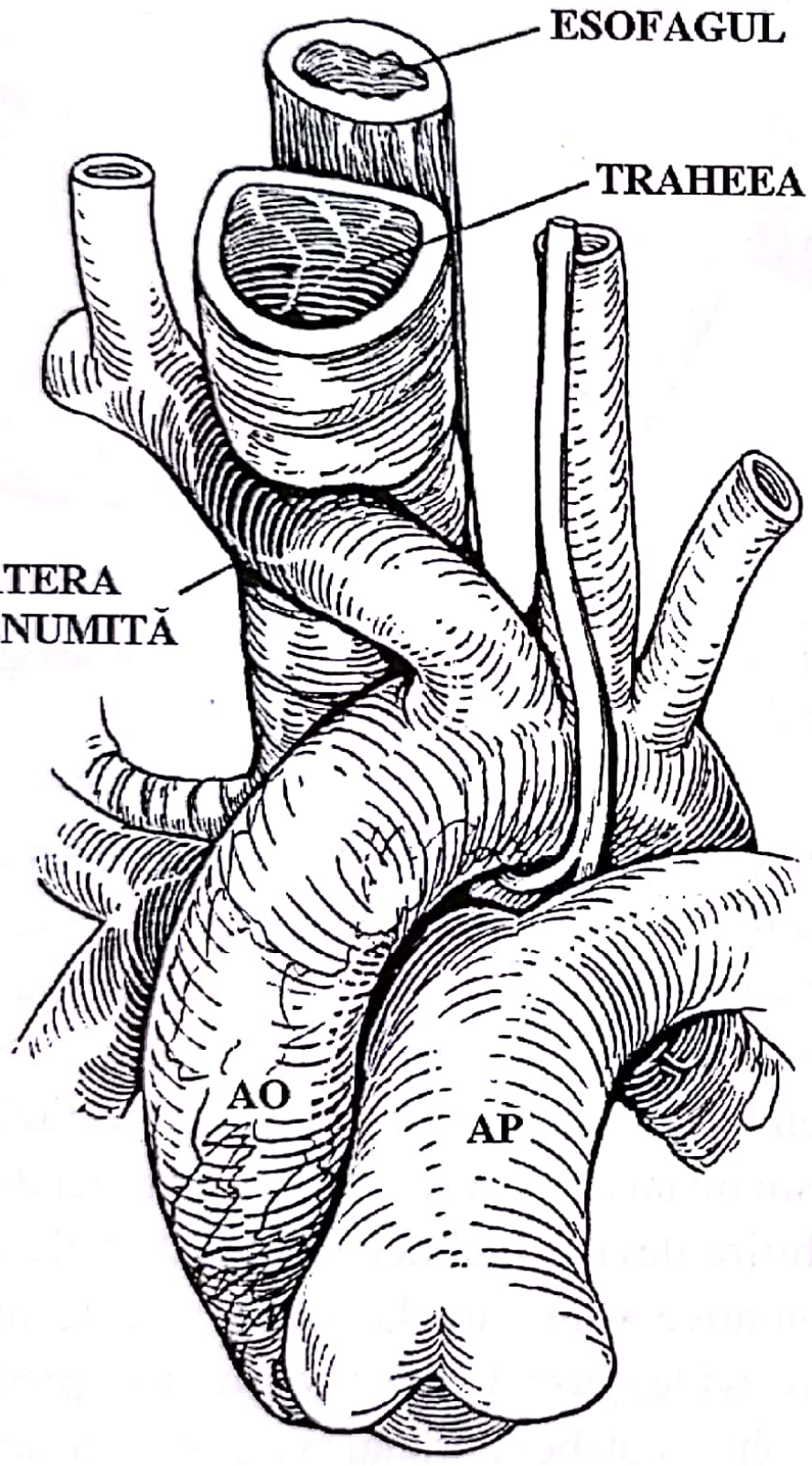

Fig. 21.24. Compresiunea arterei nenumite pe partea anterioară a traheei (după Mavroudis).

3. ISTORICUL NATURAL

Inelele vasculare cu originea în arcul aortic reprezită 1–2% dintre cazurile de boală congenitală cardiacă.

Există doar informații limitate referitoare la istoricul natural al acestor anomalii. Obstrucția respiratorie severă netratată în primele 6 luni de viață este probabil fatală înainte de vârsta de 1 an, mai ales când simptomele sunt prezente de la naștere. Simptomele care debutează după 6 luni de viață sunt mai puțin severe și rar progresive, cu excepția momentelor în care apar infecția respiratorie sau regurgitare și aspirație.

Când simptomele sunt de severitate medie, dispar de obicei odată cu creșterea copilului. În general, simptomele sunt mai blânde și se instalează mai târziu, iar disfagia este mai puțin accentuată la pacienții cu arc aortic drept cu componență retroesofagiană decât la cei cu arc aortic dublu.

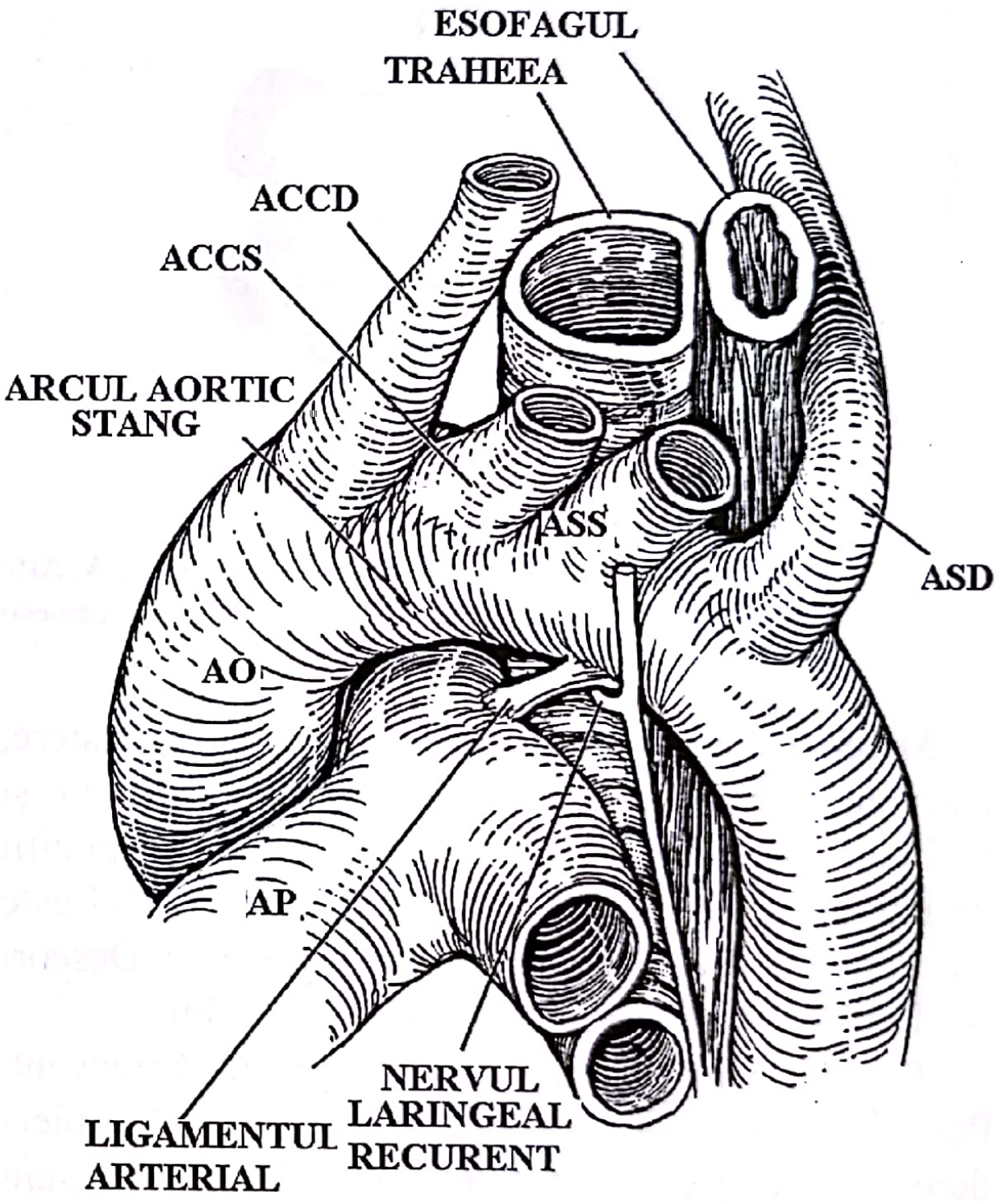

Fig. 21.25. Compresiunea pe esofag a arcului aortic stâng cu artera subclaviculară dreaptă aberantă (după Mavroudis).

4. DIAGNOSTIC

4.1. Manifestări clinice

Simptomele inelului vascular sunt legate de consecințele compresiunii traheale și esofagiene. Manifestările apar, de obicei, în primele 6 luni de viață, frecvent în prima lună.

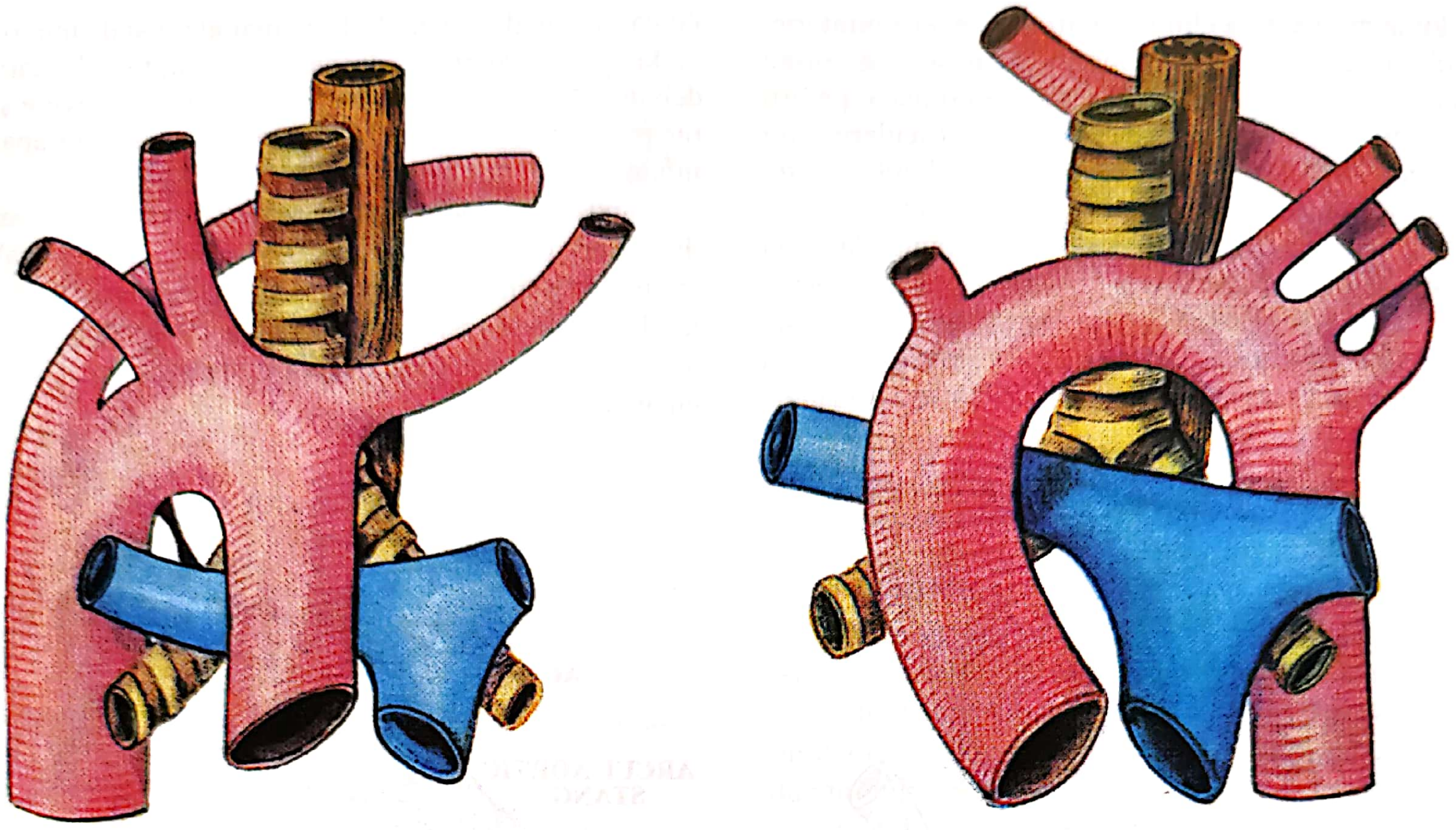

Fig. 21.26. Artera subclaviculară retroesofagiană: **A.** Artera subclaviculară retroesofagiană cu arcul aortic drept (stânga); **B.** Artera subclaviculară retroesofagiană cu arcul aortic stâng (dreapta).

Stridorul inspirator poate fi prezent la naştere, frecvent în asociere cu un wheezing respirator şi tahipnee. Stridorul poate fi mai accentuat în poziţii variate, de exemplu mai pronunţat când copilul este culcat pe spate decât atunci când stă pe o parte. Deseori stridorul se ameliorează prin extensia gâtului.

Tusea lătrătoare persistentă este prezentă frecvent. Pot apărea episoade de apnee, cianoză severă şi pierderea conştienţei. Infecţiile respiratorii recurente sunt obişnuite şi agravează obstrucţia respiratorie; când obstrucţia e mai puţin severă, simptomele obstructive devin evidente doar în caz de insuficienţă respiratorie recurentă.

Frecvent, copilul prezintă dificultăţi în alimentaţie şi poate fi evidentă o dificultate în înghiţirea lichidelor, cu pauze şi cu obstrucţia respiratorie crescută concomitentă. Disfagia pentru solide este obişnuită (cele mai severe cazuri sunt operate înainte de introducerea alimentelor solide în alimentaţia sugarului). ***Disfagia lusoria*** este atribuită frecvent originii retroesofagiene a arterei subclaviculare drepte din porţiunea superioară a aortei toracice descendente. Artera se orientează spre dreapta în spatele esofagului producând o amprentă pe esofag, care a fost incriminată pentru apariţia unor vagi simptome la copii, dar, de obicei, nu aceasta este cauza simptomatologiei. Se pot produce o ectazie sau un anevrism odată cu trecerea vârstei şi atunci dificultatea în înghiţire devine mai accentuată. Inelele vasculare simptomatice sunt rare la adulţi şi cele mai multe rapoarte evidenţiază disfagia ca simptom predominant. Grathwohl şi colaboratorii au analizat cazurile raportate a 24 adulţi cu inele vasculare. Inelele vasculare ale adulţilor pot mima astmul.

4.2. Radiografia toracică

Radiografia toracică standard în incidenţă posteroanterioară este uneori normală sau arată arcul aortic drept (85% din cazuri). Traheea este deplasată spre anterior în 92% din incidenţele laterale şi este îngustată în 77% din cazuri.

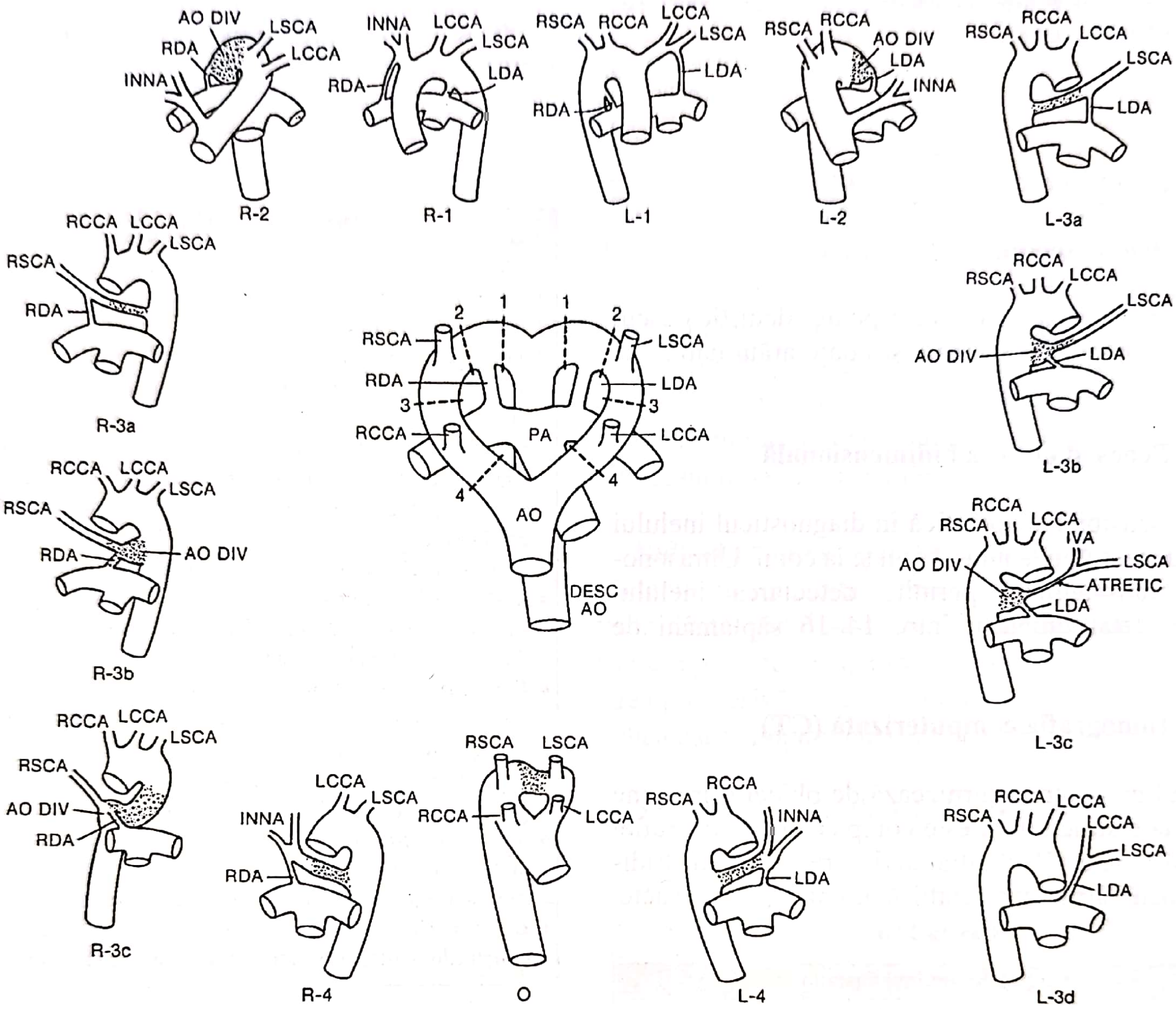
AO DIV
LSCA
RDA
LCCA
INNA
R-2
INNA
LCCA
LSCA
RDA
LDA
R-1
RSCA
RCCA
LCCA
LSCA
LDA
RDA
L-1
RSCA
RCCA
AO DIV
LDA
INNA
L-2
RSCA
RCCA
LCCA
LSCA
LDA
L-3a
RCCA
LCCA
LSCA
RSCA
RDA
R-3a
1
1
2
2
RSCA
LSCA
RDA
LDA
3
3
RCCA
PA
LCCA
4
4
AO
DESC AO
RCCA
RSCA
LCCA
LSCA
AO DIV
LDA
L-3b
RCCA
LCCA
LSCA
RSCA
RDA
AO DIV
R-3b
RCCA
RSCA
LCCA
IVA
AO DIV
LSCA
ATRETIC
LDA
L-3c
RCCA
LCCA
LSCA
RSCA
AO DIV
RDA
R-3c
LCCA
LSCA
INNA
RDA
R-4
RSCA
LSCA
RCCA
LCCA
O
RSCA
RCCA
INNA
LDA
L-4
RCCA
LCCA
RSCA
LCCA
LSCA
LDA
L-3d

Fig. 21.27. Posibile anomalii ale arcului aortic care depind de locul întreruperii în sistemul arcului aortic dublu primitiv (după Anderson).

4.3. Esofagografia

Esofagografia video efectuată concomitent cu cineangiografia este o alegere optimă, pentru că permite un studiu detaliat, arătând natura pulsatilă a obstrucţiei şi traheea. În cazul arcului aortic dublu, esofagograma evidenţiază amprente pe partea dreaptă şi stângă, cea corespunzătoare arcului drept fiind, de obicei, mai înaltă şi mai adâncă. Componenta retroesofagiană determină o amprentă posterioară proeminentă care se orientează în jos şi spre stânga, în timp ce artera subclaviculară stângă retroesofagiană, cu originea în arcul drept, produce o amprentă esofagiană mai îngustă care se orientează în sus şi spre dreapta. Arcul drept şi ligamentul arterial stâng arată amprente mai proeminente pe partea dreaptă decât pe partea stângă.

Caseta 21.5

Morfologie: inel vascular

- ***Forme frecvente:***
  - Arc aortic dublu
  - Arc aortic drept cu origine aberantă a arterei subclaviculare stângi şi canal arterial stâng sau ligament arterial
  - Arc aortic drept cu ramificare cu imagine în oglindă şi canal arterial retroesofagian stâng sau ligament arterial
  - Artera nenumită aberantă
  - Bandaj arterial pulmonar
- ***Forme rare:***
  - Arc aortic retroesofagian drept sau stâng

Caseta 21.5 *(continuare)*

- Arc aortic drept cu arteră subclaviculară stângă aberantă, cu sau fără coarctaţie de aortă
- Situs inversus cu arc aortic stâng şi ligament arterial drept
- Arc aortic stâng dominant, ramificare cu imagine în oglindă, aorta descendentă dreaptă şi arc aortic drept atretic
- Arc aortic stâng, aorta descendentă dreaptă şi ligament arterial pe partea dreaptă la artera pulmonară dreaptă.

4.4. Bronhoscopia

Este rareori efectuată, deşi poate identifica locul exact al compresiei traheale şi poate arăta natura sa pulsatilă.

4.5. Ecocardiografia bidimensională

Este sensibilă şi specifică în diagnosticul inelului vascular, cel puţin la nou-născut şi la copii. Ultrasonografia transvaginală permite detectarea inelului vascular fetal timpuriu între 14–16 săptămâni de gestaţie.

4.6. Tomografia computerizată (CT)

CT-ul cu contrast furnizează de obicei o imagine excelentă a structurii şi este complementar ecografiei bidimensionale. CT-ul ultrarapid cu reconstrucţie tridimensională furnizează detalii anatomice şi mai exacte.

Caseta 21.6

Fiziopatologie: inel vascular

Inelele vasculare, spre deosebire de arcul arterial pulmonar, înconjoară atât esofagul, cât şi traheea, ceea ce poate avea ca rezultat obstrucţia ambelor. Totuşi, simpla prezenţă a inelului nu garantează prezenţa compresiei, deoarece extinderea problemelor respiratorii depinde de severitatea compresiei căilor respiratorii şi de gradul traheomalaciei, care poate varia mult; rareori inelele pot rămâne asimptomatice întreaga viaţă şi nu necesită intervenţie.

Caseta 21.7

Fiziopatologie: arc arterial pulmonar

Artera pulmonară stângă aberantă determină compresia trunchiului bronşic drept şi a traheei distale, cu deviaţia traheei distale la stânga şi comprimarea consecutivă a trunchiului bronşic stâng şi a traheei distale. Obstrucţia rezultantă a căilor respiratorii afectează în primul rând plămânul drept, deşi comprimarea traheei inferioare şi a trunchiului bronşic stâng poate avea ca rezultat obstrucţia bilaterală. Atunci când durata compresiei căilor respiratorii este prelungită, traheomalacia şi/sau bronhomalacia pot fi consecinţe severe.

4.7. Rezonanţa magnetică

Poate pune diagnosticul şi delimitează severitatea îngustării traheei.

Caseta 21.8

Diagnostic: inel vascular

- ***Clinic***: simptomele depind de severitatea compresiei căilor respiratorii şi/sau esofagiene şi de prezenţa bolilor asociate; stridor inspirator nonpoziţionat, respiraţie zgomotoasă, wheezing expirator, tuse „lătrătoare", probleme respiratorii, infecţii recurente de tract respirator inferior şi superior, apnee, disfagie progresivă mai ales pentru alimentele solide, dificultăţi de înghiţire, înecare, vomismente de reflux şi recurente, incapacitate de a se dezvolta; episoade de manifestări asemănătoare decesului, cu criză obstructivă severă sau apneică acută, însoţită de cianoză.
- ***Electrocardiogramă***: nu este diagnostică.
- ***Radiografie toracică***: prezenţa arcului aortic drept este deja sugestivă pentru inelul vascular asociat; indentaţiile traheale pot fi apreciate pe radiogramele supraexpuse.
- ***Ecocardiogramă***: vederile suprasternale, parasternale înalte şi subcostale permit definirea corectă a anatomiei inelului vascular, mai ales în combinaţie cu Doppler color.
- ***Cateterism cardiac***: aortografia rar necesară astăzi, doar în prezenţa malformaţiilor cardiace asociate.
- ***Bronho-esofagoscopie combinată***: standardul de aur în diagnosticarea compresiei externe a căilor respiratorii superioare şi tractului digestiv de către structura vasculară.
- ***CT şi RMN***: foarte utile în definirea detaliilor anatomice ale structurilor căilor respiratorii superioare şi ale celor vasculare.

Caseta 21.9

Diagnostic: arc arterial pulmonar

- ***Clinic***: semnele clinice apar în general în primele luni de viaţă (90 % dintre cazuri), cu simptome ale căilor respiratorii superioare, emfizem obstructiv, atelectazie pulmonară, probleme respiratorii severe, stridor expirator, wheezing, infecţii respiratorii recurente, apnee obstructivă, tahipnee, cianoză; aceste simptome sunt în general episodice şi variabile.
- ***Electrocardiogramă***: hipertrofia ventriculară dreaptă poate fi prezentă.
- ***Radiografie toracică***: deviaţia traheei inferioare spre stânga; hiperinflaţia plămânului drept, uneori însoţită de hiperinflaţia plămânului stâng; atelectazia lobului sau a întregului plămân pot fi prezente; vederea laterală arată o densitate anterioară

Caseta 21.9 *(continuare)*

esofagului, posterior traheei chiar deasupra carinei; metoda cu bariu poate fi procedura de diagnostic de elecție.
- *Ecocardiogramă*: vederea suprasternală arată absența bifurcației normale a arterelor pulmonare, cu artera pulmonară stângă aparent absentă; examinarea arterei pulmonare drepte arată artera pulmonară stângă pornind din zona posterioară a acesteia.
- *Cateterism cardiac*: injectarea trunchiului arterei pulmonare este standardul de aur pentru un diagnostic precis.
- *Bronho-esofagoscopie combinată*: ar trebui utilizată sistematic, pentru a evalua compromiterea căilor respiratorii superioare, pentru a decide dacă reimplantarea arterei pulmonare stângi aberante trebuie însoțită de intervenție chirurgicală traheală.
- *CT și RMN*: definesc detaliile anatomice atât ale structurilor căilor respiratorii superioare, cât și a celor vasculare.

4.8. Aortografia

Datorită acurateții imagistice non-invazive, aortografia este rareori necesară. Aortorafia poate fi efectuată prin intermediul unui cateter poziționat în aorta ascendentă și este de obicei combinată cu cineangiografia pentru a identifica anomaliile cardiace congenitale asociate. Un grad de înclinare cranială poate separa arcurile mai bine în imagini oblice. Aortografia poate stabili dacă anomalia constă într-un arc aortic dublu complet și evidențiază locurile de îngustare la nivelul arcului stâng sau mai rar la nivelul arcului drept, dar nu poate face distincție între un arc dublu cu un segment atrezic și un arc aortic drept cu o componentă retroesofagiană. Angularea strânsă a uneia dintre arterele brahio-cefalice poate indica locul unui segment atrezic la nivelul unui arc dublu sau un ligament arterial constrictiv la nivelul arcului drept cu componentă retroesofagiană.

5. TRATAMENT

5.1. Managementul chirurgical

Operația este indicată la toți pacienții care prezintă inele vasculare. La o investigație mai amănunțită, aproape toți pacienții cu inel vascular anatomic, chiar și cei aparent asimptomatici, prezintă simptome respiratorii semnificative. Un tratament precoce este important pentru a evita complicații serioase care pot apărea în urma unei apnei sau hipoxii. Întârzierea tratamentului poate duce la o moarte imediată sau la o complicații traheo-bronșice. Erorile diagnosticului pot de asemenea să conducă la un management greșit al obstrucției respiratorii, necesitând o intubație endotraheală prelungită și ocazional eroziunea arcului aortic între trahee și esofag. Alte complicații raportate ale inelelor vasculare care nu au putut fi reparate includ disecția aortică și formarea anevrismului. Intervențiile chirurgicale variază în funcție de inelul vascular diagnosticat (**Tabelul 21.4**). Toracotomia posterolaterală stângă este utilizată în cea mai mare parte a cazurilor, pentru inele vasculare, arcul aortic dublu și arcul aortic drept cu ligament arterial stâng. Se folosește o toracotomie dreaptă pentru sindromul compresiv al arterei nenumite și o sternotomie mediană pentru inelul arterei pulmonare cu sau fără inele traheale complete.

Indicații pentru operație. Operația se indică la toți pacienții cu simptome respiratorii obstructive importante. Tratamentul nu ar trebui întârziat, pentru că pot apărea episoade de hipertrofie și apnee, precum și afectarea progresivă a traheei și bronhiilor. Operația nu se indică dacă simptomele sunt blânde sau absente.

5.2. Principii de abord chirurgical

Inelele vasculare reale, arcul aortic dublu și arcul stâng/ligament arterial stâng sunt, de obicei, abordate chirurgical prin toracotomie stângă. Există doar câteva inele vasculare care necesită abordare prin toracotomie dreaptă. Sindromul compresiunii arterei nenumite (trunchiului arterial brahio-cefalic) poate fi abordat prin toracotomie dreaptă sau stângă pentru arteriopexie. Sindromul compresiv al arterei nenumite (trunchiul arterial brahio-cefalic) poate fi de asemenea tratat prin reimplantarea arterei nenumite la dreapta originii ei. Arcul AP este abordat în mod preferențial prin sternotomie mediană, cu utilizarea bypass-ului cardiopulmonar (BCP). Acesta are avantajul de a optimiza anastomozele vasculare și se adresează în mod simultan stenozelor traheale frecvent asociate. Se recomandă folosirea reimplantării arterei pulmonare stângi (APS) la artera pulmonară comună (APC), anterior față de trahee; alți autori au raportat rezultate bune după transsecțiunea traheală și translocația APS, fără sutură vasculară.

5.3. Tehnica operatorie

5.3.1. Arc aortic dublu

Când cele două arcuri sunt de dimensiuni egale, inelul vascular poate fi abordat prin spaţiul patru intercostal pe partea stângă, ca şi în operaţia de persistenţă de canal arterial sau coarctaţie de aortă. Totuşi o abordare similară pe partea dreaptă poate fi preferată în această situaţie. Sternotomia mediană poate fi folosită când coexistă anomalii cardiace ce necesită corecţie simultană.

Arcul drept este disecat complet, inclusiv partea care trece prin spatele esofagului, şi este despărţit între clampuri în apropierea joncţiunii sale cu aorta descendentă. Capetele îi sunt cusute pe direct cu două rânduri de suturi cu polipropilen 4.0 sau 5.0. Suprafaţa lui mediastinală este apoi disecată mai departe pentru a fi eliberat şi pentru a permite separarea capetelor divizate. Aorta descendentă este şi ea mobilizată şi uneori suturată de periostul costal pentru a o ţine departe de esofag. În această operaţie şi în altele efectuate pentru ameliorarea inelelor vasculare, toate ţesuturile care sunt parte a mecanismului constrictiv trebuie disecate de trahee şi esofag.

Mai frecvent, arcul costal stâng distal este îngustat şi abordarea se face prin partea stângă. Structurile vasculare şi ligamentul arterial sunt disecate şi bine separate de structurile înconjurătoare. Ligamentul arterial este despărţit şi joncţiunea arcului stâng cu aorta descendentă este despărţită între clampurile vasculare şi capetele suturate pe direct. Capătul arcului stâng este disecat apoi mai departe de ţesuturile mediastinale subiacente, pentru a-i permite arcului să se retracte. Suprafaţa mediană a aortei descendente şi capătul distal divizat sunt de asemenea disecate de esofag.

Au fost dezvoltate tehnici utilizând toracoscopia videoasistată în scopul divizării inelelor vasculare. Aceste tehnici, comparate cu tehnicile standard de toracotomie, s-au dovedit la fel de sigure, durata spitalizării în terapie intensivă sau spital este aceeaşi, durata intubaţiei şi costurile de spitalizare sunt similare.

Toracotomia stângă poate fi făcută, cu o afectare musculară minimă, ridicând muşchii serratus şi latussimus şi pătrunzând în torace prin spaţiul patru intercostal. Pleura mediastinală este deschisă în mare măsură.

Tabelul 21.4. Managementul chirurgical în arcul aortic dublu şi inelele vasculare

Arc aortic dublu
Toracotomie stângă (afectare musculară minimă-spaţiul IV IC.); Divizarea celui mai scurt dintre cele două arcuri la inserţia aortei descendente; Păstrarea fluxului sanguin în artera carotidă/artera radială; Ligatura şi diviziunea ligamentului arterial; Lăsarea pleurei deschise.
Sindromul compresiunii arterei nenumite
Toracotomie anterolaterală dreaptă (spaţiul a treilea); Rezecţia lobului drept al timusului; Suspendrea arterei nenumite la stern posterior; Bronhoscopie postoperator.
Laţul arterei pulmonare
Sternotomie mediană/circulaţie extracorporeală; Ligatura/diviziunea arterei pulmonare stângi; Implantarea arterei pulmonare stângi în trunchiul arterei pulmonare anterior de trahee; Autograft traheal pentru inelele traheale asociate.
Arc aortic drept/Ligament arterial stâng
Toracotomie stângă (afectare musculară minimă – spaţiul IV IC.); Ligatura şi diviziunea ligamentului arterial; Dacă este prezent se rezecă diverticulul Kommerell şi se transferă subclaviculara stângă la artera carotidă stângă; Liza aderenţelor; Lăsarea pleurei deschise.

Caseta 21.10

Indicaţii pentru tratament chirurgical: inel vascular

Deoarece obstrucţiile respiratorii severe netratate, apărute în primele luni de viaţă, sunt în general letale înainte de 1 an, există o concordanţă de păreri în privinţa faptului că, dacă apar simptome respiratorii sau disfagie, se indică divizarea chirurgicală a inelului.

Caseta 21.11

Indicaţii pentru tratament chirurgical: arc arterial pulmonar

Mulţi copii cu această anomalie prezintă probleme respiratorii severe în primele luni de viaţă. Deoarece mortalitatea şi morbiditatea crescute sunt cauzate de traheomalacia şi bronhomalacia asociate, tratamentul chirurgical prematur este indicat pentru reducerea mortalităţii şi morbidităţii la aceşti pacienţi. Reimplantarea arterei pulmonare stângi aberante este tratamentul de elecţie, cu sau fără reconstrucţia traheală, în funcţie de gradul, extinderea şi durata implicării căilor respiratorii.

O disecţie atentă în mediastinul posterior trebuie efectuată pentru a delimita configuraţia anatomică a inelului vascular. În mod special trebuie identificate artera subclaviculară stângă, ligamentul arterial şi aorta descendentă (**Fig. 21.28**). În mod tipic, arcul anterior stâng este cel mai mic dintre cele două arcuri şi poate fi atretic la locul de inserţie în aorta descendentă. La 75% dintre pacienţi arcul drept (posterior) este dominant, la 20% dintre pacienţi arcul stâng (arcul anterior) este dominant, iar la 5% dintre pacienţi arcurile sunt egale.

La cei cu dominanţa arcului drept, în 40 % dintre cazuri, segmentele arcului stâng sunt atretice. Aria atretică a fost localizată posterior sau la capătul distal al arcului inferior (mai scurt). Inelul vascular determinat de arcul aortic dublu este eliberat prin împărţirea arcului mai scurt dintre cele două arcuri, de obicei la inserţia posterioară la aorta descendentă. Arcul mai scurt este împărţit între clampuri la un loc ales în aşa fel încât să se păstreze fluxul sanguin brahio-cefalic. Trebuie verificat ca fluxul sanguin în arterele supraaortice să nu fie întrerupt. Apoi inelul este împărţit în două şi cele două părţi sunt dublu suturate cu un fir de polipropilen. În plus, ligamentul arterial este întodeauna ligaturat şi împărţit şi se efectuează o disecţie atentă în jurul esofagului şi a traheei pentru a liza orice aderenţe reziduale. Nervul recurent laringeal şi nervul frenic sunt identificaţi şi protejaţi pe parcursul procedurii. În pleura mediastinală se lasă o deschidere pentru a evita stenozele recurente în zona secţionării inelului datorate ţesutului ciacatriceal.

Caseta 21.12

Tratament chirurgical (fără bypass cardio-pulmonar): inel vascular

Pentru divizarea chirurgicală a inelului vascular, cel mai folosit abord chirurgical este prin toracotomie postero-laterală stângă, deoarece majoritatea (mai mult de 95 % dintre cazuri) inelelor vasculare au arc drept dominant. Toracotomia dreaptă se foloseşte doar în cazul în care există sindrom de compresiune a arterei nenumite.

Caseta 21.13

Tratament chirurgical: arc arterial pulmonar

- Divizarea arterei pulmonare stângi aberante la origine, mobilizarea sa şi reimplanatarea sa consecutivă în trunchiul arterial pulmonar, anterior de trahee.
- Procedura de reimplantare a arterei pulmonare stângi aberante se realizează prin toracotomie stângă sau dreaptă (foarte rar), dar abordul preferat este prin sternotomie mediană.
- În privinţa reconstrucţiei traheale, există mai multe tehnici.

5.3.2. Arc aortic drept

Arcul drept cu componentă retroesofagiană este, în general, abordat pe partea stângă. După ce disecţia se încheie, ligamentul arterial este divizat. Diverticulul aortic (Kommerell) este rezecat atunci când e destul de mare pentru a comprima independent esofagul sau traheea. Aorta descendentă este disecată de esofag şi este suturată periostului costal, dacă este necesar, pentru a o ţine departe de esofag (**Fig. 21.29**).

5.3.3 Arcul aortic drept şi ligamentul arterial stâng

Pentru pacientul cu arc aortic drept şi ligament arterial stâng se foloseşte aceeaşi abordare prin toracotomie stângă cu afectare musculară minimă. După disecţia atentă şi identificarea configuraţiei arcului aortic, se evidenţiază ligamentul arterial. Ligamentul arterial este fie dublu ligaturat şi împărţit, fie dublu clampat şi împărţit cu cele două bonturi suturate. Se lizează orice aderenţe fibroase, iar nervii recurent laringeal şi frenic sunt identificaţi şi protejaţi. În plus, pacienţii cu arc aortic drept şi cu ligament stâng pot să prezinte diverticul Kommerell la originea arterei subclaviculare din aorta descendentă **[4]**. Diverticulul este o reminiscenţă embrionară a celui de al patrulea arc aortic stâng care a involuat parţial. Acest diverticul poate ajunge la asemenea proporţii, încât în mod independent să producă compresie pe esofag sau trahee. În acestă situaţie diverticulul sau anevrismul prin dilataţie ar trebui rezecate pentru a preveni compresia independentă asupra traheei sau esofagului **[5]**. Aceşti pacienţi, pe lângă rezecţia diverticulului Kommerell, ar putea avea nevoie de transferul arterei subclaviculare stângi la artera carotidă stângă pentru a se elimina efectul de laţ (*sling-like*) al arcului drept şi al arterei subclaviculare stângi asupra traheii.

Un grup mai aparte de pacienţi cu arc aortic drept şi ligament stâng au o aortă descendentă localizată pe partea stângă, aşa-numita „aorta circumflexă" (**Fig. 21.30**). Robotin şi colaboratorii **[6]** au descris o operaţie de „translocare" a aortei pentru aceste cazuri rare (3 la 468 de pacienţi). Această procedură se efectuează prin sternotomie mediană cu bypass cardiopulmonar şi oprire circulatorie în hipotermie. Arcul aortic este mobilizat, divizat şi adus în faţa trunchiului traheo-bronşic şi apoi anastomozat termino-lateral la aorta ascendentă. Toţi cei trei pacienţi descrişi de Robotin au avut o divizare iniţială a ligamentului prin toracotomie stângă.

5.3.4. Arc aortic stâng

Pentru arcul aortic stâng şi ligamentul arterial plasat lateral se foloseşte toracotomia dreaptă. Ligamentul este disecat şi divizat în acelaşi fel ca şi pentru arcul aortic drept cu componentă retroesofagiană.

5.3.5. Compresia traheală prin artera carotidă comună stângă sau prin artera nenumită

Când segmentul inferior al traheei este comprimat printr-o arteră nenumită anormală sau printr-un arc aortic stâng malrotat, în asociere cu malrotaţia severă spre dreapta a inimii, abordarea se poate face prin sternotomie mediană . Se poate utiliza şi o toracotomie scurtă stângă antero-laterală care lasă sternul intact; suturile suspendate pot fi trecute prin stern. Vasul anormal este în totalitate disecat şi apoi suspendat de porţiunea posterioară a sternului sau de coastele adiacente (**Fig. 21.31**).

5.3.6. Laţul arterei pulmonare

Managementul copilului cu laţ de arteră pulmonară s-a schimbat considerabil faţă de procedura originală efectuată de Potts în 1953 la Children's Memorial Hospital, care a constat în secţionarea arterei pulmonare stângi, pe care apoi a translocat-o anterior de trahee şi a reimplantat-o pe artera pulmonară dreaptă. Copilul a supravieţuit operaţiei, dar pe termen lung a prezentat ocluzie de arteră pulmonară stângă [7]. Altă metodă de abordare este prin toracotomie stângă,

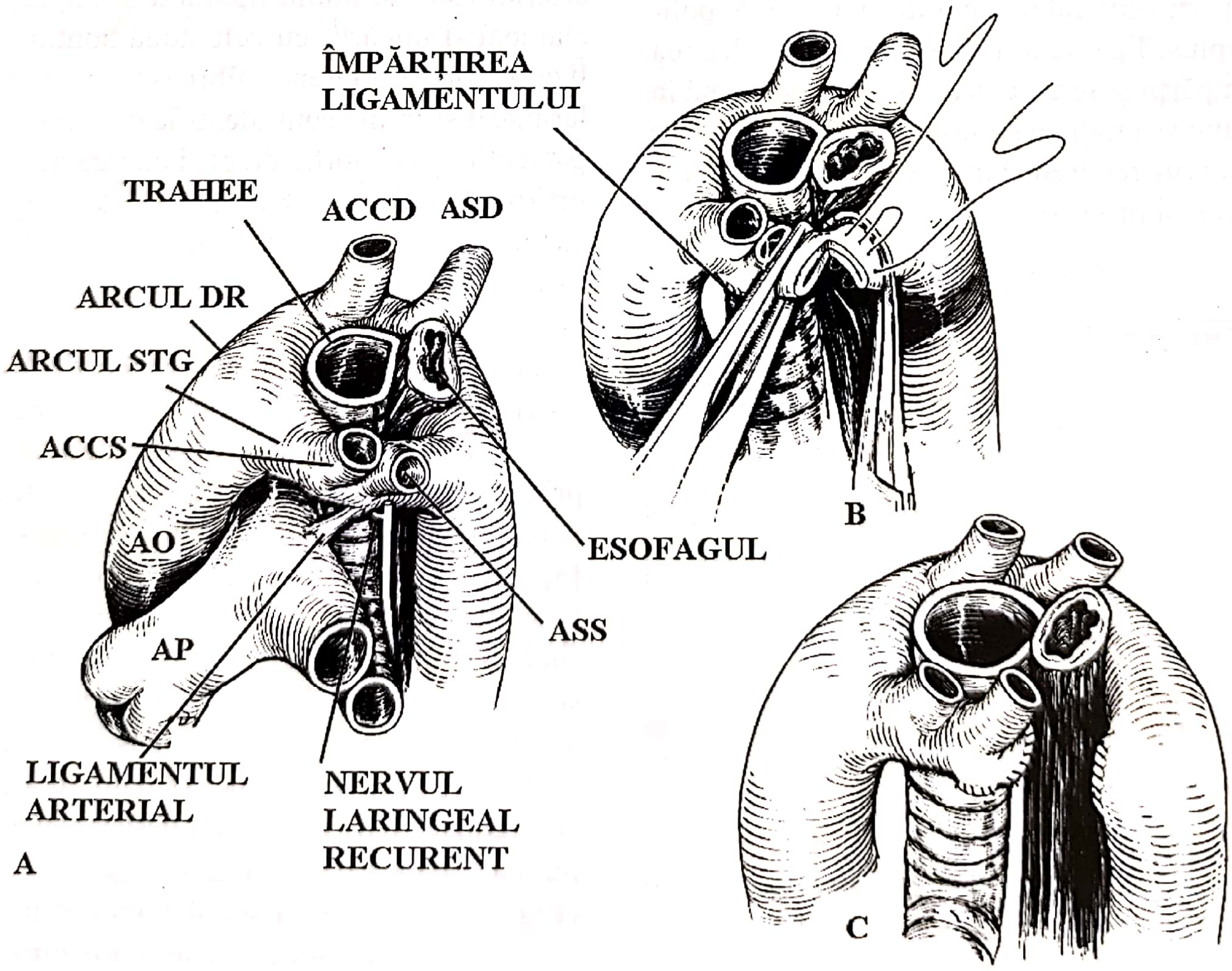

Fig. 21.28. Divizarea arcului aortic dublu (după Mavroudis).

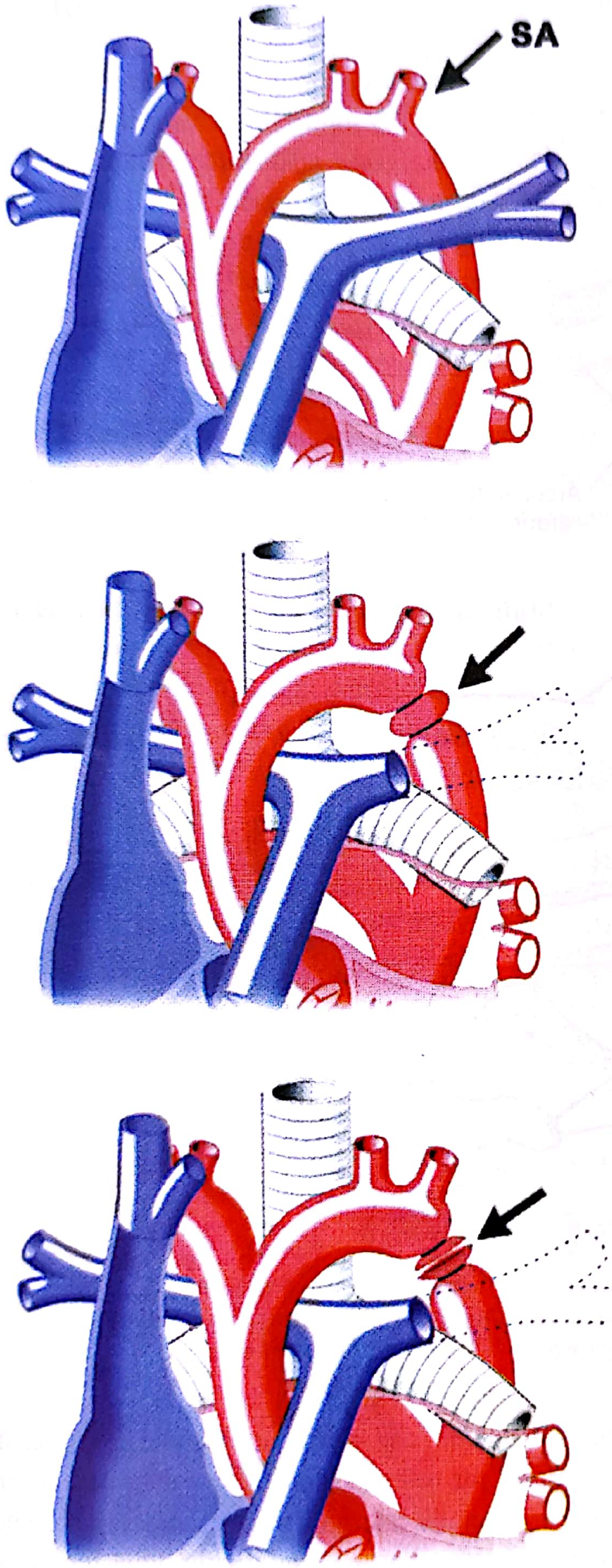

Fig. 21.1. Op TIM. Corecţia arcului aortic dublu (sus – cord cu arc aortic dublu. SA – artera subclavie; mijloc – Dubla ligatura a porţiunii mai înguste a aortei; jos – Divizarea porţiunii înguste a aortei).

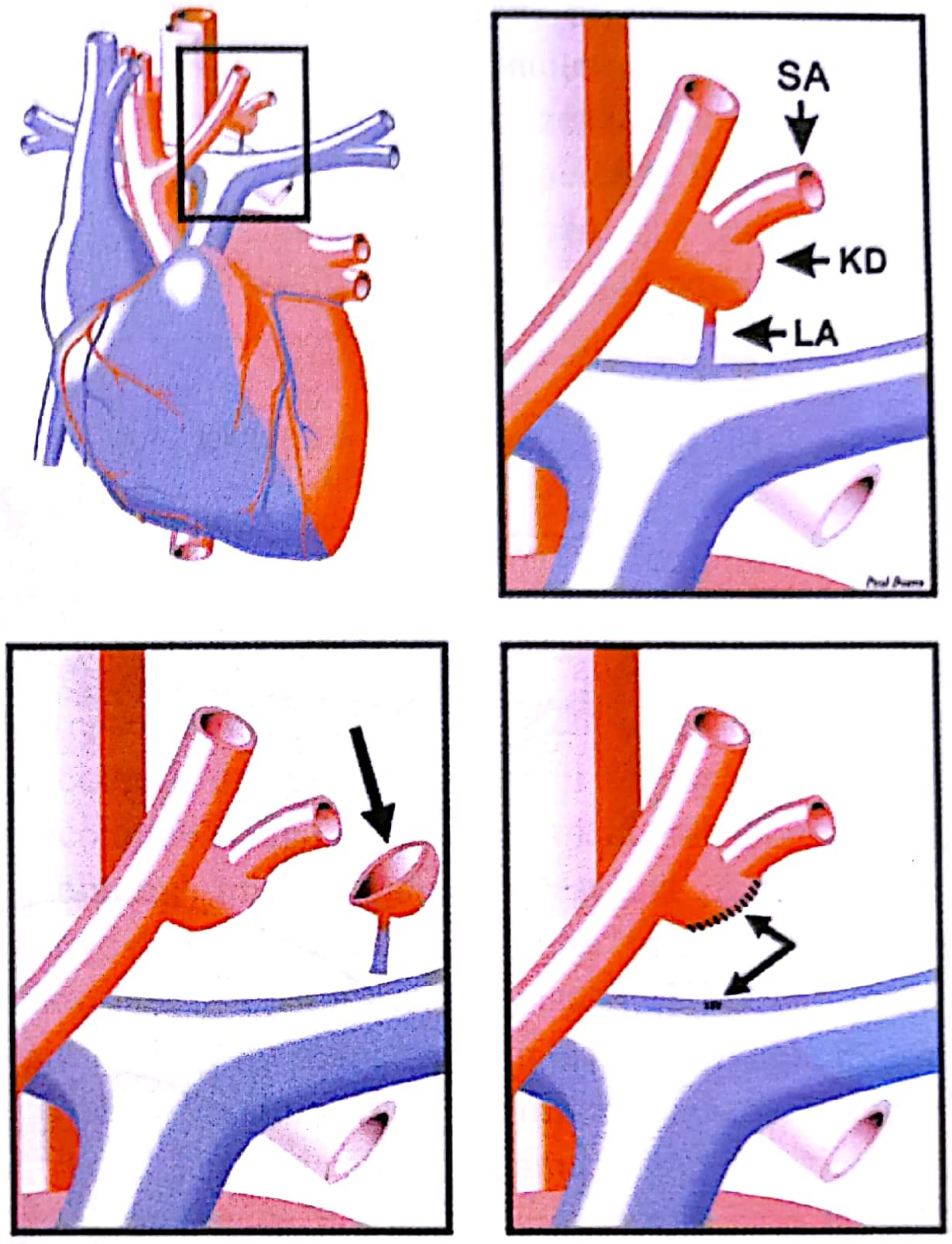

Fig. 21.2. Op TIM. Arc aortic drept cu canal arterial permeabil situat la stânga (stânga sus – privire externă a cordului cu inel vascular; dreapta sus: SA – artera subclaviculară; LA – ligament arterial; KD – diverticul Kommerell; stânga jos – inelul vascular este întrerupt prin excizia diverticulului Kommerell; dreapta jos – artera pulmonară şi subclaviculară sunt închise prin sutură).

cu implantarea arterei pulmonare stângi în artera pulmonară comună, la locul care corespunde aproximativ originii normale din truchiul arterei pulmonare. Iniţial, această procedură a fost însoţită de o incidenţă crescută a stenozei sau ocluziei de arteră pulmonară stângă, urmată de o mortalitate crescută. Recent, Stark şi colaboratorii au raportat rezultate pozitive ale acestei abordări, exceptând copiii cu stenoze traheale asociate. Deoarece aproximativ două treimi dintre pacienţii cu laţ de arteră pulmonară au asociate inele pulmonare complete (*complexul inel-laţ*), se optează pentru abordarea prin sternotomie mediană şi folosirea circulaţiei extracorporeale. Aceasta permite secţionarea precisă a arterei pulmonare stângi cu implantarea ei în artera

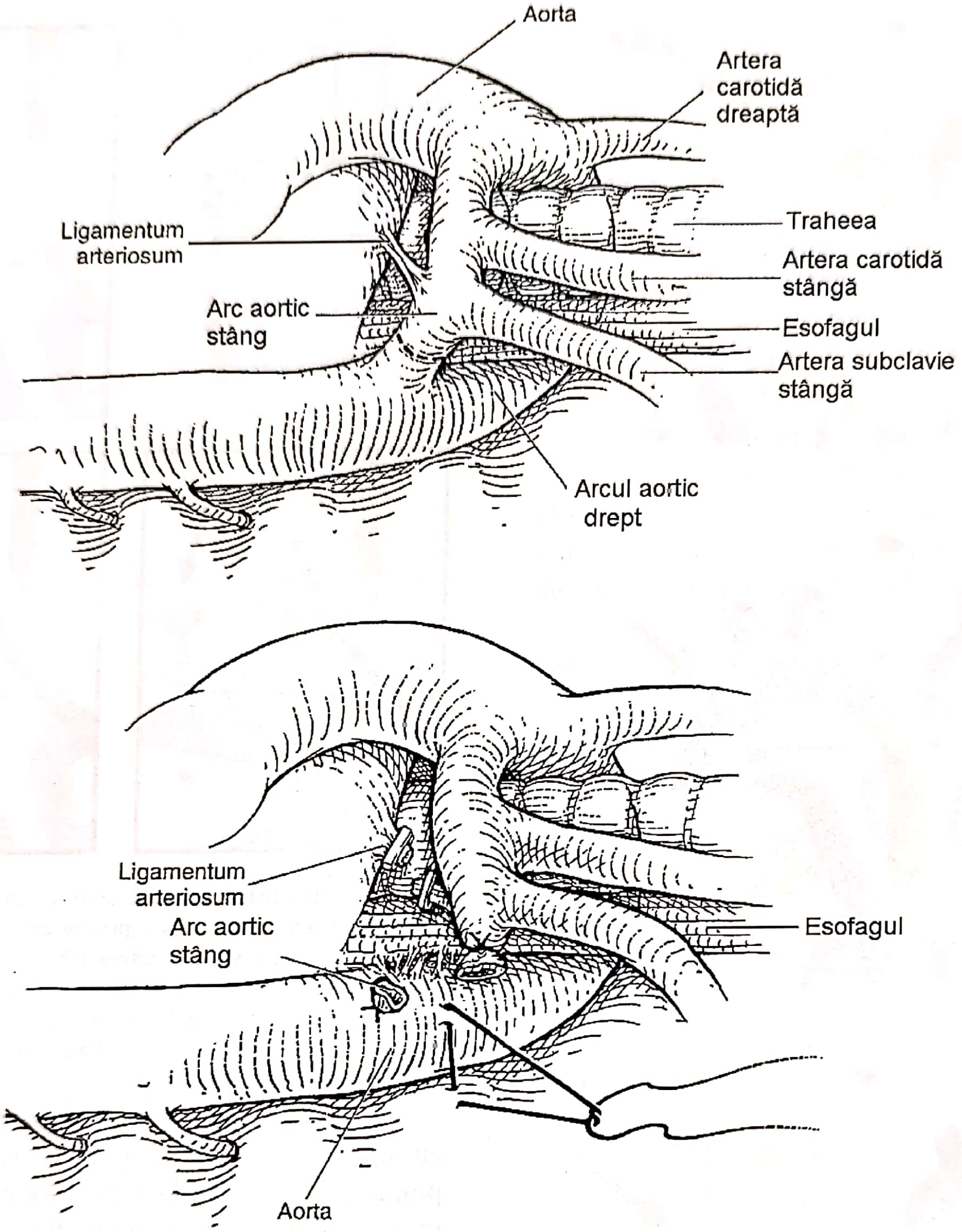
Aorta
Artera carotidă dreaptă
Ligamentum arteriosum
Traheea
Artera carotidă stângă
Arc aortic stâng
Esofagul
Artera subclavie stângă
Arcul aortic drept
Ligamentum arteriosum
Arc aortic stâng
Esofagul
Aorta

Fig. 21.29. Tehnica chirurgicală în arcul aortic dominant drept: abordul prin toracotomie stângă posterolaterală, disecția și evidențierea structurilor vasculare – sus; secționarea ligamentului arterial și a arcului stâng distal urmată de fixarea peretelui lateral al arcului aortic de coastele adiacente – jos (modificat după Kirklin).

pulmonară principală anterior de trahee (**Fig. 21.32**). Operația poate să fie efectuată fără compromiterea respiratorie și necesită destul timp și atenție pentru a asigura inserția cât mai apropiată de origine a arterei pulmonare stângi. O tehnică alternativă pentru tratamentul lațului de arteră pulmonară este translocarea arterei pulmonare stângi, concomitent cu rezecția de trahee distală în caz de stenoză traheală. Această tehnică este rar folosită, doar în cazul în care artera pulmonară dreaptă este sever hipoplazică sau absentă. Van Son și colegii au comparat cele două tehnici și consideră că tehnica translocării a avut o incidență crescută de stenoze semnificative ale arterei pulmonare stângi.

6. REZULTATE

Un număr mic de pacienţi obţin o ameliorare imediată a stridorului; de fapt, simptomatic se poate înrăutăţi în prima săptămână. Ocazional, intubaţia este necesară câteva zile pentru a permite aspiraţia traheală adecvată şi, dacă este necesar, ventilaţia asistată. Utilizarea presiunii pozitive continue la nivelul căilor respiratori la copiii care respiră spontan este adesea o măsură avantajoasă în acest caz. După detubare, presiunea pozitivă e menţinută, dacă este necesar, pentru câteva zile utilizându-se măşti nazale. Umidifierea completă şi tehnicile meticuloase de aspirare sunt necesare pentru a păstra tractul respirator curat şi pentru a evita distrugerea mucoasei.

Rezultate ale corecţiei arcului aortic dublu

De la primul raport de caz făcut de Potts la Children's Memorial Hospital în 1947, 112 pacienţi au fost operaţi pentru corecţia arcului aortic dublu. La Children's Memorial Hospital nu a existat nicio mortalitate operatorie care să rezulte din corecţia unui arc aortic dublu izolat, din anul 1952. Un singur pacient a necesitat reoperare pentru persistenţa simptomelor cu pornire de la ţesutul cicatricial de la nivelul împărţirii arcului posterior stâng.

În prezent se face de rutină bronhoscopie pre- şi postoperatorie, aproape toţi pacienţii fiind extubaţi pe masă. Pacienţilor li se monitorizează funcţiile vitale şi sunt externaţi a doua zi postoperator. În majoritatea cazurilor, este nevoie de săptămâni sau luni pentru ca tusea iritativă să dispară, uneori este nevoie chiar de un an.

Rezultate ale corecţiei de laţ de arteră pulmonară

Între 1953–2003 la Children's Memorial Hospital din Chicago, 34 de copii au fost operaţi pentru laţ de arteră pulmonară. Vârsta medie la care s-a făcut intervenţia a fost de 4 luni. Un pacient a fost abordat prin toracotomie dreaptă, şase pacienţi au fost abordaţi prin toracotomie stângă, 27 de pacienţi au fost abordaţi prin sternotomie mediană, dintre aceştia la 26 de pacienţi s-a folosit bypass cardio-pulmonar. Nu au existat cazuri de mortalitate operatorie, au existat trei decese tardive. Toate arterele pulmonare stângi la pacienţii operaţi prin tehnica bypass-ului cardio-pulmonar au fost patente, iar fluxul sanguin către plămânul stâng, apreciat prin scanare nucleară (n = 11), variază de la 24% la 46% (media este de 35% ± 9%).

Dacă există inele traheale complete asociate, s-a folosit în prealabil tehnica de traheoplastie pericardică,

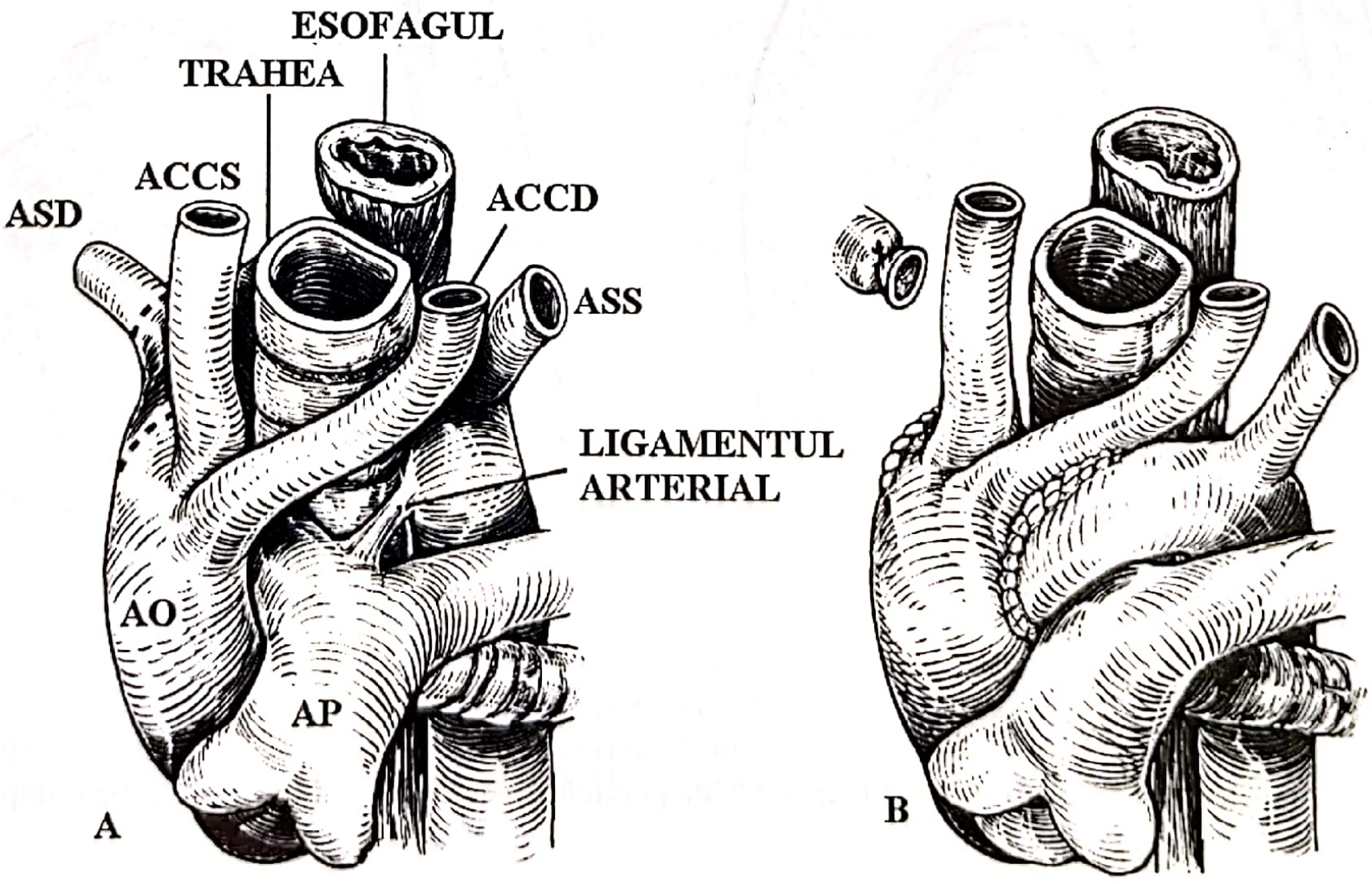

Fig. 21.30. Procedura de translocare a crosei aortice (după Mavroudis): **A.** Anatomia unui pacient cu „aortă circumflexă"; **B.** Procedura completă de „translocare" aortei.

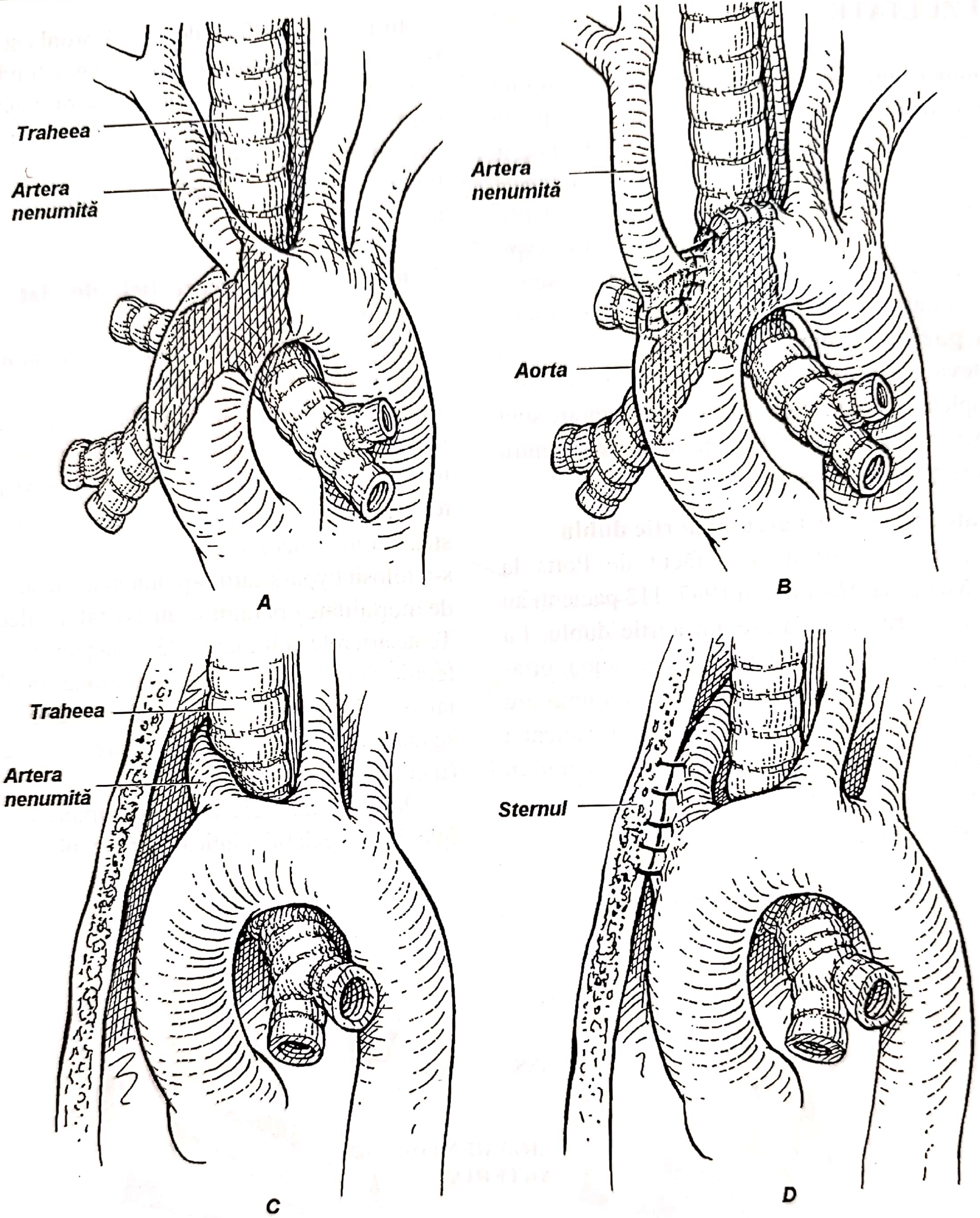
Traheea
Artera nenumită
A
Artera nenumită
Aorta
B
Traheea
Artera nenumită
C
Sternul
D

Fig. 21.31. Tehnica chirurgicală în compresiunea arterei nenumite (AN): **A**. Originea distală a AN din arcul aortic produce compresiune pe trahee; **B**. AN este detaşată de aortă şi reimplantată mai proximal; **C**. Abordul prin toracotomie stângă anterioară permite; **D**. Fixarea AN de peretele posterior al sternului (modificat după Kirklin).

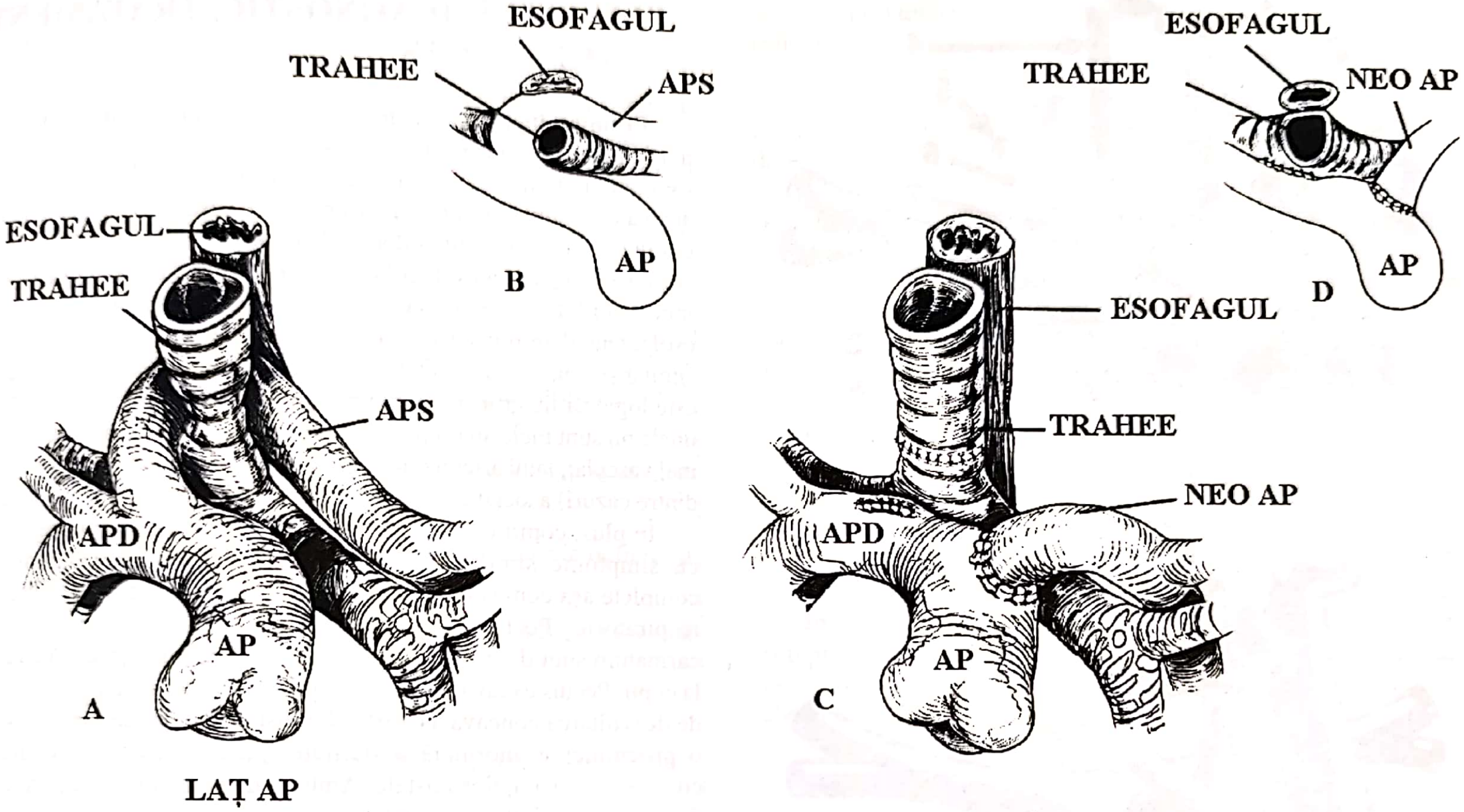

Fig. 21.32. Descrierea tehnicii operatorii pentru corecția lațului de arteră pulmonară cu rezecția traheei (după Mavroudis).

simultan cu corecția lațului de arteră pulmonară. Din 1996 se folosește tehnica de autograft traheal, în mod curent aceasta fiind procedura de elecție pentru inelele vasculare complete. La șapte pacienți s-a folosit traheoplastia, la 11 pacienți tehnica de autograft traheal, iar la 4 pacienți rezecția traheei distale.

7. CONCLUZII

Diagnosticul de inel vascular trebuie suspectat la orice nou-născut, care prezintă simpome de detresă respiratorie. Diagnosticul este cel mai bine stabilit prin CT cu substanță de contrast. Bronhoscopia este esențială pentru toți pacienții, în special pentru diagnosticul compresiunii pe artera nenumită și a inelelor traheale complete. Pentru arcul aortic dublu și arcul aortic drept cu ligament arterial stâng, abordarea chirurgicală se face prin toracotomie stângă cu afectare musculară minimă. Toracotomia dreaptă este de elecție pentru suspendarea arterei nenumite.

O sternotomie mediană și folosirea circulației extracorporeale sunt recomandate pentru a repara lațul arterei pulmonare și la pacienții care au inele traheale complete. Procedura curentă de elecție pentru tratamentul stenozei traheale pe segmente lungi este tehnica de autogrefare traheală. Intervenția chirurgicală asigură în mod curent eliminarea compresiunilor traheo-esofagiene datorate structurilor vasculare la peste 95% dintre nou-născuți și sugari. Respirația zgomotoasă și un anume grad de stridor pot persista pentru mai multe luni datorită traheomalaciei asociate. La majoritatea pacienților se așteaptă eliminarea pe termen lung a simptomelor postoperatorii de compresie traheo-esofagiană.

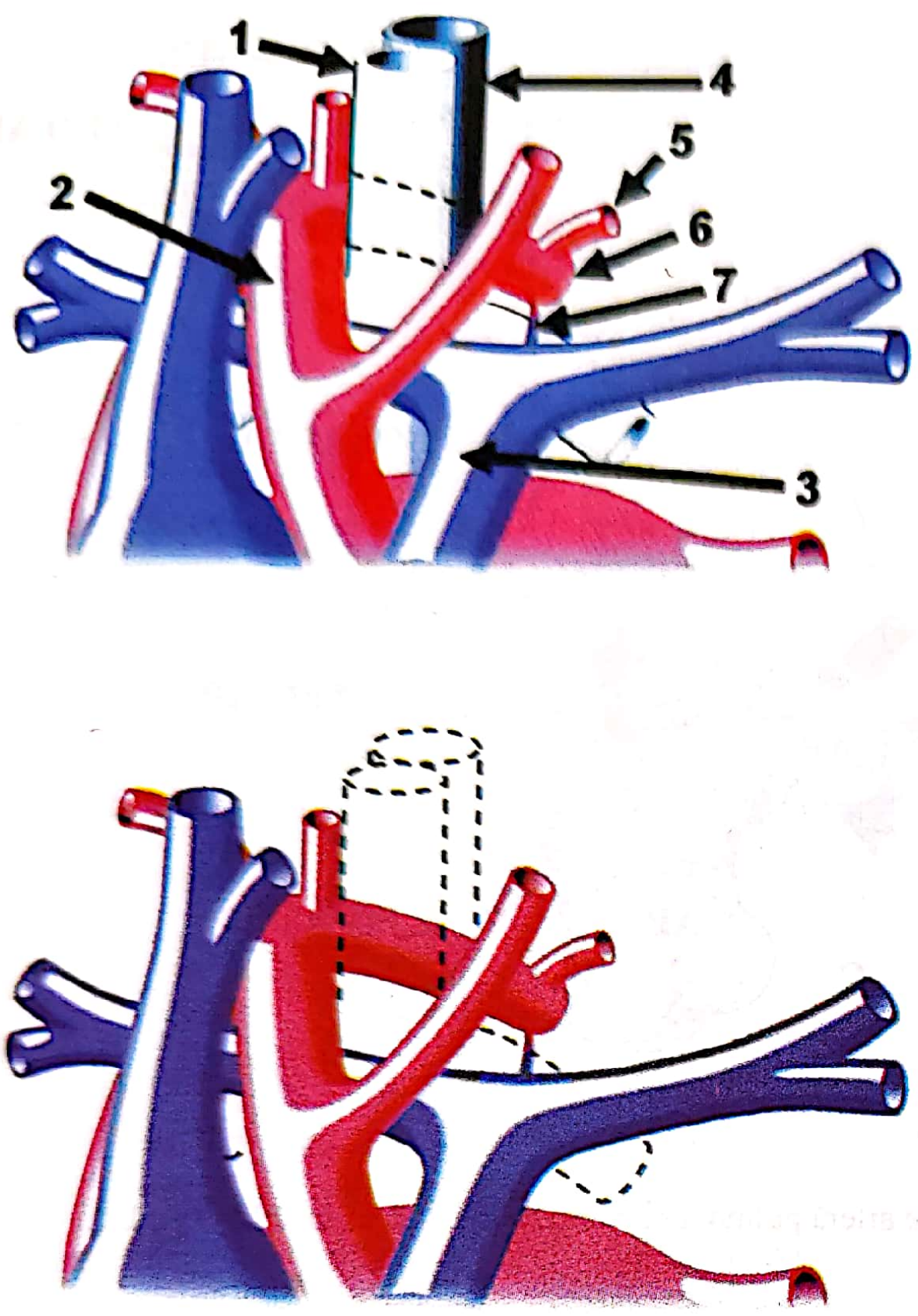

Fig. 21.3. Op TIM. Inele vasculare – arc aortic dublu (**1** – traheea; **2** – aorta; **3** – artera pulmonară; **4** – esofagul; **5** – artera subclavie; **6** – diverticulul Kommerell; **7** – ligamentul arterial).

Caseta 21.14

Posibile complicații: inel vascular

- Simptomele respiratorii nu dispar imediat după operație
- Obstrucție a căilor respiratorii reziduală sau recurentă
- Infecții respiratorii reziduale sau recurente
- Chilotorax
- Pareză/paralizie diafragmatică
- Pareză/paralizie a corzilor vocale

Caseta 21.15

Posibile complicații: arc arterial pulmonar

- Stenoză reziduală sau recurentă (și cu ocluzie) la originea arterei pulmonare stângi reimplanatate
- Obstrucția căilor respiratorii reziduale sau recurente
- Traheomalacia
- Infecții respiratorii recurente

8. OP TIM PROPUNERI: NOMENCLATURĂ. DIAGNOSTIC. TRATAMENT – STS – EACTS*

Premise. Inelele vasculare sunt anomalii congenitale ale arcului aortic unde structurile vasculare înconjoară și comprimă traheea și esofagul. În termeni anatomici, există două tipuri de inele vasculare; acelea care sunt complete și au structurile vasculare ce încercuiesc complet traheea și esofagul și inelele care sunt incomplete și doar comprimă o parte a esofagului sau traheei fără a le înconjura ca un inel complet. Aceste două tipuri de anomalii compresive traheo-esofagiene determină aceleași simptome, care sunt evaluate în mod similar și pentru care se intervine chirurgical în mod similar, de aceea este logic să fie grupate împreună sub acest titlu, inel vascular, deși unele nu sunt inele anatomice complete reale. Unul dintre tipurile de inel vascular, lațul arterei pulmonare(AP), este deseori (aproape 50% dintre cazuri) asociat cu stenoză traheală congenitală.

În plus, copiii cu stenoze congenitale traheale se pot prezenta cu simptome similare copiilor cu inelele vasculare anatomic complete așa cum sunt: stridor, retracție, dispnee, apnee și detresă respiratorie. Pectus excavatum și, mai puțin obișnuit, pectus carinatum sunt deformări congenitale ale peretelui toracic înâlnite la copii. Pectus excavatum este o depresiune a sternului determinată de dezvoltarea concavă a cartilajelor distale. Pectus carinatum este o proeminență anormală a sternului provocată de dezvoltarea convexă a cartilajelor costale. Ambele defecte pot fi asociate cu defecte congenitale cardiace.

Analiza inelelor vasculare. Expresia de inel vascular a fost utilizată prima dată de Robert Gross cu ocazia raportării primei corecții de succes a arcului aortic dublu, în 1945. De atunci, expresia de inel vascular a fost utilizată ca referire la un grup de anomalii vasculare congenitale ce înconjoară și compresează esofagul și traheea. În articolul original, Gross descrie clasic două inele vasculare anatomice reale, arc aortic dublu și arc aortic drept cu ligament arterial stâng.

Alte două sindroame compresive traheo-esofagiene au fost incluse sub acest titlu, inel vascular, sindromul compresiv al arterei nenumite (SCAN) și arcul de AP. SCAN apare atunci când există o emergență anormală distală și posterioară a arterei nenumite (trunchiul arterial brahio-cefalic), care comprimă traheea anterior în cursul ei de la mediastinul stâng la brațul drept. Un arc al arterei pulmonare apare atunci când artera pulmonară stângă (APS) provine din artera pulmonară dreaptă (APD) și înconjoară traheea distală și ramurile principale drepte în drum spre plămânul stâng, situându-se între trahee și esofag.

Alte tipuri de anomalii vasculare, despre care la început s-a crezut că produc simptome la copii, dar de obicei nu apar, sunt arterele subclaviculare drepte cu origini aberante, cel mai adesea ramurile brahio-cefalice de la arcul aortic stâng normal. Aceste anomalii se găsesc într-un număr semnificativ, la 0,5% din populație.

Dezvoltarea embriologică a inelului vascular a fost detailată de Edwards. În embriologia sistemului arcului aortic, aorta ventrală și cea dorsală sunt conectate prin șase arcuri primitive. Inițial, primul, al doilea şi al cincilea arc involuează şi se formează arcul aortic dublu. Dacă evoluţia arcului se opreşte aici, rămâne un arc aortic dublu. În mod normal, cel de-al patrulea arc drept involuează, iar cel de al patrulea arc stâng persistă ca arc aortic. Dacă al patrulea arc stâng involuează, se formează arcul drept, şi dacă ligament arterialul merge spre aorta toracică descendentă, rezultă un inel vascular.

---

* Adaptat după: Backer C.L., Mavroudis C., *Congenital Heart Surgery Nomenclature and Database Project: Vascular Rings, Tracheal Stenosis, Pectus Excavatum*, „Ann. Thorac. Surg.", 2000, 69: S308-18.

O monografie de la Clinica Mayo împarte arcurile vasculare în patru tipuri:

Tipul A. Arc aortic dublu cu ambele arcuri patente şi ductul sau ligamentul arterial stâng

Tipul A1. Arc aortic dublu asociat cu coarctaţie de aortă

Tipul B. Arc aortic dublu cu atrezia arcului stâng distal de originea arterei subclaviculare stângi şi a ligamentului arterial stâng

Tipul C. Arc aortic drept cu arteră subclaviculară stângă aberantă şi canalul sau ligamentul arterial stâng

Tipul D. Arc aotric drept cu dispoziţia ramurilor în oglindă şi ligamentul arterial stâng

Tipul E. Arc aortic stâng, aortă descendentă dreaptă, canal arterial drept

Tipul F. Anomaliile APS (Arcul AP)

Tipul G. Arc aortic stâng cu arteră subclaviculară dreaptă aberantă

Deşi unii autori au încercat să folosească această clasificare, preferinţa noastră a fost simpla identificare a fiecărui inel vascular prin descrierea configuraţiei sale anatomice mai degrabă decât folosirea unui sistem de cifre şi litere greu de memorat.

Peste 95% dintre toate inelele vasculare intră în patru categorii principale:

Arc aortic dublu
Arc drept/ligament arterial stâng
Compresiunea arterei nenumite
Arcul AP

Arcul aortic dublu este grupat într-un mod convenabil în 3 categorii, arc drept dominant, arc stâng dominant şi arcuri echilibrate. Această grupare a fost alegerea la peste 300 de pacienţi cu inele vasculare, şi de asemenea a fost alegerea lui Langois la aproape 500 de pacienţi cu inel vascular. Arcul aortic drept este grupat în două categorii principale: subclavicular stâng retroesofagian (artera subclaviculară stângă este ultima ramură brahio-cefalică) şi ramurile *în oglindă* (există o arteră nenumită stângă care este prima ramura brahio-cefalică; le dă naştere arterei subclaviculare stângi şi arterei carotide stângi). Unii autori au utilizat expresia arteră subclaviculară stângă aberantă atunci când se refereau la artera subclaviculară stângă dacă aceasta este ultima ramură brahio-cefalică, la pacienţii cu arc aortic drept. Acest termen se confundă cu cel de arteră subclaviculară dreaptă aberantă şi de aceea este recomandată denumirea de arteră subclaviculară retroesofagiană stângă. Originea aberantă a arterei subclaviculare drepte de la un arc stâng rareori provoacă simptome la copii, şi din acest motiv nu se consideră aparţinând inelelor vasculare.

Inelele vasculare reale, arcul aortic dublu şi arcul stâng/ligament arterial arterial stâng sunt, de obicei, abordate chirurgical prin toracotomie stângă. Există doar câteva inele vasculare care necesită abordare prin toracotomie dreaptă. Sindromul compresiunii arterei nenumite (trunchiului arterial brahio-cefalic) poate fi abordat prin toracotomie dreaptă sau stângă pentru arteriopexie. Sindromul compresiv al arterei nenumite (trunchiul arterial brahio-cefalic) poate fi de asemenea tratat prin reimplantarea arterei nenumite la dreapta originii ei. Arcul AP este abordat în mod preferenţial prin sternotomie mediană, cu utilizarea bypass-ului cardio-pulmonar (BCP). Acesta are avantajul de a optimiza anastomozele vasculare şi se adresează în mod simultan stenozelor traheale frecvent asociate. Se recomandă folosirea reimplantării arterei pulmonare stângi (APS) la artera pulmonară comună (APC), anterior faţă de trahee; alţi autori au raportat rezultate bune după transsecţiunea traheală şi translocaţia APS, fără sutură vasculară.

1. Nivele de ierarhie

1.1. Inel vascular Nivel 1 de ierarhie:

Inel vascular

Inel vascular Nivel 1 de ierarhie Definiţii

Inel vascular: Anomalie vasculară congenitală care determină compresia traheei şi/sau esofagului. Compresia poate fi provocată de un inel anatomic complet sau de efectul de laţ al unui vas aberant.

1.2. Inel vascular Nivel 2 de ierarhie

Inel vascular, fără altă precizare (FAP)

Inel vascular, **Arc aortic dublu**
Inel vascular, **Arc aortic drept/ligament arterial stâng**
Inel vascular, **Compresiunea arterei nenumite (trunchiul arterial brahio-cefalic)**
Inel vascular, **Arcul AP**
Inel vascular, **Altele**

Inel vascular Nivel 2 de ierarhie Definiţii

Arc aortic dublu: Există două arcuri aortice distincte (drept şi stâng) înconjurând traheea şi esofagul. Acestea pot fi patente sau atrezice.

Arc drept/ligament arterial stâng: Arcul aortic este la dreapta traheei. Ligamentul arterial se extinde de la APC la aorta toracică descendentă completând inelul vascular.

Compresiunea arterei nenumite: Trunchiul arterial brahio-cefalic comprimă traheea anterior în mai mult de 75% din lumenul traheal original.

Arcul AP: APS se desprinde din APD. APS îşi are cursul posterior între trahee şi esofag în drumul spre hilul pulmonar stâng.

1.3. Inel vascular Nivel 3 de ierarhie

Inel vascular, FAP
Inel vascular, Arc aortic dublu, FAP

Inel vascular, Arc aortic dublu, **Arcuri echilibrate**
Inel vascular, Arc aortic dublu, **Arcul stâng dominant**
Inel vascular, Arc aortic dublu, **Arcul drept dominant**

Inel vascular, Arc aortic drept/ligament arterial stâng, FAP

Inel vascular, Arc aortic drept/ligament arterial stâng, **Dispoziția ramurilor în oglindă**

Inel vascular, Arc aortic drept/ligament arterial stâng, **Artera subclaviculară stângă retroesofagiană (artera subclaviculară stângă aberantă)**

Inel vascular, Arc aortic drept/ligament arterial stâng, **Aorta circumflexă (aorta toracică descendentă de partea stângă)**

Inel vascular, Compresiunea arterei nenumite

Inel vascular, Arcul AP, FAP

Inel vascular, Arcul AP, **Cu stenoză traheală**

Inel vascular, Arcul AP, **Cu traheomalacie**

Inel vascular, Arcul AP, **Cu stenoză traheală și traheomalacie**

Inel vascular, Arcul AP, **Fără stenoză traheală sau traheomalacie**

Inel vascular, Altele

Inel vascular Nivel 3 de ierarhie Definiții

Arc stâng: apexul arcului la stânga traheei
Arc drept: apexul arcului la dreapta traheei
Arc dominant: vasul mai mare din cele două arcuri
Arcuri echilibrate: arcuri de mărime egală

Dispoziția ramurilor în oglindă: Originea vaselor brahiocefalice este imaginea în oglindă a arcului stâng normal. Primul vas este o arteră nenumită stângă (trunchi arterial brahio-cefalic stâng), de la care pornește carotida stângă și artera subclaviculară stângă, al doilea vas este artera carotidă dreaptă și al treilea vas este artera subclaviculară dreaptă.

Artera subclaviculară stângă retroesofagiană: Artera subclaviculară stângă își are originea în ultimul vas brahiocefalic din aorta toracică descendentă, de obicei imediat adiacentă la ligamentul arterial stâng. Această localizare este situată posterior (retro) față de esofag. (Sinonim: artera subclaviculară stângă aberantă)

1.4. Inel vascular Nivel 4 de ierarhie

Inel vascular, FAP

Inel vascular, Arc aortic dublu, FAP

Inel vascular, Arc aortic dublu, Arcuri echilibrate

Inel vascular, Arc aortic dublu, Arcul stâng dominant, FAP

Inel vascular, Arc aortic dublu, Arcul stâng dominant, **Atrezia arcului drept**

Inel vascular, Arc aortic dublu, Arcul stâng dominant, **Arcul drept patent**

Inel vascular, Arc aortic dublu, Arcul drept dominant, FAP

Inel vascular, Arc aortic dublu, Arcul drept dominant, **Atrezia arcului drept**

Inel vascular, Arc aortic dublu, Arcul drept dominant, **Arcul drept patent**

Inel vascular, Arc aortic drept/ligament arterial stâng, FAP

Inel vascular, Arc aortic drept/ligament arterial stâng, Dispoziția ramurilor în oglindă

Inel vascular, Arc aortic drept/ligament arterial stâng, Artera subclaviculară stângă retroesofagiană (artera subclaviculară stângă aberantă)

Inel vascular, Arc aortic drept/ligament arterial stâng, Aorta circumflexă (aorta toracică descendentă de partea stângă)

Inel vascular, Compresiunea arterei nenumite

Inel vascular, Bandajul AP, FAP

Inel vascular, Bandajul AP, Cu stenoză traheală

Inel vascular, Bandajul AP, Cu traheomalacie

Inel vascular, Bandajul AP, Cu stenoză traheală și traheomalacie

Inel vascular, Bandajul AP, Cu stenoză traheală sau traheomalacie

Inel vascular, Altele

Modificări ale inelului vascular

Modificări ale inelului vascular, Arc aortic dublu, Coarctația arcului stâng

Modificări ale inelului vascular, Arc aortic dublu, Coarctația arcului drept

Modificări ale inelului vascular, Arc aortic dublu, Ligament arterial stâng

Modificări ale inelului vascular, Arc aortic dublu, Ligament arterial drept

Modificări ale inelului vascular, Arc aortic dublu, Ductul arterial patent stâng

Modificări ale inelului vascular, Arc aortic dublu, Ductul arterial patent drept

Modificări ale inelului vascular, Arc aortic drept/ligament arterial stâng, diverticulul Kommerell

Modificări ale inelului vascular, Arc aortic drept/ligament arterial stâng, Aorta circumflexă (arcul aortic drept și aorta toracică descendentă stângă)

Modificări ale inelului vascular, Arc aortic drept/ligament arterial stâng, Canal arterial patent

Comentarii adiționale ale modificării inelului vascular

Deseori, un arc aortic dublu va fi asociat cu un ligament arterial, care, în anumite cazuri, rare, poate fi canal arterial patent. Modificarea arcului aortic dublu include deci ligamentul arterial stâng, ligamentul arterial drept, canalul arterial patent stâng și canalul arterial patent drept. Alternativ, canalul arterial patent poate fi inclus în baza de date ca un al doilea diagnostic. Într-o manieră similară, canalul arterial în cazul unui pacient cu arc aortic drept și ligament arterial stâng poate, în câteva cazuri foarte rare, să fie patent.

Inele vasculare rare

Inel vascular, Arc aortic drept/arteră subclaviculară dreaptă aberantă

Inel vascular, Arc aortic drept/arteră subclaviculară dreaptă aberantă – arteră subclaviculară dreaptă anevrism bazal

Inel vascular, Arc aortic cervical stâng

Inel vascular, Arc aortic cervical drept

Inel vascular, Arc aortic stâng/aortă descendentă dreaptă, ligament arterial drept

Inel vascular, Arc aortic stângă/aortă descendentă dreaptă, duct arterial patent drept

Inel vascular, Arcul ductului arterial

Inel vascular, Arcul hemitruncal

Inel vascular, Arc aortic drept/ligament arterial drept/absenţa APS

Inel vascular, Arc aortic drept/Duct arterial patent drept/absenţa APS

2. Nomenclatura opţiunilor terapeutice ale inelului vascular

2.1. Tratamentul inelului vascular Nivel 1 de ierarhie

Corecţia inelului vascular

2.2. Tratamentul inelului vascular Nivel 2 de ierarhie

Corecţia inelului vascular, FAP

Corecţia inelului vascular, **Arc aortic dublu**

Corecţia inelului vascular, **Arc aortic drept/ligament arterial stâng**

Corecţia inelului vascular, **Compresiunea arterei nenumite**

Corecţia inelului vascular, **Arcul AP**

Corecţia inelului vascular, **Altele**

2.3. Tratamentul inelului vascular Nivel 3 de ierarhie

Corecţia inelului vascular, FAP

Corecţia inelului vascular, Arc aortic dublu, FAP

Corecţia inelului vascular, Arc aortic dublu, **Ligatura şi secţionarea arcului drept**

Corecţia inelului vascular, Arc aortic dublu, **Secţionarea şi sutura arcului drept**

Corecţia inelului vascular, Arc aortic dublu, **Secţionarea arcului drept folosind clipuri**

Corecţia inelului vascular, Arc aortic dublu, **Ligatura şi secţionarea arcului stâng**

Corecţia inelului vascular, Arc aortic dublu, **Secţionarea şi sutura arcului stâng**

Corecţia inelului vascular, Arc aortic dublu, **Secţionarea arcului stâng folosind clipuri**

Corecţia inelului vascular, Arc aortic drept/ligament arterial stâng, FAP

Corecţia inelului vascular, Arc aortic drept/ligament arterial stâng, **Ligatura şi secţionarea ligamentului arterial**

Corecţia inelului vascular, Arc aortic drept/ligament arterial stâng, **Secţionarea şi sutura ligamentului arterial**

Corecţia inelului vascular, Arc aortic drept/ligament arterial stâng, **Secţionarea ligamentului arterial între clipuri**

Corecţia inelului vascular, Arc aortic drept/ligament arterial stâng, **Procedura de transversare aortică**

Procedura de transversare aortică

Un grup neobişnuit de pacienţi cu arc aortic drept şi ligament arterial stâng vor avea o aortă toracică descendentă stângă, aşa-numita aortă circumflexă. Pentru aceşti pacienţi, procedura aortică de despărţire poate fi necesară. Cu BCP şi oprire circulatorie arcul este mobilizat, secţionat şi aorta descendentă este anastomozată la aorta ascendentă în partea stângă şi anterior traheei.

Corecţia inelului vascular, Compresiunea arterei nenumite, FAP

Corecţia inelului vascular, Compresiunea arterei nenumite, **Pexarea Arterei nenumite la stern**

Corecţia inelului vascular, Compresiunea arterei nenumite, **Divizarea şi reimplantarea arterei nenumite**

Corecţia inelului vascular,Arc de AP, FAP

Corecţia inelului vascular, **Divizarea APS şi reimplantarea în APC, anterior de trahee**

Corecţia inelului vascular, **Transecţia traheei şi translocarea APS anterior de trahee**

Corecţia inelului vascular, Altele

Modificările corecţiei inelului vascular

Modificările corecţiei inelului vascular, Localizarea diviziunii arcului, Între aorta ascendentă/arcul stâng

Modificările corecţiei inelului vascular, Localizarea diviziunii arcului, Între aorta ascendentă/arcul drept

Modificările corecţiei inelului vascular, Localizarea diviziunii arcului, Între carotida stângă/subclaviculara stângă

Modificările corecţiei inelului vascular, Localizarea diviziunii arcului, Între subclaviculara stângă/aorta descendentă

Modificările corecţiei inelului vascular, Localizarea diviziunii arcului, Între carotida dreaptă/subclaviculara dreaptă

Modificările corecţiei inelului vascular, Localizarea diviziunii arcului, Între subclaviculara dreaptă/aorta descendentă

BIBLIOGRAFIE

1. **Pllewov J.A., Mandell S.V.,** *Vascular Rings and Slings*. In: *Nadas' Paediatric Cardiology*, ed. 2, Ed. Saunders, Philadelphia, p. 811-823.
2. **Woods R.K., Sharp R.J., Holcomb G.W. III et al.,** *Vascular anomalies and tracheoesophageal compression: A single institution's 25-year experence*, „Ann. Thorac. Surg.", 2001, 72: 434.
3. **Felson B., Palayew M.J.,** *The two types of right aortic arch.* „Radiology", 1963 170: 103-107.
4. **Kommerell B.,** *Verlagerung das esophagus durch eine abnorm verlaufende arteria subclavia dextra (arteria lusoria)*, „Fortschr. Geb. Rontgenstr.", 1936, 54: 590.
5. **Backer C.L., Hillman N., Mavroudis C. et al.,** *Resection of Kommerell's diverticulum and left subclavian artery transfer for recurrent symptoms after vascular ring division*, „Eur. J. Cardiothorac. Sueg.", 2002, 22: 64.

---

* Redactare medicală casete: Ion Socoteanu, Iulia Cristina Frînculescu, Marius Frînculescu

COARCTAȚIA DE AORTĂ

SECȚIUNEA III **CAPITOLUL 22**

ION SOCOTEANU, AURORA IOSEFINA SIMA,
ANA LASCU, CAIUS GLAD STREIAN

1. NOSOLOGIE
   - 1.1. Definiție
   - 1.2. Clasificare
   - 1.3. Terminologie
2. DATE ISTORICE
3. ETIOPATOGENIE
   - 3.1. Incidența
   - 3.2. Prevalență
   - 3.3. Patogenie-embriologie
4. MORFOPATOLOGIE
   - 4.1. Aspecte anatomice
   - 4.2. Circulația colaterală
   - 4.3. Efectele circulației colaterale
   - 4.4. Formarea anevrismelor
   - 4.5. Prezența canalului arterial permeabil
   - 4.6. Consecințele morfopatologice ale CoAo
   - 4.7. Malformații cardiace asociate
5. ISTORIA NATURALĂ
   - 5.1. Evoluția clinică
   - 5.2. Supraviețuirea în timp
   - 5.3. Complicații
   - 5.4. Evoluția leziunilor asociate
6. FIZIOPATOLOGIE
   - 6.1. Hipertensiunea arterială (HTA)
   - 6.2. Circulația medulară
   - 6.3. Hipertensiunea pulmonară
   - 6.4. Circulația „cianozantă”
   - 6.5. Insuficiența cardiacă
7. DIAGNOSTIC
   - 7.1. Clinica
     - 7.1.1. Coarctația la nou-născut și la sugar
     - 7.1.2 Coarctația la copil (1–14 ani)
     - 7.1.3. Coarctația la adolescent
     - 7.1.4. Coarctația în sarcină
   - 7.2. Explorări diagnostice
   - 7.3. Diagnosticul diferențial
   - 7.4. Diagnosticul afecțiunilor asociate
8. TRATAMENT
   - 8.1. Principii de tratament
     - 8.1.1. La nou-născut și sugar
     - 8.1.2. La copiii mari
   - 8.2. Metode și mijloace de tratament
     - 8.2.1. Tratament medical
     - 8.2.2. Tratament intervențional
     - 8.2.3. Tratament chirurgical
   - 8.3. Rezultate
     - 8.3.1. Complicații precoce
     - 8.3.2. Complicații tardive
     - 8.3.3. Tratamentul recoarctației
     - 8.3.4. Complicații la distanță
     - 8.3.5. Mortalitatea
9. FORME ATIPICE DE COARCTAȚIE
   - 9.1. Localizare atipică
     - 9.1.1. Coarctația de arc aortic
     - 9.1.2. Coarctația de aortă abdominală
   - 9.2. Coarctație „căpătată”
     - 9.2.1. Degenerativă, arteroscleroticā
     - 9.2.2. Inflamatorie (Arterita Takayasu)
   - 9.3. Pseudocoarctația
10. Op TIM. PROPUNERI DE NOMENCLATURĂ DIAGNOSTICĂ ȘI TERAPEUTICĂ STS-EACTS

BIBLIOGRAFIE

1. NOSOLOGIE

1.1. Definiție

Coarctația de aortă este o îngustare congenitală a aortei, situată de obicei între originea arterei subclaviculare stângi, proximal, și joncțiunea dintre aortă și ductul arterial, distal. La unii pacienți totuși, constricția poate fi între carotida stângă și arterele subclaviculare stângi. Deși este de mult știut că manifestările clinice ale acestei afecțiuni la copiii mici diferă izbitor de cele întâlnite la copiii de vârstă mare, mecanismul acestei diferențe rămâne necunoscut.

Cuvântul coarctație provine din limba latină, „coarctare” = „a se micșora”. O coarctație este o îngustare congenitală a aortei toracice descendente, de

0,2 la 0,6/1000 de naşteri în viaţă, iar coarctaţia de aortă reprezintă 5%–8% dintre toate cazurile de boală cardiacă congenitală **[1, 2]**. Coarctaţia de aortă este a opta cauză comună de defect cardiac congenital. Este frecvent asociată cu alte defecte congenitale cardiace, incluzând canalul arterial permeabil, valva aortică bicuspă, defectul septal interventricular şi anomalii ale valvei mitrale **[3]**. Varietăţile clinice se manifestă de la colaps cardio-vascular la copii după închiderea ductului, la hipertensiune arterială asimptomatică la adult **[4]**.

1.2. Clasificare

Coarctaţia de aortă a fost prima dată notificată la o autopsie făcută de Morgagni în 1760 **[5]**. În 1903 Bonnet **[6]** a sugerat diviziunea pacienţilor cu coarctaţie în două grupe, copii şi adulţi. Copiii devin mai târziu cunoscuţi ca „preductali", iar adulţii ca „postductali". În grupul copiilor, ductul arterial este deschis şi îngustarea tubulară a istmului aortic este prezentă proximal de duct. Ductul aprovizionează fluxul de sânge la aorta descendentă. La tipul adult de coarctaţie ductul este închis şi o îngustare diafragmatică este prezentă în interiorul lumenului aortic. Această clasificare, deşi precisă pentru câţiva pacienţi, a căzută în dizgraţie din cauza viziunii lui Van Praagh şi colaboratorilor **[7]**, anume că aşezarea coarctaţiei de aortă este aproape întotdeauna juxtaductală, asociată sau nu cu hipoplazie de istm .

Factorii esenţiali care determină comportamentul hemodinamic sunt patenţa ductului arterial, mărimea arcului transvers şi gradul îngustării coarctaţiei. În seriile chirurgicale, în special pentru evaluarea prognostică, un sistem de clasificare în trei grupe de pacienţi cu coarctaţie de aortă a fost larg utilizat:

- grupul I, pacienţi cu coarctaţie izolată;
- grupul II, pacienţi cu coarctaţie de aortă şi defect septal interventricular;
- grupul III, pacienţi cu coarctaţie de aortă şi anomalii intracardiace complexe, altele decât defectul septal interventricular izolat **[8–10]**.

Astfel, în 1951 Jonsson şi Broden au propus un sistem de clasificare a cazurilor tipice de coarctaţie bazat pe aspectul tractului prestenotic (**Fig. 22.1**).

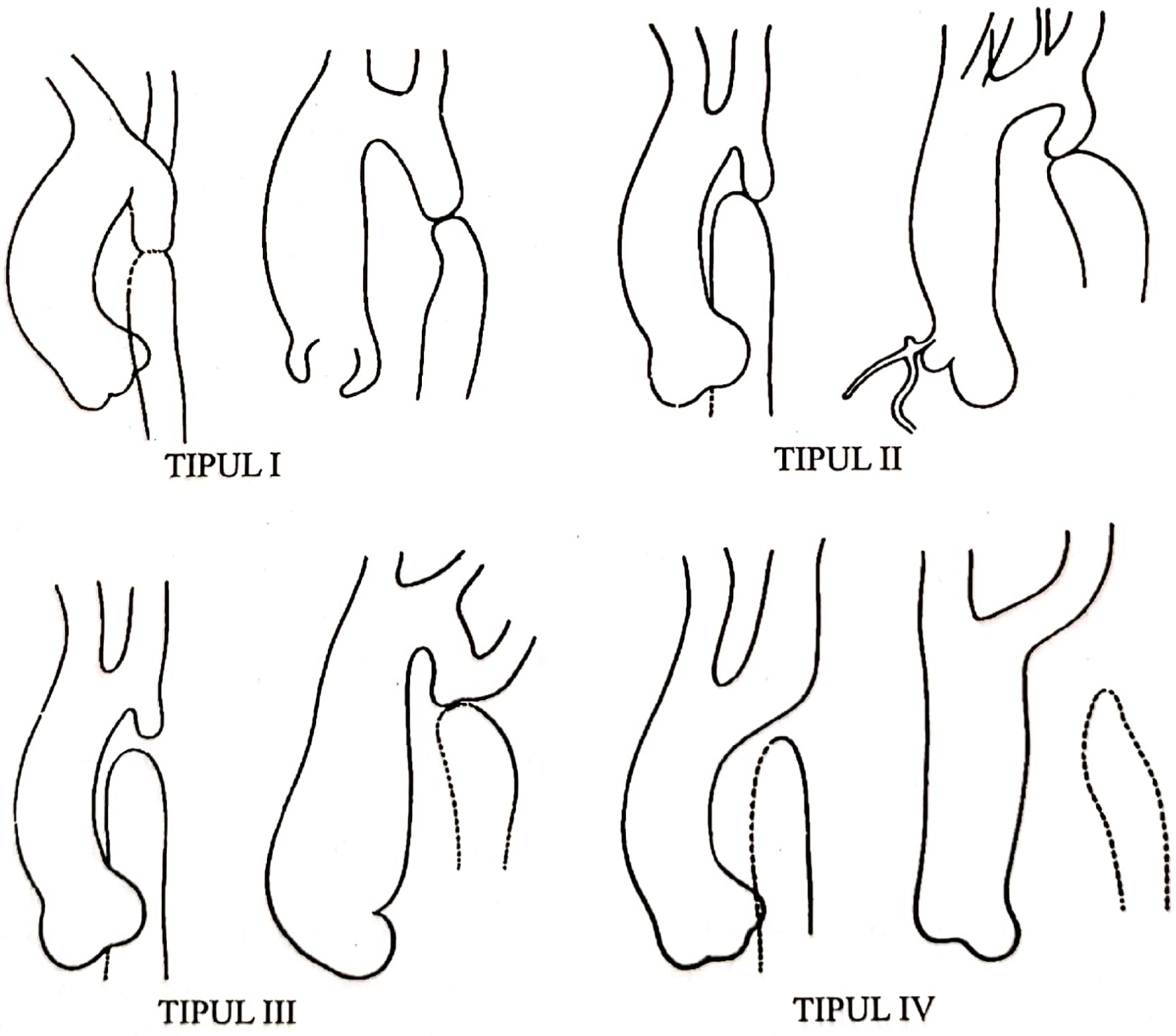

Fig. 22.1. Reprezentarea schematică a tipurilor de coarctaţie aortică (după Jonsson).

- Tipul I: porţiunea prestenotică a arcului aortic este lungă şi amplă;
- Tipul II: porţiunea prestenotică e-ste lungă, dar îngustă;
- Tipul III: porţiunea prestenotică este scurtă;
- Tipul IV: porţiunea este atrezică.

Clasificarea Cooley şi Sloan, de asemenea pe baza criteriilor **anatomo-chirurgicale,** a distins trei tipuri de coarctaţie:

- Tipul I: coarctaţie cu localizare tipică scurtă, la care lumenul aortic permite o anastomoză termino-terminală (**Fig. 22.2**);
- Tipul II: coarctaţie cu localizare tipică ce nu se pretează însă la anastomoză termino-terminală (**Fig. 22.3**);
- Tipul III: coarctaţie cu localizare atipică (**Fig. 22.4**).

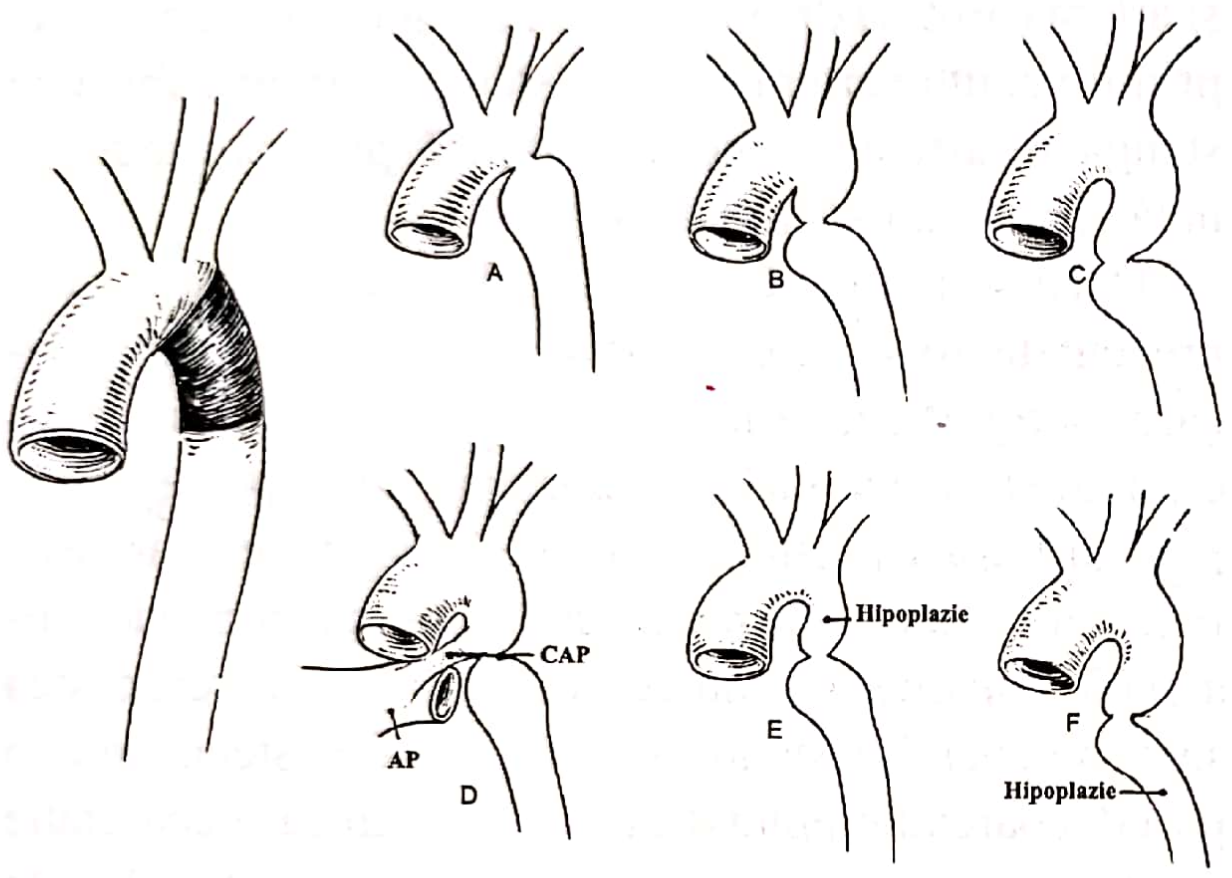
A
B
C
CAP
AP
D
Hipoplazie
E
F
Hipoplazie

Fig. 22.2. Reprezentarea schematică a coarctaţiei de aortă tipul I al clasificării Cooley.

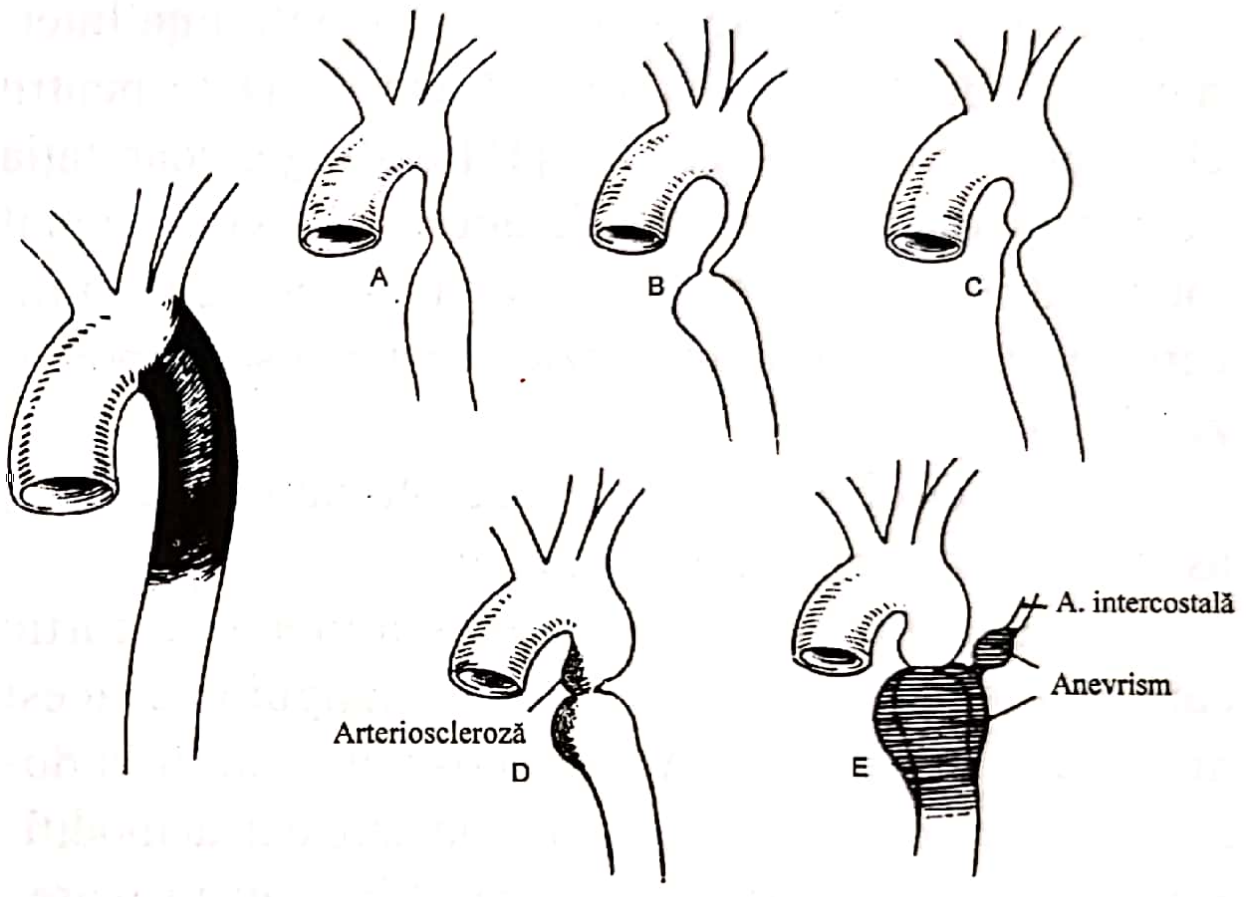
A
B
C
A. intercostală
Anevrism
Arterioscleroză
D
E

Fig. 22.3. Reprezentarea schematică a coarctaţiei de aortă tipul II al clasificării Cooley.

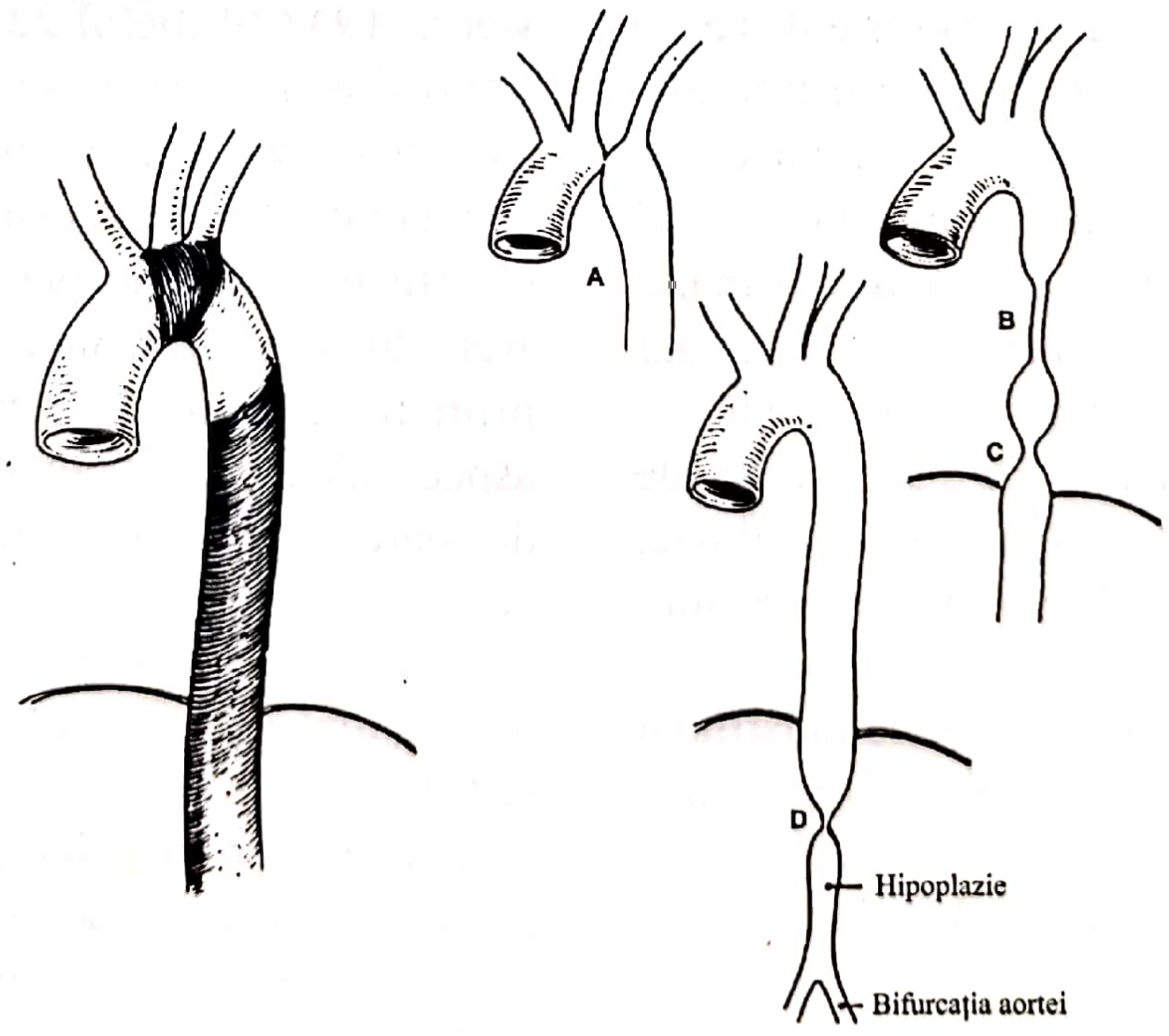
A
B
C
D
Hipoplazie
Bifurcaţia aortei

Fig. 22.4. Reprezentarea schematică a coarctaţiei de aortă tipul III al clasificării Cooley.

Tot din punct de vedere chirurgical, Graham şi Actis-Dato au încadrat stenozele istmice în următoarele forme:

- Tip I: coarctaţie preligamentară;
- Tip II: coarctaţie infraligamentară;
- Tip III: coarctaţie postligamentară.

După cum se observă, fiecare dintre aceşti autori distinge diferite tipuri de coarctaţie pe baza unor elemente anatomice corespunzătoare tendinţelor şi tehnicilor operative ale şcolilor respective.

Sistemul de clasificare propus de Conferinţa Internaţională de Nomenclatură şi Baze de Date pentru chirurgie cardiacă pediatrică **[11]** distinge: coarctaţia de aortă izolată; coarctaţia de aortă şi defectul septal interventricular; coarctaţia de aortă cu anomalie intracardiacă complexă şi hipoplazie de istm şi/sau hipoplazie de arc.

Din punct de vedere morfopatologic există patru aspecte esenţiale sau criterii tipice:

(1) **stenozarea** sau îngustarea lumenului aortic care împiedică curgerea fluxului sanguin la acest nivel; prin aceasta, CoAo se deosebeşte de pseudocoarctaţii sau de coarctaţiile false, în care există modificări ale aortei (cudarea aortei sau kinking; răsucirea aortei sau coiling, cu diferite forme etc.), dar fără împiedicarea semnificativă a fluxului arterial; poate exista chiar un kinking stenozant, dar fără să fie vorba de o coarctaţie propriu-zisă;

(2) stenozarea sau îngustarea **segmentară** a lumenului aortei apare pe o distanţă foarte limitată, aspectul interior fiind adesea diafragmatic; prin aceasta, coarctaţia de aortă se deosebeşte de hipoplazia de aortă în care îngustarea se întinde pe o distanţă mai mare, uneori de câţiva centimetri, având un aspect tubular, dar cu alt diametru decât cel al aortei normale la acest nivel;

(3) CoAo este **congenitală**, ceea ce o deosebeşte de alte forme de stenoze căpătate postnatal: tromboze, embolii, disecţie compresivă de aortă, compresiuni extrinseci tumorale etc.;

(4) CoAo este îngustarea lumenului în **zona istmică** a aortei, segment anatomic bine delimitat şi caracterizat prin patru aspecte definitorii:

1. este primul segment (proximal) al aortei toracice descendente;
2. limita proximală este sub originea arterei subclavii stângi;
3. limita distală este originea primei sau primelor artere intercostale stângi;
4. este zona de inserţie a ligamentului arterial sau a canalului arterial permeabil sau persistent.

Faţă de această caracteristică, există coarctaţii cu localizări foarte diferite: aorta ascendentă (stenoză aortică supravalvulară sau hipoplazia de aortă ascendentă – sindrom Williams-Bauren), hipoplazia de arc aortic, „coarctaţia” unor segmente de arc aortic (între aorta „nenumită” sau trunchiul arterial brahio-cefalic şi artera carotidă dreaptă, între cele două artere carotide primitive, între artera carotidă stângă şi artera subclavie stângă, pe artera toracică subistmică, pe artera abdominală supra- sau subrenal etc.).

Dacă se iau ca definitorii cele patru caracteristici prezentate, toate celelalte forme sunt atipice; ca localizare topografică, ca întindere a zonei de îngustare, ca etiologie (congenitală sau căpătată), atipia poate merge până la lipsa aspectului esenţial al coarctaţiei, care este îngustarea sau stenozarea lumenului ca în pseudocoarctaţie (kinking sau cudare, coiling sau răsucire; acestea sunt în general nestenozante, dar pot fi şi stenozante, o pseudocoarctaţie putând evolua în timp ca o coarctaţie când kinking-ul sau coilingul devin stenozante). Aceste forme foarte diverse sunt redate în **Fig. 22.5–22.7**.

Pornind de la date generale, s-au încercat mai multe clasificări, dintre care o redăm pe una dintre primele şi cele mai complexe, **clasificare propusă de Christensen** în 1948 **(Tabelul 22.1)**. Clasificarea Christensen, impresionantă ca formă de cuprindere, are multe aspecte de conţinut discutabile sau controversate, care vor fi relevate pe parcursul expunerii, în contextul altor clasificări anatomo-patologice şi mai ales clinice. Actualmente, termenul este rezervat doar pentru forma primară, adevărată (vera), iar celelalte forme sunt aspecte ale diagnosticului diferenţial sau entităţi diferite de coarctaţie adevărată. În final vor fi prezentate datele actuale convenţional admise pe plan internaţional de către forurile competente, (OpTIM Propuneri de Nomenclatură Diagnostică şi Terapeutică-STS-EACTS) **[12] (Fig. 22.8)**.

În concluzie, criteriile angio-cardiografice, anatomice şi funcţionale pot fi sintetizate astfel (după Porta):

I. evaluarea anatomo-funcţională a ventriculului stâng (hipertrofia şi dilatarea miocardică, volumele şi cinetica ventriculară);

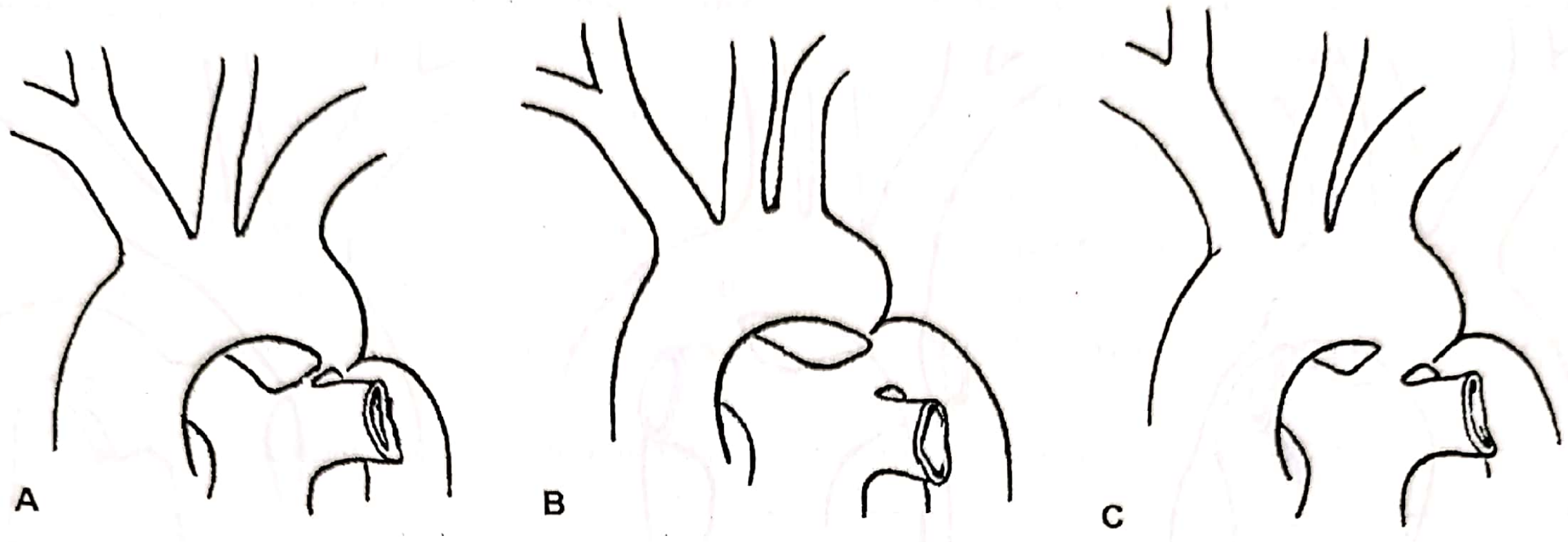

Fig. 22.5. Coarctație primară congenitală situată obișnuit lângă canalul arterial:

A. Cu canal arterial închis. Aorta proximală nu este lărgită congenital, ci datorită factorilor hidrostatici. Acesta este cel mai frecvent tip de coarctație de aortă. **B.** Proximal de canalul arterial permeabil. Aorta proximală are diametrul redus (adesea considerată incorect hipoplazie congenitală) în cazul canalului arterial permeabil. Dimensiunea aortei proximale depinde de factorii hidrostatici și de localizarea coarctației, proximal sau distal de canalul arterial permeabil. În acest caz, canalul arterial permeabil se află între aorta distală și coarctație. **C.** Distal de canalul arterial permeabil. Astfel, canalul arterial permeabil se află între aorta proximală și coarctație.

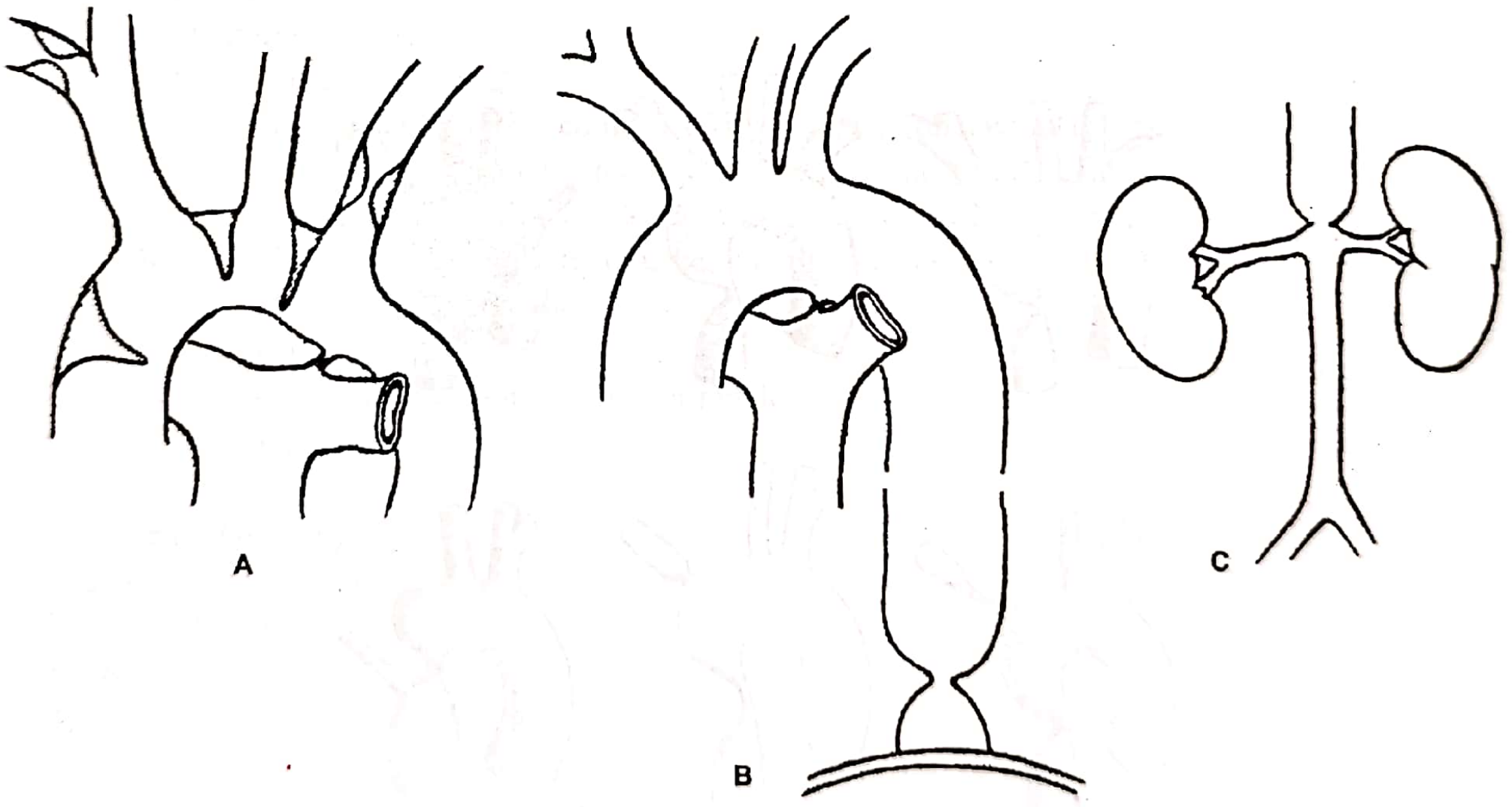

Fig. 22.6. Coarctație congenitală primară situată neobișnuit [1]:

A. La nivelul arcului aortic. Cel mai frecvent, coarctația se întâlnește între arterele carotidă comună stângă și subclaviculară stângă. Mai rar, coarctația se află între artera carotidă comună stângă și artera nenumită sau proximal de artera nenumită. Aceste forme pot fi asociate cu alte anomalii congenitale ale aortei și ramurilor sale (hipoplazia sau îngustarea arterelor subclaviculare stângă sau dreaptă la locul lor de origine; hipoplazia aortei ascendente; stenoza aortică valvulară). **B.** La nivelul aortei descendente toracice. În acest caz coarctația este localizată de obicei imediat deasupra diafragmului. Canalul arterial este de regulă închis, iar arcul și aorta prestenotică sunt dilatate. Când coarctația este lungă, acest aspect poartă numele de hipoplazie tubulară. **C.** La nivelul aortei abdominale. Coarctația este situată de obicei la locul de origine a arterelor renale. Ocazional, este localizată infrarenal. Când coarctația este localizată interrenal, aspectul clinic poate fi al unei boli hipertensive maligne.

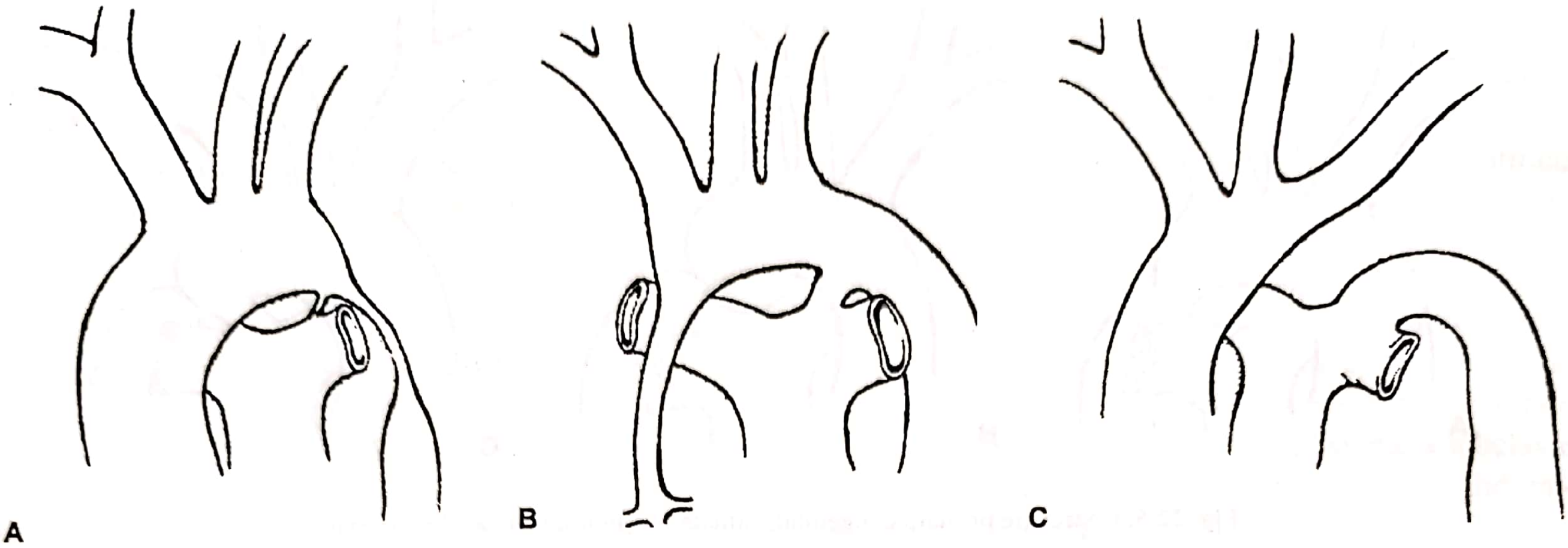

Fig. 22.7. Anomalii primare congenitale:
A. Anomalia lângă canalul arterial, simulând coarctația de aortă, nu este de obicei compatibilă cu viața, în afara situației când canalul arterial este permeabil. Aceasta ar putea fi denumită mai degrabă hipoplazie tubulară decât coarctație de aortă. **B.** Anomalia aortei ascendente care simulează coarctația de aortă. Aceasta este hipoplazie congenitală a aortei ascendente, ce poate fi denumită hipoplazie tubulară mai degrabă decât coarctație de aortă. **C.** Anomalia aortei care simulează coarctația, în ceea ce privește efectul ei asupra circulației. De fapt, este o întrerupere congenitală a arcului aortic, însoțită de canal arterial permeabil.

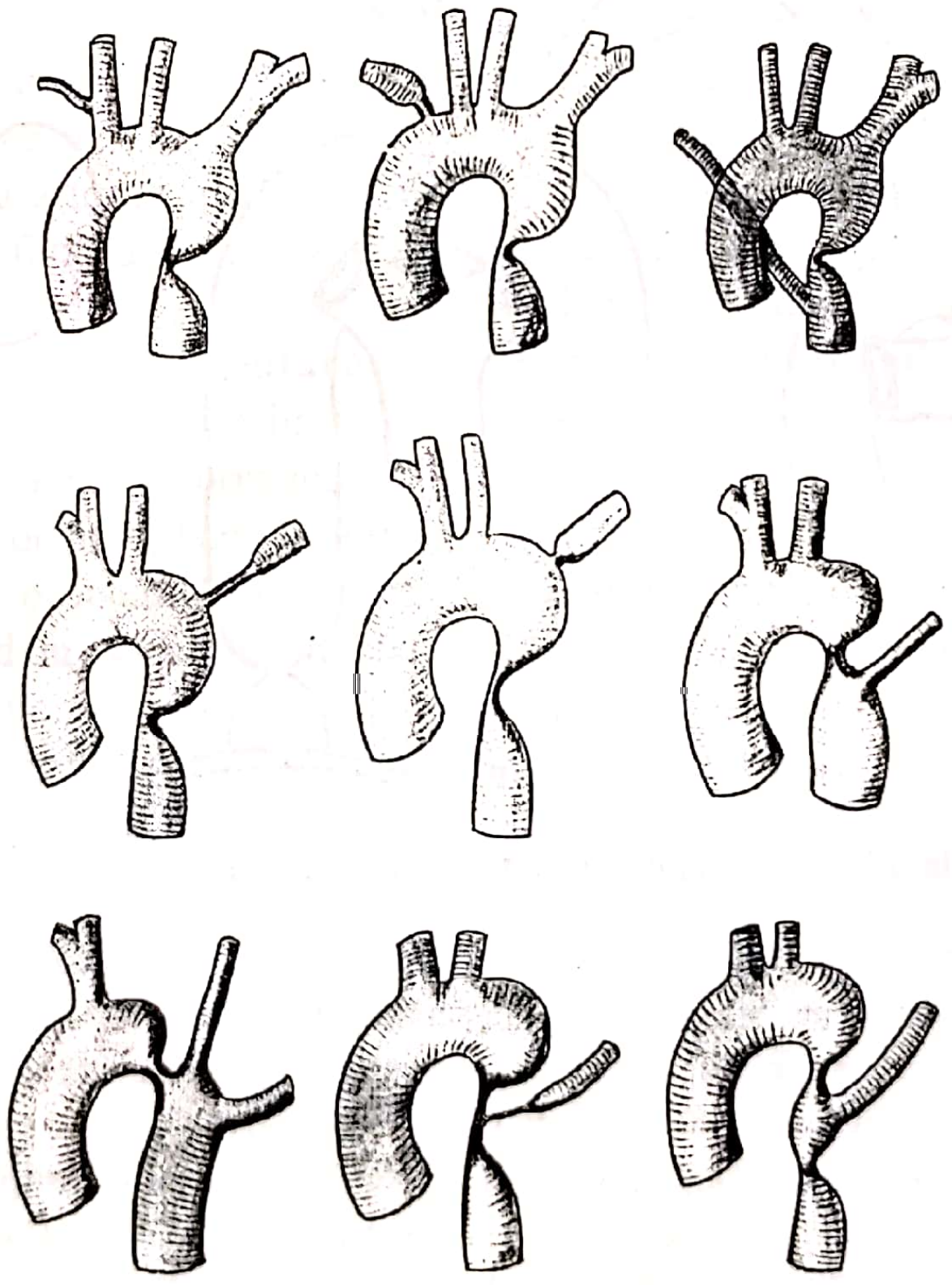

Fig. 22.8. Variante anatomice ale stenozei istmice de aortă și raporturile cu ramurile arcului aortic (după Keith).

II. evaluarea anatomo-funcțională a valvei aortice (insuficiență aortică);

III. evaluarea anatomo-funcțională a circulației coronariene;

IV. descrierea caracteristicilor anatomice ale aortei (aorta ascendentă, arcul aortic și ramurile sale, segmentul prestenotic, segmentul poststenotic);

V. descrierea caracteristicilor anatomice ale stenozei istmice (localizare, tip, grad);

VI. descrierea caracteristicilor funcționale ale stenozei istmice (circulația colaterală-distribuție, variații postoperatorii);

VII. evaluarea funcțională a anastomozei chirurgicale (evaluarea calibrului anastomozei în funcție de diametrul arcului aortic și suprafața corporală).

Tabelul 22.1. Clasificarea coarctațiilor de aortă (propusă de Christensen în 1948) **[1]**

1. Coarctația primară (congenitală)

- **A) Situată obișnuit, lângă canalul arterial**
  - (Coarctația vera, clasică, primară)
  - (1) Cu canal arterial închis
    - proximal de canalul arterial
    - distal de canalul arterial
  - (2) Cu canal arterial permeabil
    - proximal de canalul arterial
    - distal de canalul arterial
- **B) Situată neobișnuit, în alte locuri**
  - (1) Cu canal arterial închis
  - (2) Cu canal arterial permeabil
    - a) la nivelul arcului aortic:
      - între artera carotidă comună stângă și artera subclaviculară stângă
      - între artera carotidă comună stângă și artera nenumită dreaptă
      - proximal de aorta ascendentă, la originea arterei nenumite drepte
    - b) la nivelul aortei descendente toracice, imediat deasupra diafragmului
    - c) la nivelul aortei abdominale
      - suprarenal
      - la locul de origine a arterelor renale
      - infrarenal

2. Coarctația secundară (căpătată)

- (1) ateroscleroza aortei
- (2) tromboza aortei
- (3) anevrism de aortă
- (4) constricție externă determinată de:
  - tumori mediastinale
  - hematoame, inflamații
- (5) arterita Takayasu

3. Pseudocoarctația primară

- (1) îngustare localizată în apropierea istmului aortic
- (2) cudarea congenitală a aortei
- (3) atrezia orificiului aortic cu aortă ascendentă mică
- (4) hipoplazia tubulară
- (5) întrerupere congenitală de arc aortic cu canal arterial permeabil
- (6) îngustarea crosei sau istmului aortei la nou-născut, determinată de anomalii cardio-vasculare (canal arterial permeabil, transpoziția de vase mari).

1.3. Terminologie

Această variație foarte diversă a condus, terminologic, la trei aspecte esențiale:

Coarctația „vera”, adevărată, care este și cea mai răspândită formă și la care se va face, în general, expunerea; coarctația adevărată, „vera”, are ea însăși mai multe forme clinice, atât când este leziune solitară, cât mai ales când apare în asociații sau complexe patologice foarte variate.

Coarctația atipică prezintă forme diverse în funcție de abaterea sau de variația față de elementele definitorii, cât și în funcție de asociațiile patologice, care pot fi comune cu ale CoAo vera.

Pseudocoarctația este o leziune care are numai unele aspecte comune cu CoAo vera și care, de fapt, face parte din alt cadru nosologic.

2. DATE ISTORICE

Coarctația de aortă a fost descrisă pentru prima oară la autopsie de Morgagni în 1760. Paris a descris în 1791 pentru prima dată manifestările clinice ale coarctației de aortă. Primul diagnostic de coarctație la un pacient a fost pus în 1835 de către Legrand. În 1903, Bonnet sugerează clasificarea coarctației în forma de tip adult (postductal) și de tip infantil (preductal).

Aspectul extern al aortei la nivelul coarctației este aproape constant. Corespunzător zonei îngustării lumenului există o concavitate în exteriorul conturului vasului ce implică pereții anterior, posterior și superior, cu excepția zonei de inserție a ligamentului arterial. Peretele pe care se inseră ligamentul arterial poate fi regulat sau convex. Când zona de coarctație este scurtă, diametrul aortei se îngustează, iar aorta distală se dilată gradat, astfel încât configurația în regiunea coarctației poate semăna cu două trunchiuri de con unite prin apex. Totuși poate exista o zonă de îngustare pe o distanță de 1 cm sau mai mult. Cleland și colaboratorii săi (1956) au schițat variante anatomice ale coarctației întâlnite la 40 de pacienți operați (**Fig. 22.9**).

În forma de tip infantil, ductul arterial este deschis și îngustarea tubulară a istmului aortic este prezentă proximal de duct. Ductul aprovizionează fluxul de sânge la aorta descendentă (**Fig. 22.10**).

La tipul adult de coarctație ductul este închis și este prezentă o îngustare în interiorul lumenului aortic (**Fig. 22.11**). Această clasificare, deși precisă pentru câțiva pacienți, a fost decăzută din preferințe din cauza viziunii unificate a lui Van Praagh și colaboratorilor **[13]** aceea că așezarea disecției coarctației de aortă este aproape întotdeauna juxtaductală, cu sau fără hipoplazie de istm asociată. Factorii critici care determină încărcarea hemodinamică nu depind de ductul patent, de mărimea arcului transvers și de gradul așezării îngustării coarctației. În seriile chirurgicale particulare pentru evaluarea rezultatului unui sistem de ordine de clasificare în trei grupe de pacienți cu coarctație de aortă, au fost larg utilizate: grupul I, pacienți cu coarctație izolată; grupul II, pacienți cu coarctație de aortă și defect septal interventricular; grupul III, pacienți cu coarctație de aortă și anomalii intracardiace complexe, altele decât defectul septal interventricular izolat **[14–16]**. Sistemul de clasificare propus de Conferința Internațională de Nomenclatură și Baze de Date pentru chirurgie cardiacă pediatrică **[17]** este după cum urmează: coarctația de aortă izolată; coarctația de aortă și defectul septal interventricular; coarctația de aortă cu anomalie intracardiacă complexă și hipoplazie de istm și/sau hipoplazie de arc (**Fig. 22.12**).

În 1928, Abbott a notat 142 cazuri cu coarctație de aortă din 1000 de cazuri cu anomalii cardio-vasculare congenitale. În 1827, Meckel a descris un caz de coarctație la care a avut loc ruptura atriului drept, observând de asemenea anastomoza vaselor intercostale și eroziuni la nivelul câtorva coaste. După Evans (1933), a fost pentru prima oară când s-au descris eroziuni costale. Rösler în 1928 și apoi Railback și Dock în 1929 au fost primii care au atras atenția și au descris acest criteriu important din punctul de vedere al diagnosticului radiologic. În 1835, Legrand a pus un diagnostic clinic al stenozei de aortă toracică, bazat pe circulația colaterală de la nivelul peretelui toracic și pe reducerea pulsațiilor la arterele femurale. Potain a presupus existența HTA în porțiunea superioară a corpului în 1892.

Robert Gross **[18]** a experimentat repararea coarctației pe animale în 1938 și a documentat posibilele complicații ale hemoragiei severe și paraplegiei. Prima reparare de succes a coarctației de aortă la om a fost prezentată la Stockholm, Suedia, în 1944 de Clarence Crafoord **[19]**. El a rezecat o coarctație și a prezentat o anastomoză termino-terminală la un băiat de 12 ani cu hipertensiune arterială severă.

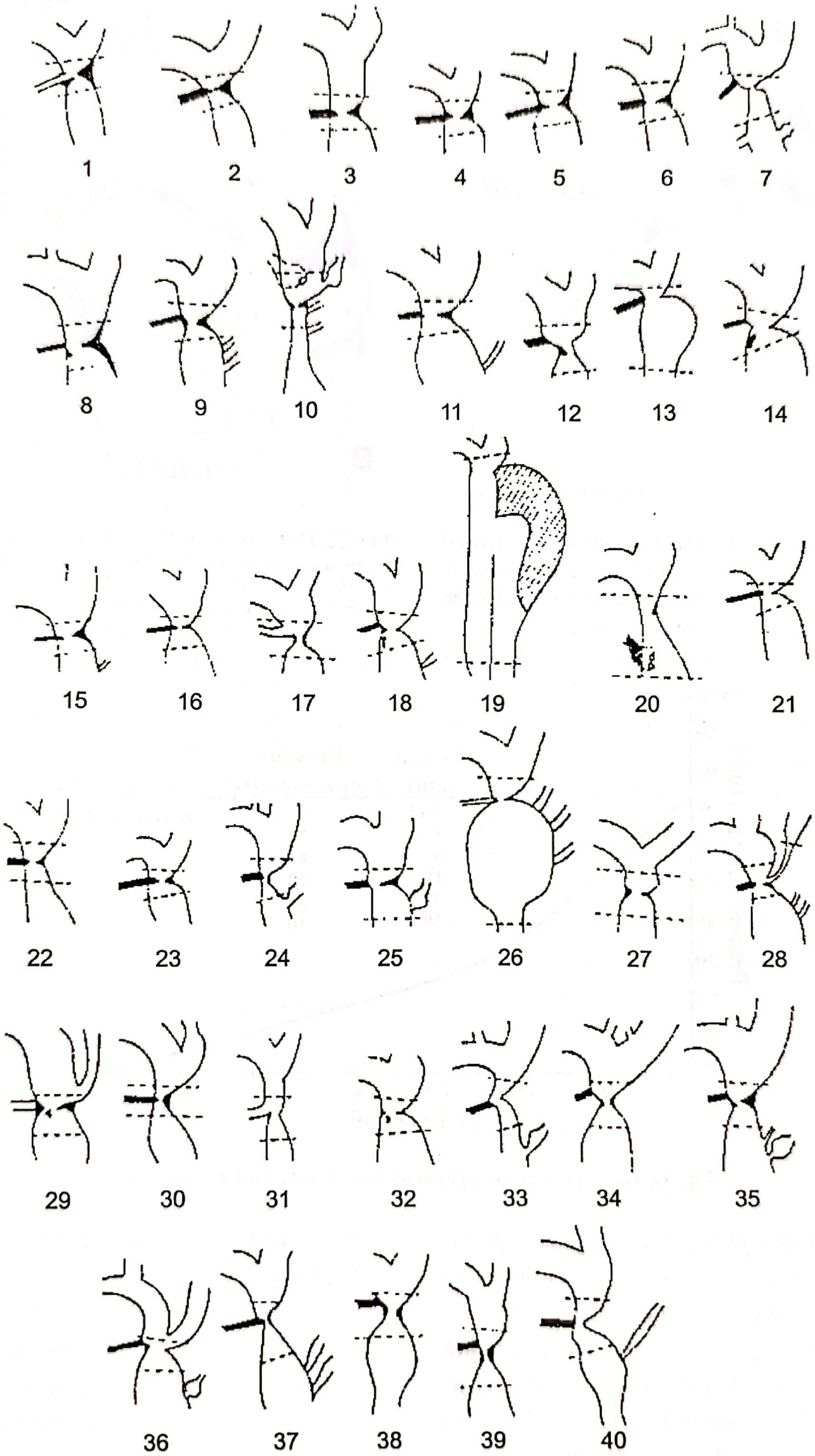
1
2
3
4
5
6
7
8
9
10
11
12
13
14
15
16
17
18
19
20
21
22
23
24
25
26
27
28
29
30
31
32
33
34
35
36
37
38
39
40

Fig. 22.9. Variante anatomice ale coarctației de aortă la 40 de pacienți operați (după Cleland).

Inv: 177316

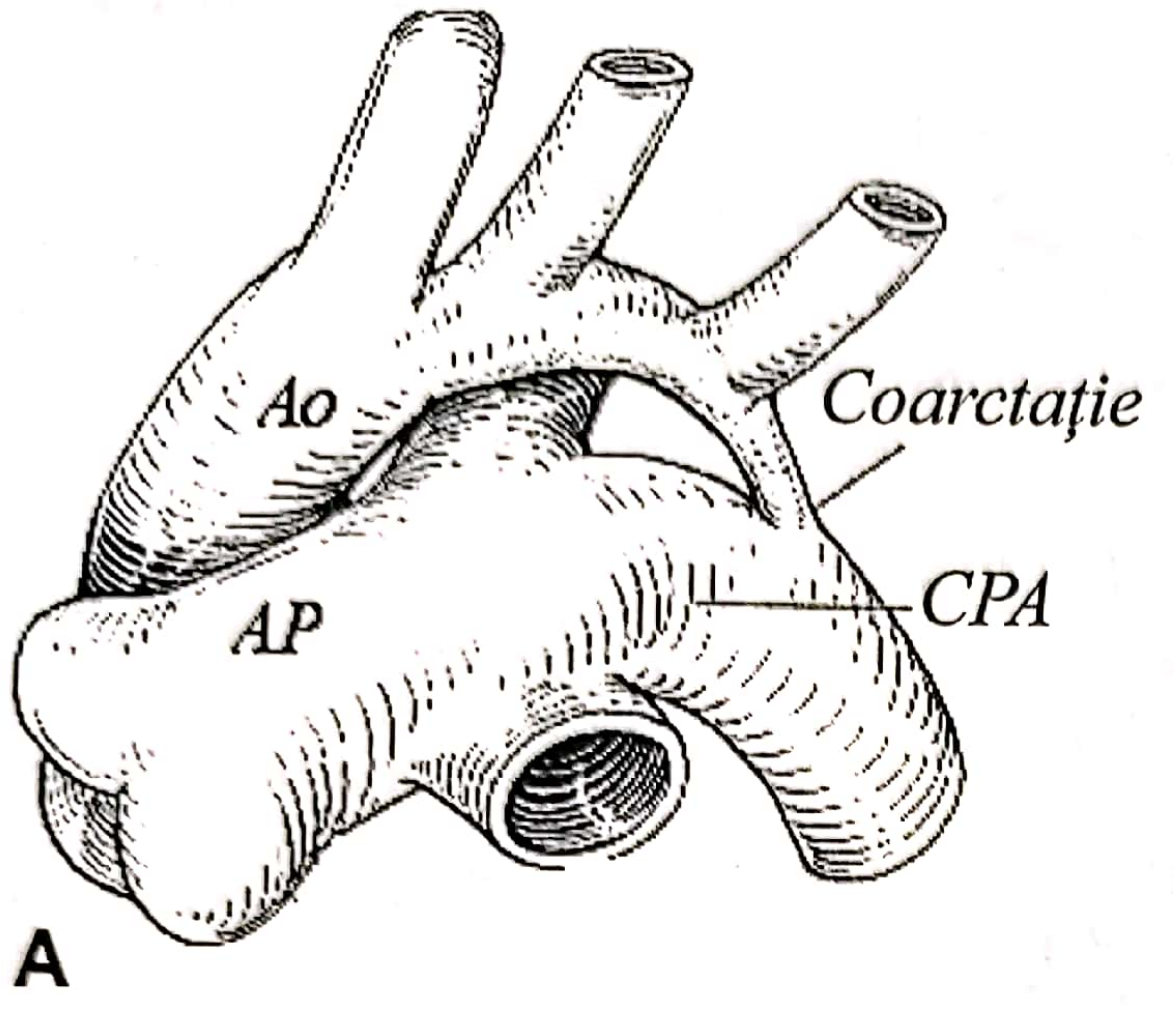

Fig. 22.10. Coarctația de aortă infantilă sau „preductală”. Ductul arterial patent asigură majoritatea fluxului sanguin către aorta descendentă. Există o îngustare tubulară a arcului transversal și un istm aortic mic (după Mavroudis, modificat).

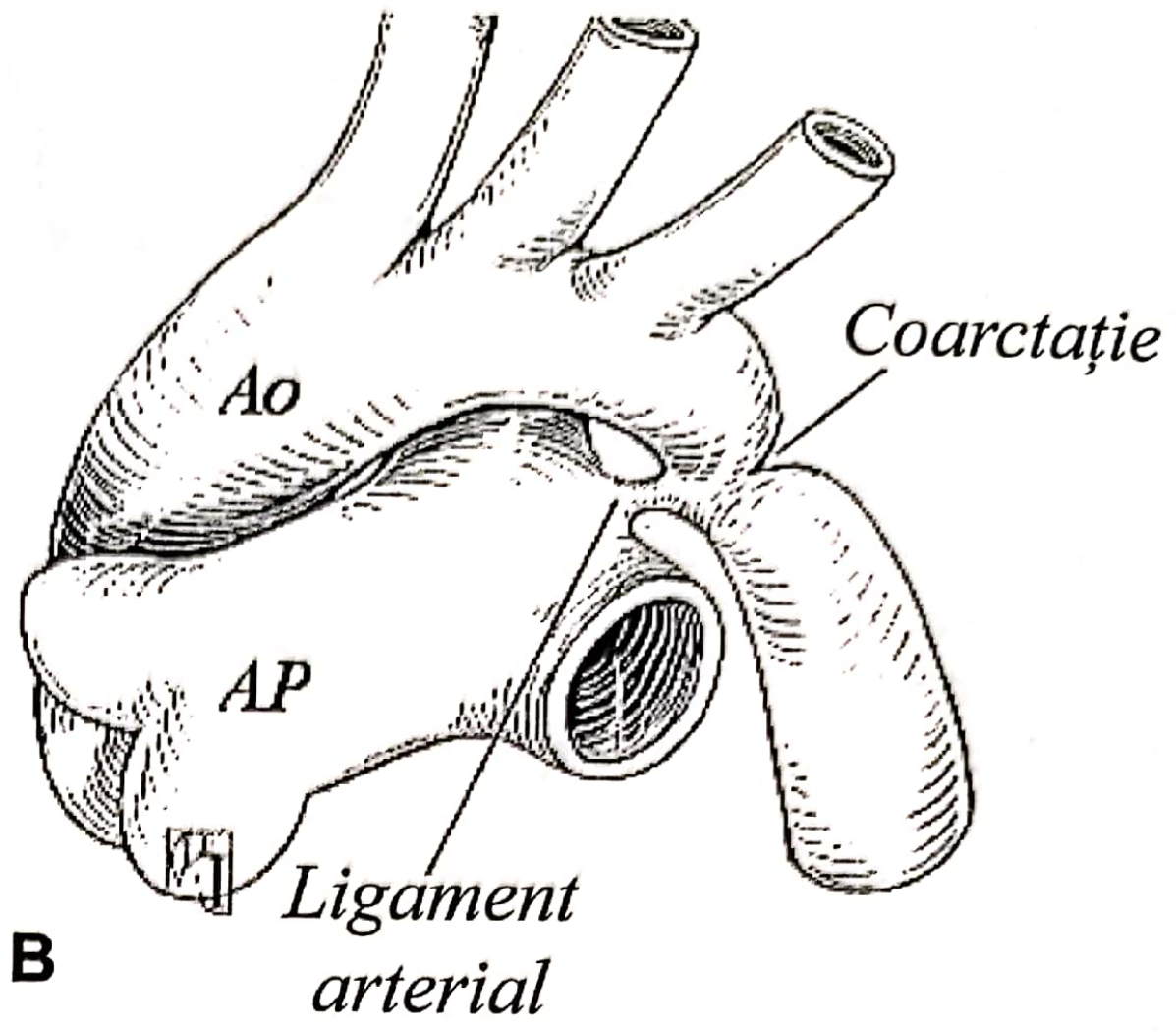

Fig. 22.11. Coarctația de aortă aduultă sau „postductală”. Aria de îngustare este de fapt juxtaductală și constă într-o creastă posterioară proeminentă proiectată în interiorul lumenului. Ductul arterial s-a închis și acum este un ligament arterial (după Mavroudis, modificat).

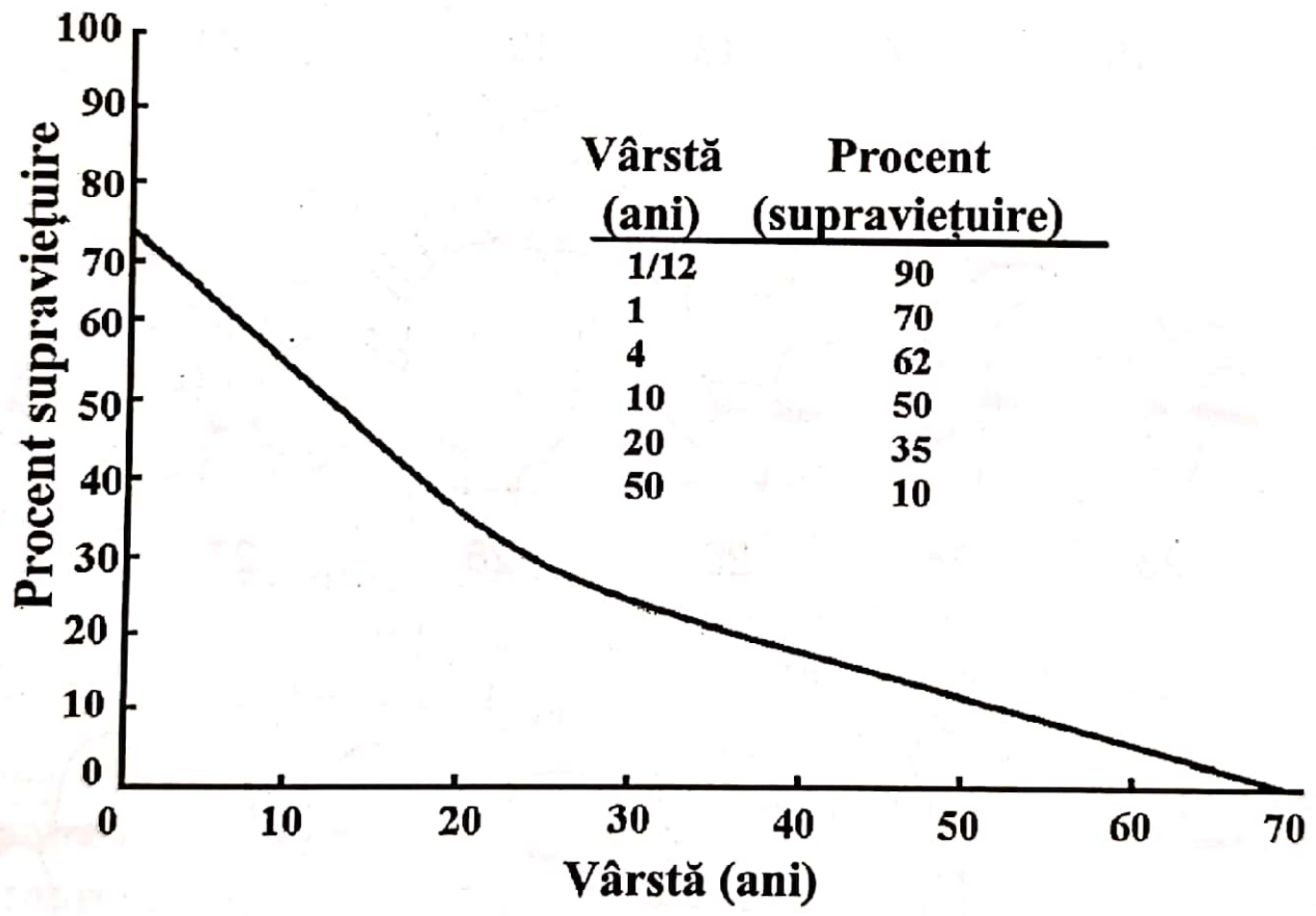

Vârstă (ani)	Procent (supraviețuire)
1/12	90
1	70
4	62
10	50
20	35
50	10

Fig. 22.12. Supraviețuirea la pacienții cu CoAo izolată netratată.

În 1948, Clagett a raportat primii 21 pacienți operați în Clinica Mayo, la 8 dintre aceștia efectuându-se aorto-plastie cu arteră subclavie cu bune rezultate.

Operațiile la sugari au fost făcute pentru prima oară în 1950 de Burford care a încercat fără succes să reconstruiască aorta la un sugar folosind o grefă arterială. O anastomoză termino-terminală realizată cu succes la sugar a fost raportată de Lynxwiller și colegii săi în 1951 și apoi de Kirklin și colegii din Clinica Mayo în 1952, la un sugar de 10 luni.

Aorto-plastia cu petic a fost realizată pentru prima oară de Vosschulte în 1961. În anul 1966, Waldhausen și Nahrwold au efectuat prima aorto-plastie cu arteră subclavie. Utilizarea de proteze tubulare, ca și alternativa unei alogrefe, preferată de Gross, au fost raportate de Morris, Cooley, De Bakey și Crawford în 1960.

Corectarea coarctației a avut mai mult succes după descoperirea, în 1975, a efectului favorabil al prostaglandinei E_1 la nou-născuți, pentru menținerea deschisă a canalului arterial până în momentul rezolvării chirurgicale. Recent, prin progresul realizat de tehnicile de cardiologie intervențională, s-a utilizat angioplastia percutană cu balon atât în cazul coarctației native, cât și al recoarctației **[20, 21]**.

Managementul chirurgical al coarctației de aortă a evoluat peste ani, în principal prin încercarea de a preveni recoarctația. Alte tehnici descrise în ordine istorică includ arterioplastie cu petic protetic **[22]**, aortoplastie cu flap de subclavie **[23]** și rezecție cu extinderea anastomozei termino-terminale **[24, 25]**. Sunt multe alte tehnici cu subtile variații descrise pentru refacerea coarctației, incluzând aortoplastia cu flap de subclavie, cu menținerea unui flux arterial de sânge în brațul stâng **[26]**, flap de subclavie liberă **[27]**, flap de subclavie cu rezecție de țesut ductal **[28]**, rezecție de coarctație cu extindere radicală de anastomoză termino-terminală **[29]**, anastomoza termino-laterală a aortei descendente la arcul aortei proximal **[30]** și aortoplastia homogrefă cu petic de pulmonară **[31]**. Acest capitol trece în revistă embriologia, anatomia, fiziopatologia, istoria naturală, tehnicile de diagnostic, alternativele chirurgicale și considerațiile postoperatorii ale coarctației de aortă.

3. ETIOPATOGENIE

3.1. Incidență

Coarctația de aortă reprezintă 6-8% dintre bolile cardiace congenitale sau 50/100.000 de nașteri viabile. Raportul este M:F = 2:1 în forma izolată și 1:1 în asociere cu alte malformații cardiace. Coarctația de aortă se întâlnește la 1 din 2.323 nașterii vii și rangul șase este frecvent tuturor leziunilor congenitale cardiace. În perioada de nou-născut, coarctația de aortă este de 7% la pacienți cu leziuni cardiace, și este prezentă în 17% dintre autopsii la nou-născuții morți de o leziune cardiacă. Datele din studiile pe copii mici din Baltimore-Washington au definit o prevalență a coarctației de 0,239 pe 1.000 nașteri vii, iar în insula Malta, aceasta a fost de 0,32 pe 1.000 nașteri vii. Leziunea este cel mai frecvent asociată sindromului Turner (45 XO) (35%), ca și sindromului Adam-Oliver sau apare în asociație cu arcul aortic drept și hemangioame cutanate. Date recente au arătat că influențele genetice sunt importante în apariția leziunii inimii stângi. Coarctația este de șapte ori mai frecventă la albi decât la persoanele asiatice. S-a sugerat că variațiile atmosferice și sezoniere ar influența dezvoltarea coarctației. Unele studii au arătat că majoritatea băieților cu coarctație s-au născut în perioadele decembrie-iulie și martie-aprilie **[32]**.

Caseta 22.1

Incidență

Coarctația de aortă este a 7-a boală congenitală cardiacă (4,6% din bolile cardiace congenitale). Este caracteristică predominantă la 0,02-0,6/1.000 dintre nou-născuții vii. Coarctația de aortă este mai frecventă la sexul masculin.

3.2. Prevalență

Patru la sută dintre copiii cu defecte cardiace congenitale au un grad de coarctație de aortă. Când coarctația este leziunea dominantă, incidența își crește rangul de la 0,2/1 000 de nașteri vii între nou-născuții bolnavi în Anglia la 0,3/1 000 când toți nou-născuții sunt incluși. La Spitalul de Copii din Boston este cel mai obișnuit defect cardiac, fiind mai frecvent la sexul masculin (59%) decât la sexul feminin (**Tabelul 22.2–22.4**). Nivele scăzute de coarctație, cu sau fără defect septal ventricular mic, sunt bine tolerate, asimptomatice, însoțite de murmur proeminent, tratamentul putând fi întârziat. Pe de altă parte, cei cu obstrucție aortică severă pot fi foarte bolnavi, cu riscul unei insuficiențe cardiace în decursul câtorva săptămâni, în timp ce aceia cu defect septal inerventricular larg prezintă adesea un caracter fatal în decursul câtorva zile, ducând la scăderea rezistenței pulmonare și închiderea ductului. Insuficiența ventriculară stângă conduce la hipertensiune atrială stângă, care generează un adaos al șuntului stânga–dreapta la nivelul atrial (**Fig. 22.13**).

3.3. Patogenie-embriologie

Morfogeneza exactă a coarctației este încă discutată. S-au emis teorii cu privire la închiderea canalului arterial și la hemodinamica particulară a regiunii istmice la sfârșitul vieții fetale. Sunt două teorii importante care explică embriologia coarctației de aortă: teoria fluxului și teoria bandei ductale.

Tabelul 22.2. Experiența Spitalului de Copii din Boston: 1988-2002. Probleme cardiace asociate cu coarctația de aortă
N = 1892* (Sex masculin 59%)
Clasificat după coarctație (1238)

Clasificarea anomaliilor cardiace asociate	**Fără complicații**	**Defect ventricular**	**Arc aortic întrerupt**	**Alte complicații cardiace**
	(N = 806)%	(N = 340)%	(N = 92)%	(N = 654)%
Valvă aortică bicuspă	50	48	61	16
Stenoză aortică**	29	39	61	44
Regurgitare aortică	28	28	32	24
Stenoză mitrală	16	29	3	24
Regurgitare mitrală	35	45	59	48
Defect atrial/foramen ovale patent	38	73	77	84
Fără	17			

***** *Patru procente de copii cu boală congenitală cardiacă.*

****** *Include stenoza valvulară și subvalvulară.*

Tabelul 22.3. Coarctația de aortă cu alte defecte cardiace complexe (N = 654)

Alte defecte cardiace asociate coarctației de aortă	**%**
Hipoplazia inimii stângi	33
Defect de pernițe endocardice	21
D – transpoziția arterelor mari	12
Malpoziția	10
Ventricul drept cu cale dublă de ieșire	8
Ventricul unic	6
Atrezia de tricuspidă	3
Trunchi arterial	3
Tetralogia Fallot*	0,3

***** *Alcătuită din doi pacienți (unul cu atrezie pulmonară, celălalt cu atrezie pulmonară virtuală și colaterale aorto-pulmonare vaste).*

Tabelul 22.4. Experiența Spitalului de Copii din Boston: 1988-2002.
Experiența chirurgicală în coarctația de aortă sau arc aortic întrerupt

	Fără complicații		**Defect ventricular**		**Arc aortic întrerupt**		**Complicații***	
Vârsta	Mortalitatea la 30 zile N%		Mortalitatea la 30 zile N%		Mortalitatea la 30 zile N%		Mortalitatea la 30 zile N%	
< 2 luni	116	1	145	7	62	11	126	7
> 2 luni	215	0	35	0	11	0	52	4
Total	331	0,3	180	6	73	8	178	6

***** *Include câțiva pacienți cu arc aortic întrerupt.*

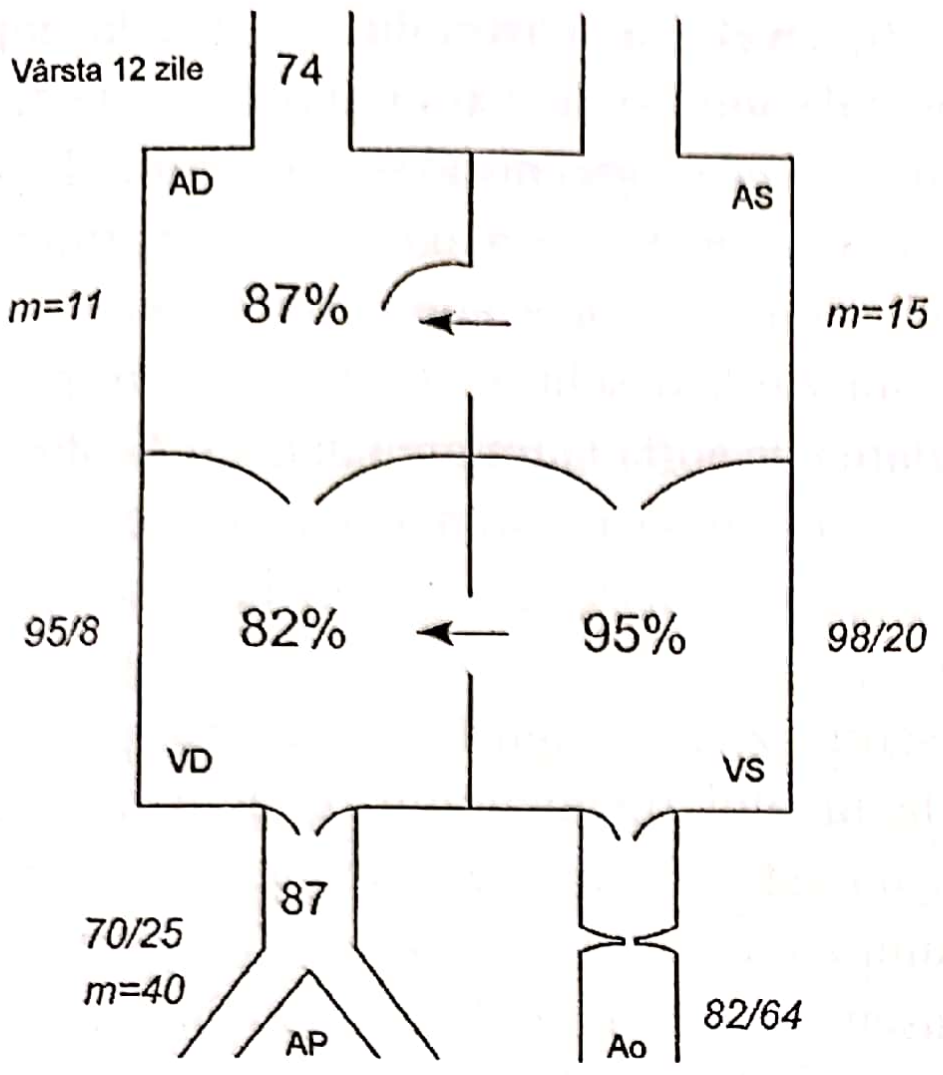

Fig. 22.13. Diagrama fiziologică la un copil cu coarctaţie de aortă severă, defect septal ventricular larg. Acest copil este foarte bolnav, cu insuficienţă cardiacă congestivă severă. Se observă creşterea presiunii arteriale, foramen ovale incomplet cu şunt stânga-dreapta mare şi hipertensiune pulmonară ce se apropie de nivelul sistemic (după Nadas).

Teoria fluxului este bazată pe ipoteza că sângele curge prin cavităţile cardiace şi arterele mari în timpul vieţii fetale, determinând deseori dimensiunea lor la naştere **[33]**. La un făt normal ventriculul stâng şi cel drept au volum de efort aproape egal, deşi ele funcţionează mai degrabă în paralel decât în serie. Dacă există o scădere a fluxului sanguin prin inima dreaptă din cauza unui defect septal interventricular, atunci există o scădere a fluxului sanguin prin inima stângă şi prin urmare o îngustare a istmului aortic. Dacă acolo este o leziune obstructivă de partea stângă contra curentului (stenoză aortică sau stenoză mitrală), din nou acolo va trece mai puţin flux prin aorta ascendentă şi prin istm.

Teoria grupează formele de coarctaţie aortică din cauza lipsei de flux sanguin fetal de la nivelul istmului aortic. Defectele intracardiace care au la bază teoria fluxului sunt de fapt asociate la pacienţii cu coarctaţie de aortă. Acestea includ defectul septal interventricular, valva aortică bicuspă, stenoza aortică congenitală, stenoza mitrală congenitală **[3]**. De fapt, Venugopalan şi colegii **[34]** au arătat că la copiii cu coarctaţie de aortă dimensiunea valvei mitrale este semnificativ mai mică decât la grupul martor. Perturbările hemodinamice în calea circulaţiei embrionare care conduc la reducerea fluxului arcului aortic trebuie să nu fie totale **[35]**. Rolul limbului foramenului ovale este de a abate proporţia potrivită a venei cave inferioare la aorta descendentă. Îngustările prenatale ale foramen ovale sau o angulaţie nepotrivită a limbului acestuia poate conduce la grade variabile de hipoplazie a structurilor aşezate în stânga. Aceasta poate explica sindromul Shone **[36]** (coarctaţie de aortă, valvă mitrală în „paraşută" şi stenoză subaortică). Coroborând aceste date, acele leziuni care reduc debitul inimii drepte, ca şi tetralogia Fallot, stenoza pulmonară, atrezia de tricuspidă nu sunt aproape niciodată asociate cu coarctaţia **[33]**.

Teoria fluxului nu este, oricum, prea convingătoare pentru pacienţii cu defecte intracardiace neevidente. Pentru aceşti pacienţi **teoria benzii ductale** este mult mai adecvată. Cu 100 de ani în urmă, Skoda **[37]** a postulat că extensia anormală a ţesutului contractil ductal în aortă este un factor semnificativ în patogeneza coarctaţiei de aortă. Mai recent s-a evidenţiat microscopic că obstrucţia coarctaţiei de aortă poate fi alcătuită din celule similare găsite în ductul arterial **[38]**. Examinarea histologică amănunţită a rezecţiei specimenelor cu coarctaţie de aortă a demonstrat existenţa ţesutului ductal în banda extinsă circumferenţial de la ductul arterial în aorta adiacentă **[39]**. Contracţia şi fibroza acestei „benzi ductale" în timpul închiderii ductului au condus la constricţia aortei şi coarctaţia de aortă primară (**Fig. 22.14**). Acolo există o confirmare ecocardiografică evidenţiată pentru această teorie **[40]**. Aceasta poate explica originea coarctaţiei când nu este asociată cu o leziune intracardiacă.

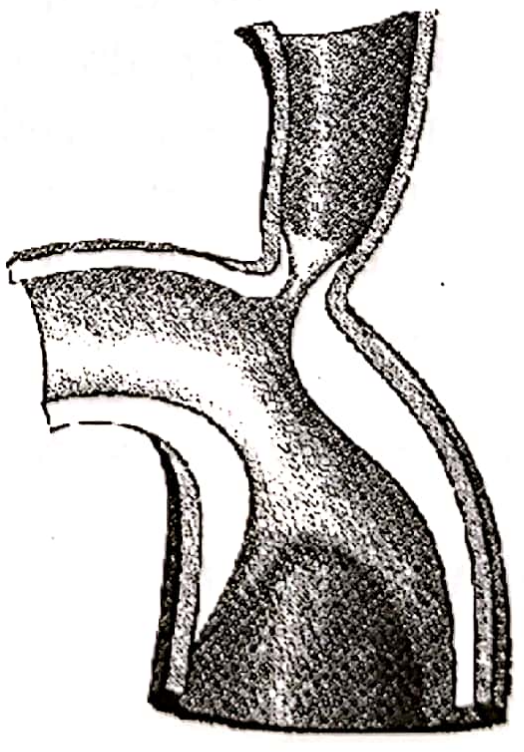

Fig. 22.14. Mărimea ţesutului ductal prezent într-un exemplu de coarctaţie de aortă. Zonele albe arată pragul de coarctaţie, îngustarea circumferinţei ductale şi prelungirea ţesutului ductului distal în aortă (după Mavroudis).

Alți investigatori au avansat idei care de asemenea au jucat un rol în embriologia coarctației de aortă. Kappetein și colegii **[41]** cred că manifestarea **anomaliilor crestei neurale** joacă un rol în patogeneza coarctației de aortă. Pot fi, de asemenea, factori genetici care cresc incidența coarctației de aortă la femeile cu sindrom Turner's **[42]**. Acest sindrom a fost la origine descris la paciente cu cariotip XO având infantilism sexual și cubitus valgus; 15%-36% dintre aceste paciente au asociată coarctația de aortă.

Faptul că majoritatea coarctațiilor se întâlnesc distal de inserția ductului (ligamentului) arterial conduce la supoziția că, în general, coarctațiile sunt datorate perturbării procesului normal de dispariție a segmentelor arcurilor brahiale primitive. De aceea, extinderea obliterării aortei dorsale drepte dincolo de punctul său de joncțiune cu arcul stâng ar produce o îngustare a aortei definitive la locul unde este cel mai frecvent întâlnită. Această teorie a **absorbției anormale sau excesive** poate explica coarctațiile arcului aortic și ale aortei toracice, dar nu poate explica coarctațiile la nivelul aortei descendente toracice și al aortei abdominale, coarctații probabil dobândite, ca de exemplu cele descrise de Sen (1963) ca „sindromul aortic de mijloc" **[43]**.

Modul în care coarctația de aortă se dezvoltă lângă canalul arterial este incert. Dezvoltarea coarctației de aortă în această porțiune a generat mai multe teorii: defectul este datorat fie unei anomalii de dezvoltare prenatală, fie închiderii postnatale a canalului arterial.

Dezvoltarea prenatală a fost sugerată pentru prima oară de Raynaud în 1829. El a avansat ipoteza constricției rezultate prin dezvoltare defectuoasă la nivelul embrionului, influențată uneori de involuția canalului arterial. În 1844, Rokitansky (Friedberg, 1942) a amplificat teoria lui Raynaud. Acesta a considerat că defectul începe în luna a doua a vieții intrauterine, în timpul dezvoltării aortei ventrale și dorsale în aorta de tip adult. Craigie (Abbott, 1928) este considerat primul care a sugerat în 1841 că numai închiderea canalului arterial poate produce constricția aortei **[20]**.

4. MORFOPATOLOGIE

4.1. Aspecte anatomice

Trăsăturile anatomice ale coarctației de aortă depind de vârsta pacientului, indiferent dacă este asociată ductului arterial patent și unui grad de hipoplazie a arcului transvers și a istmului. Tipică la copiii cu coarctație de aortă și duct arterial patent este deseori o îngustare difuză a aortei distal la artera carotidă comună stângă. Într-un duct arterial patent larg, mărimea aortei descendente conectează aorta descendentă și artera pulmonară. Aorta deschisă relevă membrana proximală a coarctației de aortă la intrarea în duct. Acolo există o dilatație poststenotică minimală a aortei descendente și numai o minoră mărire a arterelor intercostale. La un copil mai în vârstă cu o coarctație de aortă juxtaductală, este deseori vizibilă o îngustare externă a aortei descendente la nivelul ligamentului. Gradul de îngustare extrem nu este oricum necesar corelat cu interiorul lumenului aortei, care va conține o îngustare concentrică, asemenea unui diafragm, putând produce un lumen punctiform. Rar ocluzia lumenului este completă, tot fluxul aortei descendente provenind din arterele colaterale. Aorta proximal și distal de coarctație este deseori dilatată cu mărimea proximală a arterei subclaviculare. Peretele aortic poate fi foarte subțire în regiunea poststenotică dilatată. Vasele intercostale ce intră în aorta descendentă sunt lărgite și cu pereți subțiri, putând chiar deveni anevrismale.

Când o coarctație este prezentă, există o hiperplazie progresivă a vaselor colaterale din jurul coarctației. Acest flux colateral este predominant din artera subclavie și ramurile sale: artera mamară internă, artera intercostală, artera scapulară, artera cervicală, artera vertebrală, artera epigastrică și artera spinală. Aceste vase se măresc constant, la copiii mai mari de 4 ani și la adulți o radiografie toracică arătând caracteristic „coastă crestată" la capătul inferior al coastei corespunzătoare prezenței dilatației și colateralelor răsucite. Aceste vase colaterale largi furnizează destul flux în partea inferioară a organismului, necesar funcționării și creșterii organelor importante.

Pseudocoarctația de aortă este o situație rară, după cât se poate presupune rezultând dintr-o alungire congenitală a arcului aortic **[44]**. Alungirea conduce la suplimentarea și kinking-ul de aortă care poate părea similar cu o coarctație de aortă, dar nu are o obstrucție actuală a fluxului sanguin. De obicei, presiunea este mică sau există un gradient de presiune nedemonstrat în pseudocoarctație **[45]**. Deoarece aorta are o natură tortuoasă, apare tendința de dilatare și formare de anevrism, presupunându-se relatarea fluxului turbulent în spatele îngustării **[46]**. Acești pacienți trebuie urmăriți atent și intervenția chirurgicală poate fi solicitată dacă dilatația comprimă împrejurul structurilor (de ex. esofagul) sau este descoperită o formațiune de anevrism **[47]**.

Coarctația de aortă abdominală survine numai în 0,5%–2% dintre toate cazurile de coarctație **[1]**. Embriologia coarctației abdominale poate fi congenitală sau legată de rujeola congenitală, arterita Takayasu sau boala von Recklinghausen's **[48]**. În două treimi dintre cazuri îngustarea este circumscrisă, iar într-o treime este o hipoplazie difuză lungă. Diagnosticul este confirmat angiografic. Este important de stabilit statusul arterelor renale la acești pacienți. Terapia chirurgicală efectivă include aortoplastia cu petic și bypass protetic **[49–51]**.

Caseta 22.2

Morfologie

Coarctația de aortă este o îngustare congenitală a lumenului aortic, situată în general între originea arterei subclavii stângi proximal și joncțiunea aortei și a canalului arterial distal. Îngustarea poate consta într-un tract elongat și difuz, proximal de canalul arterial, sau într-o constricție ascuțită în zona inserției aortice a canalului arterial, cu un țesut diafragmatic fibros, intraluminal, adesea cu un orificiu în „gaură de ac", reprezentând singura comunicare dintre segmentele aortice ascendente și descendente. Poate fi prezentă hipoplazia, ușoară sau severă, de arc aortic. Circulația colaterală între aorta proximal și distal de coarctație este bogată, pe măsură ce pacientul avansează în vârstă. Uneori aorta poate fi redundantă și cu kinking sever, opus ligamentului arterial, fără niciun gradient de presiune sau cu gradient de presiune mic: așa-numita pseudocoarctație.

4.2. Circulația colaterală

Coarctația favorizează dezvoltarea circulației colaterale (**Fig. 22.15**). Circulația colaterală se realizează între segmentul proximal și cel distal de coarctație.

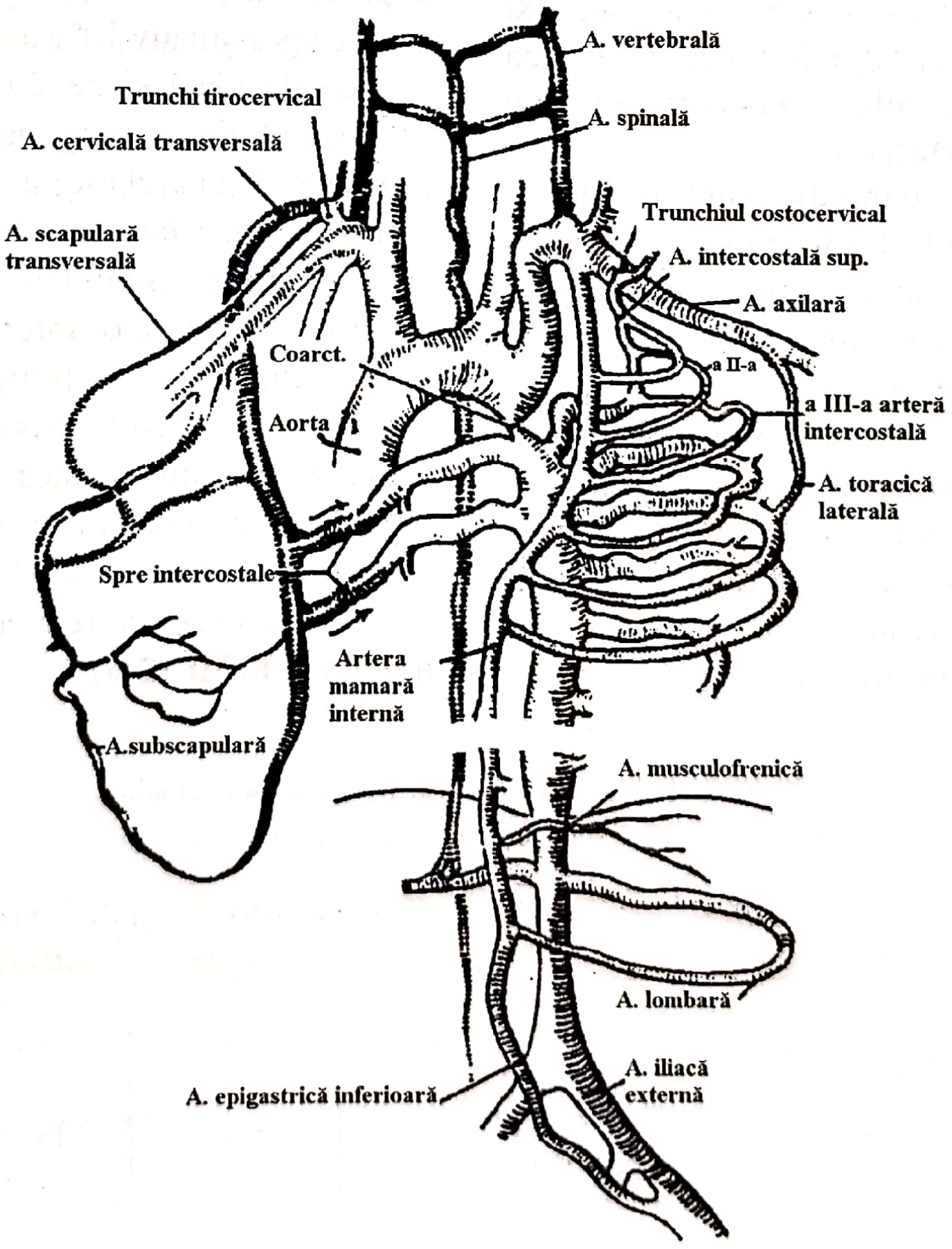
A. vertebrală
Trunchi tirocervical
A. spinală
A. cervicală transversală
A. scapulară transversală
Trunchiul costocervical
A. intercostală sup.
A. axilară
Coarct.
a II-a
a III-a arteră intercostală
Aorta
A. toracică laterală
Spre intercostale
Artera mamară internă
A.subscapulară
A. musculofrenică
A. lombară
A. iliacă externă
A. epigastrică inferioară

Fig. 22.15. Circulația colaterală în coarctația de aortă (după Edwards).

Punctul de plecare a circulației colaterale se află în ramurile ambelor artere subclaviculare, în special în artera toracică internă, artera vertebrală, artera costo-cervicală și trunchiul tiro-cervical. Punctul de sosire se află în partea superioară a aortei toracice descendente, la nivelul perechilor a III-a și a IV-a ale arterelor intercostale.

Astfel, circulația colaterală se poate realiza pe următoarele căi:

– artera toracică internă – arterele intercostale (perechea a III-a și a IV-a în special);

– artera toracică internă – artera epigastrică inferioară;

– artera vertebrală – artera spinală.

Vasele colaterale sunt dilatate și devin cudate. Chiar arterele retiniene pot apărea cudate la fundul de ochi.

4.3. Efectele circulației colaterale

Circulația colaterală se poate dezvolta din perioada de nou-născut, dar se observă mai ales la adolescent și adult. Când aceasta este importantă, poate determina **pulsații intercostale** palpabile și **eroziuni costale** vizibile la radiografia toracică.

Eroziunile costale în coarctație sunt rezultatul dilatației, tortuozității și pulsațiilor arterelor intercostale. De obicei, eroziunile sunt bilaterale, implicând mai frecvent coastele de la a patra până la a opta și, ocazional, coastele a treia și a noua. La nivelul coastei, eroziunile se observă în șanțul costal, în partea inferioară a suprafeței anterioare.

Eroziunile costale sunt importante pentru observarea locului coarctației de aortă în relație cu originea arterei subclaviculare. Eroziunile costale unilaterale și bilaterale pot fi observate în multe alte condiții (**Tabelul 22.5**) și relatate de obicei în modificări ale arterelor, venelor, nervilor intercostali. Întâlnirea eroziunilor costale oferă clinicianului și chirurgului date despre gradul circulației colaterale **[20]**.

Tabelul 22.5. Cauzele eroziunilor costale

Coarctația de aortă
Obstrucția arterei subclaviculare sau a trunchiului arterial brahiocefalic
Obstrucția fluxului saguin pulmonar
Fistule arterio-venoase ale peretelui toracic sau plămânilor
Obstrucția venei cave superioare
Tumorile de nervi intercostali

4.4. Formarea anevrismelor

Coarctația favorizează formarea anevrismelor. La copil acestea se observă rar. Prevalența anevrismelor este de aproximativ 10% dintre cazuri la sfârșitul decadei a doua de viață și de 20% dintre cazuri la sfârșitul decadei a treia. Anevrismele se pot dezvolta distal sau proximal de coarctație, în ultimul caz ele fiind consecința modificărilor peretelui aortic, secundare hipertensiunii arteriale. La adult se pot găsi uneori dilatații anevrismale ale arterelor intercostale, perechea a III-a și a IV-a. Anevrismele poligonului Willis sunt mai frecvente în cazul existenței coarctației decât la subiecții normali, acestea având tendința de a se rupe în caz de hipertensiune arterială.

Într-un studiu efectuat de către Baratt-Boyes pe 21 de pacienți, se observă frecvența și locul formării anevrismelor (**Tabelul 22.6**).

Tabelul 22.6. Frecvența și locul formării anevrismelor în funcție de vârsta pacienților în momentul operației

	Vârsta în momentul operației (ani)		
Locul anevrismelor	**nr.**	**Media**	**Intervalul**
Istmul aortic	4	27	7–35
Aorta poststenotică	5	28	5–64
Arterele intercostale			
– unică	6	27	10–45
– multiple	5	46	31–54
Artera subclaviculară	1	5	
TOTAL	21	31	5–64

4.5. Prezența canalului arterial permeabil

Ca rezultat al hipertensiunii prelungite apar modificări aterosclerotice. Keith a împărțit coarctațiile în funcție de poziția față de canalul arterial în:

1) Preductală (de tip infantil), cu canal arterial permeabil; se asociază adesea cu șunt dreapta-stânga (ce determină cianoza extremităților) și cu anomalii intracardice complexe (întreruperea arcului aortic, atrezia valvelor aortice). Se împarte în 2 categorii în funcție de dezvoltarea circulației colaterale:

a) cu dezvoltarea circulației colaterale: are prognostic relativ bun și răspunde mai bine la tratamentul medical sau chirurgical. Datorită dezvoltării circulației colaterale, șuntul prin duct devine stânga-dreapta; pacienții pot prezenta o creștere ușoară sau moderată a rezistențelor arteriale pulmonare.

b) fără dezvoltarea circulației colaterale: dezvoltă hipertensiune pulmonară severă și modificări severe în câmpul arterelor pulmonare; fără corecție chirurgicală, rata mortalității în primul an de viață este de peste 60%.

2) Postductală (de tip adult) nu se însoțește de alte leziuni, hipertensiunea pulmonară este neobișnuită, modificările în câmpul arterelor pulmonare nu sunt severe, iar prognosticul chirurgical este bun (**Fig. 22.16**).

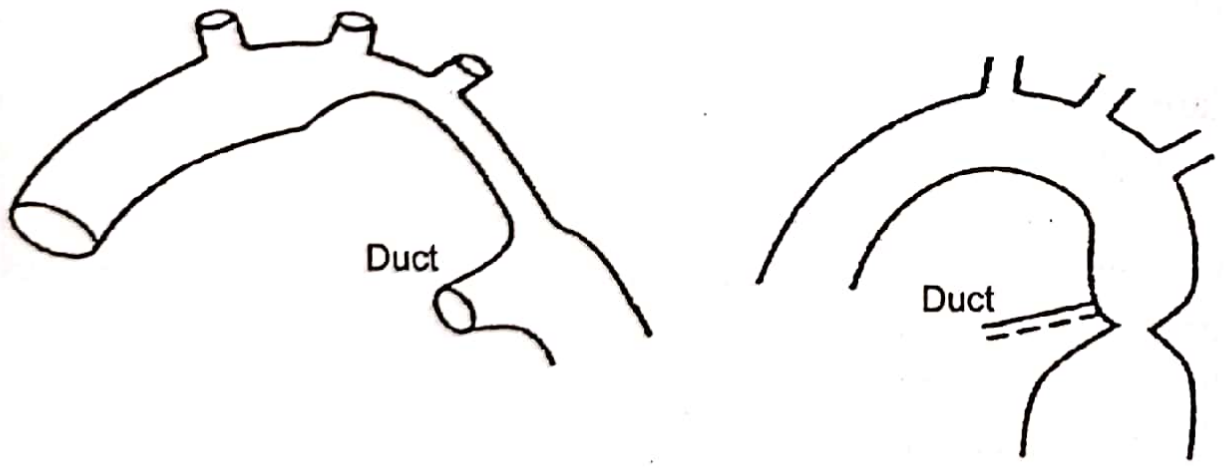

Fig. 22.16. Coarctația preductală și postductală (după Keith).

4.6. Consecințele morfopatologice ale coarctației de aortă

4.6.1. Asupra fizionomiei. La examenul fizic se observă:

– trunchiul și membrele superioare sunt puternice și bine dezvoltate;

– hipertensiune la membrele superioare;

– membrele inferioare sunt subțiri, cu musculatura slab dezvoltată;

– hipotensiune la membrele inferioare;

– pulsul femural este absent sau slab perceptibil;

– arterele carotide pulsatile;

– arterele circulației colaterale pot fi palpate în spațiile intercostale posterioare și superioare;

– suflu sistolic, interscapulo-vertebral stâng, la nivelul celei de-a doua vertebre dorsale.

4.6.2. Asupra ventriculului stâng. La majoritatea pacienților, ventriculul stâng se hipertrofiază. Tractul de ieșire din ventriculul stâng poate fi anormal când există coarctația arcului aortic și, în mod special, când se asociază cu defect septal ventricular. Mușchii papilari ai ventriculului stâng pot fi poziționați anormal; apare tipic reducerea distanței dintre mușchii papilari.

Hipertrofia miocardică este o caracteristică frecventă în coarctația de aortă, datorită hipertensiunii din sistemul arterial prestenotic. Hipetrofia miocardică mai poate fi datorată și insuficienței prin valva aortică bicuspidă. Valva aortică bicuspidă reprezintă de asemenea un loc pentru dezvoltarea endocarditei bacteriene.

4.6.3. Asupra circulației coronariene. Circulația coronariană este mult dezvoltată, cu o capacitate mult mai mare decât cea normală de a răspunde cererilor metabolice crescute ale ventriculului stâng. Arterele coronare prezintă leziuni proliferative și degenerative ale intimei și îngroșarea mediei, determinată de hipertensiunea arterială.

4.6.4. Asupra circulației cerebrale. Coarctația favorizează formarea anevrismelor intracraniene, implicând adesea poligonul Willis. În unele cazuri decesul poate surveni prin ruptura anevrismelor intracraniene, determinând hemoragie intracraniană, de obicei subarahnoidiană.

4.7. Malformații cardiace asociate

Cea mai frecventă anomalie cardiacă este bicuspidia aortică (85%). Canalul arterial permeabil este prezent la toți nou-născuții cu coarctație preductală. Se consideră că face parte din coarctația izolată. Astfel, 82% dintre pacienți au coarctație izolată, 11% au DSV, iar 7% au anomalii cardiace asociate. Anomaliile cardiace asociate sunt obişnuite la nou-născut şi neobişnuite la copii şi adulţi (**Tabelul 22.7**).

Leziunile dobândite pot fi: leziuni valvulare aortice (stenoză, insuficienţă) sau mitrale (stenoză, insuficienţă). Alte leziuni sunt: endocardita, endarterita, disecţie de aortă, anevrisme. Cauzele leziunilor dobândite sunt: infecţioase (endocardita), inflamatorii (reumatismul) şi degenerative (la adult).

Uneori coarctaţia se asociază cu sindroame plurimalformative (hipoplazia de cord stâng, William-Beuren, Noonan, Turner etc.). Rareori se asociază neurofibromatoza Recklinghausen sau rubeolă congenitală.

5. ISTORIA NATURALĂ

5.1. Evoluţia clinică

Prezentarea pacienţilor cu coarctaţie de aortă are loc într-o distribuţie bimodală. Este un grup care prezintă în prima lună de viaţă un flux de sânge în partea inferioară a corpului dependent de ductul arterial patent. Dacă ei nu sunt diagnosticaţi înainte de închiderea ductului, prezintă şoc cardio-vascular. Fluxul colateral inadecvat la vârstă fragedă şi ischemia organelor distal de coarctaţie duc la insuficienţă renală şi acidoză. În acelaşi timp, creşterea bruscă a postsarcinii în ventriculul stâng duce la insuficienţă cardiacă

Tabelul 22.7. Anomalii cardio-vasculare asociate şi complicaţii

I. Congenitale
- **A) Intracardiace**
  - 1) frecvente:
    - a) bicuspidia valvei aortice
    - b) insuficienţa aortică
  - 2) rare:
    - a) stenoza aortică subvalvulară
    - b) stenoza aortică supravalvulară
    - c) stenoza aortică valvulară
    - d) alte anomalii
- **B) Extracardiace**
  - 1) canal arterial permeabil
    - a) proximal de coarctaţie cu şunt stânga-dreapta
    - b) distal de coarctaţie cu şunt dreapta-stânga
    - c) la nivelul coarctaţiei
    - d) asociat cu anomaliile arterei subclaviculare
  - 2) variaţiile la nivelul arcului aortic
    - a) arc aortic dublu
    - b) artera subclaviculară dreaptă cu originea la nivelul celei de a patra ramuri a arcului aortic (distal de coarctaţie)
  - 3) îngustarea la diferite nivele a arcului aortic sau a ramurilor sale
    - a) artera subclaviculară stângă cu origine distal de coarctaţie
    - b) stenoză la locul de origine a arterei subclaviculare stângi
    - c) stenoză la locul de origine a arterei nenumite

II. Dobândite
- **A) Intracardiace**
  - 1) hipertrofie ventriculară stâvngă
  - 2) insuficienţă aortică
  - 3) endocardită
- **B) Extracardiace**
  - 1) anevrisme de:
    - a) aortă distal de coarctaţie
    - b) arteră nenumită
    - c) arteră subclaviculară stângă
    - d) artere intercostale
    - e) artere cerebrale
  - 2) disecţie de aortă
  - 3) endarterită

acută congestivă. Managementul acestor nou-născuţi a fost mult îmbunătăţit prin introducerea prostaglandinei E_1 (PGE_1), care deschide şi menţine accesibilitatea ductului arterial. PGE_1 a fost iniţial folosită (1975) cu succes pentru copiii cu boală cardiacă cianotică (atrezie de pulmonară, transpoziţie de vase mari) **[52]** şi mai târziu (1979) a fost aplicată la copiii cu arc aortic întrerupt şi coarctaţie de aortă **[53]**. Infuzia intravenoasă de prostaglandină E_1 dilată şi menţine accesibilitatea ductului arterial, cu normalizarea perfuziei în partea inferioară a corpului şi descărcarea ventriculului stâng. Folosirea PGE_1 combinată cu intubaţia şi ventilaţia, suport inotrop intravenos (dopamină şi dobutamină) şi bicarbonat de sodiu intravenos acţionează pentru a corecta starea de output scăzut contra acidozei metabolice şi insuficienţei renale. Intervenţia chirurgicală poate fi programată pe o bază semiselectivă, timp în care funcţia organelor sistemice a fost optimizată.

Caseta 22.3

Boli asociate

- Canal arterial permeabil
- DSA
- Defect septal atrio-ventricular
- Ventricul cu dublă cale de intrare (cu sau fără obstrucţie sistemică actuală sau potenţială la ieşire)
- Stenoză mitrală supravalvulară sau valvulară
- Stenoză aortică supravalvulară sau valvulară (frecvent cu valvă aortică bicuspidă)
- Leziuni stenotice multiple ale inimii stângi (sindromul Shone's)
- Transpoziţie de vase mari (în general cu DSV, cu sau fără obstrucţie sistemică actuală sau potenţială)
- Ventricul drept cu dublă cale de ieşire (în general cu DSV, cu sau fără obstrucţie sistemică actuală sau potenţială de ieşire)
- Trunchi arterial
- Discordanţă dublă
- Cord stâng hipoplazic
- Origine aberantă a arterelor coronare
- Artera subclaviculară dreaptă aberantă
- Anevrisme intracraniene
- Foarte rar tetralogia Fallot

Pe de altă parte, există un grup de pacienţi fundamental asimptomatici, care prezintă hipertensiune arterială la un control de rutină. Cauza principală la aceşti pacienţi este hipertensiunea sistemică proximală, care poate provoca cefalee şi epistaxis. Ei pot, de asemenea, avea claudicaţie prin perfuzie inadecvată a extremităţilor inferioare la efort. Modificările în funcţiile renale, adrenale şi baroreceptoare contribuie toate la dezvoltarea hipertensiunii sistemice proximale. Aceasta poate conduce la anevrismul poligonului lui Willis, anevrism aortic proximal sau distal de coarctaţie, disecţia de aortă şi creşterea bolii cardiace aterosclerotice coronariane asociată cu infarct miocardic **[54]**. Următoarele diagnostice sunt cauze de deces la pacienţi cu coarctaţie de aortă neoperată: insuficienţă cardiacă congestivă (26%), endocardită bacteriană (25%), ruptură spontană de aortă (21%) şi hemoragie intracraniană (13%) **[55]**. Incidenţa anevrismelor intracraniene la pacienţii cu coarctaţie de aortă este scăzută numai într-o raportare la peste 2.000 de pacienţi cu o coarctaţie în 20 de ani la Clinica din Mayo **[56]**.

5.2. Supravieţuirea în timp

Curba de supravieţuire a pacienţilor cu coarctaţie de aortă neoperaţi este arătată în **Fig. 22.17** **[57]**. Într-o trecere în revistă a 200 de autopsii la pacienţi cu coarctaţie de aortă, Abbott **[58]** a găsit că vârsta medie la decedaţi era de 33,5 ani. Reifenstein şi colaboratorii **[55]**, în studii similare la 104 autopsii, au prezentat o medie de 35 ani. La aceşti pacienţi sarcina creşte riscul complicaţiilor asociate. Nu este esenţial tratamentul medicamentos pentru coarctaţia de aortă, aceşti pacienţi putând fi în timp diagnosticaţi şi trimişi pentru o intervenţie chirurgicală.

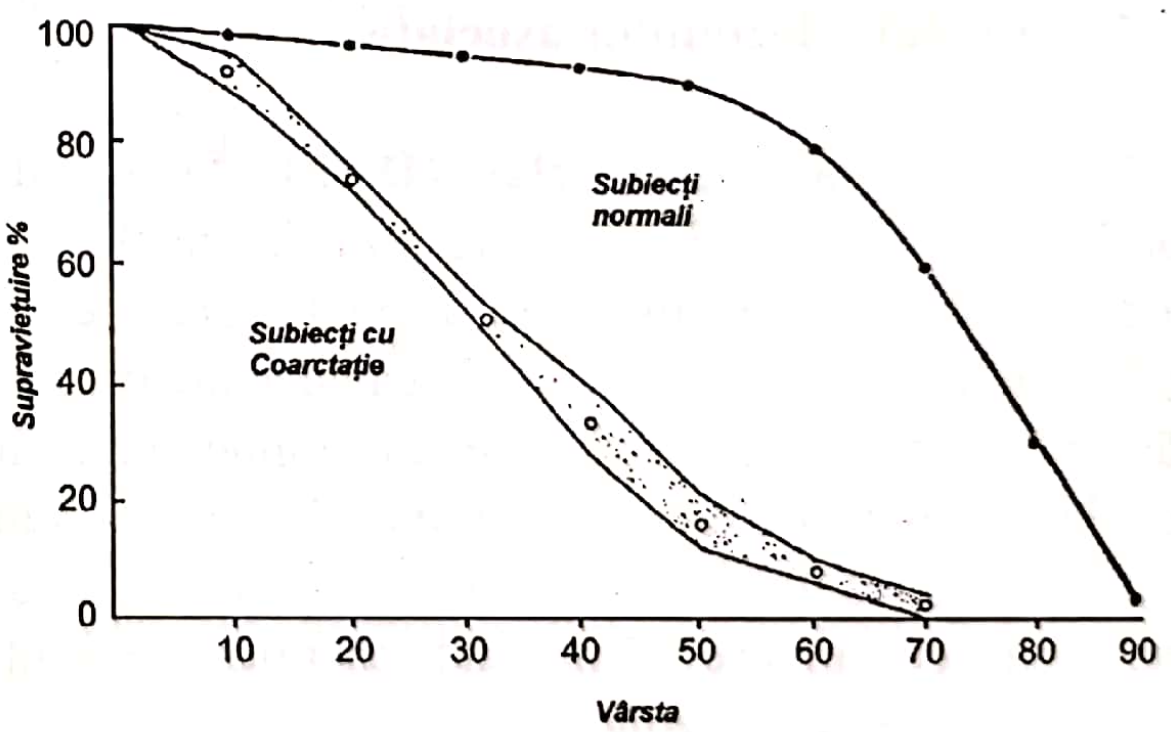

Fig. 22.17. Curba de supravieţuire a pacienţilor cu coarctaţie de aortă netratată comparativ cu subiecţii normali (după Campbell).

Dintre pacienţii cu coarctaţie izolată, 10% decedează în prima lună de viaţă prin insuficienţă cardiacă acută netratată, 20% mor în primul an de viaţă prin insuficienţă cardiacă, 10% mor între anii 1–4 de viață prin insuficiență cardiacă cronică. Astfel, în total, 50% mor în primii 10 ani de viață. 25% mor între 14–20 de ani prin endocardită bacteriană, disecție de aortă, hemoragie inrtacraniană. 25% mor între 20–50 de ani datorită cauzelor menționate sau prin insuficiența cardiacă determinată de hipertensiune sau prin malformații valvulare. 90% mor înainte de 50 de ani, 5% între 50–60 de ani, iar 5% mor după 60 ani. În această ultimă categorie intră de obicei femeile, datorită tendinței lor mai scăzute de a dezvolta hipertensiune şi ateroscleroză.

5.3. Complicații

Endocardita bacteriană apare la o vârstă medie de aproximativ 29 de ani, fiind mai frecventă în primele cinci decade de viață. Leziunile de endocardită bacteriană sunt mai frecvente la nivelul valvei aortice bicuspide şi mai rare la nivelul valvei mitrale. Rareori, pot atinge coarctația însăşi, caz în care afectează segmentul poststenotic. Câteodată pot apărea anevrisme micotice.

Ruptura de aortă apare la o vârstă medie de aproximativ 27 de ani. De obicei, se întâlneşte la nivelul aortei ascendente şi adesea se însoțeşte de tamponadă pericardică. Mai rar, poate atinge aorta descendentă, imediat sub coarctație, la nivelul dilatației poststenotice, unde pereții sunt subțiri.

5.4. Evoluția leziunilor asociate

Defect septal ventricular (DSV). Majoritatea copiilor cu DSV larg şi coarctație dezvoltă insuficiență cardiacă severă în prima lună de viață. Dacă există DSV larg izolat, insuficiența cardiacă nu apare precoce. Fără tratamentul chirurgical care să diminue dimensiunea DSV, majoritatea copiilor mor în câteva luni. Totuşi, în marea majoritate a cazurilor, DSV se micşorează, în continuare rămânând esențială evoluția naturală a coarctației izolate.

Coarctațiile asociate cu **anomalii mitrale sau aortice** determină insuficiență cardiacă mai târziu. În aceste situații tratamentul medical este adesea eficace. În lipsa acestuia, este suficientă corectarea coarctației, deoarece malformațiile mitrale sau aortice sunt rareori severe, ca să necesite intervenție chirurgicală în primul an de viață.

Coarctațiile asociate cu **hipocontractilitatea ventriculului stâng**, care nu se ameliorează sub tratament medicamentos, evocând astfel diagnosticul de fibro-elastoză endocardiacă sau de cardiopatie, trebuie să fie operate precoce. În cele mai multe cazuri contractilitatea se ameliorează după intervenție prin reducerea postsarcinii ventriculului stâng.

Coarctațiile asociate cu **anomalii minore** determină mai rar insuficiență cardiacă. Insuficiența cardiacă poate apărea mai târziu, după primele două săptămâni de viață. Tratamentul medical este eficace: ameliorează funcția ventriculară până la obținerea unei circulații colaterale adecvate. Intervenția chirurgicală poate fi astfel amânată până la vârsta de 2–5 ani.

Coarctațiile asociate cu alte **anomalii cardiace majore** produc aproape întotdeauna insuficiență cardiacă severă în primele săptămâni de viață. Între 80% şi 100% dintre copii mor în primul an de viață în lipsa tratamentului chirurgical. La unii copii cu asemenea anomalii cardiace, apare aproape constant hipoplazia istmului sau a arcului aortic, ca o consecință a perturbării fluxului sanguin fetal. La majoritatea copiilor cu anomalii cardiace severe, istoria naturală este mai întâi a anomaliilor asociate (**Tabelul 22.8**).

6. FIZIOPATOLOGIE

6.1. Hipertensiunea arterială (HTA)

În ceea ce priveşte fiziologia, în coarctație au fost obținute mai multe informații prin înregistrarea presiunii sanguine intraarterial şi a pulsațiilor arteriale. Înregistrările făcute pe pacienți în clinostatism au arătat că: presiunile sanguine sistolică şi diastolică în arterele radiale sunt mai mari decât normal; în artera femurală presiunea sistolică este mai mică decât normal, iar presiunea diastolică este uşor crescută față de normal.

În coarctația de aortă, la nivelul arterei femurale se observă întârzierea pulsațiilor, pulsații anormale şi faptul că intervalul dintre două pulsații este mai lung decât normal. Datorită acestor modificări fiziopatologice, apar semne de insuficiență circulatorie arterială la nivelul extremităților, cum ar fi: oboseală musculară, claudicație intermintentă, senzația de picioare reci.

Totuşi dezvoltarea circulaţiei colaterale poate menţine o circulaţie normală la nivelul extremităţilor la majoritatea pacienţilor cu coarctaţie de aortă.

Tabelul 22.8. Condiţii asociate la nou-născuţii cu coarctaţie de aortă

Cardiac	
Duct arterial patent	647
DSV	586
Defect septal atrial	304
Valvă aortică anormală	286
Sindromul de hipoplazie a inimii stângi	164
Transpoziţia de vase mari	116
Ventricul drept cu cale dublă de ieşire	102
Valvă mitrală anormală	74
ECD	66
Ventricul comun	55
Atrezia de tricuspidă	36
Stenoza pulmonară	15
Tetralogia Fallot	6
Necardiac	
Anomalie cromozomială	94
Syndrom Turner	35
Trisomia 21	28
Trisomia 13	13
Trisomia 18	4
Alţii	14
Prematuritate	88
Hernie diafragmatică	18
Fistulă traheo-esofagiană	14
Hidrops fetal	15
Sindromul Di George	13

Mecanismele hipertensive arteriale în coarctaţia de aortă nu se cunosc. Există unele opinii ce sugerează că HTA ar fi de cauză **mecanică**. Un alt mecanism controversat în creşterea tensiunii arteriale în coarctaţia de aortă ar fi **hipovascularizaţia renală**. Alte observaţii clinice privind mecanismele ischemiei se referă la faptul că niciun pacient cu coarctaţie de aortă nu a prezentat retinopatie (la examenul fundului de ochi) prin HTA accelerată.

6.2. Circulaţia medulară

Principalul risc (în afara hemoragiei) în corectarea coarctaţiei este lezarea măduvei spinării, o complicaţie rară, dar gravă.

Din punct de vedere anatomo-fiziologic, doi factori sunt de importanţă operatorie:

a) anatomia arterei spinale anterioare;

b) gradul circulaţiei colaterale între segmentele proximal şi distal ale aortei.

Caseta 22.4

Fiziopatologie

Poziţia, raportată la canalul arterial, determină fiziopatologia, precum şi patenţa şi închiderea canalului arterial, modificările în rezistenţa vasculară pulmonară, prezenţa bolilor asociate şi extinderea circulaţiei colaterale.

Cu cât îngustarea devine mai semnificativă, cu atât circulaţia colaterală este mai dezvoltată. Numărul colateralelor poate fi atât de mare, încât poate să scadă orice gradient de presiune prin coarctaţie.

- Nou-născuţi (şi sugari): în prezenţa canalului arterial, rezistenţa vasculară pulmonară menţine şuntul sistolic dreapta-stânga prin canal (dependenţă ductală a circulaţiei sistemice distale, supraîncărcare de presiune ventriculară dreaptă); reducerea rezistenţei vasculare pulmonare şi/sau a închiderii canalului determină perfuzare slabă a părţii inferioare a corpului şi perfuzare inadecvată renală (acidoză metabolică).
- Copii şi adulţi: hipertensiune a părţii superioare a corpului, cu supraîncărcare de presiune ventriculară stângă.
- Cu DSV asociat: şunt intraventricular stânga-dreapta semnificativ, cu flux sangvin pulmonar crescut şi hipertensiune pulmonară (presiune biventriculară şi supraîncărcare de volum).

Practic, nu există niciun mod în care să se determine preoperator sau intraoperator anatomia arterei spinale anterioare. Totuşi, când anatomia este de tip „potenţial ischemic” sau „periculoasă”, scăderea presiunii în aorta distală va determina complicaţii la nivelul măduvei spinării. Menţinerea presiunii în aorta distală după clamparea aortei depinde de gradul dezvoltării circulaţiei colaterale (**Fig. 22.18**).

Nu există o metodă directă clinică precisă în a evalua circulaţia colaterală, dar există unele metode indirecte: circulaţia colaterală săracă se întâlneşte la pacienţii cu pulsaţii palpabile la membrele inferioare, cu lipsă de hipertensiune la nivelul membrelor superioare şi cu lipsă a gradientului de presiune la nivelul coarctaţiei. În aceste cazuri, lumenul la nivelul coarctaţiei este suficient pentru a permite trecerea sângelui către aorta distală. Aortografia poate oferi informaţii mai precise în acest sens. Leziunile asociate coarctaţiei, cum ar fi defectele septale şi coarctaţia preductală, pot interfera dezvoltarea circulaţiei colaterale. Brewer recomandă măsurarea tensiunii în aorta proximală şi distală după clampare. Scăderea cu 20 mm Hg sau o tensiune medie sub 50 mm Hg este periculoasă.

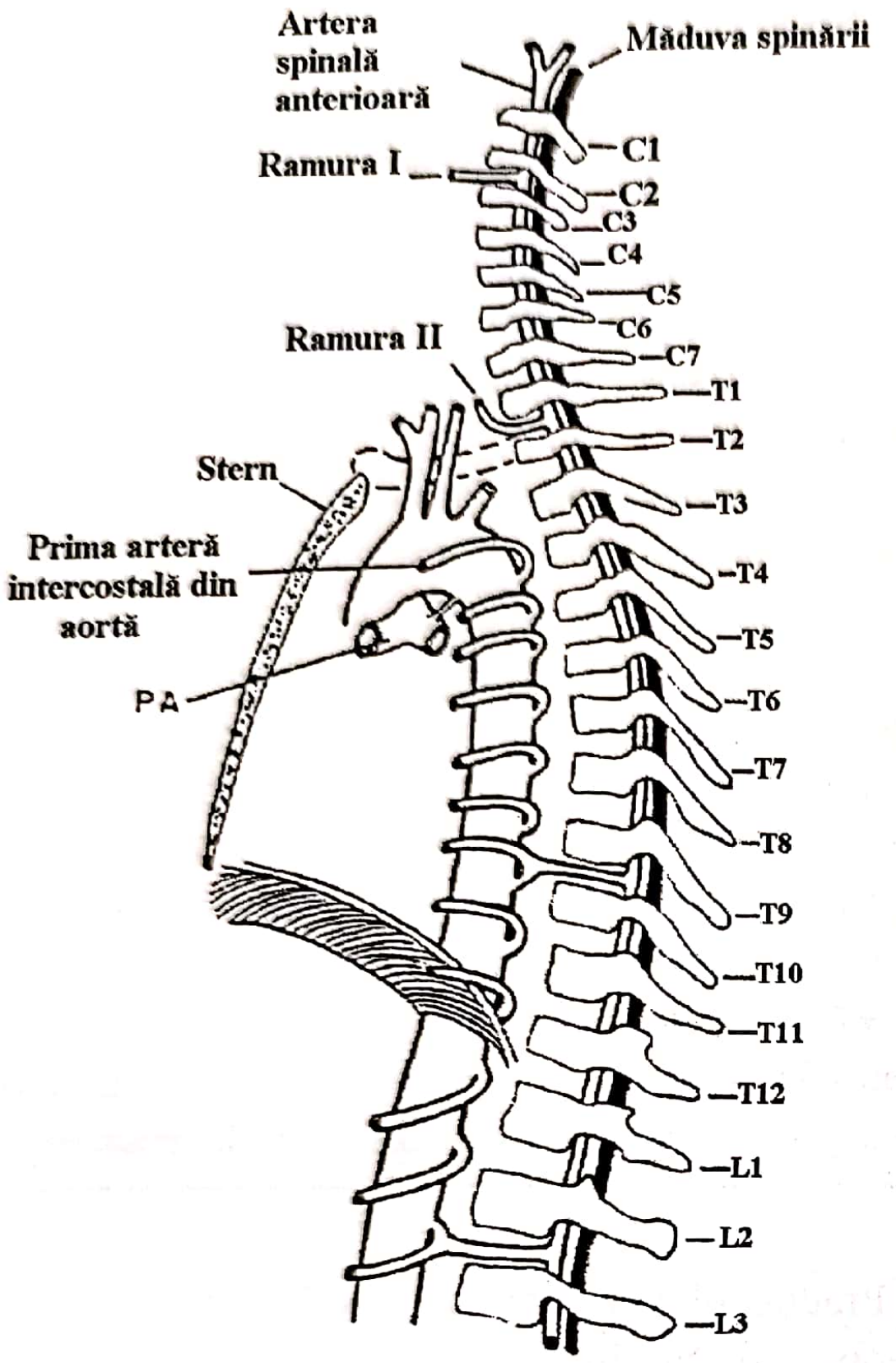

Fig. 22.18. Circulaţia medulară (după Brewer). Ramura 1 porneşte din artera vertebrală dreaptă, din artera vertebrală stângă sau din ambele, la nivelul vertebrelor C3-C5. Ramura 2 reprezintă artera care porneşte de obicei din prima arteră intercostală ce îşi are originea în artera intercostală superioară. Ramura de la nivelul vertebrei T9 este inconstantă, iar originea poate fi oriunde între T9 şi T11, dar de obicei derivă din artera intercostală stângă. La acest nivel, o ramură din artera intercostală dreaptă comunică cu artera spinală posterioară.

Parapareza spontană sau paraplegia sunt indicaţii operatorii. O cauză citată pentru parapareza spontană ar fi presiunea realizată de anevrismele arterelor intercostale pe măduva spinării **[59]**.

6.3. Hipertensiunea pulmonară

Odată cu închiderea canalului arterial în primele săptămâni de viaţă, coarctaţia devine obstructivă şi ventriculul stâng este supus unei postsarcini importante, putând duce la insuficienţă ventriculară stângă precoce cu debit cardiac scăzut, insuficienţă renală de origine prerenală şi retenţie hidrică. Creşterea presiunii în ventriculul stâng determină hipertensiune pulmonară şi, în acelaşi timp, datorită unui şunt stânga-dreapta interatrial, o supraîncărcare volumică a ventriculului drept şi o decompensare cardiacă dreaptă.

6.4. Circulaţia „cianozantă"

La nou-născutul cu coarctaţie preductală, DSV şi canal arterial permeabil, jumătatea inferioară a corpului va fi în mare parte perfuzată prin artera pulmonară sub regim de presiune sistemică. Există cianoză diferenţială, localizată în jumătatea inferioară a corpului (prin şuntul dreapta-stânga la nivelul canalului arterial permeabil), asociată cu coloraţie normală în partea superioară a corpului. În plus, în caz de anomalii asociate, există adesea un şunt bidirecţional interventricular ce creşte saturaţia în oxigen în artera pulmonară la nivelul canalului arterial şi în aorta descendentă, şi o diminuă în aorta ascendentă. În plus, şuntul prin canalul arterial este de asemenea bidirecţional. Dacă desaturarea în oxigen în jumătatea inferioară a corpului este pusă în evidenţă prin oximetrie la membrele superioare şi la membrele inferioare, ea este rareori suficientă pentru a fi apreciată clinic.

6.5. Insuficienţa cardiacă

Funcţia cardiacă în coarctaţia de aortă, preoperator şi postoperator, a fost studiată de Taylor şi Donald (1969). Înainte de operaţie, funcţia cardiacă este normală, ca şi răspunsul la efort. Pulsul arterial brahial, oricum crescut în repaus, devine mult crescut la efort. Aceasta sugerează că funcţia ventriculului stâng este compromisă la efort prin tensiune arterială crescută, dar aspectul reprezintă un mecanism compensator pentru a împlini necesarul crescut de lucru al ventriculului stâng. Totuşi, tensiunea arterială crescută la efort se consideră a fi benefică, iar nevoia unei funcţii cardiace crescute poate explica tendinţa insuficienţei cardiace stângi la adulţii cu coarctaţie. La sugari ventriculul stâng imatur nu poate face faţă nivelului de lucru crescut şi devine insuficient. De asemenea, leziunile cardiace asociate au rol important în realizarea insuficienţei cardiace la sugari.

7. DIAGNOSTIC

7.1. Clinica

7.1.1. Coarctația la nou-născut și la sugar

Este determinată de coarctații prost tolerate ce produc insuficiență cardiacă precoce. O coarctație din șase determină insuficiență cardiacă în timpul primului an de viață, 4 din 5 cazuri sub vârsta de 3 luni, iar majoritatea dintre ele sub vârsta de 3 săptămâni. Adesea sunt coarctații complexe cu hipoplazie tubulară, associate cu șunturi stânga-dreapta sau anomalii complexe.

Un nou-născut cu coarctație de aortă critică și duct deschis se prezintă sigur în șoc. La o examinare fizică, copilul este tahipneic și tahicardic și apare palid. Pulsul la nivelul extremități inferioare este absent, iar la extremitatea superioară poate fi filiform. Copilul poate fi hipotensiv chiar și la nivelul brațelor, și ficatul poate fi mărit. Radiografia toracică evidențiază cardiomegalie și o insuficiență cardiacă congestivă. Electrocardiograma arată ventriculul stâng cu modificări de efort. Ecocardiografia bidimensională (2D) cu Doppler color arată o lipsă a fluxului pulsatil în aorta descendentă, localizarea anatomică a coarctației de aortă, mărimea arcului transversal și alte anomalii intracardiace asociate **[60-62]**. În multe exemple, pentru nou-născuți o ecocardiogramă cuprinzătoare este tot ce se cere pentru pregătirea intervenției chirurgicale după stabilizarea sistemică. Oricum, dacă este asociat un complex de anomalii cardiace, cateterismul cardiac poate fi realizat în siguranță la un nou-născut stabil care este menținut cu infuzie de prostaglandină. Aceasta dezvăluie precizia morfologică a vaselor mari, parametrii hemodinamici semnificativi și anatomia intracardiacă **[35]**.

Insuficiența cardiacă este cu atât mai severă cu cât survine mai precoce. Este o insuficiență cardiacă globală ce cuprinde insuficiența cardiacă stângă (tahipnee, tuse, raluri de stază, zgomot de galop) și insuficiența cardiacă dreaptă (hepatomegalie, edeme periferice). Primele semne sunt tahipneea, anorexia, retenția hidrică **[63]**. În absența tratamentului, insuficiența cardiacă se agravează rapid, conducând la edem pulmonar acut și apoi la anurie. Există hiperazotemie și hiperkaliemie, prin afectarea funcției renale. În cazul malformațiilor asociate, se remarcă cianoza diferențială ce reprezintă cianoza localizată în jumătatea inferioară a corpului și colorație normală în jumătatea superioară a corpului. Diagnosticul poate fi pus pe: tensiunea arterială mai mare cu 20 mm Hg la membrele superioare față de membrele inferioare, pulsul femural absent sau slab perceptibil. La auscultație: zgomotele cardiace sunt asurzite, există zgomot de galop; suflul interscapulo-vertebral stâng este dificil de auscultat; suflurile sistolice la nivelul toracelui anterior sunt datorate malformațiilor asociate.

La sugar, poate fi prezentă HTA, dar este rar severă, iar circulația colaterală nu este palpabilă, deși este prezentă în mod obișnuit la angiografie. Pe radiografia toracică se evidențiază cardiomegalie. Electrocardiograma arată de obicei hipertrofie ventriculară dreaptă în primele luni de viață. Aproape 2/3 dintre sugarii operați în primul an de viață au hipertrofie ventriculară dreaptă sau hipertrofie ventriculară dreaptă și hipertrofie ventriculară stângă, iar mai puțin de 20% au hipertrofie ventriculară stângă. Șuntul stânga-dreapta prin foramen ovale permeabil este frecvent întâlnit la sugarii cu coarctație de aortă severă și insuficiență cardiacă.

7.1.2. Coarctația la copil (1-14 ani)

Coarctația la copilul mare este cel mai adesea asimptomatică, fiind descoperită cu ocazia unui examen de rutină. În general, copiii au dezvoltare staturo-ponderală normală. Totuși se remarcă manifestări clinice datorate hipertensiunii cefalice (cefalee, amețeli, epistaxis) sau hipotensiunii membrelor inferioare (oboseală musculară, claudicație intermitentă, senzația de picioare reci). Se remarcă puls femural absent sau slab perceptibil; hipertensiune la membrele superioare și o diferență brahio-poplitee mai mare de 20 mm Hg; pulsații intercostale; suflu sistolic cu maximum de intensitate în spațiul II IC stâng parasternal și interscapulo-vertebral (**Tabelul 22.9**). Atunci când coarctația rămâne mult timp nediagnosticată, pot apărea complicații: hemoragie intracraniană, accident vascular cerebral sau decompensare cardiacă. Totuși, hemoragiile subarahnoidiene prin ruptura anevrismelor micotice se întâlnesc ocazional, dar sunt rare la copiii sub 7 ani. Pareza spontană sau paraplegia (datorată fie compresiunilor realizate de arterele intercostale dilatate pe artera spinală anterioară, fie hemoragiei epidurale) este mai puțin întâlnită.

Tabelul 22.9. Recomandările pentru manșeta de presiune

Circumferința brațului la punctul mijlociu* (cm)	Lățimea manșetei (cm)	Lungimea manșetei (cm)
5–7,5 Nou-născut	3	5
7,5–13 Copil mic	5	8
13–20 Copil	8	13
17–26 Adult mic	11	17
24–32 Adult mediu	13	24
32–42 Adult mare	17	32
42–50 Coapsă	20	42

*Punctul mijlociu este definit ca distanța de la acromion la olecraniu.

O electrocardiografie demonstrează hipertrofia ventriculului stâng. Radiografia toracică evidențiază eroziuni costale dacă pacientul este mai mare de 4 ani. Clasicul semn „3" pe radiografia toracică se explică prin dilatația arterei subclaviculare, localizarea îngustării coarctației și dilatarea poststenotică a aortei descendente. În multe coarctații simple la copiii mai mari, adolescenți și adulți, o ecocardiogramă furnizează diagnosticul fără a fi nevoie de cateterismul cardiac. Cateterismul cardiac este util dacă acești pacienți au asociate anomalii intracardiace, apar dubii cu privire la mărimea vaselor colaterale, sau vizualizarea ecocardiografică este săracă. În plus față de aceste investigații standard, alte modalități pot fi utile pentru evaluările non-invazive ale coarctației de aortă care includ tomografia computerizată (CT) și rezonanța magnetică (RMN) **[64, 65]**. Ecografia transesofagiană nu s-a dovedit a fi foarte utilă pentru diagnosticul de coarctație de aortă. În concluzie, evaluarea coarctației de aortă poate fi realizată precis și cuprinzător combinând metodele ecocardiografice bi-dimensionale și Doppler. Rezonanța magnetică se dovedește a fi foarte utilă la copiii mai mari și la adulți **[66]**. În toate cazurile completate cu ecografie bidimensională și Doppler, examinarea anatomiei intracardiace este necesară pentru a ajunge la recomandările terapeutice și chirurgicale.

7.1.3. Coarctația la adolescent

Mulți adolescenți și adulți tineri sunt asimptomatici, fiind diagnosticați cu ajutorul unui examen de rutină, pentru că pulsul femural este absent, slab perceptibil sau întârziat; există hipertensiune și modificări pe radiografia toracică.

Hipertensiunea este frecventă și mai severă decât la copii, iar după vârsta de 30 de ani poate apărea insuficiența cardiacă. Insuficiența cardiacă se manifestă prin dispnee de efort, cardiomegalie și hipertrofie ventriculară stângă pe electrocardiogramă. Ocazional apar cefalee, epistaxis, oboseală musculară, claudicație intermitentă. De obicei, circulația colaterală este palpabilă și audibilă posterior.

Pe radiografie apar „semnul 3" în partea stângă a mediastinului superior și eroziuni costale (în aproape toate cazurile). Absența eroziunilor costale în partea dreaptă sugerează o anomalie de origine a arterei subclavii drepte, iar în partea stângă stenoza la locul de origine a arterei subclavii stângi.

La adultul de peste 40 de ani, coarctația este mai puțin obișnuită. Poate exista aceeași simptomatologie, dar mai frecvente sunt simptomele cerebrale (45% față de 21% la celelalte grupe de vârstă) și insuficiența cardiacă (80% față de 40% la celelalte grupe de vârstă).

7.1.4. Coarctația în sarcină

Cele mai multe femei ajung la vârsta la care pot purta o sarcină. În cazul coarctației neoperate, există risc crescut pentru mamă și făt. Rata mortalității materne este 3-8%. Chiar femeile cu coarctație operată prezintă risc crescut de disecție de aortă sau de ruptură a anevrismelor cerebrale în trimestrul al treilea de sarcină sau peripartum (perioadă în care se produc variații hormonale și hemodinamice). Toate femeile însărcinate cu coarctație, operată sau nu, vor fi considerate cu risc crescut. După unii autori, stenoza semnificativă-nativă, reziduală sau recurentă, este o contraindicație pentru sarcină **[67]**.

Cei mai mulți autori consideră că vârsta ar reprezenta un factor de risc, astfel pacientele sub 25 de ani tolerează mai bine sarcina decât cele de peste 30 de ani. Din alte statistici s-a observat că pacientele cu coarctație rămân mai greu însărcinate decât cele fără coarctație din cauza hipoirigației organelor pelvine **[20]**.

Pe parcursul sarcinii, femeile cu coarctație vor fi atent monitorizate. Presiunea sanguină va fi controlată cu beta-blocante. Dacă nu există anevrisme la locul de coarctație, nașterea se poate produce pe cale vaginală.

În cazul în care femeia însărcinată se prezintă cu coarctație nativă, se recomandă ca nașterea să se producă înainte de termen (la 35 săptămâni de gestație) **[68]**.

7.2. Explorări diagnostice

a. Radiografia toracică. La sugar poate arăta aspect nespecific: cardiomegalie și încărcarea circulației pulmonare; la copilul mare: alungirea arcului inferior stâng al cordului, eroziuni costale C3-C8 – după 5 ani (datorită arterelor intercostale hipertrofiate), semnul „3" la nivelul aortei descendente (determinat de tracțiunea pe care o realizează ligamentul arterial pe coarctație, deformând aorta). În unele cazuri se evidențiază impregnarea pe esofag cu dilatarea segmentului pre- și poststenotic (**Fig. 22.19**).

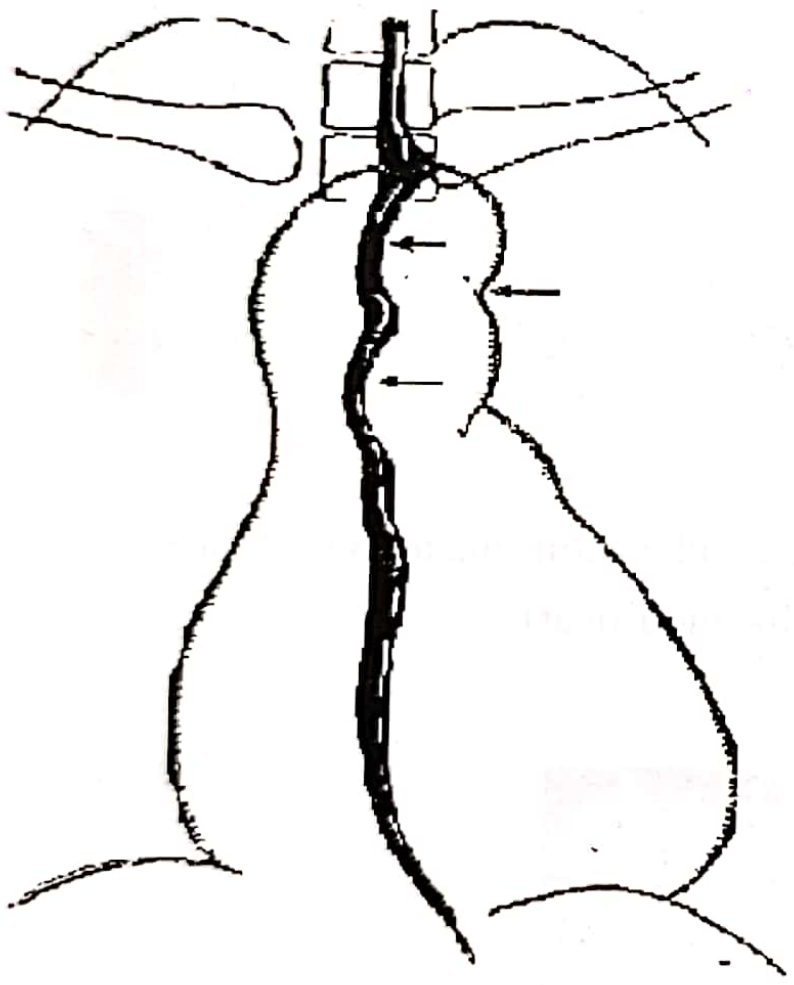

Fig. 22.19. Amprenta pe esofag cu dilatarea segmentului pre- și poststenotic (după Porta).

b. Electrocardiograma decelează semne de hipertrofie ventriculară stângă, dilatarea atriului stâng, adesea bloc incomplet de ramură dreaptă.

c. Ecocardiografia exclude sau confirmă alte malformații asociate (bicuspidie aortică 85%, leziuni mitrale, stenoză subaortică) și apreciază dimensiunile ventriculului stâng. Eco Doppler are mare valoare diagnostică, căci sesizează sediul obstrucției și severitatea consecințelor hemodinamice; arată un gradient > 20 mm Hg (20 mm Hg – formă clinică ușoară, 70–80 mm Hg – formă gravă).

d. Ecocardiografia fetală. Există câteva modificări care sugerează prezența coarctației: dilatarea ventriculului drept comparativ cu ventriculul stâng, diametrul istmului aortic mai mic cu 3% pentru vârsta gestațională, hipoplazia cordului stâng și scăderea fluxului prin foramen ovale.

e. RMN este considerată cea mai fiabilă metodă imagistică, pentru obiectivarea zonei de coarctație de aortă (oferă detalii anatomice și hemodinamice); se practică numai pentru diagnostic incert sau asociat.

f. Cateterismul și angiografia sunt metode valoroase pentru definirea exactă a anatomiei și severității coarctației. La sugar, cateterismul arterial este dificil tehnic (cu posibile complicații), de aceea se practică cateterism venos cu abordare anterogradă (transseptală) a ventriculului stâng. Se obțin date privind funcția ventriculului stâng, starea rezistenței pulmonare, a canalului arterial și a circulației colaterale. Se stabilește cu precizie gradientul presiunii transstenotice.

Cea mai precisă metodă invazivă de obiectivizare a coarctației de aortă este **aortograma ascendentă,** efectuată cu subsatnțe de contrast neionice.

Pentru confirmarea diagnosticului, cel mai frecvent se face ecocardiografie, dar câteodată la copiii mari această regiune se pune greu în evidență prin ecocardiografie. În aceste cazuri se poate folosi RMN sau CT (**Fig. 22.20, 22.21**). Cateterismul cardiac este rareori necesar pentru diagnostic **[69]**.

Diagnosticul pozitiv. De cele mai multe ori examenul clinic este suficient pentru stabilirea diagnosticului:

- în principal HTA la copil sau la tânăr;
- asimetria de puls între membrele superioare și inferioare;
- pulsații intercostale;
- suflul interscapulo-vertebral.

7.3. Diagnosticul diferențial se face cu:

1. Întreruperea de arc aortic, în care arcul aortic își pierde continuitatea la nivelul aortei, între ramurile care ies din crosa aortei; astfel continuitatea se reia prin artera pulmonară sau prin canalul arterial permeabil, putând mima aceeași simptomatologie.

2. Pseudocoarctația de aortă poate simula coarctația; elongația arcului produce o impresie falsă de îngustare; pot fi prezente HTA și suflul sistolic, dar diagnosticul diferențial se face prin absența eroziunilor costale și a vaselor colaterale, ca și prin lipsa întârzierii pulsului femural.

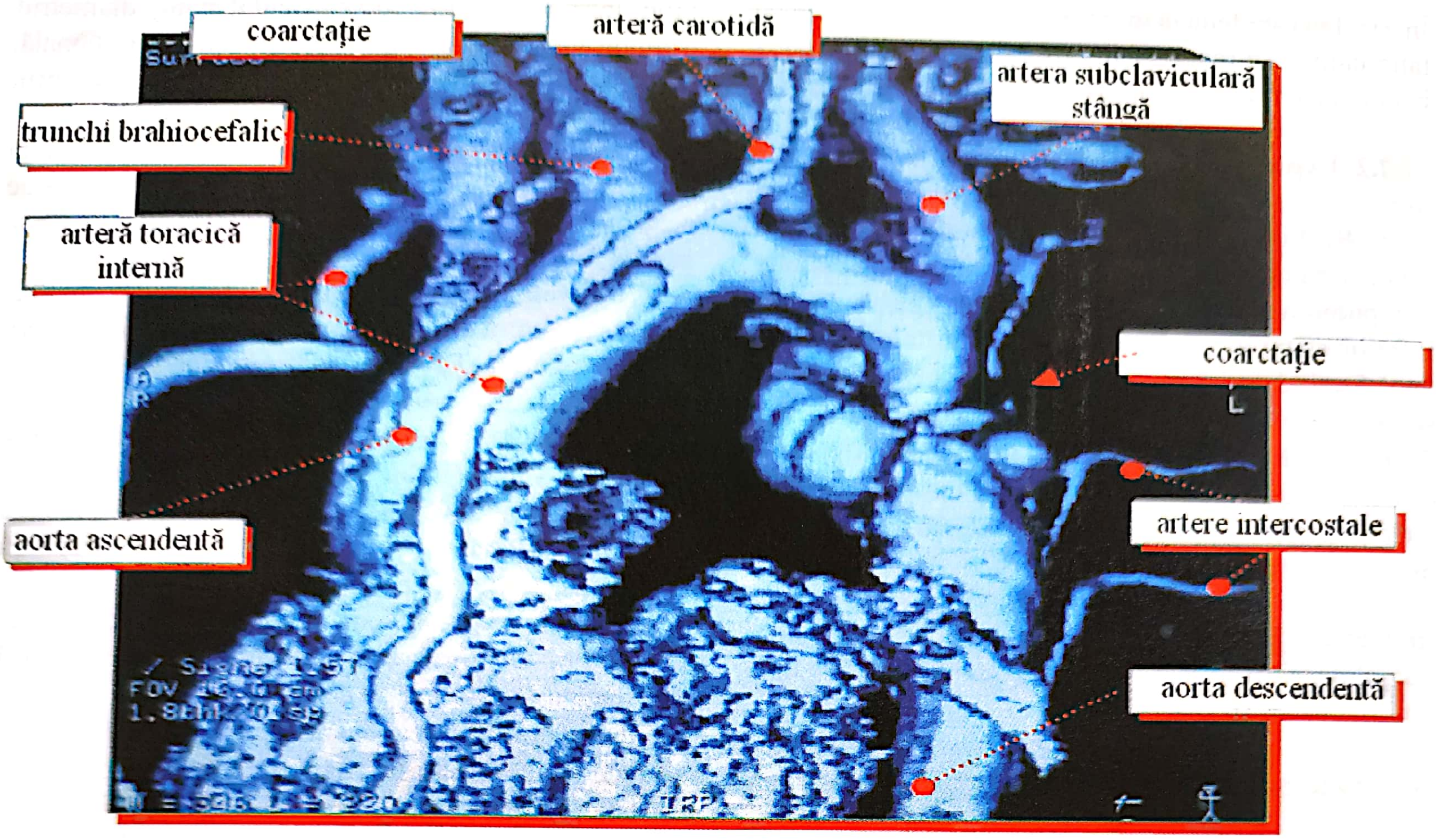
coarctaţie
arteră carotidă
artera subclaviculară stângă
trunchi brahiocefalic
arteră toracică internă
coarctaţie
aorta ascendentă
artere intercostale
aorta descendentă

Fig. 22.20. Imaginea rezonanţei magnetice a unui adult cu coarctaţie de aortă nativă, arătând detaliile anatomice ale aortei toracice, coarctaţia şi circulaţia colaterală marcată (după Gatzoulis, modificat).

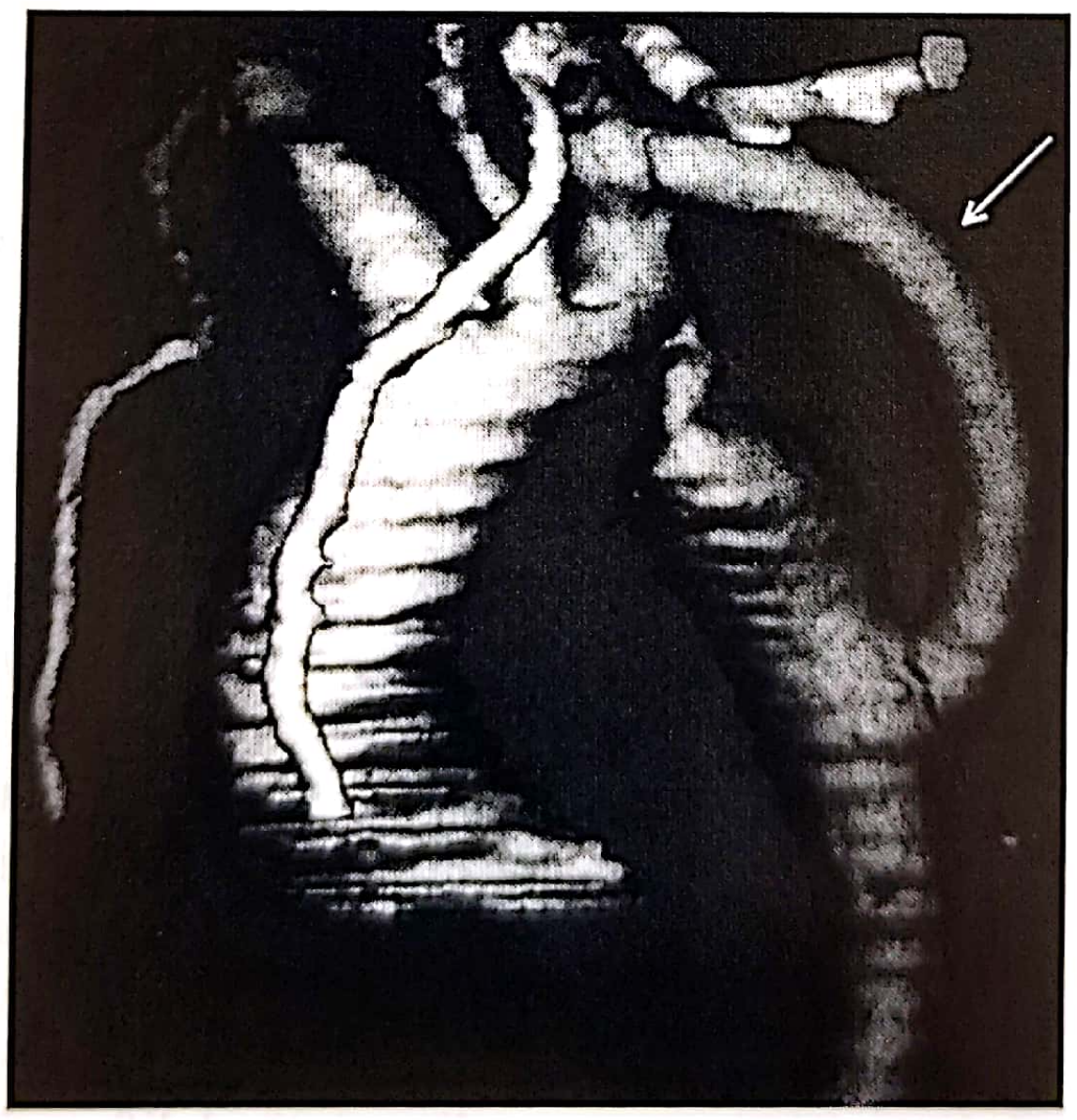

Fig. 22.21. CT-ul spiral al unui adult cu coarctaţie severă după implantarea unui graft tubular extraanatomic între artera subclavie stângă şi aorta descendentă (după Gatzoulis).

Caseta 22.5

Diagnostic

- ***Clinic:***
  - – Nou-născuți: insuficiență cardiacă congestivă severă, perfuzare periferică slabă, acidoză metabolică, oligurie.
  - – Copii: frecvent asimptomatici, rar semne de hipertensiune sistemică a părții superioare a corpului, puls femural slab sau absent.
  - – Adulți: endocardită, anevrism al arterelor intercostale, accidente cerebro-vasculare și insuficiență a ventriculului stâng.
- ***Electrocardiogramă:***
  - – Nou-născuți: hipertrofie ventriculară dreaptă, deviație axială dreaptă.
  - – Copii și adulți: normală sau hipertrofie ventriculară stângă.
  - – Adulți: uneori modificări ST-T.
- ***Radiografie toracică:***
  - – Nou-născuți: cardiomegalie, congestie pulmonară, (rar) edem pulmonar.
  - – Copii: cardiomegalie normală sau ușoară, eroziuni costale la copiii mai mari (și adulți).

Caseta 22.5 (continuare)

- ***Ecografie:***

Observarea morfologiei istmului aortic și a arcului aortic; gradient de presiune Doppler prin locul coarctației; căutarea bolilor asociate; în măsurarea gradientului de presiune prin arcul aortic, trebuie luată în considerare velocitatea Doppler color, anterioară punctului coarctației, mai ales când se calculează gradientul de presiune, altfel diferența de presiune ar fi exagerată; normal, fluxul în aorta descendentă are o lovitură ascendentă rapidă în sistolă și flux retrograd scurt în diastola timpurie, în timp ce în coarctație lovitura ascendentă sistolică este redusă cu flux continuu antegrad în diastolă.

- ***Cateterism cardiac*** limitat la:
  - – Morfologia coarctației aortice și a arcului aortic (în cazul hipoplaziei de arc).
  - – Leziuni cardiace asociate complexe, mai ales când tratamentul chirurgical nu se reduce la coarctectomie.

Caseta 22.6

Diagnosticul inițial și urmărirea în timp a pacienților cu coarctație de aortă

Investigații	*Detalii*
Examen clinic	• presiunea sanguină și pulsul la toate extremitățile • palpare/auscultație: leziuni valvulare asociate, colaterale
ECG	• hipertrofie ventriculară stângă
Radiografie toracică	• semnul cifrei 3 • eroziuni costale • anevrism de aortă ascendentă sau descendentă în timp • dilatarea aortei ascendente în timp
Studiu eco Doppler (transtoracic±transesofagian)	• locul, structura și extinderea stenozei sau restenozei • gradientul transstenotic sau transrestenostic • ventricul stâng: diametru, funcție, hipertrofie, masa musculară • leziuni valvulare asociate • evidențierea anevrismului în timp
Test de efort	• hipertensiune arterială
Studiul presiunii sanguine pe 24 ore	• hipertensiune arterială
RMN sau CT (multisecțiuni sau spiral)	• locul, structura și extinderea stenozei sau restenozei • gradientul transstenotic sau transrestenostic • circulația colaterală • ventricul stâng: diametru, funcție, hipertrofie, masa musculară • leziuni valvulare asociate în timp
Cateterism cardiac	• anatomia aortei și a vaselor supraaortice • gradientul de presiune la nivelul coarctației sau a zonei recoarctate • defecte asociate • funcția ventriculului stâng • statusul coronar

3. Anevrismul disecant de aortă poate simula coarctația, dacă pulsul femural este întârziat, iar pulsul la membrele superioare este absent. Este prezentă HTA sistolică. Se remarcă absența eroziunilor costale și a colateralelor. Există istoric de episod acut cu durere toracică și insuficiență circulatorie, ca și istoric de hematurie și oligurie (prin implicarea arterelor renale). Angiografia arată lumen dublu al aortei în aria de disecție.

4. Arterita Takayasu implică ramurile arcului aortic sau aorta abdominală; poate mima coarctația.

5. Embolia la nivelul bifurcației ramurilor aortei în bolile reumatice ale inimii: absența colateralelor și a eroziunilor costale.

6. Obstrucția unei artere subclaviculare prin coastă cervicală produce tromboză sau embolie; se însoțește de puls anormal la membrele superioare și puls normal la membrele inferioare.

7. Sindromul de furt subclavicular, în care obstrucția la nivelul unei artere subclaviculare este urmată de perfuzie retrogradă la nivelul brațului ipsilateral prin artera vertebrală; reprezintă o altă cauză de puls inegal la nivelul membrelor superioare. Este datorat de obicei aterosclerozei, dar poate fi și congenital. Formele aterosclerotice se pot însoți de simptome ale insuficienței vertebro-bazilare.

8. Obstrucția istmului aortei prin trombi calcificați poate simula coarctația; apar hipertensiunea la membrele superioare, puls femural slab bătut și eroziuni costale absente **[43]**.

7.4. Diagnosticul afecțiunilor asociate

Bicuspidia valvei aortice (cea mai frecventă anomalie congenitală cardiacă asociată coarctației de aortă) nu poate fi evidențiată clinic decât în cazul asocierii unei insuficiențe sau stenoze subaortice. Bicuspidia valvei aortice se suspectează în special la pacienții adulți când se ausculta un suflu diastolic la baza cordului sau când există semne periferice de insuficiență aortică.

Stenoza aortică subvalvulară se suspectează când se ausculta un suflu aspru, rugos în aria aortei. Prezența bicuspidiei aortice, asociată cu insuficiența aortică, nu este considerată o contraindicație pentru tratamentul chirurgical, deși, dacă există insuficiență cardiacă, riscul chirurgical va fi crescut. La acești pacienți se recomandă înlocuirea valvei aortice și apoi rezecția coarctației. Dacă este severă, stenoza aortică subvalvulară va fi rezolvată mai întâi, urmând corectarea coarctației, câteva luni mai târziu.

Canalul arterial permeabil (cea mai frecventă anomalie congenitală extracardiacă asociată coarctației de aortă) se întâlnește deseori la copii și ocazional la adulți. Canalul arterial permeabil poate fi proximal sau distal de coarctație. Când canalul arterial permeabil este proximal de coarctație, modificările fiziologice sunt aceleași ca și în cazul canalului arterial permeabil neînsoțit de coarctație de aortă. Când canalul arterial permeabil este distal de coarctație, există modificări circulatorii severe. În ambele situații există afectarea importantă a arterelor și arteriolelor intrapulmonare. Prezența canalului arterial permeabil poate fi suspectată la copii când se ausculta un suflu diastolic la baza cordului. La pacienții adulți cu coarctație de aortă, acest suflu este datorat mai degrabă unei insuficiențe a valvei aortice bicuspide. Prezența canalului arterial permeabil nu reprezintă o contraindicație chirurgicală. Totuși afectarea pulmonară poate fi precoce, iar dacă este severă, reprezintă o contraindicație chirurgicală.

Anomaliile arcului aortic dublu în grade variate apar ocazional. Diagnosticul poate fi suspectat în cazul unui copil cu wheezing, disfagie sau infecții respiratorii repetate cu aceeași simptomatologie. Diagnosticul se pune pe radiografie toracică ce arată compresiunea esofagului, pe bronhoscopie arătând compresiunea traheei la același nivel cu compresiunea esofagului, în timp ce angiografia oferă informații în plus cu privire la tipul anomaliei arcului.

Alte anomalii extracardiace sunt reprezentate de **anevrisme și constricții congenitale** ale ramurilor aortei. Ocluzia congenitală a arterei subclavii stângi poate fi suspectată când există puls radial, iar tensiunea arterială se măsoară dificil la nivelul brațului stâng. Ocluzia congenitală a trunchiului brahio-cefalic sau a arterei subclavii drepte se suspectează când tensiunea arterială se obține dificil la nivelul brațului drept. Coarctația de aortă situată proximal de aceste artere poate prezenta aceleași simptome. Anevrismele porțiunii distale a aortei sunt frecvente. Cele mici sunt dificil de demonstrat clinic, iar cele mari pot fi observate la radiografia toracică. În cazul disecției de aortă sau anevrismului disecant de aortă, apar durerea acută toracică și insuficiența circulatorie. Natura suflurilor și a circulației colaterale se poate schimba, iar pulsațiile la nivelul aortei abdominale și la nivelul arterelor femurale pot fi diminuate.

Când survin **endocardita bacteriană** și **endarterita**, este indicată antibioticoterapia, iar tratamentul chirurgical se impune în cazul unei infecții recente și existenței canalului arterial permeabil la nivelul coarctației. Persistența febrei, fără alte semne de infecție, la un pacient cu coarctație de aortă poate pleda pentru acest diagnostic.

Caseta 22.7

Boli asociate

- Canal arterial permeabil
- DSA
- Defect septal atrio-ventricular
- Ventricul cu dublă cale de intrare (cu sau fără obstrucție sistemică actuală sau potențială la ieșire)
- Stenoză mitrală supravalvulară sau valvulară
- Stenoză aortică supravalvulară sau valvulară (frecvent cu valvă aortică bicuspidă)
- Leziuni stenotice multiple ale inimii stângi (sindromulShone)
- Transpoziție de vase mari (în general cu DSV, cu sau fără obstrucție sistemică actuală sau potențială)
- Ventricul drept cu dublă cale de ieșire (în general cu DSV, cu sau fără obstrucție sistemică actuală sau potențială de ieșire)
- Trunchi arterial
- Discordanță dublă
- Cord stâng hipoplazic
- Origine aberantă a arterelor coronare
- Artera subclaviculară dreaptă aberantă
- Anevrisme intracraniene
- Foarte rar tetralogia Fallot

8. TRATAMENT

8.1. Principii de tratament

8.1.1. La nou-născut și sugar

a. Coarctația izolată

Diagnosticul de coarctație izolată are indicație chirurgicală, pentru că probabilitatea supraviețuirii și a unei tensiuni arteriale normale este mai mare postoperator decât prin istorie naturală. Tratamentul chirurgical este indicat când diagnosticul este pus la nou-născuți și copii cu insuficiență cardiacă importantă.

Acești pacienți, dintre care mulți sunt nou-născuți, se internează deseori cu insuficiență cardiacă congestivă. Cel mai adesea sunt în stare critică. În mod tipic, pulsul radial este proeminent și ușor palpabil; pulsurile femurale, dimpotrivă, sunt slabe sau nu pot fi palpate. Aceste date se pot schimba, în special dacă un copil este tratat cu prostaglandine, care sunt capabile să redeschidă ductul arterial. Astfel, situația în care un clinician simte pulsuri femurale puternice, în timp ce altul le găsește absente nu este rară. Datele auscultatorii depind de prezența anomaliilor asociate, care sunt prezente la 75% dintre cazurile de nou-născuți **[70]**. Aceasta subliniază faptul că o coarctație de aortă este rareori o leziune simplă.

Pe lângă persistența ductului arterial, cel mai frecvent asociate sunt bicuspidia valvei aortice, defectul septal ventricular și anomaliile valvei mitrale (sindrom Shone) **[71]**.

Pe radiografia de torace, inima este de obicei mult mărită și câmpurile pulmonare apar congestive, cu vascularitate pulmonară crescută, uneori cu edem pulmonar franc. Electrocardiograma evidențiază invariabil hipertrofie ventriculară dreaptă, cu sau fără hipertrofie ventriculară stângă.

Dacă se suspectează coarctație de aortă la un nou-născut în stare critică, se inițiază mai întâi manevre de resuscitare. Acestea includ plasarea cateterului venos central și arterial și inițierea perfuziei cu prostaglandină E1 (5 ng/kg/min). La mulți pacienți se începe de asemenea perfuzia cu dopamină și se administrează diuretice. Copiii mai gravi sunt intubați și ventilați. S-ar putea ca pacienții la care s-a instalat insuficiență renală să necesite dializă chiar înainte de intervenția chirurgicală. Apoi se stabilește diagnosticul prin ecocardiografia bidimensională și Doppler. Se vizualizează anatomia arcului aortic și se constată porțiunea de coarctație, de obicei imediat distal față de artera subclaviculară stângă. Ecocardiografia Doppler cu undă continuă permite măsurarea vitezei maxime a jetului sanguin postcoarctație prin care se poate estima gradientul la nivelul defectului folosind ecuația lui Bernoulli modificată. Rezultatele nu sunt întotdeauna precise la nou-născuți **[72]**. Gradientele pot fi subestimate în prezența fluxului colateral. Tehnicile de mapping color al fluxului au îmbunătățit precizia diagnosticului, deoarece prezența diastolică a fluxului în aorta descendentă este diagnostică. La majoritatea pacienților, această abordare este adecvată pentru a evalua atât coarctaţia, cât şi leziunile cardiace asociate. Dacă pacientul răspunde bine la măsurile anterior menţionate, repararea coarctaţiei poate fi temporizată în decurs de 24 de ore. Dacă totuşi copilul nu răspunde adecvat şi continuă să fie acidotic sau anuric sau ambele, operaţia se execută fără întârzâiere.

La copiii care nu sunt în stare critică sau sunt asimptomatici, dar prezintă cardiomegalie persistentă sau hipertensiune severă, se planifică repararea precoce de elecţie. Riscul hipertensiunii persistente nu creşte dacă operaţia este executată pe parcursul primului an de viaţă. Dacă insuficienţa cardică nu este importantă în momentul prezentării, operaţia va fi amânată până la vârsta de 3-6 luni datorită faptului că studiile au arătat o prevalenţă crescută a coarctaţiei persistente şi a recoarctaţiei când operaţia se realizează în primele luni de viaţă.

Folosirea angioplastiei cu balon în tratamentul coarctaţiei congenitale rămâne controversată. Există un risc important de recurenţă a coarctaţiei şi de lezare a vaselor femurale, în special la nou-născuţi **[73]**. Noi considerăm aceste riscuri inaceptabile şi practicăm dilatarea cu balon la aceşti pacienţi. Datele referitoare la angioplastia efectuată la copiii mai mari sunt mai puţin clare. Principala îngrijorare este legată de ruperea aortei în timpul procedurii şi de formarea unui anevrism la nivelul tunicilor intimă şi medie ale aortei **[74]**.

b. Coarctaţia asociată cu DSV

În trecut, se obişnuiau evaluarea mărimii defectului septal interventricular angiografic şi determinarea probabilităţii de supravieţuirire în absenţa plasării unei benzi la nivelul arterei pulmonare (banding-ul arterei pulmonare) **[75]** (Leanage şi colab.1981). Actualmente, ecocardiografia şi evaluarea Doppler ar trebui să fie suficiente.

Abordarea convenţională constă în plasarea unei benzi pe artera pulmonară, în cazul defectului septal interventricular mijlociu şi mare, care se execută concomitent cu repararea coarctaţiei. În cazul pacienţilor la care nu se practică banding-ul arterei pulmonare şi care nu pot fi repede scoşi de pe ventilaţia asistată, se ia în considerare închiderea precoce a defectului septal interventricular. O alternativă este reprezentată de repararea coarctaţiei şi închiderea defectului septal interventricular în timpul bypass-ului cardio-pulmonar, după efectuarea sternotomiei mediane **[76]**. Statusul neurologic postoperator, complexitatea defectului septal interventricular şi hipoplazia arcului aortic influenţează strategia chirurgicală.

În cazul coarctaţiei asociate cu DSV, la nou-născuţii şi sugarii cu insuficienţă cardiacă care răspund slab la tratamentul medical, se va face intervenţie chirurgicală de urgenţă. Dacă DSV este larg, probabilitatea să se închidă spontan este scăzută. Astfel sunt indicate mai întâi corecţia coarctaţiei (prin anastomoză termino-terminală) şi apoi închiderea DSV prin sternotomie mediană, sau banding-ul arterei pulmonare în acelaşi timp cu corecţia coarctaţiei şi închiderea DSV mai târziu dacă acesta rămâne larg. Se preferă totuşi varianta închiderii DSV în acelaşi timp cu corectarea coarctaţiei.

Recent, corectarea defectelor intracardiace la nou-născuţi şi sugari a avansat prin utilizarea hipotermiei profunde şi a opririi circulatorii ce a dus la abandonarea banding-ului arterei pulmonare.

c. Coarctaţia asociată cu anomalii intracardiace majore

Când coarctaţia de aortă coexistă cu alte anomalii intracardiace majore, opţiunea este foarte grea între a opera într-un singur timp, în doi timpi sau a realiza numai corecţia coarctaţiei. În cazul ventriculului unic, se va decide dacă se poate alătura corecţiei coarctaţiei de aortă operarea anomaliei cardiace sau numai banding-ul arterei pulmonare.

Caseta 22.8

Indicaţii pentru tratament chirurgical

- Nou-născuţi: intervenţie chirurgicală de urgenţă, cu sau fără perioadă premergătoare de stabilizare medicamentoasă (perfuzie PGE, ventilaţie mecanică, corecţia acidozei).
- Sugari: intervenţie chirurgicală după stabilirea diagnosticului.
- Copii: intervenţie chirurgicală electivă.

8.1.2. La copiii mari

În mod curent, majoritatea pacienţilor cu coarctaţie de aortă sunt diagnosticaţi şi trataţi în perioada micii copilării. La copiii mai mari, coarctaţia de aortă produce rareori simptome şi este adesea recunoscută pentru prima dată în timpul unui examen fizic de rutină la şcoală, care scoate la iveală pulsurile femurale slabe, întârziate sau absente şi un murmur cardiac sau prezenţa hipertensiunii sistemice la nivelul extremităţilor superioare. Radiografia toracică poate fi normală sau poate arăta cardiomegalie. Impresiunea costală este rareori văzută la pacienţii sub 8 ani. Electrocardiograma poate fi normală sau poate evidenţia hipertrofia ventriculară stângă. Este posibil ca ecocardiografia să nu asigure o evaluare adecvată. Dacă diagnosticul clinic nu este suficient de clar sau tipic şi dacă se suspectează prezenţa anomaliilor cardiace asociate, se efectuează cateterismul cardiac şi angiocardiografia sau rezonanţa magnetică nucleară. Malformaţiile asociate sunt mult mai puţin comune la copiii mici asimptomatici decât la cei simptomatici **[70]**. În pofida absenţei simptomelor, tratamentul chirurgical este de obicei recomandat de îndată ce s-a stabilit diagnosticul de îngustare semnificativă. Hipertensiunea tardivă instalată după o intervenţie chirurgicală de succes rămâne în continuare o problemă.

8.2. Metode şi mijloace de tratament

8.2.1. Tratament medical

Tratamentul medical este necesar pentru reducerea valorilor crescute ale tensiunii arteriale la membrele superioare, precum şi pentru controlul insuficienţei cardiace.

La nou-născuţii şi sugarii cu insuficienţă cardiacă se face tratament cu diuretice şi digoxin. În caz de insuficienţă cardiacă severă, poate fi utilă administrarea dopaminei (pentru ameliorarea funcţiei renale). Pentru menţinerea deschisă a canalului arterial se va administra prostaglandina E1 în perfuzie continuă în doză de 0,05–0,15 µg/Kg/min.

La copiii mari şi la adulţi se va face tratamentul hipertensiunii: preoperator beta-blocante; postoperator beta-blocante şi vasodilatatoare (nitroprusiat de sodiu).

8.2.2. Tratament intervenţional

Tratamentul intervenţional constă în angioplastia percutană cu balon a zonei istmice, cu sau fără montare de stent. Mecanismul dilatării este reprezentat de rupturi de 1–3 mm ale mediei arteriale, ce se vindecă în circa 8 săptămâni. Se recomandă în formele uşoare sau la sugar.

Avantajul constă în faptul că este o metodă puţin invazivă.

Dezavantajele sunt: rată crescută de restenoză, complicaţii hemoragice posibile. Dintre efectele tardive nedorite sunt de notat stenoza recurentă a coarctaţiei în următorii 2–8 ani, apariţia anevrismului de aortă (0–50%) la 1–2 ani după intervenţie, risc crescut de tromboză a arterei femurale (datorită utilizării dilatatoarelor cu calibru gros; poate răspunde bine la tratament cu streptokinoză). Hipertensiunea paradoxală nu a fost semnalată după această manevră.

Angioplastia percutană cu balon se poate utiliza în tratamentul recoarctaţiei, pentru că în acest caz reintervenţia chirurgicală este mai dificilă din cauza prezenţei ţesutului cicatricial şi aderenţelor locale. În cazul plasării de stent, acesta este bine tolerat şi rar produce complicaţii. Cele mai multe stenturi pot fi redilatate după 3 ani de la implantare, corespunzător stadiului de creştere **[77–80]**.

Raportul registrului VACA din 1996, prezentat de Brian McCrindle din Toronto, a cuprins 970 de proceduri intervenţionale executate pentru coarctaţii native (n = 422) sau coarctaţii recurente (n = 548) **[81]**. Reducerea de gradient a fost în medie de 74 ± 24% pentru coarctaţiile native şi 70 ± 31% pentru coarctaţiile recurente.

Rezultatul suboptimal, definit prin existenţa unui gradient rezidual de 20 mm Hg, cu un raport al presiunii sistolice proximal faţă de distal mai mare de 1,33, sau prin apariţia unei complicaţii majore, a fost observat în 19% cazuri native şi 25% cazuri recurente. Important, au fost raportate trei decese la grupurile native şi patru în grupurile recurente. Mecanismul dilataţiei necesită în mod normal distrugerea intimei şi mediei, ceea ce în anumite cazuri duce la dezvoltarea unui anevrism pe termen lung şi scurt. Cu cât gradul de dilataţie necesar este mai mare, cu atât există mai multe şanse ca aceste complicaţii să apară. Rezistenţa peretelui aortic determină un recul, care necesită deseori o dilataţie la mărimi apreciabil mai mari decât cea a aortei native deasupra şi dedesubtul coarctaţiei. Având în vedere acest aspect, este un mister pentru majoritatea chirurgilor de ce incidenţa unor complicaţii serioase este aşa de joasă precum a fost raportată (dacă această cifră este corectă). În analiza literaturii intervenţionale, se poate identifica un număr de factori care pot prezice un rezultat slab al angioplastiei cu balon izolată: vârsta înaintată (creşte riscul formării unui anevrism), scorul Z al istmului aortic mai mic decât -1 (cu predispoziţie la recoarctaţie), un segment de coarctaţie lung, hipoplazia arcului transvers, un raport crescut între diametrul balonului şi al coarctaţiei, gradientul preangioplastie crescut şi/sau o dată procedurală timpurie. Niciunul dintre aceşti factori de risc nu apare în tratamentul chirurgical la ora actuală.

Rolul angioplastiei cu balon în coarctaţia nativă rămâne controversat. Date recente din literatură sugerează că angioplastia cu balon poate fi o tehnică de primă intenţie în rezolvarea coarctaţiei. Dintr-un studiu efectuat pe 103 pacienţi cu vârsta peste 7 ani, la care s-a utilizat tehnica angioplastiei cu balon, rezultă că la 82% dintre pacienţi s-a realizat o rezolvare totală, iar la 17% o rezolvare parţială; 8 pacienţi au necesitat intervenţie chirurgicală, iar 13% au necesitat repetarea angioplastiei cu balon.

Plasarea de stent a fost bine studiată, dar nu au fost raportate încă rezultate pe termen lung. Un articol publicat în 2000 de Thanopoulos sugerează că implantarea de stent determină o rată scăzută de mortalitate fără apariţia recoarctaţiei la cei 17 pacienţi studiaţi la vârsta de 3 ani. Vârful gradientului sistolic a fost redus cu 2,1 mm Hg de la 50 mm Hg. Un studiu retrospectiv publicat în 2000 de Marshall şi colaboratorii a arătat că, deşi implantarea de stent este o soluţie pentru cazurile dificile, ea prezintă totuşi riscul unor complicaţii importante.

Angioplastie versus chirurgie

Puţine studii randomizate, prospective au comparat rezultatele celor două metode în tratamentul coarctaţiei de aortă. Un astfel de studiu condus de dr. Robert Shaddy şi colaboratorii săi din Salt Lake City (nepublicat), pe un lot de 36 de copii cu coarctaţie, a arătat o rată a complicaţiilor hemoragice şi a reintervenţiilor similară pentru cele două grupe. Cu toate acestea, ca şi în alte studii, formarea anevrismului a fost mult mai frecventă la grupul tratat prin angioplastie cu balon (25 versus 0%, $p = 0,05$). De asemenea, stenoza arterei femurale a fost mai frecventă după angioplastia cu balon. Studii similare sunt extrem de rare în literatură; ele ne pot furniza date privind luarea deciziilor la ora actuală.

Interesant pentru chirurgi este că incidenţa gradientului rezidual la angioplastia cu balon (luând 20 mm Hg ca referinţă) este raportată în serii diferite de 14–20,7%. Folosirea unui asemenea criteriu după dilatare sau plasare de stent este prea generoasă. O parte din aceste cazuri ajung în teritoriul chirurgical, ceea ce modifică pe termen lung datele la care se făcea referire în trecut.

Pentru un intervenţionist, mortalitatea asociată procedurii este uneori considerată o parte regretabilă a curbei de învăţare a unei noi proceduri, judecată iniţial de către alţi intervenţionişti ce nu sunt dependenţi de chirurg. Pentru un chirurg, o asemenea rată de mortalitate pentru corecţia coarctaţiei de aortă este mult prea mare.

Angioplastia cu stent

Introducerea angioplastiei cu stent a fost considerată un progres semnificativ, datorită faptului că rigiditatea stentului previne reculul elastic al aortei. De asemenea au fost aşteptate o reducere a anevrismelor şi disecţiilor postprocedurale şi o abordare a unor segmente mai largi de aortă. Cu toate acestea, studiile clinice au demonstrat că există serioase probleme legate de tehnica montării stentului, potenţialul de redilatare, rigiditatea stentului, formarea de plăci şi hipertrofie intimală, restanţa ţesutului ductal. Nu în ultimul rând, există un potenţial crescut de leziuni vasculare la nivelul locului de puncţie. O problemă aparte o reprezintă montarea stentului la copii, având în vedere dezvoltarea somatică ulterioară.

Au fost raportate o serie de complicaţii legate de folosirea stenturilor, cum ar fi traumatismul vascular local, ruptura de aortă, eroziunea peretelui aortic, ruptura balonului cu blocarea lui, migrarea stentului etc. Ca şi în cazul angioplastiei simple cu balon, complicaţiile acute survenite la montarea stentului necesită intervenţie chirurgicală de urgenţă. Deşi aceste complicaţii sunt rare, ele pot avea consecinţe catastrofale, greu de controlat.

Grupul de studiu CCISC (Congenital Cardiovascular Interventional Study Consortium) a studiat riscurile asociate stentării pe un lot de 399 de intervenţii la 375 de pacienţi cu vârsta medie de 16,1 ani. Per ansamblu, 4,3% dintre pacienţi au dezvoltat anevrisme sau disecţii de aortă, 9% ruptură de balon, migrarea stentului sau accident cerebral vascular, iar în 1,3% din totalul cazurilor (3,6% la adulți) au survenit rupturi de perete aortic. La urmărirea postoperatorie pe termen mediu (media 11,5 luni) prin tomografie computerizată, s-au depistat stenoză în stent la 11% dintre cazuri și anevrism la 9%. În decursul perioadei de urmărire, 4% dintre pacienți au dezvoltat rupturi intimale, astfel încât, în total, 21% dintre pacienți au prezentat modificări vasculare noi apărute în timpul urmăririi pe termen lung.

Un studiu meta-analitic bazat pe experiența mai multor centre a arătat o probabilitate de eșec de 2,5%, o rată de complicații de 11,8%, dar și excelente rezultate în ceea ce privește o înlăturare a gradientului **[82, 83]**.

În concluzie, stentarea primară poate fi benefică pentru pacienții adolescenți care pot fi redilatați la un diametru de cel puțin 18 mm. Pacienții adulți au în mod evident indicație chirurgicală datorită riscului crescut de anevrisme postintervenționale. De aemenea, există o categorie de pacienți cu risc chirurgical crescut, cum ar fi cei cu disfuncție severă de VS, hipertensiune pulmonară, patologii toracice, hemoragii intracraniene la care abordul intervențional este preferabil.

8.2.3. Tratament chirurgical

În ziua de azi, disponibilitatea tehnicilor pentru repararea coarctației include numeroase abordări chirurgicale, precum și intervenționale, și pune în discuție indicațiile, riscul și criteriile pentru succesul procedurii **[84]**. Tratamentul chirurgical al coarctației este o procedură extrem de bine tolerată, cu o eficacitate excelentă pe termen lung de 88–96% la 5 ani, datorită libertății de reintervenție la pacienții operați în prima lună de viață. Dacă o comparăm cu chirurgia, angioplastia cu balon prezintă un risc mai mare de formare a anevrismelor, de ruptură aortică și un grad scăzut de succes, cu un gradient presional rezidual important până la 20,7% dintre pacienți. Stentul ar putea depăși problemele unei dilatații simple, dar rămân rezerve privind materialele folosite și potențialul de redilatare în cazul unei aorte în creștere. În plus, complicații serioase incluzând decesul, precum și formarea de anevrism sau disecție (4,3%), au fost raportate la implantul de stent. Alte complicații au fost ruptura balonului cu migrarea stentului sau leziuni vasculare cerebrale (9%). Nu există dovezi pentru superioritatea unei abordări intervenționale față de tratamentul chirurgical al coarctației primare. Se consideră că rezultatele chirurgicale favorabile pe termen lung depășesc beneficiile propuse pe termen scurt ale angioplastiei și stentării, care ar trebui să fie restrânse la cazuri bine selectate **[85]**.

Managementul chirurgical al coarctației de aortă este prezentat în **Tabelul 22.10**.

Preoperator se inseră un cateter arterial în artera radială, pe partea opusă coarctației (de obicei pe partea dreaptă), pentru a monitoriza presiunea sângelui arterial în partea superioară a corpului și gazele sanguine. Este foarte important să nu scadă sub normal presiunea sângelui în partea superioară a corpului și să fie menținut echilibrul acido-bazic, ca să nu fie afectată măduva spinării. De egală importanță este accesul venos corespunzător (adecvat), în vederea unei transfuzii. Pacientul este poziționat pe masă cu partea stângă în sus.

Tabelul 22.10. Managementul chirurgical al coarctației de aortă

Tehnică operatorie	Comentariu
• Rezecție cu anastomoză termio-terminală	• Procedură preferată la copiii peste 1 an
• Rezecție cu anastomoză termino-terminală extinsă	• Avantaj: excizia întregului țesut aortic anormal lărgirea arcului aortic hipoplazic
• Aortoplastie cu petic sintetic	• Rar folosită ca reparare primară datorită incidenței mari a anevrismului tardiv, în special dacă este utilizat material din Dacron
• Aortoplastie cu flap subclavicular	• Utilizat în special la copiii mai mici
• Interpoziție de grefon (tubular)	• Dacă există un segment lung aortic coarctat
• Bypass cu grefon tubular	• În special la pacienții mai vârstnici cu țesut aortic fragil sau un segment lung de coarctație

Se practică o incizie de toracotomie laterală, prin spațiul intercostal al III-lea sau al IV-lea. Plămânul stâng este retractat anterior şi inferior. Se face o incizie longitudinală în pleura mediastinală, deasupra porțiunii superioare a aortei descendente, posterior de nervul vag, şi se extinde superior, peste artera subclaviculară stângă, ligaturând şi divizând vena intercostală superioară. Sunt plasate apoi suturi de susținere pe marginea anterioară a inciziei pleurale; trebuie avut grijă să nu fie afectat nervul vag. Ductul arterial este deseori patent; un anumit grad de hipoplazie tubulară a istmului aortic este o caracteristică aproape constantă la aceşti copii **[86]**. Ductul arterial este apoi disecat. Este necesară multă grijă pentru a nu afecta nervul laringean recurent. Aorta este mobilizată proximal şi distal. Uneori, primele câteva perechi de artere intercostale sunt legate.

Au fost descrise mai multe tehnici pentru repararea coarctației de aortă la copiii mici. Nu există un consens cu privire la tehnica preferată. În prezența unui segment distal hipoplazic lung, ar putea fi preferată tehnica cu flap de subclavie. Dacă pe lângă coarctație, segmentul aortic dintre artera carotidă stângă şi artera subclaviculară stângă este hipoplazic, poate fi luată în considerare tehnica cu flap subclavie inversat **[87]**. Într-o formă relativ rară de hipoplazie a întregului arc aortic, o tehnică atractivă ce poate fi folosită este reprezentată de rezecția extinsă şi anastomozarea aortei descendente pe suprafața inferioară a arcului aortic. O procedură simplă şi rapidă este aortoplastia cu petic protetic; din nefericire, a fost raportat un număr considerabil de anevrisme dezvoltate tardiv, în urma folosirii acestei tehnici. Datorită faptului că aceste anevrisme se pot dezvolta 15-20 de ani mai târziu, se preferă evitarea aortoplastiei cu petic în acest caz, păstrând-o pentru situații speciale, cum ar fi reintervențiile.

Este foarte important ca presiunea aortei proximale să rămână ridicată (100 la 120 mm Hg pentru copiii mici, 160 la 200 mm Hg pentru copiii mai mari şi adulți) în timpul clampării aortice, pentru a se asigura o valoare adecvată a presiunii arteriale sanguine distal de clamp, care previne paraplegia. Nitroprusiatul de sodiu nu trebuie să fie utilizat niciodată în timpul clampării pentru repararea coarctației. Utilizarea nipridului în timp ce aorta este clampată a demonstrat o incidență crescută a paraplegiei postoperator **[88]**. O linie pentru monitorizarea presiunii aortei distale poate fi plasată la copiii mai mari fie în tibiala posterioară, *dorsalis pedis*, fie în artera femurală. La copiii mai mari presiunea aortei distale trebuie menținută peste 40 mm Hg în timpul perioadei de clampare aortică **[89]**. În primele 10 minute ale clampării aortice, presiunea aortei distale creşte în mod normal cu 5 mm Hg. Presiunea aortei distale poate fi menținută administrându-se inotropi, cum ar fi dopamina sau dobutamina, sau reducând anestezicul în timpul clampării. Alte metode includ reajustarea clampului proximal (dacă anatomic este posibil) pentru a permite fluxul în artera subclaviculară stângă sau pentru a permite mai multor artere intercostale să rămână deschise. Dacă presiunea scade sub 40 mm Hg, tehnici alternative cum ar fi folosirea bypass-ului cardio-pulmonar cu canulare aortică descendentă atrială stângă sau hipotermie circulatorie trebuie utilizate **[90, 91]**. Totuşi, în majoritatea cazurilor de coarctație primară acest lucru este inutil. Diferitele tehnici de reparație sunt acum revăzute separat **(Tabelul 22.11)**.

Tabelul 22.11. Tehnici de reparare a coarctației de aortă

Proceduri chirurgicale	Autor	An	Țară
Rezecție cu anastomoză termino-terminală	Ceafoord şi Nylin	1944	Suedia
Interpoziție de graft protetic	Gross	1951	SUA
Mărirea peticului protetic	Vossschulte	1957	Germania
Aorto-plastie cu flap de subclavie	Waldhausen şi Nahrwold	1966	SUA
Rezecție cu anastomoză termino-terminală extinsă.	Amato şi colab.	1977	SUA

Caseta 22.9

Tratament chirurgical

Toate procedurile chirurgicale se realizează prin toracotomie postero-laterală, fără bypass cardio-pulmonar. După incizarea longitudinală a pleurei mediastinale, sunt disecate artera subclavie stângă, aorta toracică descendentă, arcul aortic și arterele colaterale și puse pe lațuri. Dacă este prezent, canalul arterial permeabil este ligaturat și secționt.

Uneori, la adulții cu anatomie complexă sau coarctație recurentă, poate fi folosit un bypass temporar .

În cazul reparării leziunilor asociate cu bypass cardio-pulmonar prin sternotomie mediană, repararea coarctației de aortă se realizează prin abord transmediastinal.

- Rezecția și anastomoza termino-terminală: procedura standard pentru coarctația de aortă discretă: între două clampuri vasculare, segmentul îngustat este incizat îndeajuns de larg pentru a obține un diametru aortic adecvat atât proximal, cât și distal, iar cele două capete sunt anastomozate termino-terminal; la nou-născuți și/sau în cazul hipoplaziei de arc aortic, aceasta poate fi extinsă printr-o incizie până la marginea inferioară a arcului aortic transvers, astfel încât segmentul distal al aortei toracice descendente este anastomozat inferior arcului aortic; la adulți, din cauza mobilizării defectuoase a capetelor aortice, interpoziția de conduit poate (rar) să fie necesară după rezecția aortică, pentru a evita tensiunea excesivă a anastomozei.
- Aorto-plastia cu flap subclavicular: dilatarea aortică se obține prin folosirea arterei subclavii stângi, secționată înaintea originii ligaturate a arterei vertebrale și deschise longitudinal; incizia este prelungită mult inferior coarctației de aortă, iar zona coarctată este excizată cu atenție; flapul subclavicular stâng este suturat cu un petic pentru a lărgi istmul aortic; aceasta poate fi schimbată într-un flap subclavicular invers, pentru a lărgi arcul aortic hipoplazic.
- Aorto-plastia cu petic: dilatarea aortică se poate realiza cu petic biologic (rar) sau sintetic (frecvent), implantat pentru a lărgi istmul aortic îngustat, deschis printr-o incizie longitudinală; în pofida avantajelor evitării disecției extinse de aortă și a mobilizării, precum și a evitării unei linii de sutură circumferențiale, această tehnică este în prezent abandonată, din cauza cazurilor frecvente de formare a unui anevrism în zona peticului protetic; o alternativă viabilă este aorto-plastia prin flap subclavicular.
- Bypass aortic: rar, în cazul coarctației recurente și complexe sau în cazul pseudocoarctației (kinking de aortă, fără circulație colaterală), o proteză sintetică tubulară poate fi insertată între aorta ascendentă (prin toracotomie dreaptă sau stângă extinsă) sau artera subclavie stângă (toracotomie stângă) și aorta toracică descendentă distală.

a. Rezecția coarctației de aortă

Cu anastomoză termino-terminală

Rezecția și anastomoza directă termino-terminală, (**Fig. 22.22**) descrisă pentru prima dată în 1945 de către Crafoord și Nylin, ar trebui preferată oricărei alte tehnici. După ce s-a încheiat disecția aortei și a ductului, ductul arterial este dublu ligaturat. Aorta este apoi închisă deasupra coarctației; dacă presiunea în aorta distală pare să fie scăzută, ar trebui măsurată. Oricum, nivelul acceptabil al presiunii este controversat încă.

Kirklin și colaboratorii **[92]** au descris în 1951 succesul tratamentului chirurgical al coarctației de aortă la un nou-născut când au operat un copil de 10 săptămâni, realizând o rezecție cu anastomoză termino-terminală (și ligaturând artera subclavie stângă). Segmentul îngust al coarctației este excizat cu o anastomoză circumferențială termino-terminală directă la aortă. Reparațiile inițiale foloseau sutura continuă posterior și întreruptă. Mortalitatea și rata recoarctației pentru rezecție și sutură termino-terminală sunt prezentate în **Tabelul 22.12.**

Paraplegia apărută după repararea unei coarctații de aortă este o complicație foarte rară, dar serioasă. Aportul sanguin către măduva spinării (prin artera spinală anterioară) este variabil. Brewer și colaboratorii (1972) au raportat o incidență a paraplegiei de 0,41% în seriile colective de 12.532 de pacienți operați pentru coarctații și recoarctații. Nu există un acord general cu

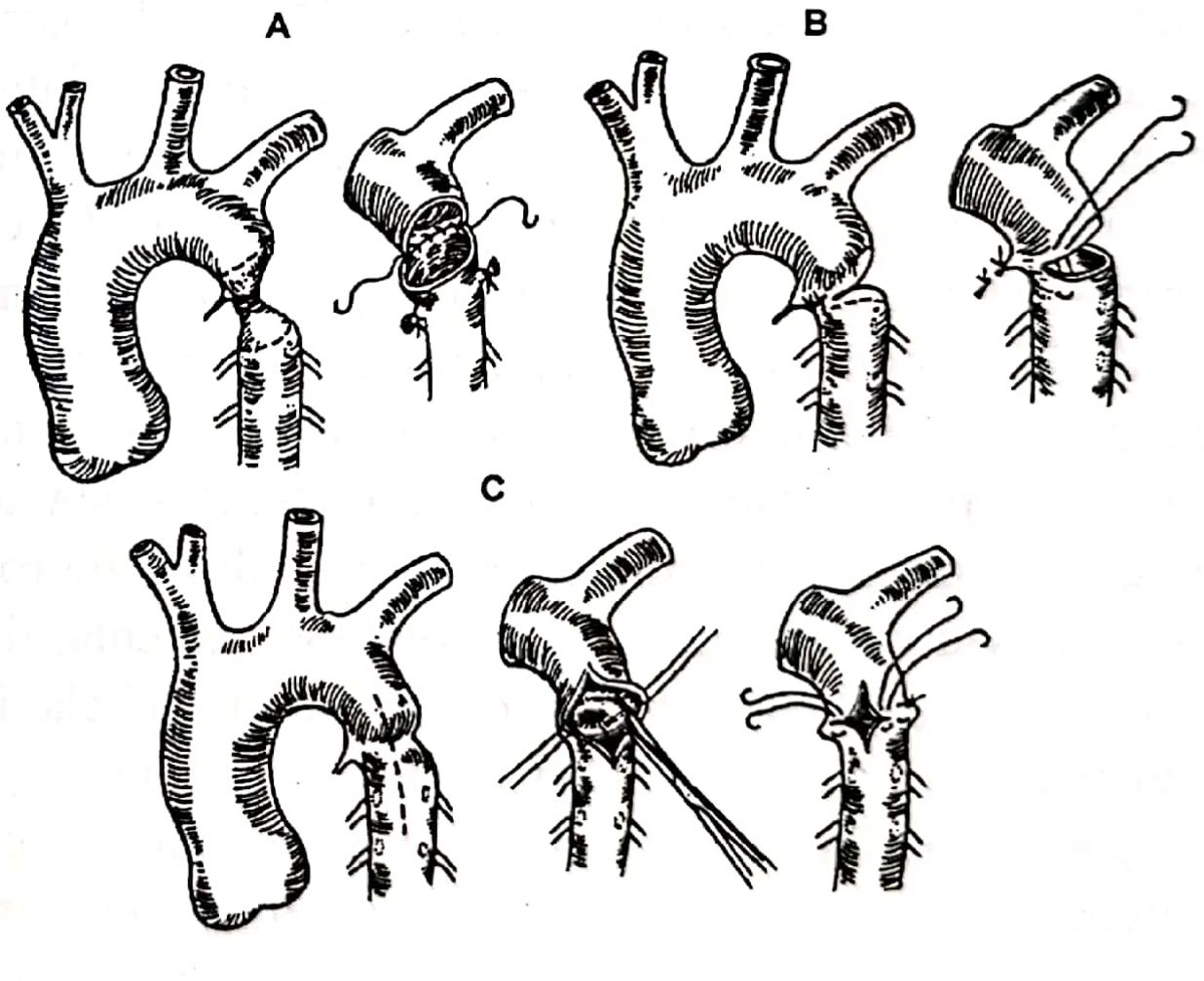

Fig. 22.22. Rezecția și anastomoza termino-terminală: **A.** Rezecția coarctației și anastomoza termino-terminală. **B.** Aortoplastia de lărgire după excizia parțială a coarctației – sub formă de pană. **C.** Aortoplastia de lărgire după excizia membranei.

Tabelul 22.12. Rezultatele rezecției cu anastomoză termino-terminală

Autor	Vârstă	An	Pacienți	Mortalitate	Recoarctație
Williams și colab.[1]	< 1 an	1980	176	66 (38%)	39 (33%)
Cobanoglu și colab.[1]	< 3 luni	1985	55	16 (29%)	3 (8%)
Korfer și colab.[1]	< 4 luni	1985	55	2 (4%)	3 (6%)
Ziemer și colab.[1]	< 1 lună	1986	24	8 (33%)	4 (25%)
Brouwer și colab.[1]	< 2 ani	1991	32	2 (6%)	4 (13%)
Kappetein și colab.[1]	< 3 ani	1994	48	5 (10%)	41 (86%)
Van Heurn și colab.	< 3 luni	1994	42	5 (10%)	11 (30%)
Quaegebeur și colab.[1]	< 1 lună	1994	139	20 (14%)	6 (4%)
TOTAL			571	124 (21%)	111 (19%)

privire la stabilirea semnelor „de siguranță” ale unei circulații colaterale adecvate la copiii cu coarctație; presiunile peste 40 mm Hg sub canulare au fost citate ca sigure **[93]**. Nici prezența arterei subclaviculare drepte anormale nu pare să crească riscul de paraplegie la nou-născuți **[94]**.

La nou-născuți, măsurile luate în vederea evitării paraplegiei sunt: timpul de clampare cât mai scurt posibil (depășind rareori 20 de minute în zilele noastre), evitarea hemoragiei cu hipotensiune, evitarea presiunii aortice proximale scăzute și evitarea acidozei. Hipotermia blândă (de suprafață) și lavajul pleural cu soluție salină pot, eventual, asigura o oarecare protecție. Alte măsuri, cum sunt steroizii, răcirea locală a măduvei spinării și injectarea intratecală de papaverină, nu sunt folosite în mod curent. O altă formă de protecție a măduvei spinării la copii ar fi perfuzia aortei descendente în timpul clampării crosei aortice. Aceasta se poate realiza fie prin folosirea bypass-ului femuro-femural sau între atriul stâng și aorta descendentă, fie folosind un șunt temporar (Gott) între artera subclaviculară sau aorta ascendentă și aorta descendentă.

La copiii mai mari, țesuturile moi sunt irigate abundent cu vase colaterale, dintre care multe necesită ligaturare. Pentru a evita afectarea vaselor intercostale mari și deseori cu traiect șerpuit, toracele poate fi deschis mai degrabă prin spațiul celei de-a patra coaste decât prin spațiul intercostal. Mai întâi se face disecția mai ușoară; se mobilizează artera subclaviculară stângă, aorta adiacentă, coarctația și ligamentul sau ductul arterial. Disecția proximală este continuată până la și uneori dincolo de artera carotidă stângă, pentru a asigura mobilizarea adecvată a arcului aortic. Trebuie avută o grijă deosebită la nivelul feței posterioare (a arcului aortic), unde se pot găsi ramuri arteriale mici destinate viscerelor din mediastinul posterior (artere bronșice și esofagiene), care, dacă sunt secționate, pot cauza o hemoragie periculoasă. O arteră anormală se poate desprinde de pe fața posterioară a aortei, imediat deasupra coarctației, având un traiect medial, dedesubtul arcului aortic sau al arterei carotide. Această arteră, descrisă pentru prima dată de către Hamilton și Abbott în 1928, a fost numită în 1962 de către Schuster și Gross artera lui Abbott.

Este mobilizat apoi segmentul poststenotic; trebuie avută o mare grijă să nu fie lezate vasele intercostale, care sunt dilatate, cu pereți subțiri și sângerează puternic în cazul secționării. În orice caz, aceste vase ar trebui păstrate, ori de câte ori este posibil. Disecția distală este continuată până la nivelul perechii a treia sau a patra de vase intercostale și chiar dincolo de acestea, pentru a asigura o mobilitate adecvată.

Dacă circulația colaterală este considerată adecvată, sunt alese și încercate clampuri vasculare. Plămânul stâng este retractat și sunt aplicate clampurile pe aortă pe partea chirurgului. Segmentul de coarctație este apoi rezecat. Este foarte importantă excizarea întregului țesut ductal, pentru a minimiza riscul recoarctației. Poate fi necesară lărgirea orificiului aortic proximal, printr-o incizie orientată spre sau chiar în originea arterei subclaviculare stângi. Au fost descrise tipuri variate de tehnici de sutură și de materiale de sutură. Autorii folosesc în mod curent o sutură continuă cu Prolen 7–0 la copiii mici, respectiv 5–0 la copiii mari. O parte a liniei de sutură posterioare este executată înainte de apropierea clampurilor și înainte ca cele două capete să se unească. Anterior pot fi folosite trei sau patru

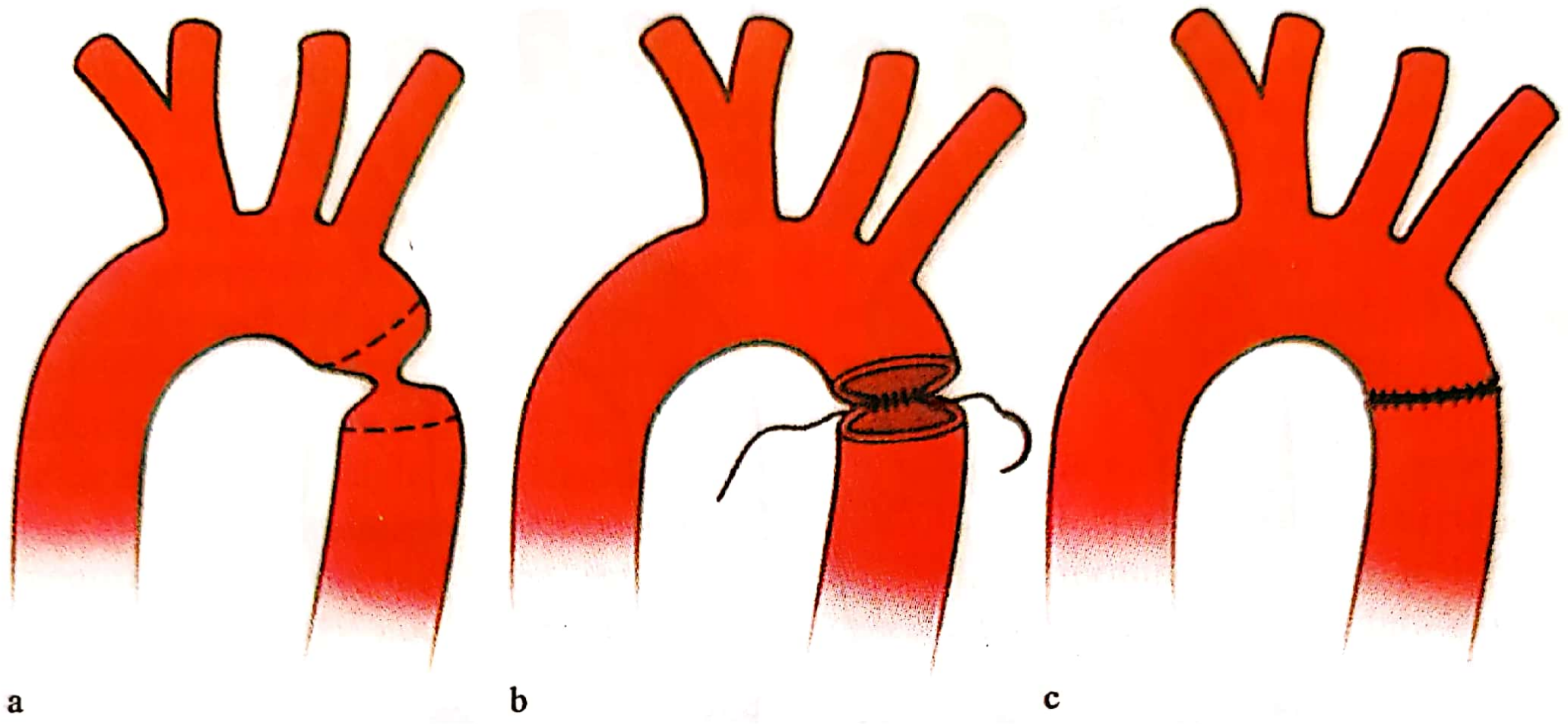

Fig. 22.23. Rezecția și anastomoza termino-terminală (după Corno):
a. incizia proximală și distală cu rezecția porțiunii de coarctație; **b.** anastomoza peretelui posterior; **c.** anastomoza completă.

suturi întrerupte. Oricum, sutura continuă circumferențială este mult mai hemostatică și creșterea ulterioară a țesuturilor nu pare să fie compromisă (**Fig. 22.23**).

Cu anastomoză aortică termino-laterală (pe arcul aortic)

Când porțiunea distală a arcului aortic, între arterele carotidă comună stângă și subclaviculară stângă, este hipoplastică, situație întâlnită adesea la nou-născuți și sugari, operația poate fi modificată prin lărgirea ariei respective. La adolescenți se poate face rezecție extinsă cu anastomoză termino-terminală. În hipoplazia arcului distal și chiar în cea arcului proximal se va face reconstrucția termino-laterală (pe arcul aortic) (**Fig. 22.24**).

Cu interpoziție de proteză tubulară (dacron, Gore-Tex) constă în eliminarea integrală a țesutului ductal și folosirea unei proteze tubulare pentru restabilirea continuității aortice (**Fig. 22.25**).

Avantajul constă în faptul că se elimină țesutul ductal și tensiunea de la nivelul anastomozei.

Dezavantajele sunt: timpul de clampare crescut; se pretează mai ales la forma adultă.

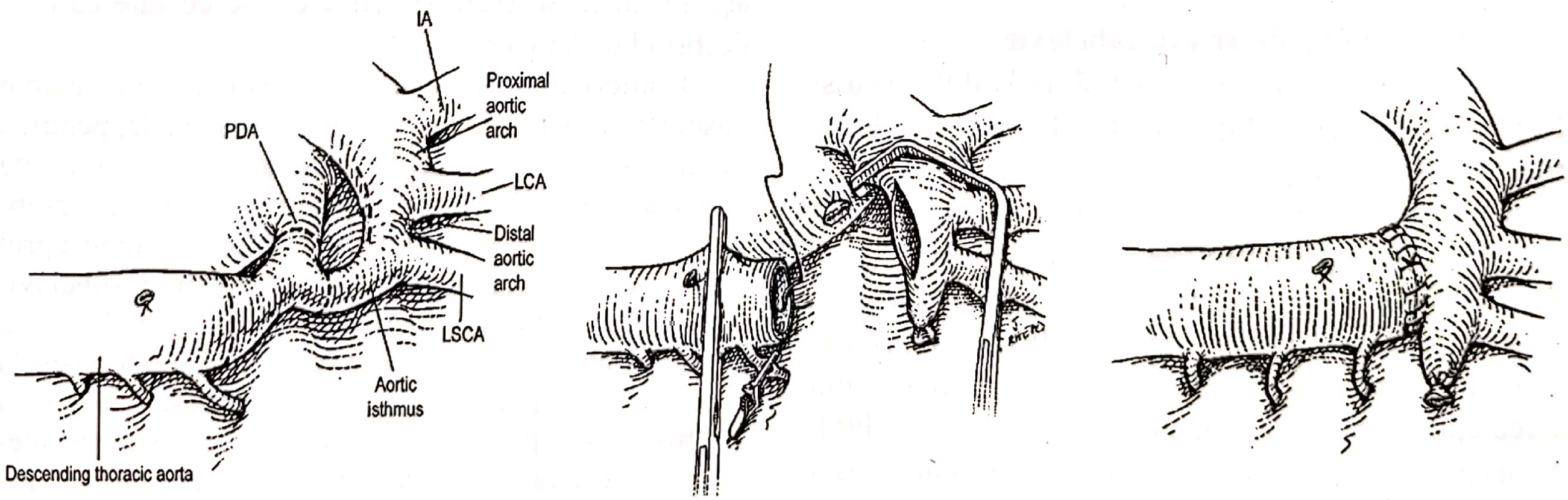

Fig. 22.24. Rezecția coarctației și anastomoza termino-laterală cu arcul aortic, în cazul hipoplaziei istmului și a arcului distal (după Barratt-Boyes): IA – artera nenumită; LCA – artera carotidă comună stângă; LSCA – artera subclaviculară stângă; PDA – canal arterial permeabil.

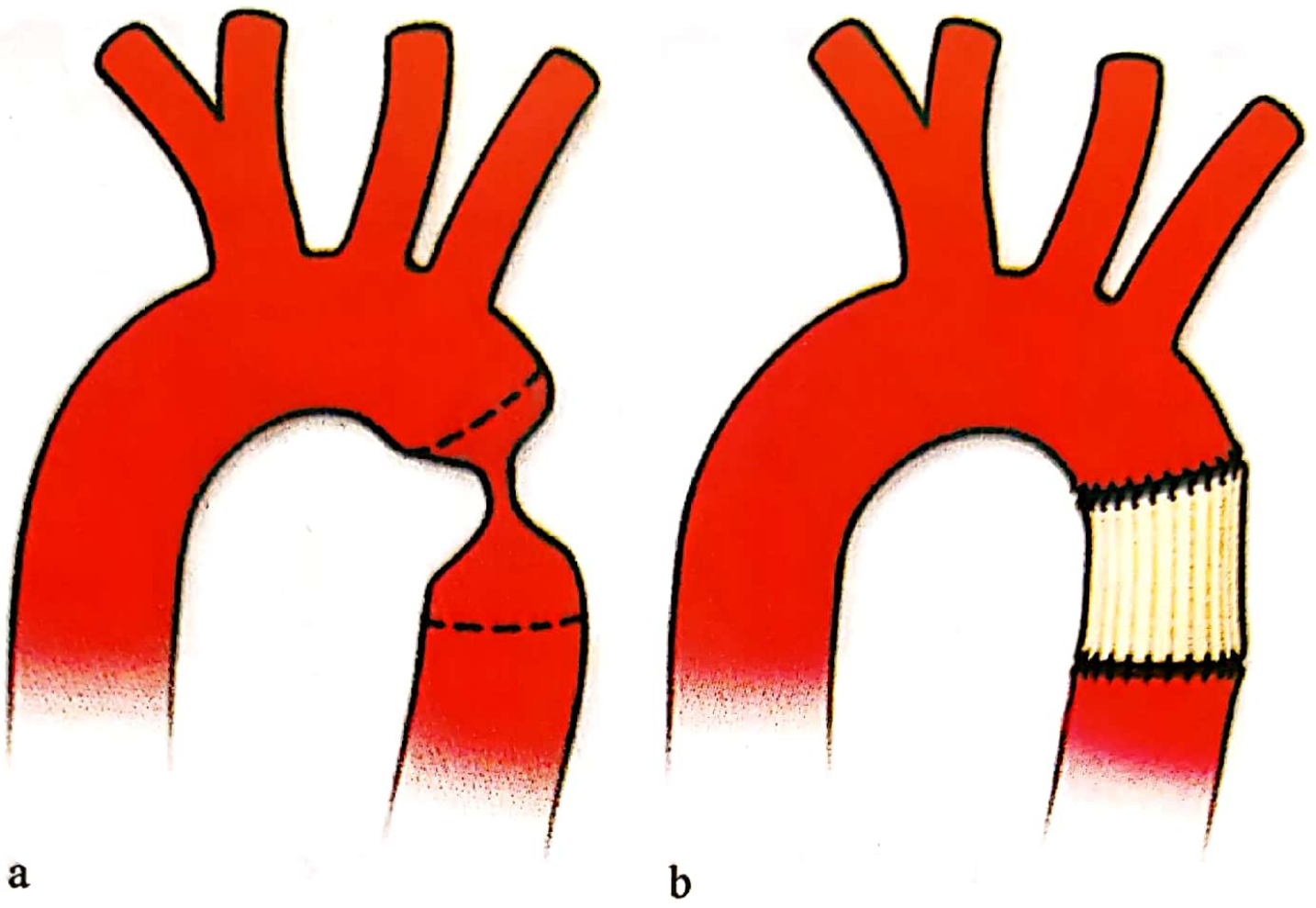

Fig. 22.25. Rezecţia şi anastomoza termino-terminală cu interpoziţie de proteză în cazul unei coarctaţii întinse (după Corno): **a.** incizia proximală şi distală; **b.** anastomoza termino-terminală completă cu inserţia de conduct tubular.

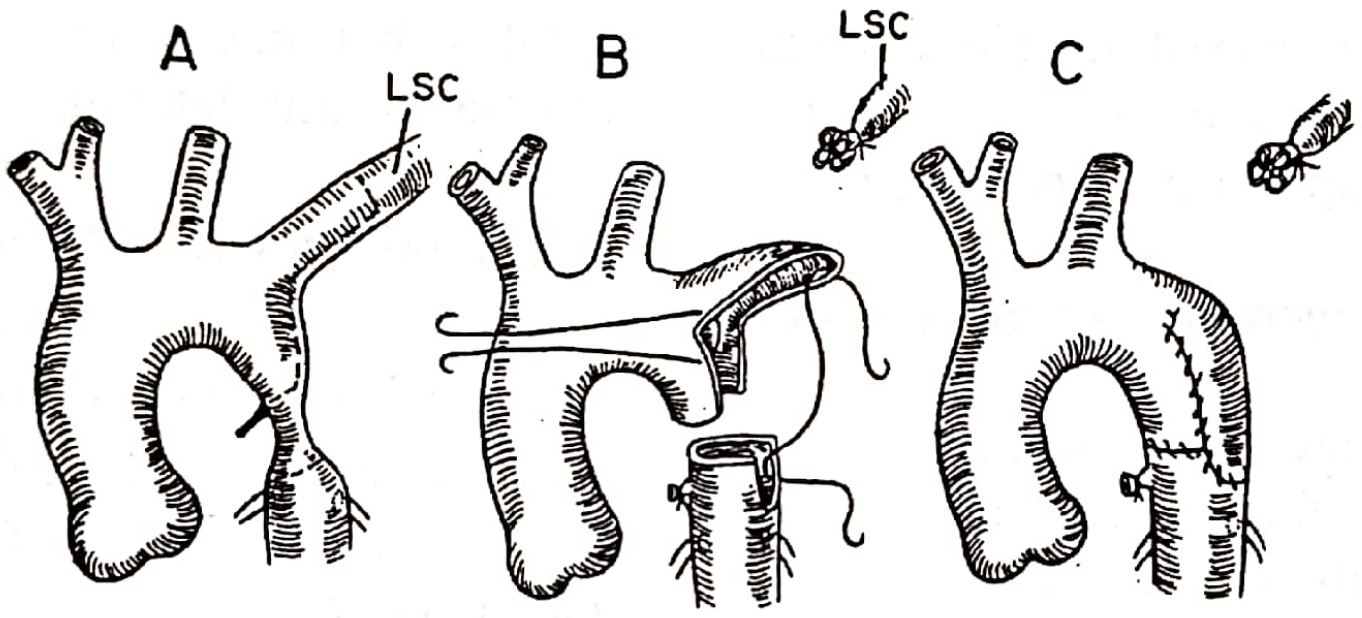

Fig. 22.26. Aorto-plastia de lărgire cu arteră subclavie (metoda Waldhausen).

b. Aortoplastia de lărgire

Tehnica cu flap de arteră subclavie

Această tehnică a fost descrisă de Waldhausen şi Nahrwold în 1966 (**Fig. 22.26**). Incizia în pleura mediastinală este extinsă superior până la originea arterei vertebrale. După mobilizarea aortei şi ligatura ductului arterial persistent, se plasează un şnur fin de ligatură distal, pe artera subclaviculară. Unii autori au sugerat ligaturarea arterei vertebrale la nivelul originii sale, în scopul prevenirii furtului sanguin ulterior din circulaţia cerebrală către membrul superior stâng **[95]**. Sunt aplicate apoi clampurile vasculare de-a curmezişul arcului aortic transversal, între arterele carotidă stângă şi subclaviculară stângă pe de o parte şi aorta descendentă toracică de cealaltă parte, mult dedesubtul nivelului coarctaţiei. Clampul cel mai jos este plasat în aşa fel încât să închidă arterele intercostale care se desprind de lângă coarctaţie.

O alternativă constă în folosirea unui clamp vascular curbat, cum ar fi clampul Castañeda, pentru a închide aorta atât distal, cât şi proximal. Este incizată apoi aorta, începând dintr-un punct situat mult dedesubtul coarctaţiei, de-a curmezişul segmentului îngust prin istm şi de-a lungul marginii laterale a arterei subclaviculare, care este secţionată proximal faţă de ligatură. La mulţi pacienţi, există o pliere intimală de ţesut la nivelul coarctaţiei. Excizia acestui pliu este un subiect controversat – pe de o parte excizarea sa este considerată un gest prea radical, el fiind cauza dezvoltării anevrismelor tardive, iar, pe de altă parte, dacă nu este excizat este socotit cauza coarctaţiei recurente. În mod obişnuit, autorii excizează acest pliu. La nivelul aortei descendente, incizia ar trebui extinsă mult dedesubtul (cel puțin 1 cm) segmentului de coarctație, pentru a evita coarctația reziduală. Capătul distal al arterei subclaviculare și partea mai joasă a aortotomiei sunt apropiate apoi cu o sutură fină **[95]**. După realizarea anastomozei, este îndepărtată canula aortică distală, pentru a permite segmentului exclus să se umple cu sânge și să fie eliminat aerul. Clampul aortic proximal este apoi îndepărtat încet, în timp ce presiunea sistemică este atent monitorizată. În acest moment este adeseori necesară transfuzia de sânge sau de soluții cristaloide pentru a menține presiunea sanguină. Clampul trebuie aplicat din nou dacă presiunea sanguină continuă să scadă în pofida transfuziei. Ocazional, este necesară injectarea de catecolamine. Pleura mediastinală nu este de obicei închisă și este inserat un singur tub de dren pleural înainte de închiderea toracelui (**Fig. 22.27**).

La urmărirea pe termen lung continuă să apară o incidență a recoarctației inițial scăzută, apoi probabil crescută, cu o rată de 42% în unele serii (**Tabelul 22.13**).

Tehnica de aortoplastie cu petic a fost introdusă datorită ratei crescute de recoarctație prin tehnica anastomozei termino-terminală. În 1957 Vossschulte a descris „istmoplastia", procedură care s-a dezvoltat

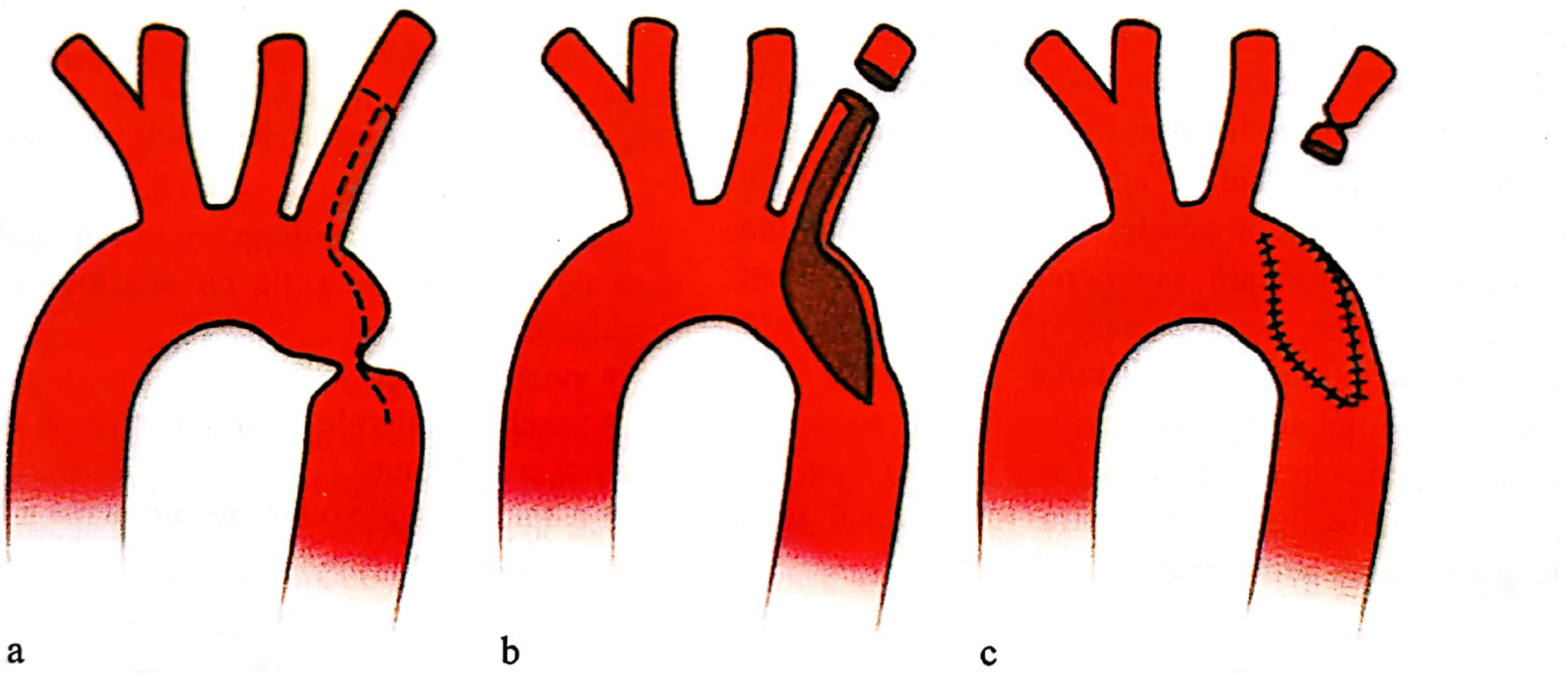

Fig. 22.27. Aortoplastia cu flap de subclavie (după Corno):
a. divizarea arterei subclaviculare stângi distale și incizia prelungită mult sub coarctația de aortă; **b.** deschiderea largă a arterei subclavicualre stângi și a istmului aortic, după rezecția porțiunii de coarctație; **c.** anastomoza completă pentru lărgirea istmului aortic cu artera subclaviculară stângă deschisă în jos și suturată ca un flap de lărgire.

Tabelul 22.13. Rezultatele aortoplastiei cu flap de subclavie

Autor	Vârstă	An	Pacienți	Mortalitate	Recoarctație
Metzdorff et al.	< 2 luni	1985	60	11 (18%)	10 (17%)
Ziemer et al.	< 1 lună	1986	70	8 (11.4%)	9 (15%)
Ehrhardt & Walker	<1 lună	1989	45	14 (31%)	7 (23%)
Milliken et al.	<1 lună	1990	123	11 (9%)	20 (16%)
Van Heurn et al.	<3 luni	1994	15	1 (7%)	6 (42%)
Quaegebeur et al.	<1 lună	1994	112	9 (8%)	12 (12%)
Allen et al.	<3 luni	2000	53	0	2 (4%)
Jahangiri et al.	<1 an	2000	185	6 (3%)	11 (6%)
TOTAL			663	60 (9%)	77 (12%)

ulterior ca aortoplastie cu petic (**Fig. 22.28**). După cum s-a menționat anterior, această operație este realizată printr-o toracotomie stângă și o incizie în spațiul patru intercostal. După disecția vasului și ligaturarea ductului, aorta este clampată proximal și distal de coarctație cu clampuri vasculare. Se preferă un singur clamp pe arcul transvers între artera carotidă stângă și artera subclavie stângă, un al doilea clamp pe artera subclavie stângă și un al treilea clamp pe aorta descendentă. Aorta este incizionată longitudinal la locul coarctației, cu incizie care este extinsă mult peste nivelul coarctației atât distal, cât și proxinal. Proximal, aceasta înseamnă ca peticul este adesea extins în sus pe artera subclaviculară stângă. Dacă istmul este hipoplazic, cu stenoză între subclavia stângă și arterele carotide stângi, peticul poate fi extins în sus în zona de plasare a clampului proximal de artera carotidă stângă. În descrierea inițială a acestei proceduri, membrana coarctației posterioare sau peretele fibros au fost extirpate. Totuși, această manevră poate provoca o dislocare a intimei și predispune la formarea unui anevrism aortic, de aceea procedura nu este recomandată. Un petic circular protetic (ușor eliptic) făcut din politetrafluoroetilen este suturat longitudinal de-a lungul marginii aortotomiei (**Fig. 22.29**).

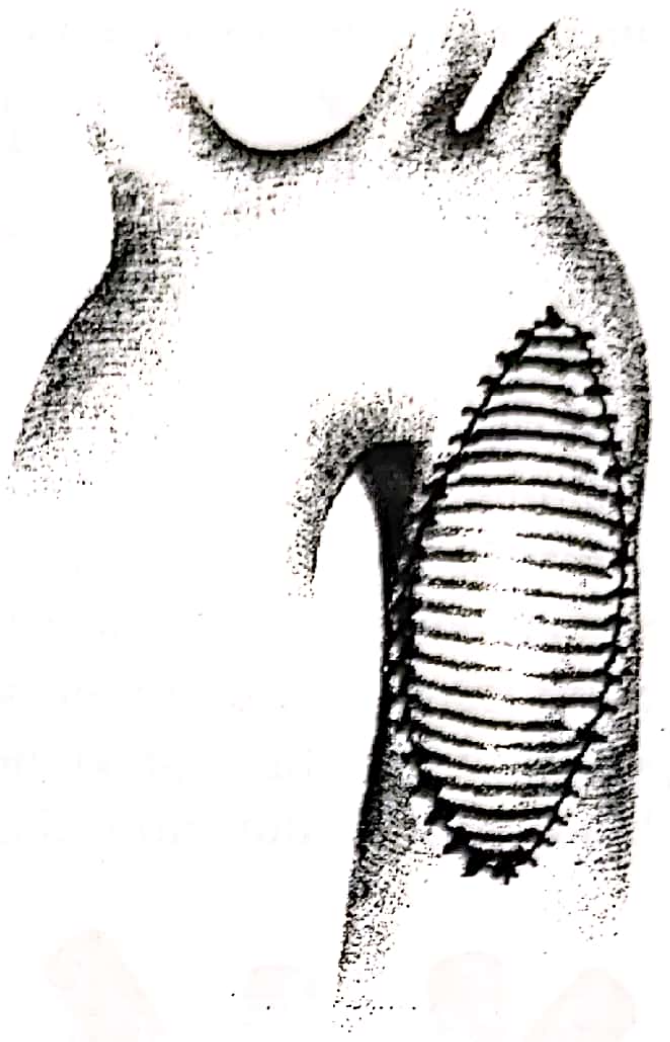

Fig. 22.28. Aortoplastie de lărgire cu petic (sintetic sau pericard).

Tehnica cu petic protetic are următoarele avantaje față de o simplă rezecție cu anastomoză termino-terminală:

- evită o disecție extinsă;
- vasele colaterale sunt păstrate și nu necesită ligatură și diviziune;
- tehnica permite o lărgire simultană a hipoplaziei istmice dacă este necesar;

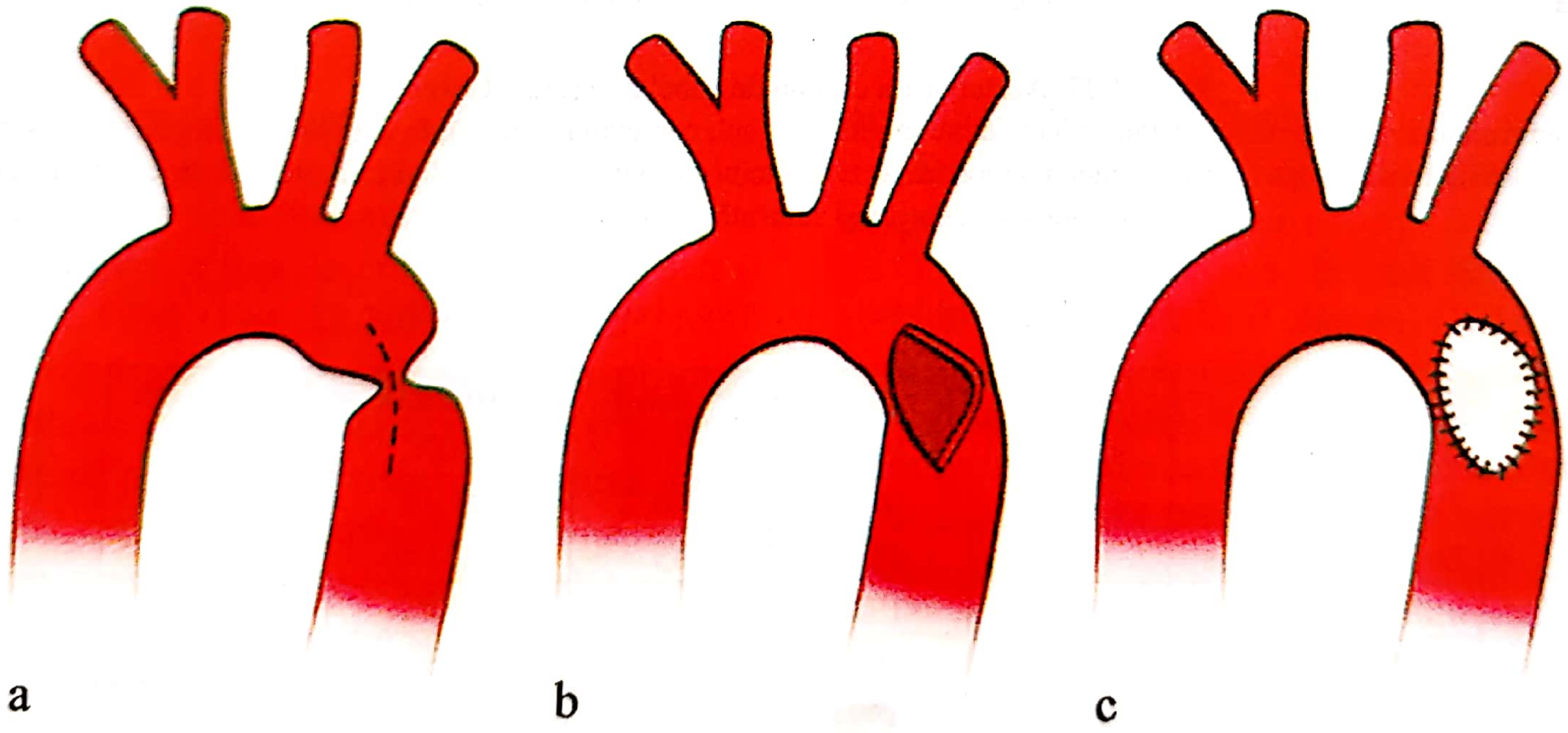

Fig. 22.29. Aortoplastie de lărgire cu petic (după Corno):
a. incizie longitudinală prin îngustare; **b.** deschiderea largă a istmului aortic după rezecția zonei de coarctație; **c.** anastomoza peticului protetic pentru a lărgi istmul aortei.

Tabelul 22.14. Rezultatele aortoplastiei cu petic

Autor	Vârstă	An	Pacienți	Mortalitate operatorie	Recoarctație	Anevrism	Petic
Yee et al.	<1 an	1984	100	0	10 (12%)	0	PTFE
Clarkson et al.	>15 ani	1985	38	NS	6 (16%)	5 (13%)	Dacron
Hehrlein et al.	2 zile – 64 ani	1986	317	16 (5%)	4 (1,3%)	18 (6%)	Dacron
Del Nido et al.	3 zile – 32 ani	1986	63	1 (2%)	8 (13%)	3 (5%)	Dacron
Ungerleider	NS	1991	54	0	2 (5%)	0	PTFE
Backer et al.	5.1 an	1994	125	4 (3%)	10 (8%)	0	PTFE
TOTAL			697	21 (3%)	40 (6%)	26 (4%)	

NS, Nu este specific
PTFE, Politetrafluoroetilen

- anastomoza nu este în tensiune, este destul de ușor de realizat, iar perioada de clampare este scurtă;
- repararea prin petic permite dezvoltarea unui perete posterior al aortei și a unui arc hipoplazic.

Prima complicație târzie a acestei tehnici o constituie formarea unui anevrism de perete aortic posterior opus peticului. Acest lucru se explică prin diferiți factori. În majoritatea rapoartelor, formarea anevrismului a avut loc după rezecția membranei coarctației cu afectarea stratului intimal. O altă teorie care explică formarea anevrismului este anomalia congenitală a peretelui aortic la locul coarctației **[96]**. Rata de mortalitate în recoarctație și incidența de formare a anevrismului în diferite serii ale aortoplastiei cu petic sunt expuse în **Tabelul 22.14**.

Pentru copii mai mari de 2 ani și tineri peste 16 ani, în momentul reparării coarctației, se folosește frecvent angioplastie cu petic cu politetrafluoroetilen.

Cu petic sintetic (Dacron, Gore-Tex). Constă în folosirea unui petic de lărgire din material sintetic la nivelul coarctației (**Fig. 22.29**).

Avantajul constă în faptul că se realizează o disecție minimă, iar timpul de clampare este scăzut.

Dezavantajele sunt țesut ductal restant, posibil pseudoanevrism la locul anastomozei **[97]**.

Cu petic de pericard (autolog sau xenolog). Constă în folosirea unui petic de pericard autolog fixat în soluție de glutaraldehidă (**Fig. 22.29**).

Avantajul constă în faptul că se folosește material propriu, cu rezultate foarte bune pe termen lung.

Dezavantajele sunt eventualele aderențe pericardice **[97]**.

Cu sutură plastică după excizie parțială a coarctației (Fig. 22.26: B, C)

Flap-ul subclavicular inversat

După cum au propus Hart și Waldhausen (1983), copiii mici cu hipoplazie de arc aortic între artera carotidă stângă și artera subclaviculară stângă pot fi tratați prin angioplastie cu flap subclavicular inversat. Disecția trebuie să fie ceva mai extinsă, mobilizând o parte din artera carotidă stângă și arcul aortic proximal față de originea sa. Se ligaturează artera subclaviculară stângă, ca și în operația flap-ului subclavicular. Un clamp vascular este plasat de-a curmezișul arterei carotide stângi și arcului aortic proximal față de originea sa și celălalt clamp este plasat pe artera descendentă. Artera subclaviculară este apoi secționată transversal lângă ligatură și deschisă în jos, înspre aortă și arcul aortic, incizia continuând până la baza arterei carotide stângi. Flap-ul astfel creat este apoi suturat în poziție cu suturi de polyprolen 7-0. Flap-ul inversat pentru hipoplazia de arc poate fi de asemenea realizat în asociere cu rezecția și anastomoza termino-terminală, efectuate pentru o coarctație juxtaductală.

c. Operații de bypass protetic (ocolire) al coarctației

Bypass protetic subclavio-aortic (Fig. 22.30, 22.31)

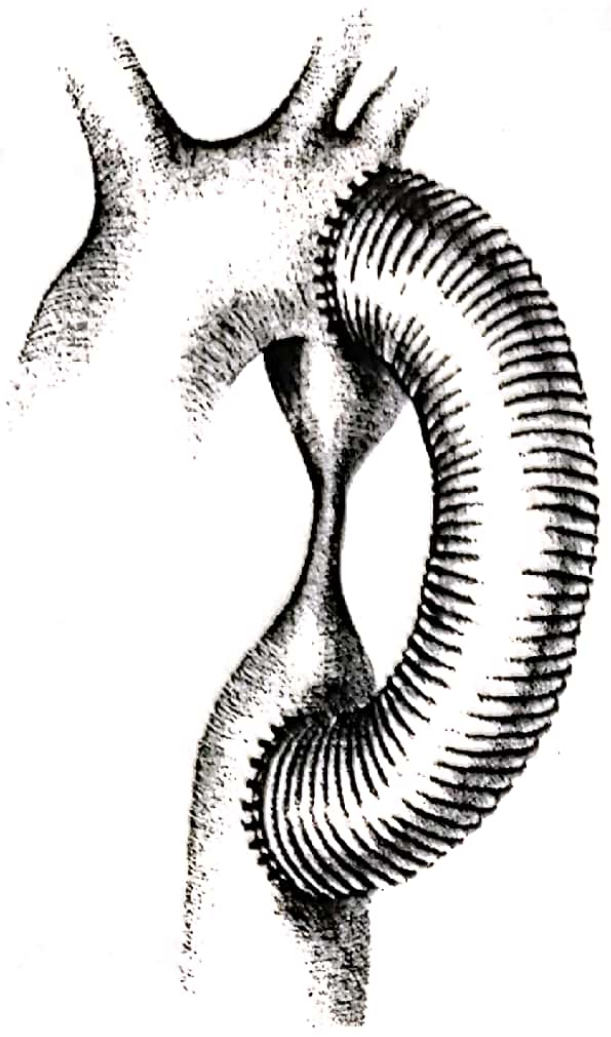

Fig. 22.30. Bypass protetic între aortă şi locul de origine a arterei subclavii stângi.

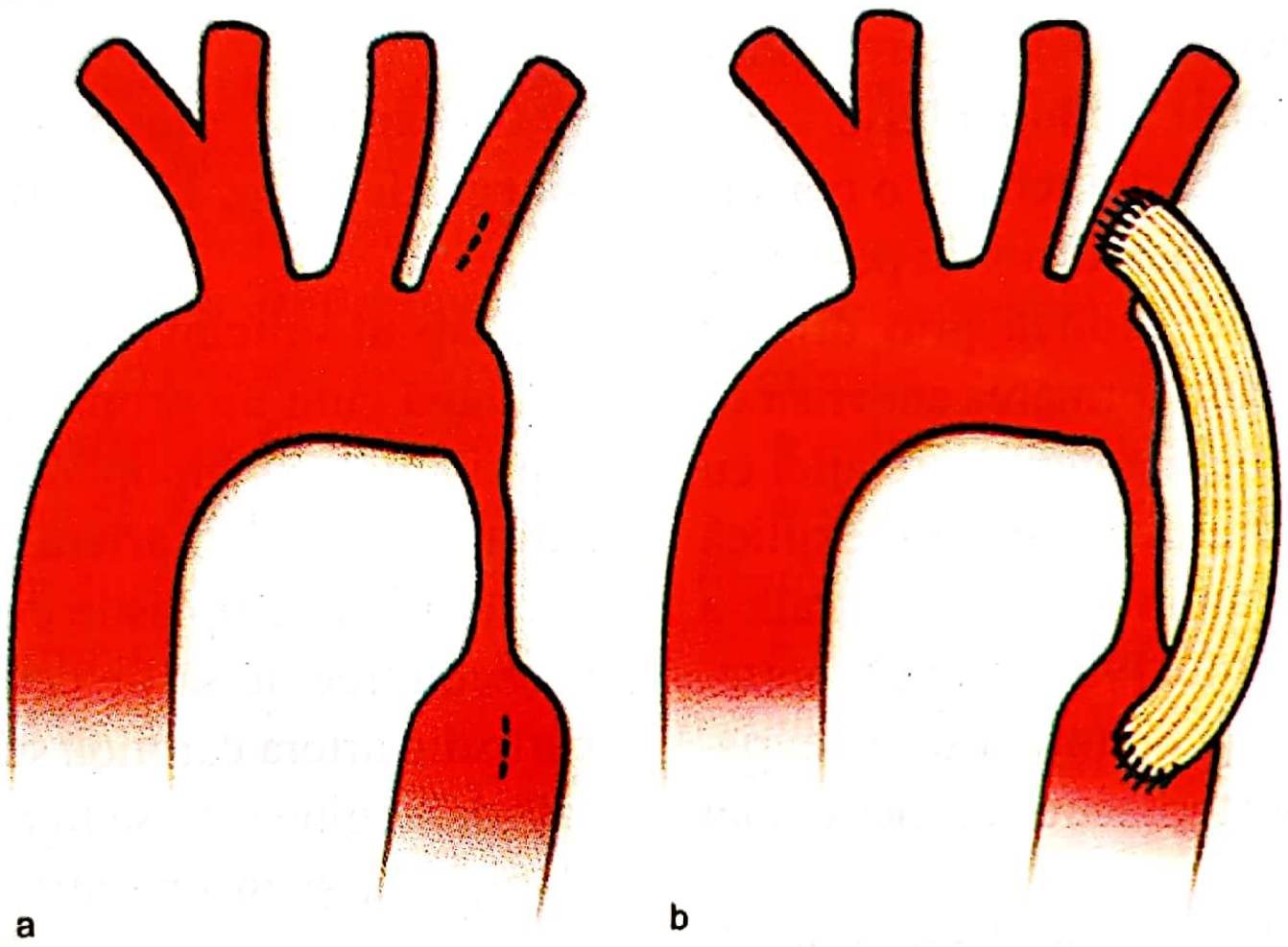

Fig. 22.31. Bypass aorto-subclavicular (după Corno):**a.** incizia arteri subclaviculare stângi şi aortei descendente toracice proximal şi distal de obstrucţie; **b.** bypass complet cu proteză tubulară sintetică între artera subclaviculară stângă şi aorta toracică descendentă.

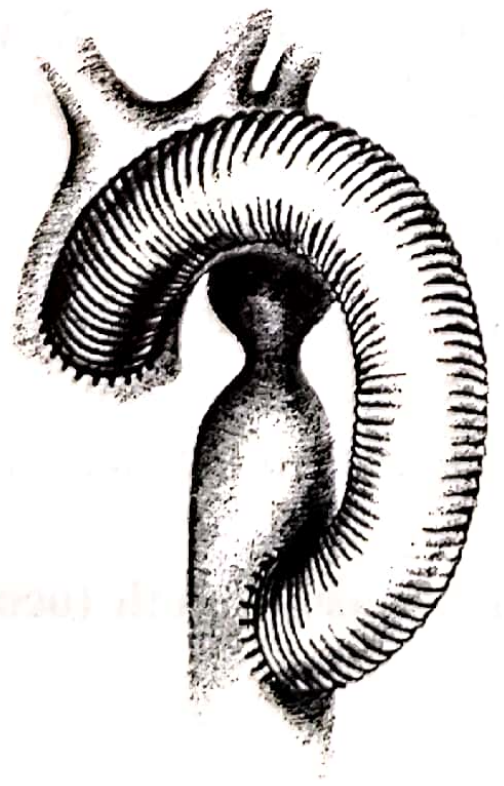

Fig. 22.32. Bypass protetic între aorta ascendentă şi aorta toracică subistmică.

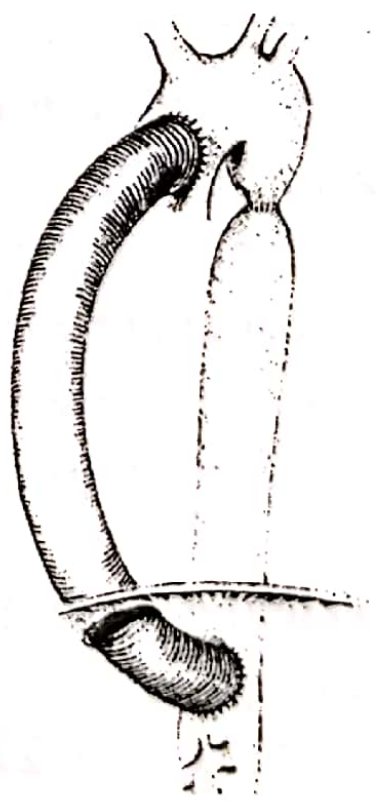

Fig. 22.33. Bypass protetic între aorta ascendentă şi aorta abdominală-subdiafragmatic.

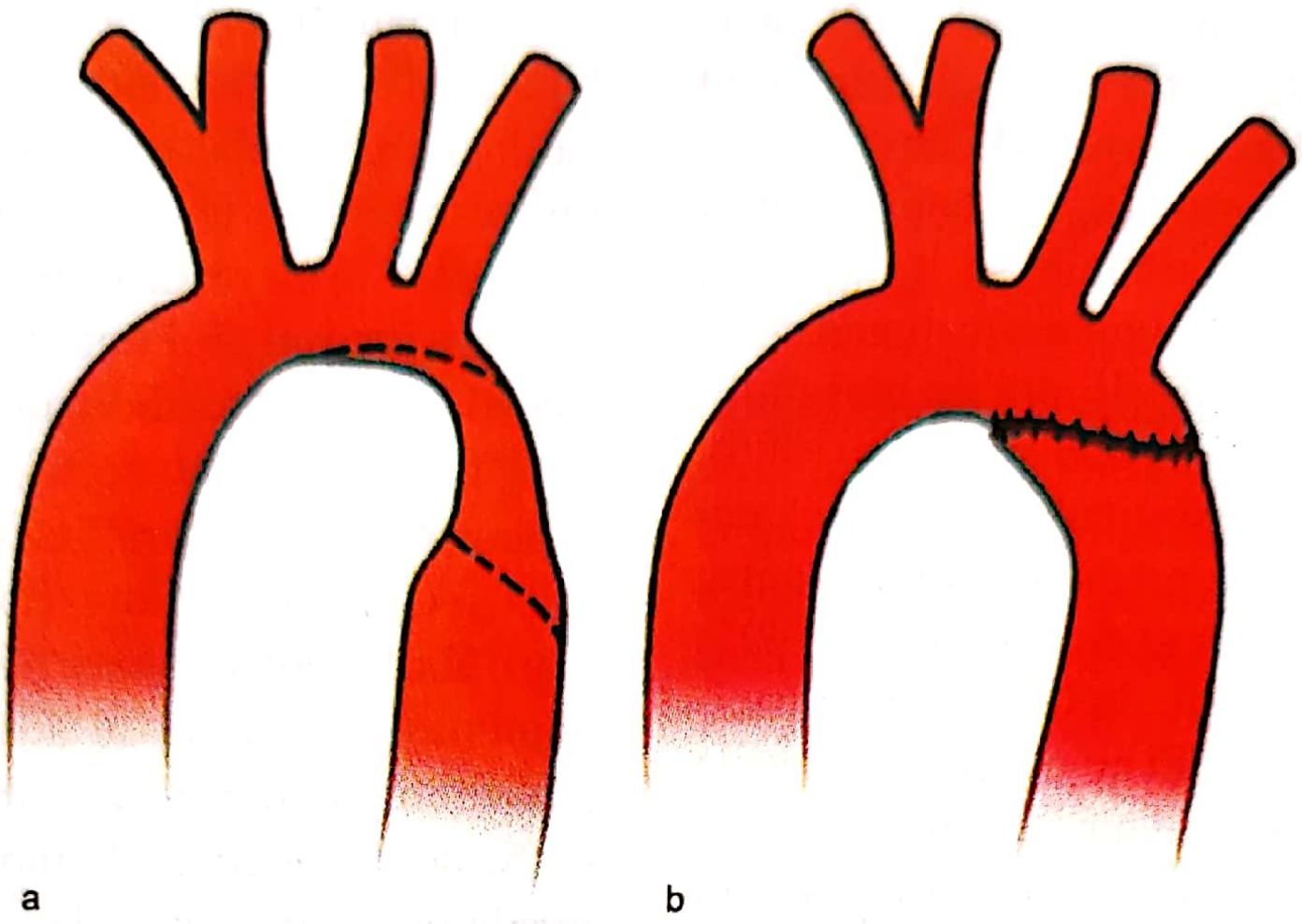

Fig. 22.34. Rezecția și anastomoza termino-terminală extinsă la arcul aortei (după Corno):
a. incizia proximală extinsă inferior la arcul aortic transvers; **b.** anastomoza termino-terminală completă cu lărgirea arcului aortic.

Bypass protetic între aorta ascendentă și aorta descendentă (Fig. 22.32)

Bypass protetic între aorta ascendentă și aorta abdominală (subdiafragmatic) (Fig. 22.33)

Bypass protetic între aorta supraistmică și aorta subistmică

Bypass protetic între toracică și aorta abdominală (pentru coarctația abdominală)

Rezecția extinsă și anastomoza aortei distale la curbura inferioară a arcului aortic

Dacă arcul aortic este hipoplazic, rezecția sau repararea izolată a coarctației poate avea ca urmare un gradient rezidual. Definirea hipoplaziei de arc aortic este dificilă. La nou-născuții normali, segmentul aortic dintre arterele carotidă stângă și subclaviculară stângă este întotdeauna cea mai îngustă parte a arcului. Pentru a defini mărimea normală a arcului între artera carotidă stângă și artera subclaviculară stângă, unii chirurgi **[98]** folosesc o formulă. Dimensiunea (mm) ar trebui să fie egală cu greutatea corpului + 1 mm. De exemplu, la un nou-născut de 3 kg, ar fi 3 + 1 = 4 mm. Părerile diferă: unii chirurgi consideră că trebuie să se folosească repararea extinsă la o proporție mare de pacienți **[99]**; alții cred că repararea izolată a coarctației favorizează creșterea arcului îngust, rezervând repararea extinsă doar pentru un număr foarte mic de pacienți **[100]**. Prima descriere a reparării extinse a fost publicată de către Amato și colaboratorii (1977). Mai întâi aorta descendentă este disecată și mobilizată către diafragm. Întregul țesut dintre arterele intercostale este disecat liber. Proximal, sunt disecate ductul sau ligamentul arterial, artera subclaviculară stângă, artera carotidă stângă și arcul aortic. După ligatura ductului arterial, se plasează un clamp vascular încurbat de-a curmezișul originii arterei subclaviculare stângi, arterei carotide stângi, prinzând o parte a aortei ascendente distale. Trebuie să avem grijă să permitem pătrunderea unui flux sanguin adecvat în artera innominată. Clampul distal este plasat pe aorta descendentă și sunt rezecate segmentul de coarctație împreună cu țesutul ductal. Incizia este extinsă către fața inferioară a arcului aortic și la nivelul aortei distale. Se plasează apoi o linie de sutură posterioară într-o manieră deschisă. Se aproximează canulele și se finalizează linia de sutură anterioară. Această tehnică realizează o reconstrucție excelentă a arcului aortic, dar necesită o disecție mai extinsă și mai mult timp (Fig. 22.34).

Aortoplastia cu petic și cu interpoziție de proteză tubulară

Atât istmoplastia directă, cât și cea indirectă au fost descrise de către Bernhard (1949) și Vosschulte (1957). Este o operație simplă, care nu necesită o disecție atât de extinsă ca în cazul aplicării altor tehnici. Ductul arterial sau ligamentul arterial este ligaturat și divizat şi sunt plasate canulele vasculare în aşa fel, încât interferenţa cu vasele colaterale să fie minimă. Aorta este deschisă longitudinal. La nivelul deschiderii se suturează un petic mare Gore-Tex, în scopul legării aortei (**Fig. 22.30**). Peticul trebuie să se extindă suficient deasupra şi mult dedesubtul coarcaţiei. Angioplastia aortică cu petic a fost sprijinită de mai mulţi autori (Reul şi colab., 1974; del Nido şi colab., 1986). Tehnica este uşoară, dar posibilitatea formării unui anevrism tardiv constituie o piedică majoră pentru aplicarea ei **[101, 102]**. Backer şi colaboratorii (1995) recomandă aortoplastia cu petic de Gore-Tex la pacienţii cu vârste între 2 şi 16 ani. Ei au observat în seriile lor de pacienţi formarea unui singur fals anevrism.

Ocazional, aortoplastia cu petic poate fi folosită în asociere cu rezecţia şi anastomoza termino-terminală sau cu tehnica flap-ului subclavicular. După ce una din aceste operaţii este finalizată şi gradientul rezidual este măsurat, se reaplică clampurile, se face anterior o incizie de-a curmezişul zonei înguste şi se suturează un petic în loc. Barratt-Boyes a folosit această modificare la 12 pacienţi după rezecţie şi la doi după tehnica flap-ului subclavicular; pentru un segment îngust foarte lung, se poate folosi interpoziţia protetică totală (**Fig. 22.30-22.33**).

Repararea concomitentă a coarctaţiei de aortă şi a defectelor intracardiace

Dacă defectele intracardiace, cum sunt defectele septale interventriculare, sunt asociate cu coarctaţie de aortă, poate fi reparată coarctaţia şi se poate plasa o bandă pe artera pulmonară, repararea defectului intracardiac fiind temporizată. Această abordare nu necesită oprire circulatorie, ci două operaţii. Ungerleider şi Ebert (1987) au realizat repararea simultană a defectelor prin intermediul unei sternotomii mediane. Ei au folosit bypass-ul cardio-pulmonar, hipotermia profundă şi fie arestul circulator total, fie perfuzia cu flux scăzut. Coarctaţia a fost reparată cu un petic pericardic la copiii mici şi cu petic de Gore-Tex sau Dacron la copiii mai mari. Karl şi colaboratorii (1992) au raportat experienţa lor, în cadrul căreia au adăugat perfuzia miocardică izolată în timpul reparării arcului aortic.

Strategia depinde de îndrăzneala echipelor chirurgicale şi de anestezie de a aborda nou-născuţii prin chirurgia pe cord deschis. Decizia reparării într-o singură etapă se bazează pe statusul neurologic preoperator, severitatea hipoplaziei arcului aortic şi complexitatea defectului septal interventricular. În cadrul obişnuit al unui defect septal interventricular de mărime medie, produs prin malrotaţie, aceasta va fi închis transatrial, în timpul răcirii, iar hipoplazia de arc aortic/coarctaţia va fi reparată pe parcursul unei scurte perioade de oprire circulatorie la 18°C, folosind fie anastomoza directă, fie peticul pulmonar (de tip hemogrefă), preluat de la pacient, cu încurbarea sa interioară. Capătul proximal al peticului trebuie ajustat în aşa fel încât să nu se suprapună pe aorta ascendentă. **(Fig. 23.1 Op TIM).**

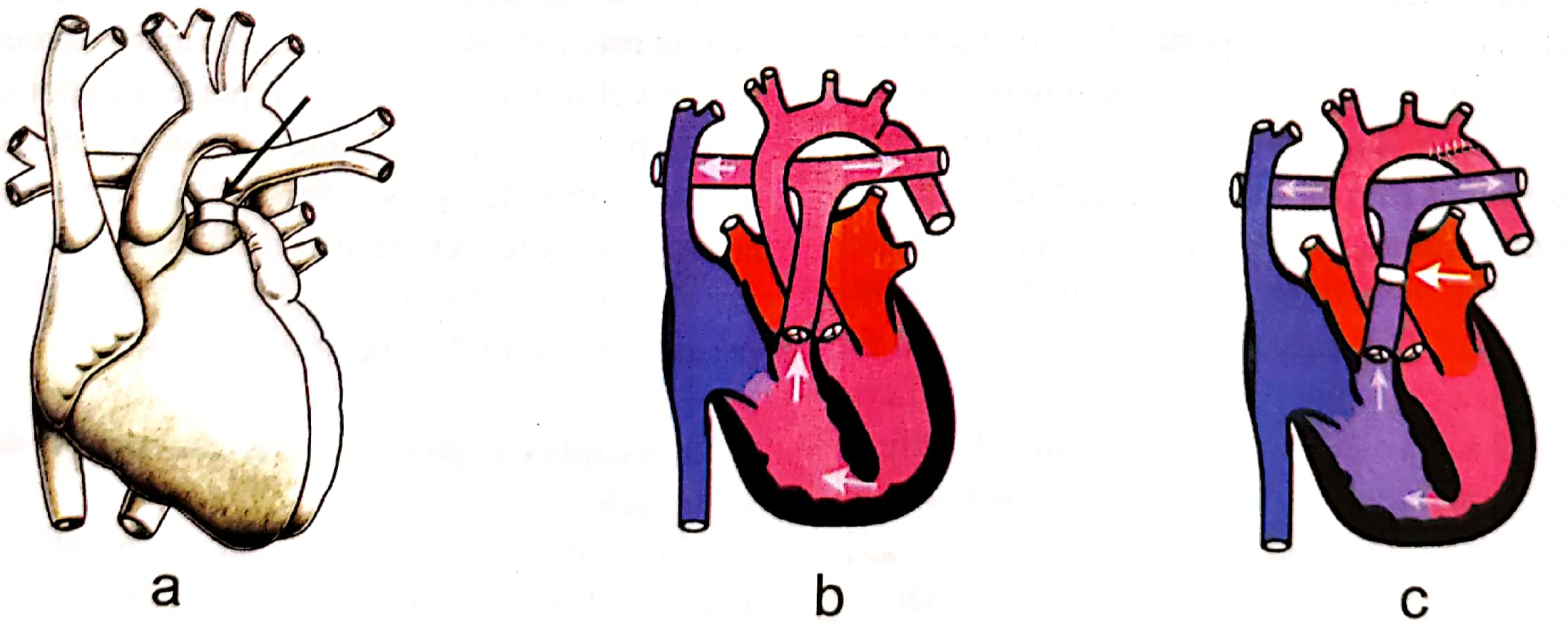

Fig. 23.1. Op.TIM. Banding de arteră pulmonară (**a** – plasarea banding-ului indicat prin săgeată; **b** – coarctaţie de aortă cu DSV larg apical; **c** – după corecţia coarctaţiei şi banding indicat prin săgeată albă, DSV este lăsat deschis).

Concluzii

Alegerea tehnicii chirurgicale se face în funcție de anatomia coarctației și de vârsta pacientului. La nou-născut și sugar se preferă de obicei aortoplastia cu arteră subclavie (ce se utilizează atât în cazul coarctației scurte, cât și în cazul coarctației lungi). Date recente arată că această tehnică poate scădea sau chiar elimina incidența recoarctației (incidență ce este între 30-60% după rezecție la sugari).

Comentarii asupra dilatației la nou-născut

La nou-născut și în primele luni de viață, **restenoza după dilatare cu balon** este crescută, astfel procedura intervențională va trebui considerată mai degrabă o paliație decât un tratament definitiv. Rata de stenozare descrește în timpul primului an de viață, dar complicațiile legate de traumatismul și ocluzia arterei femurale rămân principalul motiv de îngrijorare la acest grup de pacienți. Cu toate că în ultimii ani s-au făcut progrese semnificative în ceea ce privește tehnica cateterizării, complicațiile traumatice vasculare rămân destul de frecvente **[103]**.

Restenoza și complicațiile arterei femurale au determinat în multe centre abandonarea metodei la nou-născuți și copiii mici, cu excepția pacienților extrem de gravi la care operația prezintă un risc crescut. Pe de altă parte, unii autori consideră că restenoza se poate preta la dilatare iterativă până când este depășit momentul critic **[104]**. Abordarea transductală sau transombilicală reprezintă alternative la abordul transfemural pentru a evita complicațile legate de acesta.

Încercarea de a compara **metodele intervenționale de angioplastie cu balonaș versus tratament chirurgical** este deosebit de dificilă, datorită caracterului neomogen al perioadelor grupurilor de studiu, caracteristicilor morfologice și variantelor tehnice. De asemenea, definirea ratei de succes, a restenozei, a anevrismului și indicațiile de reintervenție variază de la un studiu la altul **[105]**.

Primele studii comparative (Johnson și Rao) au arătat o rată a **restenozei** similară pentru cele două tehnici (46% respectiv 50%). În ceea ce privește pacienții chirurgicali, aceștia au fost grevați de spitalizare mai lungă, ventilație mecanică și complicații renale, neuronale și altele legate de tehnica chirurgicală în sine. Pe de altă parte, angioplastia cu balonaș s-a corelat cu o incidență crescută de traumatisme arteriale femurale și hemoragii care au necesitat transfuzie (26%). Autorii acestui studiu au sugerat că angioplastia cu balonaș este o alternativă acceptabilă la nou-născuți și copiii sub trei luni.

Până în prezent, nu există un algoritm bine definit în ceea ce privește tratamentul coarctației la nou-născut și copilul mic. Particularitățile morfologice, starea clinică a pacientului, condițiile locale instituționale pot influența rezultatele ambelor proceduri, mai ales în ceea ce privește mortalitatea și rata de restenoză.

La copil și adult se preferă rezecția și anastomoza termino-terminală în cazul unei coarctații scurte. Dacă mobilitatea aortei distale sau proximale este scăzută (apare frecvent la adolescent sau adultul tânăr), se va utiliza proteza tubulară de Dacron. În cazul coarctației lungi, recoarctației sau coarctației la nivelul arcului aortic se va face bypass protetic între artera subclaviculară stângă și aorta descendentă sau între aorta ascendentă și aorta descendentă.

8.3. Rezultate

Rezultatele postoperatorii depind de mai mulți factori, cei mai importanți fiind: vârsta pacientului în momentul operației, tehnica operatorie și prezența sau absența anomaliilor asociate. Este dificil de ales metoda chirurgicală „ideală”. În trecut rata recoarctației în cazul anostomozei termino-terminale ajungea la 60%, cu o rată mai scăzută în cazul aortoplastiei cu arteră subclavie sau în cazul reparării cu proteze. Totuși studiile recente au demonstrat rata recoarctației de 5-10% în cazul anastomozei termino-terminale. Motivele acestor schimbări ar fi terapia intensivă neonatală, dezvoltarea tehnicii chirurgiei vasculare și a materialelor de sutură. Îngrijirea intensivă preoperatorie și utilizarea prostaglandinei au contribuit la scăderea mortalității.

S-a efectuat un studiu pe 1337 de pacienți operați de coarctație în perioada de sugar: la 763 de pacienți (57%) s-a utilizat aortoplastia cu artera subclavie, la 406 pacienți (30%) s-au utilizat rezecția și anastomoza termino-terminală, iar aortoplastia cu petic sintetic la 133 pacienți (9,9). În plus la 20 de pacienți s-au folosit bypass-uri protetice. Rezultatele studiului au arătat următoarele: mortalitatea a fost crescută la nou-născuții operați în prima săptămână de viață și la cei cu greutatea sub 3 kg. S-au înregistrat 8 decese din 279 de copii cu vârsta între 3 luni şi 1 an. Prezenţa DSV a crescut mortalitatea de la 0,9% la 6,8%. Anomaliile cardiace complexe (ventricul unic, transpoziţie de vase mari) au crescut mortalitatea până la 16 **[106]**. Un alt studiu a fost efectuat de Conte şi colaboratorii săi la Departamentul de chirurgie cardiacă pediatrică a Spitalului „Marie Lannelongue" din Paris între anii 1983 şi 1994 pe 307 de nou-născuţi cu coarctaţie, operaţi prin anastomoză termino-terminală. Vârsta medie la care s-a făcut operaţia a fost de 13 zile (+/– 8 zile). La 95 de pacienţi s-a întâlnit coarctaţie izolată (grupul 1), 102 pacienţi aveau asociat defect septal ventricular (grupul 2), 110 pacienţi aveau asociate anomalii complexe (grupul 3). Hipoplazia de arc aortic a fost întâlnită la 81% dintre pacienţi (62% în grupul 1, 85% în grupul 2 şi 93% în grupul 3). La 271 de pacienţi reconstrucţia arcului aortic a fost efectuată prin toracotomie stângă cu normotermie (100% din grupul 1, 95% din grupul 2 şi 72% din grupul 3), iar la 36 de pacienţi la care s-au efectuat în plus operaţii paliative ale leziunilor asociate, s-au folosit sternotomia mediană şi o scurtă perioadă de hipotermie şi oprire circulatorie (5% din grupul 2 şi 25% din grupul 3). Banding-ul arterei pulmonare s-a făcut la 94 de pacienţi. Închiderea spontană a DSV-ului a fost observată la 39% din pacienţii din grupul 2 operaţi prin toracotomie. Rata mortalităţii precoce a fost 2% la grupul 1, 2% la grupul 2 şi 17% la grupul 3. Au fost relatate 29 de decese tardive, toate cu leziuni cardiace asociate. Mortalitatea a fost de 16,9%. În grupul 3 rata mortalităţii a fost de 47% la cei la care s-a efectuat operaţia de două ori, folosind 2 procedee diferite, şi de 23% la cei la care s-a efectuat operaţia o singură dată. Supravieţuirea după 10 ani a fost de 98% în grupul 1, 94% în grupul 2 şi 60% în grupul 3. Rata recoarctaţiei a fost de 9,8% conducând la 21 de reintervenţii şi 3 angioplastii fără înregistrarea de decese. Pacienţii cu hipoplazie de arc aortic au avut un risc mai mare pentru recoarctaţie. Din acest studiu reiese că o anastomoză termino-terminală extinsă poate reprezenta o metoda sigură în coarctaţia neonatală. Mortalitatea este influenţată de complexitatea anomaliilor cardiace. La majoritatea nou-născuţilor cu coarctaţie şi DSV asociat, operarea coarctaţiei poate duce la închiderea spontană a defectului septal ventricular. Operarea coarctaţiei şi a leziunilor cardiace asociate într-un singur timp operator are rezultate mai bune decât operarea în 2 timpi **[107]**.

În 1998 Backer şi colaboratorii au raportat o serie de 55 de sugari la care s-au utilizat rezecţia şi anastomoza termino-terminală cu o rată a mortalităţii de 5,4% şi o rată de restenoză de 3,6%. Vârsta medie la care s-a făcut operaţia a fost de 21 zile. 47% dintre pacienţi au avut coarctaţie izolată şi 53% au avut cel puţin a anomalie cardiacă asociată, defectul septal ventricular reprezentând 69% dintre toate **[107]**.

Operarea coarctaţiei la copiii mari şi adolescenţi are în general rezultate bune şi mortalitate scăzută. Din 824 de pacienţi operaţi pentru coarctaţie în copilărie, la 431 (52%) s-a efectuat anastomoză termino-terminală, la 214 (26%) aortoplastie cu petic, iar la 109 pacienţi (13%) s-a efectuat aortoplastie cu arteră subclavie. S-au înregistrat 6 decese, o rată a mortalităţii de 0,73%.

În prezent, tratamentul optim al coarctaţiei rămâne controversat. Managementul preoperator şi terapia intensivă neonatală dovedesc scăderea continuă a ratei mortalităţii.

În viitor se urmăreşte tratarea coarctaţiei prin intervenţie genetică sau terapie *in utero*, ce poate reduce creşterea ţesutului ductal sau poate ameliora fluxul sanguin neonatal în aşa fel încât să prevină coarctaţia **[108]**.

8.3.1. Complicaţii precoce

Lista complicaţiilor posibile în ambele situaţii, atât înainte, cât şi după reparaţia de coarctaţie, este extinsă şi prevenţia lor necesită o atenţie sporită la toate detaliile tehnicii (**Tabelul 22.15, Caseta 22.10**).

Sângerarea

Sângerarea după repararea unei coarctaţii nu este o complicaţie neobişnuită, în special la copiii mai mari cu circulaţie colaterală dezvoltată. Se aplică principiile cunoscute pentru prevenirea şi tratarea hemoragiei.

Hemoragiile postoperatorii provin fie din peretele aortic sau din arterele intercostale friabile (eventualitate mai frecventă după vârsta de 15 ani), fie din fisurarea liniei de sutură, prin suprainfecţii sau datorită numeroaselor colaterale. Hemoragiile pot fi uneori dramatice şi obligă astfel la reintervenţie de urgenţă **[109]**.

Hipertensiunea paradoxală sau de rebound

Hipertensiunea paradoxală sau de rebound este o complicaţie obişnuită care apare la un procent de până

Tabelul 22.15. Complicații chirurgicale potențiale

Complicații chirurgicale potențiale
Recoarctația
Hipertensiunea paradoxală
Paraplegia
Leziunea nervului laringian recurent
Ischemia brațului stâng
Hemoragia
Formarea anevrismului
Chilotorax
Sindromul Horner
Lezarea nervului frenic
Stop cardiac

Caseta 22.10

Posibile complicații

- Coarctație de aortă reziduală sau recurentă
- Hemoragie
- Paraplegie
- Hipertensiune arterială paradoxală
- Durere abdominală
- Vasculită mezenterică (necrotizantă)
- Chilotorax
- Anevrism (după aortoplastie cu petic)
- Ischemie de membru superior stâng (flap subclavicular)
- Leziune de nerv recurent

la 30% din totalitatea pacienților **[110]**. Este mai puțin obișnuită la copiii mici. Sunt implicate valul catecolaminic perioperator și producția de renină **[111]**. Formele ușoare sunt tratate prin sedare; în cazul hipertensiunii severe, se administrează intravenos labetalol (alfa și beta-blocant) sau nitroprusiat de sodiu în perioada postoperatorie imediată, tratamentul continuându-se apoi, de obicei, cu propanolol pe cale orală.

Sindromul postcoarctectomie (incidența 20%) se caracterizează prin creșterea bruscă a tensiunii arteriale (180–200 mm Hg) în zilele 3–5 postintervenție. Paroxismele hipertensive se însoțesc de dureri abdominale, vărsături, ileus (datorită tulburărilor vasomotorii mezenterice). În formele severe poate apărea infarct intestinal.

Tratamentul cu beta-blocante se face fie preventiv (de fiecare dată când tensiunea sistolică depășește 160 mm Hg, iar cea distolică 95 mm Hg), fie cu scop curativ. Se mai recomandă întârzierea realimentării orale 48 de ore postoperator, timp în care alimentația se administrează parenteral.

Pacienții cu sindrom sever postcoarctectomie necesită laparotomie exploratorie pentru tratarea complicațiilor posibile: perforație sau necroză intestinală.

Paraplegia

Paraplegia este o complicație rară, dar extrem de serioasă a reparării coarctației sau recoarctației de aortă. S-a raportat o incidență de 0,41% **[112]**. Lerberg și colaboratorii (1982) au constatat paraplegia la 5 din 334 de pacienți cărora li se efectuase repararea coarctației (o incidență de 1,5%). A existat o corelație între durata clampării crosei aortice și paraplegie (timpul mediu de clampare a crosei la pacienții la care s-a instalat paraplegia a fost de 49 de minute). Măsurile necesare pentru a evita paraplegia au fost descrise mai devreme în acest capitol, fiind vorba despre timpul de clampare a crosei cât mai scurt posibil, evitarea acidozei și păstrarea vaselor colaterale. La copiii mai mari trebuie măsurată presiunea în aorta distală și, dacă se consideră necesar, poate fi indicată perfuzia părții inferioare a corpului. Aplicarea atentă a tehnicii de anastomoză și evitarea hemoragiei ar trebui să elimine necesitatea reaplicării clampului pe crosă. Hipotermia moderată de 34–35°C poate fi de asemenea utilă.

Paraplegia parțială sau incompletă prin ischemie medulară este relativ rară (0,4–0,6%), dar este o complicație gravă ce trebuie evitată cu orice preț. Elementul determinant în apariția paraplegiei este scăderea brutală a presiunii în aorta descendentă, în momentul clampării ei în timpul intevenției sau cu ocazia hemoragiilor preoperatorii. Nu există niciun pericol dacă tensiunea în aorta descendentă rămâne peste 60 mm Hg sau dacă durata clampării aortei este sub 20 minute.

Riscul paraplegiei este crescut în lipsa circulației colaterale, putând apărea în:

– coarctația la sugar;

– coarctația proximal de artera subclaviculară stângă;

– coarctația preductală cu perfuzarea aortei descendente toracice prin canalul arterial;

– coarctația asociată cu stenoză la originea arterei subclaviculare stângi;

– coarctația cu artera subclaviculară dreaptă, pornind de la a patra ramură, distal de coarctație;

– recoarctație.

În cazurile considerate cu risc, există trei metode de a minimiza potențialele probleme:

– bypass-ul inimii stângi, care poate fi făcut fie prin pompă, fie prin inserarea unui tub cu heparină între aorta proximală sau artera subclavie stângă și aorta distală sau aorta femurală;

– realizarea unei hipotermii de 33°C;

– bypass-uri protetice între aorta ascendentă și aorta descendentă.

Insuficiența renală

Insuficiența renală poate apărea la copiii mici în stare gravă. Este o consecință a perfuziei slabe a părții inferioare a corpului, poate fi prezentă înaintea operației și poate necesita tratament prin dializă peritoneală.

Durerea abdominală

Durerea abdominală asociată cu ileusul (paralitic) apare câteodată în a doua sau a treia zi postoperator. Este probabil legată de vasculita mezenterică, care în rare cazuri devine necrotizantă și necesită intervenție chirurgicală. Controlul agresiv al hipertensiunii postoperatorii a redus incidența acestei complicații **[111]**.

Chilotoraxul

Ductul toracic este rareori afectat în timpul disecției. Chilotoraxul este mai degrabă datorat lezării vaselor limfatice mici situate lângă artera subclaviculară. Aceste vase limfatice, dacă sunt observate, ar trebui mai degrabă cusute decât electrocoagulate. Dacă pe tubul de dren toracic începe să se exteriorizeze un lichid lăptos, se începe un tratament conservator, constând dintr-o dietă cu trigliceride cu lanțuri medii. Dacă totuși drenajul este aberant, este indicată reoperația. Este cusut locul pierderii chiloase.

8.3.2. Complicații tardive

Recoarctația

Apare la un anumit număr de pacienți, indiferent de metoda de reparare chirurgicală. Cea mai mare incidență a recoarctației se întâlnește la pacienții care au fost supuși operației devreme, în copilăria mică **[113–115]**, deși în câteva serii mai mici de pacienți nu s-a raportat niciun caz de recoarctație **[95, 116]**. În general, incidența raportată este de 11–42% **[113, 117-120]** Aceste diferențe pot fi până la un punct explicate prin diferențele dintre criteriile folosite de diverşii autori pentru a defini recoarctația (**Talelul 22.16**).

Williams și colaboratorii (1980) au observat prezența gradientelor la 54% dintre pacienții care au supraviețuit după operație, dar reoperția s-a efectuat numai la 11 dintre ei. Distincția între coarctația reziduală și cea recurentă nu se face ușor, decât dacă se măsoară de rutină presiunile la sfârșitul reparării coarctației. De aceea, noi recomandăm măsurarea și înregistrarea presiunilor de deasupra și de sub locul reparării la finalul fiecărei intervenții primare. O coarctație reziduală poate apărea datorită unei reparări inadecvate din punct de vedere tehnic, din cauza hipoplaziei arcului de deasupra coarctației sau din cauza flap-ului subclavicular scurt folosit pentru reparare. Tensiunea la nivelul anastomozei predispune și ea la dezvoltarea recoarctației. Hipertensiunea sistemică persistentă în partea superioară a corpului, cu pulsuri femurale întârziate sau chiar absente, hipertrofia ventriculară stângă sau aspectul normal al electrocardiogramelor sunt sugestive pentru îngustarea recurentă sau reziduală. Gradientul este evaluat prin măsurarea presiunii sanguine la nivelul extremităților superioare și inferioare, folosind manșete de dimensiuni potrivite. Ecocardiografia Doppler poate determina cu acuratețe acest gradient; actualmente, investigația de elecție este RMN-ul, rezonanța magnetică nucleară. Cateterismul cardiac și angiocardiografia asigură o măsurare exactă și elucidează lungimea și gradul îngustării, ca și platforma pentru angioplastie intervențională.

În general, intervenția este indicată atunci când se constată un gradient restant de 2+-30 mm Hg în prezența unei îngustări semnificative evidențiate imagistic. Odată cu dezvoltarea cardiologiei intervenționale, dilatarea cu balon a recoarctației **[121]** a devenit o tehnică de elecție pentru majoritatea pacienților cu coarctație reziduală sau recurentă. Absența nevoii de reintervenție la 12 ani după dilatarea cu succes a fost peste 70% **[122]**. S-a folosit și stentarea, în asociere cu dilatarea, dar rezultatele pe termen lung rămân incerte (**Tabelul 22.17**).

8.3.3. Tratamentul recoarctației

Dacă dilatarea cu balon sau stentarea nu sunt considerate potrivite, poate fi necesară chirurgia. Au fost folosite mai multe tehnici chirurgicale. Se poate redeschide partea stângă a toracelui sau se poate executa sternotomia. În unele cazuri speciale, poate fi de ajutor o toracotomie dreaptă pentru unele operații cu bypass. Criteriile pentru protecția măduvei spinării sunt similare celor subliniate mai devreme pentru repararea coarctației primare, dar este necesară o atenție sporită în absența unor colaterale semnificative. Pentru a evita disecția aderențelor formate la linia de sutură precedentă, se poate realiza un bypass la nivelul coarctației folosind o grefă de Dacron sau Gore-Tex, plasată între baza arterei subclaviculare stângi și aorta distală sau între un

Tabelul 22.16. Urmărirea pe termen lung a coarctației de aortă reparate

Probleme	Proceduri urmărite
Hipertensiune arterială	Monitorizarea presiunii sanguine Teste de efort Monitorizarea presiunii sanguine ambulator
Valva aortică bicuspă	Monitorizare clinică Ecocardiografie
Recoarctație sau stenoză reziduală	Monitorizare clinică Monitorizarea presiunii sanguine Ecocardiografie RMN CT Studiu cardiac prin cateterism
Disecția sau anevrismul de aortă ascendentă	Ecocardiografie RMN CT
Dilatarea sau anevrismul aortei descendente în regiunea aortei istmice	Ecocardiografie RMN CT Cateterism cardiac
Boală a arterelor coronare	Monitorizare clinică Scintigrafie de stres (perfuzie miocardică imagistică) Angiografie coronariană
Dureri de cap nou instalate sau schimbarea calității acestora (alertează asupra anevrismelor cerebrale)	Evaluare neurologică RMN CT

Tabelul 22.17. Complicațiile tratamentului chirurgical al coarctației de aortă

1) Hemoragiile postoperatorii
2) Hipertensiunea paradoxală
3) Sindromul postcoarctectomie
4) Paraplegia
5) Chilotorax
6) Paralizia laringeană
7) Anevrisme de aortă
8) Re-coarctația
9) Cardiomiopatia
10) Complicații postaortoplastie cu arteră subclavie
11) Endocardita bacteriană
12) Endorterita bacteriană
13) Paralizia diafragmatică ipsilaterală

punct situat deasupra până într-unul situat dedesubtul îngustării aortice. Dacă segmentul îngust este foarte lung sau dacă aderențele sunt deosebit de dificil de disecat, se poate plasa o grefă lungă de la nivelul aortei ascendente până la aorta descendentă. O altă alternativă este reprezentată de plasarea unei grefe tubulare, prin intermediul unei sternotomii mediane, concomitent cu folosirea bypass-ului cardio-pulmonar și a hipotermiei moderate, între aorta ascendentă și aorta situată imediat deasupra diafragmului, deschiderea pericardică posterioară din spatele inimii **[123]** **(Fig. 22.35)**.

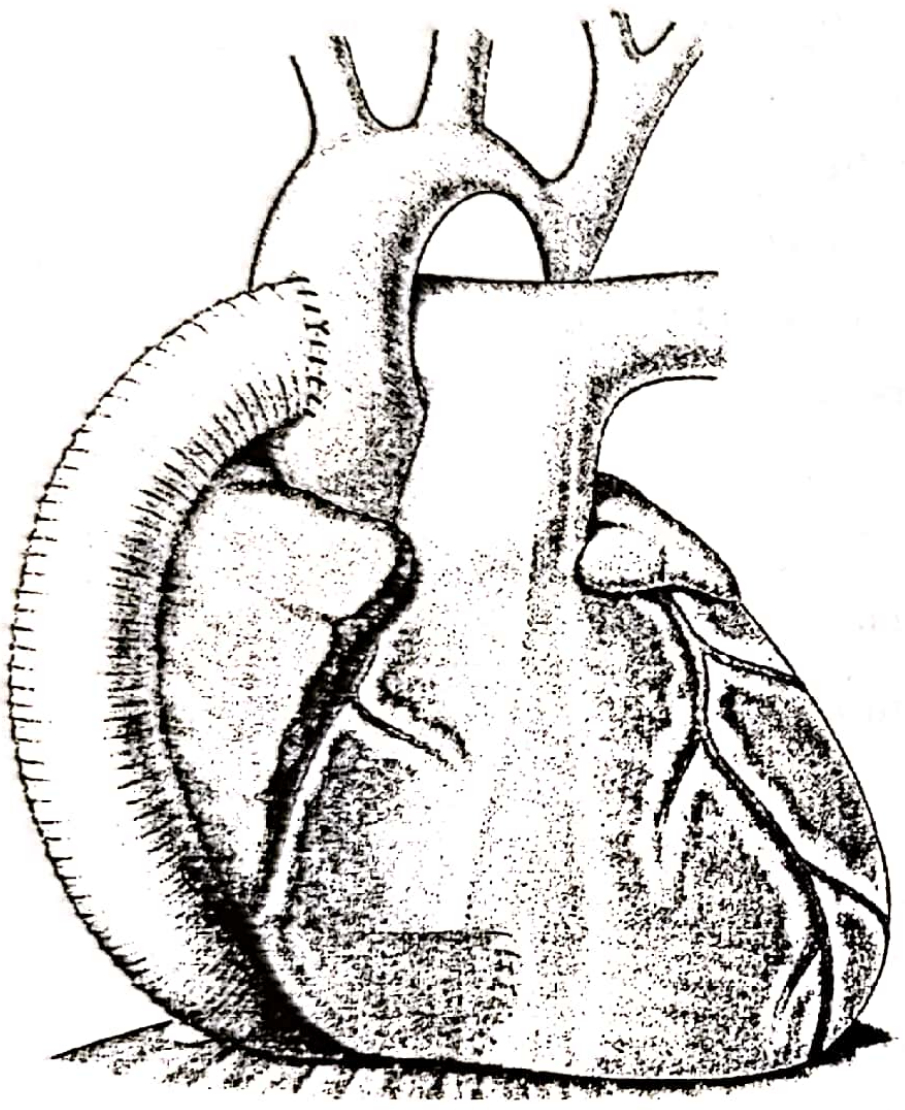

Fig. 22.35. Bypass cu grefă tubulară între aorta ascendentă și aorta distală (după Stark).

Complicații după aortoplastie cu arteră subclavie

Mai puțin de 1% dintre pacienți dezvoltă gangrenă. Fluxul sanguin prin brațul afectat este redus în timpul utilizării lui, dar claudicația este neobișnuită.

Endocardita bacteriană are loc mai frecvent la nivelul valvei aorte bicuspide și mai rar la nivelul valvei mitrale sau în cazul DSV.

Endarterita bacteriană este mai puțin comună și survine de obicei la nivelul segmentului poststenotic, fiind în relație cu jetul sanguin pe pereții aortei.

Paralizia diafragmatică ipsilaterală poate apărea în unele cazuri datorită lezării nervului frenic intraoperator.

8.3.4. Complicații la distanță

Bolile valvulare (mitrale, aortice) reprezintă o complicație tardivă. Bicuspidia aortică necesită tratament chirurgical pentru stenoza aortică calcificată la pacienții din decada a cincea și a șasea de viață. Astfel, printre cei 23 de pacienți operați de Crafoord și urmăriți apoi mai mult de 26 de ani de Bjork și colaboratorii, s-a observat dezvoltarea anomaliilor la nivelul valvei aortice la 11 cazuri (48%), dintre care 4 nu au necesitat intervenții chirurgicale. Anomalile congenitale ale valvei mitrale nu sunt frecvente. Celano și colaboratorii au găsit anomalii mitrale asociate la 12 (21%) din 56 de pacienți cu CoAo. Postoperator, insuficiența cardiacă poate persista ocazional, la pacienții în vârstă care o aveau și preoperator, ca și afectarea arterelor coronare cu apariția infarctului de miocard și a anginei (cu frecvență redusă). Accidentele vasculare cerebrale sunt frecvente la pacienții cu hipertensiune persistentă. Maron și colaboratorii au notat o prevalență crescută a defectelor de conducere pe electrocardiogramă la pacienții lor. Bjork și colaboratorii au notat modificări degenerative ale articulațiilor șoldului la 20% dintre 25 de pacienți urmăriți între 27 și 32 de ani, cu vârste cuprinse între 7 și 31 de ani în momentul coarctectomiei.

8.3.5. Mortalitatea

Supraviețuirea la 1 lună este de 98%, la 1 an de 97%, la 10 ani de 91%, la 25 ani de 81%. Mortalitatea este mai mică la pacienții operați decât la cei neoperați, dar e mai mare decât în populația generală.

Cauzele de deces sunt: insuficiența cardiacă, hipertensiunea persistentă recurentă, ruptura anevrismelor intracraniene cu hemoragie subarahnoidiană, disecție de aortă, infarct miocardic acut, alte malformații cardiace asociate.

Factorii care cresc riscul de deces:

– **vârsta înaintată**: când operația este realizată în primul an de viață, supraviețuirea la 25 de ani este de 90%, iar rata decesului este mai mică decât la cei cu CoAo netratată; când operația este realizată la adulți, de peste 40 ani, rata supraviețuirii este mai mică;

– deși **greutatea mică la naștere** este considerată factor ce crește mortalitatea, când corecția coarctației de aortă se face în perioada neonatală, acest aspect nu a fost îndeajuns evaluat; totuși sunt raportate cazuri la care s-a realizat cu succes corecția coarctației de aortă la nou-născuți cu greutatea mai mică de un kilogram;

– **clasele hipoplaziei de cord stâng** pot influența supraviețuirea, deși majoritatea pacienților cu coarctație izolată se găsesc în clasa I.

Nu se poate afirma cu certitudine dacă **tehnica utilizată** în corecția CoAo poate reprezenta un factor de deces. Mortalitatea precoce la nou-născuții cu sau fără canal arterial permeabil este 2–10%; la copil și adultul tânăr este de aproximativ 1%.

9. FORME ATIPICE DE COARCTAȚIE

9.1. Localizare atipică

9.1.1. Coarctația de arc aortic

Coarctația la nivelul arcului aortic reprezintă îngustarea focală oriunde între artera nenumită și artera subclaviculară stângă, ca și hipoplazia întregului segment. Cel mai frecvent, coarctația de arc aortic implică segmentul dintre artera carotidă comună stângă și artera subclaviculară stângă. Rar se dezvoltă coarctație între artera nenumită și artera carotidă comună stângă.

Coarctațiile de arc aortic se împart în două categorii clinico-chirurgicale: cu sau fără canal arterial permeabil.

Pacienții **fără** canal arterial permeabil și cu coarctație focală au prognostic relativ bun; în timp ce cei cu coarctație lungă, implicând ramurile distale ale trunchiului brahio-cefalic, au prognostic mai rezervat. Principala problemă la cei cu coarctație focală este cardiomegalia, cu sau fără insuficiență cardiacă, ce necesită tratament chirurgical din perioada de sugar.

La pacienții **cu** canal arterial permeabil, prognosticul depinde de gradul hipertensiunii pulmonare.

9.1.2. Coarctația de aortă abdominală

Afectarea aortei abdominale are o preponderență feminină netă, spre deosebire de coarctația de aortă clasică care este mai frecventă la sexul masculin.

Leziunea poate fi scurtă sau lungă (difuză), cu îngustări etajate și hipoplazie a aortei subiacente și cu posibilă afectare a aortei toracice. Localizarea cea mai frecventă este cea interrenală, putând afecta și regiunea supra/infrarenală. Pacienții la care diagnosticul se pune după vârsta de 40 de ani au de obicei coarctație de aortă infrarenală.

Coarctația de aortă abdominală poate fi: **congenitală** (fuziune incompletă a celor două aorte dorsale primitive) sau **dobândită** (de tip inflamator) în cadrul altor afecțiuni: neurofibromatoza von Recklinghausen, sindromul Williams Beuren, rubeola congenitală, boala Takayasu sau fibroza periaortică postradioterapie sau posttraumatică. Au fost descrise cazuri rare de coarctație de aortă abdominală la pacienții cu sindrom Alagille, afecțiune autozomal-dominantă, care se manifestă prin stenoze ale arterelor pulmonare, deficitul genetic fiind localizat la nivelul genei Jagged. Diagnosticul etiologic se pune pe examen histopatologic.

CoAo abdominală seamănă în anumite aspecte cu CoAo clasică. De obicei lungimea constricției este scurtă, iar în interior membrana este mică și localizată mai degrabă central decât excentric, aspect observat în CoAo clasică. Poate fi asociată cu alte anomalii vasculare: CoAo istmică, stenoză aortică valvulară sau subvalvulară, bicuspidie aortică, stenoză mitrală, stenoză pulmonară.

Simptomatologia este asemănătoare cu cea a CoAo istmice cu hipertensiune la membrele superioare, determinând cefalee, epistaxis și hipotensiune la membrele inferioare, ceea ce poate duce la claudicație intermitentă. La auscultație există suflu sistolic la nivelul abdomenului și în regiunea lombară. La palpare, aorta abdominală prezintă pulsații ample față de pulsul femural absent sau slab perceptibil. Se dezvoltă circulație colaterală , iar eroziunile costale se întâlnesc de obicei la nivelul coastelor a zecea, a unsprezecea și a douăsprezecea.

Explorările paraclinice: ECG poate arăta hipertrofie ventriculară stângă. Îngustarea aortică se poate observa cel mai bine la RMN, CT și aortografie. Ecocardiografia și ecografia abdominală sunt limitate datorită inaccesibilității regiunii.

Evoluția spontană e gravă, durata medie de viață fiind de 35 de ani. Decesul survine prin accidente vasculare cerebrale, insuficiență cardiacă sau insuficiență renală.

Tratamentul coarctației abdominale depinde de etiologia sa. Tratamentul simptomatic constă în medicație antihipertensivă. Tratamentul arteritei Takayasu constă în administrarea de corticosteroizi, ciclofosfamidă și metotrexat. Tratamentul etiologic constă în angioplastie cu balon, cu sau fără plasare de stent, sau tratament chirurgical. Ca tratament chirurgical se face rezecția segmentului stenotic, interpoziție de proteze, bypass aorto-aortic sau utilizarea peticelor (**Fig. 22.36**). Se va avea în vedere și tratamentul anomaliilor intracardiace asociate (rezecția stenozei aortice supravalvulare în sindromul Williams) sau al defectelor vasculare (revascularizația arborelui vascular visceral). Este recomandată urmărirea postoperatorie a complicațiilor.

9.2. Coarctație „căpătată"

Anumite condiții dobândite produc îngustarea în grade diferite a lumenului aortic. În coarctațiile de aortă „căpătate" apar simptome de insuficiență arterială (claudicație intermitentă, senzația de picioare reci); pulsațiile la arterele femurale, ca și la nivelul altor artere distale sunt absente sau reduse. În coarctațiile de aortă „capătate" nu întâlnim hipertensiune la membrele superioare, circulație colaterală tipică sau anomalii cardio-vasculare asociate.

9.2.1. Degenerativă, arterosclerotică

La nivelul arterelor coronare există leziuni precoce proliferative și degenerative ale intimei și îngroșarea mediei, determinată de hipertensiunea arterială.

Pot apărea, de asemenea, alterări precoce ale peretelui aortic: plăci de aterom și scleroză ce evoluează tardiv către calcinoză și fragilitatea peretelui prin dezorganizarea fibrelor elastice **[109]**.

9.2.2. Inflamatorie (Arterita Takayasu)

Arterita Takayasu este o afecțiune inflamatorie cronică de etiologie necunoscută, implicând aorta și ramurile mari, cu evoluție de la inflamație acută de tip arterită granulomatoasă, până la un stadiu tardiv, sclerotic, cu hiperplazie intimală, degenerescența mediei și fibroză adventiceală.

S-au descris mai multe tipuri de boală, în funcție de localizarea predominantă:

- tipul I – afectează în principal arcul aortic și vasele care au originea la acest nivel;
- tipul II – afectează aorta toraco-abdominală și originea arterelor renale;
- tipul III – combină caracteristicile celorlalte două tipuri;
- tipul IV – afectează artera pulmonară cu sau fără atingere aortică.

Această boală este mai frecventă în Asia și afectează în special femeile tinere (raport femei: bărbați = 8:1).

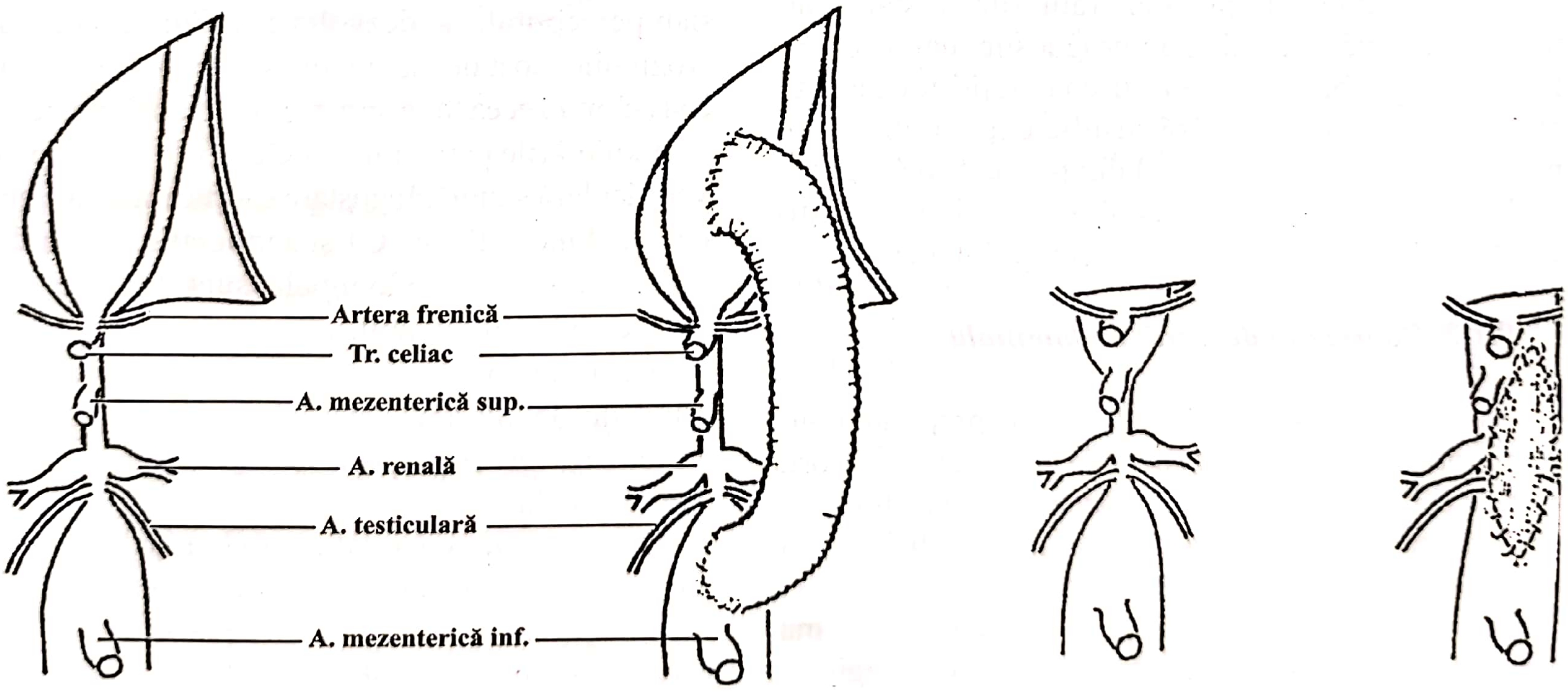

Fig. 22.36. Corecția coarctației abdominale, implicând trunchiul celiac și arterele renale: **a)** bypass protetic; **b)** petic sintetic.

Tratamentul constă în administrarea de corticosteroizi, ciclofosfamidă şi metotrexat. Indicaţiile de tratament chirurgical nu sunt bine stabilite, dar se practică totuşi pentru corectarea hipertensiunii arteriale, în cazul anevrismelor aortice, tratarea regurgitării aortice. Este de preferat ca intervenţiile chirurgicale să se efectueze în afara perioadei de activitate a bolii, indicată cel mai bine de valoarea VSH-ului.

9.3. Pseudocoarctația

Pseudocoarctaţia este o anomalie congenitală rară ce se caracterizează prin cudarea (*kinking*) sau răsucirea, încolăcirea (*coiling*) aortei, distal de artera subclaviculară stângă. Au fost raportate puţine cazuri din 1951 când a fost descrisă de Souders. Porţiunea descendentă a arcului aortic este angulată abrupt, anterior şi distal. Se creează o turbulenţă în regiunea îngustată, dar nu există gradient de presiune care să determine dilatarea aortei ascendente şi formarea circulaţiei colaterale.

Embriogeneza pseudocoarctaţiei de aortă este încă neclară. Există mai multe ipoteze ce relatează diferite origini ale ramurilor aortice. Cea mai acceptată ipoteză este cea a lipsei de fuziune a unor segmente de la originea aortei dorsale (între trei şi zece) şi arcul al patrulea intercostal, rezultând o lungime anormală a arcului aortic, care răsuceşte punctele de inserţie a ligamentului arterial.

De obicei, pacienţii sunt asimptomatici clinic, dar în unele cazuri pot prezenta hipertensiune arterială şi suflu interscapulo-vertebral.

Au fost descrise anomalii asociate pseudocoarctaţiei cum ar fi: bicuspidia valvei aortice, anevrism de sinus Valsalva, defect septal ventricular, transpoziţie corectată, stenoză aortică, coarctaţie vera, dilataţia sau sinuozitatea arterei subclaviculare stângi. A fost raportată de asemenea asocierea pseudocoarctaţiei cu sindromul Turner.

La radiografia toracică, pseudocoarctaţia apare ca o masă mediastinală paratraheal superior stâng, ca o dilataţie aortică. Inferior există o opacitate rotundă interpretată greşit ca fiind arc aortic normal. Această opacitate reprezintă de fapt aorta descendentă cudată anterior.

Pentru confirmarea diagnosticului se pot folosi CT, RMN, angiografie. CT diferenţiază masele vasculare de cele solide, astfel pseudocoarctaţia apare ca o masă mediastinală în vecinătatea aortei, ca un arc aortic neobişnuit de înalt şi se poate vizualiza porţiunea istmică a aortei descendente anterior de coloana vertebrală.

Din cadrul clinicii noastre, prezentăm un caz cu o simptomatologie clinică cardiacă atipică şi modestă, la care se pune diagnosticul ETT de coarctaţie de aortă şi bicuspidie cu insuficienţă aortică gr. II–III şi care este îndrumat spre operaţie. Neavând susţinerea suficientă a indicaţiei operatorii, se practică tomografie computerizată multislice (MSCT) care confirmă coarctaţia de aortă (diafragm istmic stenozant peste 25–30%), dar evidenţiază în plus kinking de aortă istmică (**Fig. 22.37–22.41**). Operaţia şi evoluţia postoperatorie au fost normale. La acest caz intră în discuţie discrepanţa dintre simptomatologia clinică, destul de ştearsă (puls filiform femural bilateral), şi evoluţia clinică prezentă în cazul unei coarctaţii de aortă. Ecografia ne oferă o imagine de ansamblu legată de leziune şi repercusiunile asupra cordului **[124]**, însă imagistica tridimensională din tomografia computerizată multislice oferă informaţii suplimentare, asemănătoare celor obţinute *in vivo*, uşurând abordarea chirurgicală ulterioară şi asigurând o evoluţie favorabilă postoperatorie.

Cazul ilustrează utilitatea unei metode actuale de diagnostic în situaţii atipice de coarctaţie de aortă şi prin aspectul imaginilor poate susţine ipoteza implicaţiei ductului – ligamentului arterial în patogenia coarctaţei de aortă **[125,126]**.

Complicaţiile pseudocoarctaţiei sunt rare şi pot fi: aortită bacteriană, pseudoanevrism, anevrisme saculare, tromboză la nivelul segmentului cudat.

Se recomandă tratament conservator, deoarece majoritatea pseudocoarctaţiilor sunt asimptomatice. În caz de hipertensiune, se va face tratament medical. Tratamentul chirurgical este indicat în cazul pseudocoarctaţiei complicate sau al anomaliilor asociate.

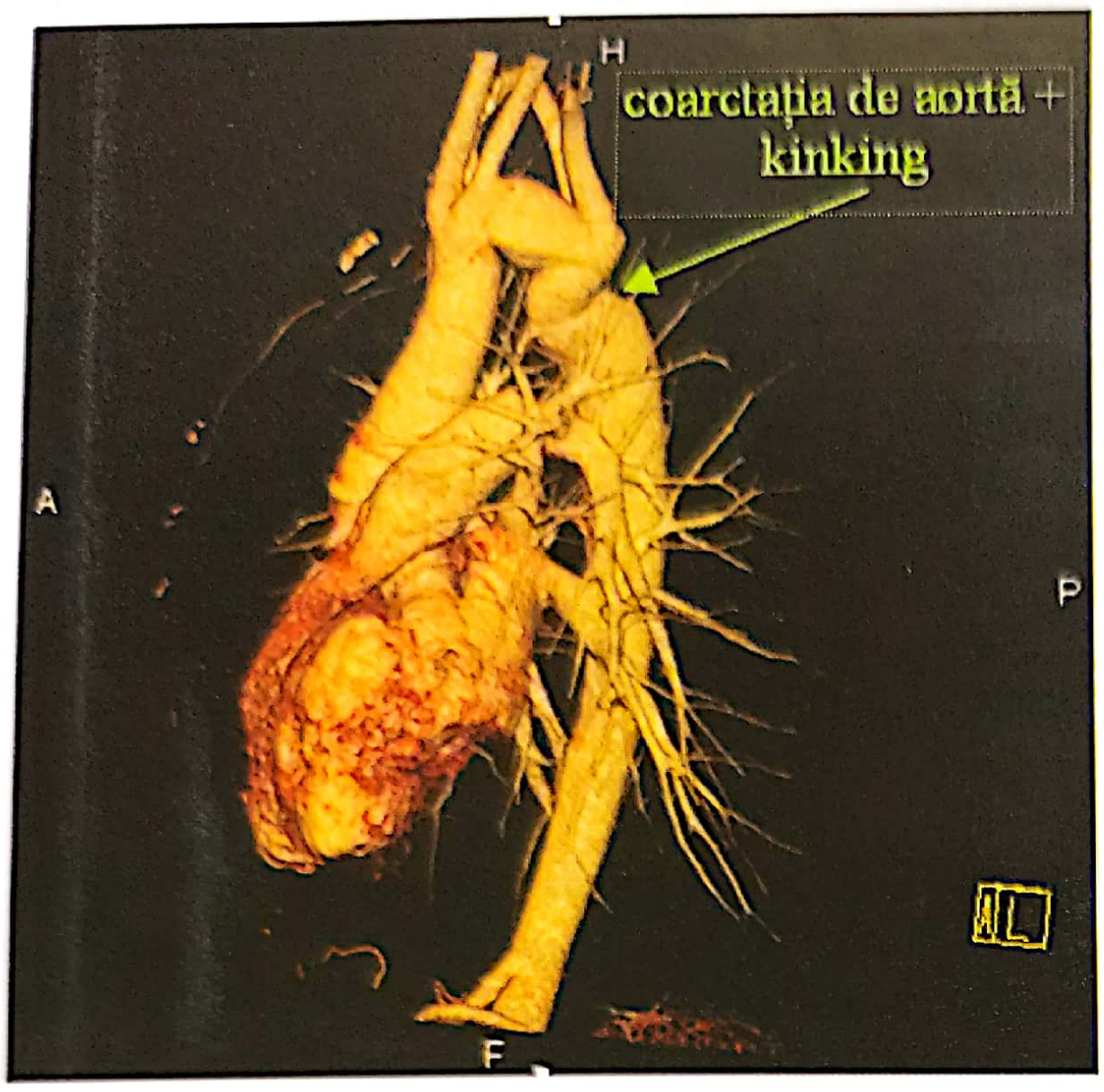
H
coarctația de aortă +
kinking
A
P
L
F

Fig. 22.37. Tomografia computerizată multislice cu reconstrucție tridimensională – vedere antero-laterală.

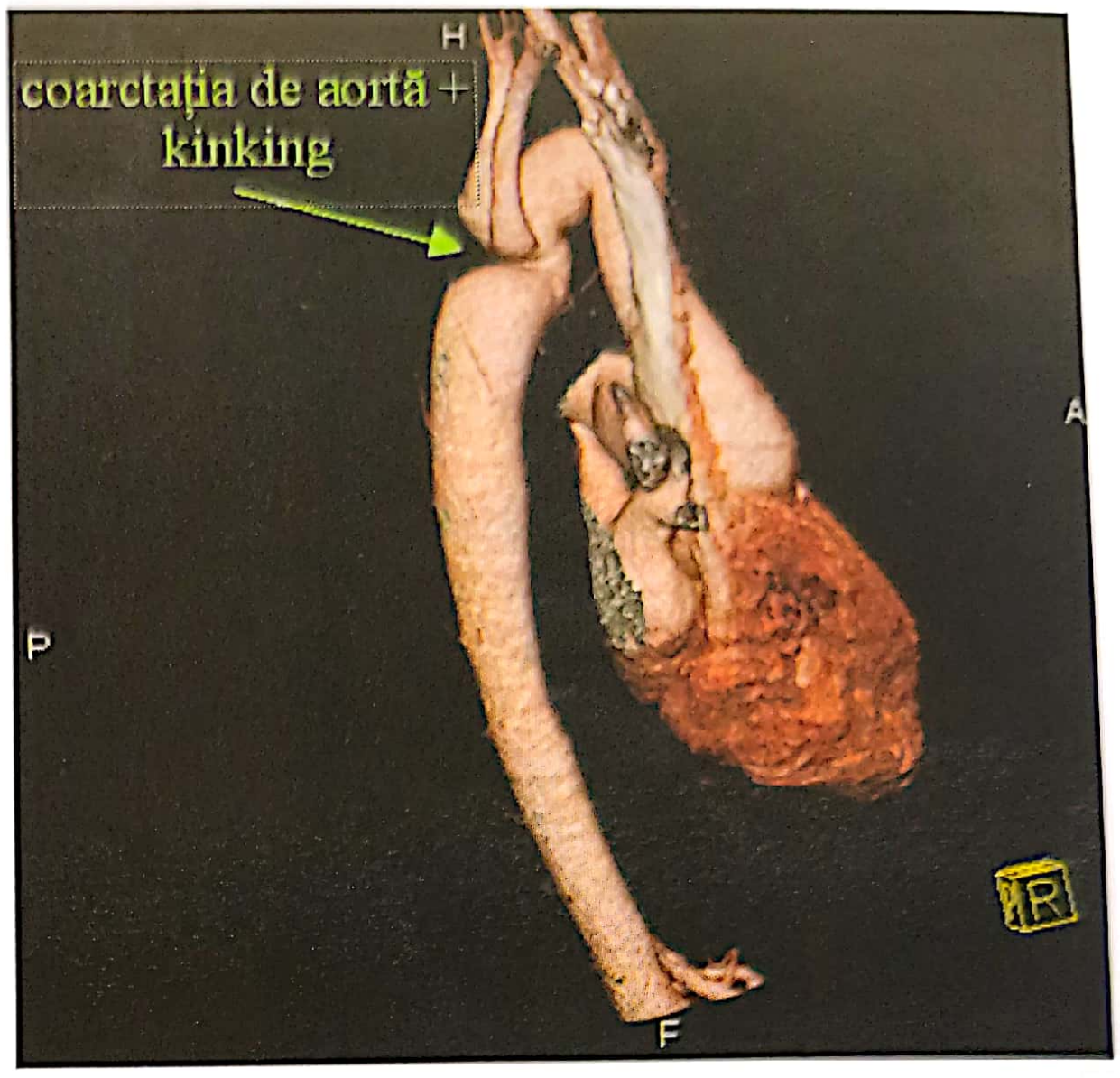
H
coarctația de aortă +
kinking
A
P
R
F

Fig. 22.39. Tomografia computerizată multislice cu reconstrucție tridimensională – vedere oblic posterioară dreaptă..

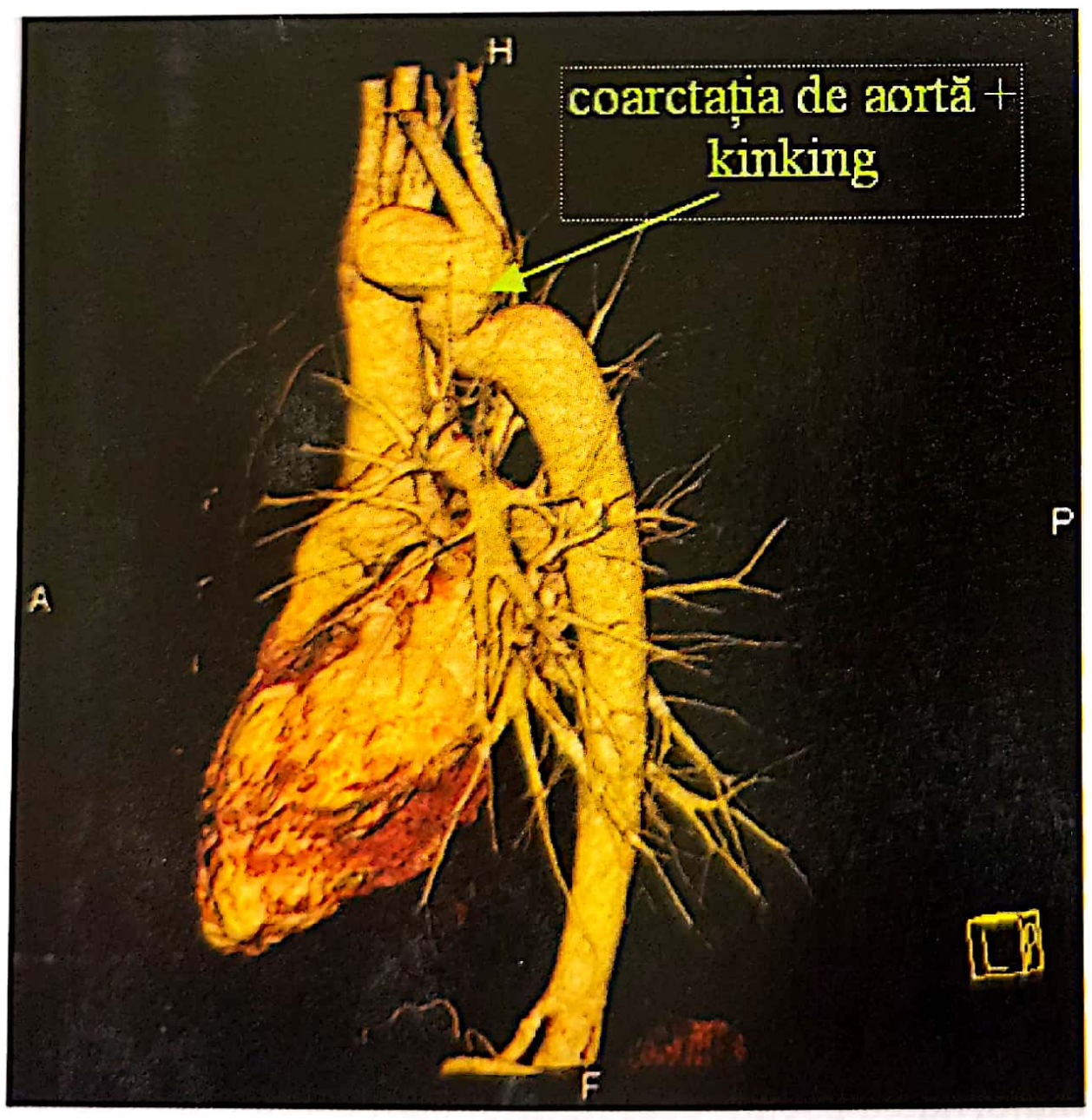
H
coarctația de aortă +
kinking
A
P
L
F

Fig. 22.38. Tomografia computerizată multislice cu reconstrucție tridimensională – vedere oblic posterioară stânga.

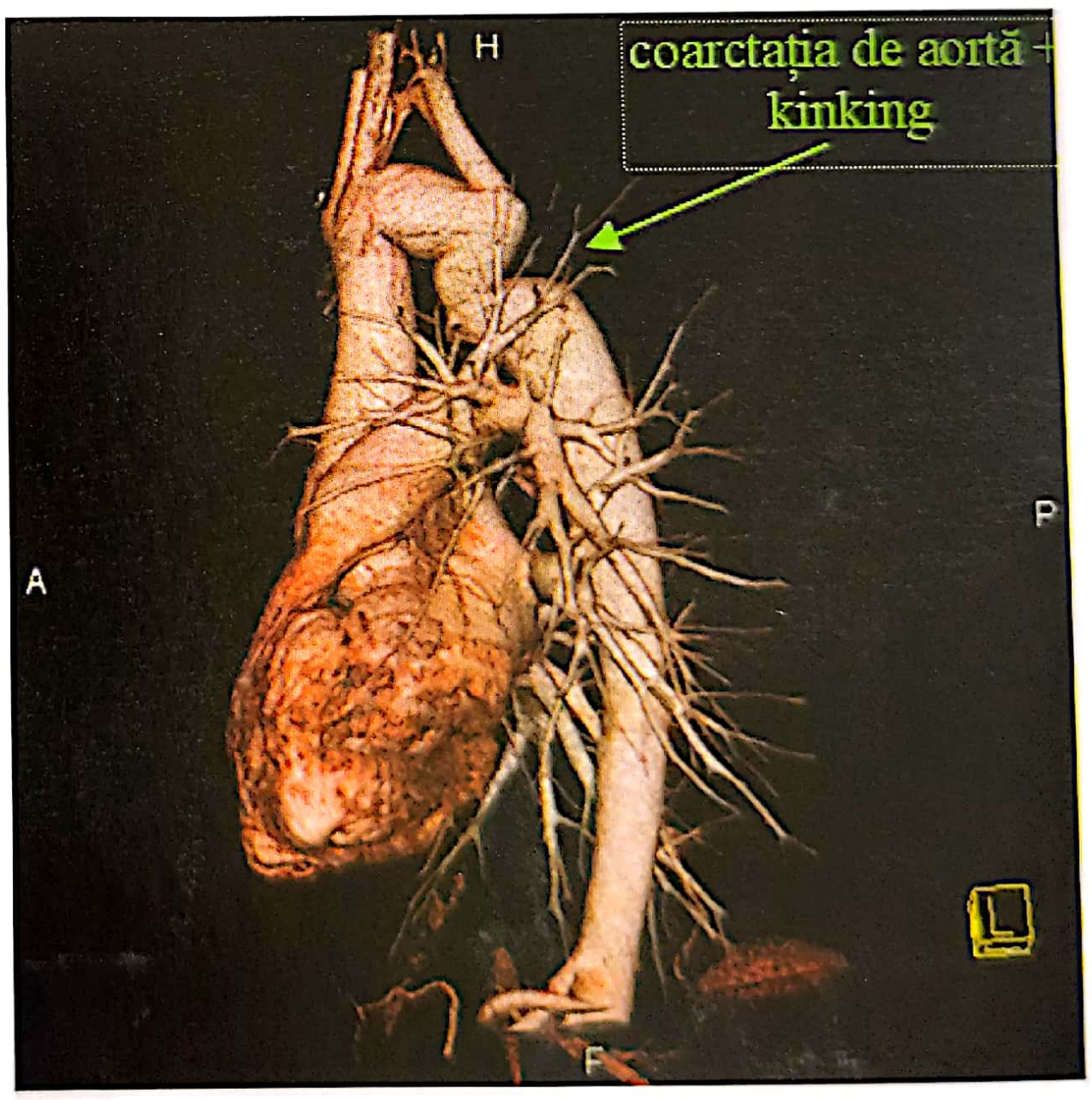
H
coarctația de aortă +
kinking
A
P
L
F

Fig. 22.40. Tomografia computerizată multislice cu reconstrucție tridimensională – vedere laterală.

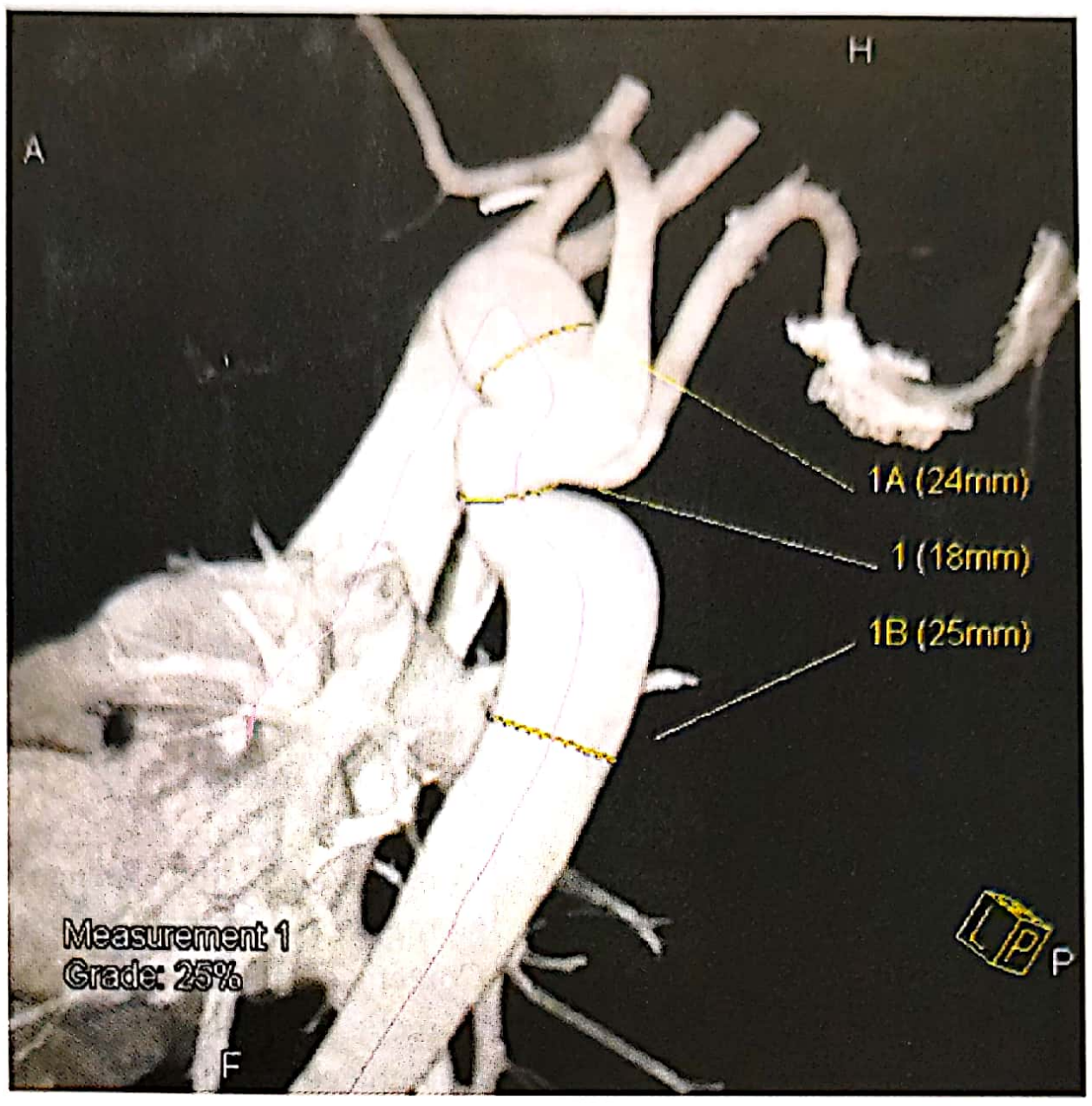

Fig. 22.41. Tomografia computerizată multislice cu reconstrucţie tridimensională – vedere postero-laterală. Substracţie digitală cu măsurarea comparativă a lumenului aortic.

10. Op TIM. PROPUNERI DE NOMENCLATURĂ DIAGNOSTICĂ ŞI TERAPEUTICĂ STS-EACTS *

CoAo reprezintă îngustarea aortei descendente toracice (semnificativă hemodinamic), de obicei distal de artera subclaviculară stângă, la locul de origine a ligamentului arterial. În 1903, Bonnet a clasificat coarctaţia în 2 grupe: de tip infantil, denumită mai târziu preductală, şi de tip adult, denumită apoi postductală **[24]**. Van Praagh a specificat că locul coarctaţiei este aproape întotdeauna juxtaductal, astfel încât clasificarea de mai sus este inexactă **[25]**. Clasificarea în forma infantilă şi adultă ţine cont de momentul prezentării pacienţilor şi de manifestările clinice tipice la copil sau adult. Există diferenţe fiziopatologice semnificative între adultul cu coarctaţie cronică şi copilul dependent de canalul arterial permeabil.

Clasificarea utilizată din punct de vedere chirurgical grupează coarctaţiile în trei categorii **[26–28]**:

I. coarctaţia izolată; II. coarctaţie şi DSV; III. coarctaţia însoţită de anomalii intracardiace complexe.

Amato a propus o altă clasificare a coarctaţiilor **[29]**: I. coarctaţia primară; II. coarctaţia asociată cu hipoplazia istmului (istmul fiind porţiunea de aortă cuprinsă între artera subclaviculară stângă şi ligamentul arterial); III. coarctaţia cu hipoplazie tubulară (incluzând istmul şi porţiunea dintre artera carotidă stângă şi artera subclaviculară stângă).

Fiecare tip cuprinde 2 subtipuri: A, cu DSV, şi B, cu alte anomalii cardiace majore. Prima corecţie chirurgicală a coarctaţiei realizată cu succes a fost efectuată de Craaford în 1945 care a făcut rezecţia şi anastomoza termino-terminală a aortei **[30]**. Această metodă a determinat o incidenţă crescută de recoarctaţie, antrenând modificări chirurgicale şi realizarea unor noi tehnici în corectarea coarctaţiei **[31]**. Aceste tehnici includ: aortoplastie cu petic **[27, 32]**, aortoplastie cu arteră subclavie **[33]** şi rezecţie cu anastomoză termino-terminală extinsă **[26, 28, 34]**. Au mai fost raportate şi alte tehnici: aortoplastie cu arteră subclavie cu prezervarea fluxului sanguin arterial prin braţul stâng **[35]**, aortoplastie cu arteră subclavie – *free flap* **[36]**, aortoplastie cu arteră subclavie cu rezecţia ţesutului ductal **[37]**, anastomoză termino-terminală extinsă radical **[38]**, anastomoza dintre aorta descendentă şi arcul aortic proximal **[39]**, aortoplastie cu homogrefă de arteră pulmonară **[40]**.

III A. Nivelele ierarhice de diagnostic în coarctaţie

Nivelul 1

Coarctaţia de aortă (CoAo)

Nivelul 1: Definiţii

COARCTAŢIA DE AORTĂ (CoAo): reprezintă îngustarea semnificativă din punct de vedere hemodinamic a aortei descendente toracice, de obicei distal de artera subclaviculară stângă. Câteodată coarctaţia se poate întâlni la nivelul aortei toracice şi abdominale.

---

* Adaptat după Carl L., Backer, M.D., Constantine Mavroudis M.D., *Congenital Heart Surgery Nomenclature and Database Project: Patent Ductus Arteriosus, Coarctation of the Aorta, Interrupted Aortic Arch.*, „Ann. Thorac. Surg.", 2000, 69: S298-307.

Nivelul 2

CoAo, FAP

Coarctația de aortă (CoAo), **Izolată**
Coarctația de aortă (CoAo), **Cu DSV**
Coarctația de aortă (CoAo), **Cu anomalii intracardiace complexe**

Nivelul 3

CoAo, FAP
CoAo, Izolată, FAP

Coarctația de aortă (CoAo), Izolată, **Hipoplazia istmului**
Coarctația de aortă (CoAo), Izolată, **Hipoplazia arcului**
Coarctația de aortă (CoAo), Izolată, **Hipoplazia istmului și hipoplazia arcului**

Coarctația de aortă (CoAo), Cu DSV, FAP

Coarctația de aortă (CoAo), Izolată, **Hipoplazia istmului**
Coarctația de aortă (CoAo), Izolată, **Hipoplazia arcului**
Coarctația de aortă (CoAo), Izolată, **Hipoplazia istmului și hipoplazia arcului**

Coarctația de aortă (CoAo), Cu anomalii intracardiace complexe, FAP

Coarctația de aortă (CoAo), Cu anomalii intracardiace complexe, **Hipoplazia istmului**
Coarctația de aortă (CoAo), Cu anomalii intracardiace complexe, **Hipoplazia arcului**
Coarctația de aortă (CoAo), Cu anomalii intracardiace complexe, **Hipoplazia istmului și hipoplazia arcului**

Definiții: Hipoplazia arcului

ARCUL AORTIC: poate fi împărțit în 3 părți: arcul transvers proximal (între arterele nenumită și carotidă stângă), arcul transvers distal (între areterele carotidă stângă și subclaviculară stângă) și istmul aortic (între artera subclaviculară stângă și inserția canalului arterial permeabil).

HIPOPLAZIA ISTMULUI: când istmul este mai puțin de 40% din diametrul aortei ascendente.

HIPOPLAZIA ARCULUI: arcul transvers proximal sau distal este mai puțin 60%, respectiv 50% din diametrul aortei ascendente.

Coarctația: Alte modificări

Coarctația de aortă (CoAo), **Aorta toracică**
Coarctația de aortă (CoAo), **Aorta abdominală, suprarenal**
Coarctația de aortă (CoAo), **Aorta abdominală, infrarenal**
Coarctația de aortă (CoAo), **Recurentă, FAP**
Coarctația de aortă (CoAo), **Recurentă, S/P corectare chirurgicală**
Coarctația de aortă (CoAo), **Recurentă, S/p corectare intervențională (prin cateter)**
Coarctația de aortă (CoAo), **Reziduală, FAP**
Coarctația de aortă (CoAo), **Reziduală S/P corectare chirurgicală**
Coarctația de aortă (CoAo), **Reziduală, S/P corectare intervențională**

III B. Nomenclatura opțiunilor de tratament în CoAo

Nivelul 1

Corecția coarctației, FAP

Corecția coarctației, **Toracotomie stângă**
Corecția coarctației, **Toracotomie dreaptă**
Corecția coarctației, **Sternotomie mediană**
Corecția coarctației, **Metoda intervențională**
Corecția coarctației, **Altele**

Nivelul 2

Corecția coarctației, FAP
Corecția coarctației, Toracotomie stângă, FAP

Corecția coarctației, Toracotomie stângă, **Rezecție cu anastomoză termino-terminală**
Corecția coarctației, Toracotomie stângă, **Aortoplastie cu petic sintetic**
Corecția coarctației, Toracotomie stângă, **Interpoziție de proteze**
Corecția coarctației, Toracotomie stângă, **Aortoplastie cu arteră subclavie**
Corecția coarctației, Toracotomie stângă, **Aortoplastie cu arteră subclavie – flap revers**
Corecția coarctației, Toracotomie stângă, **Rezecție cu anastomoză termino-terminală extinsă**
Corecția coarctației, Toracotomie stângă, **Bypass protetic extra-anatomic**
Corecția coarctației, Toracotomie stângă, **Bandingul arterei pulmonare**
Corecția coarctației, Toracotomie stângă, **Altele**

Corecția coarctației, Toracotomie dreaptă, FAP

Corecția coarctației, Toracotomie dreaptă, **Rezecție cu anastomoză termino-terminală**
Corecția coarctației, Toracotomie dreaptă, **Aortoplastie cu petic sintetic**
Corecția coarctației, Toracotomie dreaptă, **Interpoziție de proteze**
Corecția coarctației, Toracotomie dreaptă, **Aortoplastie cu arteră subclavie**

Corecția coarctației, Toracotomie dreaptă, **Aortoplastie cu arteră subclavie – flap revers**
Corecția coarctației, Toracotomie dreaptă, **Rezecție cu anastomoză termino-terminală extinsă**
Corecția coarctației, Toracotomie dreaptă, **Bypass protetic extra-anatomic**
Corecția coarctației, Toracotomie dreaptă, **Altele**

Corecția coarctației, Sternotomie mediană, FAP

Corecția coarctației, Sternotomie mediană, **Rezecție cu anastomoză termino-terminală**
Corecția coarctației, Sternotomie mediană, **Aortoplastie cu petic sintetic**
Corecția coarctației, Sternotomie mediană, **Interpoziție de proteze**
Corecția coarctației, Sternotomie mediană, **Aortoplastie cu arteră subclavie**
Corecția coarctației, Sternotomie mediană, **Aortoplastie cu arteră subclavie – flap revers**
Corecția coarctației, Sternotomie mediană, **Rezecție cu anastomoză termino-terminală extinsă**
Corecția coarctației, Sternotomie mediană, **Bypass protetic extra-anatomic**
Corecția coarctației, Sternotomie mediană, **Banding-ul arterei pulmonare**
Corecția coarctației, Sternotomie mediană, **Altele**

Corecția coarctației, Metoda intervențională, FAP

Corecția coarctației, Metoda intervențională, **Dilatație cu balon**
Corecția coarctației, Metoda intervențională, **Dilatație cu balon cu plasare de stent**
Corecția coarctației, Metoda intervențională, **Altele**

Corecția coarctației, Altele

Modificări în coarctația de aortă

Bypass cardio-pulmonar parțial (CPB)
Bypass cardio-pulmonar total
Șunt intraoperator
Timpul de clampare al aortei
Numărul colateralelor ligaturate
Petice
Politetrafluoroetilen (PTFE) – 0,4 mm grosime
PTFE – 0,5 mm grosime
PTFE – 0,6 mm grosime
Dacron
Hemashield
Homogrefe
Pericard fixat în glutaraldehidă

III C. Coarctația de aortă. Diagnostic și proceduri. Listele scurte

Diagnostic. Lista scurtă
Coarctația de aortă
Hipoplazia de arc aortic

Proceduri. Lista scurtă
Corecția coarctației, Anastomoză termino-terminală
Corecția coarctației, Anastomoză termino-terminală extinsă
Corecția coarctației, Aortoplastie cu arteră subclavie
Corecția coarctației, Aortoplastie cu petic
Corecția coarctației, Interpoziție de proteze
Corecția coarctației, Altele
Corecția coarctației, FAP
Corecția arcului aortic

III D. Coarctația de aortă. Diagnostic posibil. Relatarea factorilor de risc

Hemoragie intraoperatorie, postoperatorie
Lezarea nervului recurent laringeal
Lezarea nervului frenic
Sindromul Horner
Chilotorax
Hipertensiunea paradoxală postoperatorie
Ischemia mezenterică
Paraplegia
Accidente vasculare cerebrale
Formarea anevrismelor
Recoarctația (>20 mm Hg gradientul pe cateter sau prin măsurarea presiunii sanguine)
Ischemia brațului stâng
Brațul stâng scurt

BIBLIOGRAFIE

1. **Keith J.D.**, *Coarctation of the aorta*. In: Keith J.D., Rowe R.D., Vlad P. (eds.), *Heart disease in infancy and childhood*, ed. 3, Macmillan, New York, 1978.
2. **Rudolph A.M.**, *Congenital diseases of the heart*, Year Book, Chicago, 1974.
3. **Tawes R.L. Jr., Aberdeen E., Waterston D.J. et al.**, *Coarctation of the aorta in infants and children. A review of 333 operative cases, including 179 infants*, „Circulation", 1969, 39(5 Suppl. 1): I173.
4. **Sima A.I.**, *Coarcțatia de aortă*. În: Ion Socoteanu, *Tratat de patologie chirurgicală cardio-vasculară*, vol. I, Ed. Medicală, București, 2007, p. 462-496.
5. **Morgagni J.B.**, *De sedibus et causis morborum, Epist XVIIL Article 6*, 1760.
6. **Bonnet L.M.**, *Stenose congenitale de l'aorte*, „Rev. Med.", (Paris), 23: 108, 1903.

---

* Redactare medicală casete: Ion Socoteanu, Iulia Cristina Frânculescu, Marius Frânculescu.

7. **Van Praagh R., O'Connor B., Chacko K.A.,** *Aortic coarctation. Pathology of the malformation*, First World Congress of Pediatric Cardiac Surgery, Bergamo, June 1988.
8. **Vouhe P.R., Trinquel F., Lecompte Y. et al.,** *Aortic coarctation with hypoplastic aortic arch. Results of extended end-to-end aortic arch anastomosis*, „J. Thorac. Cardiovasc. Surg.", 1988, 96: 557.
9. **Backer C.L., Mavroudis C., Zias E.A. et al.,** *Repair of coarctation with resection and extended end-to-end anastomosis*, „Ann. Thorac. Surg.", 1998, 66: 1365.
10. **Conte S., Lacour-Gayet F., Serraf A. et al.,** *Surgical management of neonatal coarctation*, „J. Thorac. Cardiovasc. Surg.", 1995, 109: 663.
11. **Backer C.L., Mavroudis C.,** *Congenital Heart Surgery Nomenclature and Database Project: patent ductus arteriosus, coarctation of the aorta, interrupted aortic arch*, „Ann. Thorac. Surg.", 2000, 69 (4 Suppl): S298.
12. **Socoteanu I.,** *Tratat de patologie chirurgicală cardiovasculară*, vol. I, Ed. Medicală, București, 2007, p. 462-496.
13. **Crafoord C., Nylin G.,** *Congenital coarctation of the aorta and its surgical treatment*, „J. Thorac. Surg.", 1945, 14: 347.
14. **Spittell J.A., McGoon D.C.,** *Coarctation of the Aorta*. In Allen, Barker, Hines: *Peripheral Arterial Disease*, Ed. Saunders, Philadelphia, 1972, p. 521-547.
15. **Barratt-Boyes Kirklin,** *Cardiac Surgery*, ed. 3, Ed. Churchill-Livingstone, New York, 2003, p. 1315-1376.
16. **Vossschulte K.,** *Surgical correction of coarctation of the aorta by an „isthmusplastic" operation*, „Thorax", 1961, 16: 338.
17. **Waldhausen J.A., Nahrwold D.L.,** *Repair of coarctation of the aorta with a subclavian flap*, „J. Thorac. Cardiovasc. Surg.", 1966, 51: 532.
18. **Amato J.J., Rheinlander H.F., Cleveland C.J.,** *A method of enlarging the distal transverse arch in infants with hypoplasia and coarctation of the aorta*, „Ann. Thorac. Surg.", 1977, 23: 261.
19. **Lansman S., Shapiro A.J., Schiller M.S. et al.,** *Extended aortic arch anastomosis for repair of coarctation in infancy*, „Circulation", 1986, 74(3 Pt 2): I-37.
20. **Meier M.A., Lucchese P.A., Jazbik W. et al.,** *A new technique for repair of aortic coarctation. Subclavian flap aortoplasty with preservation of arterial blood flow to tile left arm*, „J. Thorac. Cardiovasc. Surg.", 1986, 92: 1005.
21. **Kubota H., Camilleri L., Legault B. et al.,** *Surgical correction of the hypoplastic aortic arch by the subclavian free flap method in the neonate*, „J. Thorac. Cardiovasc. Surg.", 1998, 116: 519.
22. **Asano M., Mishima A., Yamamoto S. et al.,** *Modified subclavian flap aortoplasty for coarctation repair in patients less than three months of age*, „Ann. Thorac. Surg.", 1998, 66: 588.
23. **Van Heurn L.W.E., Wong C.M., Spiegelhalter O.J. et al.,** *Surgical treatment of aortic coarctation in infants younger than 3 months: 1985 to 1990. Success of extended end-to-end arch aortoplasty*, „J. Thorac. Cardiovasc. Surg.", 1994, 107: 74.
24. **Rajasinghe H.A., Reddy V.M., Van Son I.A.M. et al.,** *Coarctation repair using end-to-side anastomosis of descending aorta to proximal aortic arch*, „Ann. Thorac. Surg.", 1996, 61: 840.
25. **Tchervenkov C.I., Tahta S.A., Jutras L. et al.,** *Single-stage repair of aortic arch obstruction and associated intracardiac defects with pulmonary homograft patch aortoplasty*, „J. Thorac. Cardiovasc. Surg.", 1998, 116: 897.
26. **Sandy Shah et al.,** *Aortic Coartation*, Article eMedicine, 2005.
27. **Rudolph A.M., Heymann M.A., Spitznas U.,** *Hemodynamic considerations in the development of narrowing of the aorta*, „Am. J. Cardiol.", 1972, 30: 514.
28. **Venugopalan P., Bu'Lock F.A., Joffe H.S.,** *Mitral valve hypoplasia in children with isolated coarctation of the aorta*, „Br. Heart", I, 1994, 71: 358.
29. **Muster A.J.,** *Angiographic anatomy of aortic coarctation: A classification based on the associated morphology of the aortic arch*. In: Mavroudis C., Backer C.L. (eds.), *Coarctation and interrupted aortic arch, Cardiac Surgery: State of the Art Reviews*, Hanley & Belfus, Philadelphia, 1993, 7: 23.
30. **Shone J.D., Sellers R.D., Anderson R.C. et al.,** *The developmental complex of „parachute mitral valve", supravalvular ring of left atrium, subaortic stenosis, and coarctation of aorta*, „Am. J. Cardiol.", 1963, 11: 714.
31. **Skoda J.,** *Demonstration eines Falles von Obliteration der Aorta*, „Wochenblatt der Zeitschrift der Kaiserlichen-Konigliche Gesellschaft der Aertze zur Wein", 1855, 1: 710.
32. **Elzenga N.J., Gittenberger-De Groot A.C., Oppenheimer-Dekker A.,** *Coarctation and other obstructive aortic arch anomalies: their relationship to the ductus arteriosus*, „Jnt. J. Cardiol.", 1986, 13: 289.
33. **Russell C.A., Berry P.J., Watlerson K. et al.,** *Patterns of ductal tissue in coarctation in the first three months of life*, „J. Thorac. Cardiovasc. Surg.", 1991, 102: 596.
34. **Callahan P.F., Quivers E.S., Bradiey L.M. et al.,** *Ecocardiographic evidence for a ductal tissue sling causing discrete coarctation of the aorta in the neonate: case report*, „Pediatr. Cardiol.", 1998, 19: 182.
35. **Kappetein A.P., Gitlenberger-de Groot A.C., Zwinderman A.H. et al.,** *The neural crest as a possible pathogenic factor in coarctation of the aorta and bicuspid aortic valve*, „J. Thorac. Cardiovasc. Surg.", 1991, 102: 830.
36. **Sybert V.P.,** *Cardio-vascular malformations and complications in Turner syndrome*, „Pediatrics", 1998 (abstract), 101: 100.
37. **Cleland W., Goodwin J., McDonald L., Ross D.,** *Medical and Surgical Cardiology*, Oxford, 1969, p. 622-658.
38. **Hoeffel J.C., Henry M., Mentre B. et al.,** *Pseudo-coarctation or congenital kinking of the aorta: radiologic considerations*, „Am. Heart J.", 1975, 89: 428.
39. **Gay W.A. Jr., Young W.G. Jr.,** *Pseudocoarctation of the aorta. A reappraisal*, „J. Thorac. Cardiovasc. Surg.", 1969, 58: 739.
40. **Bahabozorgui S., Bernstein R.C., Fraier R.W.M.,** *Pseudocoarctation of the aorta associated with aneurysm formation*, „Chest", 1971, 60: 616.

CANALUL ARTERIAL PERSISTENT

SECȚIUNEA III CAPITOLUL 23

CAIUS GLAD STREIAN, ION SOCOTEANU

1. DEFINIȚIE ȘI IMPORTANȚĂ FIZIOLOGICĂ
2. PREVALENȚĂ
3. MORFOPATOLOGIE
4. FIZIOPATOLOGIE
    4.1. Importanța canalului arterial în circulația fetală
    4.2. Fiziologia închiderii canalului arterial
    4.3. Canalul arterial persistent la prematuri
    4.4. Canalul arterial persistent la adult
    4.5. Consecințele fiziologice ale persintenței canalului arterial
    4.6. Rolul ductului arterial în patofiziologia malformațiilor cardiace
5. ISTORIE NATURALĂ
6. CARACTERISTICI CLINICE ȘI DIAGNOSTIC
    6.1. Manifestările clinice
    6.2. Examene paraclinice
    6.3. Diagnosticul diferențial
7. TRATAMENT
    7.1. Tratament intervențional
    7.2. Conduita terapeutică la copiii prematuri
    7.3. Intervenția chirurgicală
    7.4. Rolul prostaglandinelor în menținerea permeabilității canalului arterial
    7.5. Metode alternative folosite pentru menținerea permeabilității canalului arterial
8. REZULTATE ȘI COMPLICAȚII
9. Op TIM. PROPUNERI: DE NOMENCLATURĂ, DIAGNOSTIC, TRATAMENT – STS/EACTS
BIBLIOGRAFIE

1. DEFINIȚIE ȘI IMPORTANȚĂ FIZIOLOGICĂ

Canalul arterial persistent (CAP) constă în persistența postnatală a lui *ductus arteriosus*, care la fetus asigură comunicarea între trunchiul arterei pulmonare și aortă, distal de emergența arterei subclaviculare stângi. Incidența este de 1:2.000 de nașteri viabile, reprezentând 10% dintre cardiopatiile congenitale.

Canalul arterial persistent a fost inițial descris de Galen în anul 131 d.Hr. Numele canalului arterial persitent este adesea (în mod eronat) asociat cu anatomistul italian din secolul XVI Leo Bottali (*ductus Bottali*), deși acesta a descris fenomenul de *ductus* la nivelul foramen ovale. Abia în monografia sa din 1852, Rokitansky a recunoscut importanța clinică și anatomică a acestei malformații congenitale.

În timpul vieții fetale această structură este vitală pentru scurtcircuitarea circulației pulmonare, prin devierea sângelui de la nivelul ventriculului drept în aorta descendentă. În mod normal, canalul arterial se închide imediat după naștere, dar atunci când rămâne permeabil mai mult de 10–14 zile de la naștere, devine patologic sub denumirea de canal arterial persistent (permeabil) – *patent ductus arteriosus*.

Odată cu prima respiraţie şi oxigenarea sângelui arterial, se produce constricţia ductusului arterial, urmată de închiderea completă în câteva săptămâni. Spre deosebire de nou-născuţii la termen, la prematuri (sub 1500 g) închiderea canalului arterial este prelungită şi aproximativ o treime dintre aceştia prezintă şunt stânga-dreapta cu determinări hemodinamice importante la nivelul circulaţiei pulmonare.

Leziunile asociate sunt frecvente şi uneori supravieţuirea depinde de permeabilitatea canalului arterial la nou-născuţii cu atrezie de arteră pulmonară (pentru asigurarea circulaţiei pulmonare) sau variante de ventricul stâng hipoplazic (pentru asigurarea circulaţiei sistemice). De asemenea, în coarctaţia de aortă de tip infantil (preductală), CAP asigură circulaţia distală prin şunt dreapta-stânga. În cardiopatii congenitale cu şunt dreapta-stânga, CAP poate avea un rol compensator. Astfel, în ciuda simplităţii sale anatomice, canalul arterial are un rol fiziologic extrem de complex atât în timpul circulaţiei fetale, cât şi după naştere.

Caseta 23.1

Boli asociate

- DSA
- Defect septal atrio-ventricular
- Coarctaţie de aortă
- Tetralogie Fallot
- Transpoziţie de vase mari
- Bolile cardiace congenitale ducto-dependente: inimă stângă hipoplazică, întrerupere de arc aortic, atrezie pulmonară, cu sau fără sept ventricular intact

2. PREVALENŢĂ

Incidenţa canalului arterial persistent izolat este estimată între 1:2000 până la 1:5.000 de naşteri, reprezentând aproximativ 10–12% din totalul bolilor cardiace congenitale; este de două ori mai frecvent la femei decât la bărbaţi. În ultimii ani, rata incidenţei a fost influenţată atât de perfecţionarea metodelor de diagnostic, cât şi de dezvoltarea metodelor terapeutice neonatologice şi intervenţionale.

Caseta 23.2

Incidenţă

Canalul arterial persistent este cea mai comună boală cardiacă congenitală la nou-născuţi. Incidenţa sa ridicată este legată de supravieţuirea crescută la nou-născuţii prematuri, închiderea ductală întârziată fiind foarte frecventă la aceştia, cu o incidenţă variind de la 20 % la prematurii născuţi la 32 de săptămâni de sarcină, până la 60 % la cei născuţi la 28 de săptămâni de sarcină. Canalul arterial persistent reprezintă 10 % dintre defectele cardiace congenitale la nou-născuţii la termen şi a 10-a boală congenitală cardiacă la sugari (2,4 % dintre toate defectele cardiace congenitale). Canalul arterial persistent este mai des întâlnit la femei.

Este evident că ductul arterial persistent apare cu precădere la nou-născuţii prematuri, dar, în acelaşi timp, prematuritatea poate fi responsabilă de persistenţa canalului arterial.

Infecţia rubeolică în primul trimestru de sarcină se corelează cu o incidenţă crescută a canalului arterial permeabil. Aceasta poate determina o apariţie sezonieră a acestei malformaţii la sfârşitul iernii şi începutul primăverii. De asemenea, la copiii născuţi la altitudini mari există o incidenţă crescută a canalului arterial persistent (până la de şase ori), ceea ce demonstrează rolul etiologic al concentraţiei de oxigen în aerul ambiental.

3. MORFOPATOLOGIE

Canalul arterial (*ductus arteriosus*) este un vas de sânge care conectează artera pulmonară stângă proximală la aorta descendentă, imediat distal de originea arterei subclaviculare stângi.

Din punct de vedere embriologic, canalul arterial persistent se dezvoltă de la nivelul porţiunii distale a celui de al şaselea arc aortic. În dezvoltarea fetală există două canale arteriale corespunzătoare celor două arcuri arteriale iniţiale. Canalul arterial persistent stâng se întâlneşte în cazul unui arc aortic drept şi are un traiect posterior faţă de trahee şi esofag, creând un inel vascular.

Canalul arterial are o configuraţie tubulară şi poate prezenta conexiuni diferite la vasele mari faţă de cele tipice menţionate (trunchiul arterei pulmonare sau ramura stângă a acestuia – aorta descendentă distal de istmul aortic). Extremitatea pulmonară a canalului arterial este intrapericardică, iar cea aortică este extrapericardică. Nervul recurent laringian stâng înconjoară porţiunea aortică a canalului arterial extrapericardic

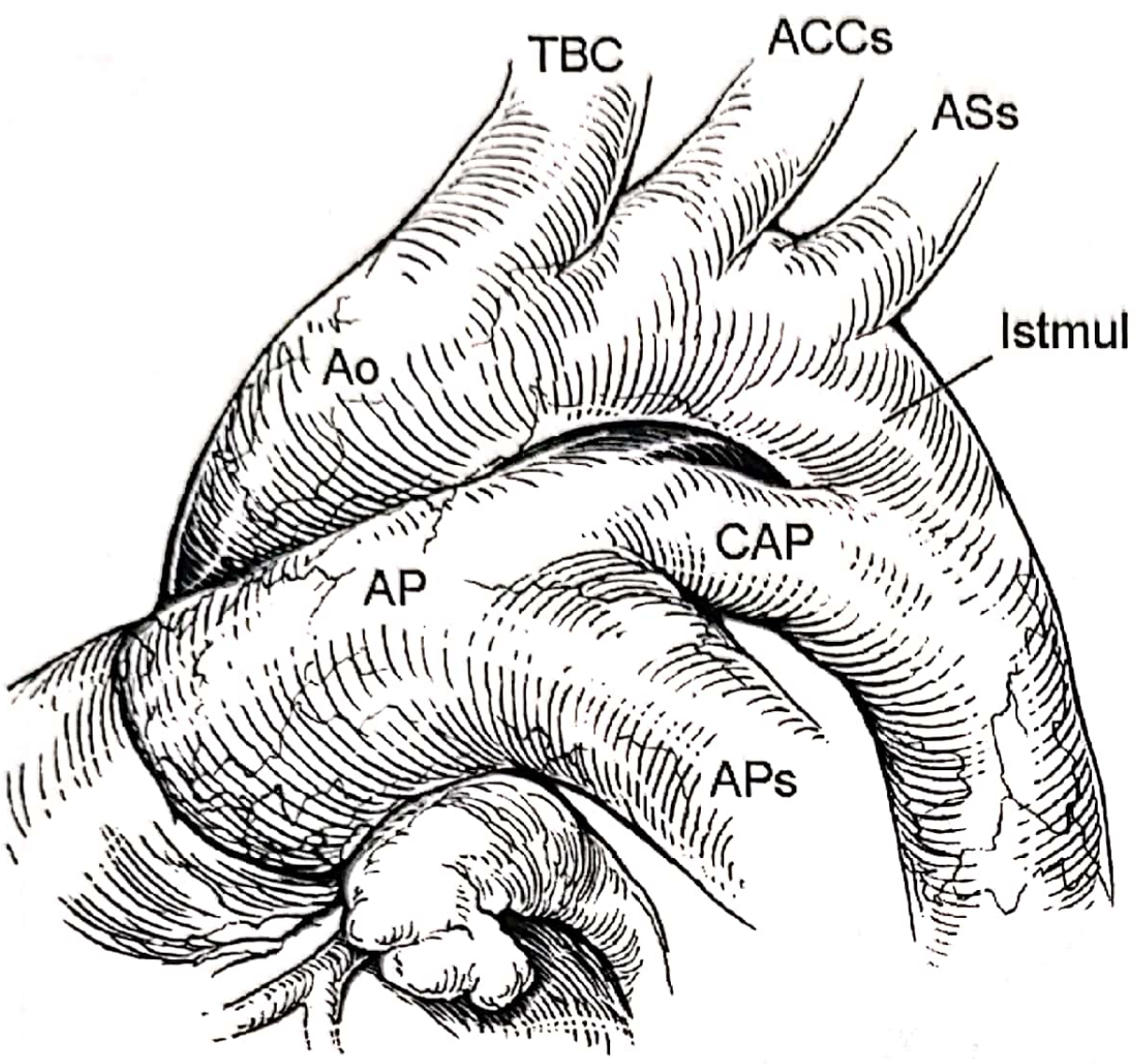

Fig. 23.1. Canalul arterial persistent din perspectivă oblic anterioară stângă şi rapoartele sale anatomice cu structurile vasculare adiacente (după Mavroudis, modificat).

(**Fig. 23.1**). Orificiul pulmonar al canalului este localizat chiar la originea arterei pulmonare stângi din trunchiul pulmonar, iar orificiul aortic imediat distal de originea arterei subclaviculare stângi. Canalul arterial persitent poate fi lung şi îngust sau scurt şi larg, cu toate gradaţiile intermediare.

Închiderea canalului începe la nivelul capătului pulmonar, astfel diametrul orificiului aortic este mai larg decât cel pulmonar, acesta având un aspect tronconic. Închiderea polului pulmonar cu un orificiu aortic restant poate duce la formarea unui anevrism ductal.

Caseta 23.3

Morfologie

Canalul arterial persistent leagă arcul aortic opus arterei subclave stângi de artera pulmonară stângă. Atunci când canalul arterial persistent se închide, procesul porneşte de la capătul arterei pulmonare, lăsând un diverticul la capătul aortic (diverticul Kommerel), care este posibil să se închidă. Canalul arterial persistent se leagă de artera pulmonară stângă, chiar şi în prezenţa arcului aortic drept. Rar se conectează de artera pulmonară dreaptă. Canalul arterial persistent bilateral este foarte rar întâlnit.

Variaţiile anatomice includ: canalul arterial persistent bilateral, canalul arterial persistent stâng cu arc aortic la dreapta, canal arterial persistent drept cu arc aortic la dreapta şi alte variante anatomice de canal arterial persistent sau ligament arterial întâlnite în variante ale inelelor vasculare aortice.

Se presupune că fascicule musculare ductale pot uneori „gâtui" aorta descendentă, producând coarctaţie de aortă sau, la nivel pulmonar, stenoza arterei pulmonare stângi. Stenoza la nivelul aortei se asociază cu şunt dreapta-stânga la nivel ductal, în timp ce stenoza la nivelul pulmonarei se asociază cu şunt stânga-dreapta (de ex. la tetralogia Fallot).

Structura histologică a canalului arterial este unică în sistemul arterial. Grosimea peretelui este asemănătoare cu a celui aortic sau arterial pulmonar la nou-născut, cu lamina elastică internă intactă. Media este săracă în fibre elastice şi bogată în fibre musculare dispuse în spirale anarhice. Intima este mai groasă

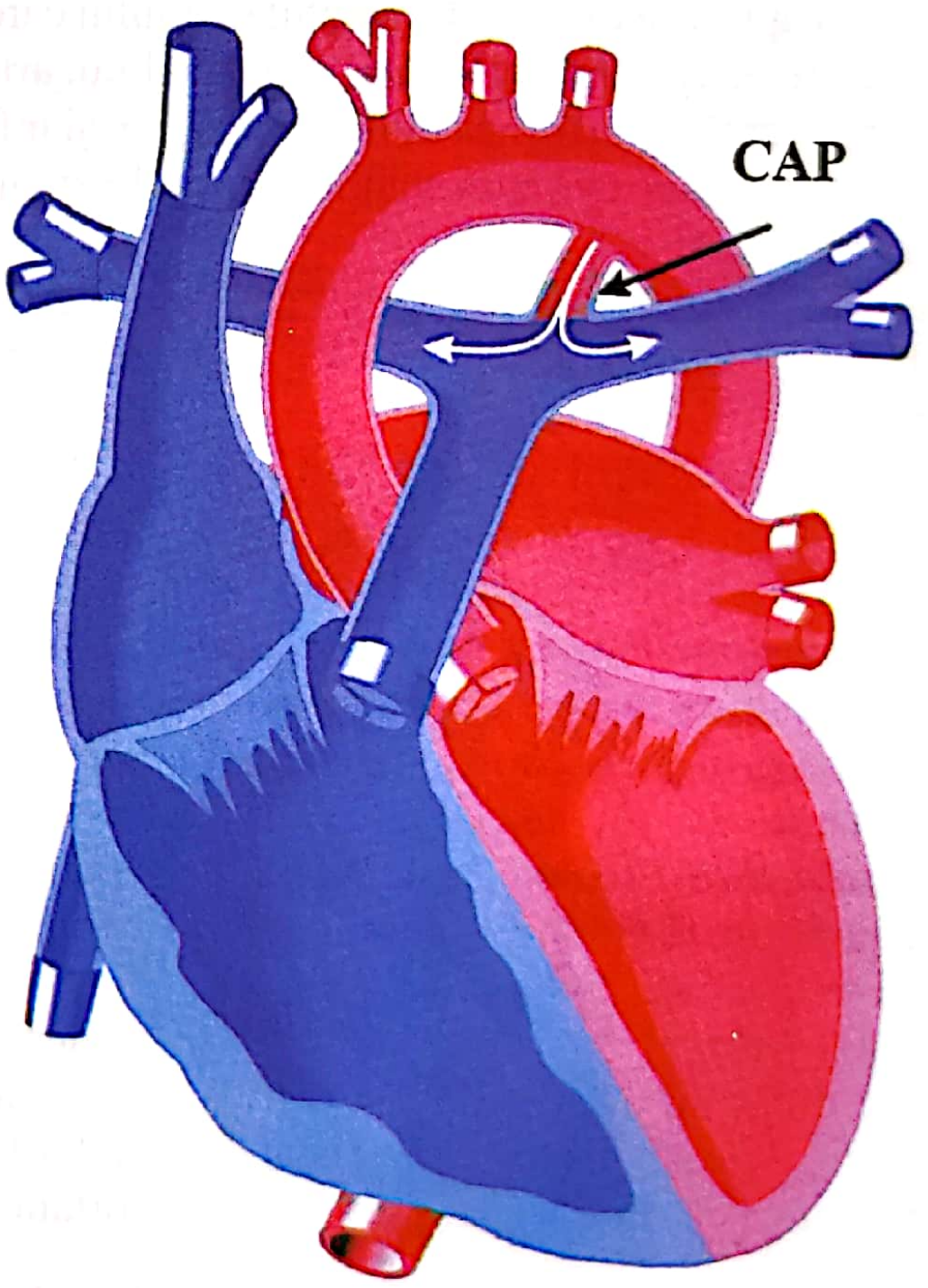

Fig. 23.1. Op TIM. Canal arterial permeabil (CAP) – săgeţile indică direcţia de circulaţie a sângelui prin artera pulmonară.

decât a arterelor aortică şi pulmonară şi bogată în complement mucoid. Imediat după naştere se produce o vasoconstricţie, iar proliferarea intimei şi fibroza sunt urmate de închiderea canalului după câteva săptămâni.

În afară de nou-născuţii prematuri, închiderea canalului arterial este întârziată sau absentă în malformaţii însoţite de hipoxemie sau alte cardiopatii congenitale, naşteri la altitudine mare, atrezia arterei pulmonare cu sau fără comunicare interventriculară, sindromul de ventricul stâng hipoplazic (canalul arterial asigură circulaţia sistemică), coarctaţia de aortă.

4. FIZIOPATOLOGIE

4.1. Importanţa canalului arterial în circulaţia fetală

Distribuţia circulaţiei fetale cu cele două ventricule lucrând în paralel vine în întâmpinarea cerinţelor fetale, cu o maximă eficienţă. În primul trimestru al dezvoltării fetale, canalul arterial creşte suficient pentru a prelua cea mai mare parte a debitului ventriculului drept, care reprezintă aproximativ 2/3 din totalul debitului cardiac. Mărimea relativă a arterelor mari şi a canalului arterial este dependentă de mărimea debitului cardiac şi infuenţează semnificativ evoluţia majorităţii malformaţiilor cardio-vasculare.

În mod normal, ductul arterial realizează cu aorta un unghi proximal acut, sub 45°, situaţie care se schimbă la multe malformaţii cardiace apărute pe parcursul dezvoltării fetale. Aproximativ 90% din debitul sanguin al ventriculului drept ajunge prin canalul arterial în circulaţia sistemică, iar restul de 10% se distribuie circulaţiei pulmonare. Spre deosebire de circulaţia adultă la care sângele traversează inima de două ori prin cele două circulaţii (sistemică şi pulmonară), la făt majoritatea debitului sanguin scurtcircuitează circulaţia pulmonară, dubla circulaţie realizând-o doar volumul sanguin scăzut rezultat din întoarcerea venoasă pulmonară (**Fig. 23.2**). Importanţa canalului arterial în reglarea distribuţiei debitului cardiac drept nu este pe deplin clarificată. Având în vedere rolul metabolic semnificativ al plămânilor fetali, se presupune că acest reglaj este foarte important.

4.2. Fiziologia închiderii canalului arterial

În mod normal, la 90% dintre copiii născuţi la termen, canalul arterial se închide spontan după 48 de ore de la naştere. Uneori, permeabilitatea canalului persistă încă aproximativ zece zile după naştere la copiii cu probleme circulatorii sau ventilatorii sau chiar mai mult la copiii prematuri (**Fig. 23.3**).

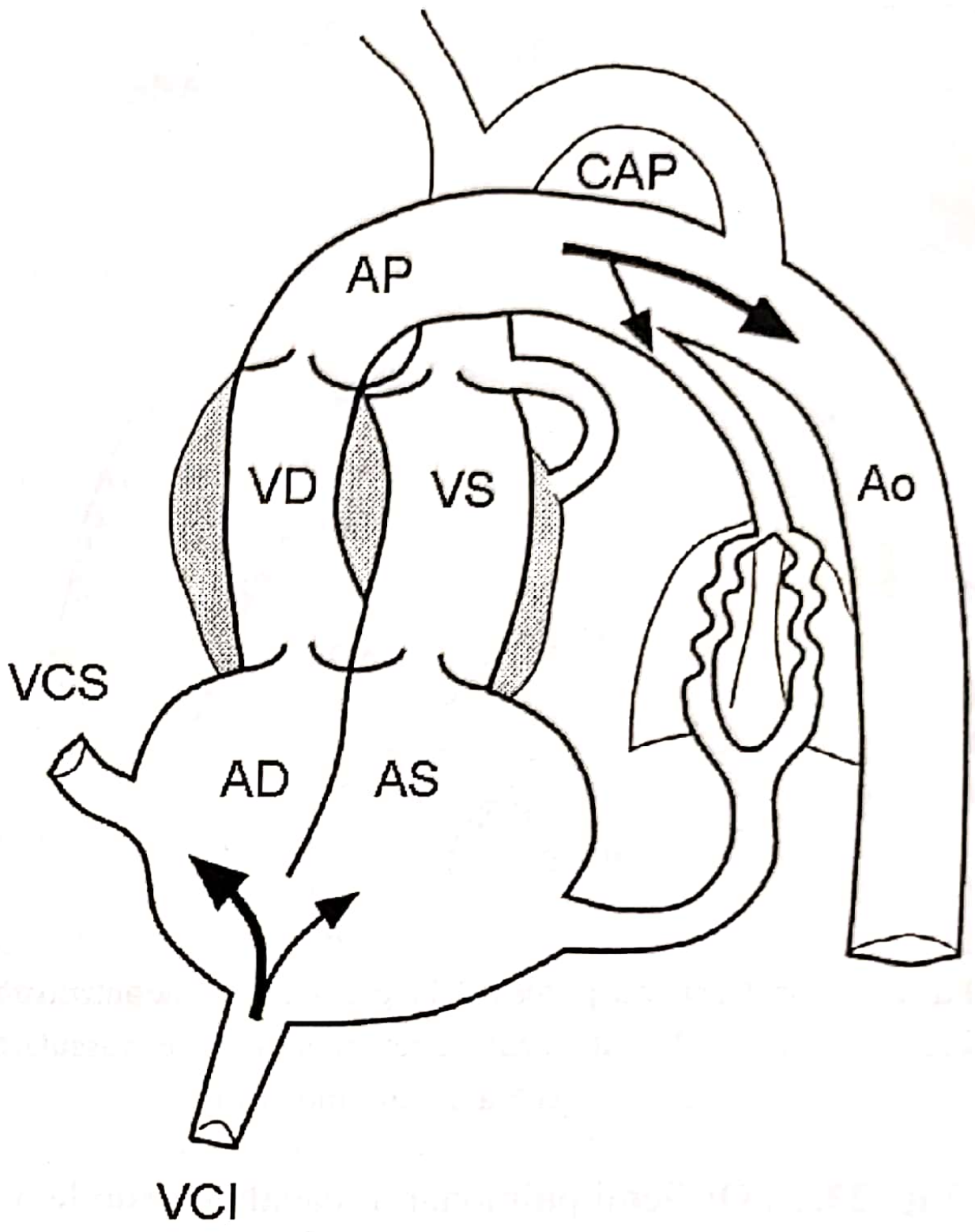

Fig. 23.2. Reprezentarea schematică a circulaţiei fetale cu evidenţierea celor două circuite vasculare (sistemic şi pulmonar) şi a canalului arterial persistent (CAP): AS – atriu stâng, AD – atriu drept, VD – ventricul drept, VS – ventricul stâng, VCI – vena cavă inferioară, VCS – vena cavă superioară, AP – artera pulmonară, Ao – aortă (după Anderson, modificat).

Închiderea fiziologică a canalului arterial se produce prin contracţia musculaturii ductale la câteva ore de la naştere, urmată de obliterarea lumenului, iniţial prin plierea endoteliului, iar apoi prin tromboză completă şi transformarea lui într-un cordon fibros (*ligamentum arteriosum*). Histopatologia canalului arterial persistent este diferită de cea a canalului arterial normal, sugerând astfel că permeabilitatea canalului are, de obicei, cauze primare şi nu este un efect secundar. În cazul canalului arterial persistent celulele endoteliale aderă la nivelul laminei elastice interne, astfel încât edemul subendotelial şi plierea celulelor endoteliale nu se produc **[1]**.

Caseta 23.4

Fiziopatologie (1)

- La nou-născuţii prematuri, canalul arterial persistent se închide mai târziu decât la copiii născuţi la termen. Totuşi, dacă prematuritatea este punctul de referinţă, canalul se închide cam în acelaşi timp. Canalul arterial persistent se închide cu tensiune de oxigen ridicată, care explică de ce, la înălţime mare, canalul arterial rămâne persistent un timp mai îndelungat.
- Etiologia incidenţei mari a canalului arterial persistent la mamele cu infecţie rubeolică nu este clară, dar poate fi datorată modificărilor canalului arterial, similare cu cele observate la artera pulmonară dreaptă şi la ramurile arterelor pulmonare. Administrarea de indometacin mamei înainte de termen duce la constricţia canalului arterial: aceasta se datorează interferenţei cu derivatele arahidonice, care determină lipsa prostaglandinei.
- Surplusul de oxigen determină închiderea la termen a canalului arterial persistent, dar nu la nou-născuţii prematuri. Pe de altă parte, prostaglandina este mai eficientă în menţinerea canalului arterial persistent deschis, la nou-născuţii prematuri faţă de cei născuţi la termen.

Tonusul vascular al ductului *in utero* este determinat de echilibrul dintre efectul constrictiv al oxigenului (scăzut datorită pO_2 fetal relativ mic) şi efectul dilatator al prostaglandinei E_2 endogene. Astfel, închiderea fiziologică este în strânsă legătură cu creşterea presiunii parţiale a oxigenului imediat după naştere, prin implicarea unor mecanisme de apoptoză şi proliferare a musculaturii netede.

4.3. Canalul arterial persistent la prematuri

La fetus, permeabilitatea canalului arterial depinde de prostaglandinele E_2 şi I_2 circulante, care induc relaxarea activă a musculaturii ductale. La naştere, oxigenarea sângelui la nivel pulmonar produce metabolizarea derivaţilor metabolici ai prostaglandinelor, modificări urmate de vasoconstricţia canalului şi proliferarea intimei prin mecanisme celulare incomplet elucidate [2]. La prematuri, structurile tisulare ale canalului arterial sunt incomplet dezvoltate şi iresponsive la oxigenarea sângelui odată cu respiraţia, iar canalul rămâne permeabil. Administrarea prostaglandinelor E_1 (PgE_1), urmată de permeabilizarea canalului arterial, este indicată în unele forme de cardiopatii congenitale cianogene sau leziuni obstructive stângi. Pe de altă parte, indometacina şi aspirina favorizează închiderea canalului arterial la nou-născuţii prematuri [3].

La nou-născuţii prematuri procesul de închidere ductală este întârziat uneori câteva săptămâni. Totuşi, canalul arterial nu se închide în toate cazurile, astfel încât incidenţa canalului arterial persistent la prematuri este mai mare decât la nou-născuţii la termen [4]. Canalul arterial persistent la copiii prematuri poate determina reducerea debitului cerebral datorită şuntului aorto-pulmonar (**Fig. 23.4**).

4.4. Canalul arterial persistent la adult

La adult, prezenţa izolată a canalului arterial persistent apare sub patru forme anatomo-clinice [5]:

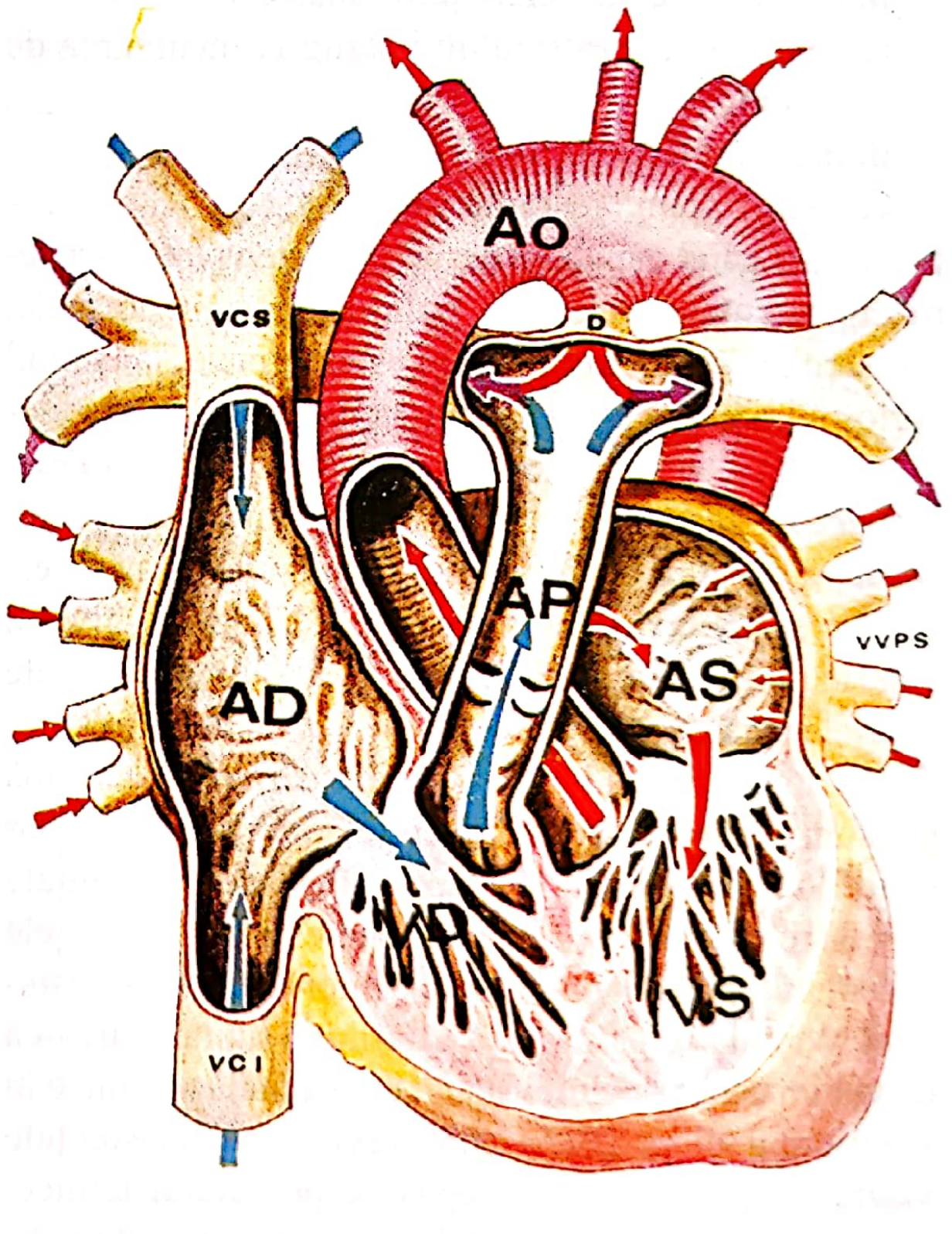

Fig. 23.4. Reprezentarea schematică a fluxului sanguin în cazul unui CAP.

a. canalul arterial persistent ***silenţios,*** minuscul, fără suflu audibil, detectabil doar ecocardiografic;

b. canalul arterial persistent ***mic,*** hemodinamic nesemnificativ, cu suflu audibil, fără modificări periferice sau cardiace;

c. canalul arterial persistent ***moderat,*** cu pulsuri periferice accentuate, insuficienţă aortică importantă, murmur cardiac evident, dilatare atrială şi ventriculară stângă, hipertensiune pulmonară moderată, de obicei reversibilă;

d. canalul arterial persistent ***larg,*** la adulţi cu sindrom Eisenmenger, fără murmur cardiac, cianoză.

4.5. Consecinţele fiziologice ale persistenţei canalului arterial

Consecinţele fiziologice ale persistenţei canalului arterial sunt dependente de cinci variabile:

a. mărimea ductului;

b. rezistenţele vasculare pulmonare;

c. complianţa ventriculului stâng la încărcarea de volum;

d. prematuritatea;

e. insuficicienţa respiratorie **[6]**.

Atunci când canalul arterial persistent este ***restrictiv***, rezistenţele vasculare pulmonare sunt normale, postsarcina ventriculului drept este normală, iar şuntul aorto-pulmonar are consecinţe hemodinamice neglijabile. Când canalul arterial persistent este ***moderat-restrictiv,*** rezistenţele vasculare pulmonare sunt aproape de normal, iar şuntul aorto-pulmonar determină o supraîncărcare moderată de volum la nivelul ventriculului stâng. Aproximativ 95% dintre canalele arteriale persistente sunt restrictive sau moderat-restrictive. Canalul arterial persistent ***nerestrictiv*** determină presiuni sistemice la nivelul circulaţiei pulmonare, iar şuntul ductal depinde de raportul dintre rezistenţele vasculare sistemice şi cele pulmonare: dacă rezistenţele vasculare pulmonare sunt mai mici decât cele sistemice, şuntul stânga-dreapta determină supraîncărcarea de volum a ventriculului stâng, cu presiuni sistemice în ventriculul drept (**Fig. 23.5, sus**); dacă rezistenţele vasculare pulmonare le depăşesc pe cele sistemice, şuntul este inversat (**Fig. 23.5, jos**), determinând modificări vasculare pulmonare secundare hipertensiunii arteriale pulmonare.

Caseta 23.5

Fiziopatologie (2)

- Asemenea tuturor şunturilor la nivel arterial, fluxul apare atât în timpul sistolei, cât şi al diastolei; magnitudinea acestuia depinde atât de dimensiunea ductului, cât şi de rezistenţa relativă a circulaţiei pulmonare şi a celei sistemice.
- Din cauza şuntului stânga-dreapta al canalului arterial persistent, întoarcerea venoasă pulmonară este crescută, provocând dilatarea atriului stâng şi forţarea foramenului ovale cu şunt mare stânga-dreapta la nivel atrial, ceea ce agravează insuficienţa cardiacă congestivă.
- Deşi canalul arterial persistent mare poate provoca boală obstructivă vasculară pulmonară, aceasta nu este în general tratată decât după primii doi ani de viaţă.
- Pacienţii cu şunturi mari prezintă risc de insuficienţă cardiacă congestivă, în timp ce cei cu şunturi mici prezintă risc de endocardită, anevrism, calcificare şi embolii paradoxale.

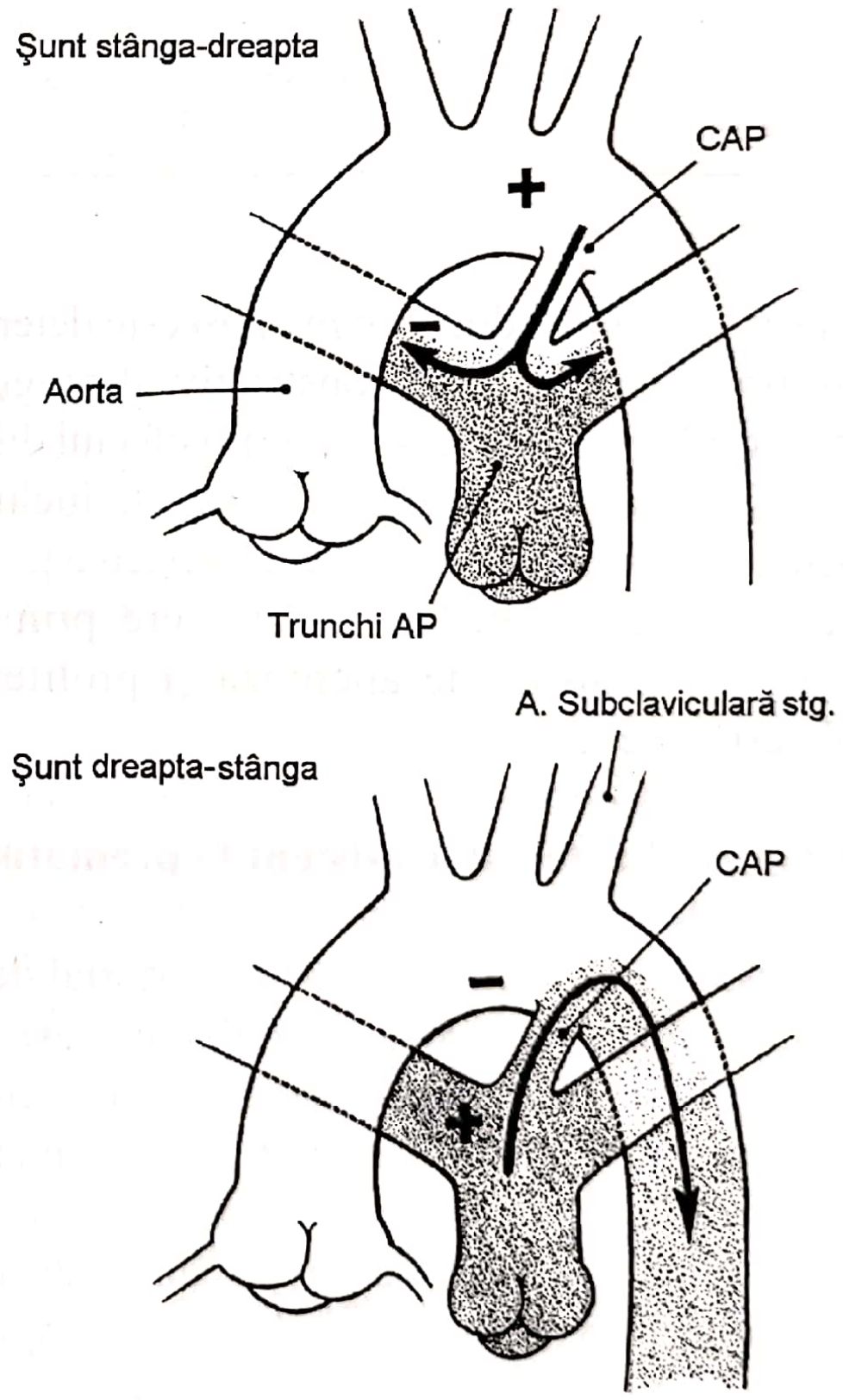

Fig. 23.5. Ilustrarea celor două pattern-uri de flux la canalul arterial persistent (CAP): şunt stânga-dreapta în cazurile cu rezistenţă vasculară pulmonară redusă (sus); şunt dreapta-stânga în cazurile cu rezistenţă vasculară pulmonară suprasistemică (jos) – după Perloff, modificat.

4.6. Rolul ductului arterial în patofiziologia malformațiilor cardiace congenitale

Canalul arterial are un rol crucial în perioada imediat postnatală la pacienții cu malformații cardiace congenitale, uneori de acesta depinzând asigurarea circulației pulmonare sau sistemice (**Fig. 23.6**). În aceste cazuri, închiderea canalului arterial are efecte „suicidare".

În cazul ***atreziei de arteră pulmonară*** cu sept interventricular intact sau tetralogie Fallot cu atrezie de pulmonară, circulația pulmonară este total dependentă de permeabilitatea ductului. De asemenea, în cazul stenozei pulmonare, atreziei tricuspidiene sau prezenței colateralelor aorto-pulmonare, canalul arterial este esențial în realizarea fluxului pulmonar. Deși la acești pacienți presiunea parțială a oxigenului rămâne scăzută postnatal, canalul arterial tinde să se închidă în primele 24–48 ore. Aceasta produce o scădere progresivă a saturației în oxigen a sângelui arterial, trecerea la metabolism anaerob, acidoză metabolică și, consecutiv, insuficiență cardiacă și vasoconstricție pulmonară. Fără intervenția medicală sau chirurgicală, evoluția este inexorabil spre deces.

La pacienții cu ***atrezie de aortă*** în cadrul sindromului de ventricul stâng hipoplazic, circulația sistemică este asigurată exclusiv prin intermediul canalului arterial, prin fluxul de la nivelul arterei pulmonare spre aorta istmică și apoi retrograd spre arterele supraaortice și coronare. O dependență parțială de canalul arterial întâlnim și în cazul pacienților cu ***arc aortic întrerupt***. Principala complicație în aceste cazuri este mai degrabă insuficiența cardiacă decât hipoxia. Închiderea canalului arterial la pacienții total dependenți de duct produce un tablou clinic de șoc cardiogen, cu insuficiență cardiacă și insuficiență renală. În aceste cazuri, administrarea de prostaglandine care mențin permeabilitatea ductului duce la o ameliorare clinică evidentă.

Canalul arterial joacă un rol deosebit de important în fiziopatologia ***coarctației de aortă***. Atâta timp cât rămâne deschis, capătul aortic poate devia sângele de la nivelul aortei istmice spre aorta descendentă. Închiderea lui dă măsura severității coarctației, cu consecințe grave asupra circulației sistemice periferice și viscerale. Prezența unui defect de sept interventricular duce la creșterea șuntului stânga-dreapta, cu apariția edemului pulmonar și insuficienței cardiace stângi. Șuntul aorto-pulmonar la nivelul canalului arterial permeabil crește și mai mult fluxul pulmonar dacă rezistențele pulmonare sunt scăzute.

La ***transpoziția completă de vase mari***, în special cu sept interventricular intact, mixica dintre sângele venos și cel arterial se produce la nivelul comunicării interatriale. Permeabilitatea canalului arterial joacă un rol favorabil datorită șuntului stânga-dreapta al sângelui desaturat de la nivelul aortei spre circulația pulmonară, balansată de șuntul stânga-dreapta al sângelui oxigenat de la nivel atrial. Efectul este creșterea saturației de oxigen a sângelui arterial și stabilizarea pacientului până la luarea unor măsuri terapeutice adecvate.

Canalul arterial poate acționa ca o supapă la pacienții cu ***boală vasculară pulmonară*** severă sau cu stenoza ramurilor pulmonare distale, prevenind apariția insuficienței cardiace drepte cu prețul agravării cianozei.

Închiderea canalului arterial în timpul gestației are consecințe deosebit de grave, ducând la insuficiență cardiacă fetală și moarte intrauterină, începând din a patra lună de sarcină. O serie de medicamente, în special inhibitori ai prostaglandinelor, sunt incriminate în acest proces. Ecocardiografia fetală poate decela tendința de închidere a canalului arterial la mamele predispuse datorită tratamentului administrat **[7]**.

5. ISTORIE NATURALĂ

În mod normal, închiderea funcțională a canalului arterial se produce în primele ore de la naștere, iar închiderea anatomică permanentă are loc în primele șase săptămâni. Rata de închidere a canalului arterial persistent după vârsta de un an este de 0,6% pe an. De asemenea, mortalitatea în evoluția naturală crește de la 0,49% pe an (între 2 și 19 ani) la 1,8% (după vârsta de 20 ani).

La copiii prematuri, canalul arterial persistent crește morbiditatea prin enterocolită necrozantă, scăderea debitului sanguin cerebral, insuficiență respiratorie și boală cronică pulmonară. La nou-născuții la termen și copiii mai mari, un canal arterial persistent mic este, de obicei, hemodinamic nesemnificativ şi apare doar la examinarea ecocardiografică. Un canal arterial persistent izolat, de dimensiuni mari, produce un şunt stânga-dreapta important, cu dilatarea atrială stângă, supraîncărcare de volum a ventriculului stâng şi insuficienţă cardiacă congestivă progresivă.

Netratat, canalul arterial persistent larg duce la hipertensiune arterială pulmonară, boală vasculară pulmonară şi sindrom Eisenmenger cu şunt dreapta-stânga. Creşterea semnificativă a rezistenţelor vasculare pulmonare poate determina presiuni suprasistemice încă de la vârsta de şase luni. Alte complicaţii, mai rare, sunt endocardita infecţioasă, anevrism ductal, anevrism aortic, anevrism de arteră pulmonară şi disecţie de aortă.

În era preantibiotică, vârsta medie de deces era de 36 ani prin endocardită infecţioasă, responsabilă de 45% dintre decese, per total. Odată cu introducerea terapiei antibiotice, incidenţa endocarditei infecţioase a scăzut semnificativ. La ora actuală, insuficienţa cardiacă congestivă este cea mai comună cauză de moarte la pacienţii cu canal arterial persistent. Raraeori, decesul se datorează disecţiei sau rupturii anevrismului ductal sau pulmonar. De asemenea, anevrismul unui canal nepermeabil poate duce la ruptură, disecţie, embolie sistemică, infecţie, paralizia nervului laringean recurent, eroziuni esofagiene şi traheale.

Endocardita infecţioasă apare la un canal arterial persistent restrictiv datorită leziunilor produse de viteza crescută a şuntului şi nu apare la formele nerestrictive sau cu şunt inversat. Infecţia se localizează la nivelul capătului arterial pulmonar sau la nivelul leziunii de jet din peretele arterei pulmonare, vis-à-vis de orificiul ductal.

Modificarea debitului sanguin cerebral poate duce, în special la copiii prematuri, la ischemie cerebrală şi hemoragie intraventriculară.

După primul an de viaţă, majoritatea pacienţilor sunt asimptomatici. Începând cu a doua decadă de viaţă, riscul endocarditei infecţioase creşte semnificativ, pentru ca, începând din a treia decadă, insuficienţa cardiacă congestivă să fie predominantă. Pacienţii cu canalul arterial persistent restrictiv pot rămâne relativ asimptomatici toată viaţa, având o speranţă de viaţă mai mare de 60 de ani.

Canalul arterial persistent nerestrictiv evoluează spre sindrom Eisenmenger şi spre insuficienţa sistemică multiorganică secundară insuficienţei cardiace cianogene.

Închiderea sau constricţia canalului arterial în timpul vieţii fetale determină regurgitare tricuspidiană masivă şi şunt dreapta-stânga interatrial. Având în vedere că salicilaţii pot determina constricţia canalului arterial fetal, abuzul matern de aspirină poate fi adesea incriminat.

În prezent, riscul dezvoltării insuficienţei cardiace congestive şi/sau hipertensiunii pulmonare consecutive unui canal moderat sau larg, dar şi riscul scăzut de endocardită bacteriană la un canal mic reprezintă indicaţie pentru închidere chirurgicală la toţi pacienţii cu canal arterial persistent clinic detectabil. Conduita terapeutică în cazul canalului arterial persistent „silenţios" rămâne controversată. Incidenţa acestor canale arteriale persistente detectabile doar ecocardiografic este estimată la 0,5% din totalul populaţiei **[8]**. Majoritatea autorilor nu recomandă închiderea canalului arterial persistent silenţios, decât dacă există în antecedente un episod de endocardită bacteriană subacută.

6. CARACTERISTICI CLINICE ŞI DIAGNOSTIC

6.1. Manifestările clinice

La nou-născuţii la termen şi copiii mari, tabloul clinic al canalului arterial persistent cu şunt stânga-dreapta important este determinat de gradientul presional între aortă şi artera pulmonară şi de calibrul canalului. Un canal arterial persistent mic rămâne fără consecinţe hemodinamice importante; CAP moderat produce o încărcare de volum a inimii stângi, cu dilatarea ventricului stâng; CAP larg determină o încărcare importantă de ventricul stâng, HTP severă cu creşterea semnificativă a rezistenţelor pulmonare, care, în unele cazuri, duce la inversarea şuntului (sindrom Eisenmenger) **[9]**.

Simptomele şi semnele obiective întâlnite depind de calibrul canalului arterial persistent, cât şi de rezistenţele vasculare pulmonare şi defectele intracardiace asociate.

a. Un canal arterial persistent ***mic*** determină un şunt stânga-dreapta restrictiv, iar copilul rămâne asimptomatic. Diagnosticul se pune, de obicei, în perioadă preşcolară datorită perceperii suflului tipic sistolic-diastolic la nivelul spaţiului II i.c. stâng.

b. Un canal arterial persistent ***moderat*** determină o creştere semnificativă a şuntului în primele luni de viaţă, odată cu scăderea rezistenţelor vasculare pulmonare. Aceşti copii prezintă deficit staturo-ponderal, infecţii respiratorii recurente şi toleranţă scăzută la efort. Pulsul poate fi amplu, şocul apexian intens şi murmurul continuu, bine audibil.

c. În cazul unui canal arterial persistent ***mare,*** copilul dezvoltă insuficienţă cardiacă în primele săptămâni de viaţă, cu tahipnee, tahicardie şi malnutriţie. Examenul clinic decelează activitate precordială intensă, presiunea pulsului crescută, hepatomegalie. Pacienţii prematuri cu canal arterial persistent larg dezvoltă adesea insuficienţă respiratorie care necesită intubaţie şi ventilaţie mecanică **[10]**.

La ***examenul obiectiv*** pulsul este amplu şi depresibil (ca în insuficienţa aortică); se percepe şi un suflu sistolo-diastolic, crescendo-descrescendo, zgomotele din timpul suflului dând calitatea caracteristică zgomotului canalului arterial persistent („suflu de locomotivă"). Sufluri care imită canalul arterial persistent includ fereastra AP, freamătul venos, sinus Valsalva rupt (cu şunturile la atriul drept, ventriculul drept sau atriul stâng), fistulă coronariană în cavitatea ventriculară şi tetralogia Fallot cu atrezie pulmonară şi colaterale mari şi se percep pe marginea stângă şi superioară a sternului.

Caseta 23.6

Diagnostic

- ***Clinic***: pacienţii cu canal arterial persistent mic sunt asimptomatici; în prezenţa canalului arterial persistent de dimensiune moderată, infecţiile pulmonare recurente pot fi singurul simptom; sugarii cu canal arterial persistent mare prezintă insuficienţă cardiacă congestivă, secundară creşterii fluxului sangvin pulmonar congestiv, incluzând oboseală la eforturi mici (hrănire defectuoasă), dificultăţi de respiraţie, transpiraţie, paloare şi extremităţi reci; semnele includ puls care poate creşte, impuls apical ventricular stâng crescut, tril, suflu continuu şi sunete pulmonare în concordanţă cu edemul pulmonar, cum ar fi raluri şi wheezing; suflul canalului arterial persistent se aude cel mai bine deasupra celui de-al doilea spaţiu intercostal stâng; un suflu sistolic şi diastolic, caracterizat printr-un tipar crescendo-descrescendo, cu un maximum în intensitate în focarul închiderii valvei aortice (A2).
- ***Electrocardiogramă***: în cazul canalului arterial persistent mare, hipertrofie ventriculară stângă; în cazul presiunii arteriale pulmonare crescute, hipertrofie biventriculară.
- ***Radiografie toracică***: aorta, atriul stâng şi ventriculul stâng lărgite; pacienţii cu canal arterial persistent prezintă de asemenea dilatare de artere pulmonare.
- ***Ecocardiogramă***: canalul arterial persistent poate fi văzut din de ax parasternal scurt precum şi suprasternal; eco Doppler color evidenţiază flux sangvin prin canal; presiunea arterială pulmonară poate fi comparată cu presiunea arterială sistemică, prin evaluarea gradientului de presiune prin canal, folosind velocitatea Doppler a fluxului.
- ***Cateterism cardiac***: aproape niciodată realizat la pacienţii cu canal arterial persistent izolat, în scop diagnostic; folosit pentru închidere în cardiologia intervenţională; folosit la adulţi pentru evaluarea rezistenţei şi reactivităţii vasculare pulmonare.

La copiii imaturi diagnosticul clinic este dificil de stabilit, deoarece componenta diastolică a suflului continuu este estompată sau absentă datorită presiunii crescute în artera pulmonară. În cazurile grave, efectele hemodinamice sunt importante şi se însoţesc de hipoperfuzie sistemică, insuficienţă respiratorie idiopatică sau enterocolită necrozantă.

Pacienţii cu rezistenţe vasculare fixe prezintă cianoză diferenţiată la nivelul picioarelor şi mâinii stângi. Aceşti pacienţi nu sunt candidaţi pentru închiderea canalului arterial persistent, datorită riscului crescut de insuficienţă cardiacă dreaptă, fiind candidaţi pentru transplant pulmonar simultan cu închiderea canalului arterial persistent.

6.2. Examene paraclinice

Examenul ECG poate evidenţia hipertrofia atrială şi ventriculară stângă.

Examenul radiologic toracic evidenţiază proeminenţa aortei ascendente, a arterei pulmonare şi încărcare vasculară pulmonară. Modificările radiologice sunt proporţionale cu gradul şuntului stânga-dreapta, un canal arterial larg determinând dilatarea atrială şi ventriculară stângă, încărcarea circulaţiei pulmonare şi edem pulmonar interstiţial.

Ecocardiografia este metoda de elecţie în stabilirea CAP, evaluarea camerală stângă şi caracteristicile şuntului S-D. Ecocardiografic, un raport între diametrul atriului stâng şi cel aortic mai mare de 1,2:1 indică prezenţa unui canal arterial semnificativ la pacienţii prematuri.

Cateterismul cardiac este rareori indicat la nou-născuţii la termen şi este contraindicat la cei imaturi. La adolescenţi şi adulţi, cateterismul cardiac este indicat pentru evaluarea vasculară pulmonară. Majoritatea pacienţior cu canal arterial izolat, clinic şi ecografic decelabil, nu necesită cateterism cardiac, cu excepţia cazurilor în care se preconizează închiderea intervenţională. La cazurile cu hipertensiune pulmonară severă, cateterismul cardiac poate evalua rezistenţele vasculare pulmonare şi reactivitatea patului pulmonar la administrarea de oxigen şi vasodilatatoare pulmonare.

6.3. Diagnosticul diferenţial

Diagnosticul diferenţial al CAP la nou-născuţi şi copii se face cu trunchiul arterial comun, fereastra aorto-pulmonară, originea aortică a arterelor pulmonare stângă sau dreaptă şi stenoza arterială pulmonară periferică.

Copiii născuţi la termen cu CAP pot supravieţui ani de zile, insuficienţa cardiacă şi endocardita infecţioasă fiind principalele cauze de deces. După decada a treia se dezvoltă hipertensiunea arterială pulmonară, care la rândul ei poate produce dilatarea anevrismală, calcifierea şi ruptura canalului arterial.

7. TRATAMENT

Odată diagnosticul stabilit, pacienţii cu canal arterial persistent semnificativ hemodinamic au indicaţie de închidere chirurgicală sau transcutanată.

7.1. Tratament intervenţional

Prima închidere transcateter a unui canal arterial persistent a fost realizată în 1971 de Porstmann, folosind o spumă polivinilică (ivalon). De atunci au fost dezvoltate diferite dispozitive ocluzive cum ar fi: cel cu dublu disc (Rashkind şi Amplatzer), folosite pentru canale arteriale persistente mai mari de 4 mm, sau spirale (Gianturco) pentru cele mai mici (**Fig. 23.7, 23.8**).

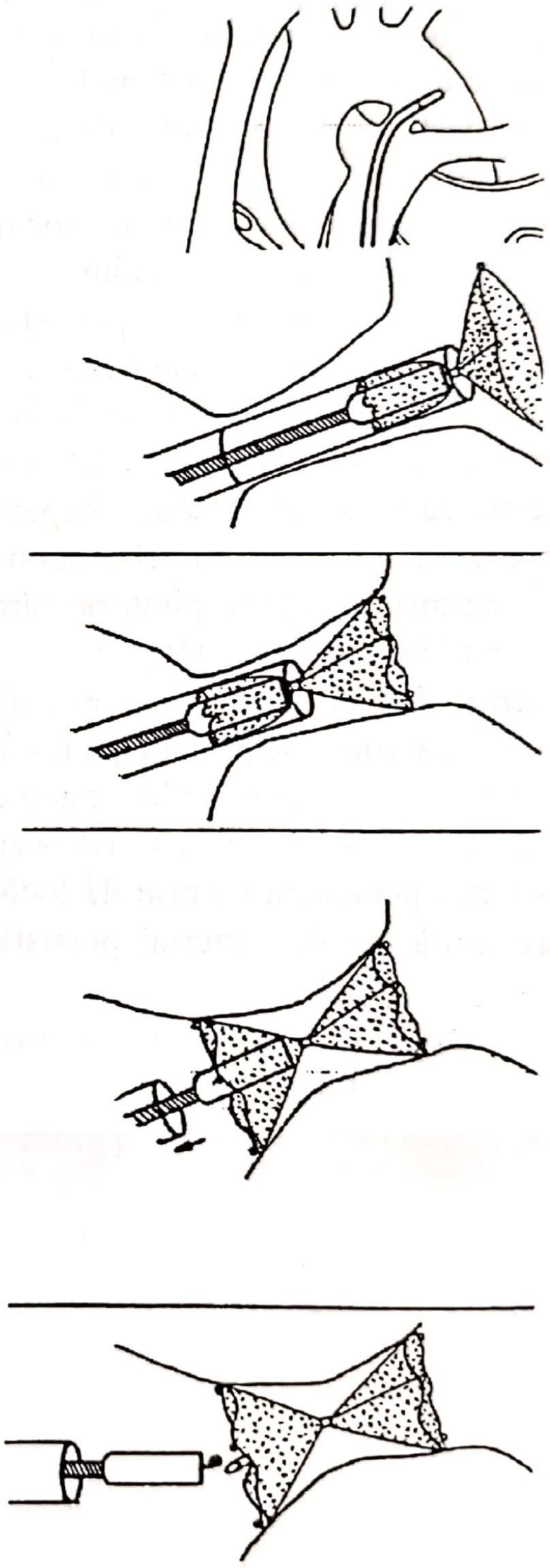

Fig. 23.7. Reprezentarea schematică a tehnicii pentru închiderea unui canal arterial persistent transcateter cu un dispozitiv de tip „umbreluţă dublă" (Rashkind).

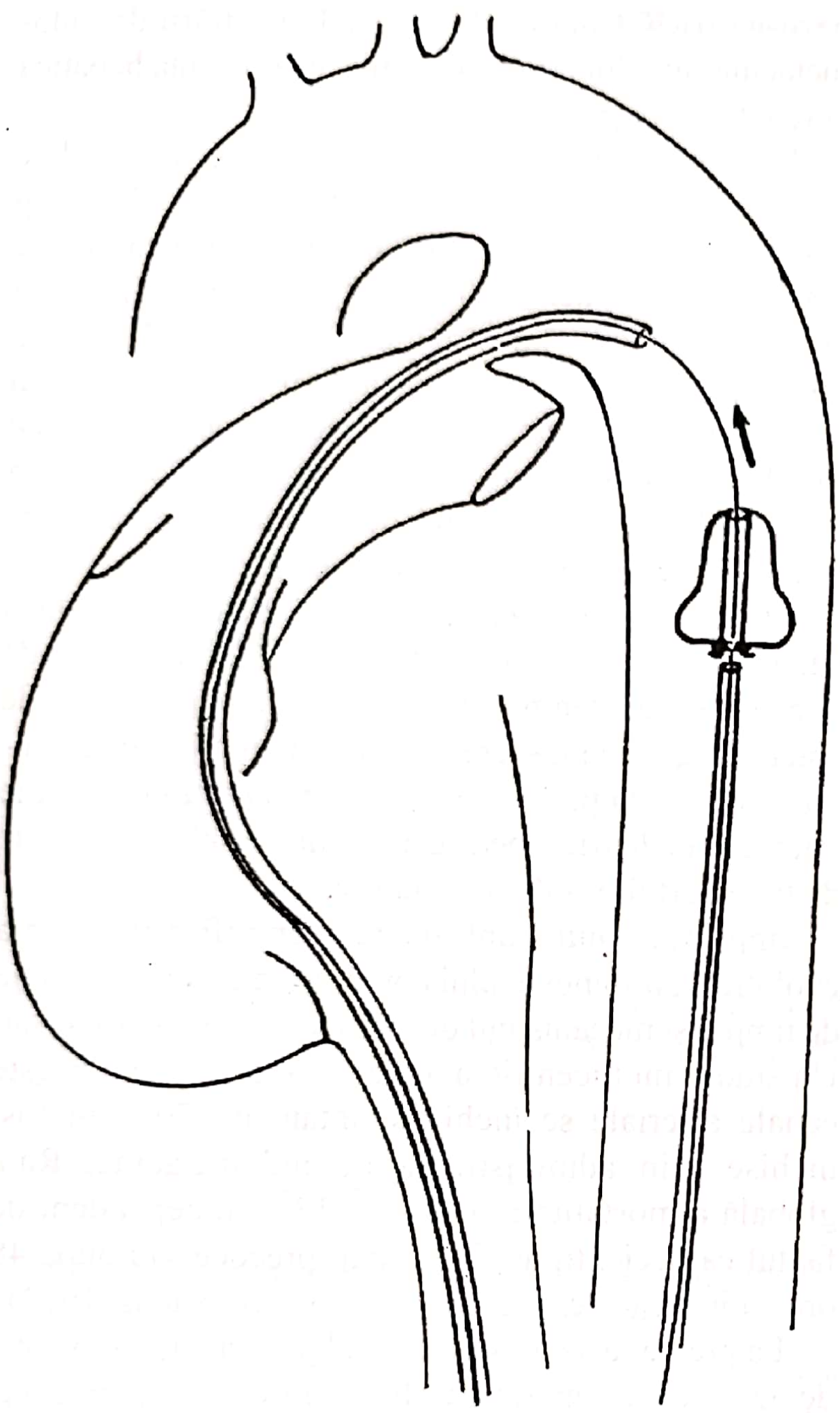

Fig. 23.8. Reprezentarea schematică a tehnicii Porstmann pentru închiderea unui canal arterial persistent transcateter cu un dispozitiv de tip „dop”.

Indicația intervențională precoce este susținută de procentul minim de închideri spontane ale canalului arterial după primele săptămâni de viață și de prezența simptomelor clinice. În absența manifestărilor clinice, închiderea canalului poate fi temporizată până la 3 luni **[11]**. Închiderea percutană, cu diverse dispozitive (butoni, dopuri, umbrele), nu este indicată, de regulă, în cazul canalelor scurte sau cu diametrul mai mare de 8 mm; de asemenea, costul procedurii rămâne încă foarte ridicat **[12]**. Dispozitivul Rashkind și-a demonstrat siguranța și eficiența, având o rată de ocluzie de 80–85% (**Fig. 23.9**). Dispozitivul introdus de Gambier și colaboratorii, sub formă de spirale inoxidabile, a devenit dispozitivul standard de închidere a canalului arterial persistent în SUA. La 20 de luni, rata șuntului rezidual a fost de 5–10% **[13]**. Candidații ideali pentru acest dispozitiv sunt cei cu o dimensiune a canalului arterial de 2,5 mm, însă prin utilizarea mai multor spirale ar putea fi închise canale cu dimensiuni de până la 5 mm **[14]**.

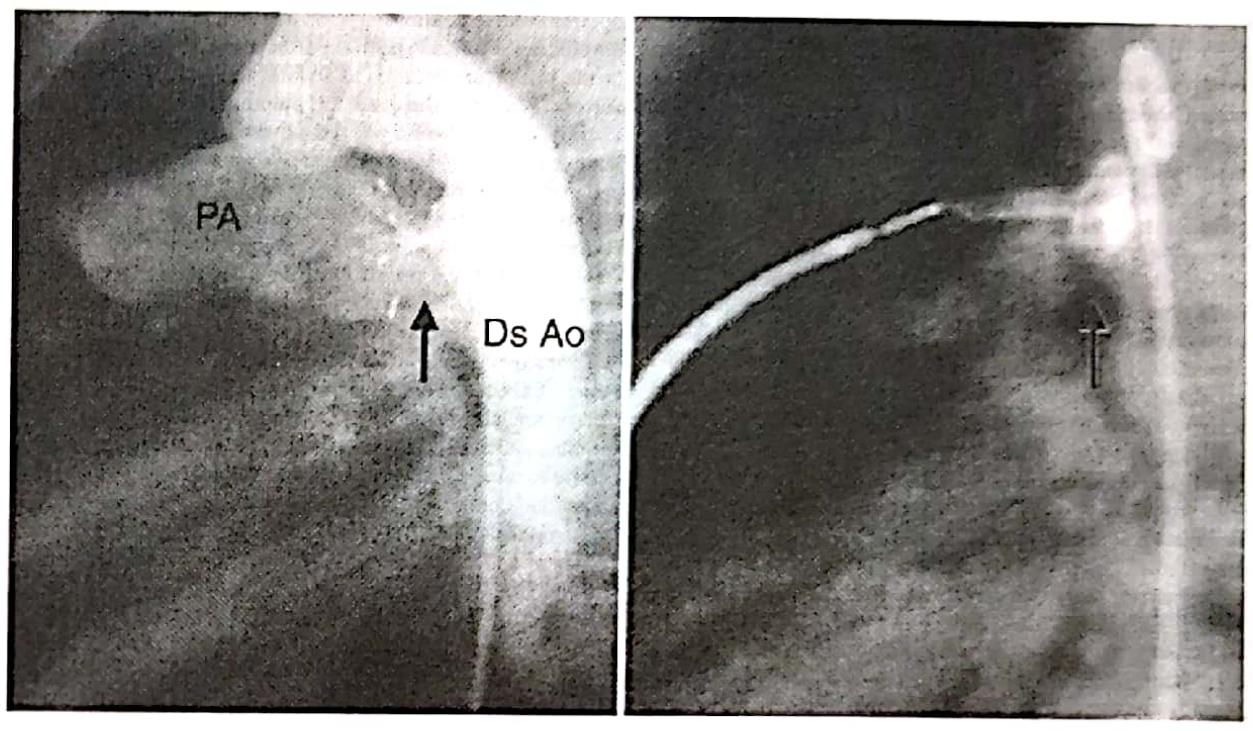

Fig. 23.9. Închiderea unui canal arterial persistent transcateter cu un dispozitiv de tip umbreluță Rashkind (stânga) sau spirală Gianturco (dreapta) – imagini angiografice.

Închiderea canalelor arteriale persistente mai mari pune probleme legate de tehnica folosirii dispozitivelor transcateter, precum și de complicațiile postprocedurale. Astfel, rata șuntului rezidual se ridică până la 21% în primele șase luni, cu o scădere până la 10% la trei ani (Rao, 1999). De asemenea, hemoliza semnificativă poate determina intervenția chirurgicală într-o proporție de aproximativ 6% din cazuri. Protruzia dispozitivului Rashkind spre artera pulmonară stângă apare la 10% din cazuri în unele serii publicate (Dessy, 1996). De asemenea, a fost descrisă obstrucția aortică necesitând îndepărtarea chirurgicală a dispozitivului de tip Amplatzer (Duke, 1999). Într-un studiu retrospectiv realizat de Gray în 1993, închiderea chirurgicală a fost net favorabilă față de cea intervențională, atât în ceea ce privește rata închiderii canalului arterial persistent (99,8% vs 77%), complicațiile apărute (0,2% vs 2,7%), cât și costurile pe procedură (8.838 $ vs 11.466 $). În seriile mai recente s-au raportat îmbunătățiri semnificative ale tehnicii, cu rezultate încurajatoare, folosindu-se dispozitivul de tip Amplatzer (Thanopoulos, 2000) (**Fig. 23.10**).

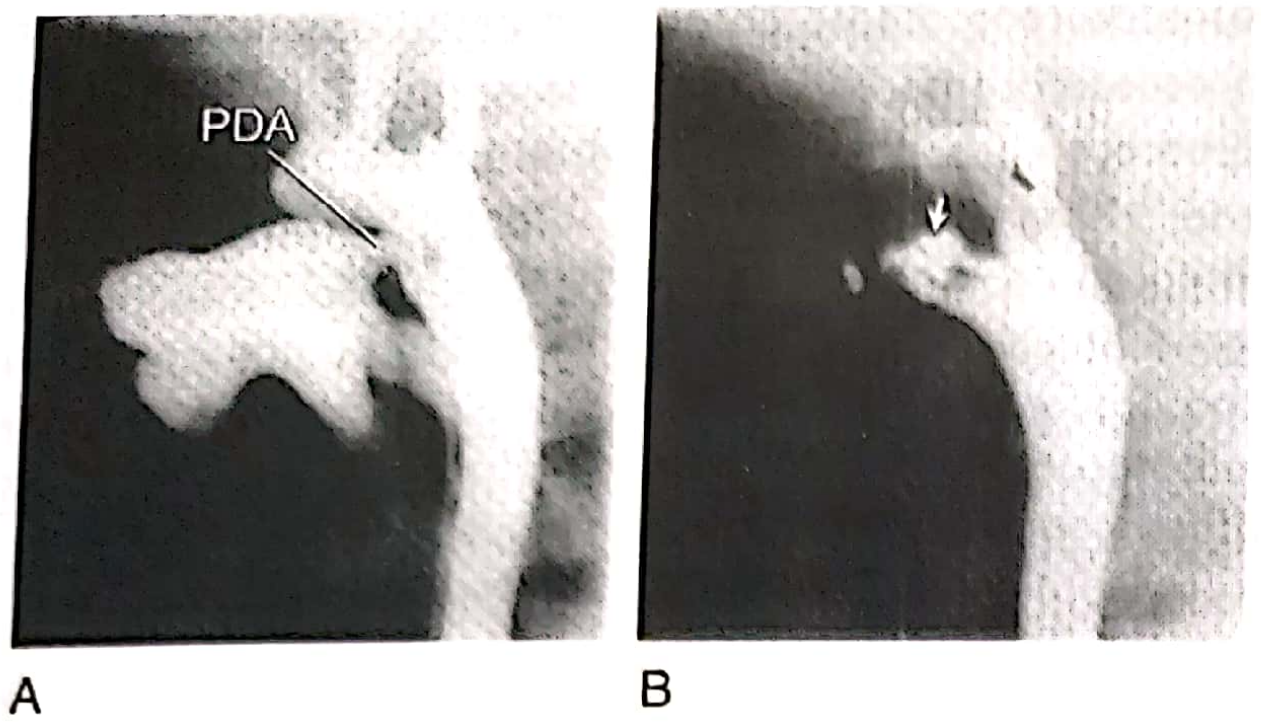

Fig. 23.10. Închiderea unui canal arterial persistent transcateter cu un dispozitiv de tip Amplatzer, aspect angiografic înainte **(A)** și după procedură **(B)**.

Utilizarea spiralelor de tip Gianturco are avantajul unei tehnici mult mai facile, cu catetere mai mici şi costuri semnificativ reduse. Deşi rata şunturilor restante, silențioase este de 7-22%, ele sunt considerate nesemnificative hemodinamic, chiar dacă există riscul endocarditei bacteriene subacute şi a hemolizei. Posibilele complicații legate de închiderea cu spirală sunt: embolizarea pulmonară şi sistemică şi hemoliza (până la 3,6%).

Dezvoltarea unor ***tehnici chirurgicale miniinvazive*** prin toracotomie transaxilară cu triplă ligatură şi externare la 24 ore aduce argumente substanțiale în favoarea închiderii chirurgicale. Aceste abordări implică riscuri şi costuri foarte mici, lipsa şuntului rezidual şi a mortalității, morbiditate minimă, ceea ce le face compatibile cu orice variantă de închidere intervențională **[15]**.

7.2. Conduita terapeutică la copiii prematuri

Nu există un consens general în ceea ce priveşte tratamentul optim la pacienții prematuri cu canal arterial persistent hemodinamic important. Tendința este spre închidere precoce prin metode medicale şi chirurgicale. La copiii cu masă corporală mai mică de 1000 g, fără decompensare cardiacă, administrarea de *indometacină* pare a fi benefică. La pacienții mai mari, conduita terapeutică constă în restricția aportului lichidian şi administrarea de furosemid în doze de 1 mg/kg corp. Dacă şuntul persistă mai mult de 24 ore, se administrează indometacin intravenos sau pe sonda nazo-gastrică. Contraindicațiile administrării de indometacină sunt: hiperbilirubinemia, insuficiența hepatică şi renală, tulburări de coagulare.

Dozele de administrare a indometacinei sunt reglate prin tatonaj. Doza inițială este de obicei 0,2 mg/kg corp. Următoarele două doze depind de vârsta la care s-a început tratamentul (0,1 mg/kg corp la nou-născuții sub 48 ore, 0,2 mg/kg corp între 2-7 zile şi 0,25 mg/kg corp peste 7 zile). Rata redeschiderii canalului arterial persistent este cu atât mai mare cu cât copilul este mai mic la naştere (1/3 sub 1000g, 10% la 1500g). Lipsa răspunsului la administrarea de indometacină îndrumă pacientul pentru corecție chirurgicală.

Închiderea precoce, fie medicală, fie chirurgicală, a canalului arterial persistent la această categorie de pacienți scade semnificativ durata de ventilație şi de spitalizare, precum şi costurile tratamentului. Intervenția chirurgicală poate fi efectuată în unitatea de terapie intensivă pediatrică, pentru a se evita problemele legate de transportul în sala de operație.

Impactul unui şunt ductal semnificativ asupra evoluției şi prognosticului copiilor prematuri în funcție de timpul şi mecanismul de închidere este controversat. Un studiu multicentric a arătat că o treime din aceste canale arteriale se închid spontan, iar 70% au fost închise prin administrarea de indometacină. Rata globală a mortalității a fost de 13%, independent de faptul că pacienții au fost tratați precoce sau după 48 ore cu indometacin sau au fost operați (Nadas, 1982).

La prematurii cu canal arterial persistent, intervenția de închidere a canalului trebuie să fie cât mai precoce, precedată de administrarea indometacinei. La copii nou-născuți la termen şi în absența hipertensiunii

Caseta 23.7

Indicații pentru tratament

Tratamentul de elecție pentru canalul arterial persistent după vârsta infantilă este cardiologia intervențională, atunci când se poate. Nou-născuții **prematuri** cu canal arterial persistent sunt supuşi unei cure cu **indometacină**, dacă insuficiența renală nu interzice acest tratament. Tratamentul cu indometacină este în general administrat în primele 48 de ore de viață, într-o primă doză de **0,2 mg/kg**, repetată o dată şi a doua oară din 12 în 12 ore, în cazul în care canalul arterial persistent este încă deschis. La nou-născuții prematuri este administrată o doză de

Caseta 23.7 *(continuare)*

0,1 mg/kg datorită maturității renale precare la acea vârstă. Complicațiile terapiei cu indometacin includ insuficiența renală, număr anormal și funcție anormală trombocitară. **80%** dintre canalele arteriale persistente la nou-născuții prematuri se închid prin terapia cu indometacină. Recent, **ibuprofenul** a fost introdus cu succes pentru închiderea canalului arterial persistent la nou-născuții **prematuri**, mai ales în prezența hipertensiunii pulmonare severe. Canalul arterial persistent la nou-născuții **prematuri**, cu tratamente eșuate cu indometacină sau ibuprofen, nu poate fi închis prin cardiologia intervențională datorită dimensiunii mici.

Intervenția chirurgicală este indicată la nou-născuții cu insuficiență cardiacă congestivă și/sau dependență de ventilație cu presiune pozitivă. Nou-născuții cu insuficiență cardiacă congestivă trebuie stabilizați medicamentos înainte de intervenția chirurgicală. La copii, canalul arterial persistent mare, dificil de închis prin cardiologie intervențională necesită închidere chirurgicală. Foarte puțin, probabil ca un canal arterial persistent, chiar și de dimensiuni reduse, să se închidă spontan după vârsta de un an.

arteriale pulmonare, documentarea anatomică a canalului arterial cu șunt stânga-dreapta important are indicație intervențională.

7.3. Intervenția chirurgicală

Abordarea chirurgicală standard pentru canal arterial persistent se face prin toracotomie stângă postero-laterală, pacientul fiind în decubit lateral drept. Se incizează stratul muscular (latissimus dorsi și serratus anterior), se pătrunde în cavitatea toracică prin spațiul patru intercostal și se expune mediastinul. Se identifică nervii vag și frenic, se incizează pleura longitudinal în posterior, paralel cu nervul vag, evidențiindu-se aorta descendentă și istmul aortic. Se identifică clar arcul aortic distal, artera subclaviculară stângă, canalul arterial și nervul laringeal recurent care îl înconjoară (**Fig. 23.11**). Canalul arterial persistent este apoi triplu ligaturat fără a fi lezat. Tripla ligatură a canalului arterial persistent are următoarele avantaje: minimizează recanalizarea; elimină clamparea și diviziunea ductului reducând astfel complicațiile hemoragice (**Fig. 23.12**). În cazuri rare de canal arterial persistent scurt, se practică secționarea, după prealabilă clampare, urmată de sutura capetelor pulmonar și aortic ale canalului (**Fig. 23.13**) **[16]**.

Caseta 23.8

Tratament chirurgical

Procedura chirurgicală se realizează prin **toracotomie postero-laterală** fără bypass cardio-pulmonar; uneori, la adulții cu canal arterial persistent mare, cu calcificarea peretelui canalului, poate fi utilizat bypass-ul cardio-pulmonar. În cazul reparării **leziunilor asociate** cu bypass cardio-pulmonar prin sternotomie mediană, repararea canalului arterial persistent se realizează prin abordare transmediastinală; în acest caz, canalul arterial persistent este expus prin disecția de-a lungul porțiunii superioare a bifurcației arterei pulmonare și închis la începutul bypass-ului cardio-pulmonar. După disecția atentă a țesuturilor adiacente, închiderea canalului arterial persistent poate fi realizată prin **ligatură** sau **divizarea** chirurgicală între două clampuri vasculare și sutura capetelor. La nou-născuții **prematuri**, din cauza friabilității țesutului canalului, disecția în zona canalului arterial este evitată, iar închiderea este realizată cu un clip de metal.

La ***prematurii*** cu canal arterial persistent și șunt stânga-dreapta, tratamentul este complex și vizează patologia asociată (pulmonară, intestinală metabolică), inhibiția prostaglandinei cu indometacină (2-7 zile) **[17]**. Intervenția chirurgicală de ligaturare a canalului arterial persistent se face după terapia suportivă și lipsa de răspuns la administrarea indometacinei pe cale i.v. și orală. Contraindicațiile indometacinei sunt: azotemia, trombocitopenia, hemoragii cerebrale sau sepsa. Greutatea la naștere sub 1000 g este considerată de unii autori o contraindicație pentru indometacină **[18]**. Când intervenția chirurgicală se decide, tehnica operatorie este asemănătoare cu cea aplicată la copiii născuți la termen **[19]**. La copiii cu greutatea sub 1500 g nu se aplică tripla ligatură a canalului persistent; o singură ligatură sau ligaclip este suficientă când disecția circumferențială este facilă. Oricum, intervenția chirurgicală la prematuri cu canal arterial persistent comportă o serie de particularități condiționate de structurile anatomice reduse, labilitatea hemodinamică și metabolică a pacienților, adaptarea măsurilor de terapie intensivă, riscul complicațiilor severe (**Fig. 23.14**). Dilema tratament farmacologic sau chirurgical precoce la prematurii cu canalul arterial persistent rămâne deschisă.

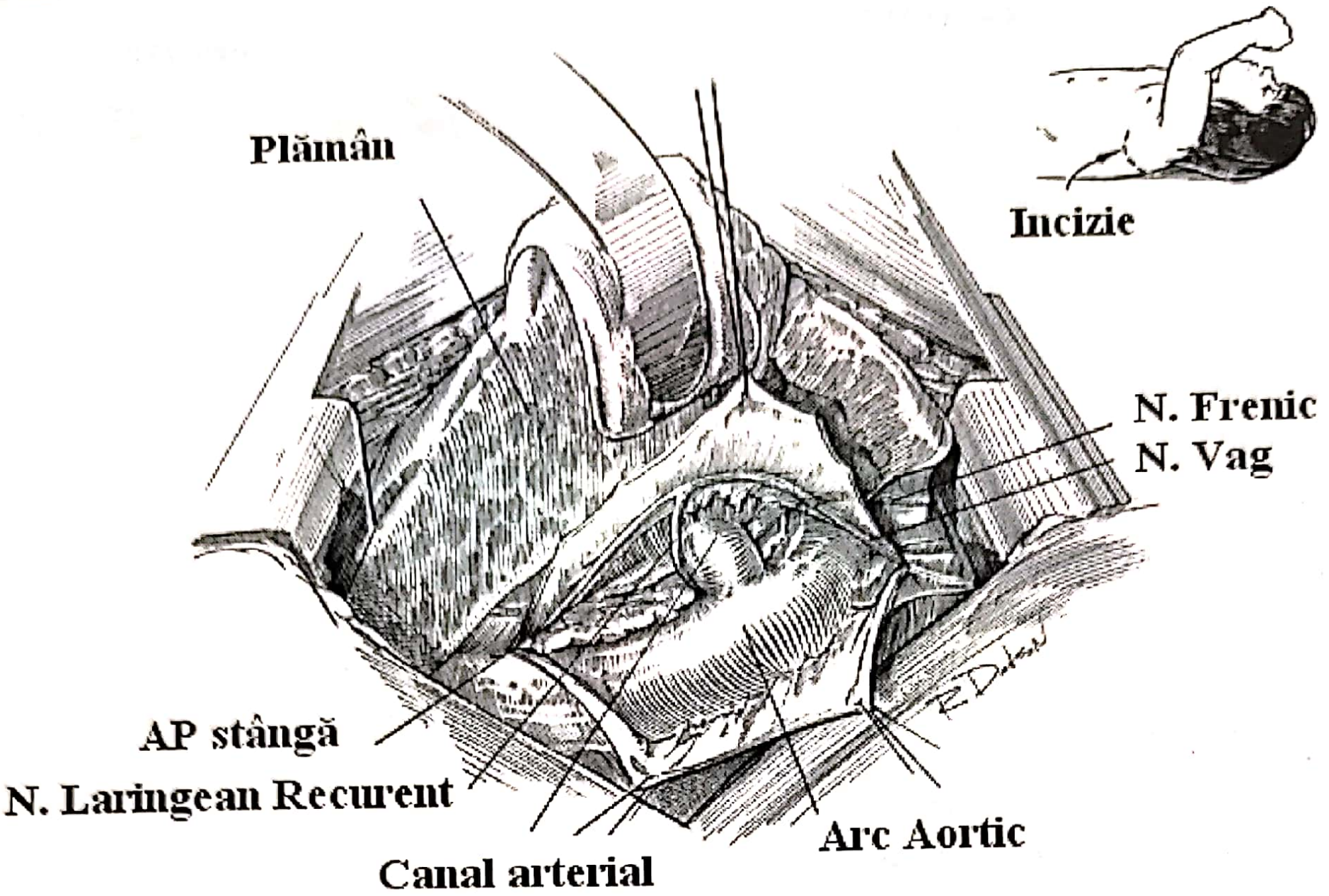
Plămân
Incizie
N. Frenic
N. Vag
AP stângă
N. Laringean Recurent
Canal arterial
Arc Aortic

Fig. 23.11. Raporturile anatomice ale canalului arterial persistent evidențiate după toracotomie laterală stângă (după Castañeda, modificat).

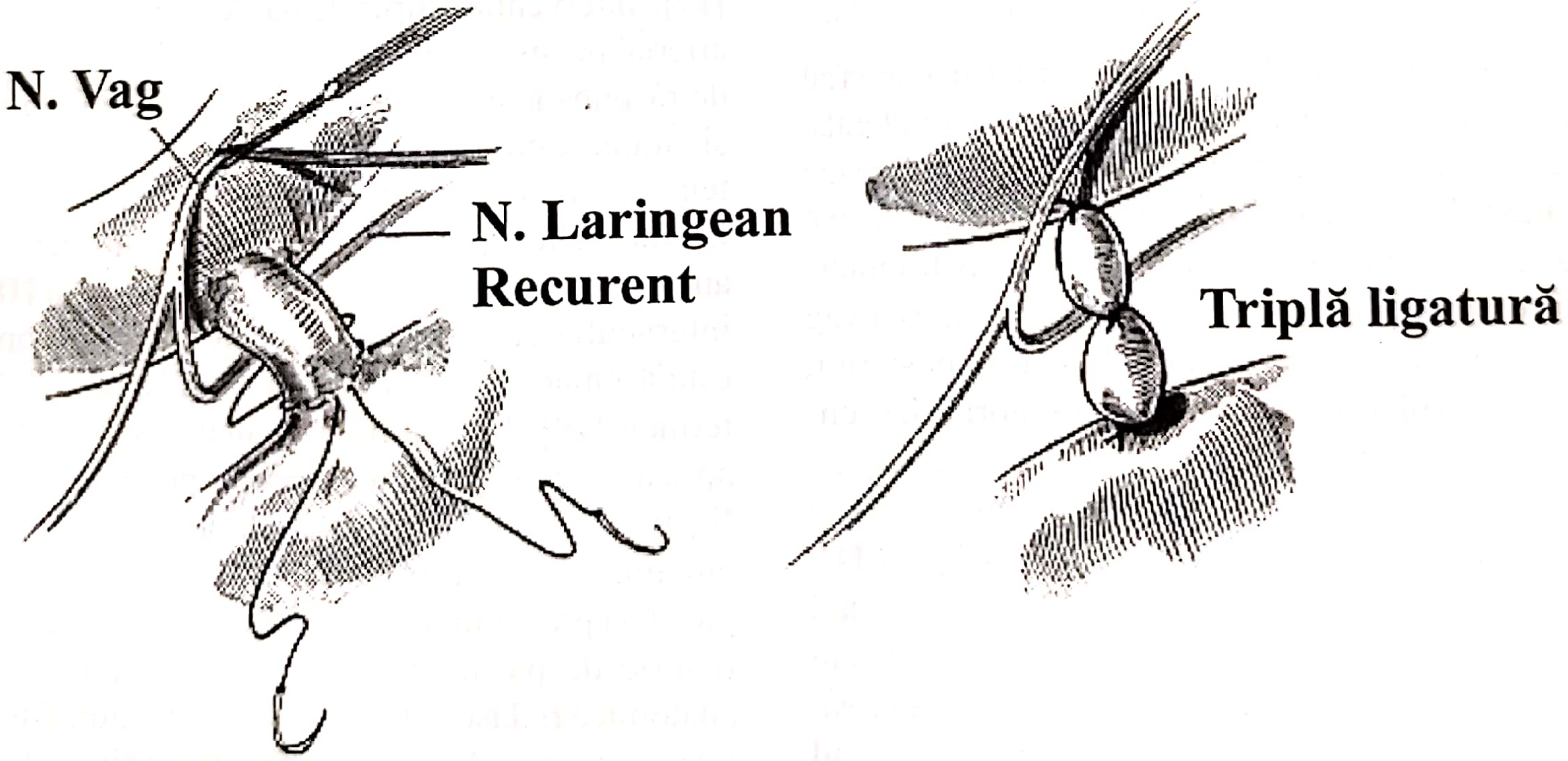
N. Vag
N. Laringean Recurent
Triplă ligatură

Fig. 23.12. Închiderea canalului arterial persistent folosind tehnica triplei ligaturi. Se observă raporturile cu nervul vag şi laringian recurent (după Castañeda, modificat).

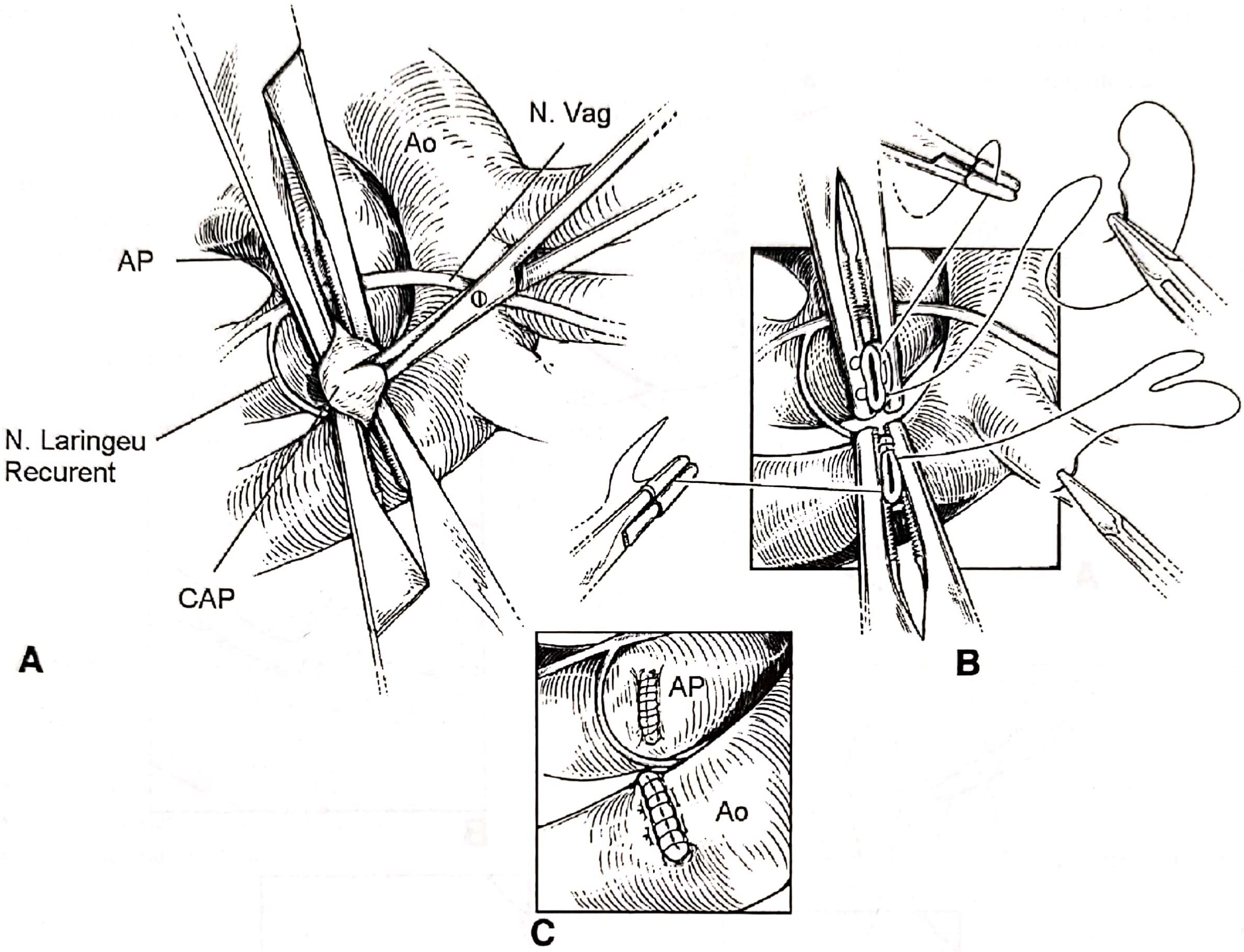

Fig. 23.13. Tehnica închiderii chirurgicale a canalului arterial persistent prin secționare – sutură (după Mavroudis, modificat).

Intervenția chirurgicală de ligaturare a canalului arterial persistent la copiii mari este indicată când nu s-a reuşit obliterarea canalului arterial prin cateter sau când aceasta este contraindicată (canal cu diametru mare, opțiunea pacientului sau a părinților).

Asocierea altor cardiopatii congenitale cu canalul arterial persistent. În aceste situații, abordul chirurgical pentru ligatura CAP este prin incizie mediosternală, pericardul fiind deschis longitudinal. Disecția canalului arterial se face cu precauție, cu expunerea originii arterei pulmonare stângi, a nervului vag şi a nervului recurent laringeal şi plasarea ligaturii fără a afecta calibrul arterei pulmonare stângi sau al aortei descendente. Ligatura se face înaintea pornirii circulației extracorporeale, după care se trece la corecția leziunii cardiace.

7.4. Rolul prostaglandinelor în menținerea permeabilității canalului arterial

Rolul esențial jucat de canalul arterial în fiziopatologia diferitelor malformații cardiace congenitale este evident. Utilizarea prostaglandinelor de tip E_1 şi E_2 la nou-născuții dependenți de patența canalului arterial a demonstrat rolul benefic al acestor medicamente.

Prostaglandina E_1 este administrată intravenos într-o doză de atac de 0,05-0,1 mg/min/kg corp şi continuată cu 0,01-0,02 mg/min/kg corp, pentru a diminua efectele secundare. Administrarea intraarterială nu aduce beneficii terapeutice şi poate provoca edem local şi complicații legate de puncția arterială.

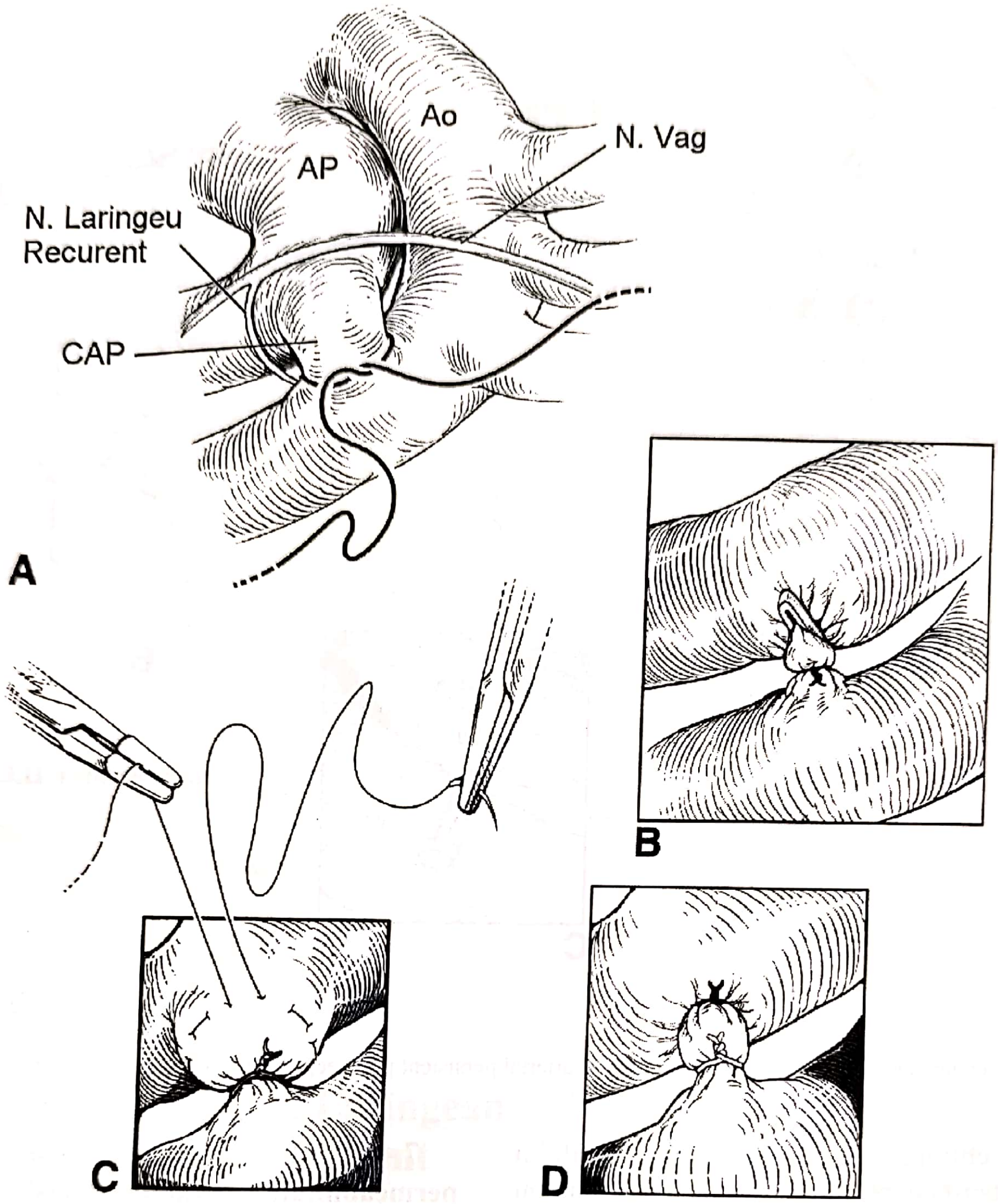

Fig. 23.14. Tehnica închiderii chirurgicale a canalului arterial persistent la prematuri prin ligatură şi clip (**A** şi **B**) sau ligatură şi bursă circumferenţială (**C** şi **D**) – după Mavroudis, modificat.

Răspunsul la administrarea de prostaglandină E_1 este uniform şi duce la o creştere semnificativă a saturaţiei de oxigen a sângelui arterial până la 80%. La nou-născuţii sever cianotici, mai mici de patru zile, efectele pot fi spectaculare. Ameliorarea oxigenării sanguine permite un timp „de graţie” în care se pot lua măsuri terapeutice, medicale şi se pot organiza intervenţii chirurgicale paliative sau curative. Tratamentul cu prostaglandina E_1 se menţine de obicei 1-2 zile, putând fi prelungit în cazuri selecţionate.

Tratamentul cu prostaglandina E_1 poate fi folosit de urgenţă la pacienţii cu circulaţie sistemică dependentă de canalul arterial (coarctaţie de aortă, arc aortic întrerupt, sindrom hipoplazic stâng). În aceste cazuri, permeabilitatea canalului ameliorează semnificativ circulaţia sistemică şi funcţia renală. Aceşti pacienţi răspund mai greu la administrarea de prostaglandină, aceasta putând rămâne fără efect la cazurile la care canalul este închis, absent sau arterele pulmonare sunt hipoplazice.

Ca efecte secundare la administrarea de prostaglandine s-au descris: febra, bradicardia, hipotensiunea, apneea, reacții cutanate. De asemenea, reducerea musculaturii netede de la nivelul arterelor pulmonare poate produce dilatații anevrismale.

Administrarea orală de prostaglandine E$_2$ se utilizează pentru menținerea permeabilității ductului mai multe săptămâni sau luni. Deşi la fel de eficientă, administrarea orală are dezavantajul absorbției uneori incerte şi al potențialelor leziuni vasculare.

Tabelul 23.1

Indicațiile terapiei cu prostaglandine E1 și E2 la nou-născut	
Beneficii evidente: • Circulația pulmonară dependentă de duct • Circulația sistemică dependentă de duct • Mixică dependentă de duct	• Atrezie de arteră pulmonară, stenoză pulmonară severă, tetralogie Fallot formă severă • Arc aortic întrerupt, sindrom de VS hipoplazic, coarctație de aortă • Transpoziție completă de vase mari cu comunicare interatrială adecvată
Beneficii posibile: • Malformații ale valvei tricuspide • Circulație sistemică dependentă de duct	• Anomalia Ebstein, insuficiență tricuspidiană izolată • Stenoză aortică severă

Impactul tratamentului cu prostaglandine asupra evoluției unor boli cardiace congenitale este evident favorabil. Singurul grup de pacienți la care apar efecte nefavorabile se referă la cei cu stenoză venoasă pulmonară. La acești pacienți administrarea prostaglandinei poate agrava edemul pulmonar cu deteriorare clinică marcată.

7.5. Metode alternative folosite pentru menținerea permeabilității canalului arterial

Rudolph şi colaboratorii au descris o tehnică de ***infiltrație subadventicială de formaldehidă*** la nivelul canalului arterial pentru a-i prelungi patența la pacienții cu malformații cardiace dependente de prezența ductului. Metoda a dat rezultate mai ales în combinație cu alte proceduri paliative, dar a fost abandonată în favoarea tratamentului cu prostaglandine E$_1$, fiind descrise şi două cazuri de leziune secundară a nervului laringean recurent.

Dilatarea transcateter a fost utilizată de la începutul anilor '80 pentru menținerea temporară a permeabilității ductului arterial. Complicațiile produse prin tromboza sau ruptura vasului au limitat folosirea metodei la cazuri speciale. ***Implantul de stent*** la nivelul canalului arterial a fost utilizat începând din anii '90. Metoda s-a dovedit benefică la cazurile cu atrezie pulmonară, stenoză pulmonară critică, sindrom de inimă stângă hipoplazică (Gibbs, Ruiz, 1993). În situațiile mai complexe (tetralogie Fallot cu atrezie de pulmonară) pot apărea dificultăți tehnice. Rolul stentului în managementul acestor pacienți rămâne de stabilit în viitor.

Noi metode de ***bioinginerie terapeutică*** pentru menținera patenței canalului arterial au fost descrise experimental la sfârşitul anilor '90 (Mason, 1999), deschizând o nouă eră în terepia şi înțelegerea mecanismelor implicate la nivelul canalului arterial. Prin folosirea unui vector de codificare genetică la nivelul musculaturii netede ductale, care să devieze mesajul pentru fibro-nectină, s-au putut preveni activitatea fibro-nectinei şi hipertrofia intimală, responsabile de închiderea canalului. Aceste studii au deschis posibilități terapeutice noi pentru menținerea patenței ductale la pacienții cu cardiopatii congenitale asociate.

8. REZULTATE ŞI COMPLICAŢII

Când rezistențele pulmonare sunt mari și șuntul este bidirecțional sau dreapta-stânga, ***riscul operator*** este ridicat (peste 30%). Decesele se datorează, de obicei, hemoragiilor produse la nivelul arterei pulmonare, din cauza presiunilor crescute. Când rezistențele pulmonare sunt mici sau moderat-crescute, riscul operator este minim (< 1%).

La pacienții adulți apare un risc operator suplimentar – chiar și în absența rezistențelor pulmonare ridicate –, datorită țesuturilor friabile sau calcificate care pot duce la hemoragie intra- sau post-operatorie. Uneori, aceste cazuri necesită instituirea circulației extracorporeale pentru o corecție în condiții de siguranță optime.

Caseta 23.9

Posibile complicații

- Patență reziduală sau recurentă (după ligatură, nu după divizare)
- Hemoragie
- Hipertensiune arterială paradoxală (la nou-născuți)
- Chilotorax
- Leziunea de nerv recurent

Mortalitatea intraspitalicească la prematuri este de 10-20%. Cauzele de deces la prematuri sunt insuficiența respiratorie, hemoragia cerebrală, enterocolita necrotică, coagulopatia difuză.

Recurența canalului arterial persistent este extrem de rară în condițiile unei secțiuni sau ligaturi corecte. De asemenea, dezvoltarea unui pseudoanevrism la locul de ligatură apare rar, fiind asociată cu o tehnică deficitară sau sepsă. Diagnosticul de fals anevrism are indicație de operație urgentă. Alte complicații sunt paralizia de corzi vocale, paralizia de nerv frenic sau chilotorax (1–4%).

Noile tehnici, ca obliterarea intraluminală prin cateter transdermic a canalului arterial persistent și ligatura canalului arterial prin toracoscopie, se practică cu succes în unele centre.

9. Op TIM. PROPUNERI: NOMENCLATURĂ. DIAGNOSTIC. TRATAMENT – STS/EACTS*

I. Canalul arterial persistent

CAP este definit ca o conexiune arterială vasculară între aorta toracică și artera pulmonară. În cele mai multe cazuri, CAP își are originea în aorta toracică descendentă, situată distal și opus față de originea arterei subclaviculare stângi. Inserția unui duct este cel mai frecvent în artera pulmonară stângă proximală (APS), la joncțiunea acesteia cu artera pulmonară comună (APC). În orice caz, acest lucru poate varia foarte mult, și ductul își poate trage originea din aorta ascendentă, din oricare dintre ramurile brahio-cefalice sau din aorta toracică descendentă distală. În mod similar, CAP se poate insera pe artera pulmonară dreaptă (APD), APS sau APC. În unele cazuri CAP poate fi singura sursă de curgere a sângelui spre APD, APS sau APC.

Ligaturarea chirurgicală a CAP de către Robert Gross în 1938 este considerată de mulți ca fiind prima operație de succes pentru bolile cardiace congenitale. Indicațiile pentru închiderea unui CAP sunt mai multe și ele depind de vârsta pacientului și de mărimea ductului. La copiii prematuri, cu dezvoltare slabă a musculaturii netede a arterei pulmonare, CAP poate provoca o insuficiență cardiacă congestivă severă (ICC) și boală pulmonară cronică. La copiii mai mari și la adulți chiar, un CAP asimptomatic pune pacientul la risc pentru endocardita bacteriană subacută. Alte complicații raportate includ formarea de anevrism, disecția aortică, hipertensiune pulmonară și ICC. Diagnosticul de CAP este de obicei bănuit prin auscultație și este confirmat de ecocardiograma Doppler color sau, mai puțin frecvent, prin cateterizare cardiacă.

Intervențiile terapeutice pentru CAP descrise includ administrarea de indometacină, ligatură chirurgicală (simplă, dublă sau triplă), secțiune chirurgicală și resutură, plasarea chirurgicală de clip, plasarea unui dispozitiv de închidere transcateter și plasarea de clipuri prin chirurgie toracoscopică video asistată. Potențialele riscuri intraoperatorii ale unei proceduri pentru CAP includ lezarea nervului laringean recurent, a ductului toracic, a nervului frenic, hemoragie și ligatura greșită a altor structuri vasculare; exemplele includ APS și aorta toracică descendentă. Diagnosticul și terapia de ierarhizare descrise mai jos sunt bazate pe experiența de peste o mie de operații de CAP.

---

*Adaptat după Backer C.L., Mavroudis C., *Congenital Heart Surgery Nomenclature and Database Project: Patent Ductus Arteriosus, Coarctation of the Aorta, Interrupted Aortic Arch*, „Ann. Thorac. Surg.", 2000, 69:S18-24.

1. Nivele de ierarhie

1.1. CAP Nivel 1 de ierarhie

CAP

1.2. CAP Nivel 2 de ierarhie

CAP, Fără altă precizare (FAP)

CAP, Origine și inserție normală
CAP, Origine și inserție anormală

1.3. CAP Nivel 3 de ierarhie

CAP, FAP
CAP, Origine și inserție normală, FAP

CAP, Origine și inserție normală, Pacienți mai mici sau egali cu 2,500 g
CAP, Origine și inserție normală, Pacienți peste 2,500 g

CAP; Origine și inserție anormală, FAP

CAP, Origine și inserție anormală, Pacienți mai mici sau egali cu 2,500 g
CAP, Origine și inserție anormală, Pacienți peste 2,500 g

1.4. Modificări de diagnostic a CAP

Originea CAP anormală și inserția pentru primul sau singurul CAP
Origine anormală a CAP

Aorta ascendentă
Trunchi brahio-cefalic pe dreapta
Trunchi brahio-cefalic pe stânga
Artera carotidă dreaptă
Artera carotidă stângă
Artera subclaviculară dreaptă
Artera subclaviculară stângă
Aorta descendentă

Inserția anormală a CAP

APD
APS
APC

Originea CAP anormală și inserția pentru al doilea CAP

Aorta ascendentă
Trunchi brahio-cefalic pe dreapta
Trunchi brahio-cefalic pe stânga
Artera carotidă dreaptă
Artera carotidă stângă
Artera subclaviculară dreaptă
Artera subclaviculară stângă
Aorta descendentă

Inserția anormală a CAP

APD
APS
APC

Dacă există un singur CAP cu origine și/sau inserție anormală, primul CAP modificator de diagnostic este completat. În cazurile rare în care se prezintă două CAP, trebuie să se distingă între o arteră colaterală aorto-pulmonară majoră (ACAPM), originea anormală a arterei pulmonare drepte din aorta ascendentă și un al doilea CAP. Prin convenție, CAP situat în partea stângă este codificat ca primul CAP, în timp ce CAP situat în partea dreaptă este codificat ca al doilea CAP.

1.5. Modificatorii adiționali de diagnostic a CAP

CAP, Persistent postoperator (Status postligatură)
CAP, Persistent postoperator (S/P ligatură și clip)
CAP, Persistent postoperator (S/P ligatură și diviziune)
CAP, Persistent postoperator (S/P clip prin toracotomie)
CAP, Persistent postoperator (S/P clip prin sternotomie)
CAP, Persistent postoperator (S/P clip prin toracoscopie)
CAP, Persistent postcoil
CAP Persistent după alte dispozitive

CAP Nivel 1 de ierarhie, Definiții
Canalul arterial persistent (ductul arterial patent): CAP este o conexiune vasculară între aortă și artera pulmonară.

CAP Nivel 2 de ierarhie, Definiții
O origine normală și o inserție normală a CAP este definită ca o conexiune vasculară între aorta toracică descendentă (opusă și

distal față de artera subclaviculară stângă) și APS, la joncțiunea cu APC. O inserție sau origine anormală a CAP este prezentă atunci când există o deviație de la originea sau inserția normală.

CAP Nivel 3 de ierarhie. Definiții
Un copil prematur este definit acela născut înainte de 37 săptămâni de gestație. Câteodată, această definire este dificilă. De aceea, mulți autori au definit nou-născutul prematur acela a cărui greutate este mai mică sau egală cu 2,500 g. Indicația pentru închiderea CAP la asemenea pacienți este, în primul rând, pentru a preveni boala pulmonară vasculară și, eventual, pentru insuficiența cardiacă congestivă.

2. Nivelele de ierarhie ale terapiei CAP

Închiderea CAP, Chirurgical
Închiderea CAP, Dispozitive (Device)
Închiderea CAP, FAP

2.1. Nivel 1 de ierarhie
2.2. Nivel 2 de ierarhie

Închiderea CAP, Chirurgical, FAP

Închiderea CAP, Terapie chirurgicală, **Ligatură**
Închiderea CAP, Terapie chirurgicală, **Ligatură și clip**
Închiderea CAP, Terapie chirurgicală, **Ligatură și diviziune**
Închiderea CAP, Terapie chirurgicală, **Clip prin toracotomie**
Închiderea CAP, Terapie chirurgicală, **Clip prin sternotomie**
Închiderea CAP, Terapie chirurgicală, **Clip prin toracoscopie (VATS)**

Închiderea CAP, Dispozitiv, FAP

Închiderea CAP, Dispozitive, **Tehnici transcateter**

Închiderea CAP, FAP

2.3. Nivel 3 de ierarhie

Închiderea CAP, Chirurgical, FAP
Închiderea CAP, Terapie chirurgicală, Ligatură și clip

Închiderea CAP, Terapie chirurgicală, Ligatură
Închiderea CAP, Terapie chirurgicală, Ligatură, **Tehnica cu ligatură unică**
Închiderea CAP, Terapie chirurgicală, Ligatură, **Tehnica cu dublă ligatură**
Închiderea CAP, Terapie chirurgicală, Ligatură, **Tehnica cu triplă ligatură**

Închiderea CAP, Terapie chirurgicală, Ligatură și diviziune
Închiderea CAP, Terapie chirurgicală, Clip prin toracotomie, FAP
Închiderea CAP, Terapie chirurgicală, Clip prin sternotomie, FAP

Închiderea CAP, Terapie chirurgicală, Clip prin toracotomie, **Clip unic**
Închiderea CAP, Terapie chirurgicală, Clip prin toracotomie, **Clip dublu**

Închiderea CAP, Terapie chirurgicală, Clip prin sternotomie, FAP

Închiderea CAP, Terapie chirurgicală, Clip prin sternotomie, **Clip unic**
Închiderea CAP, Terapie chirurgicală, Clip prin sternotomie, **Clip dublu**

Închiderea CAP, Terapie chirurgicală, Clip prin toracoscopie, FAP

Închiderea CAP, Terapie chirurgicală, Clip prin toracoscopie, **Clip unic**
Închiderea CAP, Terapie chirurgicală, Clip prin toracoscopie, **Clip dublu**

Închiderea CAP, Dispozitiv, FAP
Închiderea CAP, Dispozitiv, Tehnici transcateter (vezi capitolul *Proceduri terapeutice intervenționale*)
Închiderea CAP, FAP

II. Listă prescurtată de diagnostice și proceduri

Listă prescurtată de diagnostic
CAP

Listă prescurtată de proceduri
Închiderea CAP, Chirurgical
Închiderea CAP, Dispozitiv
Închiderea CAP, FAP

BIBLIOGRAFIE

1. **Gittenberger-DeGroot A.C. et al.,** *Histologic studies on normal and persistent ductus arteriosus in the dog,* „J. Am. Coll. Cardiol.", 1995, 6: 394.
2. **Printz M.P., Skidgel R.A., Friedman W.F.,** *Studies of pulmonary prostaglandin biosynthetic and catabolic enzymes as factors in*

MALFORMAȚII CONGENITALE ALE VALVEI AORTICE

SECȚIUNEA III **CAPITOLUL 24**

MIOARA COCORA, ION SOCOTEANU

I. INTRODUCERE – NOSOLOGIE (Op TIM)
1. ANATOMIA NORMALĂ A VALVEI AORTICE
    1.1. Inelul aortic
    1.2. Cuspele aortice
    1.3. Sinusurile Valsalva
    1.4. Joncțiunea sino-tubară
    1.5. Tractul de ejecție
2. STENOZA AORTICĂ CONGENITALĂ
    2.1. Definiție
    2.2. Incidența
    2.3. Forme clinice
        2.3.1. Stenoza aortică a nou-născutului și sugarului
            2.3.1.1. Morfopatologie
            2.3.1.2. Diagnostic
            2.3.1.3. Tratament
            2.3.1.4. Prognostic, dispensarizare
        2.3.2. Stenoza aortică la copilul mare și adolescent
            2.3.2.1. Diagnostic
            2.3.2.2. Tratament
            2.3.2.3. Dispensarizare
        2.3.3. Atrezia de aortă
3. INSUFICIENȚA AORTICĂ CONGENITALĂ (Op TIM)
BIBLIOGRAFIE

INTRODUCERE – NOSOLOGIE (Op TIM)

Următoarele capitole prezintă malformații congenitale ale tractului de ieșire din ventriculul stâng (VS).

Acestea interesează din următoarele puncte de vedere:

(1) Topografic: ***valvulară, subvalvulară, supravalvulară*** sau, în forma cea mai extinsă, cele trei etaje pot fi malformate, rezultând un ***tunel stenotic ventriculo-aortic***.

(2) Tipul morfopatologic la diferite nivele afectate, rezultând următoarele forme:

- malformații valvulare:
    - stenoză aortică congenitală;
    - insuficiență aortică congenitală;
- malformații subvalvulare aortice;
- malformații supravalvulare:
    - stenoze supravalvulare aortice;
    - malformații ale sinusurilor Valsalva:
        - ♦anevrisme de sinus Valsalva;
        - ♦ruptură de sinus Valsalva;

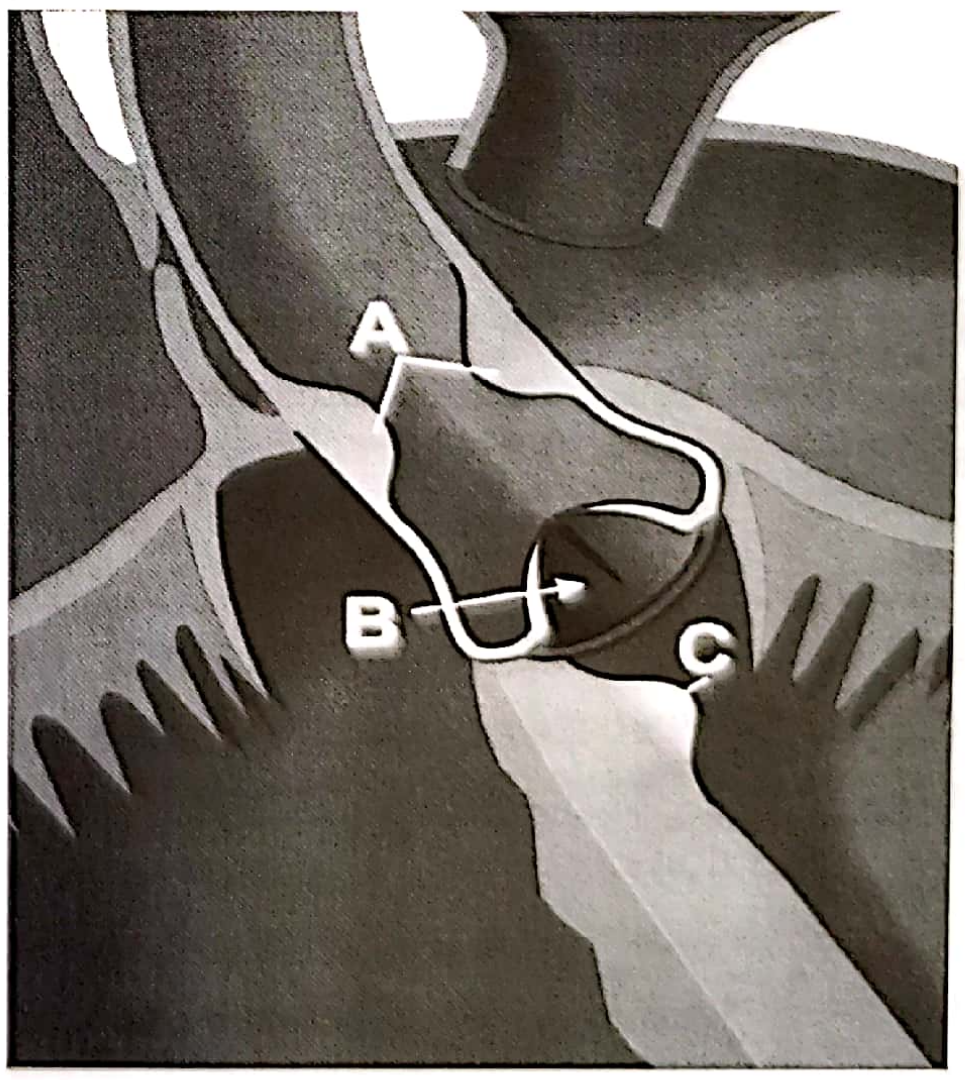

Fig. 24.1. Op TIM. Stenoza aortică: (A – supravalvulară, B – valvulară, C – subvalvulară) **[37]**.

- comunicări aorto-cavitare;
- tunel aorto-miocardic.

(3) **În funcție de severitatea leziunilor** există următoarele posibilități:

– leziuni simple ale căii de ieșire VS;

– leziuni complexe unde sunt încadrate următoarele aspecte (C. Basso – Stockholm, 2006):

a. stenoză aortică asociată cu DSV;
b. tunel subaortic stenozant;
c. sindrom Shone: stenoză subaortică fibroasă asociată cu coarctație de aortă și valvă mitrală în parașută;
d. transpoziție completă de vase mari, defect septal ventricular și stenoză pulmonară;
e. transpoziție corectată de vase mari, stenoză de pulmonară, defect septal ventricular;
f. ventricul unic cu cale de ieșire restrictivă și transpoziție de vase mari.

(4) **În funcție de vârsta la care se manifestă** și impun diagnostic și tratament, aceste malformații pot fi la făt (forme severe), nou-născut sau sugar (forme severe), copil sau adult.

1. ANATOMIA NORMALĂ ȘI PATOLOGICĂ A VALVEI AORTICE

Din punct de vedere anatomo-funcțional nu trebuie să vorbim despre valva aortică, ci despre complexul funcțional aortic, înglobând următoarele structuri:

1. inelul aortic;
2. valva aortică propriu-zisă, cuspele aortice;
3. sinusurile Valsalva;
4. joncțiunea sino-tubară;
5. tractul de ejecție al ventriculului stâng, ± ventriculul stâng propriu-zis (**Fig. 24.1**).

1.1. Inelul aortic are structură fibroasă, fiind situat la joncțiunea ventriculului stâng cu aorta ascendentă. În funcție de inserția cuspelor aortice, se împarte în trei porțiuni (inegale), corespunzătoare cuspei drepte, cuspei stângi și cuspei non-coronare.

Se învecinează cu inelul pulmonar, mitral și tricuspidian (**Fig. 24.2**).

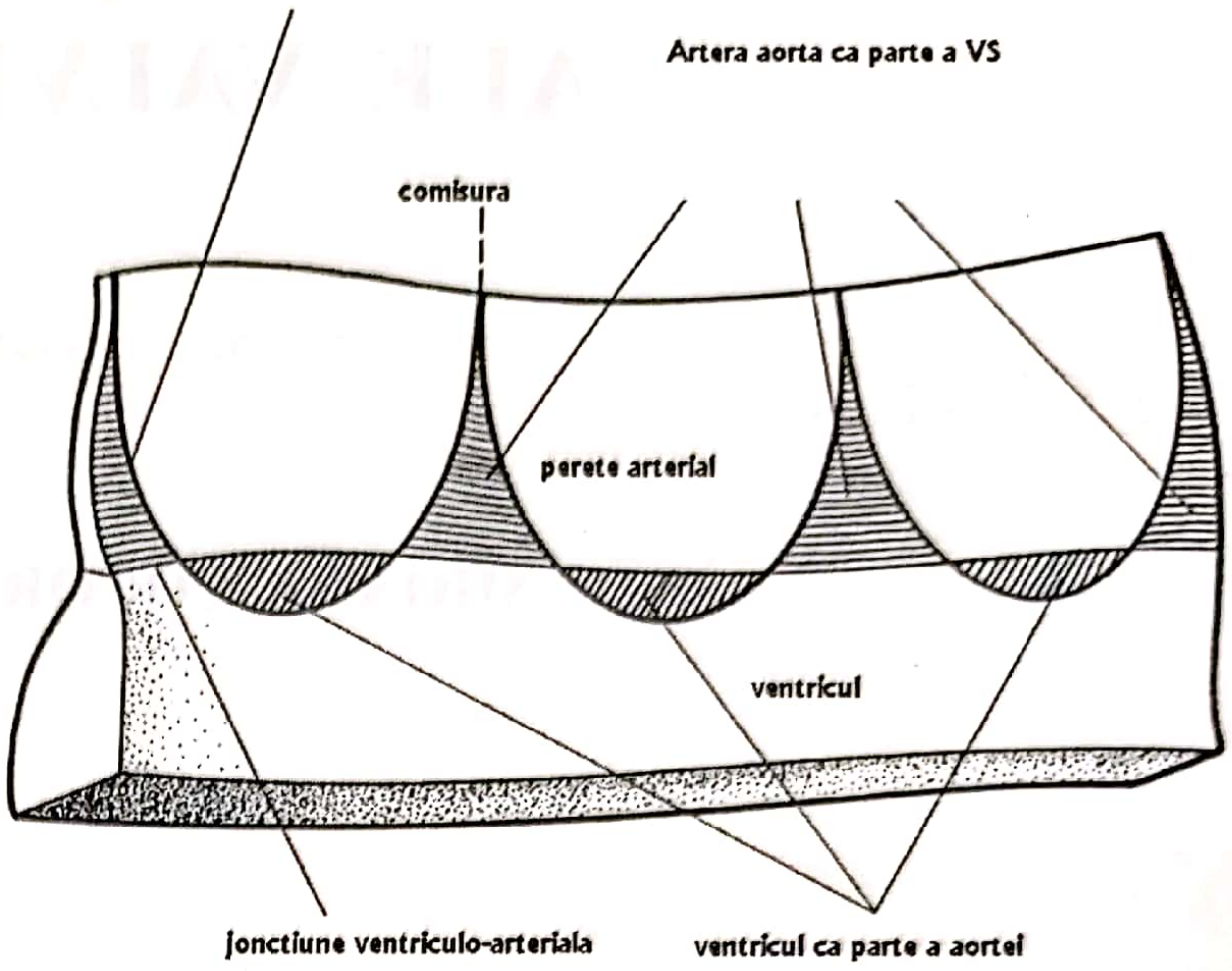
Artera aorta ca parte a VS
comisura
perete arterial
ventricul
Jonctiune ventriculo-arteriala
ventricul ca parte a aortei

Fig. 24.1. Relația ventricul stâng – aortă ascendentă la nivelul inelului aortic.

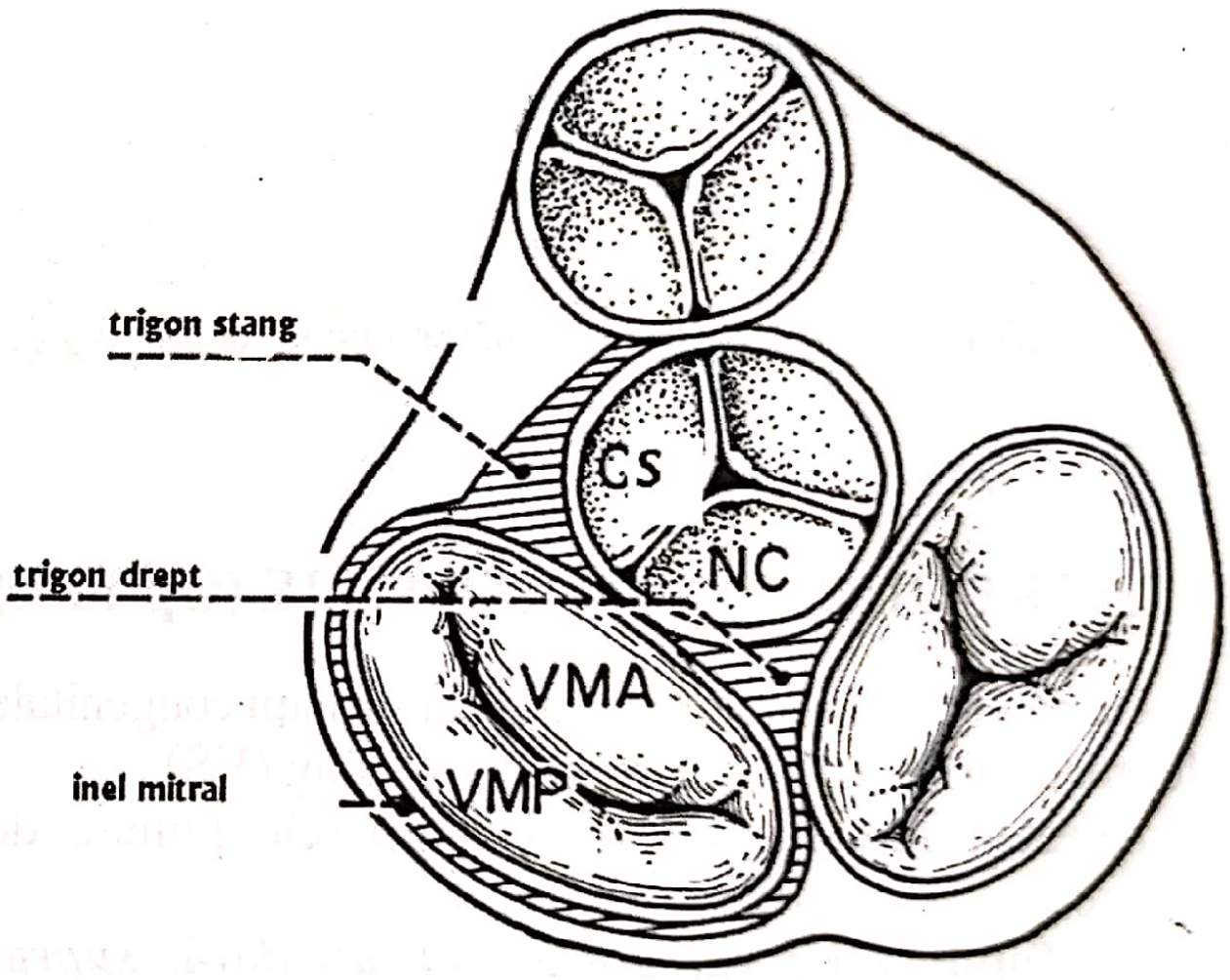

Fig. 24.2. Relațiile inelului aortic cu inelul mitral, tricuspidian și pulmonar (preluat după ACAR 2001).

1.2. Cuspele aortice au structuri fibro-elastice, translucide, au formă de cuib de rândunică și sunt în număr de trei, denumite în funcție de zona de emergență a arterei coronare.

Inserția lor este semilunară, zona lor de întâlnire delimitează comisurile, iar porțiunea corespunzătoare inserției cuspelor pe peretele aortei ascendente delimitează sinusurile Valsalva.

Marginea liberă a cuspelor este ușor îngroșată în porțiunea mijlocie, formând nodulii lui Arantius, care realizează o mai bună coaptare a cuspelor în poziția închisă.

În viața embrionară, valva aortică și pulmonară se formează din diferențierea trunchiului arterial comun, existând deja sub forma unor mici tuberculi la embrionul de 7 cm. Valvele intermediare se formează treptat, în interiorul trunchiului arterial comun, acesta septându-se în două conducte, străjuită fiecare de valva sa (**Fig. 24.3**).

Înțelegând evoluția embrionară a valvei aortice, se pot clasifica mai bine malformațiile ei. De asemenea, pentru a descrie mai bine aceste malformații din punct de vedere anatomic, se pot menționa pentru valva aortică două valve anterioare, stângă și dreaptă, și o valvă posterioară, nomenclatură care este mai funcțională în descrierea malformației de valvă aortică sau artere coronare.

Marginea parietală a fiecărei cuspe se inseră pe peretele aortic, determinând o concavitate spre aortă.

Partea posterioară a cuspei anterioare stângi are o inserție comună cu valva mitrală anterioară (continuitatea mitro-aortică).

În poziție deschisă, valvele au aspect de cuib de rândunică, în poziție închisă marginea liberă este aproape rectilinie, nodulul lui Arrantius reprezentând un punct de rezistență pentru coaptare.

Există câteva rapoarte între dimensiunile structurilor aparatului valvular aortic, importante în chirurgia reconstructivă a valvei aortice și a aortei ascendente (care se practică, deși este mult mai puțin extinsă decât chirurgia reconstructivă a valvei mitrale).

Diametrul joncțuinii sino-tubare este cu 20% mai mic decât diametrul inelului aortic.

În poziție închisă, lungimea marginii libere a cuspelor aortice este egală cu de două ori raza orificiului aortic.

În poziție intermediară a cuspelor aortice, distanța dintre comisuri este mai mică decât dublul razei orificiului aortic.

Acest aranjament arhitectonic, cu trei cuspe, semilunare, în cuib de rândunică și cu expansiunea sinusurilor Valsalva până la nivelul joncțiunii sino-tubare, reprezintă cea mai eficientă organizare pentru realizarea unei minime rezistențe în calea fluxului sanguin, precum și o minimă tensiune exercitată asupra pânzei valvulare.

Toate celelalte variante anatomice, chiar dacă inițial sunt continente și nestenotice sau moderat-stenotice (bicuspidia, quadricuspidia etc.), sunt supuse unei deteriorări accelerate în timp, datorită excesului de tensiune exercitat asupra pânzei valvulare.

1.3. Sinusurile Valsalva reprezintă o expansiune a peretelui aortic care se întinde de la nivelul inelului aortic până la punctul cel mai înalt de inserție al comisurilor. Denumirea sinusurilor corespunde denumirii arterei coronare care-și are originea în el.

Sinusurile Valsalva au rol esențial în închiderea cuspelor aortice în diastolă și în lipsa de sucțiune a pânzei valvei pe peretele aortic, cu obliterearea orificiilor coronare (Belhouse, Talbot, citați de Acar 1985).

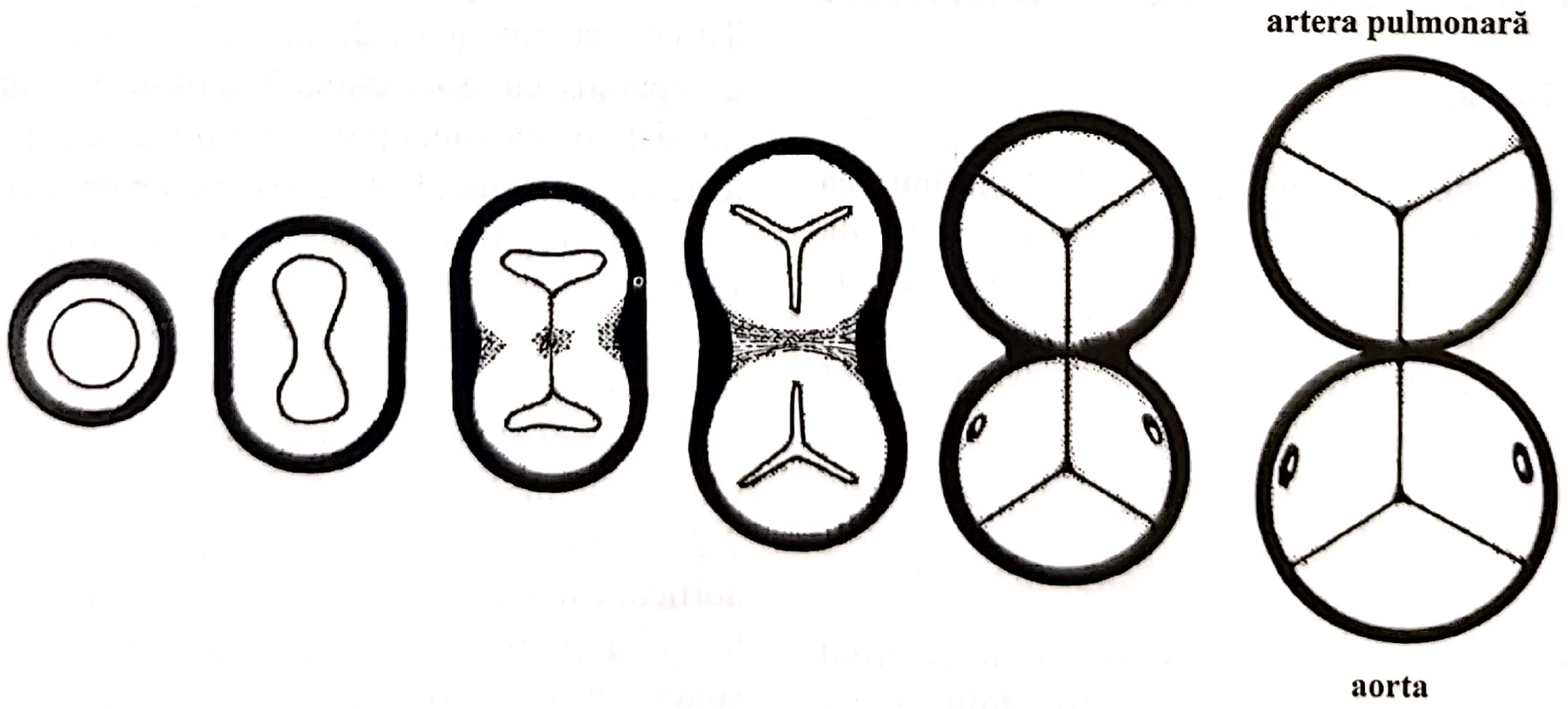

Fig. 24.3. Organogeneza aortei și arterei pulmonare din trunchiul arterial comun.

1.4. Joncţiunea sino-tubară reprezintă joncţiunea sinusurilor Valsalva cu aorta ascendentă, zonă cu diametrul cu aproximativ 20% mai mic decât cel al inelului aortic. Diametrul corect al acestei regiuni are implicaţii în realizarea coaptării corecte a sigmoidelor aortice. Dilatarea joncţiunii sino-tubare izolate este generatoare de regurgitare aortică.

1.5. Tractul de ejecţie subvalvular fibro-muscular al ventriculului stâng

Înţelegerea anatomiei normale şi patologice a acestei regiuni este indispensabilă pentru înţelegerea malformaţiilor congenitale subaortice.

Tractul de ejecţie al ventriculului stâng este situat adiacent sinusului coronar drept, situat deasupra septului interventricular, iar sinusul coronar stâng este adiacent marginii laterale a bazei ventriculului stâng.

Cea mai frecventă cauză de stenoză aortică subvalvulară o reprezintă diafragmul fibros subaortic inserat la 5 mm sub inserţia valvei şi prezentând un orificiu central sau excentric. Diafragmul se inseră pe foiţa anterioară a mitralei şi pe septul interventricular.

Stenoza subaortică difuză este generată de o zonă circumferenţială de hipertrofie fibro-musculară, care se întinde în grade variabile spre apexul ventriculului stâng.

Cardiomiopatia hipertrofică obstructivă se caracterizează printr-o hipertrofie masivă septală, cu obstrucţia dinamică în tractul de ejecţie, asociată cu deplasarea sistolică anterioară a valvei mitrale anterioare.

2. STENOZA AORTICĂ CONGENITALĂ

2.1. Definiţie

Stenoza aortică congenitală reprezintă diminuarea congenitală a dimensiunii orificiului aortic sub limita necesară realizării debitului cardiac minim necesar de 2,2 l/m^2 de suprafaţă corporală, prin modificare de număr, orientare, structură corespunzătoare a cuspelor aortice şi dimensiune a inelului aortic.

2.2. Incidenţa

Definiţie

Stenoza aortică congenitală se defineşte ca fiind obstrucţia în tractul de ejecţie al ventriculului stâng. Această obstrucţie poate fi localizată la nivel valvular, subvalvular şi supravalvular, obiectul prezentului capitol reprezentându-l stenoza aortică valvulară congenitală (SAo valvar congenital).

Generalităţi

Stenoza aortică congenitală apare cu o incidenţă de 0,03-0,34/100 la nou-nascuţii vii şi reprezintă 7% din totalul malformaţiilor congenitale. Studii mai vechi indică o incidenţă mai scăzută decât studiile mai recente, dar potenţialul îndelungat de evoluţie asimptomatică a leziunii ne poate face să credem că şi în prezent incidenţa este mult subevaluată. Boala interesează mai mult băieţii decât fetiţele, înregistându-se un raport între sexe băieţi/fete de 3/1.

A fost mult timp analizată posibilitatea transmiterii genetice a acestei afecţiuni, întrebare la care nu s-a răspuns, însă pe grupe de bolnavi purtători de stenoză aortică congenitală s-a înregistrat la succesori o incidenţă mai mare a bolii decât în populaţia generală 4-14% (studiul lui Emanuel şi Anderson **[5-6]**).

Chiar dacă s-a semnalat o incidenţă mai crescută a stenozei aortice la succesorii bolnavilor cu stenoză aortică, mecanismele de transmitere genetică a acesteia rămân încă necunoscute.

S-a semnalat de asemenea o incidenţă crescută a stenozei aortice în contextul unor afecţiuni genetice precum sindromul Turner, între 12–38% dintre aceşti bolnavi prezentând bicuspidie aortică asociată sau nu cu coarctaţie de aortă, drenaj venos pulmonar aberant. Incidenţa bicuspidiei aortice la bolnavii cu sindrom Turner este mai mare decât la cei cu karyotipul 45 × 0 comparativ cu monosomia X mosaicata. Anumite boli de sistem, ca mucopolizaharidoza sau progeria, se asociază cu o incidenţă crescută a stenozei aortice pe valvă tricuspă prin constituţia anormală a foiţelor valvulare.

Embriologie

La baza patologiei congenitale a valvei aortice stau tulburările în dezvoltarea embrionară din săptămânile 7 şi 8 de viaţă intrauterină, care pot afecta atât valva aortică, cât şi tractul de ejecţie al ventriculului stâng, ba chiar şi structurile învecinate. Astfel Van Praagh sugerează că disfuncţiile în dezvoltarea structurilor embrionare care generează valva mitrală anterioară pot atrage după sine şi dezvoltarea stenozei subaortice.

Cadru nosologic

Stenoza aortică definită ca obstacol în tractul de ejecţie al ventriculului stâng poate fi valvulară, subvalvulară şi supravalvulară. Stenoza aortică valvulară poate fi congenitală sau dobândită, obiectul prezentului capitol constituindu-l stenoza aortică congenitală.

Cea mai frecventă cauză de stenoză aortică congenitală o reprezintă **bicuspidia aortică,** aceasta putând prezenta comisurile orientate anterior, posterior sau stânga-dreapta. Cele două cuspe pot fi egale ca dimensiune sau una poate fi mai mare şi de regulă prolabează. De regulă, în locul celei de-a treia comisuri pe cuspa mai mare poate apărea un rafeu fibros. Bicuspidia aortică este rar generatoare de stenoză aortică critică la nou-născut, sugar şi copilul mic.

Valva unicomisurală are o singură cuspă şi o singură comisură, iar orificiul funcţional este excentric. Sunt prezente de regulă două rafeuri fibroase în locul celor două comisuri absente. Acest tip morfologic, împreună cu valva în dom reprezintă principalele cauze de stenoză critică la nou-născut.

Valva în dom se caracterizează prin absenţa comisurilor şi a orificiului funcţional central.

Valva tricuspă stenotică se caracterizează prin cuspe îngroşate, fibrozate, dismorfe, cu comisuri sudate. De regulă, cele trei cuspe nu sunt egale între ele. Această formă anatomo-patologică generează de obicei stenoză aortică şi insuficienţă aortică, dar nu la nou-născut, ci la copilul de diferite vârste.

Din punct de vedere clinic putem vorbi despre **stenoză aortică uşoară, moderată** şi **severă,** iar în funcţie de momentul manifestării clinice, de stenoză aortică la **nou-născut-sugar** şi **stenoză aortică la copil** sau la **adult.**

Stenoza aortică congenitală reprezintă 3–6% din totalul pacienţilor cu malformaţii cardiace congenitale.

Această incidenţă este însă în realitate subevaluată, pentru că numeroase stenoze aortice – mai ales bicuspidia – devin simptomatice când degenerează stenotic, adică în perioada adultă, moment în care de multe ori se diferenţiază greu de stenozele aortice degenerative.

Stenoza aortică congenitală este mai frecventă la băieţi decât la fetiţe, cu un raport între sexe 2/1 → 4/1 în funcţie de diferiţi autori [2].

În 15–20% dintre cazurile de stenoză aortică congenitală există şi alte malformaţii cardiace sau extracardiace asociate, cele mai frecvent înâlnite fiind canalul arterial permeabil, coarctaţia de aortă, stenoza pulmonară, malformaţii congenitale ale valvei mitrale, comunicări interatriale sau interventriculare.

De asemenea, trebuie menţionat faptul că în 20% dintre cazuri coexistă la acelaşi pacient şi în combinaţii variabile stenoze la mai multe nivele.

Astfel, există asocierea stenozei aortice valvulare cu stenoza subaortică şi stenoze supraaortice cu localizări şi extinderi variabile.

În cazurile de severitate moderată, aceşti bolnavi pot fi abordaţi secvenţial, consacrând fiecărui etaj de stenoză un moment terapeutic.

Însă în cazurile severe o abordare globală a leziunilor se impune de la început.

Stenozele valvulare aortice izolate reprezintă 60% dintre stenozele aortice congenitale.

Pentru uniformizarea dialogului medical asupra patologiei congenitale a valvei aortice, STS Congenital Heart Surgery Database Comunity în colaborare cu reprezentanţi ai European Association for Cardiothoracic Surgery au sistematizat pentru patologia aortică congenitală următoarele denumiri şi abrevieri:

AS – stenoza aortică: ca obstrucţie în tractul de ejecţie al ventriculului sistemic situată la nivel valvular, supravalvular sau subvalvular

AS: – valvular;
  – supravalvular;
  – subvalvular;
  (NOS – *not otherwise specified*)
  AS valvular congenital poate fi:
    – critic;
    – non-critic;
  AS supravalvular congenital poate fi:
    – difuză;
    – discretă;
  AS subvalvular poate fi:
    – dinamică;
    – CMHO;
    – stenoza hipertrofică subaortică idiopatică;
    – hipertrofia asimetrică de sept;
    – cardiomiopatia obstructivă:
      – fixă – difuză – tunelul subaortic;
      – localizată – membrana subaortică.

2.3. Forme clinice

Stenoza aortică poate fi diagnosticată la orice vârstă. Poate fi diagnosticată ca stenoză aortică critică la nou-născuţi şi sugari sau poate fi asimptomatică sau moderat-simptomatică la adolescenţi şi tineri.

2.3.1. Stenoza aortică valvulară a nou-născutului şi sugarului

2.3.1.1. Morfopatologie

Stenozele aortice la nou-născut şi sugar sunt forme anatomice extrem de severe care determină o insuficienţă cardiacă ireductibilă, impunând un gest corector de urgenţă în primele zile sau săptămâni de viaţă.

Se descriu trei forme anatomo-patologice (**Fig. 24.4**).

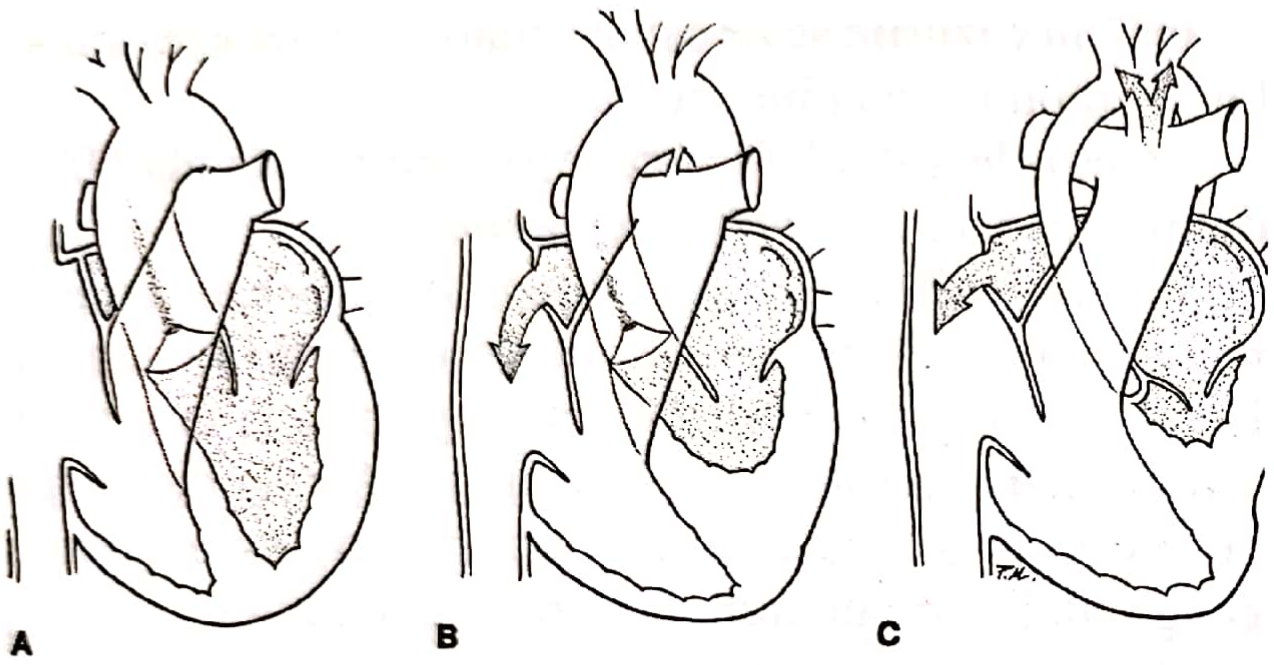

Fig. 24.4. A. Stenoză aortică izolată. **B.** Stenoză aortică cu hipoplaxie de ventricul stâng. **C.** Atrezia valvulară aortică cu hipoplazie ventricul stâng şi atrezie valvă mitrală.

1 a. Stenoza aortică valvulară izolată cu ventricul stâng de dimensiuni normale; Valva aortică poate fi monocuspă, bicuspă, tricuspă sau quadricuspă, dar de regulă aspectul anatomic este sever nediferenţiat.

1 b. Stenoza valvulară aortică cu hipoplazie de ventricul stâng şi fibro-elastoză endocardică. În aceste forme există de regulă o hipoplazie de inel mitral, uneori şi cu insuficienţă mitrală şi defect septal interatrial.

1 c. Atrezia valvulară aortică, care reprezintă de fapt unul dintre elementele compenente ale hipoplaziei de ventricul stâng, asociază: hipoplazie de aortă ascendentă, inel aortic mic, obliterat de regulă printr-un diafragm, cavitatea VS mult diminuată, inel mitral hipoplazic sau atretic.

În aceste forme extreme, supravieţuirea nu este posibilă decât câteva zile, fiind condiţionată de existenţa unui canal arterial permeabil sau a unui defect septal interatrial.

Ultimele două forme morfologice nu fac obiectul de studiu al acestiu capitol, fiind analizate în cadrul capitolului *Hipoplazia de ventricul stâng.*

2.3.1.2. Diagnostic

Tablou clinic: Stenoza aortică valvulară simptomatică la nou-născut şi sugar este o formă severă morfologic, iar simptomatologia generată este gravă, zgomotoasă şi impune tratament de urgenţă.

De regulă, aceşti copii au fenomene severe de insuficienţă cardiacă, cu insuficienţă respiratorie acută, sindrom de debit cardiac scăzut, acidoză, oligurie, necesitând ventilaţie mecanică şi suport introp pozitiv.

La examenul clinic, pe lângă semnele insuficienţei respiratorii şi sindromul de debit cardiac scăzut, se poate decela un suflu sistolic în focarul aortic, care poate însă lipsi în formele extrem de severe, iar uneori suflu sistolic de regurgitare mitrală – determinat de regurgitarea mitrală produsă prin infarctizarea unui muşchi papilar, consecinţă a diminuarii debitului coronarian în contextul stenozei aortice şi hipertrofiei de ventricul stâng.

Copiii sunt tahicardici, palizi, cianotici, agitaţi, tahipneici, cu raluri de stază pulmonară, şoc apexian deplasat şi sugerând vizibil cardiomegalia.

ECG: aspectul electrocardiografic nu este patognomonic pentru stenoza aortică, dar cuprinde elemente de hipertrofie ventriculară stângă, precum şi de hipertrofie ventriculară dreaptă, secundară hipertensiunii pulmonare generate în final de stenoza aortică severă, ca şi supraîncărcării ventriculului drept prin şunt stânga-dreapta la nivelul foramenului ovale patent.

Radiologic: evidenţiază cardiomegalie globală, greu de diferenţiat de alte cauze de cardiomegalie şi stază pulmonară.

În formele mai puţin severe de stenoză aortică, se poate evidenţia hipertrofia concentrică de ventricul stâng prin aspectul rotunjit al apexului cardiac şi deplasarea posterioară a acestuia în incidenţa laterală.

Ecocardiografia: pune diagnosticul de certitudine, evidenţiind: hipoplazie inel aortic < 6 mm, hipomobilitate cuspe aortice, grad presional transvalvular maximum > 60,70 (±), VS hipertrofic sau sever hipokinetic în stadii tardive, ± hipoplazia VS, fibro-elastoză endocardică, malformaţii congenitale ale valvei mitrale sau alte malformaţii cardiace asociate. Ecocardiografia este metoda de elecție care diferențiază stenoza aortică pură de alte forme variabile de stenoză aortică în cadrul hipoplaziei de cord stâng.

În incidența ax lung se studiază tractul de ejecție al ventriculului stâng și mobilitatea cuspelor, iar în parasternal ax scurt se face o secțiune transversală a valvei, putându-se studia comisurile.

Cateterismul cardiac: este rar utilizat în zilele noastre pentru diagnosticul sau evaluarea unei stenoze aortice la nou-născut sau sugar.

De regulă el se realizează doar în preambulul unei valvuloplastii aortice intervenționale.

Diagnostic diferențial: se realizează cu toate bolile cardiace generatoare de sindrom de debit cardiac scăzut și șoc cardiogen în perioada neonatală, dar această discuție în prezența ecografiei este doar teoretică. Real și cu implicații terapeutice și prognostice, se impun diagnosticul diferențial al nivelului de stenoză, diagnosticul diferențial între stenoza aortică valvulară pură și hipoplazia de cord stâng. Diferențierea este controversată încă și se bazează pe ecografie și pe parametrii indexați ai suprafeței corporale referitori la dimensiunile inelului aortic, inelului mitral, volumului și masei ventriculului stâng.

2.3.1.3. Tratament

Indicații terapeutice. Stenoza aortică simptomatică la nou-născut și sugar este o stenoză aortică critică, cu consecințe extrem de severe asupra copilului, și are indicație terapeutică absolută și de urgență. Tratamentul are două componente: una de susținere a funcțiilor vitale (cardiologic și de terapie intensivă) și una corectoare propriu-zisă, care constă în valvuloplastia aortică intervențională endoluminală sau chirurgicală.

Tratamentul medical se realizează de regulă în servicii de terapie intensivă cu profil de cardiologie pediatrică sau neonatologie și constă în ventilație mecanică, suport inotrop pozitiv, corecția tulburărilor echilibrului hidroelectrolitic și acido-bazic. În formele extreme, în care circulația stângă este dependentă de permeabilitatea ductului arterial, se recomandă administrarea de prostaglandine.

Tratamentul intervențional. Orice nou-născut sau sugar cu fenomene de insuficiență cardiacă și investigații atestând prezența unei stenoze aortice strânse are indicație absolută de corecție, care poate fi realizată chirurgical sau intervențional. Tratamentul intervențional este indicat ca primă intenție, el având ca obiectiv lărgirea orificiului aortic funcțional cu amelioarea gradientului presional și implicit a simptomatologiei.

În 1980, Lababidi realizează prima valvulotomie aortică percutană, devenită astăzi standardul de aur în abordul de urgență al acestei patologii. Majortitatea centrelor preferă abordul retrograd stâng, cateterizând artera femurală și utilizând baloane cu diametrul de 80% din diametrul inelului aortic. Uneori abordul este pe cale venoasă, traversând foramen ovale patent; mult mai rar există și abordul apical.

Obiectivul valvuloplastiei aortice cu balonaș este reducerea cu 60–70% a gradientului inițial, fără realizarea unei insuficiențe aortice semnificative.

Complicațiile posibile ale valvuloplastiei percutante:

- eșecul procedurii;
- regurgitarea aortică postproceduralã importantă; sângerare;
- artimii;
- accident vascular cerebral;
- complicații locale la sediul abordului femural;
- leziuni ale valvei mitrale;
- deces.

Nu există studii mari, multicentrice cu rezultatele precoce și la distanță ale acestei metode, totuși, din experiența publicată a mai multor colective, rata de succes a procedurii este de 60–70%, cu o incidență a reintervenției de 50% la 5 ani.

Din păcate, seriile raportate sunt mici, atât seriile intervenționale, cât și cele chirurgicale, și nu pot face obiectul unor trialuri comparative complete pentru a analiza diferențele în privința mortalității, eșecului procedural, necesității reintervențiilor în timp, severității regurgitării aortice reziduale.

În general, pe micile serii publicate, rezultatele sunt descurajatoare, totuși se preferă valvulotomia percutană ca gest de urgență și *life saving* – în primul rând pentru că se evită sternotomia și pericardotomia la niște copii la care sigur reintervenția chirurgicală va fi necesară într-o zi.

Rezultatele celor mai prestigioase colective (Presbitero și colaboratorii, Hospital for Sick Children Toronto) evidențiază totuși insuficiență aortică la 15–20% dintre cazuri, rata de eșec 5–10%, reintervenție la 5–8 ani – 60–80%; totuşi metoda realizează reducerea gradientului transvalvular care permite copilului să crească un număr de ani până ajunge la dimensiuni care permit o corecţie mai radicală.

Valvulotomie chirurgicală este prima metodă terapeutică utilizată, datând din 1960. Astăzi se utilizează doar în cazul imposibilităţii tratamentului endovascular sau al eşecului acestuia.

Constă în realizarea unei valvulotomii la vedere sub circulaţia extracorporeală (**Fig. 24.5**). Are un avantaj teoretic – acela că, fiind la vedere, permite cea mai precisă şi anatomică reconstrucţie a valvei, însă la nou-născut şi sugar pe de o parte expunerea este dificilă, iar pe de altă parte de multe ori morfologia valvei este sever nediferenţială, nepermiţând o corecţie anatomică propriu-zisă.

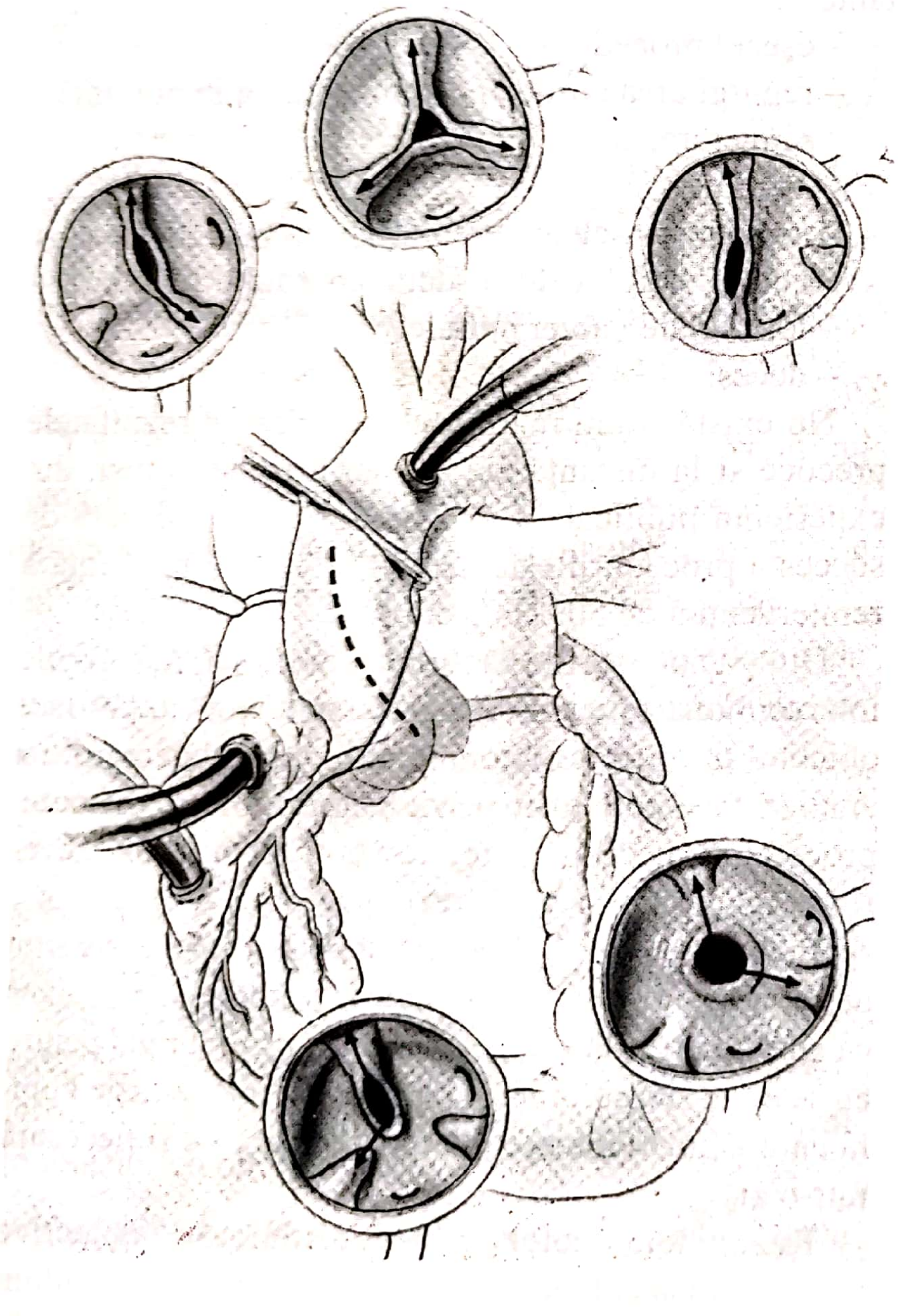

Fig. 24.5. Valvulotomie aortică chirurgicală pentru valvă bicuspă, tricuspă, quadricuspă şi monocuspă.

Uneori abordul chirurgical permite corecţia simultană a unor leziuni asociate, canal arterial permeabil sau coarctaţie de aortă, dar de regulă este o intervenţie traumatică şi greu tolerată de nou-născut şi sugar.

Rezultatele precoce şi pe termen lung nu sunt superioare tehnicilor intervenţionale.

Ambele tehnici sunt de fapt paliative, permiţând depăşirea primei copilării – ulterior aceşti copii necesită fie o valvulotomie iterativă, fie o înlocuire valvulară.

2.3.1.4. Prognostic, dispensarizare

Dispensarizarea acestor copii trebuie să fie minuţioasă şi realizată de un cardiolog avizat, având ca obiectiv decelarea în timp util a restenozei, urmărirea complicaţiilor procedurii primitive şi, în special, monitorizarea regurgitării aortice, analiza şi optimizarea funcţiei ventriculului stâng, precum şi monitorizarea evoluţiei în timp a eventualelor malformaţii cardiace asociate. Toţi copiii necesită profilaxia endocarditei bacteriene şi 80% dintre ei, în primii 10 ani postprocedurali, renecesită un gest corector aplicat valvei aortice.

2.3.2. Stenoza aortică la copilul mare şi adolescent

În cadrul acestei entităţi se încadrează stenozele aortice largi la naştere, care cu timpul degenerează treptat şi devin simptomatice, o parte din stenozele aortice la nou-născut şi sugar care au depăşit etapa terapeutică intervenţională sau chirurgicală, dar au recidivat, şi o parte din bicuspidiile aortice (însă majoritatea bicuspidiilor devin simptomatice la 40–50 de ani).

2.3.2.1. Diagnostic

Tablou clinic: Numeroşi copii cu stenoză aortică pot fi mult timp asimptomatici, cu creştere şi dezvoltare normală.

Apariţia simptomelor atestă de fapt existenţa unei stenoze aortice critice, simptomele fiind astenie, dispnee la efort, angină şi sincopă.

Mai rar descrise sunt durerile abdominale, transpiraţiile difuze şi epistaxisul.

Stetacustic, se decelează suflu sistolic rugos în focarul aortic, iradiat pe vasele gâtului, rareori acompaniat de suflu diastolic de regurgiare aortică.

Electrocardiograma: există şi electrocardiogramă normală la copilul cu stenoză aortică moderată.

Caracteristic însă pentru stenoză aortică strânsă este aspectul electric de hipertrofie ventriculară stângă cu subdenivelare de segment ST şi unde T negative în derivaţiile precordiale.

Radiografia. O lungă perioadă de timp în evoluţia unei stenoze aortice, radiografia poate fi normală. Hipertrofia ventriculară stângă marcată se evidenţiază prin rotunjirea apexului în incidenţa antero-posterioară şi deplasarea posterioară a ventriculului stâng în incidenţa laterală. Uneori dilataţie poststenotică de aortă ascendentă poate fi observată.

Ecografia este investigaţia de elecţie şi pune diagnosticul precis în aceste cazuri.

Obiectivele ecografiei sunt:

– analiza morfologiei valvei;

– evaluarea severităţii stenozei (suprafaţa orificiului aortic, gradientul presional transvalvular);

– analiza consecinţelor stenozei aortice asupra ventriculului stâng (grosimea pereţilor ventriculului stâng, cinetica globală);

– analiza aortei ascendente;

– evidenţierea sau excluderea altor malformaţii cardiace asociate.

Cateterismul cardiac nu se mai practică azi de rutină la aceşti pacienţi, ecografia aducând suficiente informaţii.

Se practică totuşi ca etapă în preambulul valvuloplastiei aortice cu balonaş sau la copiii la care se suspicionează afectare primară sau mai ales iatrogenă de artere coronare.

2.3.2.2. Tratament

Indicaţii terapeutice: spre deosebire de nou-născut şi sugar, la copil şi adolescent raeori se impune un tratament de urgenţă al stenozei aortice. Indicaţiile terapeutice sunt limitate la:

– stenozele aortice simptomatice;

– stenozele aortice critice:

  – suprafaţa orificiului $< 0{,}4$ cm^2-m^2 SC;

  – gradient presional ≥ 70 mm Hg maximum şi mediu ≥ 40 mm Hg;

– stenozele aortice cu gradient între 50–70 mm Hg, dar cu pacient simptomatic.

Tratamentul poate fi chirurgical sau intervenţional.

Tratamentul intervenţional se bazează pe aceleaşi principii ca şi la copilul mic – la această vârstă poate fi vorba şi de o tentativă iterativă de valvulopastie aortică. Este în general paliativ, având ca obiectiv doar temporizarea unui gest chirurgical radical, pentru a mai îngădui copilului să crească şi să se apropie de dimensiunile definitive pe care le va atinge în perioada adultă (ceea ce ar permite inserţia unui înlocuitor valvular de dimensiuni corespunzătoare pentru lungă durată).

Tratamentul chirurgical este indicat doar după eşecul tratamentului intervenţional sau în cazul imposibilităţii realizării acestuia la un copil simptomatic. Tratamentul chirurgical trebuie să ţină seama de posibilitatea unui rezultat anatomic deseori imperfect al unei valvulotomii şi de necesitatea reintervenţiilor sau de necesitatea înlocuirii valvulare.

Ideale sunt realizarea unei valvulotomii şi temporizarea înlocuirii valvulare până la 15-16 ani, când copiii se apropie de dimensiunile definitive (**Fig. 24.5**).

În cazul imposibilităţii realizării unei valvulotomii chirurgicale sau în cazul eşecului acesteia, se poate recurge la protezarea valvulară aortică prin:

– valvă mecanică – este bine de evitat;

– valvă biologică – este supusă unui proces accelerat de deterioare în inserţiile la copii;

– homogrefă aortică – poate fi o opţiune terapeutică acceptabilă;

– autogrefă pulmonară (operaţia Ross) – controversată datorată raportului risc-beneficiu, caracterului laborios şi experienţei limitate în unele centre.

2.3.2.3. Dispensarizare

Aceşti copii necesită dispensarizare cardiologică minuţioasă, atât cei încă asimptomatici şi netrataţi, cât şi cei care au suferit o manevră terapeutică intervenţională sau valvulotomie sau protezare valvulară.

Copiii cu stenoze aortice largi/medii necesită profilaxia endocarditei bacteriene şi evaluarea ecografică periodică pentru a alege corect momentul terapeutic.

Pacienţii trataţi prin valvuloplastie intervenţională sau valvulotomie chirurgicală (ambele fiind considerate paliaţii) necesită şi ei profilaxia endocarditei bacteriene, dar şi evaluare ecografică periodică pentru a decela corect momentul recidivei.

Purtătorii de autogrefă pulmonară sau homogrefă aortică nu necesită tratament anticoagulant, ci profilaxia endocarditei bacteriene şi evaluare ecografică anuală. Patenţa în timp a acestor reconstrucţii este de 80–90% la 10 ani **[6, 8, 12]**.

Purtătorii unei proteze metalice aortice reprezintă categoria cea mai periclitată de bolnavi necesitând:
- monitorizarea tratamentului anticoagulant,
- profilaxia endocarditei bacteriene,
- evaluarea ecografică periodică.

pentru decelarea unor eventuale disfuncţii de proteză sau discordanţă între dimensiunile protezei şi dimensiunile pacientului.

2.3.3. Atrezia de aortă

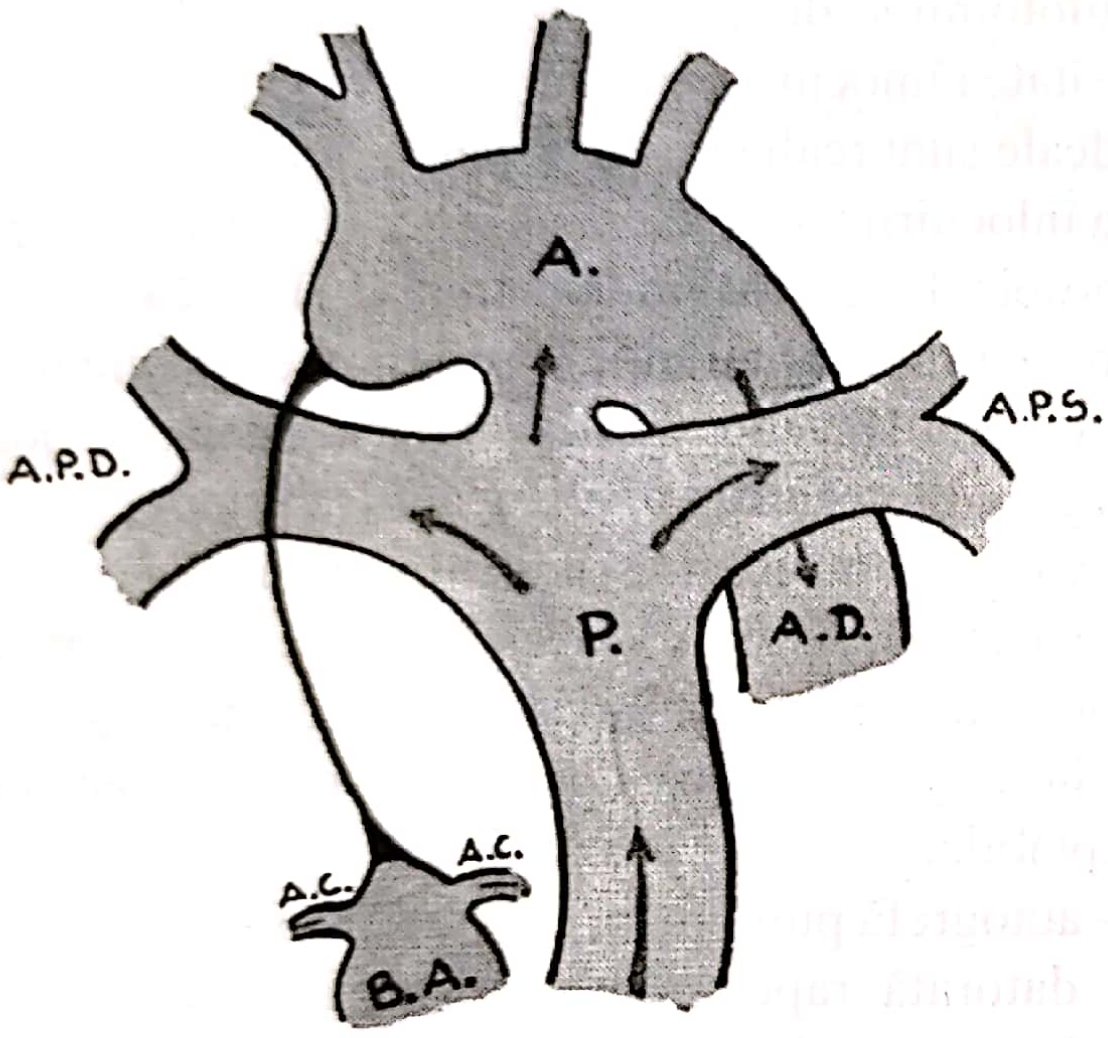

Fig. 24.2. Op TIM. Atrezie de aortă – fluxul sangvin sistemic este asigurat de un duct care face legătura între artera pulmonară şi aorta ascendentă **[35]**.



Fig. 24.3. Op TIM. Stenoză aortică **[31]**.

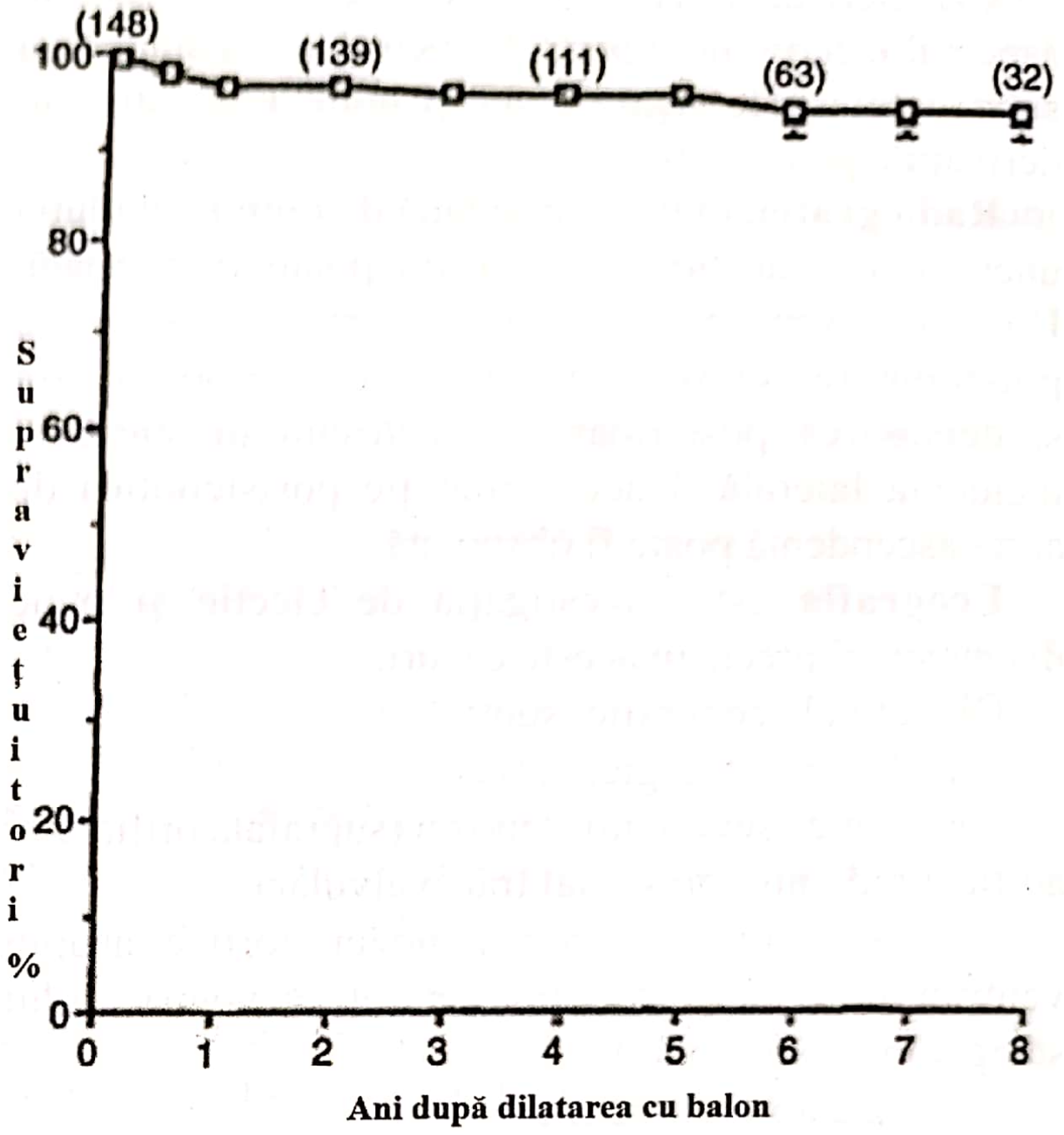

Fig. 24.4. Op TIM. Supravieţuirea după dilataţia cu balon pentru stenoza aortică la pacienţii cu vârstă de peste 1 lună de viaţă (n = 148) **[33]**.

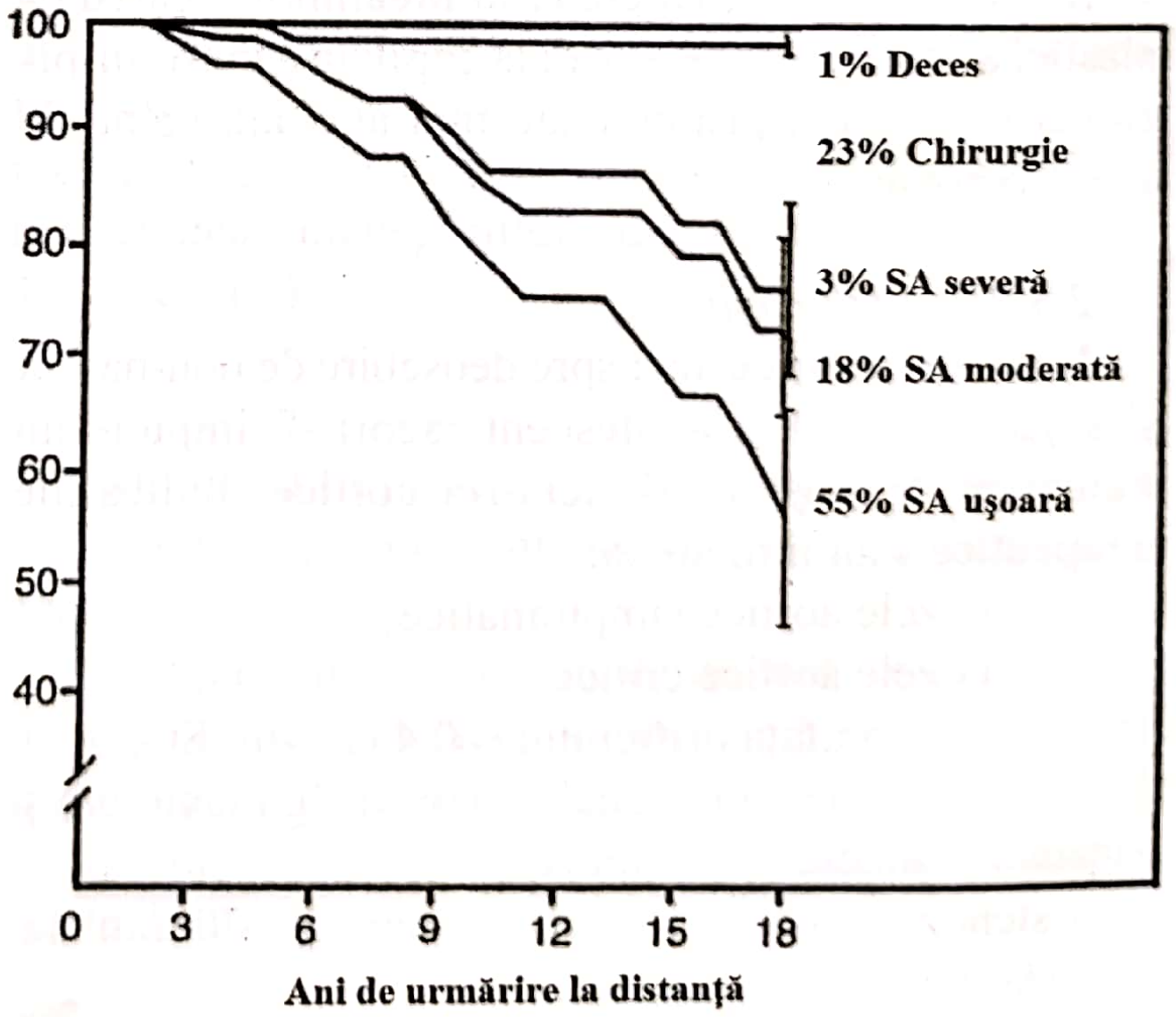

Fig. 24.5. Op TIM. Curbe actuale cumulative la 153 pacienţi cu stenoză aortică medie. Vârsta medie de prezentare – 6,5 ani (limite 1–25 ani); vârsta medie de urmărire la distanţă 8,8 ani (limite 1–26 ani) **[33]**.

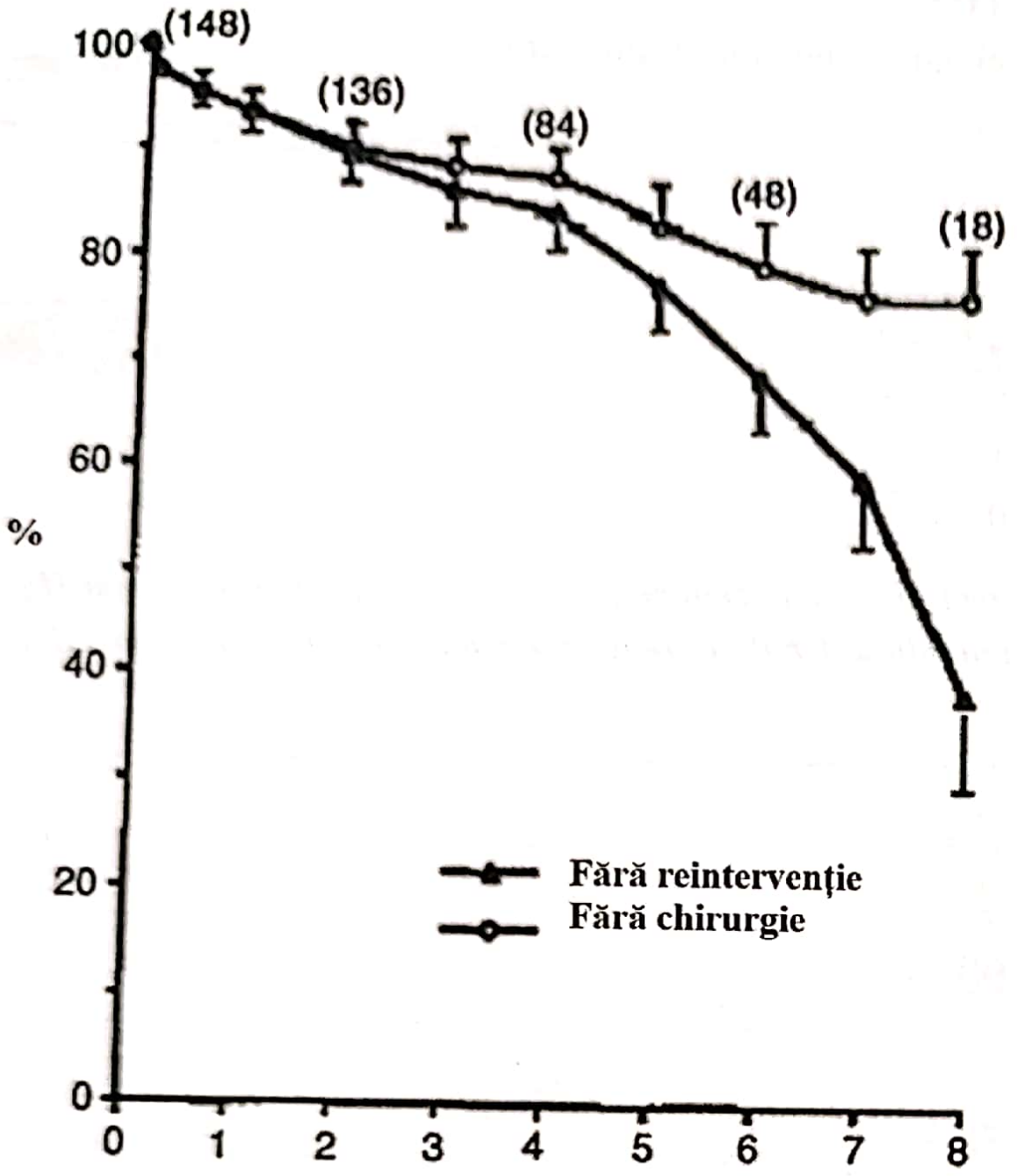

Fig. 24.6. Op TIM. Procentul pacienților fără reintervenție și al acelora fără intervenție chirurgicală după dilatarea cu balon pentru stenoza aortică la pacienții cu vârsta peste 1 lună (n = 148) **[33]**.

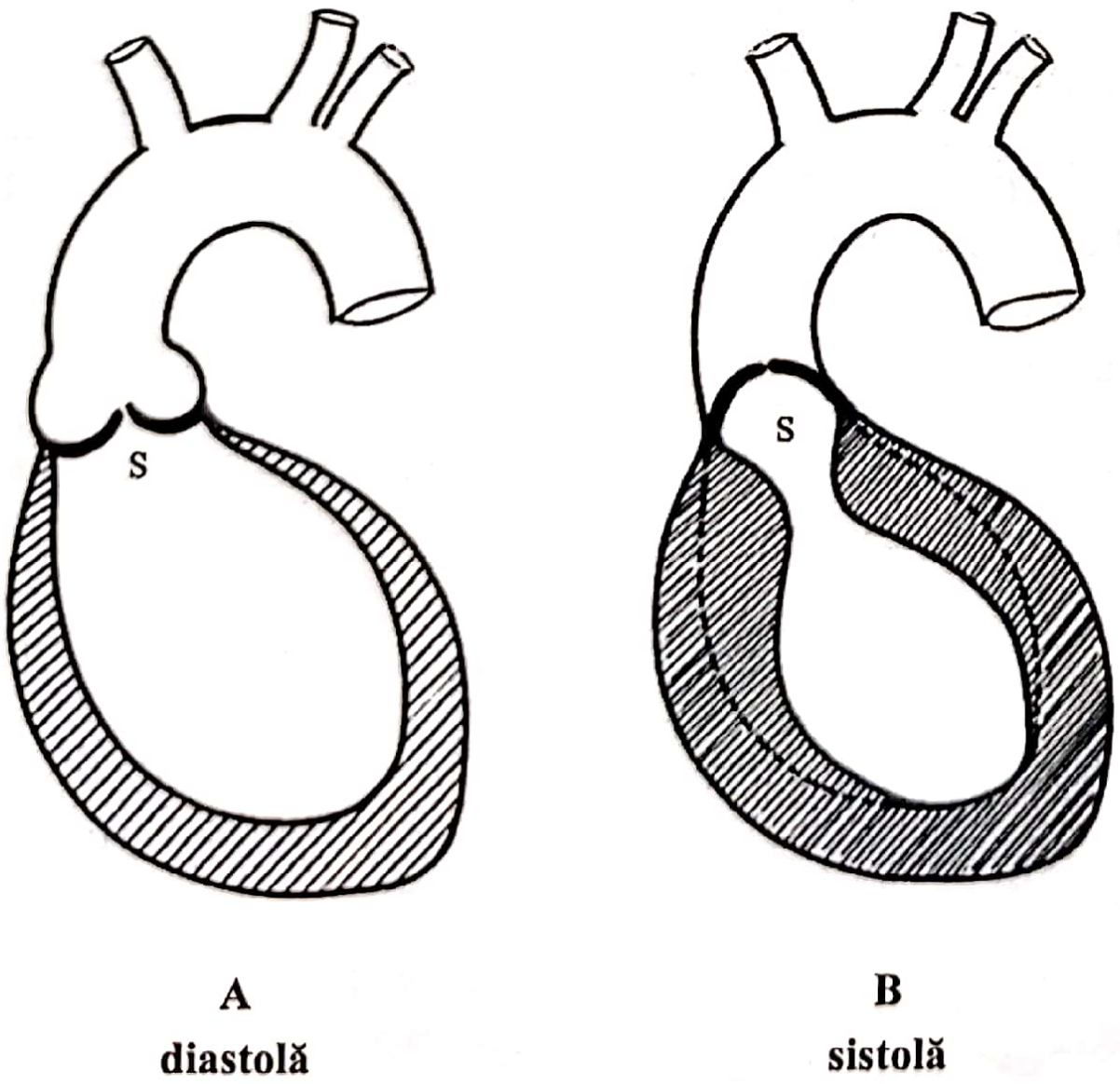

Fig. 24.7. Op TIM. Stenoza valvulară – aspectul valvei în diastolă (A); aspectul caracteristic „în cupolă" al valvei în timp (B) [35].

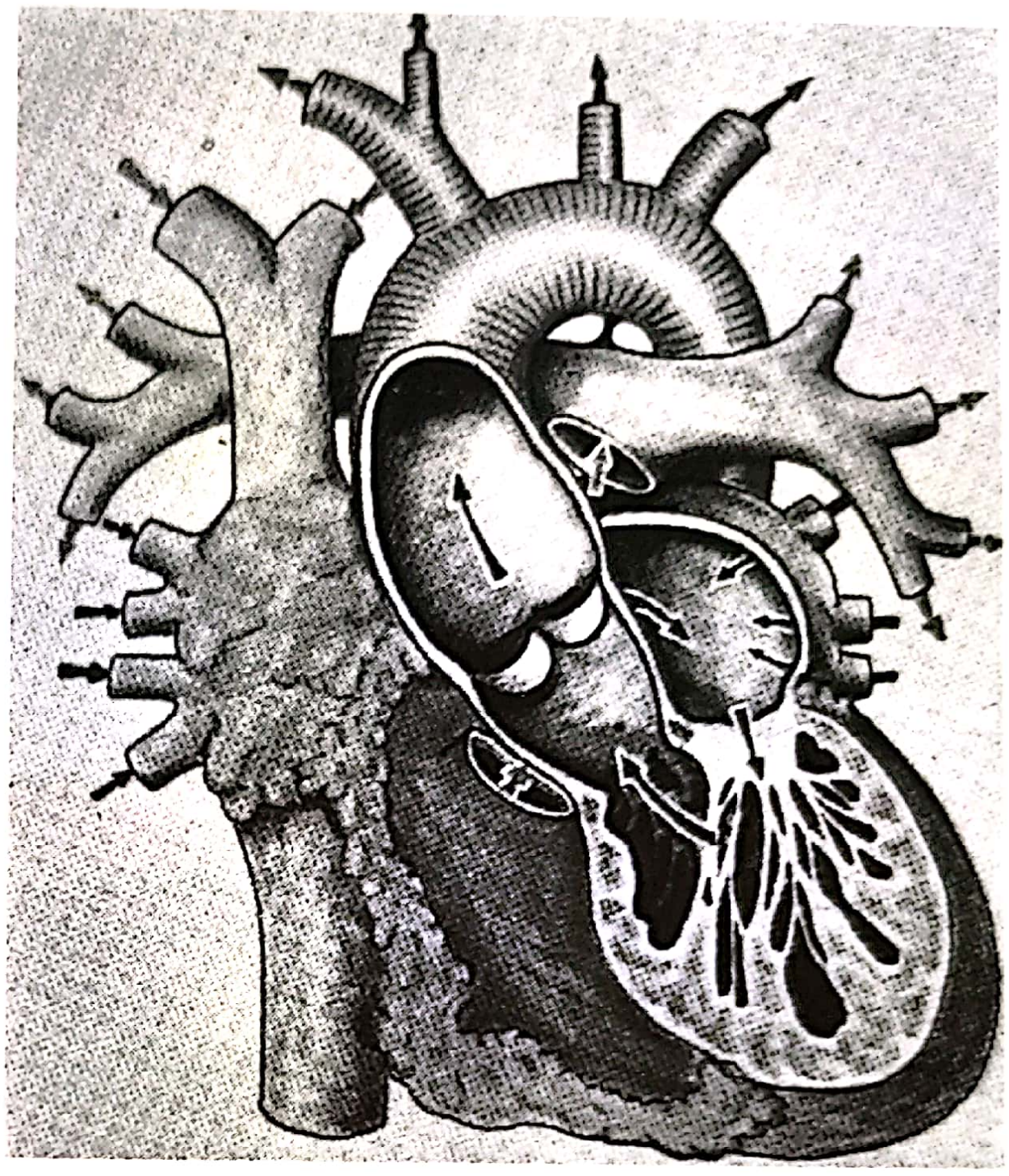

Fig. 24.8. Op TIM. Schema anatomică a stenozei valvulare aortice care evidențiază dilatarea segmentară poststenotică a aortei ascendente **[35]**.

Tabelul 24.1. Op TIM. Valve aortice congenitale anormale: numărul și tipul cupselor și aş comisurilor **[31]**

- **Unicuspă**
  - Fără comisură
  - Unicomisural
- **Bicuspidă**
- **Tricuspidă**
  - Miniatură (inel aortic mic)
  - Displazică
  - Inegalitate cuspală cu sau fără comisuri egale
- **Quadricuspidă**
- **Șase cuspe**

Tabelul 24.2 Op TIM.
Stenoza aortică valvulară – experiența Spitalului de copii din Boston [36]

Tratament	1973–1987 N (%)				1988–2002 N (%)	
Chirurgie	126 (65)				7 (3)	
Dilatare cu balon	68 (35)				228 (97)	
Dilatare cu balon 1988-2002 (228 pacienți)						
	< 1 lună	1–6 luni	6–12 luni	1–5 ani	5–10 ani	> 10 ani
Nr. pacienți	61	50	12	30	26	49
Mortalitatea legată de cateterism (≤ 48h)	2*	0	0	0	0	0

**Decesele au survenit (≤ 1991) la doi nou-născuți (3%): amândoi au avut obstrucție critică, presiune telediastolică ≥ 24 mm Hg și disfuncție ventriculară severă și au beneficiat de tratament cu prostaglandină. Unul dintre decese s-a datorat perforării atriului și tamponadei.*

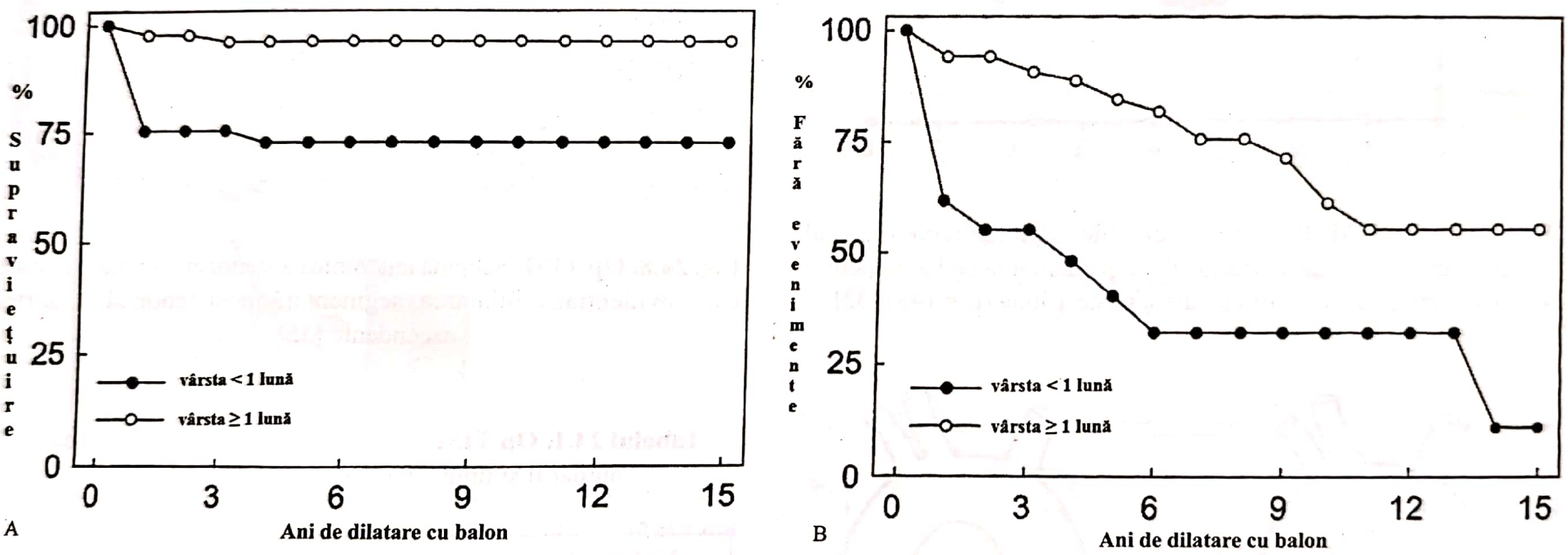

Fig. 24.9. Op TIM. Supraviețuirea **(A)** și lipsa evenimentelor **(B)** (chirurgie, dilatare cu balon repetată) la pacienții tratați inițial prin dilatare cu balon după vârstă, arată rezultate mai bune, dar nu neașteptate față de pacienții tratați după perioada neonatală. 31 de pacienți au necesitat redilatare (mai mult de două ori în 14 cazuri); 21 pacienți (9%) au necesitat chirurgie (18 dintre aceștia pentru regurgitare) **[36]**.

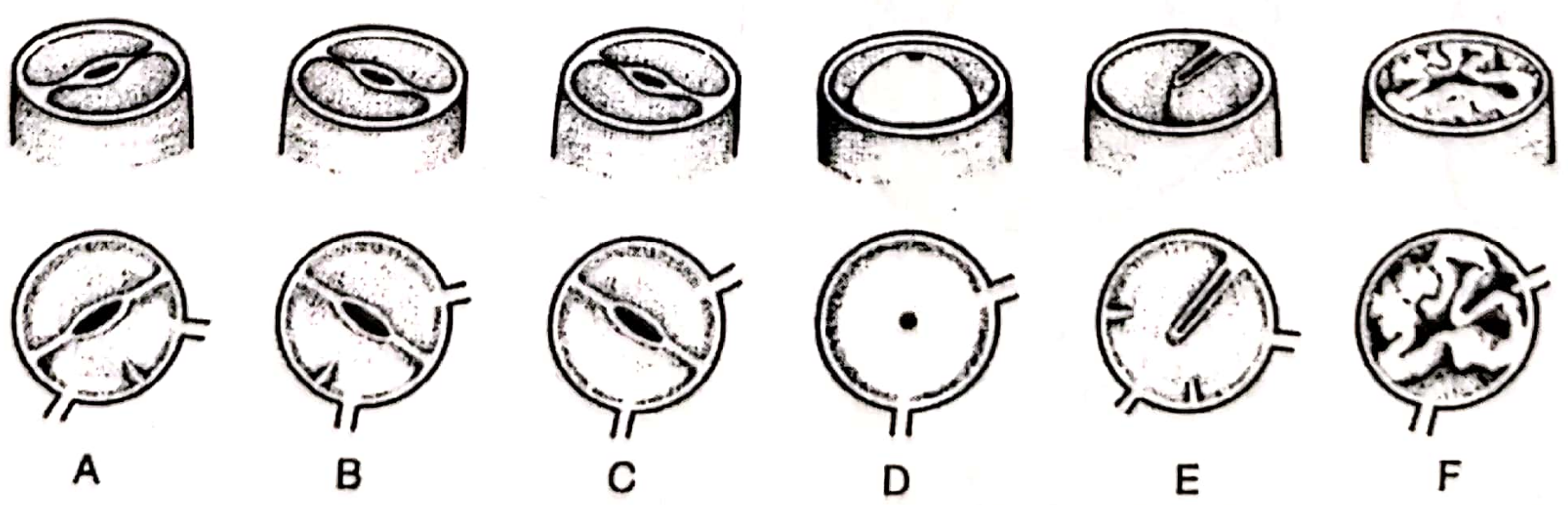

Fig. 24.10. Op TIM. Forme diferite de stenoză aortică [33].

Caseta 24.1

Incidenţă

– stenoza aortică valvulară –

Stenoza aortică este rară la vârsta infantilă. Este prezentă la 0,004–0,34% dintre nou-născuţii vii; 75% dintre bolnavi sunt bărbaţi. Este a 9-a boală congenitală cardiacă critică la vârsta infantilă (2,9%). Incidenţa creşte cu vârsta, pentru a deveni cea de-a doua boală congenitală cardiacă, după DSV, în a treia decadă de viaţă.

Caseta 24.2

Morfologie

– stenoza aortică valvulară –

- Comisurile pot fi fuzionate, iar inelul valvei este uneori hipoplazic. Orificiul valvei aortice poate fi excentric. Valva este în mod obişnuit bicuspidă în stenoza aortică, iar cuspele sunt asimetrice în 40% din cazuri. Fuziunea între cuspele coronarei stângi şi ale celei drepte are ca rezultat comisura dreapta-stânga, iar fuziunea coronarei drepte şi a cuspelor non-coronare duce la o comisură antero-posterioară. O fuziune a coronarei stângi şi a cuspelor non-coronare este extrem de rară.
- Ocazional, există mai mult decât un nivel de obstrucţie în tractul de ieşire ventricular stâng, alături de stenoza valvulară aortică. Aproape 10% dintre pacienţii cu stenoză valvulară aortică au stenoză aortică subvalculară. Stenoza aortică supravalvulară se asociază rar stenozei aortice.
- La 50% dintre cazurile de stenoză valvulară aortică, există asociat un anumit grad de insuficienţă aortică.
- Stenoza valvulară aortică nu este întotdeauna rezultatul valvei aortice bicuspide, din moment ce valva aortică bicuspidă este de 10–20 de ori mai comună decât stenoza aortică. În consecinţă, la un număr mic de cazuri, o valvă bicuspidă va duce la stenoză aortică, în timp ce majoritatea cazurilor nu vor dezvolta stenoză aortică. Comisurile dreapta-stânga au un prognostic nefavorabil al valvei aortice bicuspide, în comparaţie cu comisurile antero-posterioare, în dezvoltarea stenozei aortice. De asemenea, orificiile excentrice au un prognostic mai nefavorabil decât orificiile centrale în dezvoltarea stenozei aortice.

Caseta 24.3

Stenoza aortică monocuspă

Unicomisurală asociată cu:

- malformaţii mitrale
  - hipoplazie
  - atrezie
- sindrom de hipoplazie cord stâng
- hipoplazie VS
- fibro-elastoză endocardică VS

Acomisurală asociată cu stenoză pulmonară

Caseta 24.4

Stenoza aortică la făt

- **Diagnosticabilă precoce prin ECO**
- **Forma severă determină**
  - avort
  - moarte subită in utero
- **Tratament**
  - intervenţional – dilataţie precoce prin balon
  - chirurgie precoce programată la naştere

Caseta 24.5

Boli asociate

– stenoza aortică valvulară –

- Obstrucţie subvalvulară şi/sau supravalvulară
- Inel aortic hipoplazic
- Arc aortic hipoplazic
- Coarctaţie de aortă
- Stenoză mitrală
- Regurgitare mitrală
- DSA
- DSV
- Canal arterial permeabil
- La nou-născuţi, relativ frecvent hipoplazie ventriculară stângă sau fibro-elastoză

Caseta 24.6

Fiziopatologie
– stenoza aortică valvulară –

- Ventriculul stâng se hipertrofiază, din cauza supraîncărcării de presiuni. În cazurile grave, contractilitatea se diminuează, ducând la insuficienţă cardiacă, cu repercusiune asupra presiunii atriale stângi, ceea ce provoacă edem pulmonar şi insuficienţă cardiacă dreaptă.
- Aorta ascendentă poate să se dilate când fluxul sanguin puternic trece prin valva aortică.
- Dacă regurgitarea aortică semnificativă se asociază cu stenoza, pot să se instaleze rapid insuficienţa şi dilatarea ventriculară stângă.

Caseta 24.7

Istoria naturală
– stenoza aortică valvulară –

Cazurile uşoare nu se agravează în general. Cazurile moderate şi cele severe de obicei se agravează. Moartea subită poate apărea la orice pacient cu stenoză aortică, dar apare mai ales la pacienţii simptomatici.

Caseta 24.8

Diagnostic
– stenoza aortică valvulară –

- ***Clinic:*** la copiii asimptomatici, suflul este depistat la o examinare fizică de rutină; la un număr mic de pacienţi, există dureri toracice asemănătoare anginei, cu sincopă, în special în timpul exerciţiului fizic; examinarea fizică este benignă, cu excepţia unui tril palpabil, mai ales deasupra incizurii suprasternale, precum şi în al doilea spaţiu intercostal drept; la auscultaţie zgomotul cardiac 1 este normal; există un clic de ejecţie urmat de un suflu rugos sistolic crescendo-descrescendo dur; zgomotul cardiac 2 este normal, cu excepţia stenozei aortice severe, în care închiderea valvei aortice (A2) va fi întârziată, secundar sistolei ventriculare stângi prelungite, determinând dedublare întoarsă sau S2 unic; nou-născuţii simptomatici cu stenoză severă prezintă tahipnee şi insuficienţă cardiacă congestivă, acidoză metabolică progresivă; unii nou-născuţi cu stenoză aortică critică se prezintă într-o stare de colaps cardio-vascular, cu hepatomegalie severă, pulsuri periferice nepalpabile şi acidoză metabolică progresivă.

Caseta 24.8 *(continuare)*

- ***Electrocardiogramă:*** hipertrofie ventriculară stângă cu posibile modificări de unde ST şi T, mai ales în cazul derivaţiilor infero-laterale; modificările electrocardiogramei reflectă efortul zilnic (ex. cronic) al miocardului, mai degrabă decât caracterul sever al restului.
- ***Radiografie toracică:*** cardiomegalie uşoară cu arc aortic proeminent.
- ***Ecocardiogramă:*** în general pune diagnosticul, axul scurt arată inelul valvei aortice şi tractul de ieşire ventricular stâng; Doppler-ul pulsatil şi continuu permite estimarea gradienţilor de presiune valvulari; în plus, prezenţa şi gradul insuficienţei aortice trebuie evaluate, ceea ce este cel mai bine evidenţiat cu Doppler color sau flux Doppler în vederile apical patru camere şi ax lung parasternal; severitatea insuficienţei aortice este evaluată prin lărgimea jetului şi fluxul în aorta descendentă (insuficienţa aortică diminuată şi severă cu reflux în diastolă).
- ***Cateterism cardiac:***

– când se doreşte valvuloplastie percutană cu balon;
– cu angina, modificări ST-T la ECG de efort sau de repaus, pentru a evalua presiunile ventriculare stângi şi fluxul sangvin coronarian;
– crizele sincopale, pentru a evalua tractul de ieşire ventricular stâng;
– pentru a evalua cantitativ volumul ventriculului stâng.

Caseta 24.9

Observaţii la examenul fizic al pacienţilor cu stenoză aortică

- Valva aortică bicuspă cu funcţionaliate normală are un clic de ejecţie sistolic şi un suflu sistolic de vârf în regiunea aortică; pulsul arterial este normal.
- La pacienţii cu stenoză valvulară aortică este prezent un suflu crescendo-descrescendo care începe după zgomotul 1 şi se termină înaintea zgomotului 2; intensitatea suflului nu corespunde severităţii stenozei.
- Prezenţa unui clic de ejecţie indică o valvă mobilă.
- Pulsul carotidian este întârziat şi diminuat în stenozele moderat-severe.
- Impulsul apexian poate fi susţinut sau întârziat, indicând supraîncărcare de presiune a ventriculului stâng.

Caseta 24.10

Ghid diagnostic pentru pacienţi cu stenoză aortică

Ecocardiografie

Este procedura de elecţie pentru evaluarea pacienţilor cu boală congenitală valvulară aortică sau suspectaţi de aceasta; evaluarea eco completă trebuie să includă:

- evaluarea dimensiunii ventriculului stâng, grosimea peretelui, funcţia sistolică şi diastolică;
- evaluarea morfologiei valvei aortice, mobilitatea şi gradul calcificării;
- evaluarea gradului stenozei aortice – incluzând vârful velocităţii eco aortice, gradientul mediu şi aria valvulară aortică;
- evaluarea regurgitării aortice – incluzând severitatea şi patogeneza;
- evaluarea aortei toracice – incluzând dimensiunile rădăcinii aortei, evaluarea arcului aortic şi a aortei descendente;
- evaluarea posibilelor leziuni asociate.

Ecocardiografie

- Ecocardiografia transesofagiană este utilă pentru evaluarea morfologiei valvulare la pacienţii cu ecocardiografie transtoracică neconcludentă; este de asemenea excelentă pentru evaluarea aortei ascendente.

Cateterismul cardiac

- Rezervat pacienţilor simptomatici care vor beneficia de intervenţie chirurgicală; se efectuează concomitent angiografie coronariană pentru a evalua eventualele stenoze coronariene.

RMN

- Este utilă în mod particular pentru evaluarea aortei toracice: dilatarea rădăcinii aortice, disecţia aortică sau coarctaţia de aortă.

Caseta 24.11

Indicaţii pentru tratament chirurgical
– stenoza aortică valvulară –

Criterii:

- gradientul presiunii transvalvulare
- episod de sincopă
- angina
- contracţii ventriculare premature
- modificări ST şi T
- evidenţa ecocardiografică a disfuncţiei ventriculului stâng

Caseta 24.11 *(continuare)*

Pacienţii cu gradientul de presiune mai mare de 50 mm Hg, fără insuficienţă aortică, pot beneficia de valvuloplastie cu balon. Rezultatele valvuloplastiei cu balon şi ale valvulotomiei chirurgicale sunt comparabile.

Înlocuirea valvei aortice cu o valvă protetică este indicată în stenoza aortică asociată cu insuficienţa aortică. Înlocuirea valvei aortice este de asemenea indicată în cazul valvelor aortice sever deformate. Copiii pot beneficia de operaţia Ross.

În prezenţa stenozei valvulare aortice cu inel aortic hipoplazic, înlocuirea valvei aortice şi lărgirea inelului aortic.

Caseta 24.12

Tratament chirurgical
(cu bypass cardiopulmonar)
– stenoza aortică valvulară –

După aortotomie transversală sau oblică, se realizează valvotomie aortică, în funcţie de morfologia valvei aortice: comisurile fuzionate sunt deschise printr-o incizie atentă, fără a atinge peretele aortic. Orificiul obţinut este controlat cu dilatatoare Hegar şi comparat cu dimensiunea normală pentru categoria de vârstă şi greutate corporală.

Înlocuirea valvei aortice, când este necesară, poate fi realizată prin tehnici chirurgicale convenţionale sau, mai bine, prin operaţia Ross (autotransplant de valvă pulmonară nativă în poziţie aortică şi homogrefă sau heterogrefă în poziţie pulmonară), dacă dimensiunea inelului aortic este adecvată sau poate necesita dilatarea inelului aortic prin una dintre tehnicile enumerate mai jos:

- dilatare anulară posterioară:
  - Nicks: aortotomie extinsă prin sinusul non-coronarian şi cuspa anterioară a valvei mitrale; dilatare obţinută cu un petic protetic;
  - Managouian: aortotomie extinsă prin sinusurile non-coronarian şi stâng şi cuspa anterioară a valvei mitrale; dilatare obţinută cu un petic protetic;
- aorto-ventriculoplastie:
  - Rastan-Konno: aortotomie extinsă prin tractul de ieşire ventricular drept, inelul aortic scindat între cuspele dreaptă şi stângă, septul interventricular incizat; dilatare obţinută prin două petice, unul pentru lărgirea septului interventricular, inelului aortic şi a rădăcinii aortice, iar

Caseta 24.12 *(continuare)*

cel de-al doilea pentru lărgirea tractului de ieşire ventricular drept incizat;

- Clarke: aorto-ventriculoplastie realizată folosind o homogrefă în locul unei valve artificiale; cuspa septală a valvei mitrale a homogrefei este utilizată ca petic pentru septul interventricular incizat;
- Ross-Konno: aorto-ventriculoplastie realizată folosind o autogrefă pulmonară.

Caseta 24.13

Tratamentul tardiv al stenozei valvulare aortice

- Profilaxia endocarditei bacteriene subacute – toţi pacienţii cu valvă aortică bicuspă şi toţi cei cu stenoză aortică trebuie să înţeleagă strategiile pentru reducerea riscului endocarditei.
- Urmărirea postintervenţională – pacienţii care au beneficiat de valvuloplastie cu balon sau valvulotomie chirurgicală vor fi urmăriţi pe termen lung pentru evaluarea apariţiei stenozei şi/sau a regurgitării.
- Adulţii simptomatici vor beneficia de înlocuire valvulară aortică în majoritatea cazurilor, în timp ce valvuloplastia cu balon este o opţiune pentru adulţii tineri (<30 ani) cu valve mobile, necalcificate.
- Adulţii asimptomatici cu stenoze severe necesită urmărire la distanţă îndeaproape pentru a observa apariţia simptomelor; valvele sever calcificate, velocitatea jetului aortic de vârf peste 4 m/s şi creşterea rapidă a velocităţii pe studii seriate (≥ 0,3 m/s/an) sunt factori predictibili pentru dezvoltarea simptomelor.
- Rolul testelor de efort – sunt contraindicate la pacienţii simptomatici; pot fi utile în cazul pacienţilor asimptomatici cu stenoze severe pentru evaluarea statusului funcţional şi descoperirea simptomelor oculte.
- Supravegherea aortei toracice – pacienţii cu valvă aortică unicuspă sau bicuspă au risc de dilatare şi de disecţie a aortei ascendente; ecocardigrafia trebuie să facă parte din examinarea de rutină a acestor pacienţi, incluzând atât pacienţii neoperaţi, cât şi pacienţii care au beneficiat de intervenţie chirurgicală sau cu balon; RMN, CT sau ecocardiografia transesofagiană vor fi utilizate la pacienţii la care aorta toracică nu poate fi vizualizată adecvat prin ecocardiografie.

Caseta 24.14

Posibile complicaţii
– stenoza aortică valvulară –

- Stenoză valvulară aortică reziduală sau recurentă
- Regurgitare aortică
- Bloc atrio-ventricular complet

Caseta 24.15

Complicaţiile stenozei valvulare aortice

- Endocardita – toţi pacienţii cu valvă aortică bicuspă sau alte forme de stenoză valvulară aortică au risc crescut de endocardită.
- Stenoza aortică recurentă poate apărea atât după intervenţia chirurgicală, cât şi după cea intervenţională cu balon; este rezultatul fibrozei progresive şi al calcificării ţesutului valvular.
- Regurgitarea aortică – regurgitarea moderată este frecventă după intervenţiile chirurgicale sau după cele intervenţionale cu balon.
- Dilatarea rădăcinii aortei şi disecţia – pot apărea la pacienţii neoperaţi sau la cei operaţi; pot apărea la distanţă de ani după operaţie sau intervenţia cu balon.
- Disfuncţia de ventricul stâng – funcţia sistolică la copiii cu stenoză aortică este frecvent peste normal şi rămâne astfel după intervenţie; la adulţi disfuncţia sistolică poate fi observată la cazurile cu obstrucţie valvulară severă, prelungită; odată cu îmbunătăţirea funcţiei sistolice prin îndepărtarea chirurgicală a obstrucţiei, disfuncţia sistolică ventriculară stângă poate dispărea.
- Moartea subită – mai frecventă la pacienţii cu complicaţii recurente.
- Complicaţii asociate protezelor valvulare – endocardită, degenerarea valvelor biologice cu stenoză progresivă, tromboză cu complicaţii tromboembolice sau obstrucţie valvulară.

3. INSUFICIENȚA AORTICĂ (Op TIM)

Tabelul 24.3. Op TIM. Tipuri de regurgitare aortică congenitală [31]

Prin valva aortică direct în ventriculul stâng

Prin canale, altele decât valva aortică:

- în ventriculul stâng: tunel aortă – ventricul stâng, fistulă arterială coronariană;
- în atriul drept: ruptură de anevrism de sinus Valsalva;
- în ventriculul drept: ruptură de anevrism de sinus Valsalva;
- în trunchiul arterei pulmonare: fereastră aorto-pulmonară, truncus arteriosus;
- în artera pulmonară: canal arterial permeabil.

Tabelul 24.4. Op TIM. Trăsături hemodinamice majore ale regurgitării aortice severe [31]

Valvă unicuspă unicomisurală
Valvă bicuspă
Valvă cvatricuspă
Absența congenitală a unei cuspe sau a cuspelor
Tunel aortă – ventricul stâng
Fistulă arteră coronară – ventricul stâng

Tabelul 24.5. Op TIM. Trăsături hemodinamice majore ale regurgitării aortice severe

	Cronic	Acut
Complianță VS	Crescută	Nu este crescută
Volum regurgitant	Crescut	Crescut
Presiune telediastolică VS	Normal	Marcat crescută
Viteza de ejecție VS (dp/dt)	Marcat crescută	Nu este crescută semnificativ
Presiunea sistolică aortică	Crescută	Nu este crescută
Presiunea diastolică aortică	Marcat scăzută	Nu este scăzută semnificativ
Presiunea pulsului arterial sistemic	Marcat crescută	Nu este crescută semnificativ
Fracția de ejecție	Crescută	Nu este crescută
Volum bătaie efectiv	Normal	Scăzut
Debit cardiac efectiv	Normal	Scăzut
Ritm cardiac	Normal	Crescut
Rezistență vasculară periferică	Normală	Crescută

VS = ventricul stâng

Tabelul 24.6. Op TIM. Regurgitarea aortică asociată cu alte defecte cardiace congenitale – experiența Spitalului de copii din Boston – [36]

Defect	Număr
Stenoză aortică	2271
Tetralogie Fallot	488
D – transpoziție de vase mari	461
Defect septal ventricular	418
Coarctație de aortă	278
Malpoziție	237
Defect endocardic	195
Ventricul drept cu dublă cale de ieșire	125
Ventricul unic	105
Trunchi arterial	79
Boală de valvă mitrală	2
Alte	445
Total	5104

Caseta 24.16

Etiologia regurgitării aortice

Boală	Patologie
• valvă aortică bicuspă	• deformarea cuspelor valvulare și/sau a rădăcinii aortei
• DSV	• prolapsul unei cuspe sau al mai multor cuspe în tractul de ieșire ventricular drept
• patologia rădăcinii aortice	• dilatarea rădăcinii aortice și modificările de formă determină coaptarea defectuoasă a cuspelor valvei aortice
• stenoza aortică congenitală	• sechele ale dilatării cu balon, valvotomiei chirurgicale sau degenerării cuspelor
• stenozele subaortice	• distorsiunea și îngroșarea cuspelor aortice determinate de jetul obstrucției subvalvulare
• postoperator	• valvă aortică deteriorată după valvotomie sau autogrefonul după procedura Ross sau operația de switch arterial
• endocardită infecțioasă	• distrucția cuspelor valvei și deformarea; frecvent cu anomalii preexistente (valvă aortică bicuspă)
• tetralogie Fallot/atrezie pulmonară	• frecvent datorită dilatării aortice și modificării subsecvente a formei și coaptării cuspelor
• ruptura anevrismului de sinus Valsalva	• ruptura anevrismului localizat în ventriculul drept, atriul drept sau ventriculul stâng

Caseta 24.17

Indicaţii pentru chirurgia valvei aortice în insuficienţa artică

Definit

- simptome NYHA III sau IV
- disfuncţie de VS cu sau fără simptome
- FE VS < 50%
- diametru telesistolic VS > 55 mm (> 55 mm/m2)
- diametru telediastolic VS > 70 mm
- regurgitare aortică severă şi rădăcină aortică > 50 mm

Intermediară

- clasa NYHA II dacă este sigur determinată de regurgitarea aortică
- FE VS 50–55% dar cu tendinţă la scădere

Fără indicaţie pentru chirurgie

- regurgitare aortică moderată cu sau fără creştere minimă a mărimii VS
- regurgitare aortică moderată la pacienţii cu disfuncţie de VS
- regurgitare aortică severă asimptomatică cu FE VS > 55%

Caseta 24.18

Tratament tardiv al regurgitării aortice

- Vasodilatatoarele sunt folosite la pacienţii cu regurgitare aortică moderată sau severă şi evidenţă a dilatării VS.
- Tratamentul chirurgical nu trebuie întârziat odată ce simptomele au apărut sau dacă există evidenţă a disfunţiei sistolice a VS.
- Sunt importante igiena bucală, precum şi profilaxia antibiotică împotriva endocarditei infecţioase.

Caseta 24.19

Complicaţiile regurgitării aortice

- insuficienţă cardiacă
- ischemie miocardică
- endocardită infecţioasă

Caseta 24.20

Opţiuni chirurgicale pentru regurgitarea aortică

Operaţie	*Avantaje*	*Dezavantaje*
Boală primară valvulară aortică		
Reparare valvulară aortică	Poate da rezultate excelente pe termen lung cu profil hemodinamic normal; nu necesită anticoagulare.	Poate avea aplicaţii limitate în funcţie de deteriorarea valvulară.
Reparare valvulară aortică cu bioproteze	Profil hemodinamic bun; nu necesită anticoagulare.	Longevitate valvulară scăzută, în special la adulţii tineri, ceea ce va necesita reintervenţie; rezultate mai bune cu valve porcine stentless.
Operaţia Ross	Profil hemodinamic exclent; nu necesită anticoagulare	Longevitatea autogrefoanelor poate fi semnificativ scăzută atunci când leziunea principală este regurgitarea aortică; poate necesita reintervenţie pentru înlocuirea valvei pulmonare cu sau fără repararea valvei aortice.
Reparare valvulară aortică cu proteză mecanică	Longevitate valvulară excelentă; valvele moderne au caracteristici hemodinamice exelente.	Necesită tratament anticoagulant pe termen lung.
Boala primară a rădăcinii aortice		
Repararea valvei aortice combinată cu înlocuirea rădăcinii aortei	Longevitate valvulară excelentă; valvele moderne au hemodinamică bună.	Necesită tratament anticoagulant pe termen lung.
Înlocuirea rădăcinii aortice cu prezervarea valvei	Opţiune preferată atunci când dilatarea rădăcinii aortei este principala problemă; competenţa aortei este atinsă prin restabilirea geometriei rădăcinii aortice; valva aortică poate necesita reparare; nu necesită tratament anticoagulant; longevitate mare.	Poate apărea disfuncţie la locul reparării, ceea ce necesită reinervenţie cu înlocuire valvulară aortică.

Vezi şi Op TIM Propuneri: Nomenclatură. Diagnostic. Tratament – STS – EACTS din cadrul *Capitolului Stenoza subaortică* (Malformaţii congenitale subvalvulare aortice).

MALFORMAȚII CONGENITALE SUBVALVULARE AORTICE

SECȚIUNEA III CAPITOLUL 25

MIOARA COCORA, ION SOCOTEANU

1. STENOZĂ SUBAORTICĂ LOCALIZATĂ PRIN DIAFRAGM FIBROS
2. STENOZĂ SUBAORTICĂ DIFUZĂ
2.1. Stenozele musculare pure
2.2. Stenoză subaortică fibro-musculară (tunelul fibro-muscular aortic)
3. Op TIM. PROPUNERI: NOMENCRATURĂ, DIAGNOSTIC, TRATAMENT–STS–EACTS
BIBLIOGRAFIE

DEFINIȚIE

Obstacol semnificativ în tractul de ejecție al ventriculului stâng.

CLASIFICARE

1. Stenoză subaortică localizată
2. Stenoză subaortică difuză

1. STENOZĂ SUBAORTICĂ LOCALIZATĂ PRIN DIAFRAGM FIBROS

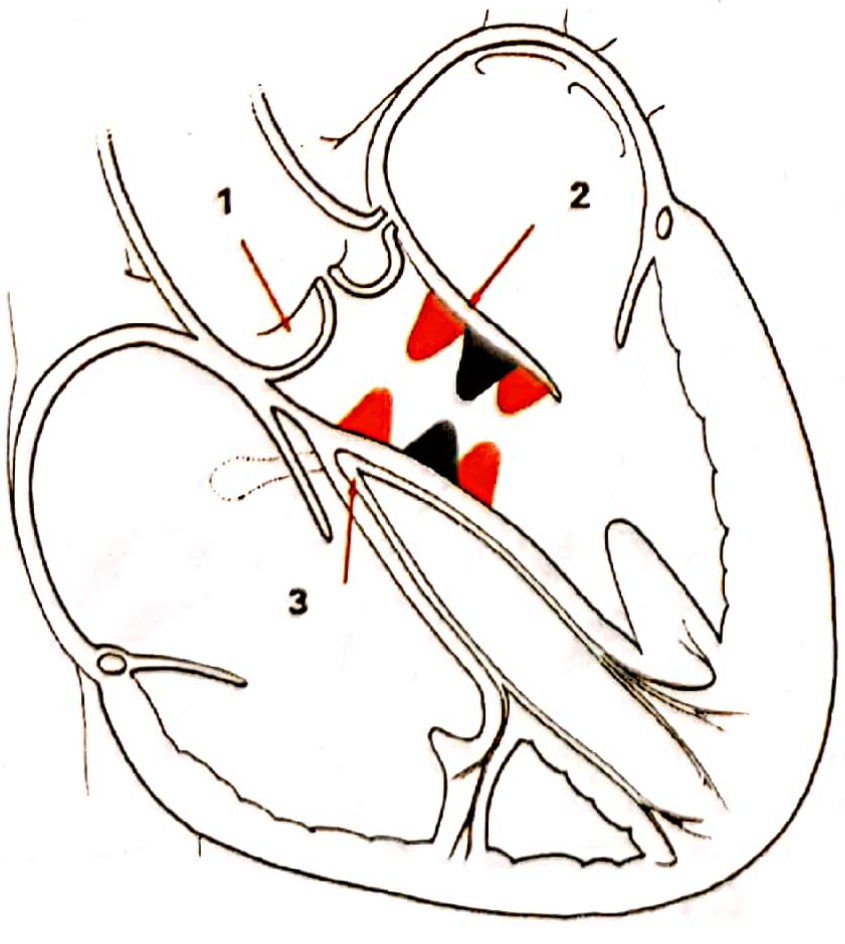

Fig. 25.1. Diafragm fibros subaortic – localizări posibile

Diagnostic

Tabloul clinic și paraclinic: simptomele sunt relativ similare cu cele întâlnite în stenoza aortică. Suflul sistolic de la baza cordului iradiază pe toata aria precordială.

ECG: aspect similar cu stenoza aortică, cu subdenivelări ST în derivațiile antero-laterale.

Radiografie: spre deosebire de stenoza aortică, asociază imediat reacția ventriculului stâng, rareori aorta ascendentă fiind dilatată.

Ecocardiografia: pune diagnosticul de certitudine, diferențiind formele localizate de cele difuze, și apreciază morfologia valvei aortice și nivelul regurgitării. Analiza valvei mitrale este de asemenea importantă pentru stabilirea conduitei terapeutice.

Tratament

Datorită caracterului lor evolutiv, aceste stenoze au indicație de corecție chirurgicală chiar la gradiente de 40–50 mm Hg.

a) În cazul diafragmului fibros subaortic, tratamentul constă în rezecția chirurgicală a acestuia în totalitate pe cale transaortică.

Complicații posibile:

- leziuni ale cuspei coronare drepte (diafragmul subvalvular având cel mai strâns raport cu cuspa coronarei drepte);
- leziuni de valvă mitrală anterioară;
- bloc atrio-ventricular prin lezarea fascicolului conductor.

Rezultate. Prognostic

Mortalitatea perioperatorie este redusă, în jur de 1–2%, iar rata complicațiilor postoperatorii (insuficiența aortică, blocul atrio-ventricular) mai mică de 5%.

60–70% dintre bolnavi prezintă un rezultat funcțional bun pe termen lung (Vouhé, 2000).

Stenozele subaortice reziduale există la 20–25% dintre bolnavii necesitând o reintervenție în perioada adultă.

2. STENOZĂ SUBAORTICĂ DIFUZĂ

2.1. Stenozele musculare pure, cunoscute și sub denumirea de stenoze subaortice hipertrofice idiopatice

Stenoza musculară pură este o anomalie mai frecvent întâlnită la adultul tânăr decât la copil. Boala apare de regulă într-un context familial, transmițându-se genetic autosomal dominant cu expresivitate variabilă (**Fig. 25.2**).

Morfopatologie

Cordul prezintă o hipertrofie globală, mai marcată la nivelul septului interventricular. Excrescența la nivelul septului interventricular este acoperită de endocard îngroșat, iar extinderea excrescenței este variabilă, putând fi localizată în porțiunea superioară a septului, dar și extinsă pe lungimi variabile până spre apex.

Simultan se deplasează pilierul anterior al valvei mitrale, determinând deplasarea sistolică anterioară a valvei mitrale anterioare (SAM) și regurgitare mitrală.

Diagnostic

Clinic și paraclinic identic cu stenoza aortică

Ecografia pune diagnosticul de certitudine și apreciază severitatea SAM și a stenozei realizate. De asemenea, evidențiază sau exclude alte malformații cardiace, rar asociate. Singura problemă o pune canalul atrio-ventricular complet, care, corectat, agravează severitatea stenozei subaortice.

Tratament

Are indicație absolută chiar la gradient mai mic de 50 mm Hg, datorită caracterului leziunilor.

Tratamentul chirurgical: exereza porțiunii excrescente din septul intervetricular care duce la remisiunea stenozei și restabilirea arhitecturii normale a valvei mitrale, cu remiterea insuficienței mitrale și a deplasării sistolice anterioare a valvei mitrale.

Mortalitatea perioperatorie este mai mică de 4%, cu rezultat postprocedural bun.

Complicațiile cele mai frecvente sunt blocul atrio-ventricular, defectul septal interventricular, insuficiența aortică, blocul de ramură stângă, evidențiind obligatoriu după operație o septectomie eficientă.

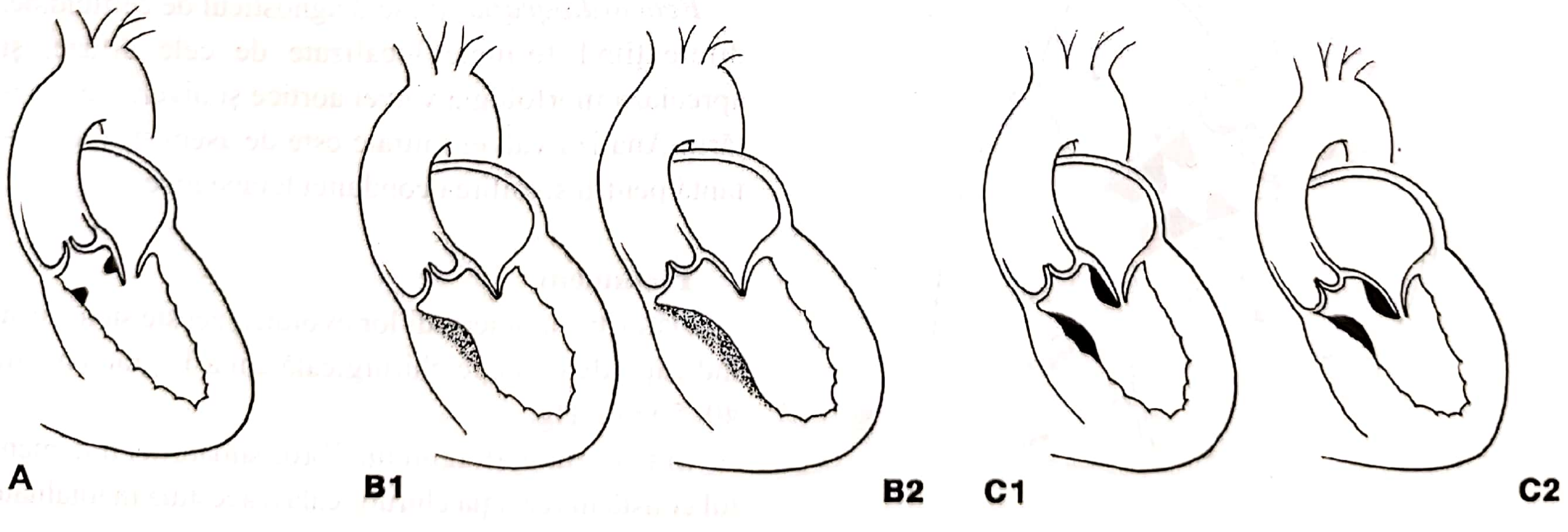

Fig. 25.2. Reprezentare schematică a formelor morfopatologice de stenoză subaortică difuză.

2.2. Stenoză subaortică fibro-musculară (tunelul fibro-muscular subaortic)

Este o stenoză fibro-musculară subaortică, cu hipertrofie musculară şi îngroşarea fibroasă a valvei mitrale anterioare, care urcă spre valva aortică, şi hipertrofie importantă de sept interventricular, acoperit de ţesut fibros. Valvele aortice sunt îngroşate, iar în 30% dintre cazuri apar asocoaza şi hipoplazia de inel aortic (**Fig. 25.1**).

Formele cu hipoplazie de inel necesită tratament chirurgical prin aorto-ventriculo-septoplastie sau reconstrucţie extraanatomică cu conduct valvulat ventricul stâng-aortă.

Formele cu inel aortic normal pot beneficia de tratament medicamentos cu inhibitori de enzimă de conversie sau blocanţi ai canalelor de calciu sau cu tratament chirurgical prin rezecţia septală pe cale aortică sau aortică şi ventricul drept.

Rezultate

Sunt publicate serii mici cu mortalitate perioperatorie mare, de 20% (Vouhé, Serraf). Rata de reintervenţie tardivă este de 20–25%.

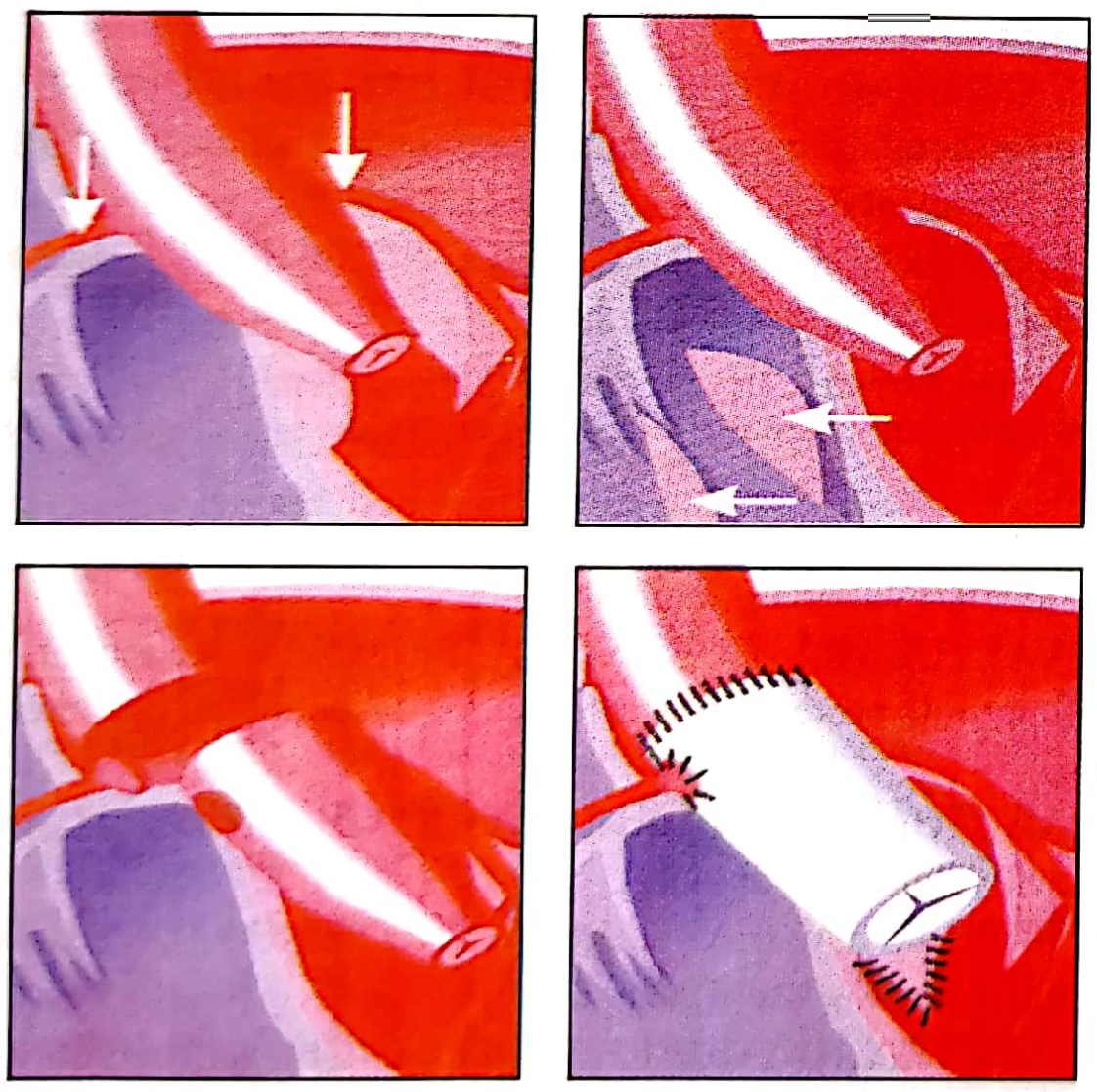

Fig. 25.1. Op TIM. Tehnica Konno: stânga sus – săgeţile indică arterele coronare; dreapta sus – secţionarea ţesutului subvalvular aortic pentru a dezobstrua tractul de ejecţie al VS; stânga jos – valva aortică stenotică este excizată, iar arterele coronare sunt detaşate; dreapta jos – reimplantarea arterelor coronare; triunghiul roz semnifică incizia şi lărgirea septului ventricular. Această lărgire face loc unei proteze sau conduit graft de diametru cât mai mare [37].

3. OP TIM. PROPUNERI: NOMENCLATURĂ. DIAGNOSTIC. TRATAMENT – STS – EACTS

ION SOCOTEANU, LUCIAN FALNIŢĂ

STENOZA AORTICĂ

I. Nomenclatură

Nivelul 1

Stenoza aortică (SA)

Definiţie

SA: obstrucţia tractului de ejecţie ventricular sistemic la nivelul supravalvular, valvular sau subvalvular.

Nivelul 2

SA, **FAP (fără altă precizare)**
SA, **valvulară**
SA, **supravalvulară**
SA, **subvalvulară**

Nivelul 3

SA, FAP
SA, valvulară, **FAP**

SA, valvulară, **congenitală**
SA, valvulară, **dobândită**

SA, supravalvulară, **FAP**

SA, supravalvulară, **difuză**
SA, supravalvulară, **discretă**
SA, supravalvulară, **dobândită**

SA, subvalvulară, **FAP**

SA, subvalvulară, **dinamică (cardiomiopatie hipertrofică, stenoză hipertrofică subaortică idiopatică, hipertrofie septală asimetrică, cardiomiopatie obstructivă)**
SA, subvalvulară, **fixă**
SA, subvalvulară, **cu leziuni asociate**

Uneori, diferenţa dintre stenoza subaortică dinamică şi cea fixă este greu de făcut. Cardiomiopatia hipertrofică este caracterizată prin afectarea primară a muşchiului cardiac, manifestată prin hipertrofie asimetrică şi aspect histologic de dezorganizare a fibrelor miocardice. Septul este mai gros decât peretele liber, iar valva mitrală anterioară este şi ea îngroşată. O altă caracteristică este mişcarea anterioară sistolică a valvei mitrale anterioare (SAM).

---

* Adaptat după Khanh H. Nguyen, *Congenital Heart Surgery Nomenclature and Database Project: Aortic Valve Disease,* „Ann. Thorac. Surg.", 2000, 69: S118-31.

Definiții

SA, VALVULARĂ, CONGENITALĂ: malformație congenitală a valvei și/sau hipoplazia inelului.

SA, VALVULARĂ, DOBÂNDITĂ: SA care nu e prezentă la naștere, incluzând SA, consecință a malfuncției sau deteriorării unei proteze aortice, aparat valvular al neoaortei sau unui conduct.

SA, SUPRAVALVULARĂ, DIFUZĂ: îngustare difuză a aortei ascendente care se poate extinde distal peste acest nivel.

SA, SUPRAVALVULARĂ, DISCRETĂ: îngustare localizată, cu deformare în clepsidră a aortei ascendente și perete aortic îngroșat.

SA, SUPRAVALVULARĂ, DOBÂNDITĂ: îngustare a aortei ascendente, a neoaortei sau a unui conduct.

SA, SUBVALVULARĂ, FIXĂ: îngustare anatomică a țesutului de sub valva aortică care poate cauza obstacol în calea fluxului.

Nivelul 4

SA, FAP
SA, valvulară, FAP
SA, valvulară, congenitală, **FAP**

SA, valvulară, congenitală, **critică (infantilă)**
SA, valvulară, congenitală, **non-critică**

SA, valvulară, dobândită, **FAP**

SA, valvulară, dobândită, neoaortă
SA, valvulară, dobândită, **reumatică**
SA, valvulară, dobândită, **proteză**
SA, valvulară, dobândită, **conduct**

SA, supravalvulară, FAP
SA, supravalvulară, difuză, **FAP**

SA, supravalvulară, difuză, **localizată la nivelul aortei ascendente**
SA, supravalvulară, difuză, **extinsă la arcul aortic**
SA, supravalvulară, difuză, **extinsă la arcul aortic și vasele brahio-cefalice**
SA, supravalvulară, difuză, **implică ostiul coronar stâng**
SA, supravalvulară, difuză, **implică ostiul coronar drept**
SA, supravalvulară, difuză, **implică ambele ostii**
SA, supravalvulară, difuză, **implică cuspa coronară stângă**
SA, supravalvulară, difuză, **implică cuspa coronară dreaptă**
SA, supravalvulară, difuză, **implică cuspa non-coronară**

SA, supravalvulară, discretă, **FAP**

SA, supravalvulară, discretă, **implică ostiul coronar stâng**
SA, supravalvulară, discretă, **implică ostiul coronar drept**
SA, supravalvulară, discretă, **implică ambele ostii**
SA, supravalvulară, discretă, **implică cuspa coronară stângă**
SA, supravalvulară, discretă, **implică cuspa coronară dreaptă**
SA, supravalvulară, discretă, **implică cuspa non-coronară**

SA, supravalvulară, dobândită, **FAP**

SA, supravalvulară, dobândită, **neoaortă**
SA, supravalvulară, dobândită, **linie de sutură**
SA, supravalvulară, dobândită, **conduct**

SA, subvalvulară, FAP
SA, subvalvulară, dinamică (cardiomiopatie hipertrofică, stenoză hipertrofică subaortică idiopatică, hipertrofie septală asimetrică, cardiomiopatie obstructivă)
SA, subvalvulară, fixă, **FAP**

SA, subvalvulară, fixă, **difuză (tunel subaortic)**
SA, subvalvulară, fixă, **discretă (membrană subaortică)**

SA, subvalvulară, cu leziuni asociate, **FAP**

SA, subvalvulară, cu leziuni asociate, **valvulă mitrală accesorie**
SA, subvalvulară, cu leziuni asociate, **hipertrofie septală prin tezaurismoză cu glicogen**
SA, subvalvulară, cu leziuni asociate, **foramen bulbo-ventricular restrictiv în ventricol unic**
SA, subvalvulară, cu leziuni asociate, **sept deviat ca în arcul aortic întrerupt**
SA, subvalvulară, cu leziuni asociate, **defect septal atrio-ventricular**

Definiții

SA, VALVULARĂ, CONGENITALĂ, CRITICĂ (INFANTILĂ): la nou-născut, la care perfuzia sistemică depinde de canalul arterial permeabil.

SA, VALVULARĂ, CONGENITALĂ, NON-CRITICĂ: diagnosticată în copilărie sau mai târziu.

SA, VALVULARĂ, DOBÂNDITĂ, NEOAORTĂ: după construcția unei neoaorte ca în operația de switch arterial sau Ross.

SA, VALVULARĂ, DOBÂNDITĂ, REUMATICĂ: rezultat al unei afectări valvulare reumatice.

SA, VALVULARĂ, DOBÂNDITĂ, PROTEZĂ: secundară unei malfuncții de proteză, prin calcificarea cuspelor sau creșterea de panus.

SA, VALVULARĂ, DOBÂNDITĂ, CONDUCT: stenoza aparatului valvular al conductului.

SA, SUPRAVALVULARĂ, DOBÂNDITĂ, NEOAORTĂ: după switch, Ross, Norwood etc.

SA, SUPRAVALVULARĂ, DOBÂNDITĂ, LINIE DE SUTURĂ: după arteriotomie sau canulare.

SA, SUPRAVALVULARĂ, DOBÂNDITĂ, CONDUCT: conduct îngustat.

SA, SUBVALVULARĂ, FIXĂ, DIFUZĂ (TUNEL SUBAORTIC): îngustare fibroasă tubulară circumferențială care se extinde de sub valva aortică spre VS.

SA, SUBVALVULARĂ, FIXĂ, DISCRETĂ (MEMBRANĂ SUBAORTICĂ): membrană subaortică cu sau fără sept anterior hipertrofic.

Nivelul 5

SA, FAP
SA, valvulară, FAP
SA, valvulară, congenitală, FAP
SA, valvulară, congenitală, critică (infantilă)
SA, valvulară, congenitală, non-critică
SA, valvulară, dobândită, FAP
SA, valvulară, dobândită, neoaortă
SA, valvulară, dobândită, reumatică
SA, valvulară, dobândită, proteză
SA, valvulară, dobândită, conduct
SA, supravalvulară, FAP
SA, supravalvulară, difuză, FAP
SA, supravalvulară, difuză, localizată la nivelul aortei ascendente
SA, supravalvulară, difuză, extinsă la arcul aortic
SA, supravalvulară, difuză, extinsă la arcul aortic şi vasele brahio-cefalice
SA, supravalvulară, difuză, implică ostiul coronar stâng
SA, supravalvulară, difuză, implică ostiul coronar drept
SA, supravalvulară, difuză, implică ambele ostii
SA, supravalvulară, difuză, implică cuspa coronară stângă
SA, supravalvulară, difuză, implică cuspa coronară dreaptă
SA, supravalvulară, difuză, implică cuspa non-coronară
SA, supravalvulară, discretă, FAP
SA, supravalvulară, discretă, implică ostiul coronar stâng
SA, supravalvulară, discretă, implică ostiul coronar drept
SA, supravalvulară, discretă, implică ambele ostii
SA, supravalvulară, discretă, implică cuspa coronară stângă
SA, supravalvulară, discretă, implică cuspa coronară dreaptă
SA, supravalvulară, discretă, implică cuspa non-coronară
SA, supravalvulară, dobândită, FAP
SA, supravalvulară, dobândită, neoaortă
SA, supravalvulară, dobândită, linie de sutură
SA, supravalvulară, dobândită, conduct
SA, subvalvulară, FAP
SA, subvalvulară, dinamică (cardiomiopatie hipertrofică, stenoză hipertrofică subaortică idiopatică, hipertrofie septală asimetrică, cardiomiopatie obstructivă)
SA, subvalvulară, fixă, FAP
SA, subvalvulară, fixă, difuză (tunel subaortic), **FAP**

SA, subvalvulară, fixă, difuză (tunel subaortic), **implicând tractul de ejecție al VS**
SA, subvalvulară, fixă, difuză (tunel subaortic), **extinsă medio-ventricular**
SA, subvalvulară, fixă, difuză (tunel subaortic), **extinsă la apexul VS**
SA, subvalvulară, fixă, difuză (tunel subaortic), **implicând cuspa mitrală anterioară**

SA, subvalvulară, fixă, discretă (membrană subaortică), **FAP**

SA, subvalvulară, fixă, discretă (membrană subaortică), **cu sept anterior hipertrofic**
SA, subvalvulară, fixă, discretă (membrană subaortică), **fără sept anterior hipertrofic**
SA, subvalvulară, fixă, discretă (membrană subaortică), **cu implicarea cuspei (cuspelor) aortice**
SA, subvalvulară, fixă, discretă (membrană subaortică), **fără implicarea cuspei (cuspelor) aortice**

SA, subvalvulară, cu leziuni asociate, FAP
SA, subvalvulară, cu leziuni asociate, valvulă mitrală accesorie
SA, subvalvulară, cu leziuni asociate, hipetrofie septală prin tezaurismoză cu glicogen
SA, subvalvulară, cu leziuni asociate, foramen bulbo-ventricular restrictiv în ventricol unic
SA, subvalvulară, cu leziuni asociate, sept deviat ca în arcul aortic întrerupt
SA, subvalvulară, cu leziuni asociate, defect septal atrio-ventricular

Definiții

SA, SUBVALVULARĂ, FIXĂ, DIFUZĂ (TUNEL SUBAORTIC), IMPLICÂND TRACTUL DE EJECȚIE AL VS: afectează mai mult de 1 cm din tractul de ejecție.

SA, SUBVALVULARĂ, FIXĂ, DIFUZĂ (TUNEL SUBAORTIC), EXTINSĂ LA APEXUL VS: extindere până la, inclusiv, apex.

SA, SUBVALVULARĂ, FIXĂ, DISCRETĂ (MEMBRANĂ SUBAORTICĂ), FĂRĂ SEPT ANTERIOR HIPERTROFIC: membrană subvalvulară şi sept anterior normal.

SA, SUBVALVULARĂ, FIXĂ, DISCRETĂ (MEMBRANĂ SUBAORTICĂ), CU SEPT ANTERIOR HIPERTROFIC: membrană subvalvulară şi sept anterior hipertrofic, care necesită excizia chirurgicală a membranei şi miomectomie septală.

Parametri adiționali pentru nivelul 1

Număr cuspe aortice

Număr cuspe aortice, unicuspă
Număr cuspe aortice, bicuspă
Număr cuspe aortice, triscupidă
Număr cuspe aortice, mai mult de trei cuspe

Comisuri

Comisuri, **normale**
Comisuri, **fuzate parțial**
Comisuri, **fuzate complet**

Cuspe

Cuspe, **normale**
Cuspe, **îngroşate**
Cuspe, **displazie**
Cuspe, **calcificate**
Cuspe, **gelatinoase**

inv. 177316

Inel aortic

Inel aortic, **normal**
Inel aortic, **hipoplazic**
Inel aortic, **calcificat**

Sinusuri

Sinusuri, **normale**
Sinusuri, **dilatate**

Parametri adiţionali pentru nivelul 2

Număr cuspe aortice, unicuspă, **FAP**

Număr cuspe aortice, unicuspă, **acomisurală –** ***en dôme***
Număr cuspe aortice, unicuspă, **unicomisurală**

Număr cuspe aortice, bicuspă, **FAP**

Număr cuspe aortice, bicuspă, **cuspe dispuse antero-posterior: coronarele provin din sinusul anterior**
Număr cuspe aortice, bicuspă, **cuspe dispuse dreapta-stânga: coronarele provin din ambele sinusuri**

Număr cuspe aortice, triscupidă
Număr cuspe aortice, mai mult de trei cuspe
Comisuri, normale
Comisuri, fuzate parţial
Comisuri, fuzate complet
Cuspe, normale
Cuspe, îngroşate
Cuspe, displazie
Cuspe, calcificate
Cuspe, gelatinoase
Inel aortic, normal
Inel aortic, hipoplazic
Inel aortic, calcificat
Sinusuri, normale
Sinusuri, dilatate

II. Nomenclatura tratamentului

Nivelul 1

Corecţia SA

Nivelul 2

Corecţia SA, FAP

Corecţia SA, **valvulară**
Corecţia SA, **supravalvulară**
Corecţia SA, **subvalvulară**

Nivelul 3

Corecţia SA, FAP

Corecţia SA, valvulară, FAP

Corecţia SA, valvulară, **valvotomie cu balon**
Corecţia SA, valvulară, **valvotomie pe cord deschis**
Corecţia SA, valvulară, **valvotomie pe cord închis**
Corecţia SA, valvulară, **valvuloplastie extinsă**
Corecţia SA, valvulară, **înlocuire valvulară aortică**

Corecţia SA, supravalvulară, FAP

Corecţia SA, supravalvulară, **aortoplastie cu petic**
Corecţia SA, supravalvulară, **grefon pentru aorta ascendentă**
Corecţia SA, supravalvulară, **conduct apico-aortic**

Corecţia SA, subvalvulară, FAP

Corecţia SA, subvalvulară, **excizie**
Corecţia SA, subvalvulară, **excizie şi miotomie**
Corecţia SA, subvalvulară, **excizie şi miomectomie**
Corecţia SA, subvalvulară, **miotomie**
Corecţia SA, subvalvulară, **mioectomie**
Corecţia SA, subvalvulară, **aorto-ventriculoplastie**
Corecţia SA, subvalvulară, **conduct apico-aortic**

Nivelul 4

Corecţia SA, FAP
Corecţia SA, valvulară, FAP
Corecţia SA, valvulară, valvotomie cu balon
Corecţia SA, valvulară, valvotomie pe cord deschis
Corecţia SA, valvulară, valvotomie pe cord închis
Corecţia SA, valvulară, valvulo-plastie extinsă
Corecţia SA, valvulară, înlocuire valvulară aortică
Înlocuire valvulară, aortică, FAP

Înlocuire valvulară, aortică, **proteză mecanică**
Înlocuire valvulară, aortică, **proteză biologică**
Înlocuire valvulară, aortică, **homogrefă**
Înlocuire valvulară, aortică, **autograft pulmonar (operaţia Ross)**

Chirurgie valvulară, altele, aortică
Înlocuire de rădăcină aortică, FAP

Înlocuire de rădăcină aortică, **proteză mecanică: conduct compozit (valvulat)**
Înlocuire de rădăcină aortică, **proteză mecanică: conduct compozit (valvulat) – Bentall**
Înlocuire de rădăcină aortică, **proteză biologică: conduct compozit**
Înlocuire de rădăcină aortică, **proteză biologică: conduct compozit – Bentall**
Înlocuire de rădăcină aortică, **homogrefă**
Înlocuire de rădăcină aortică, **homogrefă (Bentall)**
Înlocuire de rădăcină aortică, **autograft pulmonar (operaţia Ross)**
Înlocuire de rădăcină aortică, **autograft pulmonar şi Konno (operaţia Ross-Konno)**

Corecția SA, supravalvulară, FAP
Corecția SA, supravalvulară, aorto-plastie cu petic, FAP

Corecția SA, supravalvulară, **aortoplastie cu petic, petic simplu**
Corecția SA, supravalvulară, **aortoplastie cu petic, petic extins**
Corecția SA, supravalvulară, **aortoplastie cu petic, corecția Brom**

Corecția SA, supravalvulară, grefon pentru aorta ascendentă, FAP

Corecția SA, supravalvulară, **grefon pentru aorta ascendentă, homogrefă**
Corecția SA, supravalvulară, **grefon pentru aorta ascendentă, sintetic**

Corecția SA, supravalvulară, conduct apico-aortic
Corecția SA, subvalvulară, FAP
Corecția SA, subvalvulară, excizie, FAP

Corecția SA, subvalvulară, excizie, **cu instrumente ascuțite**
Corecția SA, subvalvulară, excizie, **cu instrumente boante**
Corecția SA, subvalvulară, excizie, **cu instrumente ascuțite și boante**

Corecția SA, subvalvulară, excizie și miotomie
Corecția SA, subvalvulară, excizie și miomectomie
Corecția SA, subvalvulară, miotomie
Corecția SA, subvalvulară, mioectomie
Corecția SA, subvalvulară, aorto-ventriculoplastie, FAP

Corecția SA, subvalvulară, aorto-ventriculoplastie, **Konno**
Corecția SA, subvalvulară, aorto-ventriculoplastie, **Konno modificat**
Corecția SA, subvalvulară, aorto-ventriculoplastie, **Vouhe**
Corecția SA, subvalvulară, aorto-ventriculoplastie, **altele**

Corecția SA, subvalvulară, conduct apico-aortic

Definiții
VALVULOPLASTIE EXTINSĂ: implică eliberarea cuspelor, comisurotomie și extensia cuspelor, folosind pericard autolog sau bovin.
AORTOPLASTIE CU PETIC: petic simplu, un petic romboidal.
AORTOPLASTIE EXTINSĂ (DOTY): petic în formă de Y, incizie extinsă în două sinusuri.
CORECȚIA BROM: transecția aortei ascendente, excizia marginii fibroase, plastia cu petic a celor trei sinusuri separat.
AORTO-VENTRICULOPLASTIA (VOUHE): abord aortoseptal. Inelul aortic se deschide la comisura dintre cuspele coronare dreaptă și stângă, apoi incizia se continuă în jos în sept și infundibulul pulmonar. Mușchiul septal se rezecă; inciziile se închid, iar inelul aortic se reconstruiește.

Parametri adiționali pentru nomenclatura tratamentului

Nivelul 1

Înlocuire valvulară aortică, FAP

Înlocuire valvulară aortică, **cu lărgirea inelului**

Corecția SA, supravalvulară, FAP

Corecția SA, supravalvulară, **petic pe ostiul coronar stâng**
Corecția SA, supravalvulară, **petic pe ostiul coronar drept**
Corecția SA, supravalvulară, **petic pe ambele ostii**

Nivelul 2

Înlocuire valvulară aortică, FAP
Înlocuire valvulară aortică, cu lărgirea inelului, FAP

Înlocuire valvulară aortică, cu lărgirea inelului, **Konno**
Înlocuire valvulară aortică, cu lărgirea inelului, **Manougouian**
Înlocuire valvulară aortică, cu lărgirea inelului, **Nicks**
Înlocuire valvulară aortică, cu lărgirea inelului, **altele**

Corecția SA, supravalvulară, FAP
Corecția SA, supravalvulară, petic pe ostiul coronar stâng
Corecția SA, supravalvulară, petic pe ostiul coronar drept
Corecția SA, supravalvulară, petic pe ambele ostii

Definiții
CORECȚIE SUPRAVALVULARĂ: ostiile coronare pot fi prinse în procesul stenozant și pot fi stenozate.
LĂRGIREA INELULUI, MANOUGOUIAN: aortotomia se face de la vârful comisurii dintre sinusul stâng și cel non-coronar până la cuspa anterioară a valvei mitrale, apoi se aplică un petic.
LĂRGIREA INELULUI, NICKS: aortotomia se face prin sinusul non-coronar până la cuspa anterioară a valvei mitrale. Atriul stâng este deschis și i se aplică un petic.

INSUFICIENȚA AORTICĂ

I. Clasificare

Gradul I (ușoară)
angiografic: substanța de contrast e vizibilă în VS, dar dispare în faza de golire a ciclului cardiac
ecografic: raportul dintre lărgimea jetului de regurgitare la origine și lărgimea tractului de ejecție = 19%

Gradul II (moderată)
angiografic: substanța de contrast e vizibilă în tot VS și nu dispare în faza de golire a ciclului cardiac
ecografic: raportul dintre lărgimea jetului de regurgitare la origine și lărgimea tractului de ejecție = 30%

Gradul III (moderat-severă)
angiografic: substanța de contrast opacifiază VS, iar opacifierea se intensifică cu fiecare ciclu cardiac
ecografic: raportul dintre lărgimea jetului de regurgitare la origine și lărgimea tractului de ejecție = 56%

Gradul IV (severă)
angiografic: VS e complet opacifiat în primul ciclu cardiac
ecografic: raportul dintre lărgimea jetului de regurgitare la origine şi lărgimea tractului de ejecţie = 80%

II. Nomenclatură

Nivelul 1

Regurgitare aortică
Stenoză aortică (SA)
Insuficienţă aortică (IA)

Definiţie
REGURGITARE AORTICĂ (INSUFICIENŢĂ AORTICĂ): refluxul sângelui din aorta ascendentă în VS în timpul diastolei.

Nivelul 2

SA şi IA
IA, FAP

IA, **congenitală**
IA, **dobândită**

Nivelul 3

SA şi IA
IA, FAP
IA, congenitală, FAP

IA, congenitală, **bicuspidie**
IA, congenitală, **tunel aortico-ventricular** (vezi capitolul respectiv)
IA, congenitală, **malformaţia valvei aortice**
IA, congenitală, **anomalii cardiace asociate**

IA, dobândită, FAP

IA, dobândită, **anomalii cardiace asociate**
IA, dobândită, **neoaortă**
IA, dobândită, **proteză**
IA, dobândită, **iatrogen**
IA, dobândită, **endocardită**
IA, dobândită, **reumatismală**
IA, dobândită, **ectazie anulo-aortică**
IA, dobândită, **traumatism**
IA, dobândită, **aortită**

Definiţie
IA, DOBÂNDITĂ, TRAUMATISM: altele decât iatrogene.

Nivelul 4

SA şi IA
IA, FAP
IA, congenitală, FAP
IA, congenitală, bicuspidie
IA, congenitală, tunel aortico-ventricular (vezi capitolul respectiv)
IA, congenitală, malformaţia valvei aortice, FAP

IA, congenitală, malformaţia valvei aortice, **SA valvulară**
IA, congenitală, malformaţia valvei aortice, **SA supravalvulară**
IA, congenitală, malformaţia valvei aortice, **SA subvalvulară**

IA, congenitală, anomalii cardiace asociate
IA, dobândită, FAP
IA, dobândită, anomalii cardiace asociate, FAP

IA, dobândită, anomalii cardiace asociate, **DSV**
IA, dobândită, anomalii cardiace asociate, **SA supravalvulară**
IA, dobândită, anomalii cardiace asociate, **SA subvalvulară**

IA, dobândită, neoaortă, FAP

IA, dobândită, neoaortă, **switch arterial**
IA, dobândită, neoaortă, **autograft pulmonar (Ross)**
IA, dobândită, neoaortă, **homogrefă**
IA, dobândită, neoaortă, **Norwood**
IA, dobândită, neoaortă, **Damus-Kaye-Stansel**

IA, dobândită, proteză, FAP

IA, dobândită, proteză, **perivalvulară**
IA, dobândită, proteză, **defect structural**

IA, dobândită, iatrogen, FAP

IA, dobândită, iatrogen, **valvotomie cu balon**
IA, dobândită, iatrogen, **cateterism diagnostic**
IA, dobândită, iatrogen, **valvotomie închisă**
IA, dobândită, iatrogen, **valvotomie deschisă**
IA, dobândită, iatrogen, **plastie valvă aortică**
IA, dobândită, iatrogen, **închidere DSV**

IA, dobândită, endocardită, FAP

IA, dobândită, endocardită, **prolaps**
IA, dobândită, endocardită, **cuspe perforate**
IA, dobândită, endocardită, **dehiscenţă de inel**
IA, dobândită, reumatismală

IA, dobândită, ectazie anulo-aortică, FAP

IA, dobândită, ectazie anulo-aortică, **prolaps**
IA, dobândită, ectazie anulo-aortică, **cuspele nu coaptează**

IA, dobândită, traumatism, FAP

IA, dobândită, traumatism, **contuzie**
IA, dobândită, traumatism, **penetrant**

IA, dobândită, aortită, FAP

IA, dobândită, aortită, **bacteriană**
IA, dobândită, aortită, **virală**
IA, dobândită, aortită, **autoimună**

Parametri adiționali

Nivelul 1

Număr cuspe aortice

Număr cuspe aortice, **unicuspă**
Număr cuspe aortice, **bicuspidă**
Număr cuspe aortice, **triscupidă**
Număr cuspe aortice, **patru cuspe**
Număr cuspe aortice, **mai mult de patru cuspe**
Număr cuspe aortice, **cuspă lipsă**

Comisuri

Comisuri, **normale**
Comisuri, **fuzate parțial**
Comisuri, **fuzate complet**
Comisuri, **separate**

Cuspe

Cuspe, **normale**
Cuspe, **îngroșate**
Cuspe, **displazie**
Cuspe, **calcificate**
Cuspe, **gelatinoase**
Cuspe, **prolabate**
Cuspe, **perforate**
Cuspe, **detașate**

Inel aortic

Inel aortic, **normal**
Inel aortic, **hipoplazic**
Inel aortic, **calcificat**
Inel aortic, **dilatat**
Inel aortic, **rupt**

Sinusuri

Sinusuri, **normale**
Sinusuri, **dilatate**
Sinusuri, **perforate**

Nivelul 2

Număr cuspe aortice, unicuspă, FAP
Număr cuspe aortice, unicuspă, **acomisurală** – ***en dôme***
Număr cuspe aortice, unicuspă, **unicomisurală**

Număr cuspe aortice, bicuspă, FAP

Număr cuspe aortice, bicuspă, **cuspe dispuse antero-posterior: coronarele provin din sinusul anterior**
Număr cuspe aortice, bicuspă, **cuspe dispuse dreapta-stânga: coronarele provin din ambele sinusuri**

Număr cuspe aortice, triscupidă
Număr cuspe aortice, patru cuspe
Număr cuspe aortice, mai mult de patru cuspe
Număr cuspe aortice, cuspă lipsă, FAP

Număr cuspe aortice, cuspă lipsă, **dreapta**
Număr cuspe aortice, cuspă lipsă, **stânga**
Număr cuspe aortice, cuspă lipsă, **non-coronară**

Comisuri, normale
Comisuri, fuzate parțial
Comisuri, fuzate complet
Comisuri, separate
Cuspe, normale
Cuspe, îngroșate
Cuspe, displazie
Cuspe, calcificate
Cuspe, gelatinoase
Cuspe, prolabate
Cuspe, perforate
Cuspe, detașate
Inel aortic, normal
Inel aortic, hipoplazic
Inel aortic, calcificat
Inel aortic, dilatat
Inel aortic, rupt
Sinusuri, normale
Sinusuri, dilatate
Sinusuri, perforate

III. Nomenclatura tratamentului

Nivelul 1

Corecția IA

Nivelul 2

Corecția IA, FAP

Corecția IA, **resuspendarea cuspelor**
Corecția IA, **valvuloplastie extinsă**
Corecția IA, **anuloplastie**
Corecția IA, **rezecție/reducție parțială de cuspe**
Corecția IA, **înlocuire valvulară aortică**

Nivelul 3

Corecția IA, FAP
Corecția IA, resuspendarea cuspelor
Corecția IA, valvuloplastie extinsă
Corecția IA, anuloplastie, FAP

Corecția IA, anuloplastie, **parțială**
Corecția IA, anuloplastie, **completă**

Corecția IA, rezecție/reducție parțială de cuspe, FAP

Corecţia IA, rezecţie/reducţie parţială de cuspe, **cuspa coronară stângă**
Corecţia IA, rezecţie/reducţie parţială de cuspe, **cuspa coronară dreaptă**
Corecţia IA, rezecţie/reducţie parţială de cuspe, **cuspa non-coronară**

Corecţia IA, înlocuire valvulară aortică, FAP
Corecţia IA, înlocuire valvulară, aortică, FAP

Înlocuire valvulară, aortică, **proteză mecanică**
Înlocuire valvulară, aortică, **proteză biologică**
Înlocuire valvulară, aortică, **homogrefă**
Înlocuire valvulară, aortică, **autograft pulmonar (operaţia Ross)**

Chirurgie valvulară, altele, aortică
Înlocuire de rădăcină aortică, FAP

Înlocuire de rădăcină aortică, **proteză mecanică: conduct compozit (valvulat)**
Înlocuire de rădăcină aortică, **proteză mecanică: conduct compozit (valvulat) – Bentall**
Înlocuire de rădăcină aortică, proteză biologică: **conduct compozit**
Înlocuire de rădăcină aortică, **proteză biologică: conduct compozit – Bentall**
Înlocuire de rădăcină aortică, **homogrefă**
Înlocuire de rădăcină aortică, **homogrefă (Bentall)**
Înlocuire de rădăcină aortică, **autograft pulmonar (operaţia Ross)**
Înlocuire de rădăcină aortică, **autograft pulmonar şi Konno (operaţia Ross-Konno)**

Definiţii

ANULOPLASTIE, PARŢIALĂ: inelul aortic e îngustat parţial, folosind sau suturi separate, sau suturi non-circumferenţiale.
ANULOPLASTIE, COMPLETĂ: se practică suturi circumferenţiale.

Parametri adiţionali

Nivelul 1

Înlocuire valvulară aortică, FAP

Înlocuire valvulară aortică, **cu lărgirea inelului**
Înlocuire valvulară aortică, **cu ventriculoplastie**

Nivelul 2

Înlocuire valvulară aortică, FAP
Înlocuire valvulară aortică, cu lărgirea inelului, FAP

Înlocuire valvulară aortică, cu lărgirea inelului, **Konno**
Înlocuire valvulară aortică, cu lărgirea inelului, **Manougouian**
Înlocuire valvulară aortică, cu lărgirea inelului, **Nicks**
Înlocuire valvulară aortică, cu lărgirea inelului, **altele**

IV. Listă scurtă de diagnostic şi proceduri

Listă scurtă de diagnostic
Stenoză aortică, subvalvulară
Stenoză aortică, valvulară
Stenoză aortică, supravalvulară
Stenoză aortică, FAP
Atrezie de valvă aortică
Insuficienţă aortică
Insuficienţă aortică şi stenoză aortică
Valvă aortică, altele

Listă scurtă de proceduri
Valvulo-plastie, aortică
Înlocuire valvulară, aortică
Înlocuire valvulară, aortică, proteză mecanică
Înlocuire valvulară, aortică, proteză biologică
Înlocuire valvulară, aortică, homogrefă
Înlocuire de rădăcină aortică
Înlocuire de rădăcină aortică, proteză mecanică
Înlocuire de rădăcină aortică, homogrefă
Operaţia Ross
Operaţia Konno
Operaţia Ross-Konno
Alte procedee de lărgire a inelului aortic
Stenoză aortică, subvalvulară, corecţie
Stenoză aortică, supravalvulară, corecţie
Chirurgie valvulară, altele, aortică

Tabelul 25.1. Op TIM. Tratamentul stenozei aortice supravalvulare şi subvalvulare – experienţa Spitalului de copii din Boston (1988–2002) **[36]**

Tip	Chirurgie	Mortalitate operatorie	Reoperaţie
Supravalvular (Nr.)	25	0	0
Subvalvular (Nr.)	61	0	3

În grupul de 61 de pacienţi subvalvulari, 3 au fost raportaţi ca având obstrucţie, reprezentând 8% dintre pacienţii operaţi în prima decadă de viaţă (Nr. = număr pacienţi)

Tabelul 25.2. Op TIM. Defecte asociate stenozei aortice – experienţa Spitalului de copii din Boston (1988–2002) **[36]**

Stenoză supravalvulară	Număr
Stenoză pulmonară	141
Coarctaţie de aortă	58
Sindrom Williams	42
Alte	67
Total	
Stenoză subvalvulară	**Număr**
Defect septal ventricular	222
Coarctaţie de aortă	183
Defect endocardic	166
Ventricul drept cu dublă cale de ieşire	102
D – transpoziţie de artere mari	86
Alte	219
Total	1078

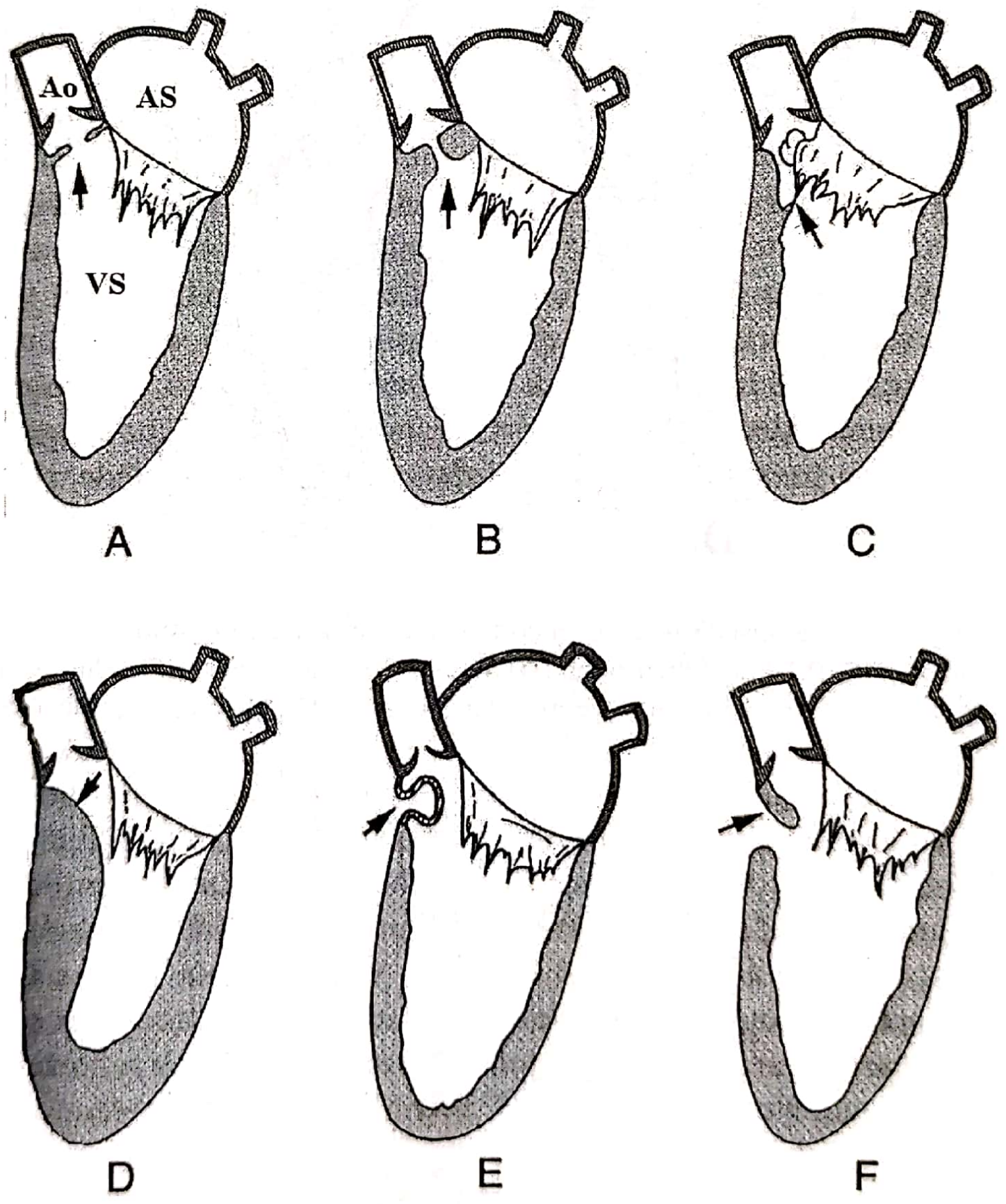

Fig. 25.2. Op TIM. Tipuri de stenoză subaortică: (**A**) Membrană fibroasă discretă; (**B**) Tunel fibro-muscular; (**C**) Ţesut valvular mitral sau aparatul său de susţinere la nivelul septului; (**D**) Cardiomiopatie hipertrofică obstructivă; (**E**) Ţesut care provine din septul membranos sau care herniază din valva tricuspidă în tractul de ieşire ventricular stâng prin defectul septal ventricular; (**F**) Deplasare posterioară a septului infundibular (Ao = aorta; AS = atriul stâng; VS = ventriculul stâng) **[33]**.

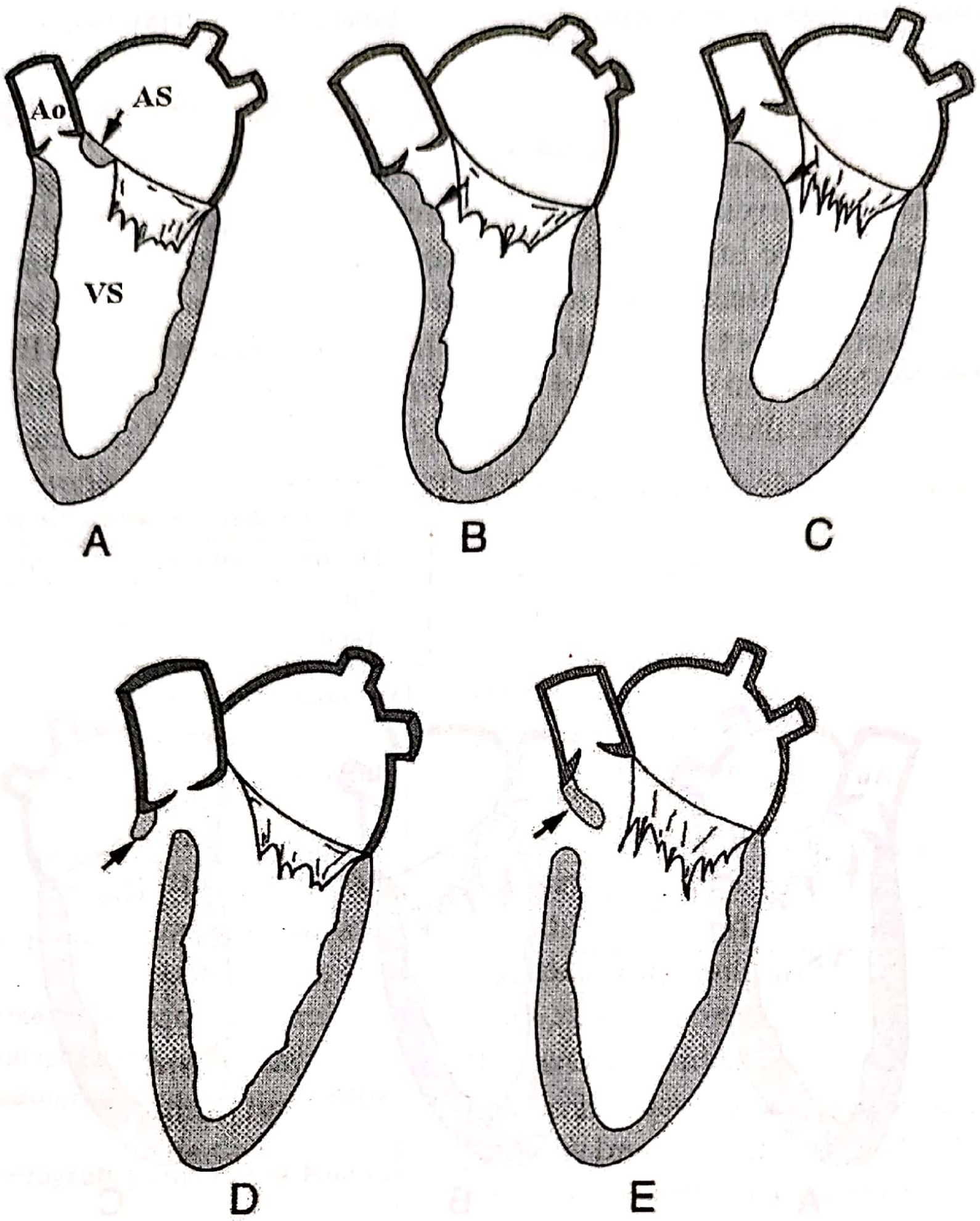

Fig. 25.3. Op TIM. Substratul anatomic al instalării stenozei aortice: (**A**) Separare aorto-mitrală cu muşchiul antero-lateral al lui Moularet; (**B**) Unghi abrupt aorto-septal; (**C**) Sept hipertrofiat; (**D**) Malaliniere anterioară a defectului septal ventricular cu încălecare aortică; (**E**) malaliniera posterioară a defectului septal ventricular (Ao = aortă, AS = atriu stâng, VS = ventriculul stâng) **[33]**.

Caseta 25.1

Incidenţă
– stenoză aortică subvalvulară –

Stenoza subaortică izolată reprezintă 0,5% din defectele cardiace congenitale.

Caseta 25.2

Morfologie
– stenoză aortică subvalvulară –

- Malaliniere posterioară a septului de ieşire
- Hipertrofie septală asimetrică sau cardiomiopatie hipertrofică
- Diafragm fibro-muscular discret, în general aproape de valva aortică
- Tunel extins fibro-muscular, cu implicarea valvei mitrale
- Orice combinaţie a trăsăturilor de mai sus

Inelul aortic poate fi normal sau hipoplazic.

Caseta 25.3

Boli asociate
– stenoză aortică subvalvulară –

- Coarctaţie de aortă
- Întrerupere de arc aortic
- Stenoză mitrală
- DSV
- Defect septal atrio-ventricular
- Ventricul drept cu dublă cameră
- Cord univentricular

Caseta 25.4

Fiziopatologie
– stenoză aortică subvalvulară –

- Similară cu stenoza valvulară, cu deosebirea că, în cazul obstrucţiei subvalvulare, cuspele valvei aortice pot fi afectate de jetul stenotic, determinând deformarea valvei aortice şi regurgitare aortică.
- Regurgitarea valvei aortice este progresivă, în absenţa tratamentului chirurgical al obstrucţiei subaortice, mai ales în prezenţa diafragmului fibro-muscular.

Caseta 25.5

Diagnostic
– stenoză aortică subvalvulară –

- ***Clinic:*** în general asimptomatic; insuficienţa cardiacă congestivă, aşa cum apare în stenoza aortică valvulară, nu este comună acestei boli; suflul sistolic se aude deasupra bazei inimii sau la marginea sternală superioară stângă, cu sau fără suflu diastolic de regurgitare aortică; atunci când apare, regurgitarea aortică nu este severă.
- ***Electrocardiogramă:*** hipertrofie ventriculară stângă; modificările nu sunt atât de severe ca la stenoza valvulară aortică valvară.
- ***Radiografie toracică:*** uneori cardiomegalie, dar nu atât de severă ca la stenoza valvulară.
- ***Ecocardiogramă:*** arată tipul şi extinderea obstrucţiei tractului de ieşire ventricular stâng şi poate evalua gradientul de presiune şi gradul regurgitării aortice; valva aortică se vede închizându-se timpuriu în diastolă, ceea ce este probabil secundar fluxului turbulent în tractul de ieşire ventricular stâng.
- ***Cateterism cardiac:*** realizat pentru a elimina sau a cuantifica leziunile asociate.

Caseta 25.6

Indicaţii pentru tratament chirurgical
– stenoză aortică subvalvulară –

Tratamentul chirurgical este indicat în toate cazurile. Rezecţia diafragmului fibro-muscular, atunci când gradientul de presiune este mai mare de 30 mm Hg, sau la apariţia regurgitării aortice (nesemnalate anterior). În prezenţa tunelului fibro-muscular extins, tratamentul chirurgical depinde de prezenţa unui inel aortic normal sau mic. Conduitul ventricul stâng-valvă aortică a fost practic abandonat, din cauza rezultatelor descurajatoare.

Caseta 25.7

Tratament chirurgical (cu bypass cardio-pulmonar)
– stenoză aortică subvalvulară –

Diafragmul fibro-muscular este tratat prin disecţie/rezecţie de diafragm, cu miotomie/miectomie septală; în prezenţa malalinierii între tractul de de ieşire ventricular stâng şi aorta ascendentă, este necesară miectomia septală, pentru a obţine un flux de ieşire drept şi a preveni recurenţele.

Tunelul extins fibro-muscular este tratat prin două tehnici diferite, în funcţie de dimensiunea inelului aortic:

- inel mic: aorto-ventriculo-plastie (a se vedea înlocuirea valvei aortice);
- inel normal: septoplastie ventriculară, în general numită procedură Rastan-Konno parţială, chiar dacă a fost descrisă prima dată de Cooley în 1986; tractul de ieşire ventricular drept şi septul interventricular sunt incizate, fără incizarea inelului aortic; îndepărtarea obstrucţiei subaortice este obţinută prin petic protetic, pentru a lărgi septul interventricular; un al doilea petic este necesar pentru lărgirea tractului de ieşire ventricular drept incizat.

Caseta 25.8

Posibile complicaţii
– stenoză aortică subvalvulară –

- Tract de ieşire ventricular stâng rezidual sau recurent
- Regurgitare aortică reziduală sau recurentă
- Leziune de valvă mitrală
- Creare de DSV
- Bloc atrio-ventricular complet

Redactare medicală casete: Ion Socoteanu, Iulia Cristina Frînculescu, Marius Frînculescu.

echocardiographic, and exercise predictors of outcome, „Circulation", 6, May, 1997, 95(9): 2262-70.

28. **Eugene Braunwald, Allan Goldblatt, Maurice M., Aygen S., David Rockoff, Andrew G. Morrow,** *Congenital aortic stenosis: I. Clinical and hemodynamic findings in 100 patients; II. Surgical treatment and the results of operation.*
29. **Lewin M.B., Otto C.M.,** *The Bicuspid Aortic Valve: AdverseOutcomes From Infancy to Old Age*, „Circulation", 22, February, 2005, 111(7): 832 834.
30. **Langer F., Aicher D., Kissinger A., Wendler O., Lausberg H., Fries R., Schafers H.-J.,** *Aortic Valve Repair Using a Differentiated Surgical Strategy*, „Circulation", 14, September, 2004, 110(11_suppl_1): II-67–II-73.
31. **Perloff J.K.,** *The Clinical Recognition of Congenital Heart Disease*, ed. 5, Saunders, Philadelphia.
32. **Gatzoulis M.A.,** *Diagnosis and Management of Adult Congenital Heart Disease*, Churchill Livingstone, New York, 2003.
33. **Freedom R.M.,** *The Natural and Modified History of Congenital Heart Disease*, Blackwell Publishing, Boston.
34. **Anderson R.H. et al.,** *Paediatric Cardiology*, ed. 2, Churchill Livingstone, 2002.
35. **Porta E.,** *Radiodiagnostica Angiocardiografica Anatomo – Funzionale delle Cardiopatie Congenite I Relazione*, Montecatini, 1972.
36. **Keane J.F.,** *Nada's Pediatric Cardiology*, ed. 2, Saunders Elsevier, Philadelphia.
37. **Everett D.A., Lim D.S.,** *Ilustrated Field Guide to Congenital Heart Disease and Repair*, Scientific Software Solutions, 2005.

MALFORMAȚII CONGENITALE SUPRAVALVULARE AORTICE

SECȚIUNEA III

CAPITOLUL 26

MIOARA COCORA, ION SOCOTEANU

1. STENOZELE AORTICE SUPRAVALVULARE
    - 1.1. Definiție
    - 1.2. Incidența. Repartiția pe sexe
    - 1.3. Morfopatologie
    - 1.4. Diagnostic
    - 1.5. Sindromul Williams-Beuren
    - 1.6. Simptomatologie
    - 1.7. Tratament
    - 1.8. Dispensarizare. Prognostic

2. PATOLOGIA SINUSURILOR VALSALVA
    - 2.1. Cadru nosologic
    - 2.2. Morfopatologie
    - 2.3. Diagnostic
    - 2.4. Tratament
    - 2.5. Prognostic pe termen lung – dispensarizare

BIBLIOGRAFIE

1. STENOZELE AORTICE SUPRAVALVULARE

1.1. Definiție

Reprezintă îngustarea congenitală a aortei ascendente, începând de la marginea superioară a sinusurilor Valsalva, de întindere și gravitate variabilă.

1.2. Incidența. Repartiția pe sexe

Stenozele supravalvulare aortice reprezintă aproximativ 8% din totalul stenozelor din tractul de ejecție al ventriculului stâng la copii, afectând în egală măsură ambele sexe. La adulți se diagnostichează de regulă doar formele ușoare, rămase nedecelate în copilărie, forme reziduale postcorecție în copilărie sau sindromul Williams-Beuren cu stenoză supravalvulară aortică, care prezintă în 70–80% dintre cazuri de stenoză de ramuri ale arterelor pulmonare.

60% dintre pacienții cu stenoză aortică supravalvulară asociază sindromul Williams- Beuren, aproximativ 10% dintre pacienții cu stenoze supravalvulare aortice prezintă forme congenitale și 30% sunt cazuri sporadice, fără conglomerate genetice.

1.3. Morfopatologie

Stenozele supravalvulare aortice pot fi localizate la un anumit nivel al aortei ascendente sau pot fi difuze **(Fig. 26.1)**, interesând o porțiune mai lungă a aortei ascendente și, într-un grad variabil, originea unuia sau a mai multor trunchiuri supraaortice.

Din punct de vedere morfopatologic, putem întâlni următoarele forme morfologice:

a. îngustarea segmentară limitată a aortei ascendente, cu aspect exterior de clepsidră;
b. diafragmul fibros endoluminal, cu un mic orificiu central;
c. tipul hipoplastic, cu hipoplazie lungă de aortă ascendentă.

Arterele coronare sunt de obicei foarte bine dezvoltate, dilatate şi tortuoase – aceşti bolnavi fiind predispuşi la boală coronariană precoce.

Uneori marginea liberă a uneia sau a mai multor cuspe poate fi aderentă în anumită măsură la zona de debut a stenozei – limitând astfel şi mai mult fluxul de sânge în coronare.

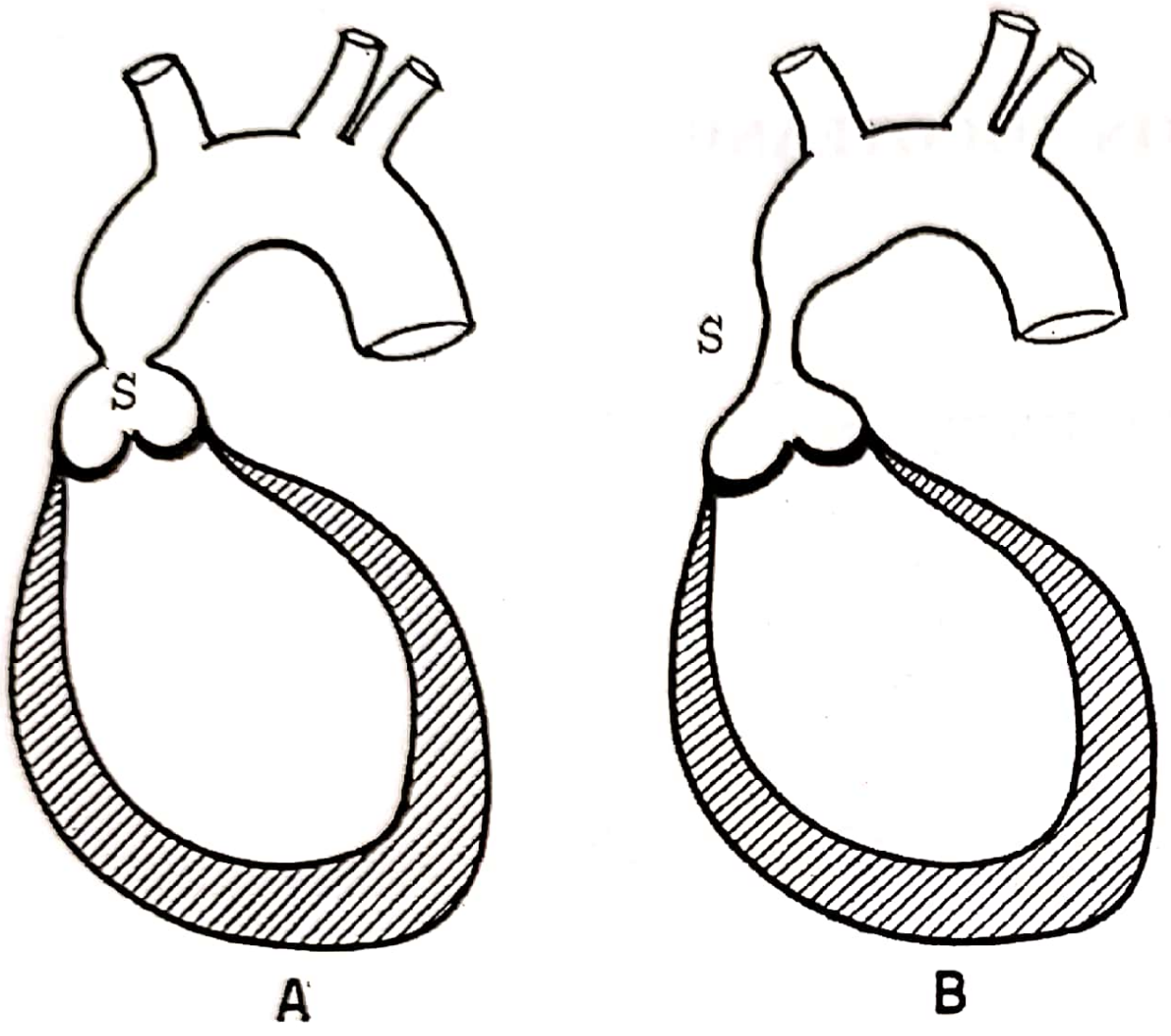

Fig. 26.1. Stenoză supraaortică localizată (**A**) şi difuză (**B**) (preluat din Ernesto Porta 1972).

1.4. Diagnostic

Din punct de vedere clinic, se pot descrie trei categorii de bolnavi cu stenoză supraaortică:

a. forma izolată fără conglomerat familial, bolnavi cu facies şi inteligenţă normală;

b. bolnavi care apar în cadrul unor conglomerate familiale, prezentând boală autosomală recesivă, asociată cu facies şi nivel normal de inteligenţă.

În cazul în care boala apare cu predispoziţie familială şi asociată cu retard mintal, se manifestă cu facies elfin, anomalii în metabolismul vitaminei D cu hipercalcemie infantilă, hernie inghinală, strabism, anomalii dentare – microdonţia şi malocluzie, realizând aşa-numitul sindrom Williams-Beuren.

1.5. Sindromul Williams-Beuren

Sunt prezente uneori în cadrul acestui sindrom şi alte anomalii congenitale, precum stenoze ale ramurilor arterei pulmonare. Faciesul elfin la un bolnav este foarte sugestiv, fie pentru existenţa unei stenoze supraaortice, fie pentru o cardiomiopatie hipertrofică obstructivă [5].

Există şi pacienţi cu stenoză supravalvulară, dar cu facies normal sau cu nivel normal de inteligenţă.

1.6. Simptomatologie

Toţi aceşti pacienţi au o simptomatologie asemănătoare cu stenozele aortice valvulare sau subvalvulare, dominată de: fenomene de insuficienţă cardiacă stângă, sincope sau crize de angor, în funcţie de gravitatea stenozei existând şi numeroşi bolnavi care evoluează multă vreme asimptomatici.

Leziunea vasculară aortică este progresivă, devenind simptomatică când gradientul creşte semnificativ.

Riscul de moarte subită şi de endocardită bacteriană la aceşti bolnavi este similar cu acela al bolnavilor cu stenoză aortică.

Stetacustica acestor bolnavi este similară cu a acelora cu stenoză aortică, care prezintă o iradiere mai pregnantă a suflului sistolic aortic pe vasele gâtului. Uneori, este prezent un suflu distolic de regurgitare aortică, când aceasta se produce prin distorsionarea cuspelor aortice.

ECG: hipertrofie ventriculară stângă (de regulă); atunci când se asociază şi stenoze ale ramurilor arterelor pulmonare, pot apărea şi semne electrice de hipertrofie ventriculară dreaptă.

Radiografie: pe lângă modificările morfologice ale cordului, secundare stenozei supravalvulare, se vizualizează dilataţia poststenotică a aortei ascendente, apoi crosa de dimensiuni normale.

Ecografia: metoda de diagnostic de elecţie în aceste cazuri; ea obiectivează:

- sinusuri Valsalva dilatate;
- aorta ascendentă şi crosa;
- sediul obstacolului;
- gradientul translezional.

Cateterismul cardiac – rar indicat pentru obiectivarea leziunilor. Coronarografia este indicată în cazurile în care se suspicionează deja existenţa unor leziuni coronariene supraadăugate.

CT, *RMN-angio* – reprezintă metode moderne de tratament, tot mai larg utilizate, obiectivând cu multă acuratețe sediul, morfologia și extinderea leziunilor.

1.7. Tratament

a. Endoluminal – angioplastia endoluminală, cu sau fără stentarea leziunii, poate reprezenta o opțiune terapeutică în formele localizate și la copiii mici **[2, 10, 11]**.

b. Chirurgical – este metoda de elecție la copilul mare, în formele difuze sau în formele cu importantă dilatație aortică poststenotică. Obiectivul tratamentului chirurgical constă în suprimarea obstacolului supravalvular pe toată lungimea sa și realizarea unei aorte ascendente de dimensiuni normale. Numeroși autori consideră că suprimarea obstacolului postvalvular și lărgirea aortei ascendente trebuie asociate cu o lărgire de inel aortic, realizată fie la nivelul sinusului aortic non-coronar, fie la nivelul sinusului non-coronar și a sinusului coronar drept, pentru a păstra raportul fiziologic dintre dimensiunile inelului aortic și ale joncțiunii sinotubulare (**Fig. 26.2**).

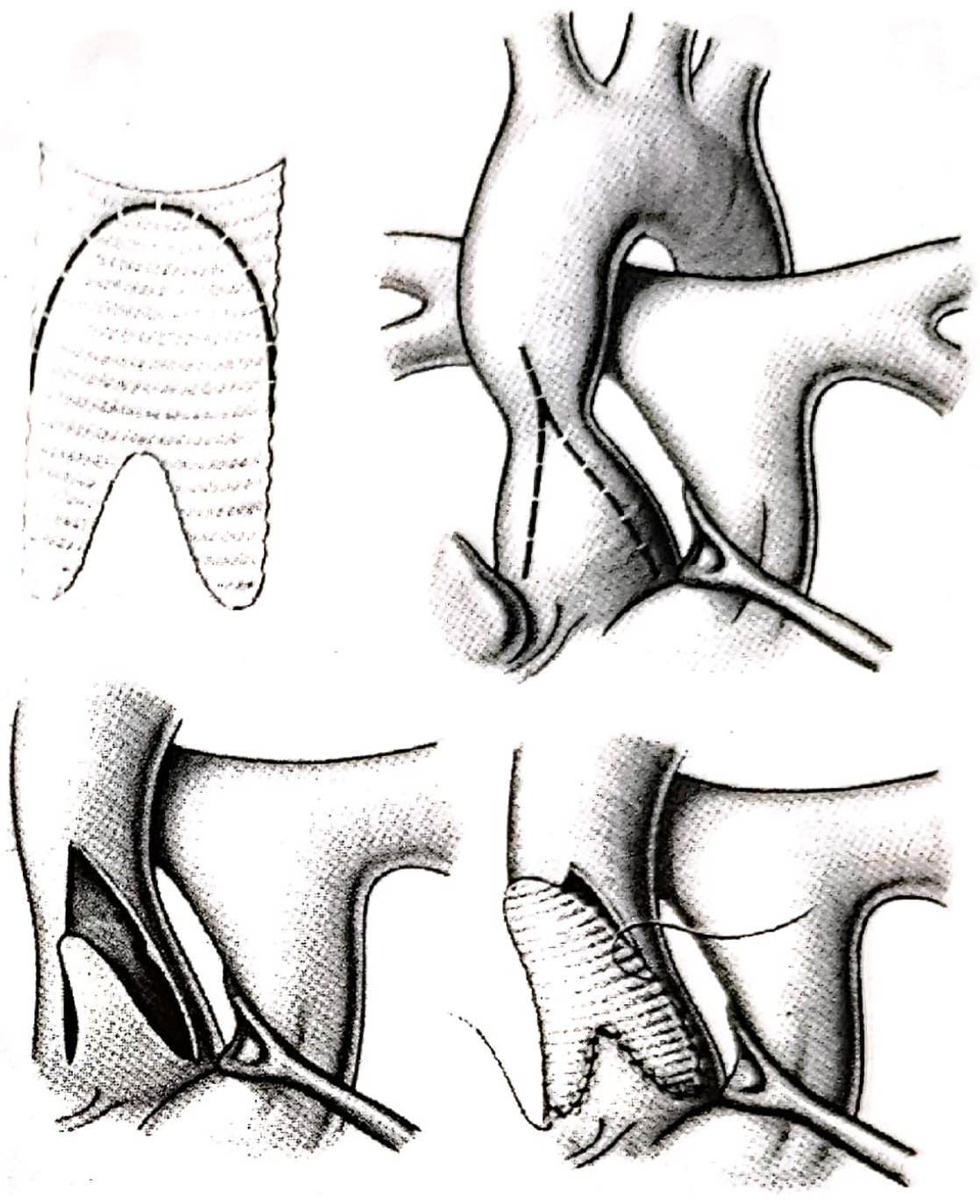

Fig. 26.2. Angioplastie de lărgire cu petic de Dacron (preluat după Stark De Leval).

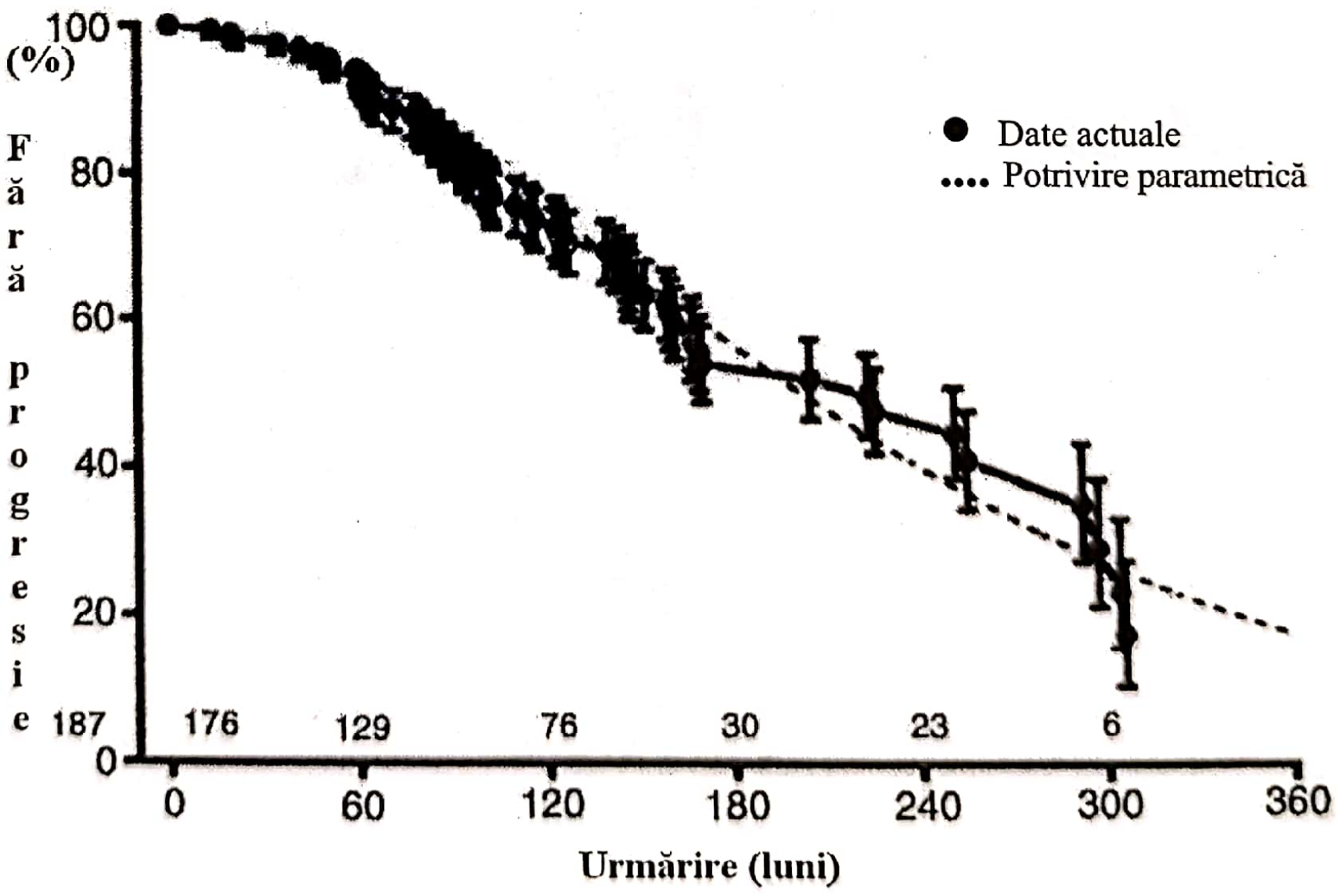

Fig. 26.1 Op TIM. Analiza actuală a progresiei. Fiecare eveniment este documentat printr-un singur punct, cu o limită de confidență asociată de 70%. Pacientul cu cea mai lungă urmărire a avut un eveniment la 319 luni și a redus estimările actuale la 0%. Prin convenție, acest eveniment este un model parametric, cu limite de confidență de 70%, generate de analiza de progresie a datelor în domeniul funcției aleatorii **[23]**.

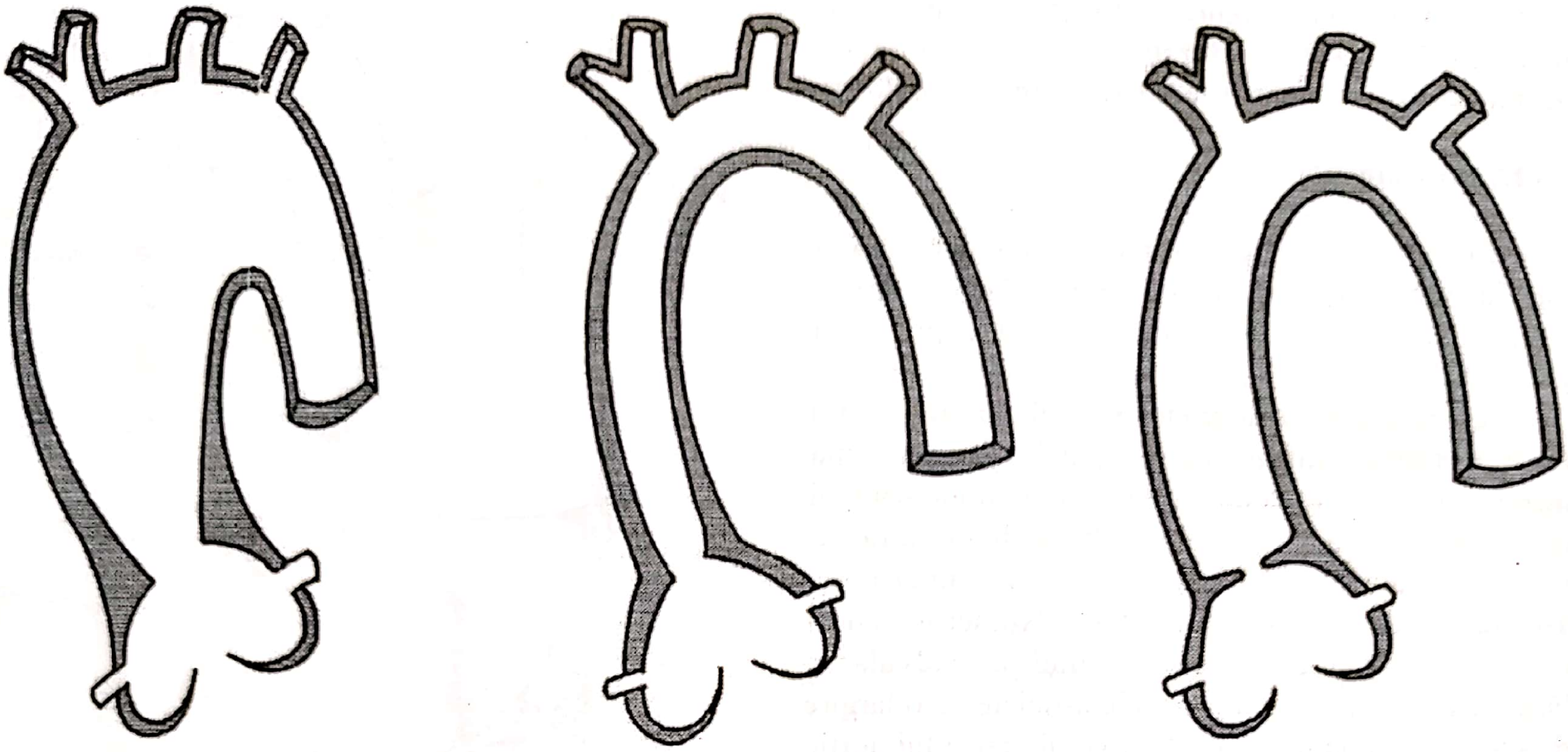

Tip clepsidră **Tip difuz** **Tip membranos**

Fig. 26.2 Op TIM. Tipuri de stenoză aortică supravalvulară **[23]**.

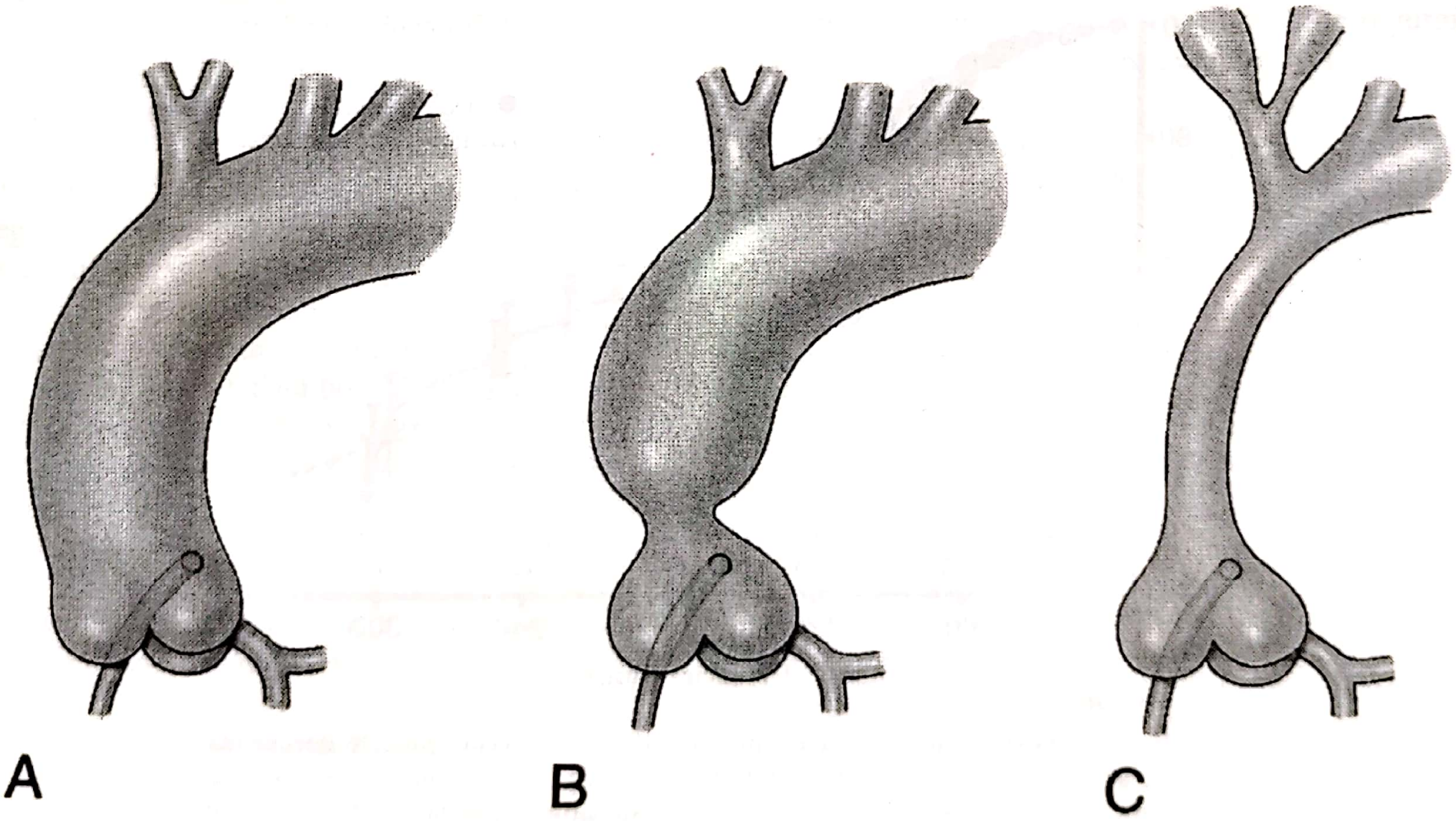

Fig. 26.3 Op TIM. Tipuri anatomice de stenoză aortică supravalvulară: **A**, normal; **B** și **C**, două forme de stenoză supravalvulară. Diferența dintre aceste două forme constă în lungimea obstrucției, care uneori implică toată aorta ascendentă **[26]**.

Caseta 26.1

Incidenţă

– stenoză aortică supravalvulară –

Este un defect congenital cardiac foarte rar, cel mai puţin frecvent tip de stenoză aortică, apărând în general la pacienţii cu sindromul Williams-Beuren; facies de spiriduş, retard mental, probleme stomatologice, hipercalcemie infantilă.

Caseta 26.2

Morfologie

– stenoză aortică supravalvulară –

- Localizată: în general există o aparentă îngustare externă a zonei supravalvulare aortice, imediat superior sau la nivelul superior al ataşamentelor cuspelor valvei; în asociere cu o oarecare dilatare a sinusurilor Valsalva, există un aspect de ceas de sticlă. Se manifestă un grad variabil de îngroşare intimală, cu un rafeu intern care creşte substanţial obstrucţia şi poate provoca stenoză severă sau chiar ocluzie completă a originii trunchiului arterei coronare stângi.
- Difuză: mai puţin frecvent, îngustarea supravalvulară este difuză, cu extindere la întreaga aortă ascendentă, chiar dincolo de arcul aortic şi de originea arterelor brahiocefalice.

Caseta 26.3

Boli asociate

– stenoză aortică supravalvulară –

- Un sfert din toate cazurile prezintă sindromul Williams-Beuren
- Cuspele valvei aortice îngroşate, dar fără stenoză valvulară reală (30%)
- Rar inel aortic hipoplazic sau obstrucţie subvalvulară
- Arterele pulmonare hipoplazice (30%)
- Coarctaţie de aortă (15%)
- Stenoză la originea arterelor carotide şi subclaviculare (5%)
- Foarte rar DSV
- Frecventă obstrucţie la originea trunchiului arterei coronare stângi, care poate apărea şi la nivelul arterei coronare drepte. În absenţa obstrucţiei la origine, arterele coronare sunt expuse unei presiuni mari, prezentând dilatări, sinuozităţi şi hipertofie a mediei.

Caseta 26.4

Fiziopatologie

– stenoză aortică supravalvulară –

Singura diferenţă faţă de stenoza valvulară aortică constă în faptul că arterele coronare sunt expuse unei presiuni mari, datorate localizării obstrucţiei distal de originea acestora.

Caseta 26.5

Diagnostic

– stenoză aortică supravalvulară –

- ***Clinic***: rar simptome la vârsta infantilă, mai frecvente în copilărie; asemănătoare cu cele caracteristice pentru stenoza valvulară aortică, deşi angina pectorală poate fi mai frecventă, datorită incidenţei crescute a instalării timpurii a aterosclerozei coronariene; la auscultaţie, diferenţa principală faţă de stenoza valvulară constă în faptul că suflul sistolic este localizat mai sus; presiunea sangvină este mai crescută în braţul stâng decât în cel drept.
- ***Electrocardiogramă***: ca şi la stenoza valvulară aortică.
- ***Radiografie toracică***: ca şi la stenoza valvulară aortică.
- ***Ecocardiogramă***: diagnosticul stenozei supravalvulare, identificarea tipului şi gradului obstrucţiei pot fi obţinute prin ecocardiografie.
- ***Cateterism cardiac***:
  - – pentru a evidenţia morfologia prin angiografie;
  - – pentru a identifica bolile asociate.

Caseta 26.6

Indicaţii pentru tratament chirurgical

– stenoză aortică supravalvulară –

- S-a demonstrat că stenoza aortică supravalvulară progresează mai rapid şi mai sever decât stenoza valvulară.
- Operaţia este indicată în prezenţa unui gradient de presiune de 50 mm Hg sau mai mult, la orice vârstă, având în vedere natura progresivă a acestei boli.

Caseta 26.7

Tratament chirurgical (cu bypass cardio-pulmonar)

– stenoză aortică supravalvulară –

- ***Tipul localizat***:

– Tehnica clasică: aorta este deschisă deasupra valvei, iar incizia se prelungeşte în sinusul coronarian drept, în sinusul non-coronarian sau în amândouă. După inspecţia originii arterelor coronare, rafeul intimal este rezecat. Dilatarea aortică este obţinută printr-un petic protetic, fie în formă de diamant (în cazul unei singure incizii în unul dintre sinusurile Valsalva), fie ca un Y inversat (în cazul inciziei extinse atât în sinusul coronarian drept, cât şi în sinusul non-coronarian).

– Tehnica Brom: aorta este complet secţionată, imediat superior stenozei supravalvulare. Toate cele trei sinusuri Valsalva sunt apoi incizate şi lărgite cu trei petice protetice separate. Aorta ascendentă este apoi reconstruită prin anastomoză termino-terminală.

- ***Tipul difuz***:

– Hipotermia profundă şi oprire circulatorie sunt necesare în general. Incizia corespunzătoare obstrucţiei supravalvulare este prelungită prin întreaga aortă asendentă şi prin arcul aortic, rar până la aorta toracică descendentă, pentru a găsi un diametru normal al aortei. Dilatarea se obţine cu un petic protetic sau cu o homogrefă aortică.

Caseta 26.8

Posibile complicații
– stenoză aortică supravalvulară –

- Stenoză supravalvulară reziduală sau recurentă
- Regurgitare valvulară aortică
- Leziune coronariană

În cazul leziunilor lungi de aortă ascendentă care se întind până la nivelul crosei, corecția impune oprire circulatorie fie cu hipotermie profundă, fie cu hipotermie moderată și perfuzie cerebrală anterogradă.

Înlocuitorul ideal pentru aorta ascendentă nu s-a edificat încă, așa că se folosesc atât conducte artificiale, cât și fragmente de homogrefă aortică.

Rezultate postoperatorii

Rezultatele postoperatorii imediate și pe termen lung sunt descurajante. Mortalitatea perioperatorie este mare, 15–20% după diverşi autori, dar pe de altă parte nu există prea multe studii publicate şi acelea care sunt nu înregimentează mulți pacienți.

1.8. Dispensarizare. Prognostic

Dispensarizarea acestor bolnavi se realizează de către cardiologul pediatru, de multe ori în colaborare cu alți specialiști, dat fiind cumulul de patologie extracardiacă pe care îl asociază acești pacienți.

Din punct de vedere cardiologic, ei sunt urmăriți pentru apariția sau agravarea în timp a unor insuficiențe aortice reziduale, pentru restenoze tardive ale aortei ascendente sau pentru patologie secundară de trunchiuri supraaortice secundare manipulării inițiale.

Profilaxia endocarditei bacteriene este necesară toată viața.

Prognosticul de viață pe termen lung este rezervat, speranța de viață fiind mai mică decât la populația generală, iar calitatea vieții este modificată prin retardul mintal frecvent asociat și cumulul de patologie.

2. PATOLOGIA SINUSURILOR VALSALVA

2.1. Cadru nosologic

Patologia sinusurilor Valsalva cuprinde anevrismele acestora și fistulele aorto-cavitare rezultate prin deschiderea anevrismului într-o cavitate cardiacă, de regulă atriul drept și ventriculul drept. Este mai frecventă la bărbat decât la femeie, raportul fiind 3/1. Boala este congenitală, datorându-se unui defect de structură a țesutului conjunctiv din compoziția mediei aortice, care permite dilatația sinusurilor, dar de regulă diagnosticul se pune între 30 și 40 ani, când dilatația devine evidentă și se manifestă clinic sau când s-a produs deja fistulizarea.

Există și anevrisme dobândite ale sinusurilor Valsalva, acestea însă fistulizează de regulă în cavitatea pericardică, nu în cavitățile cardiace.

2.2. Morfopatologie

Cel mai frecvent este interesat sinusul Valsalva drept, mult mai rar sinusul non-coronar și extrem de rar sinusul coronar stâng.

Macroscopic, înainte de fistulizare, malformația apare ca o dilatație în deget de mănușă, atașată sinusului Valsalva respectiv.

Fistulizarea se produce în ventriculul drept, când anevrismul interesează sinusul coronar drept, și în atriul drept, când anevrismul este atașat sinusului coronar drept.

Se poate asocia cu alte anomalii cardiace, cel mai frecvent bicuspidia aortică, defectul septal interventricular și coarctația de aortă. Leziunea în sine, în etapa de dinaintea fistulizării, poate genera:

a. compresiunea asupra țesutului de conducere a cordului, generând bloc atrio-ventricular;
b. compresiunea asupra unei artere coronare, generând ischemie miocardică;
c. distorsionarea valvei aortice, generând insuficiența aortică.

Fistulizarea este un moment acut în evoluția anevrismului de sinus Valsalva, în urma fistulizării dispărând dilatația anevrismală atașată de sinusul în cauză, dar apărând suprasolicitarea cavității stângi și acelei drepte ale cordului, cu manifestarea freamătului caracteristic fistulelor arterio-venoase.

2.3. Diagnostic

Clinic, mult timp boala evoluează asimptomatic; când dilatațiile devin destul de importante, pot apărea semnele clinice secundare fenomenelor de compresiune mai sus menționate.

Simptomatici sunt bolnavii cu fistule aorto-cavitare.

De regulă, fistulizarea este un fenomene acut, marcat de durere toracică intensă și urmat de instalarea fenomenelor de insuficiență cardiacă globală.

Clinic, se decelează suflu sistolo-diastolic și thrill pe marginea stângă sau dreaptă a sternului.

ECG: hipertrofie biventriculară.

Rx toracic: cardiomegalie globală, cu stază pulmonară secundară șuntului stânga-dreapta.

Ecografia cardiacă: pune diagnosticul de certitudine, evidențiind șuntul stânga-dreapta la nivelul sinusului Valsalva interesat.

Ecografia transesofagiană diagnostichează și anomalii cardiace asociate.

Angiografia: nu este necesară în marea majoritate a cazurilor, dar poate obiectiva exact trecerea substanței de contrast din sinusul Valsalvsa interesat în cavitatea dreaptă a cordului.

2.4. Tratament

În formele asimptomatice nefistulizate, se recomandă doar profilaxia endocarditei bacteriene și dispensarizarea.

În formele fistulizate, în prima etapă, se tratează fenomenele de insuficiență cardiacă prin medicație convențională, apoi se recurge la corecția chirurgicală (**Fig. 26.3**), care are ca obiectiv desființarea fistulei și închiderea ambelor orificii, atât cel de intrare, cât și cel de ieșire, prin abord bicameral, atât transaortic, cât și prin atriul sau ventriculul drept, în funcție de care dintre ele este interesat de fistulă.

Un deziderat major al oricărei chirurgii este protejarea și conservarea valvei aortice. De asemenea, dacă există leziuni asociate, precum defectul septal interventricular, se impune și corecția acestuia.

Rezultate: mortalitatea perioperatorie este mică, < 4%, iar rata de recidivă a anevrismului și de repermeabilizare a fistulei este de 5–10%.

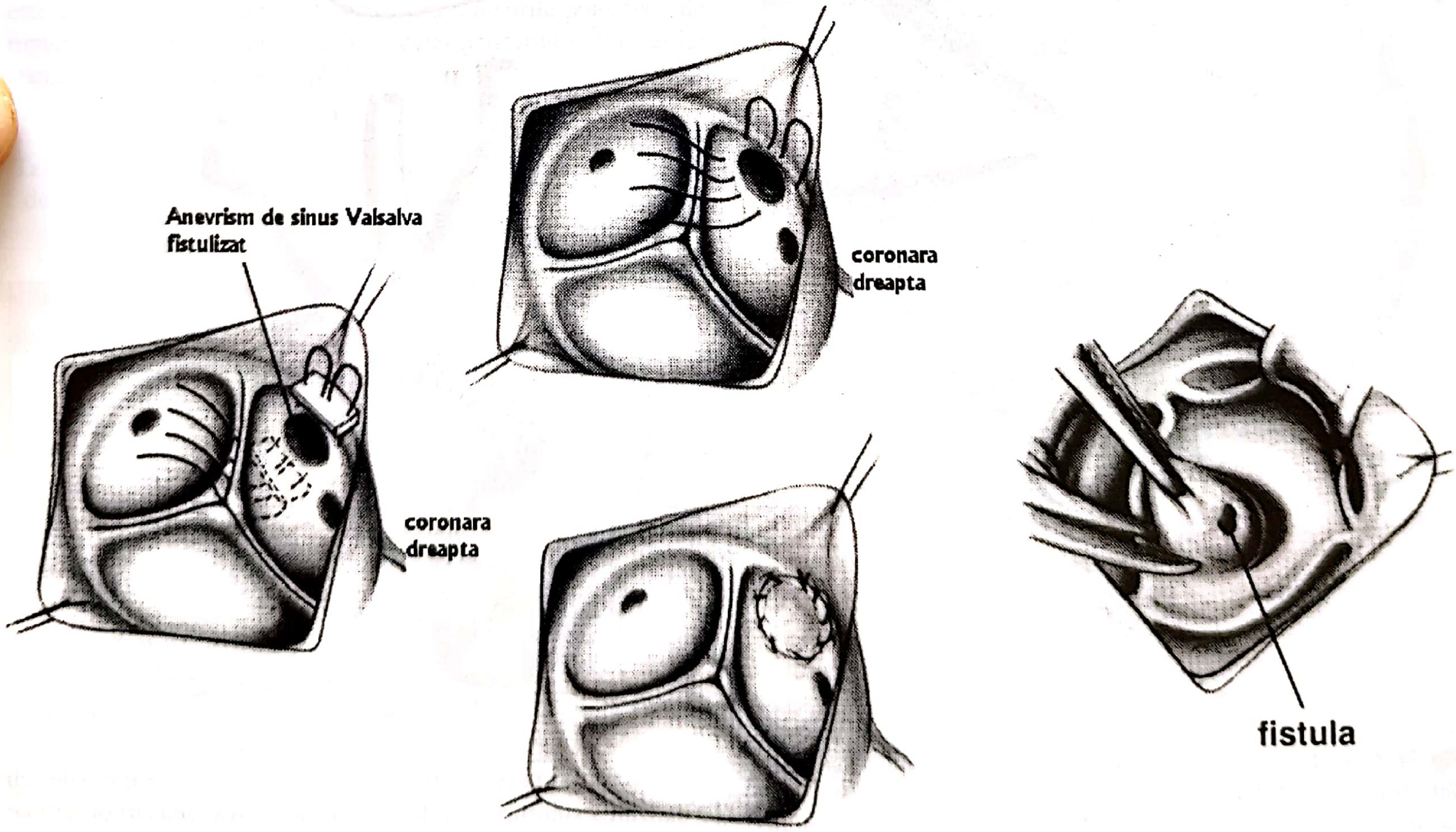

Fig. 26.3. Tratamentul chirurgical în anevrismul de sinus Valsalva fistulizat (preluat după Stark de Leval).

Deteriorarea în timp a valvei aortice conservate cu prilejul primei intervenţii chirurgicale este de 20%.

Asocierea anevrismului de sinus Valsalva cu bicuspidia aortică este o entitate nu foarte rară, survenind în 20–30% dintre cazuri. Pacienţii cu anevrism de sinus Valsalva şi bicuspidie aortică ridică în faţa chirurgului problema conservării sau înlocuirii valvei bicuspe.

Atitudinea rămâne în continuare controversată, depinzând de morfologia leziunilor şi de experienţa chirurgului. Seriile largi de plastii aortice în bicuspidie sunt încurajatoare pentru conservarea valvei. Factorii determinanţi pentru posibilitatea conservării sunt:

- calitatea pânzei valvulare;
- dimensiunile inelului aortic;
- calitatea aortei ascendente.

Dimensiunile mari ale inelului sau ectazia de aortă ascendentă reprezintă contraindicaţii pentru procedeele conservative.

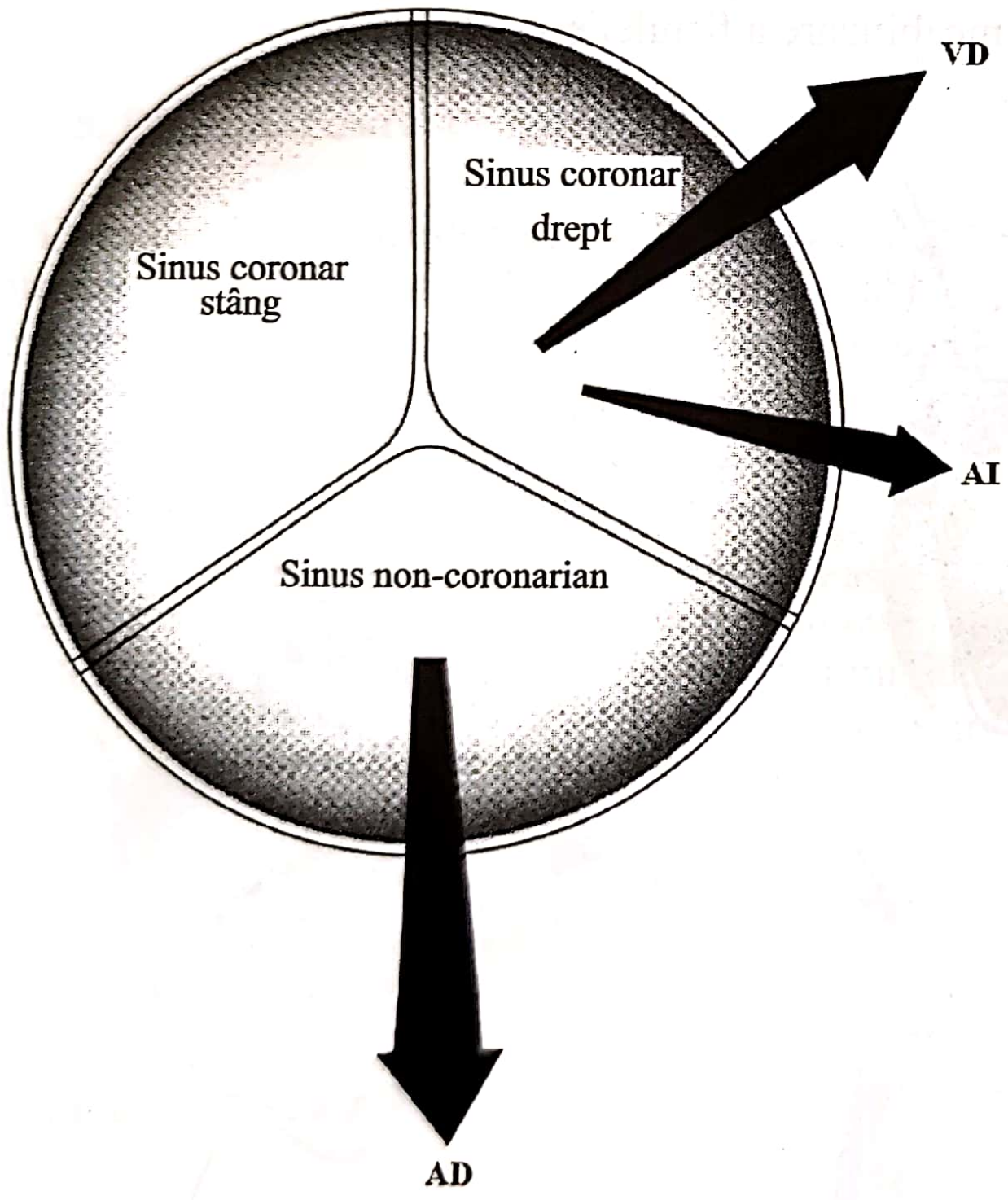
Sinus coronar drept
Sinus coronar stâng
Sinus non-coronarian
VD
AI
AD

Fig. 26.4. Op TIM. 90–95% dintre anevrismele congenitale de sinus Valsalva îşi au originea în sinusul drept sau sinusul non-coronarian, iar ruptura se produce în ventriculul drept sau atriul drept. Figura evidenţiază distribuţia relativă a originii din sinusuri şi a camerelor unde se produce ruptura **[9]**.

2.5. Prognostic pe termen lung – dispensarizare

Corecţia leziunii este considerată corecţie completă, iar rezultatele pe termen lung, ca prognostic de viaţă şi calitate a vieţii, sunt excelente.

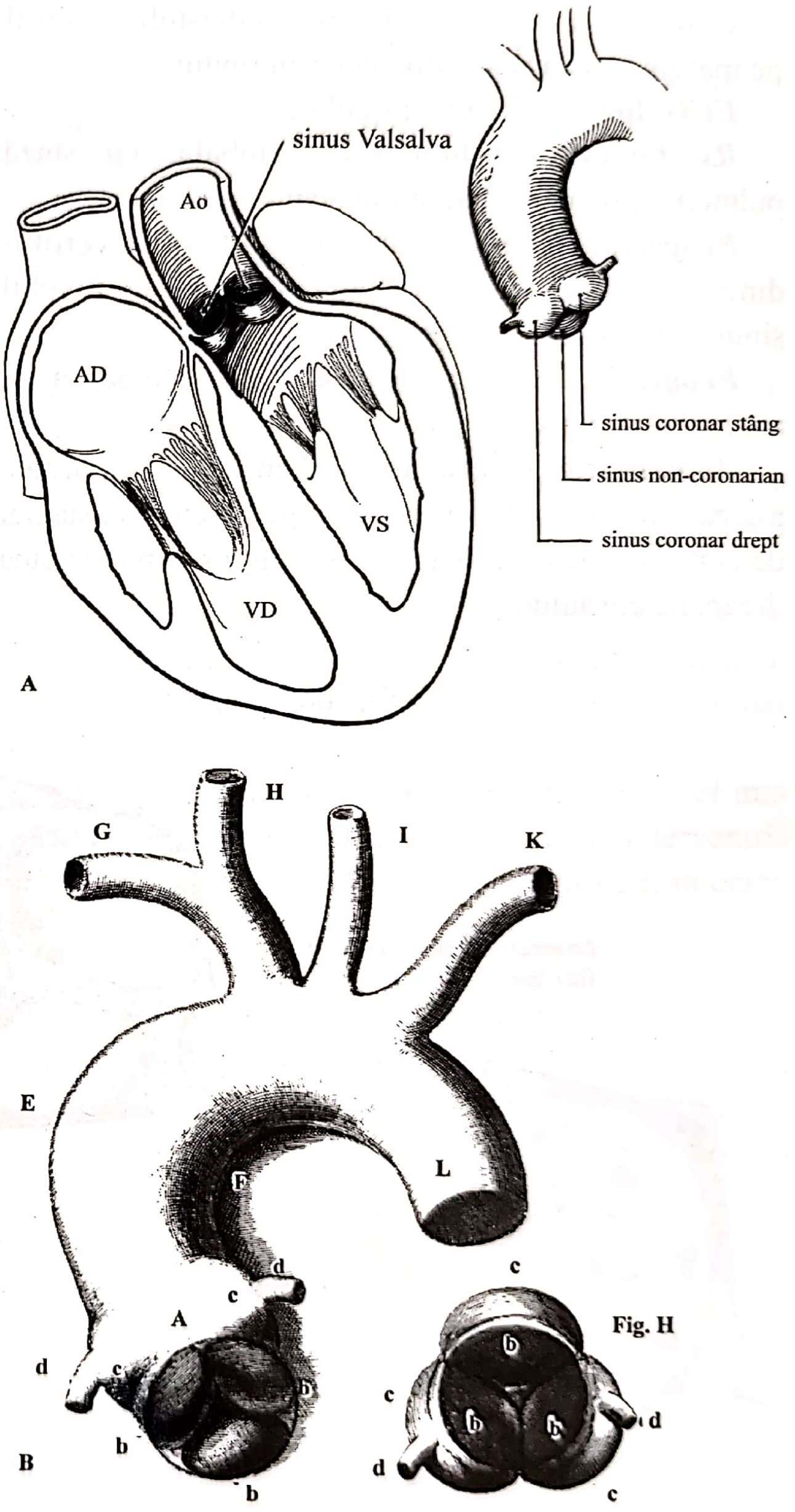
sinus Valsalva
Ao
AD
VS
VD
A
sinus coronar stâng
sinus non-coronarian
sinus coronar drept
H
G
I
K
E
F
L
A
c
d
b
B
Fig. H

Fig. 26.5 Op TIM. A. Ilustrarea rădăcinii aortice normale, cu localizarea sinusurilor Valsalva; **B.** Ilustrarea sinusurilor aortice (AD = atriul drept, VD = ventricul drept, VS = ventricul stâng, Ao = aorta) **[9]**.

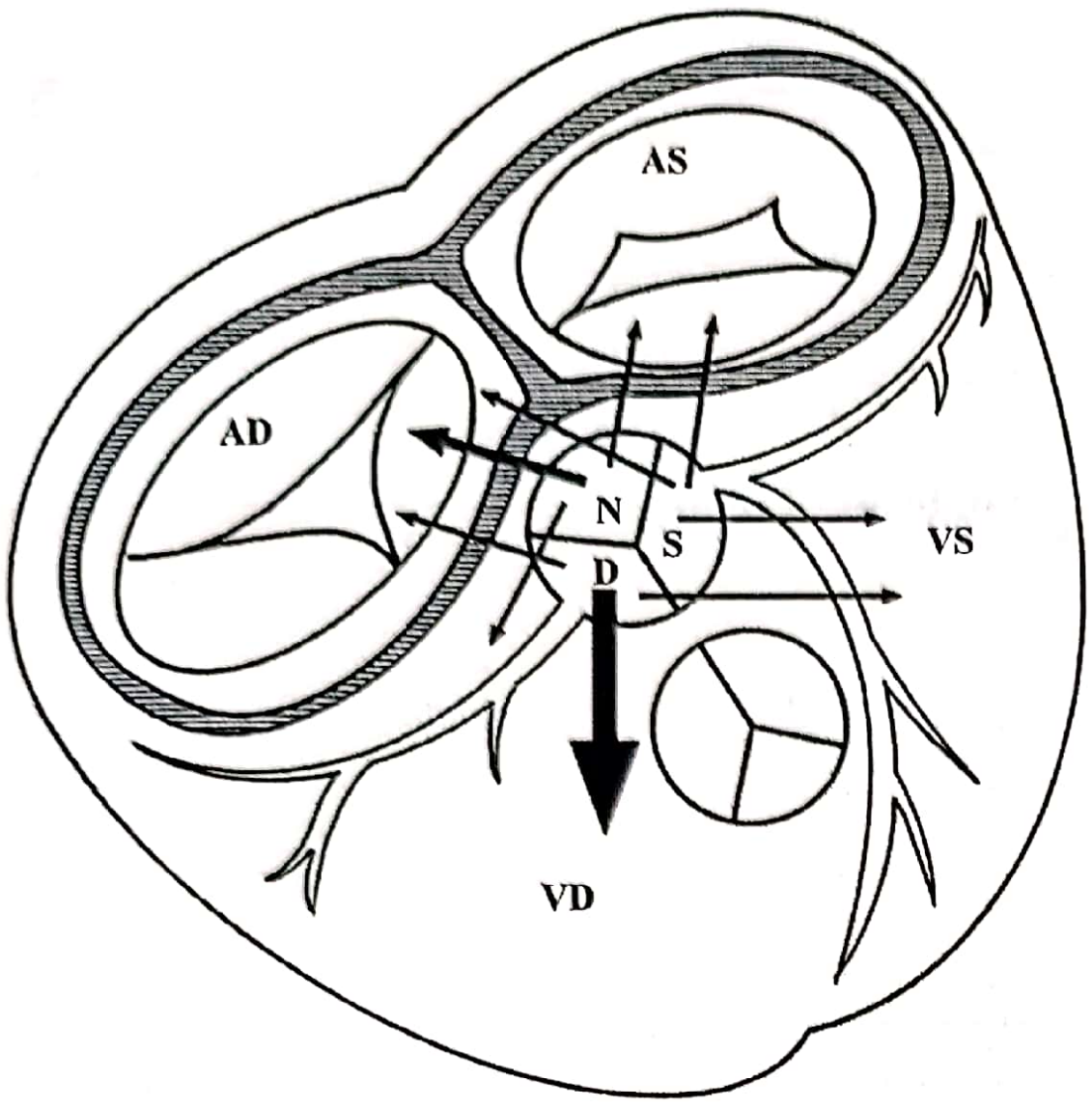

Fig. 26.6 Op TIM. Anatomia normală a bazei ventriculelor evidențiază locurile potențiale de ruptură sau de pătrundere a anevrismului de sinus Valsalva. Sinusul coronarian drept (D) este cel mai frecvent implicat, iar ruptura se produce de obicei în ventriculul drept (VD). Sinusul non-coronarian (N) este al doilea implicat, iar ruptura se produce de obicei în atriul drept (AD). Sinusul coronarian stâng (S) este cel mai puțin implicat. Săgețile arată locurile potențiale de ruptură. Rar, ruptura se produce în cavitatea pericardică (AS = atriul stâng, VS = ventricul stâng) **[23]**.

Tabelul 26.1 Op TIM. Nomenclatura propusă pentru anevrismul de sinus Valsalva și repararea lui, descrisă de *Congenital Heart Surgery Nomenclature and Database Project* **[10]**

Nivel ierarhie	Descrierea leziunii	Intervenție chirurgicală
1	Descrierea tipului anevrismului (ex. anevrism SV)	Descrierea procedurii efectuate (ex. reparare anevrism SV)
2	Descrierea localizării și a anatomiei (ex. sinus stâng)	Descrierea localizării și a anatomiei (ex. sinus stâng)
3	Descrierea statusului clinic curent (ex. fără ruptură)	Descrierea tehnicii (ex. sutură primară)
4	Descrierea patologiei și a camerei străpunse (ex. pătrundere în atriul stâng)	Descrierea abordării chirurgicale (ex. prin aortă)
Sumar	Anevrism SV, sinus stâng, fără ruptură, pătrundere în atriul stâng	Anevrism SV, sinus stâng, sutură primară, prin aortă
Opțiuni	Etiologie (ex. traumatic, congenital)	

SV = sinus Valsalva

Caseta 26.9

Incidență
– anevrism de sinus Valsalva –

- Foarte rar
- 0,1–3,5% dintre pacienții cu boli cardiace congenitale
- Incidența mai mare la popoarele asiatice

Caseta 26.10

Morfologie
– anevrism de sinus Valsalva –

Boala constă într-un punct slab în peretele aortic, care duce la o întrerupere localizată a mediei într-unul dintre sinusuri, adiacent liniei pivotului cuspei valvei aortice; consecința este o dilatare exterioară asemănătoare unui săculeț cu pereți subțiri, saculară sau tubulară. Apare mai des în sinusul coronarian drept decât în sinusul non-coronarian.

Cele mai multe cazuri vin sub observație din cauza rupturii anevrismului. Din cauza poziției centrale a rădăcinii aortice, anevrismul congenital al sinusului de Valsalva poate să se rupă în oricare dintre cele patru camere: cel mai frecvent în VS și AD (rar AS, VS, artera pulmonară).

Caseta 26.11

Boli associate
– anevrism de sinus Valsalva –

- DSV, mai ales tipul infundibular, asociat în special cu anevrism de sinus coronarian drept.
- Puțin frecvent:
  - regurgitare aortică;
  - obstrucție de tract de ieșire ventricular stâng, cu valvă aortică bicuspidă sau membrană subaortică;
  - stenoză pulmonară;
  - DSA;
  - coarctație de aortă.
- Ocazional tetralogia Fallot, origine aberantă a arterei coronare, canal arterial persistent.
- Diferite disfuncții generalizate pot fi asociate cu dilatarea și/sau distorsiunea rădăcinii aortice: sindromul Marfan, Ehlers-Danlos, Turner, Williams și osteogeneza imperfectă.

Caseta 26.12

Fiziopatologie
– anevrism de sinus Valsalva –

– ***Anevrism de sinus Valsalva*** – Dilatarea anevrismală a sinusurilor de Valsalva apare atunci când media aortei este defectuoasă, permițând separarea mediilor de inelul aortic fibros: sub presiunea aortică, sinusul implicat este slăbit progresiv și se dilată ca un sac, ducând la formarea anevrismului. Absența țesutului de susținere, precum în prezența defectului septal infundibular, poate contribui la instabilitatea și distorsiunea progresivă a sinusului aortic, adesea asociate cu regurgitare aortică. Distorsiunea și prolapsul sinusului implicat și ale cuspei valvei aortice pot duce la regurgitare aortică progresivă.

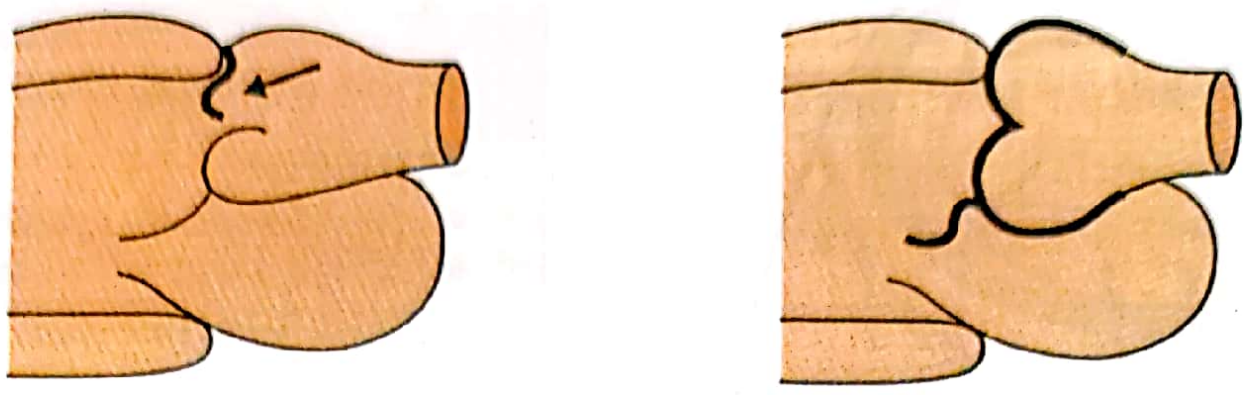

Prolaps de cuspă aortică

Sindrom Marfan

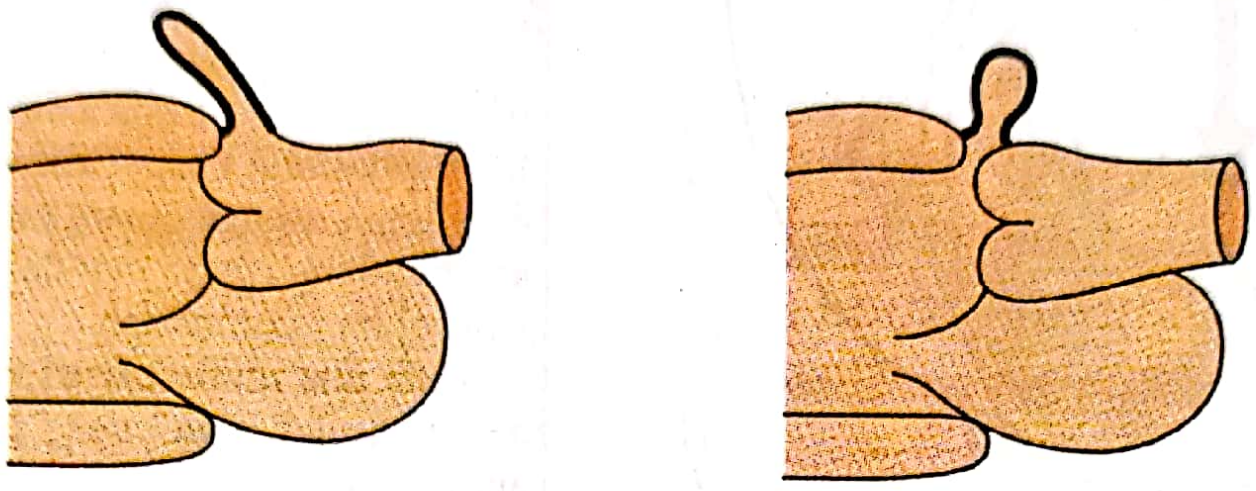

Anevrism de sinus Valsalva

Anevrism de sept membranos

Fig. 26.7 Op TIM. Reprezentare schematică a diagnosticului diferențial al anevrismelor tractului de ejecție al ventriculului stâng [10].

Caseta 26.13

Fiziopatologie
– anevrism de sinus Valsalva –

- ***Clinic*:**
  - dilatarea anevrismală importantă se vede rar la naștere; în general, asimptomatic până în momentul ruperii, cu instalare acută a insuficienței cardiace congestive, tamponadă cardiacă, aritmii, ischemie miocardică, în funcție de dimensiunea și locul anevrismului și perturbarea subsecventă a fluxului;
  - 15–20% dintre pacienții cu anevrism de Valsalva rupt rămân asimptomatici;
  - moartea subită poate urma rupturii anevrismului de Valsalva, din cauza problemelor menționate mai sus;
  - adulții tineri cu anevrism nerupt pot prezenta dispnee de efort, durere toracică, palpitații, semne de insuficiență cardiacă progresivă;
  - semnele clinice pot fi absente sau datorate șuntului stânga-dreapta cu regurgitare aortică: tril precordial și suflu continuu puternic, accentuat în diastolă, de-a lungul marginii sternale stângi.
- ***Electrocardiogramă***: dilatare biventriculară sau ventriculară dreaptă, bloc de ramură dreaptă frecvent; ischemie miocardică cu subdenivelare de segment ST-T și tulburări de conducere, mai puțin frecvente.
- ***Radiografie toracică***: cardiomegalie, cu dilatarea cordului drept și creșterea vascularizării pulmonare, în prezența rupturii în ventriculul drept sau în atriul drept, cu dilatarea rădăcinii aortice, în cazul rupturii în ventriculul stâng.

Caseta 26.13 *(continuare)*

- ***Ecocardiogramă***: cel mai bun instrument de diagnostic, arătând morfologia aortei proximale și a sinusurilor aortice; eco Doppler poate indica și cuantifica șuntul datorat rupturii anevrismului și gradul regurgitării aortice; ecocardiografia transesofagiană evidențiază mai bine caracteristicile anatomice și funcționale ale defectului.
- ***Cateterism cardiac***: angiografia poate detecta anomaliile arterei coronare sau compresia.

Caseta 26.14

Observații ecocardiografice ale anevrismului de sinus Valsalva

Fără ruptură

Diagnostic
- dilatare izolată a unui singur sinus
- localizarea și dimensiunile anevrismului

Complicații locale
- evaluarea obstrucției tractului de ejecție
- relația cu arterele coronare
- prezența vegetațiilor sau a trombilor

Leziuni asociate
- DSV (30–60%)
- valvă aortică bicuspă (11%)
- stenoză pulmonară
- DSA
- coarctație de aortă

Caseta 26.14 *(continuare)*

Cu ruptură

- camera receptoare
- gradient de presiune
- dimensiunea şi funcţia biventriculară
- funcţia valvei, revărsat pericardic

Caseta 26.15

Anevrism de sinus Valsalva

– Evoluţie ocultă
– Evoluţie lent progresivă:
- VD → Stenoză pulmonară
- AD → Insuficienţă tricuspidiană
  Stenoză tricuspidiană
- AS → Stenoză mitrală
  Insuficienţă mitrală
- Sept interventricular → bloc AV grad III
- VS → Insuficienţă aortică
  Stenoză aortică
- Coronare → Ischemie
  Moarte subită

Caseta 26.16

Anevrism de sinus Valsalva

– Ruptură mică progresivă
– Ruptură acută mare, severă, cu simptome specifice locului de vărsare:
- AD, VD → şunt stg.-dr. mare, IC
- VS → Insuficienţă aortică severă
- AS → Supraîncărcare stângă severă
- Pericard → Tamponadă acută severă
- Moarte subită

Caseta 26.17

Indicaţii pentru tratament chirurgical
– anevrism de sinus Valsalva –

Din cauza deteriorării hemodinamice bruşte în cazul rupturii, mulţi pacienţi decedează la puţin timp după ruptură; diagnosticul timpuriu este obligatoriu, iar tratamentul chirurgical prompt poate salva viaţa pacientului.

La pacienţii cu anevrism nerupt, indicaţia chirurgicală depinde de bolile asociate şi de gradul regurgitării aortice şi, bineînţeles, de tiparul hemodinamic, de gradul şi de rapiditatea dilatării anevrismului.

Caseta 26.18

Tratament chirurgical (cu bypass cardio-pulmonar)
– anevrism de sinus Valsalva –

Chirurgia anevrismelor rupte se realizează cu bypass cardio-pulmonar, acordând o atenţie deosebită administrării soluţiei cardioplegice, preferabil printr-o infuzie retrogradă în sinusul coronarian. Repararea chirurgicală se realizează cu închidere directă sau cu petic al rupturii, fie printr-o abordare unică, prin aortotomie, fie prin incizie în camera cardiacă unde s-a produs ruptura anevrismului, fie prin dublu abord, implicând atât camera cardiacă, cât şi rădăcina aortică.

Caseta 26.19

Posibile complicaţii
– anevrism de sinus Valsalva –

- Şunt rezidual sau recurent din aortă la camera cardiacă afectată
- Regurgitare aortică progresivă sau reziduală
- DSV rezidual sau recurent
- Bloc atrio-ventricular complet
- Aritmii
- Infarct miocardic
- Endocardită infecţioasă
- Tromboembolism

Caseta 26.20

Complicaţii ale anevrismului de sinus Valsalva

Fără ruptură

- obstrucţia tractului de ieşire al ventriculului drept
- obstrucţia ostiumului coronarian – ischemie, aritmie
- obstrucţia tractului de ieşire al ventriculului stâng (rar)
- aritmii – tahicardie ventriculară, fibrilaţie ventriculară
- bloc atrio-ventricular
- embolie periferică
- accident ischemic tranzitor
- endocardită infecţioasă

Cu ruptură

- tamponadă cardiacă
- şunt stânga-dreapta
- insuficienţă cardiacă acută
- regurgitare valvulară acută (aortică, tricuspidiană)

Profilaxia endocarditei bacteriene este necesară şi după corecţie, iar, în cazul în care corecţia s-a acompaniat de înlocuire valvulară aortică, bolnavii necesită aceeaşi dispensarizare ca orice purtător de proteză valvulară cardiacă.

Vezi şi **Op TIM. Propuneri: Nomenclatură. Diagnostic. Tratament – STS – EACTS** din cadrul capitolului *Stenoza subaortică* (Malformaţii congenitale subvalvulare aortice).

Redactare medicală casete: Ion Socoteanu, Iulia Cristina Frînculescu, Marius Frînculescu

BIBLIOGRAFIE

(1) Stenozele aortice supravalvulare

1. **Wilson W., Taubert K.A., Gewitz M. et al.,** *Prevention of infective endocarditis: guidelines from the American Heart Association: A guideline from the American Heart Association Rheumatic Fever, Endocarditis and Kawasaki Disease Committee, Council on Cardio-vascular Disease in the Young, and the Council on Clinical Cardiology, Council on Cardio-vascular Surgery and Anesthesia, and the Quality of Care and Outcomes Research Interdisciplinary Working Group*, „J. Am. Dent. Assoc.”, Jun, 2007, 138(6): 739-45, p. 747-60.
2. **Brown J.W., Ruzmetov M., Vijay P. et al.,** *Surgical repair of congenital supravalvular aortic stenosis in children*, „Eur. J. Cardiothorac. Surg.”, Jan., 2002, 21(1): 50-6.
3. **Dridi S.M., Foucault Bertaud A., Igondjo Tchen S. et al.,** *Vascular wall remodeling in patients with supravalvular aortic stenosis and Williams-Beuren syndrome*, „J. Vasc. Res.”, May-Jun, 2005, 42(3): 190-201.
4. **Edwards J.E.,** *Pathology of left ventricular outflow tract obstruction*, „Circulation”, 1965, 31: 586-99.
5. **Ewart A.K., Morris C.A., Atkinson D. et al.,** *Hemizygosity at the elastin locus in a developmental disorder, Williams syndrome*, „Nat. Genet.”, Sep., 1993, 5(1): 11-6.
6. **French J.W., Guntheroth W.G.,** *An explanation of asymmetric upper extremity blood pressures in supravalvular aortic stenosis: The Coanda effect*, „Circulation”, Jul., 1970, 42(1): 31-6.
7. **Gersony W.M., Hayes C.J., Driscoll D.J. et al.,** *Bacterial endocarditis in patients with aortic stenosis, pulmonary stenosis, or ventricular septal defect*, „Circulation”, Feb., 1993, 87(2 Suppl): I 121-6.
8. **Jureidini S.B., Marino C.J., Singh G.K. et al.,** *Main coronary artery and coronary ostial stenosis in children: Detection by transthoracic color flow and pulsed Doppler echocardiography*, „J. Am. Soc. Echocardiogr.”, Apr., 2000, 13(4): 255-63.
9. **Keane J.F., Fellows K.E., La Farge C.G. et al.,** *The surgical management of discrete aortic stenosis.*
10. **Kirklin J.W., Barratt-Boyes B.G.,** *Congenital aortic stenosis.* In: *Cardiac Surgery*, vol. 2, ed. 2, Churchill Livingstone Inc, New York, 1993, p. 1195-1238.
11. **Latson L.A.,** *Aortic stenosis: Valvular, supravalvular, fibromuscular subvalvular.* In: Garson A., Bricker J.T., McNamara D.G. (eds.), *The Science and Practice of Pediatric Cardiology*, Pa: Lea & Febiger, Philadelphia, 1990, p. 1334-52.
12. **Peterson T.A., Todd D.B., Edwards J.E.,** *Supravalvular aortic stenosis*, „J. Thorac. Cardiovasc. Surg.”, Nov., 1965, 50(5): 734-41.
13. **Rodriguez-Revenga L., Badenas C., Carrio A., Mila M.,** *Elastin mutation screening in a group of patients affected by vascular abnormalities*, „Pediatr. Cardiol.”, Nov.-Dec., 2005, 26(6): 827-31.
14. **Sugiyama H., Veldtman G.R., Norgard G. et al.,** *Bladed balloon angioplasty for peripheral pulmonary artery stenosis*, „Catheter. Cardiovasc. Interv.”, May, 2004, 62(1): 71-7.
15. **Tani L.Y., Minich L.L., Pagotto L.T., Shaddy R.E.,** *Usefulness of Doppler echocardiography to determine the timing of surgery for supravalvar aortic stenosis*, „Am. J. Cardiol.”, 1, Jul., 2000, 86(1): 114-6.
16. **Wren C., Oslizlok P., Bull C.,** *Natural history of supravalvular aortic stenosis and pulmonary artery stenosis*, „J. Am. Coll. Cardiol.”, Jun, 1990, 15(7): 1625-30.
17. **Beuren A.J.,** *Supravalvular aortic stenosis: a complex syndrome with and without mental retardation*, „Birth Defects Orig. Art. Ser.”, 1972, VIII(5): 45-56.
18. **Burn J.,** *Williams syndrome*, „J. Med. Genet.”, 1986, 23: 389-395.
19. **Beuren A.J., Apitz J., Harmjanz D. (1962),** *Supravalvular aortic stenosis in association with mental retardation and a certain facial appearance*, „Circulation”, 26: 1235-40.
20. **Wren C., Oslizlok P., Bull C.,** *Natural history of supravalvular aortic stenosis and pulmonary artery stenosis*, „J. Am. Coll. Cardiol.”, Jun, 1990, 15(7): 1625-30.
21. **Perloff J.K.,** *The Clinical Recognition of Congenital Heart Disease*, ed. 5, Saunders, Philadelphia.
22. **Gatzoulis M.A.,** *Diagnosis and Management of Adult Congenital Heart Disease*, Churchill Livingstone, New York, 2003.
23. **Freedom R.M.,** *The Natural and Modified History of Congenital Heart Disease*, Blackwell Publishing, Boston.
24. **Anderson R.H. et al.,** *Paediatric Cardiology*, ed. 2, Churchill Livingstone, New York, 2002.
25. **Porta E.,** *Radiodiagnostica Angiocardiografica Anatomo - Funzionale delle Cardiopatie Congenite I Relazione*, Montecatini, 1972.
26. **Keane J.F.,** *Nada's Pediatric Cardiology*, ed. 2, Saunders Elsevier, Philadelphia.
27. **Corno A.F.,** *Congenital Heart Defects. Decision Making for Surgery*, vol. 2, *Less Common Defects*, Springer, New York, 2004.
28. **Socoteanu I.,** *Tratat de patologie chirurgicală cardiovasculară*, Ed. Medicală, Bucureşti, 2007.

(2) Patologia sinusurilor Valsalva

1. **Lior Sasson, Michael G. Katz, Tiberiu Ezri, Akiva Tamir, Yoseph Rozenman, Yoav Geva, Arie Schachner,** *Ruptured sinus of Valsalva aneurysm complicated by myocardial ischemia: pathogenetic mechanisms*, „Cardio-vascular Pathology”, vol. 15, issue 5, September-October, 2006, p. 291-293.
2. **Bergfeldt L.,** *HLA-B27–associated cardiac disease*, „Ann. Intern. Med.”, 1997, 127(8 Pt 1): 621-9.
3. **Taurog J.D.,** *Seronegative spondyloarthopathies*. In: Klippel J.H., Weyand C.M., Wortmann R. (eds.), *Primer on the rheumatic diseases*, ed. 11, Arthritis Foundation, Atlanta, 1997, p. 180-3.
4. **Roldan C.A., Chavez J., Wiest P.W., Qualls C.R., Crawford M.H.,** *Aortic root disease and valve disease associated with*

COMUNICAȚII AORTO-CAVITARE, TUNEL AORTO-MIOCARDIC

SECȚIUNEA III **CAPITOLUL 27**

MIOARA COCORA, ION SOCOTEANU

1. DEFINIȚIE
2. ISTORIC
3. INCIDENȚĂ. REPARTIȚIE PE SEXE
4. MORFOPATOLOGIE
5. DIAGNOSTIC. TABLOUL CLINIC
6. TRATAMENT
7. DISPENSARIZARE. PROGNOSTIC
BIBLIOGRAFIE

1. DEFINIȚIE

Tunelul aorto-ventricular reprezintă o comunicare congenitală între aorta ascendentă și ventriculul stâng, dar uneori, mai rar, poate fi vorba chiar de o comunicare între aorta ascendentă și ventriculul drept.

2. ISTORIC

Primele descrieri ale acestei malformații cardiace congenitale rare datează din 1963, fiind realizate de Levy-Lillehei și Robert Anderson.

Contribuții la înțelegerea complexității acestei malformații și-au adus ulterior și Rosengard și Westaby, care descriu în 1992–1993 prima formă de tunel aorto-ventricular, în care aorta comunică cu ventriculul drept.

3. INCIDENȚĂ. REPARTIȚIE PE SEXE

Incidența este rară, 0,01% din totalul născuților vii, neremarcându-se o predilecție pentru unul dintre sexe. Reprezintă aproximativ 1–4% dintre malformațiile interesând aorta ascendentă.

Caseta 27.1

Incidență
Adevărata incidență necunoscută, deși 2 cazuri din 1754 (= 0,1%) de pacienți cu defecte cardiace congenitale au existat într-o perioadă de 10 ani. Proporția bărbați/femei este de 2:1.

4. MORFOPATOLOGIE

Tunelul aorto-ventricular pornește de regulă din aorta ascendentă, imediat deasupra sinusurilor Valsalva, și coboară în jos spre ventriculul drept sau stâng, în funcție de tipul morfologic, fiind perceput pe suprafața exterioară a aortei ca o tumefacție de dimensiuni variabile (**Fig. 27.1**). Această tumefacție este orientată spre dreapta, indiferent dacă este comunicarea cu ventriculul drept sau stâng, ceea ce nu se poate deosebi doar de pe suprafața cordului.

Sinusul coronar drept, interesat în această anomalie, este destabilizat, cuspa coronară dreaptă prolabând în ventriculul stâng, ceea ce generează asociat insuficiență aortică.

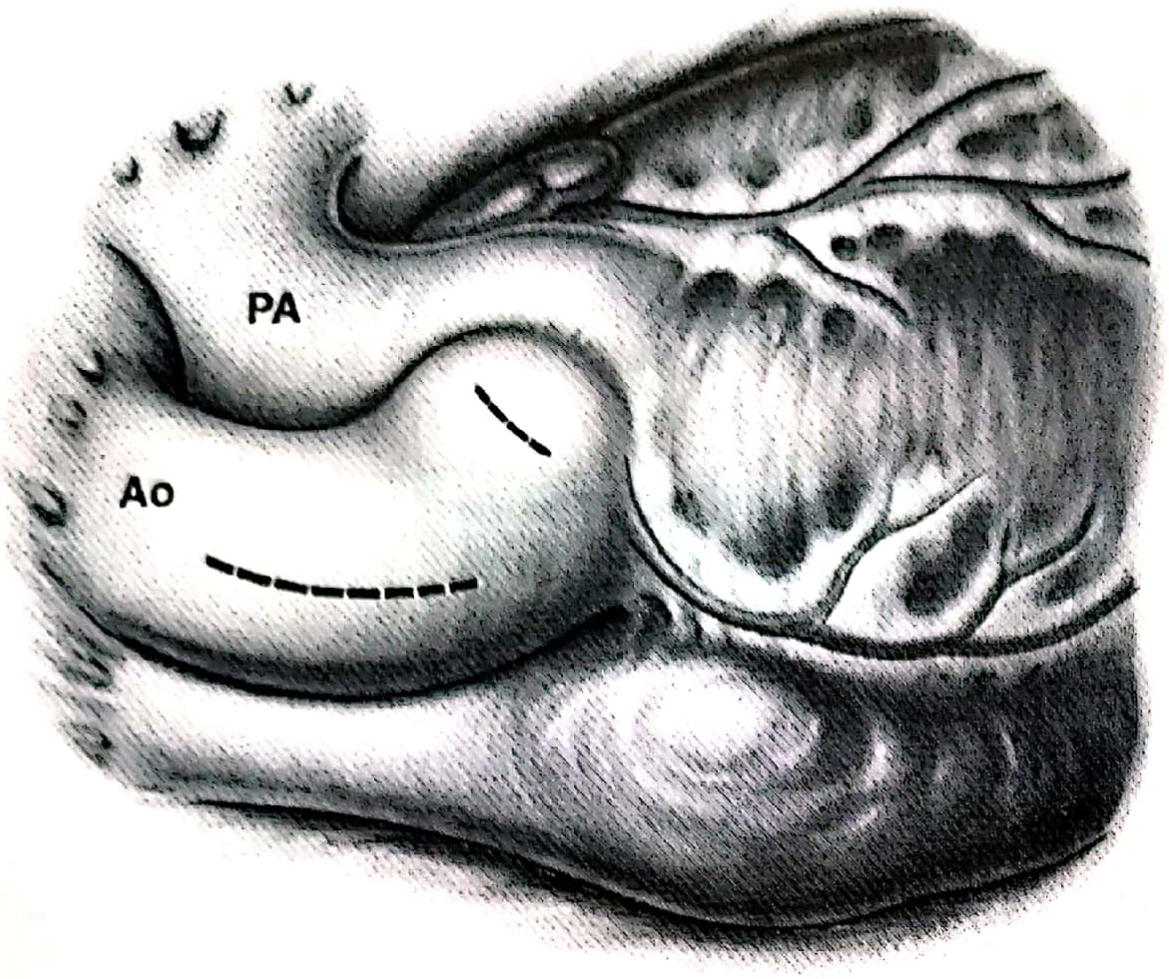

Fig. 27.1. Aspect exterior, tunel aorto-ventricular (preluat după Stark de Leval).

Caseta 27.2

Morfologie

- ***Tipul I***: tunel simplu cu deschidere tip crăpătură la capătul aortic, fără distorsiunea valvei aortice
- ***Tipul II***: anevrism de perete aortic extracardiac mare al tunelului, cu deschidere ovală la capătul aortic, cu sau fără distorsiunea valvei aortice
- ***Tipul III***: anevrism intracardiac al părţii septale din tunel, cu sau fără obstrucţie de tract de ieşire ventricular drept
- ***Tipul IV***: combinaţie a tipurilor II şi III

Caseta 27.3

Boli asociate

- Atrezia orificiului arterei coronare
- Origine anormală a arterei coronare stângi sau drepte
- Stenoză aortică bicuspidă
- Atrezie aortică
- DSA
- DSV
- Stenoză pulmonară
- Anevrism de sinus Valsalva
- Canal arterial permeabil

Caseta 27.4

Fiziopatologie

Tiparul fiziopatologic depinde de zona transsecţională a tunelului şi de gradul regurgitării aortice asociate. Hemodinamica echivalentă unei regurgitări aortice severe este tiparul tipic, cu dilatare anevrismală consecutivă şi insuficienţă ventriculară stângă.

5. DIAGNOSTIC. TABLOUL CLINIC

Tunelul aorto-ventricular este o malformaţie cardiacă severă, incompatibilă cu supravieţuirea pe termen lung, gravitatea tabloului clinic depinzând de dimensiunile comunicării.

Există două categorii de bolnavi: nou-născuţi în situaţie critică, cu insuficienţă aortică masivă, cu insuficienţă cardiacă severă ireductibilă, care impun conduită terapeutică de urgenţă, şi copii mici cu insuficienţă aortică moderată, care permit o oarecare temporizare, dar nu foarte lungă, datorită impactului sever al insuficienţei aortice asupra ventriculului stâng.

Tabloul clinic al acestor copii este dominat de insuficienţa aortică cu dans arterial, suflu sistolo-diastolic în focarul aortic şi parasistolic drept, la care se asociază în grade variabile semnele insuficienţei cardiace la nou-născut sau la copilul mic – dispnee, tahipnee, cianoză, tiraj intercostal, necesitând ventilaţie mecanică, şoc cardiogen, acidoză rezistentă la tratament – situaţie clinică care impune o atitudine terapeutică de urgenţă.

ECG – semne de hipertrofie ventriculară stângă sau chiar de ischemie extinsă în teritoriul antero-lateral.

Caseta 27.5

Diagnostic

- ***Clinic***: vârsta la prezentare şi severitatea simptomelor depind de dimensiunea tunelului şi sunt foarte variabile, de la adulţi asimptomatici (rar), la nou-născuţi şi sugari cu simptome severe, din cauza insuficienţei cardiace congestive şi a morţii subite; semnele clinice sunt asemănătoare cu cele ale regurgitării aortice, cu disfuncţie ventriculară stângă: freamăt sistolic şi diastolic puternic cu zgomot cardiac 2 păstrat; presiune a pulsului sistemic largă, cu pulsuri periferice fluctuante.
- ***Electrocardiogramă***: deviaţie axială stângă, hipertrofie ventriculară stângă, posibilă inversiune a undei T, modificări ST în prezenţa ischemiei miocardice.
- ***Radiografie toracică***: cardiomegalie, umbră mediastinală superioară largă, dată de aorta ascendentă; esofagograma arată indentaţia tipică a esofagului.
- ***Ecocardiogramă***: vederea parasternală în ax lung arată căderea septală ventriculară imediat sub valva aortică, cu comunicare tubulară între aortă şi ventriculul stâng, care ocoleşte valva aortică, şi cu regurgitare masivă prin tunel în sistolă, evidenţiată de Doppler color pulsat; vederile în ax scurt arată prezenţa tunelului aorto-ventricular deschizându-se în ventriculul drept.
- ***Cateterism cardiac***: numai pentru a elimina defectele cardiace asociate sau a obţine detalii anatomice.

Radiografie – cardiomegalie importantă, cu stază pulmonară și lărgirea predominantă a conturului mediastinal drept.

Ecografie cardiacă – pune diagnosticul de corectitudine evidențiind:

- comunicarea aorto-ventriculară;
- modificările rădăcinii aortice și gradul de insuficiență aortică intravalvular;
- funcționalitatea ventriculului stâng;
- anomalii cardiace asociate, cel mai frecvent fiind prezente canalul arterial persistent, defectul septal interatrial și defectul septal interventricular.

6. TRATAMENT

Tratamentul medical al acestor copii este complet ineficient, având doar rolul de relativă echilibrare metabolică preoperatorie.

Tratamentul chirurgical reprezintă unica soluție, fiind în cea mai mare parte a cazurilor realizat în urgență imediată (chiar în primele zile de viață) și având ca obiectiv desființarea comunicării aorto-ventriculare, cu închiderea cu petic atât a orificiului de ieșire a tunelului din aortă, cât și a orificiului de deschidere a tunelului în ventricul (**Fig. 27.2**).

Corecția trebuie realizată cu respectarea și conservarea riguroasă a ostiilor coronare, precum și a arhitectonicii și morfologiei normale a cuspelor aortice, pentru a nu genera insuficiență aortică reziduală sau ischemie miocardică – obiective nu întotdeauna ușor de realizat, date fiind condițiile de urgență și dimensiunile pacienților, uneori prematuri de 1–2 kg.

Nu sunt raportate în literatură serii chirurgicale mari, experiența fiind limitată la loturi de 20–50 de pacienți comunicați de diverși autori, cu mortalitate cuprinsă între 15–25%. Principalele cauze de eșec al acestor serii sunt ineficiența ireductibilă a ventriculului stâng secundară unei insuficiențe aortice majore, fie insuficiențele aortice reziduale postoperatorii de grade variabile, datorate modificărilor arhitectonice ale inelului aortic.

Mortalitatea la loturile de pacienți tratați exclusiv medical a fost de 100%.

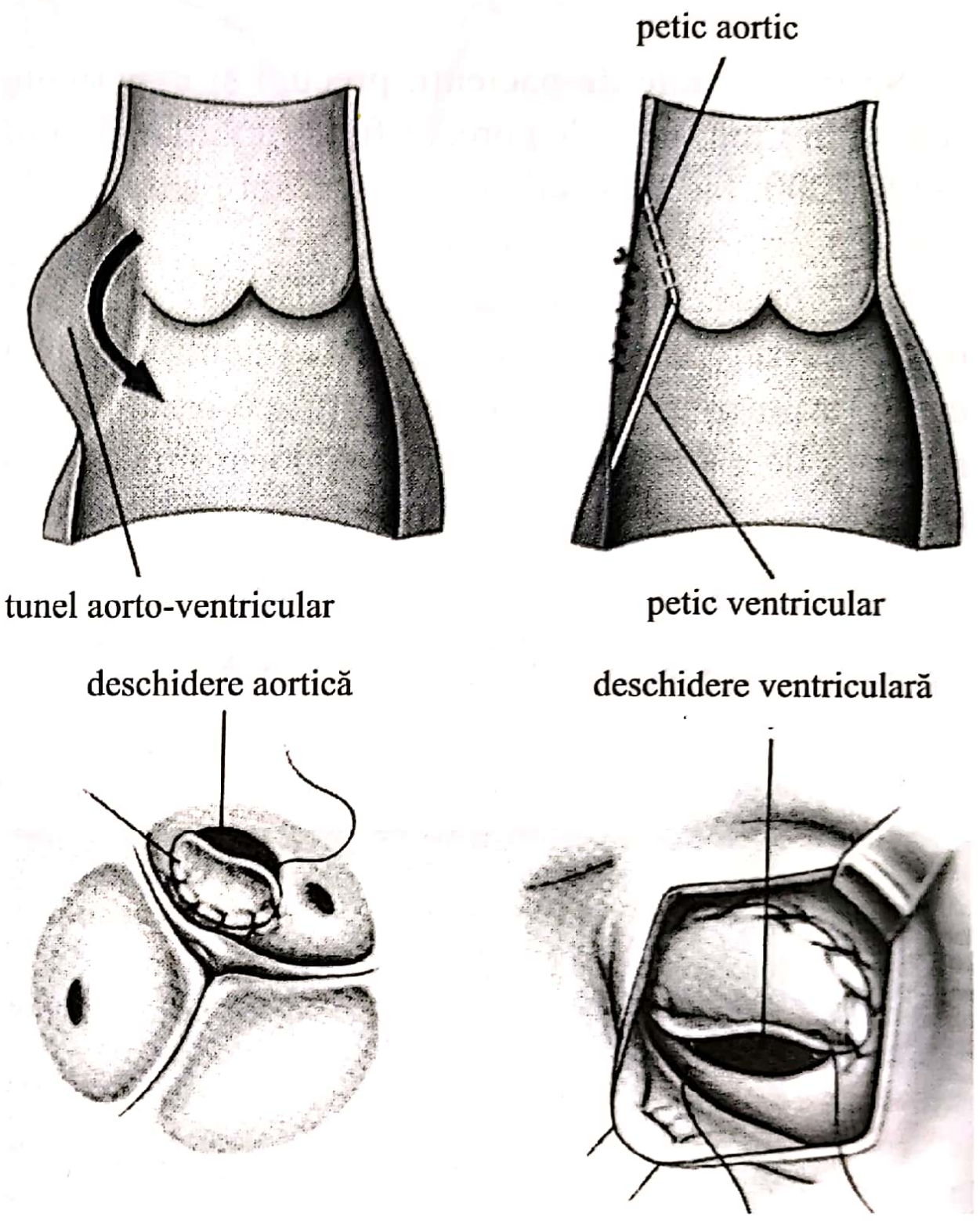

Fig. 27.2. Corecția chirurgicală bipolară tunel aorto-ventricular (preluat după Stark de Leval).

Caseta 27.6

Indicații pentru tratament chirurgical

La un sugar cu tunel important hemodinamic, istoria naturală este caracterizată printr-o progresie rapidă a insuficienței cardiace congestive și prin moarte subită în primele luni de viață. Tratamentul chirurgical este deci indicat cât mai timpuriu, pentru a preveni deteriorarea valvei aortice, progresia regurgitării aortice și dilatarea ventriculară stângă cu insuficiență cardiacă.

Caseta 27.7

Tratament chirurgical (cu bypass cardio-pulmonar)

Tratamentul chirurgical se realizează cu bypass cardio-pulmonar, fiind foarte importante prevenirea și evitarea distensiei ventriculare stângi, din cauza închiderii aortice rapide.

7. DISPENSARIZARE. PROGNOSTIC

Seriile limitate de pacienți, precum și experiența redusă în timp, primele corecții fiind raportate în anii 1998–2000, fac ca și cunoștințele despre evoluția în timp a acestor bolnavi să fie limitate.

Corecția este considerată radicală. Bolnavii necesită dispensarizare cardiologică periodică pentru analiza evoluției în timp a insuficienței aortice reziduale și necesită de asemenea profilaxia endocarditei bacteriene.

Caseta 27.8

Posibile complicații

- Flux sangvin rezidual sau recurent
- Regurgitare aortică reziduală sau progresivă
- Obstrucție a perfuziei arteriale coronare
- Bloc atrio-ventricular complet

Vezi și **Op TIM. Propuneri: Nomenclatură. Diagnostic. Tratament – STS – EACTS** din cadrul capitolului *Stenoza subaortică* (Malformații congenitale subvalvulare aortice).

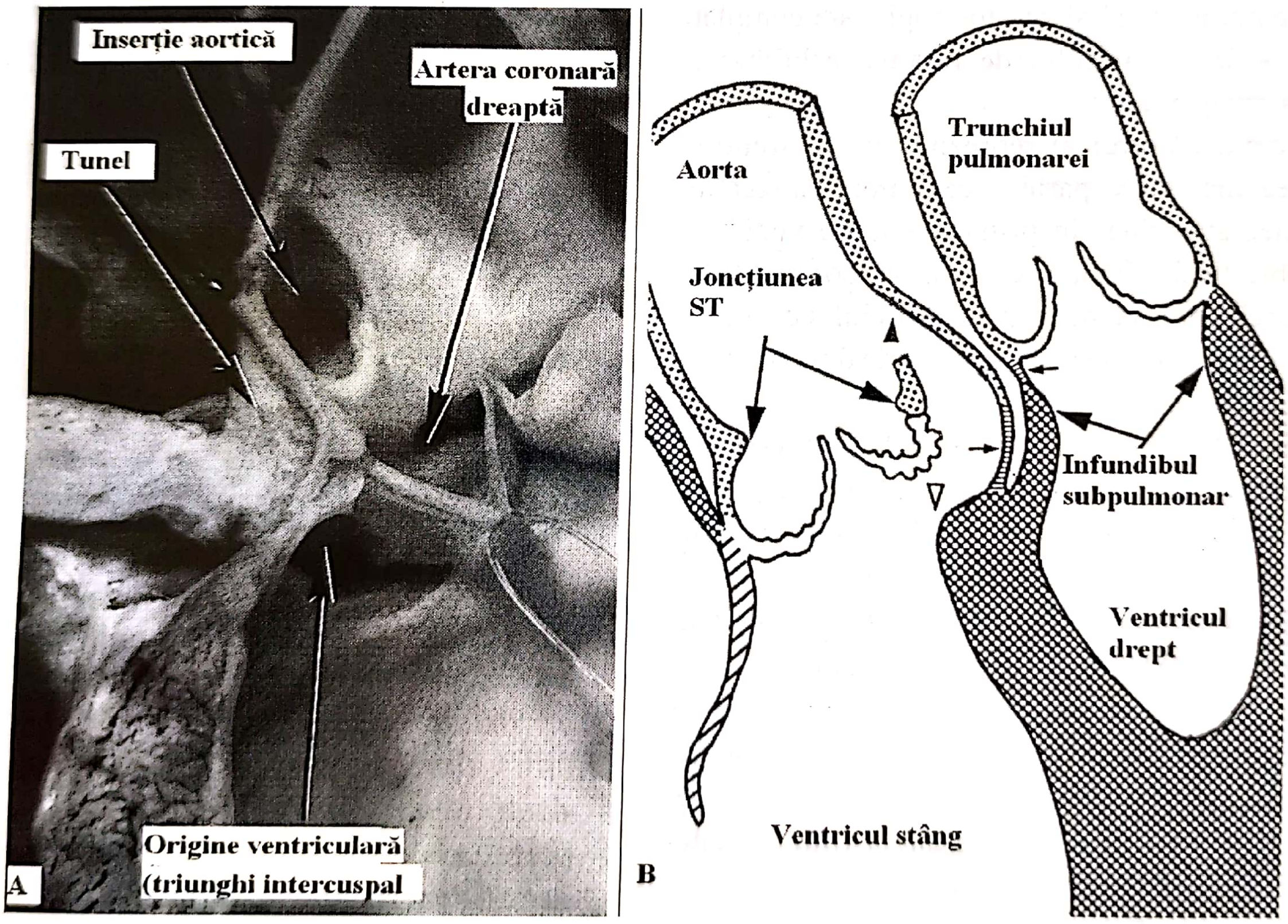
Inserție aortică
Artera coronară dreaptă
Tunel
Origine ventriculară (triunghi intercuspal
A
Aorta
Trunchiul pulmonarei
Joncțiunea ST
Infundibul subpulmonar
Ventricul drept
Ventricul stâng
B

Fig. 27.1 Op TIM. Structura tunelului aortă – ventricul stâng. (**A**) În realitate este un defect între locul inserției valvei aortice și sinusul valvular, cu tunelul trecând prin planul de țesut dintre sinusul aortic și infundibulul subpulmonar muscular separat (subpulm., infund.). (**B**) Diagramul arată aranjarea, așa cum se vede în secțiunea din partea dreaptă (pulm., pulmonar; ST, joncțiune sino-tubulară) **[17]**.

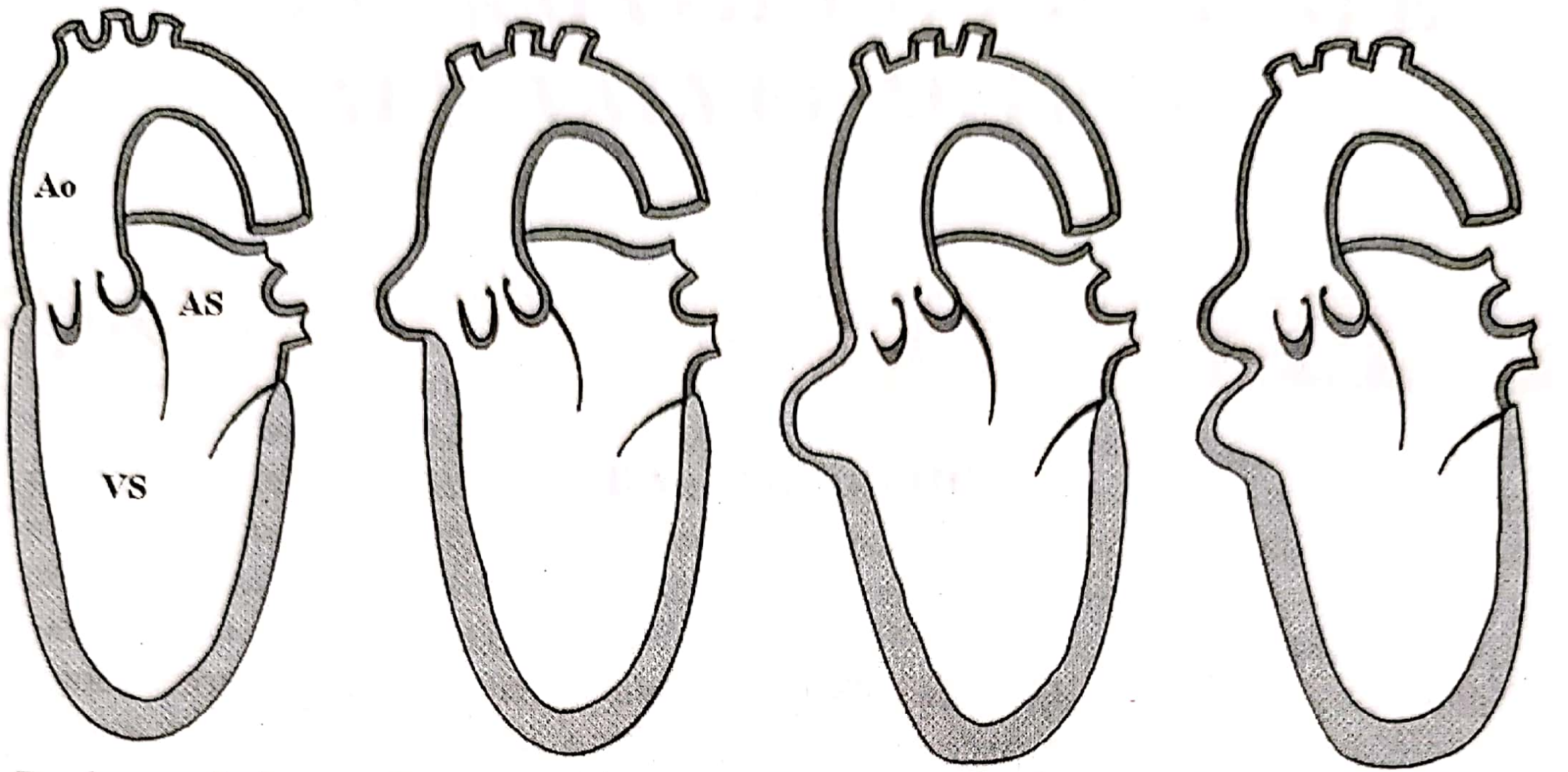

Tunel paravalvular simplu **Tunel anevrismal în peretele aortic** **Tunel anevrismal în septul conal** **Tunel anevrismal în peretele aortic și septul conal**

Fig. 27.2. Op TIM. Tipuri variate de tunel aortă-ventricul stâng (Ao = aorta, VS = ventricul stâng, AS = atriu stâng) **[16]**.

BIBLIOGRAFIE

1. **Hovaguimian H., Cobanoglu A., Starr A.,** *Aortico-left ventricular tunnel: a clinical review and new surgical classification*, „Ann. Thorac. Surg.", 1988, 45: 106-12.
2. **Sreeram N., Franks R., Arnold R., Walsh K.,** *Aortico-left ventricular tunnel: long-term outcome after surgical repair*, „J. Am. Coll. Cardiol.", 1991, 17: 050-5.
3. **Randó A.S., Baión R., Cutillas M. et al.,** *Túnel aortoventricular izquierdo. Consideraciones clinicas y quirúrgicas*, „Rev. Esp. Cardiol.", 1993, 46: 116-8.
4. **Wren C., Oslizlok P., Bull C.,** *Natural history of supravalvular aortic stenosis and pulmonary artery stenosis*, „J. Am. Coll. Cardiol.", Jun, 1990, 15(7): 1625-30.
5. **Grab D., Paulus W.E., Terinde R., Lang D.,** *Prenatal diagnosis of an aortico-left ventricular tunnel*, „Ultrasound. Obstet. Gynecol.", May, 2000, 15(5): 435-8.
6. **Sreeram N., Franks R., Arnold R., Walsh K.,** *Aortico-left ventricular tunnel:Long-term outcome after surgical repair*, „J. Am. Coll. Cardiol.", 15, Mar., 1991, 17(4): 950-5.
7. **Horváth P., Balaji S., Skovránek S., Hucin B., De Leval M.R., Stark J.,** *Surgical treatment of aortico-left ventricular tunnel*, „Eur. J. Cardiothorac. Surg.", 1991, 5(3): 113-6, discussion 117.
8. **Napoleone C.P., Gargiulo G., Pierangeli A.,** *Aortico-left ventricular tunnel: Two new cases with a long-term follow-up*, „Ital. Heart J.", Aug., 2001, 2(8): 624-6.
9. **Sudoh Y., Takahara Y., Murayama H., Sezaki T., Nakamura T.,** *Surgical repair of aortico-left ventricular tunnel, a case report*, „Nippon Kyobu Geka Gakkai Zasshi", Japanese, Apr., 1993, 41(4): 694-8.
10. **Weldner P., Dhillon R., Taylor J.F., De Leval M.R.,** *An alternative method for repair of aortico-left ventricular tunnel associated with severe aortic stenosis presenting in a newborn*, „Eur. J. Cardiothorac. Surg.", 1996, 10(5): 380-2.
11. **Rosenkranz E.R., Murphy D.J. Jr.,** *Aortico-left ventricular tunnel in a neonate*, „Cleve Clin. J. Med.", Jan.-Feb., 1992, 59(1): 87-90.
12. **Martins J.D., Sherwood M.C., Mayer J.E. Jr., Keane J.F.,** *Aortico-left ventricular tunnel: 35-year experience*, „J. Am. Coll. Cardiol.", 21, Jul., 2004, 44(2): 446-50.
13. **Villani M., Tiraboschi R., Marino A., De Tommasi M., Velitti F., Giani P.C., Parenzan L.,** *Aortico-left ventricular tunnel in infancy. Two surgical cases*, „Scand. J. Thorac. Cardiovasc. Surg.", 1980, 14(2): 169-75.
14. **Perloff J.K.,** *The Clinical Recognition of Congenital Heart Disease*, ed. 5, Saunders, Philadelphia.
15. **Gatzoulis M.A.,** *Diagnosis and Management of Adult Congenital Heart Disease*, Churchill Livingstone, New York, 2003.
16. **Freedom R.M.,** *The Natural and Modified History of Congenital Heart Disease*, Blackwell Publishing, Boston.
17. **Anderson R.H. et al.,** *Pediatric Cardiology*, ed. 2, Churchill Livingstone, New York, 2002.
18. **Porta E.,** *Radiodiagnostica Angiocardiografica Anatomo – Funzionale delle Cardiopatie Congenite I Relazione*, Montecatini, 1972.
19. **Keane J.F.,** *Nada's Pediatric Cardiology*, ed. 2, Saunders Elsevier, Philadelphia.
20. **Corno A.F.,** *Congenital Heart Defects. Decision Making for Surgery*, vol. 2, *Less Common Defects*, Springer, New York, 2004.
21. **Socoteanu I.,** *Tratat de patologie chirurgicală cardiovasculară*, Ed. Medicală, București, 2007.

Redactare medicală casete: Ion Socoteanu, Iulia Cristina Frînculescu, Marius Frînculescu

MALFORMAȚII CONGENITALE ALE VALVEI MITRALE

SECȚIUNEA III **CAPITOLUL 28**

DAN NECHIFOR

1. DEFINIȚIE. SCURT ISTORIC
2. ANATOMIA VALVEI MITRALE NORMALE
3. STENOZA MITRALĂ CONGENITALĂ
    3.1. Incidență
    3.2. Morfopatologie
    3.3. Fiziopatologie
    3.4. Diagnostic
        3.4.1. Clinic
        3.4.2. Paraclinic
    3.5. Evoluția naturală
    3.6. Tratament
        3.6.1. Tratament medical
        3.6.2. Terapia intervențională
        3.6.3. Tratament chirurgical
4. REGURGITAREA MITRALĂ CONGENITALĂ
    4.1. Definiție
    4.2. Morfopatologie
        4.2.1. Valva mitrală cu orificiu dublu
        4.2.2. Cleft-ul izolat al valvei mitrale anterioare
        4.2.3. Arcada mitrală anormală
        4.2.4. Prolapsul valvei mitrale
        4.2.5. Alte condiții anatomopatologice asociate cu regurgitarea mitrală
    4.3. Fiziopatologie
    4.4. Diagnostic
        4.4.1. Clinic
        4.4.2. Paraclinic
    4.5. Tratament
        4.5.1. Tratament medical
        4.5.2. Tratament chirurgical
5. ATREZIA VALVEI MITRALE
6. Op TIM. NOMENCLATURĂ. DIAGNOSTIC. TRATAMENT – STS – EACTS

BIBLIOGRAFIE

1. DEFINIȚIE. SCURT ISTORIC

Anomaliile congenitale ale valvei mitrale reprezintă tulburări de dezvoltare a uneia sau mai multor componente ale aparatului valvular mitral, inclusiv a porțiunii peretelui atriului stâng adiacentă inelului mitral; ca urmare, pot apărea stenoza sau regurgitarea mitrală sau, ocazional, stenoza și regurgitarea mitrală. Atrezia mitrală și cele mai severe forme de stenoză mitrală apar în hipoplazia de cord stâng și în alte forme de ventricul unic funcțional, astfel încât pacienții sunt considerați cu cord univentricular, iar anomaliile mitrale nu au un rol decisiv în diagnostic și tratament.

Malformațiile valvei mitrale se asociază frecvent cu alte anomalii cardiace, în special cu cele ale cavităților stângi (AS, VS) și ale aortei.

Evoluția cunoștințelor despre valvulopatiile mitrale congenitale este dificil de precizat, datorită heterogenității acestora și frecvenței lor asocieri cu alte anomalii cardiace.

În 1902, Fisher a descris două cazuri de cardiopatii congenitale ale inimii stângi, unul dintre ele fiind un inel stenotic supravalvular **[1]**. O altă malformație congenitală, valva mitrală în parașută, a fost descrisă doar în 1961, documentarea completă fiind finalizată în 1963 **[2, 3]**.

În ceea ce priveşte tratamentul, Cutler a descris în 1923 cazul unei fetiţe de 11 ani, operată pentru stenoză mitrală reumatismală. Starkey a prezentat în 1959 experienţa sa privind terapia chirurgicală a valvulopatiilor mitrale congenitale **[4]**. Apoi, în 1962, Creech a prezentat rezolvarea chirurgicală a unei regurgitări mitrale congenitale (cleft al valvei mitrale posterioare) la un copil de 2 ani. După sutura cleft-ului, condiţia copilului s-a îmbunătăţit, totuşi a persistat o regurgitare mitrală moderată **[5]**. În 1964, Young şi Robinson au realizat înlocuirea valvei mitrale la un copil de 10 luni **[6]**.

În 1976, Carpentier propune clasificarea malformaţiilor congenitale ale valvei mitrale în strânsă legătură cu tehnicile de corecţie chirurgicală **[7]**, iar de atunci metodele de reconstrucţie şi înlocuire valvulară s-au îmbunătăţit permanent **[8–10]**.

2. ANATOMIA VALVEI MITRALE NORMALE

Iniţial, anatomia valvei mitrale era privită simplist, ca fiind alcătuită din două cuspe susţinute de cordaje tendinoase, închiderea şi deschiderea ei fiind date de diferenţa de presiune. Comisurotomia pe cord închis a stimulat apariţia a numeroase studii despre orificiul mitral şi dimensiunile foiţelor valvulare.

Valva mitrală este un ansamblu anatomic complex, alcătuit din foiţe valvulare, inel valvular, cordaje tendinoase şi muşchi papilari. Pe lângă acestea, structura şi funcţia valvei mitrale sunt în strânsă legătură cu ventriculul stâng, atriul stâng şi scheletul fibros al inimii **[11]**. Toate aceste componente intervin în funcţionarea normală a valvei mitrale, constituind împreună o entitate funcţională.

Valva mitrală este suspendată de scheletul fibros al inimii şi, în special, de trigonul drept şi stâng (**Fig. 28.1**). Ca urmare, afectarea scheletului fibros al inimii sau a miocardului atrial sau ventricular determină alterarea funcţiei valvei mitrale.

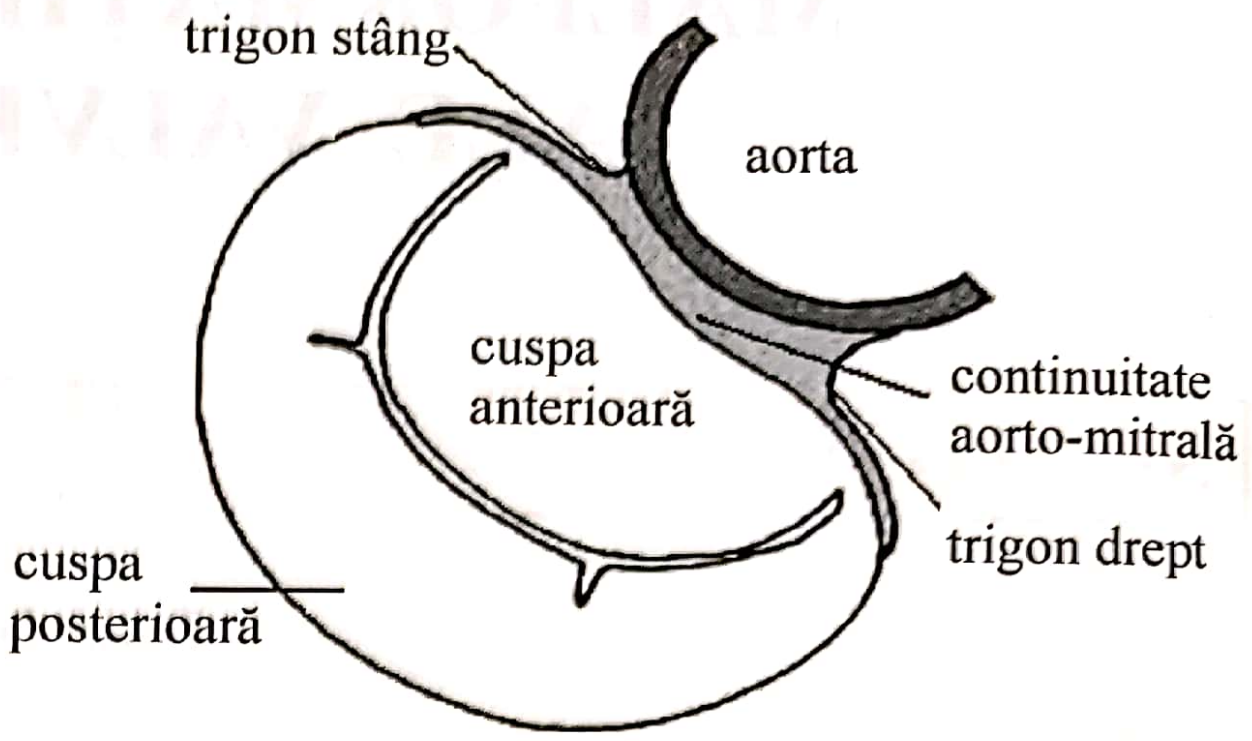

Fig. 28.1. Relaţia dintre valva mitrală şi scheletul fibros al inimii.

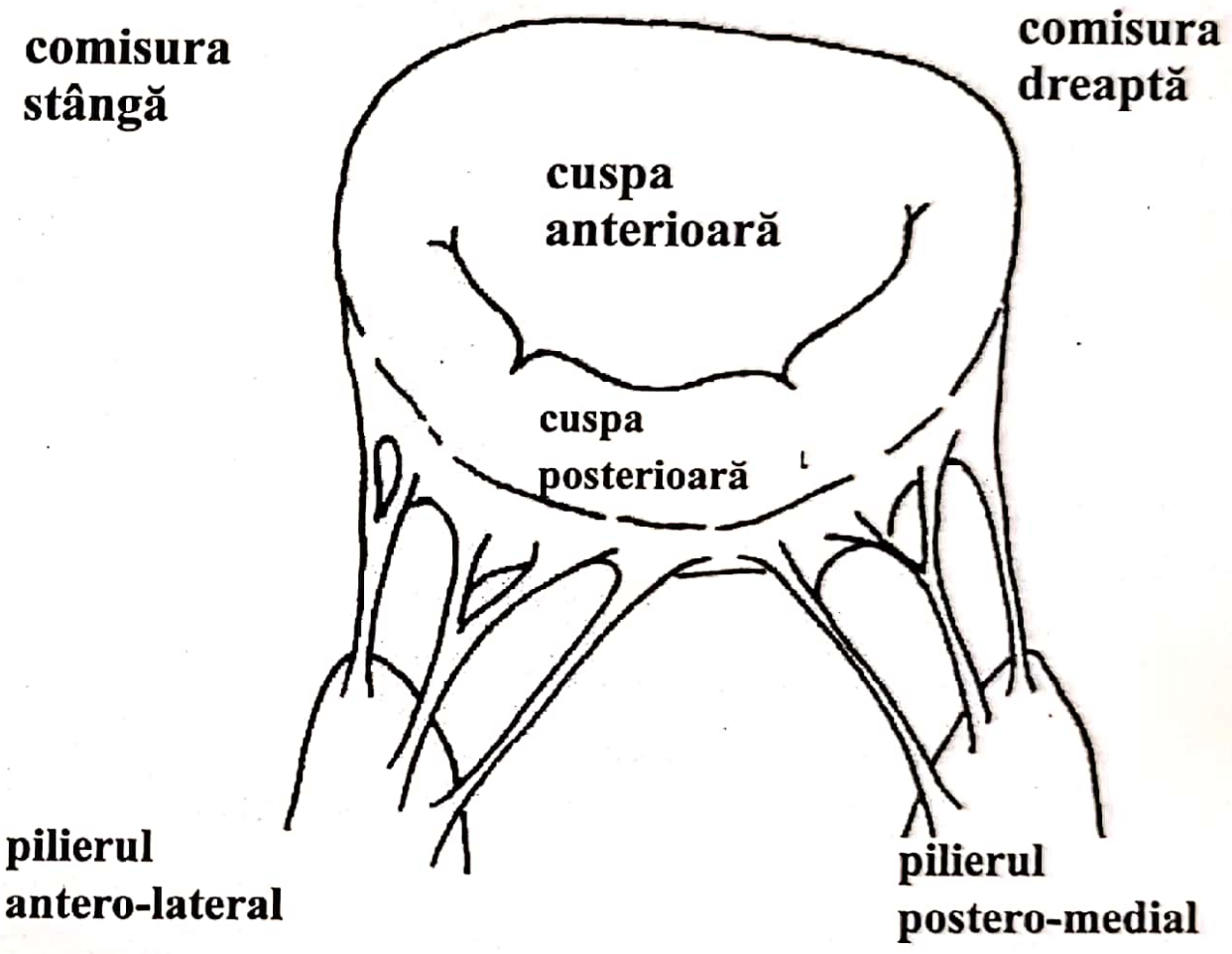

Fig. 28.2. Anatomia valvei mitrale.

Valva mitrală are două **foiţe valvulare (cuspe)** – una **anterioară** (aortică) şi una **posterioară** (murală), care se inseră pe toată circumferinţa inelului mitral, iar prin cordaje tendinoase primare şi secundare se ataşează muşchilor papilari (**Fig. 28.2**). Foiţele valvulare sunt separate la nivelul comisurilor, dar, de obicei, există o continuitate a ţesutului valvular în apropierea inelului mitral.

Foiţa anterioară ocupă doar 1/3 din circumferinţa inelului, în zona fibroasă. Foiţa anterioară este ancorată la scheletul fibros al inimii prin cele două structuri fibroase, numite trigoane, continuându-se cu valva aortică. Când valva este închisă, această cuspă pare să formeze cea mai mare parte a peretelui inferior al AS.

Foiţa posterioară are forma rectangulară, ocupă 2/3 din circumferinţa inelului mitral, în zona musculară. Zona fibroasă, care susţine cuspa anterioară, este fixă, pe când zona musculară de care este ataşată cuspa posterioară se poate dilata, determinând regurgitare mitrală.

Marginea liberă a foiţei posterioare are două indentaţii sau **cleft-uri**, variabile ca poziţie, care împart foiţa posterioară în trei scalopuri (segmente), de dimensiuni diferite: antero-lateral, postero-medial şi, cel mai mare, cel median (**Fig. 28.3**) **[12]**. Mişcarea foiţei posterioare este mai redusă decât cea a foiţei anterioare, ambele având o contribuţie semnificativă la închiderea efectivă a valvei.

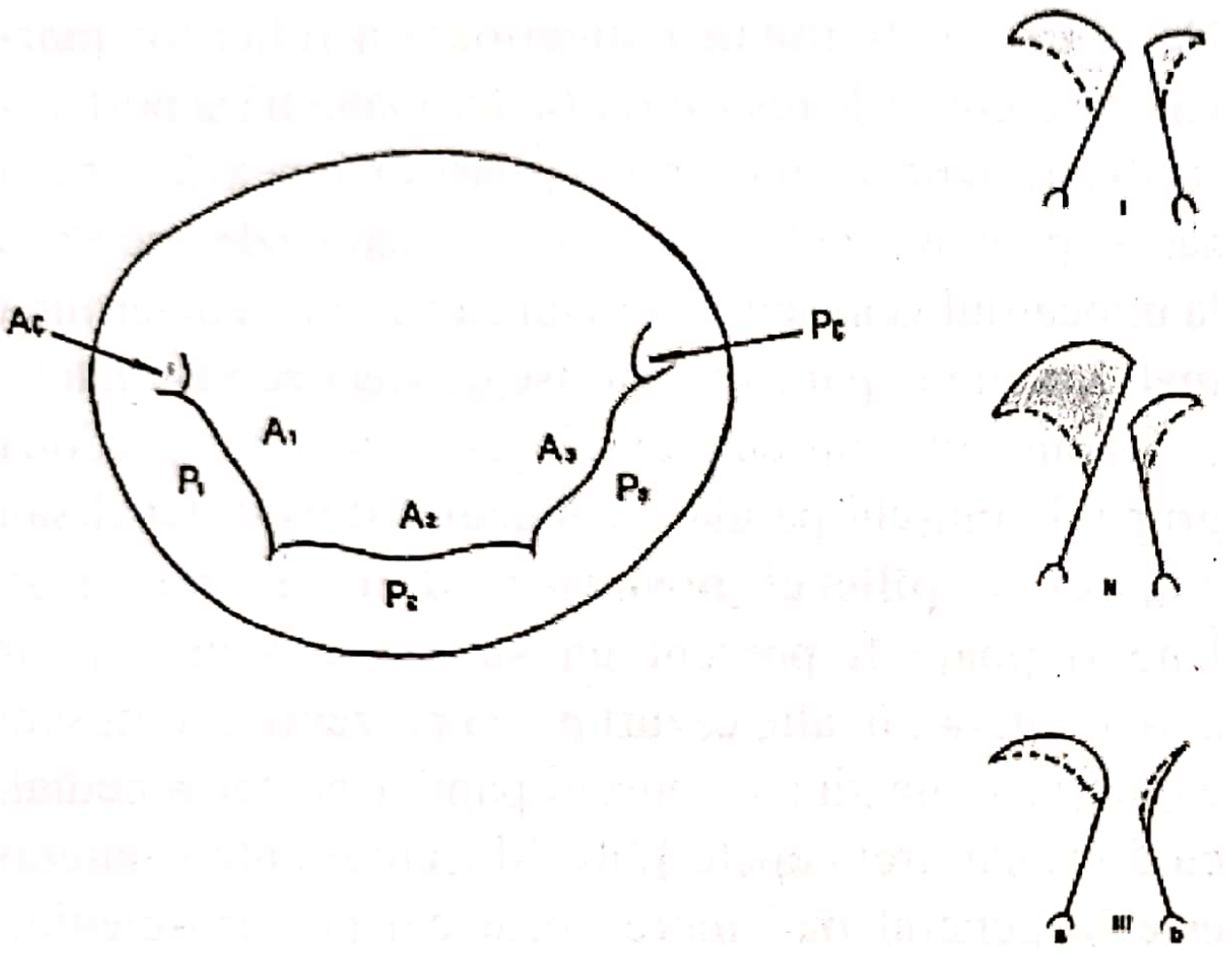
Ac
Pc
A₁
A₂
A₃
P₁
P₂
P₃
I
II
III

Fig. 28.3. Segmentarea valvei mitrale.

În cadrul plastiei mitrale este necesară etichetarea scalopurilor după poziţie: posterior, de la stânga la dreapta, P1 (adiacent comisurii antero-laterale), P2, P3, iar regiunile corespunzătoare din foiţa anterioară A1, A2, A3 **[13, 14]**.

Astfel, există 8 zone unde pot apărea anomalii funcţionale (cele 6 segmente ale foiţelor şi cele 2 comisuri).

Inelul mitral reprezintă locul de inserţie a foiţelor valvulare la fibrele musculare ale atriului şi ventriculului.

Iniţial, s-a crezut că inelul mitral este o structură fibroasă continuă, care înconjoară întreg orificiul mitral. Studiile necroptice au arătat că doar în 10% din cazuri inelul fibros era continuu **[15]**. În prezent, se ştie că inelul mitral are o **structură heterogenă**. În **porţiunea anterioară**, inelul mitral este ataşat scheletului fibros al inimii (cele două trigoane şi zona de continuitate aorto-mitrală), fapt care îi limitează flexibilitatea şi capacitatea de a se dilata în cazul regurgitării mitrale.

Porţiunea posterioară a inelului mitral, constituită doar din fibre tendinoase, nefiind ataşată structurilor rigide învecinate, este mai flexibilă. Ca urmare, în regurgitarea mitrală, poate să apară dilatarea inelului posterior. Importanţa trigoanelor constă în faptul că stresul maximum asupra valvei mitrale se exercită la nivelul lor **[16]**. Implicaţia clinică a acestei constatări o reprezintă obligativitatea ca anuloplastia să fie ancorată la nivelul trigoanelor.

Inelul mitral nu este o structură plană, ci una tridimensională, având **formă de şa**. Este componenta funcţională a valvei mitrale; porţiunea posterioară este **flexibilă**, inelul mitral schimbându-şi forma în cursul ciclului cardiac: elipsoidal în sistolă şi circular în diastolă **[17, 18]**. Flexibilitatea inelului creşte coaptarea foiţelor în timpul sistolei şi aria orificiului în timpul diastolei. Aceste constatări au determinat dezvoltarea inelelor flexibile.

Cunoaşterea anatomiei inelului mitral şi a structurilor învecinate (artera circumflexă, sinusul coronar, artera nodului atrio-ventricular, valva aortică, fasciculul His) este deosebit de importantă pentru a evita leziunile iatrogene în timpul plastiei valvulare (**Fig. 28.4**).

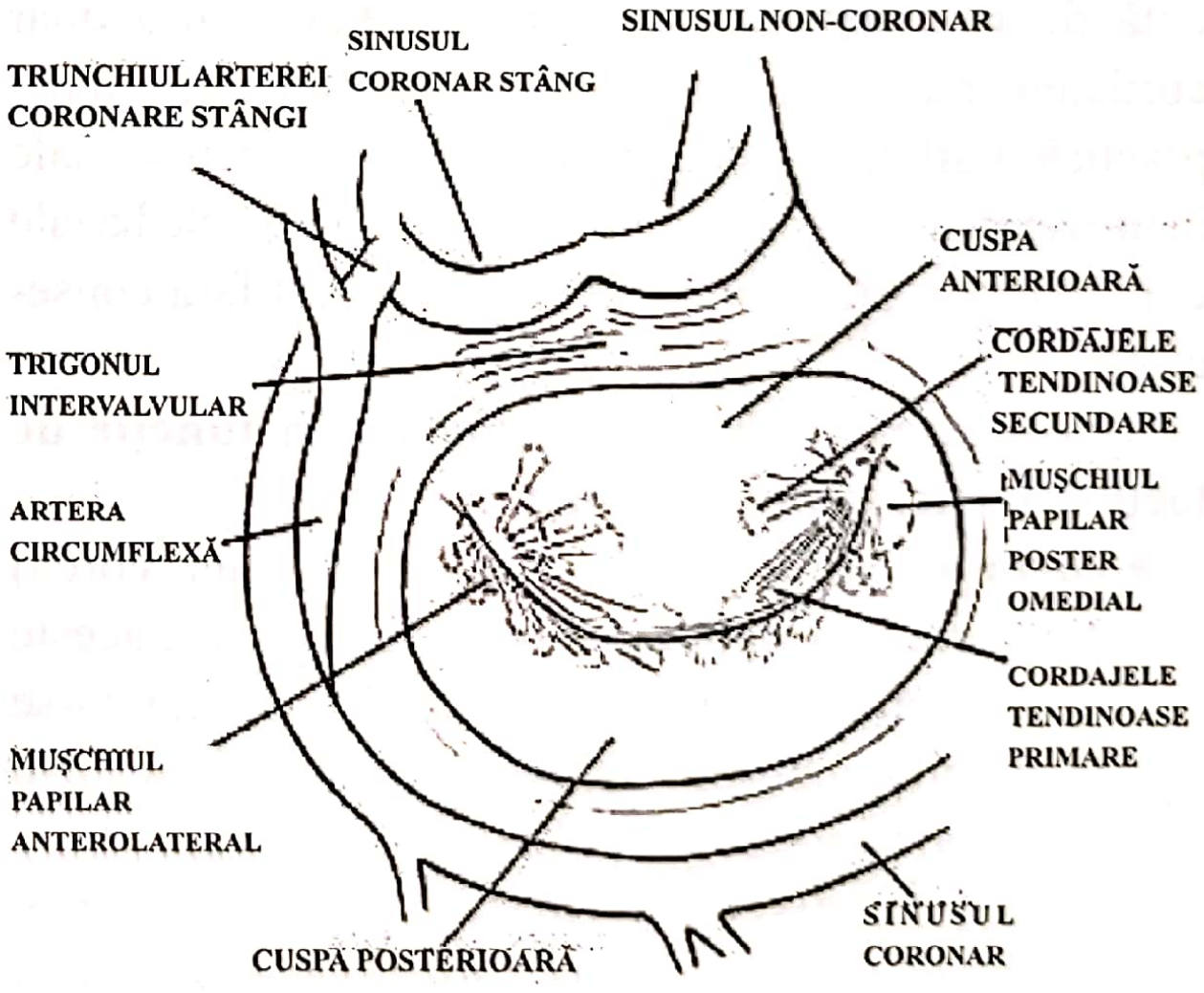
SINUSUL NON-CORONAR
SINUSUL CORONAR STÂNG
TRUNCHIUL ARTEREI CORONARE STÂNGI
CUSPA ANTERIOARĂ
CORDAJELE TENDINOASE SECUNDARE
TRIGONUL INTERVALVULAR
MUŞCHIUL PAPILAR POSTEROMEDIAL
ARTERA CIRCUMFLEXĂ
CORDAJELE TENDINOASE PRIMARE
MUŞCHIUL PAPILAR ANTEROLATERAL
SINUSUL CORONAR
CUSPA POSTERIOARĂ

Fig. 28.4. Anatomia chirurgicală a valvei mitrale.

Cordajele tendinoase sunt structuri fibroase, care iau naştere din porţiunea apicală a muşchilor papilari. Prin intermediul cordajelor, foiţele valvulare se ataşează muşchilor papilari sau peretelui liber al VS.

Cordajele tendinoase împreună cu pilierii formează aparatul subvalvular, cu rol în menţinerea geometriei VS şi în funcţia sistolică a ventriculului stâng. Distanţa dintre capul muşchiului papilar şi inelul mitral se menţine constantă în cursul ciclului cardiac, principalul mecanism care contribuie la menţinerea continuităţii anulo-papilare presupunându-se a fi reprezentat de cordajele tendinoase.

În funcţie de înălţimea inserţiei, cordajele tendinoase se clasifică în:

- **cordaje primare (marginale)** – se inseră pe marginea liberă a foiţelor valvulare şi au rol principal în prevenirea prolapsului valvular;
- **cordaje secundare (intermediare)** – se inseră pe faţa ventriculară a foiţelor valvulare, în spatele marginii libere, formând zona rugoasă;
- **cordaje bazale** – se inseră doar pe foiţa posterioară, în porţiunea bazală, având rolul de a conecta inelul mitral şi cuspa la peretele ventricular. Datorită distanţei faţă de peretele ventricular, pe foiţa anterioară nu se ataşează cordaje bazale **[19]**.

Importanţa cordajelor tendinoase este binecunoscută de la începutul chirurgiei cardiace, însă doar cordajele marginale se considera că au importanţă practică. Astfel, se cunoştea rolul cordajelor marginale în prevenirea prolapsului valvular, însă cordajele bazale erau ignorate sau chiar secţionate, aparent fără consecinţe.

Clasificarea cordajelor tendinoase **în funcţie de locul inserţiei la nivel valvular**:

- **cordaje comisurale** – există câte un cordaj comisural corespunzător fiecărei comisuri; aceste cordaje au o morfologie particulară, inserându-se la nivelul marginii libere a comisurii printr-o trifurcaţie caracteristică **[19]**;
- **cordajele valvei anterioare** – se inseră doar în porţiunea cea mai distală a foiţei valvulare: zona rugoasă;
- **cordajele valvei posterioare** – sunt trei tipuri diferite de cordaje care se inseră pe cuspa posterioară: cordaje bazale (specifice cuspei posterioare), cordajele cleft-ului (despicăturii) care se găsesc doar la nivelul foiţei murale, şi alte cordaje ale zonei rugoase care au morfologie similară cordajelor omoloage de pe valva anterioară, dar sunt mai scurte şi mai subţiri.

Muşchii papilari erau consideraţi iniţial protuberanţe ale miocardului ventricular care ancorau cordajele la peretele VS. În prezent, se ştie că iau naştere din miocardul ventricular, în treimea inferioară a peretelui liber ventricular, niciodată de la nivelul septului interventricular. Sunt dispuşi paralel cu peretele ventricular şi ataşaţi prin cordaje la marginile libere ale foiţelor. De obicei, extremitatea superioară a pilierilor marchează comisurile respective (antero-laterală şi postero-medială). Uneori, muşchii papilari fuzionează la bază sau au punţi musculare sau fibroase înainte de a se ataşa la miocardul ventricular. Fuziunea completă determină malformaţie în paraşută, cu risc de stenoză valvulară.

La nivelul ventriculului stâng, există în general două grupe de muşchi papilari: **pilierul antero-lateral** sau anterior şi **pilierul postero-medial** sau posterior. Uneori poate fi prezent un singur muşchi papilar antero-lateral; în alte cazuri pot fi prezenţi trei muşchi papilari sau un singur muşchi papilar postero-medial, cu două sau trei capete **[20]**. Muşchiul antero-lateral este în general mai mare decât cel postero-medial, acesta din urmă, datorită irigaţiei sanguine unice, fiind mai frecvent afectat în cursul bolii ischemice.

Muşchii papilari au rolul de a stabiliza valva mitrală în cursul ciclului cardiac, intervenind în închiderea normală a cuspelor.

Peretele posterior al **ventriculului stâng** şi muşchii papilari joacă un rol important în coaptarea foiţelor şi în competenţa valvulară. Funcţia VS afectează în diferite moduri închiderea valvei mitrale.

Dilatarea **atriului stâng** (de obicei rezultat al regurgitării mitrale, mai rar cauza acesteia) poate modifica forma şi dimensiunile inelului mitral, care la rândul lor cresc severitatea regurgitării valvulare.

3. STENOZA MITRALĂ CONGENITALĂ

3.1. Incidenţă

Stenoza mitrală congenitală este o **anomalie rară**, întâlnită la aproximativ **0,4%** dintre pacienţii cu malformaţii congenitale cardiace **[21]**. În ţările dezvoltate, stenoza mitrală congenitală este mai frecventă decât în restul ţărilor unde valvulopatia este mai ales postreumatismală. La sexul masculin este mai frecventă stenoza mitrală congenitală, iar la sexul feminin predomină stenoza mitrală postreumatismală [22].

Stenoza mitrală congenitală se poate asocia cu alte leziuni obstructive supramitrale, supra- și subaortice, ale venelor pulmonare, ale valvei aortice sau la nivelul arcului aortic, și rareori cu sindrom carcinoid, lupus eritematos sistemic, mucoplozaharidoza sau sindrom Fabry [23]. Deseori, stenoza mitrală congenitală se asociază cu DSV, iar în peste 50% din cazuri se asociază cu diverse forme de obstrucție a tractului de ejecție al VS, asociere cunoscută sub denumirea de sindrom Shone [24].

3.2. Morfopatologie

Stenoza mitrală apare ca urmare a afectării uneia sau mai multor componente ale aparatului valvular mitral: inel, foițe, cordaje tendinoase sau mușchi papilari. Stenoza mitrală congenitală poate fi determinată de o îngustare situată la nivel valvular, la nivelul inelului, sau supravalvular și poate fi agravată de obstrucția subvalvulară dată de hipertrofia și deplasarea pilierilor sau de fuzionarea cordajelor tendinoase.

În **stenoza mitrală congenitală „tipică”** cordajele tendinoase sunt scurte și îngroșate, cu obliterarea spațiilor dintre ele, marginile foițelor sunt îngroșate, mușchii papilari sunt slab dezvoltați, iar distanța dintre cei doi pilieri este ușor redusă (**Fig. 28.5**) [**25**].

În cazul **arcadei mitrale**, mușchii papilari se unesc și fuzionează cu marginea liberă a foițelor, cordajele tendinoase fiind scurte sau absente [**26**]. Uneori poate fi implicat un singur mușchi papilar.

Carpentier a folosit termenul de **valvă mitrală „în hamac”** pentru a descrie o valvă cu comisuri fuzionate și orificiul valvular obstruat datorită numeroaselor cordaje scurte amestecate, care se atașează unor mușchi papilari hipertrofiați [**27**]. Cuspele sunt normale și pliabile. Nu există un singur orificiu mitral central, ci mai multe.

În cazul **valvei mitrale „în parașută”**, cordajele ambelor foițe mitrale se atașează unui singur mușchi papilar (**Fig. 28.6**) [**28**]. Este una dintre cele mai frecvente cauze de stenoză mitrală congenitală și cea mai severă dintre acestea. Mușchiul papilar unic este format fie din fuziunea celor doi mușchi papilari, fie din unul singur hipoplazic sau aderent la peretele VS, fără a oferi inserție cordajelor tendinoase. În majoritatea cazurilor, pilierul antero-lateral este absent. Dacă sunt prezenți ambii mușchi papilari, unul fiind normal, iar celălalt elongat, iar distribuția cordajelor este inegală, apare valva mitrală asimetrică cu formă de parașută [**29**]. În mod normal, fluxul prin orificiul mitral se realizează printre foițele mitrale și printre cordaje. În situația valvei mitrale în parașută, fluxul sanguin nu poate trece printre cuspele mitrale deoarece toate cordajele se inseră pe un singur mușchi papilar,

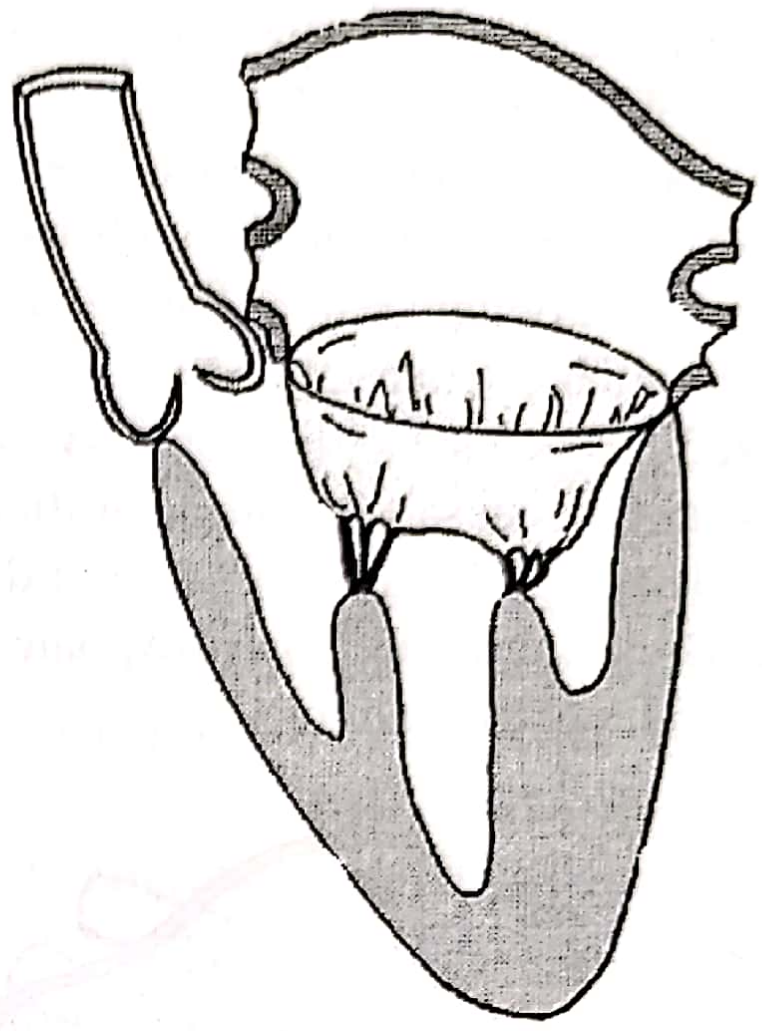
Fig. 28.5. Stenoza mitrală „tipică”.

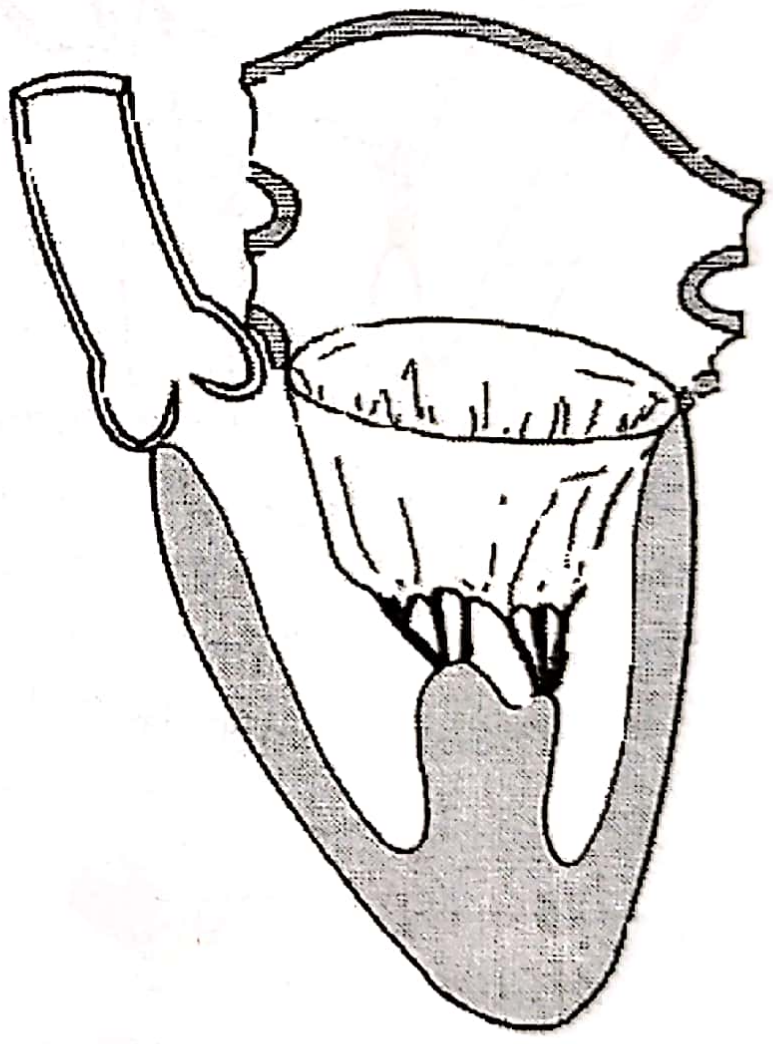
Fig. 28.6. Valva mitrală „în parașută”.

iar fluxul printre cordaje este compromis datorită reducerii sau obliterării spaţiului dintre cordaje. Valva mitrală în paraşută face de obicei parte dintr-un complex format din patru leziuni obstructive: inel stenozant supravalvular, valva mitrală în paraşută, stenoză subaortică şi coarctaţie de aortă (complexul Shone) **[24, 30]**. Nu este obligatoriu să fie prezente toate cele 4 leziuni sau să fie toate semnificative.

Anomaliile aparatului de susţinere pot determina o **valvă mitrală cu dublu orificiu**, care poate fi stenotic, incompetent sau normofuncţional.

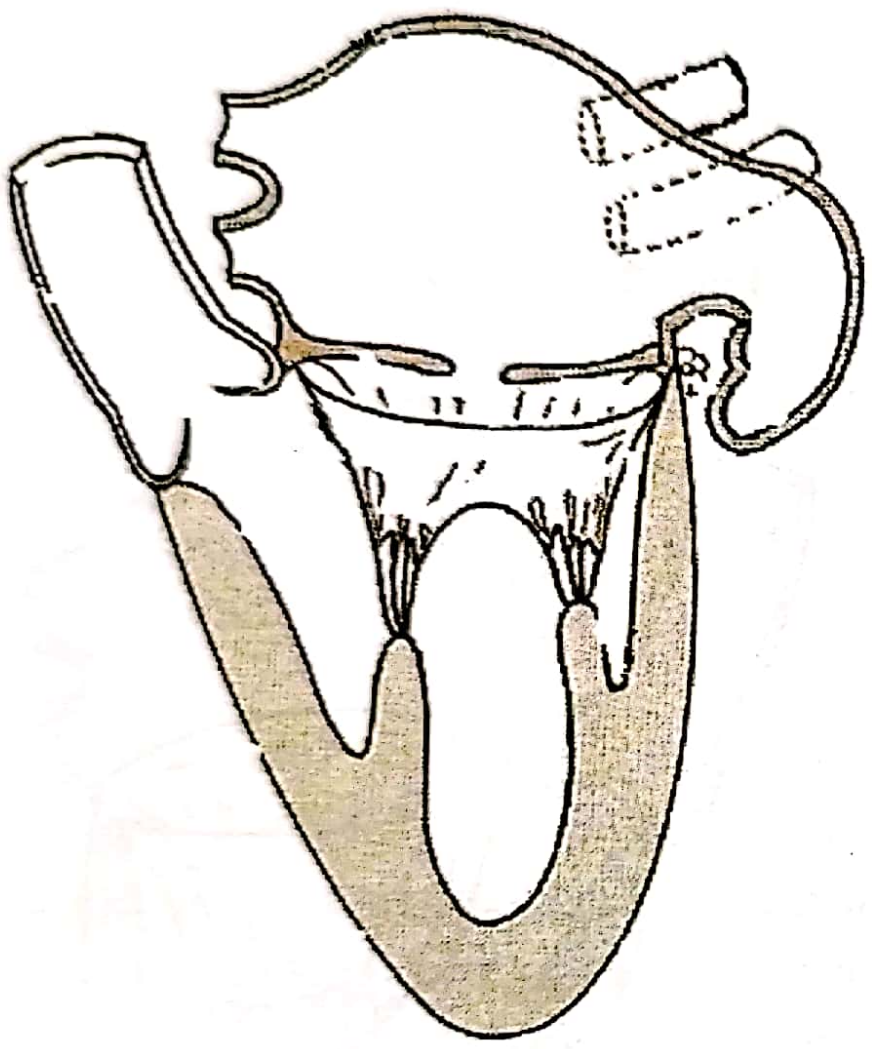

Fig. 28.7. Inel supravalvular.

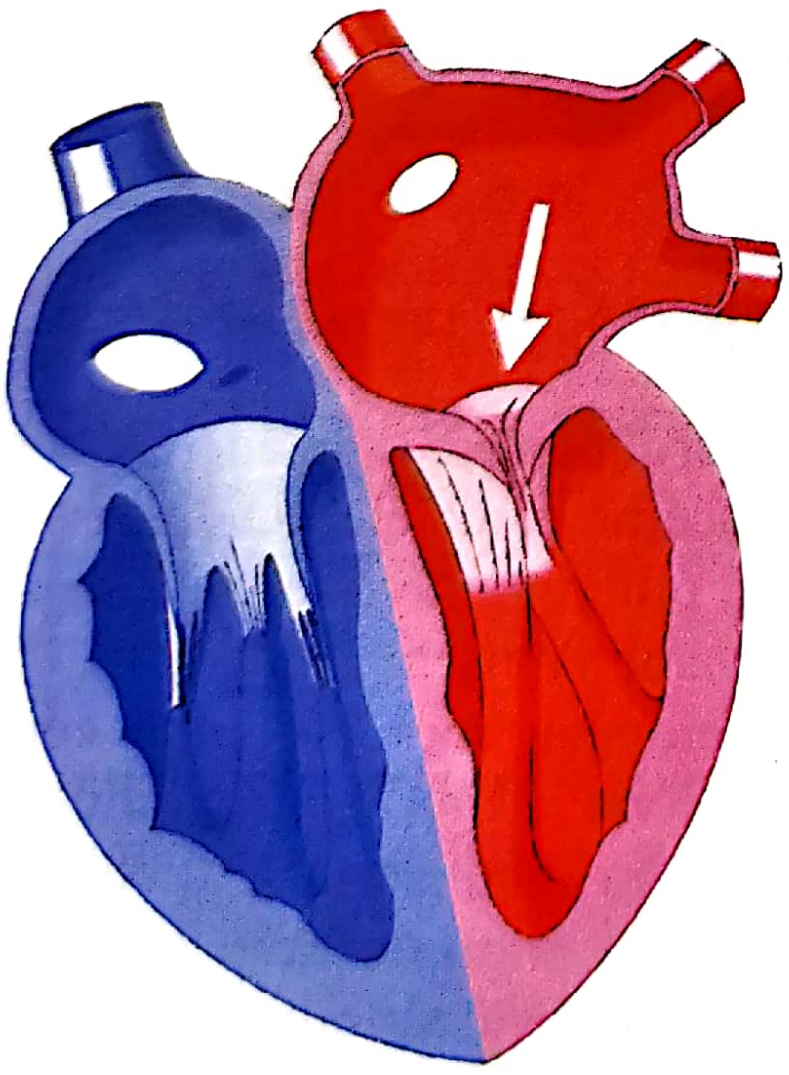

Fig. 28.1 Op TIM. Stenoza mitrală (săgeata indică valva mitrală stenozantă) **[86]**.

La nivelul inelului mitral, pe faţa atrială a acestuia poate apărea un **inel supravalvular** dur, fibros **[31]**, care poate fi neobstructiv şi descoperit întâmplător sau poate intra la nivelul orificiului mitral şi determina grade diferite de obstrucţie (**Fig. 28.7**). De asemenea, poate apărea un diafragm circumferenţial pe faţa atrială a cuspelor mitrale, care împiedică deschiderea acestora şi determină obstrucţie. Inelul mitral supravalvular poate apărea izolat sau asociat altor anomalii cardiace (anomalii ale valvelor mitrale sau obstrucţia tractului de ieşire al VS).

Caseta 28.1

Morfologie
– stenoza mitrală –

- Poate avea forme diferite, cu îngustarea orificiului valvei mitrale la nivel supravalvular, valvular sau subvalvular, din cauza malformaţiilor uneia sau mai multor componente majore ale valvei mitrale: inelul, cuspele, cordajele tendinoase şi muşchii papilari
- Hipoplazia severă de valvă mitrală sau atrezia au ca rezultat hipoplazia cavităţii ventriculului stâng; atunci când gradul acesteia este atât de mare, încât ventriculul stâng nu mai poate susţine debitul cardiac sistemic, situaţia intră în spectrul sindromului de inimă stângă hipoplazică

– valva mitrală cu stenoză şi regurgitare sau cu leziuni asociate
– stenoză mitrală supravalvulară
– ţesut de valvă mitrală accesoriu

Caseta 28.2

Boli asociate
– stenoza mitrală –

- Stenoză mitrală:
  – asociată valvei mitrale în paraşută, complexului Shone (obstrucţii sistemice la nivel multiplu, cu inel mitral supravalvular, valvă mitrală cu paraşută, stenoză aortică supravalvulară, coarctaţie cu sau fără hipoplazie de arc aortic)
  – DSV
  – DSA
  – Defect septal atrio-ventricular complet
  – Ventricul drept cu dublă cale de ieşire
  – Transpoziţie completă de vase mari
  – Dublă discordanţă (atrio-ventricular şi ventriculo-arterial)
  – Ventricul unic
  – Valva tricuspidă încălecată
  – Stenoză pulmonară
  – Canal arterial permeabil
- Stenoza mitrală supravalvulară:
  – Complexul Shone
  – Defect septal atrio-ventricular
  – DSV
  – Tetralogia Fallot
  – Canal arterial permeabil

3.3. Fiziopatologie

În stenoza mitrală apare un gradient presional diastolic între AS şi VS, cu creşterea presiunii în AS. Dacă se asociază o comunicare interatrială, se reduce presiunea în AS, spre deosebire de prezența unui DSV care determină creşterea gradientului presional transmitral. Presiunea crescută în AS se transmite în circulația pulmonară. Când presiunea venoasă pulmonară depăşeşte 30–40 mm Hg, apare edemul pulmonar. La pacienții cu stenoză mitrală medie sau severă, este prezentă hipertensiunea pulmonară arterială, datorită transmiterii pasive a presiunii, vasoconstricției reactive şi modificărilor peretelui vascular. În cazul hipertensiunii pulmonare severe, apare disfuncție VD şi regurgitare tricuspidiană funcțională. După îndepărtarea barajului mitral, hipertensiunea pulmonară se reduce, însă nu revine la normal dacă există modificări în peretele vascular sau persistă stenoză semnificativă.

Caseta 28.3

Fiziopatologie
– stenoza mitrală –

Stenoza mitrală obstrucționează fluxul sangvin care intră în ventriculul stâng şi este, astfel, însoțită de presiune atrială stângă crescută, în proporție directă cu severitatea obstrucției. Presiunea atrială stângă crescută restricționează întoarcerea venoasă pulmonară spre atriul stâng, crescând presiunea venoasă pulmonară şi, în consecință, presiunea arterei pulmonare şi a ventriculului drept. Presiunea hidrostatică crescută în capilarele pulmonare forțează sângele în alveole şi spațiul interstițial, ducând la congestie pulmonară. Venele bronşice congestionate pot obstrucționa bronhiolele mici, cu o creştere în rezistența căilor superioare.

3.4. Diagnostic

3.4.1. Clinic

Debutul simptomatologiei depinde de severitatea stenozei: stenoza mitrală severă este simptomatică la scurt timp după naştere (când se stabileşte fluxul venos pulmonar).

Principalele simptome în stenoza mitrală sunt: **dispneea, hemoptiziile** şi **emboliile arteriale**.

Stenoza mitrală uşoară poate să fie asimptomatică. În formele moderate, dispneea apare la eforturi fizice mici, iar în formele severe, la repaus sau sub formă de dispnee paroxistică nocturnă.

Simptomele depind de debitul cardiac sistemic şi de rezistența vasculară pulmonară. La pacienții cu stenoză medie sau severă, în timpul efortului fizic creşte frecvența cardiacă, scade perioada de umplere diastolică, cresc presiunea în AS, presiunea venoasă şi arterială pulmonară şi apare congestia pulmonară manifestată prin tuse, wheezing şi uneori hemoptizie. Dacă debitul sistemic este redus în repaus şi creşte uşor la efort, tabloul clinic este dominat de **fatigabilitate**, **ortopnee** şi **limitarea activității fizice**. În plus, la copii pot să apară **infecții pulmonare recurente**, **deficit de creştere**.

Emboliile arteriale apar datorită migrării trombilor din AS, fiind mai frecvente la pacienții cu debit cardiac redus sau fibrilație atrială. Trombii pot migra în arterele cerebrale, mezenterice sau renale, în arterele membrelor şi mai rar într-o arteră coronară.

Hemoptizia apare mai frecvent la debutul bolii, uneori putând să fie prima manifestare a bolii.

Datorită compresiunii nervului laringean recurent de către trunchiul arterei pulmonare dilatate poate să apară afonia.

Examenul clinic

La auscultație, **zgomotul 1** este întărit, fiind produs de mişcarea cuspelor în timpul închiderii; este mai slab la pacienții cu stenoză mitrală severă. **Zgomotul 2** este mai intens la pacienții cu hipertensiune pulmonară, dar nu este dedublat (clacmentul de deschidere a valvei mitrale se poate auzi şi la bază şi se poate interpreta ca dedublarea zgomotului 2). La pacienții cu stenoză mitrală congenitală, datorită absenței caracteristicilor morfologice ale foițelor mitrale, nu se pot auzi zgomotul 1 întărit şi clacmentul de deschidere a valvei mitrale.

Caracteristică pentru stenoza mitrală este **uruitura diastolică**, care se auscultă la apex, după clacmentul de deschidere a valvei mitrale, cu pacientul în decubit lateral stâng sau în timpul expirului. Lungimea suflului se corelează cu severitatea stenozei. La copii, frecvența cardiacă rapidă determină scurtarea diastolei şi, astfel, uruitura diastolică este excepțională.

În prezența hipertensiunii pulmonare, se auscultă suflu diastolic de insuficiență pulmonară (**suflul Graham Steel**).

3.4.2. Paraclinic

- **Electrocardiograma**

La pacienţii cu stenoză mitrală largă, traseul electric este normal, apoi, pe măsură ce creşte gradul obstrucţiei, apare dilatarea AS exprimată electrocardiografic prin modificările undei P: durată crescută (> 0,12 sec) şi aspect crestat, modificări evidente mai ales în DII şi V1.

În prezenţa hipertensiunii pulmonare, apar hipertrofia VD (cresc unda R în V1 şi raportul R/S > 1) şi dilatarea AD.

Ritmul poate fi sinusal, dar în stenoza mitrală severă apar frecvent aritmii atriale, în special fibrilaţie atrială. La copii, fibrilaţia atrială este rară chiar şi în formele avansate.

- **Radiografia toracică**

Dilatarea AS este prima modificare care apare pe radiografia toracică. În incidenţă postero-anterioară se evidenţiază bombarea arcului mijlociu stâng în porţiunea inferioară şi dublu contur pe marginea dreaptă a umbrei cardiace. Deseori, este mai uşor de apreciat dilatarea AS în incidenţă laterală stângă, când se observă deplasarea posterioară a esofagului baritat, iar în stadiile mai avansate devierea esofagului.

De obicei, dilatarea AS este mai semnificativă în boala mitrală decât în stenoza mitrală izolată.

În stenoza mitrală severă apar modificări ale câmpurilor pulmonare de tip congestie pulmonară venoasă: lărgirea hilurilor pulmonare, redistribuţia fluxului sanguin spre zonele apicale. Apoi, când presiunea din AS depăşeşte 20–25 mm Hg, apar semnele edemului interstiţial: liniile Kerley B în unghiul costo-frenic şi Kerley A care merg spre hiluri. Dacă presiunea din AS depăşeşte 35 mm Hg, apare edemul alveolar **[32]**.

- **Ecocardiografia**

Ecocardiografia mod M, 2D, Doppler spectral şi color este esenţială în diagnosticul stenozei mitrale; oferă informaţiile necesare diagnosticării stenozei mitrale, aprecierii severităţii acesteia (aria valvulară, gradientul presional), a nivelului presiunii pulmonare, a stării aparatului subvalvular, a dimensiunilor cavităţilor (AS, VD), precum şi diagnosticarea regurgitării mitrale sau a altor leziuni congenitale cardiace asociate **[32, 33]**. **Ecocardiografia transesofagiană** este necesară la pacienţii cu fereastră ecocardiografică slabă, la care explorarea transtoracică nu permite obţinerea tuturor informaţiilor necesare.

Ecocardiografic transtoracic, se pot identifica toate componentele aparatului valvular şi leziunile anatomice responsabile de apariţia stenozei mitrale. Aria anatomică a valvei mitrale se poate determina direct (planimetric), fără să fie influenţată de eventuala regurgitare mitrală asociată, iar aria funcţională se determină Doppler prin măsurarea PHT (*pressure half time*) şi are o bună corelaţie cu cea determinată la cateterism la adulţi, dar nu şi la copii, posibil din cauza diferenţelor dintre frecvenţa cardiacă, dimensiunea valvei, complianţa atrială şi ventriculară **[33]**.

Gradul stenozei mitrale poate fi subapreciat la pacienţii cu regurgitare aortică severă, la cei cu comunicare interatrială (reduce încărcarea AS) sau la cei cu leziuni obstructive ale inimii stângi care limitează debitul cardiac.

În cazul malformaţiilor congenitale cardiace, se asociază mai multe mecanisme care determină disfuncţii, motiv pentru care ecocardiografic trebuie explorată întreaga valvă mitrală, apoi se precizează leziunea dominantă **[34]**.

- **Cateterismul cardiac**

În general, ecocardiografia oferă toate informaţiile necesare pentru a decide tratamentul pacientului, însă dacă apar discrepanţe între aspectul clinic şi cel ecocardiografic, la pacienţii în vârstă cu indicaţie de coronarografie sau la cei cu criterii de rezolvare prin valvuloplastie cu balon, este necesar cateterismul cardiac **[23, 32]**.

Cateterismul cardiac permite măsurarea gradientului presional diastolic transmitral prin înregistrarea simultană a presiunilor în AS şi VS, aria valvei mitrale, presiunea în artera pulmonară şi rezistenţa vasculară pulmonară, precum şi evaluarea leziunilor asociate.

Prin realizarea angiografiei VS se pot evalua gradul regurgitării mitrale şi funcţia VS.

Caseta 28.4

Diagnostic
– stenoza mitrală –

- ***Clinic***:

– Nou-născuţii cu stenoză mitrală severă au probleme respiratorii de la edemul pulmonar, imediat după naştere, dacă nu există o comunicare interatrială.

Caseta 28.4 *(continuare)*

Diagnostic
– stenoza mitrală –

– Pacienții cu grad ușor până la moderat de stenoză mitrală prezintă, după naștere, semne de debit cardiac scăzut, infecții pulmonare recurente, incapacitate în dezvoltare, intoleranță la efort fizic, diaforeză, tahipnee.
– Alți copii pot prezenta congestie pulmonară, dispnee progresivă, tuse nocturnă, semne de insuficiență cardiacă dreaptă, dezvoltarea fibrilației atriale, endocardită infecțioasă, hemoptizie, durere toracică, disfagie.
– Auscultație cardiacă: zgomot 1 puternic (închidere abruptă a valvei mitrale), intensitate accentuată a zgomotului 2 (hipertensiune pulmonară), suflu diastolic lung cu frecvență joasă, auzit cel mai bine la apex.

- ***Electrocardiogramă***: dilatare atrială, îndreptarea marginii cardiace stângi, lărgirea carinei traheale, vene pulmonare superioare proeminente, linii interstițiale pronunțate, linii Kerley, trunchi arterial pulmonar și dilatarea ramurilor, dilatare ventriculară dreaptă; examenul cu bariu arată în proiecție laterală o indentație rotundă pe peretele anterior al esofagului.
- ***Ecocardiogramă***: cel mai important instrument de diagnosticare a pacienților cu stenoză mitrală; întregul aparat al valvei mitrale este investigat, inclusiv morfologia și funcția, cu vederi subcostale parasternale.
- ***Cateterism cardiac***: nu este necesar pentru diagnosticarea stenozei mitrale sau a inelului mitral supravalvular, bine definit și cuantificat prin ecocardiografie; permite măsurarea directă a presiunilor intracardiace și poate fi util în prezența bolilor asociate, neevidențiate de ecocardiografie.

3.5. Evoluția naturală

Depinde de severitatea stenozei, precum și de tipul și severitatea leziunilor asociate.

De obicei, stenoza mitrală congenitală izolată este severă, în lipsa tratamentului ducând la decesul pacientului în primii 4–5 ani de viață **[22]**. Când stenoza mitrală congenitală se asociază cu alte anomalii cardiace, simptomele apar mai târziu.

3.6. Tratament

3.6.1. Tratament medical

Tratamentul medicamentos are rolul de a amâna momentul intervenției chirurgicale. Trebuie făcute toate eforturile pentru a întârzia intervenția chirurgicală, deoarece rezultatele corecției prin plastie sunt variabile și poate fi necesară înlocuirea valvulară. Dacă este posibil, se evită intervenția chirurgicală în primele 6 luni de viață, deoarece în special în primele 3 luni fibrele de colagen nu sunt maturate suficient și țesutul tisular este fragil și dificil de manipulat.

La mulți copii stenoza mitrală este ușoară și nu progresează pe măsura creșterii somatice. La pacienții **asimptomatici**, în ritm sinusal, nu este necesar tratamentul medicamentos, dar au indicație de **profilaxie a endocarditei infecțioase**.

La pacienții **simptomatici**, pentru a reduce tahicardia indusă de efort, se poate administra tratament **betablocant sau cu blocant calcic. Restricția de sare** și **diureticele** sunt utile la pacienții cu congestie venoasă pulmonară.

În cazul fibrilației atriale, se recomandă **terapie antiaritmică** și **anticoagulare orală**. De asemenea, tratamentul anticoagulant este indicat la toți pacienții cu antecedente de embolii pulmonare sau sistemice, chiar dacă sunt în ritm sinusal **[23, 32]**.

Pentru episoadele de insuficiență cardiacă acută severă, se recomandă **suport inotrop** și **ventilație mecanică**.

3.6.2. Terapia intervențională

La pacienții cu stenoză mitrală severă și boală reumatismală se poate practica **valvuloplastia percutană cu balon**, prin care se reduce gradientul transvalvular, permițând amânarea intervenției chirurgicale **[35]**. Rezultatele acestei tehnici depind de cauza anatomică a obstrucției, cele mai bune rezultate obținându-se în cazul stenozei mitrale tipice cu simetrie de mușchi papilari **[36]**. Dacă regurgitarea mitrală asociată este medie sau severă, procedura este relativ contraindicată **[37]**.

Spre deosebire de valvulopatiile reumatismale, în cazul stenozei mitrale congenitale valvuloplastia percutană cu balon nu a oferit rezultate satisfăcătoare **[28, 36]**.

3.6.3. Tratament chirurgical

a. Indicații chirurgicale

La nou-născuți și copiii mici, tratamentul chirurgical este necesar doar dacă, în ciuda terapiei maximale, apare **deficitul de creștere** sau dacă copiii de această vârstă nu mai pot renunța la suportul ventilator.

Pacienţii cu **repetate infecţii pulmonare, deficit de creştere, hemoptizii** sau **hipertensiune pulmonară severă** necesită corectarea leziunii.

La copiii cu hipertensiune pulmonară severă, operaţia nu trebuie amânată după vârsta de 18 luni.

Când valvulopatia mitrală se asociază cu **alte leziuni care se pot corecta**, se indică intervenţia chirurgicală, iar cu această ocazie se analizează şi se reconstruieşte şi valva mitrală dacă anatomia permite şi există dovada afectării funcţionale, chiar dacă pacientul este asimptomatic. Corecţia leziunilor obstructive (coarctaţia de aortă sau stenoza aortică) şi a anomaliilor cardiace care cresc volumul AS (DSV, canal arterial permeabil), asociată cu plastia mitrală, poate îmbunătăţi funcţia valvei mitrale şi atunci se poate amâna înlocuirea valvulară.

Dificultatea tratamentului chirurgical la nou-născut şi la copilul mic este dată de dimensiunea inelului mitral şi de dimensiunea orificiului valvular necesar pentru accesarea aparatului subvalvular.

b. Tehnici de valvuloplastie

Cuprind: comisurotomia, splitting-ul muşchilor papilari, separarea cordajelor fuzionate, rezecţie musculară, dilatare anulară. Mulţi pacienţi necesită proceduri chirurgicale ulterioare, inclusiv înlocuire valvulară, dar valvuloplastia iniţială permite creşterea şi se evită tratamentul anticoagulant. Tehnicile de anuloplastie sunt adaptate la dimensiunea inelului mitral, toate strategiile terapeutice având rol paliativ până la realizarea procedurii definitive.

Carpentier a realizat clasificarea valvulopatiilor mitrale în funcţie de analiza preoperatorie şi de abordarea chirurgicală **[38, 39]**. Tipul III de leziuni valvulare cuprinde insuficienţa mitrală, stenoza mitrală şi asocierea celor două, iar în funcţie de morfologia pilierilor sunt descrise două forme.

1). Stenoză mitrală fără anomalii ale muşchilor papilari

- **Fuziune pilier – comisură/Scurtarea cordajelor**

Unul dintre muşchii papilari sau amândoi sunt implantaţi direct la nivelul comisurilor, fără intermediul cordajelor tendinoase. Comisurile sunt fuzionate şi îngroşate, foiţele au mişcare limitată, orificiul mitral dintre cei doi muşchi papilari este sever îngustat, iar valva mitrală are aspect de tunel. Sunt descrise şi forme cu cordaje scurte în locul fuziunii dintre pilieri şi comisuri sau pot exista de o parte fuziune, iar de cealaltă parte scurte cordaje tendinoase.

În aceste condiţii se practică **comisurotomie, fenestrarea muşchilor papilari** şi **rezecţia cordajelor secundare (Fig. 28.8)**. Se restabileşte astfel mişcarea valvulară normală.

Înlocuirea valvulară este rareori necesară.

- **Excesul de ţesut valvular şi dublul orificiu mitral**

În acest caz, spaţiile dintre cordajele tendinoase sunt obliterate cu ţesut valvular anormal. Excesul de ţesut poate apărea izolat sau asociat fuziunii comisurale sau valvei „în paraşută".

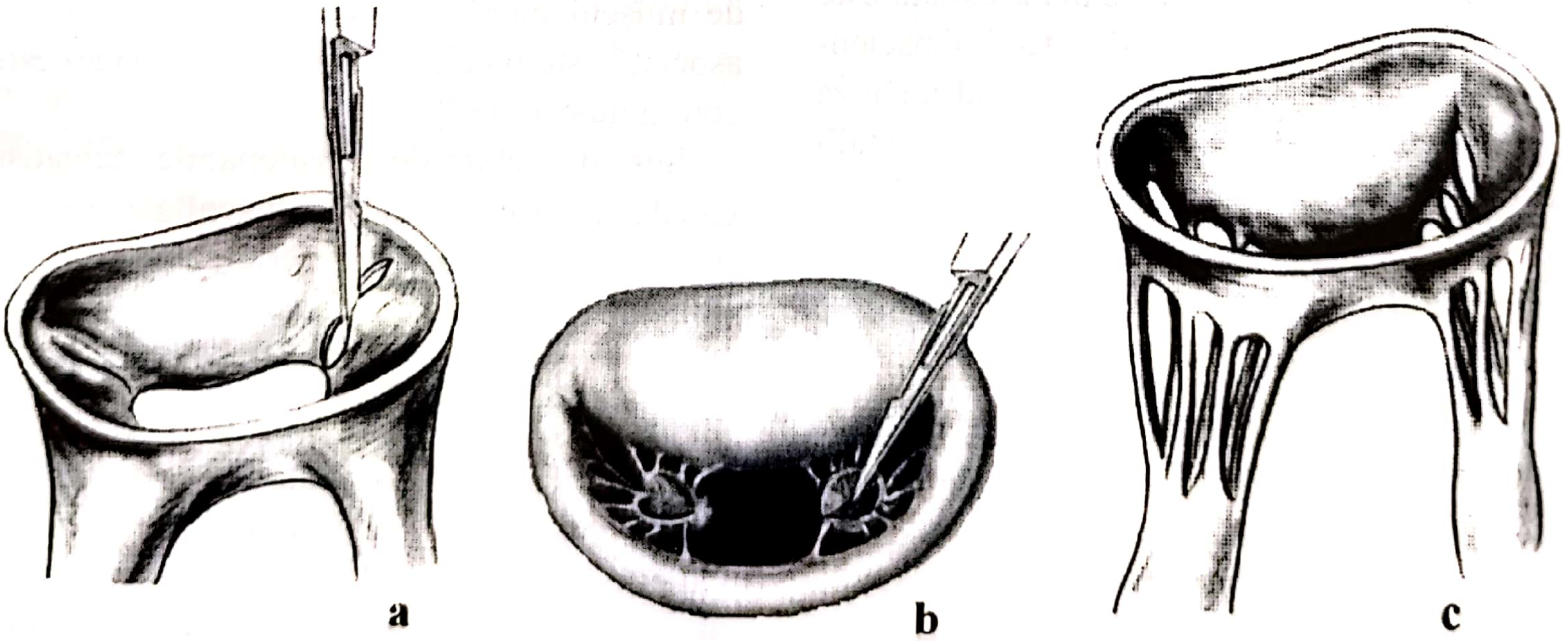

Fig. 28.8. Fuziune comisurală: **a.** comisurotomie; **b.** incizia pilierilor; **c.** fenestrarea spaţiilor dintre cordaje.

Intervenția constă în **fenestrarea cordajelor** (**Fig. 28.9**). Clivarea spațiilor dintre cordaje poate fi suficientă. Uneori, pentru o deschidere mai mare, se practică **rezecție triangulară**, vârful triunghiului fiind la vârful pilierului, iar baza la nivelul marginii libere și a suprafeței de coaptare valvulară.

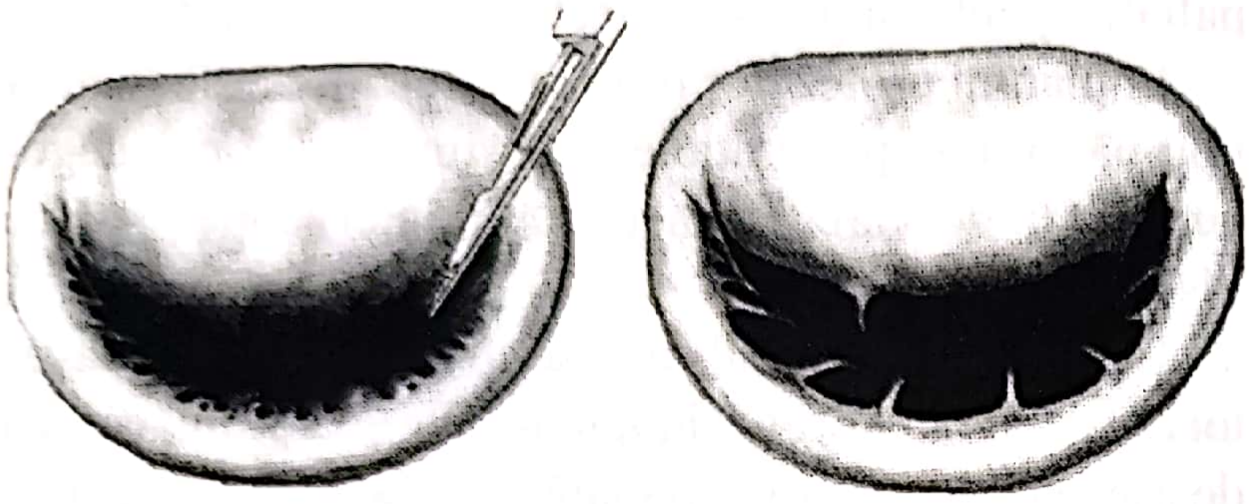

Fig. 28.9. Stenoză mitrală prin exces de țesut între cordaje. Fenestrarea cordajelor.

- **Inelul supravalvular**

Cel mai frecvent, inelul de țesut fibros este discontinuu, având o porțiune valvulară care se inseră pe cuspa anterioară și o porțiune supravalvulară situată la 2–3 mm deasupra inelului mitral **[31]**. În funcție de diametrul inelului, pot apărea grade variate de obstrucție. Deoarece inelul mitral supravalvular se poate asocia cu alte malformații ale valvei mitrale, intraoperator, trebuie examinat întreg aparatul valvular.

Corecția chirurgicală constă în rezecția completă a țesutului fibros, fără a leza cuspa anterioară (există riscul perforării cuspei) (**Fig. 28.10**). Deoarece la nivelul inelului mitral posterior se poate afla traiectul arterei circumflexe, rezecția se realizează în mai multe etape, evitându-se o rezecție posterioară profundă.

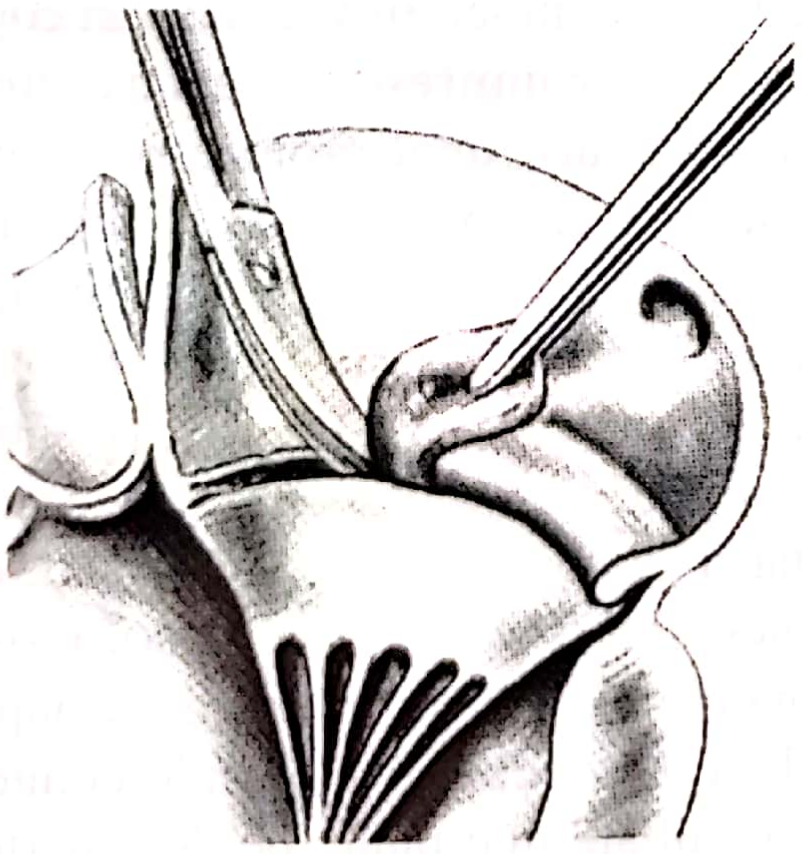

Fig. 28.10. Rezecția inelului supravalvular.

- **Hipoplazia anulară**

Subdezvoltarea inelului mitral se poate asocia cu oricare dintre anomaliile descrise anterior.

Rareori, la pacienții cu hipoplazie anulară extremă, dar cu dimensiuni normale ale VS, este indicată plasarea unui conduct sintetic între atriul stâng și apexul VS **[40]**.

2). Stenoză mitrală cu anomalii ale mușchilor papilari

- **Valva mitrală „în parașută"**

Stenoza apare prin fuziune comisurală, prin obliterarea spațiilor dintre cordaje datorită țesutului valvular în exces, prin restricția mișcării cuspelor datorită tensionării cordajelor inserate pe pilier; însăși masa musculară poate constitui un obstacol **[41, 42]**.

Corecția constă în **comisurotomie**, rezecția țesutului dintre cordaje cu **fenestrarea cordajelor, clivarea inserției cordajelor** și **splitting-ul mușchilor papilari (Fig. 28.11)**.

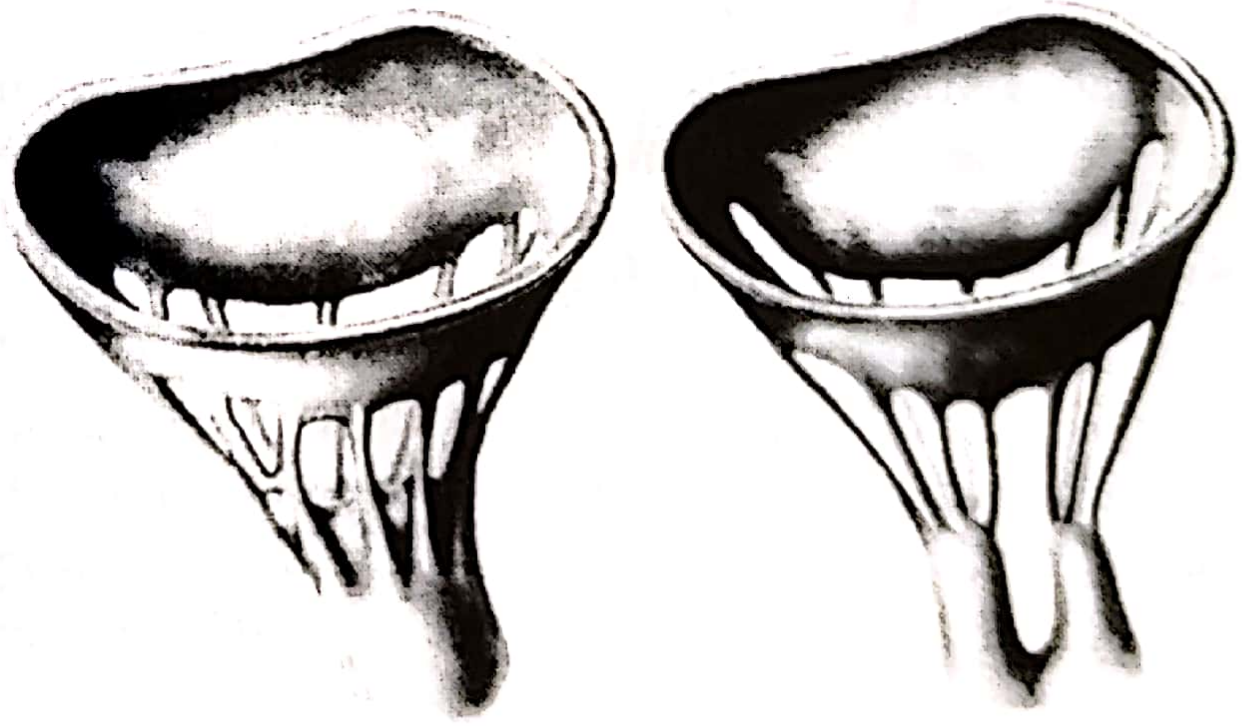

Fig. 28.11. Valva mitrală „în parașută": splitting de pilieri și rezecția țesutului dintre cordaje.

- **Valva mitrală „în hamac"**

Este cea mai complexă anomalie cardiacă, asociind mecanismele stenozei cu cele ale regurgitării. Prin urechiușa stângă se poate observa o importantă masă musculară care se implantează sub foița posterioară și oferă inserție tuturor cordajelor tendinoase care sunt scurte. Obstrucția este dată de masa musculară, la care se asociază fuziunea comisurală și umplerea spațiilor dintre cordaje.

Această malformație este dificil de corectat prin tehnici de plastie. Se tentează separarea cuspei anterioare de cea posterioară prin splitting-ul masei musculare de la o comisură la alta și în sens perpendicular pentru a individualiza capetele mușchilor papilari (**Fig. 28.12**), rezecția părții centrale a mușchiului papilar pentru a intra în cavitatea ventriculară, apoi toate cordajele și mușchii papilari care nu sunt atașați la marginile libere ale cuspelor trebuie înlăturați pentru a elibera tractul de intrare. Pentru a accesa mai ușor aparatul subvalvular, se poate practica o incizie temporară la nivelul foiței murale, urmată de lărgirea cu petic de pericard **[43]**.

De obicei, este necesară înlocuirea valvulară.

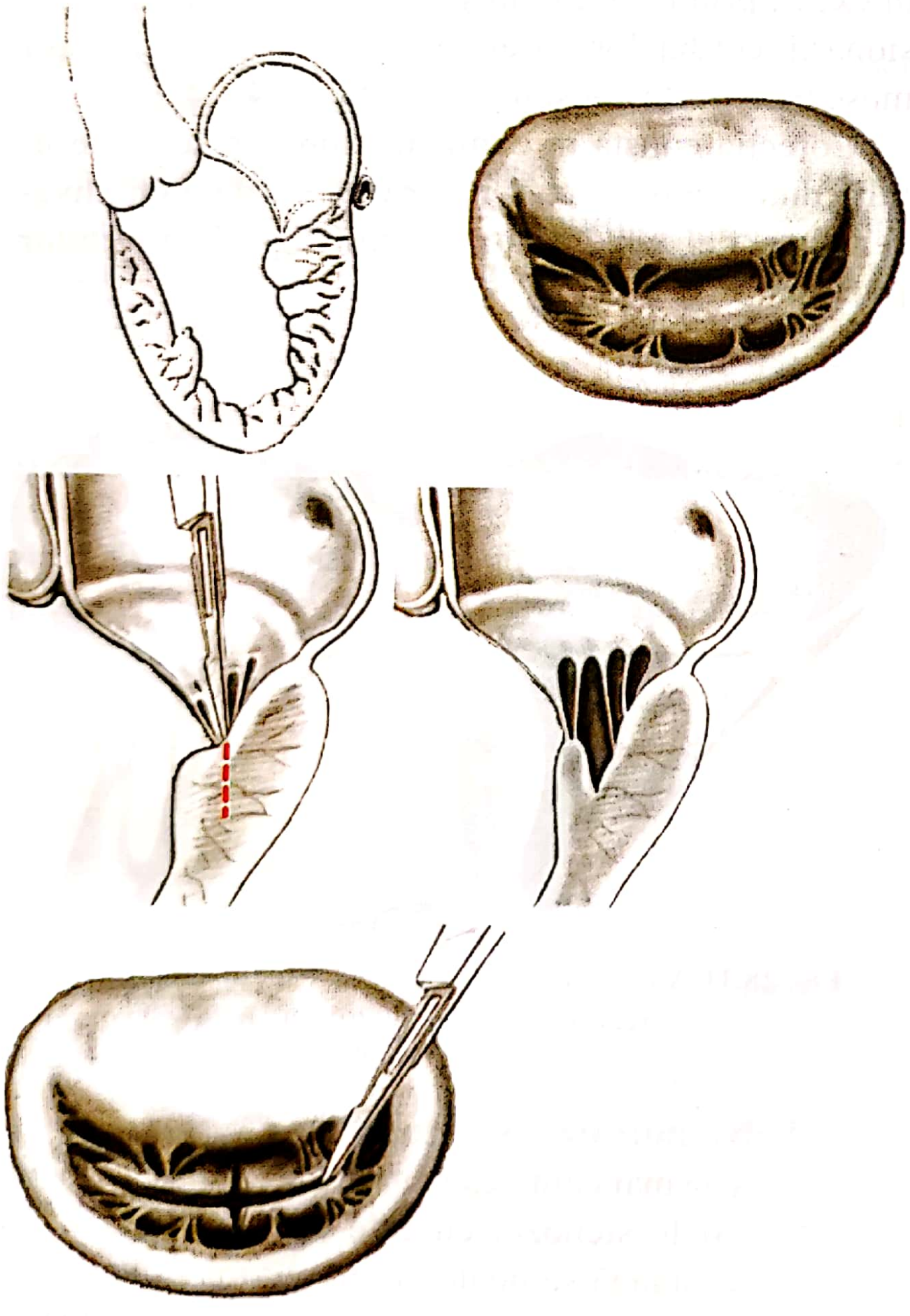

Fig. 28.12. Comisurotomie și separare transversală în cazul valvei „în hamac".

c. Înlocuirea valvei mitrale

Dacă nu este posibilă reconstrucția valvulară sau dacă aceste tehnici nu au avut rezultatele scontate, se practică înlocuirea valvulară. Este necesară în aproximativ 10–15% dintre cazurile cu malformații congenitale ale valvei mitrale. De obicei, înlocuirea valvulară se practică după una sau două tehnici de plastie cu rol paliativ, pentru a permite creșterea inelului mitral.

Implantul protezelor biologice este contraindicat la nou-născuți, copii și adolescenți tineri, datorită degenerării rapide, care face necesară reintervenția precoce **[44]**.

Homograftul mitral nu a avut rezultate satisfăcătoare la copii, datorită tehnicii dificile și faptului că rata de eșec la copii a fost apreciată la 50% la 3 ani. Se pare că la originea fenomenelor inflamatorii și a fibrozei stau fenomenele imunologice de rejet.

Înlocuirea valvei mitrale cu proteză mecanică are un prognostic bun prin implantarea în poziție anatomică și acceptarea conceptului de reînlocuire valvulară. Supraviețuirea pe termen scurt și lung depinde de raportul dintre dimensiunea protezei și inelul mitral al pacientului **[45]**. La copii, inelul mitral este distensibil. Tendința este de a utiliza proteza cu cea mai mare dimensiune posibilă, însă există riscul elongării porțiunii posterioare a inelului mitral și al lezării arterei circumflexe care este situată în șanțul atrio-ventricular. Se recomandă evitarea înlocuirii valvei mitrale prin implantare supra-anulară sau cu o proteză supradimensionată.

Complicațiile protezării valvulare observate la adulți sunt posibile și la copii. Cele mai specifice complicații posibile ale înlocuirii valvulare la copii sunt:

- **elongarea** sau **compresiunea arterei circumflexe** datorită utilizării unei proteze prea mari; dacă apare această complicație, se impune înlocuirea protezei cu una de dimensiuni mai mici;
- **apariția blocului atrio-ventricular complet** datorită afectării fasciculului His printr-o sutură prea profundă la nivelul comisurii posterioare.

Necesitatea reînlocuirii valvulare depinde de dimensiunea primei proteze și de vârsta la care a fost implantată **[46]**. În ultimele decenii, intervențiile după corecția chirurgicală a valvulopatiilor mitrale congenitale au înregistrat rezultate mai bune, pe de o parte datorită îmbunătățirii tehnicilor de plastie mitrală, iar pe de altă parte datorită rezultatelor mai bune după înlocuirea valvulară cu proteză mecanică prin controlul terapiei anticoagulante şi o mai bună înţelegere a consecinţelor utilizării protezelor subdimensionate.

4. REGURGITAREA MITRALĂ CONGENITALĂ

4.1. Definiție

Regurgitarea mitrală congenitală este o malformaţie cardiacă rară, care presupune trecerea anormală în sistolă a unei părți din volumul de sânge al VS în AS, datorită incompetenței aparatului valvular mitral; poate determina infecţii pulmonare, insuficiență cardiacă, eventual deficit de creştere.

Valvulopatiile mitrale congenitale se asociază frecvent cu alte malformaţii congenitale cardiace: coarctație de aortă, defect septal atrio-ventricular, VD cu dublă cale de ieşire, tetralogie Fallot, ventricul unic, transpoziție de vase mari, atrezie tricuspidiană şi altele. La pacienţii cu coarctație de aortă, regurgitarea mitrală poate apărea ca urmare a afectării funcţiei VS sau ca malformație congenitală a valvei mitrale, determinată de ruptură de cordaje, perforații congenitale, dublu orificiu valvular mitral, cleft al valvei anterioare, lipsă de țesut valvular la nivelul foiţelor **[47]**.

Regurgitarea mitrală poate apărea la pacienţii cu cardiomiopatii, miocardite, boală Kawasaki, colagenoze, endocardită infecţioasă, traumatisme, cardiopatie ischemică, sau la cei cu boli genetice precum sindromul Marfan, sindromul Ehlers-Danlos, mucopolizaharidoze (boala Hurler), homocistinuria **[48, 49]**.

La adulții cu sindrom Marfan, cauza regurgitării mitrale este prolapsul, iar la copiii cu sindrom Marfan şi regurgitare mitrală severă, cauza poate fi displazia are prolapsul **[50]**.

4.2. Morfopatologie

Anomaliile oricărei componente a valvei mitrale – cordaje tendinoase, muşchi papilari, inel mitral, margini libere ale foițelor – pot determina regurgitare mitrală congenitală prin displazie valvulară, valvă mitrală cu orificiu dublu, cleft izolat al valvei mitrale anterioare şi/sau posterioare, lipsă de țesut tisular, deplasarea valvei mitrale de tip Ebstein, arcadă mitrală anormală.

4.2.1. Valva mitrală cu orificiu dublu presupune existența a două orificii separate, fiecare fiind susținut de propriul aparat subvalvular (**Fig. 28.13**). De obicei, cele două orificii sunt delimitate de țesutul valvular şi susținute de aparate subvalvulare, rareori fiind determinate de benzi fibroase aberante sau de aderențele dintre cuspele valvulare **[51, 52]**.

Sunt descrise trei **tipuri morfologice**:

– **comisural** – orificiul accesor este situat la nivelul comisurii;este cel mai frecvent tip;

– **central** – orificiul valvei mitrale este împărțit printr-o punte de țesut al cuspelor în două orificii egale;

– **de tip „gaură"** – orificiul accesor este situat la nivelul cuspei valvulare; acest tip se diferențiază de simpla fenestrare, care nu are aparat propriu subvalvular.

Valva mitrală cu dublu orificiu apare mai frecvent la pacienţii cu canal atrio-ventricular comun, dar este întâlnită şi la cei cu sept atrio-ventricular intact şi poate determina grade diferite de regurgitare mitrală sau se poate asocia cu alte anomalii care determină regurgitare mitrală **[53]**.

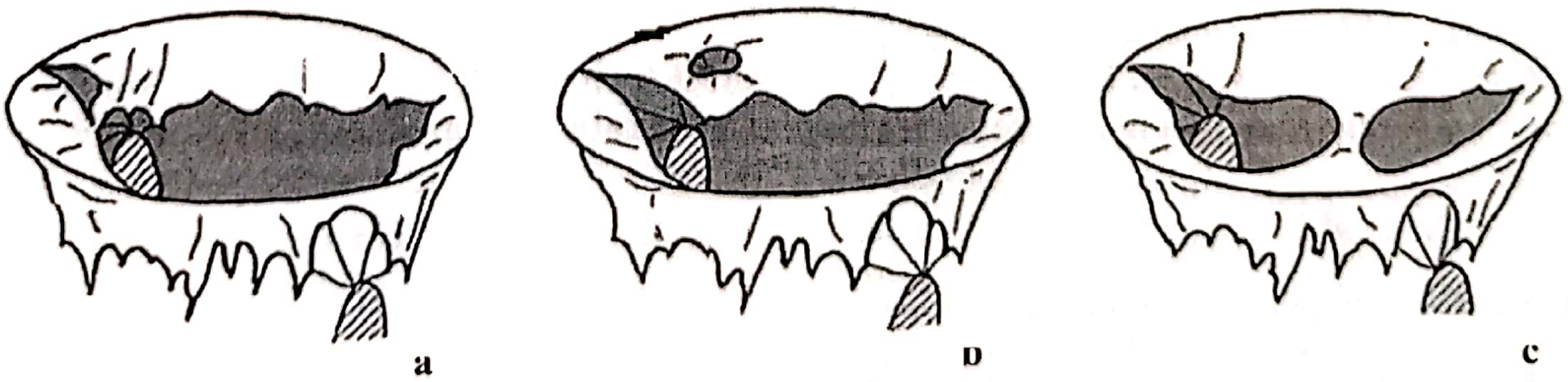

Fig. 28.13. Valva mitrală cu dublu orificiu: **a)** de tip comisural; **b)** de tip „gaură"; **c)** de tip central.

4.2.2. Cleft-ul izolat al valvei mitrale anterioare, diferit de cleft-ul valvei atrio-ventriculare stângi de la pacienţii cu defect septal atrio-ventricular, se caracterizează printr-o despicătură care împarte cuspa mitrală anterioară în două porţiuni cu inel mitral poziţionat normal şi sept atrio-ventricular integru **[54, 55]**. Este o cauză rară de regurgitare mitrală congenitală. Se asociază cu alte anomalii cardiace: DSV, tetralogie Fallot, atrezie tricuspidiană etc.

4.2.3. Arcada mitrală anormală

În 1967, Layman şi Edwards descriu aşa-numita arcadă mitrală anormală, cauză de regurgitare mitrală congenitală **[56]**.

Arcada mitrală se formează prin unirea capetelor muşchilor papilari ai VS, care apoi vin în contact cu foiţa mitrală anterioară fie direct, fie prin nişte cordaje tendinoase scurte (**Fig. 28.14**) **[56, 57]**. Această arcadă mitrală anormală poate determina stenoză mitrală congenitală sau boală mitrală, muşchii papilari îngroşaţi aflaţi în imediata vecinătate a marginilor libere contribuind la obstrucţia subvalvulară. Deşi arcada mitrală anormală este considerată o patologie a copiilor, sunt prezentate în literatură şi cazurile unor adulţi cu regurgitare mitrală congenitală dată de arcada mitrală anormală **[58, 59]**. A fost descrisă şi arcada anormală a ambelor valve atrio-ventriculare la un copil cu regurgitare mitrală şi tricuspidiană severă **[60]**.

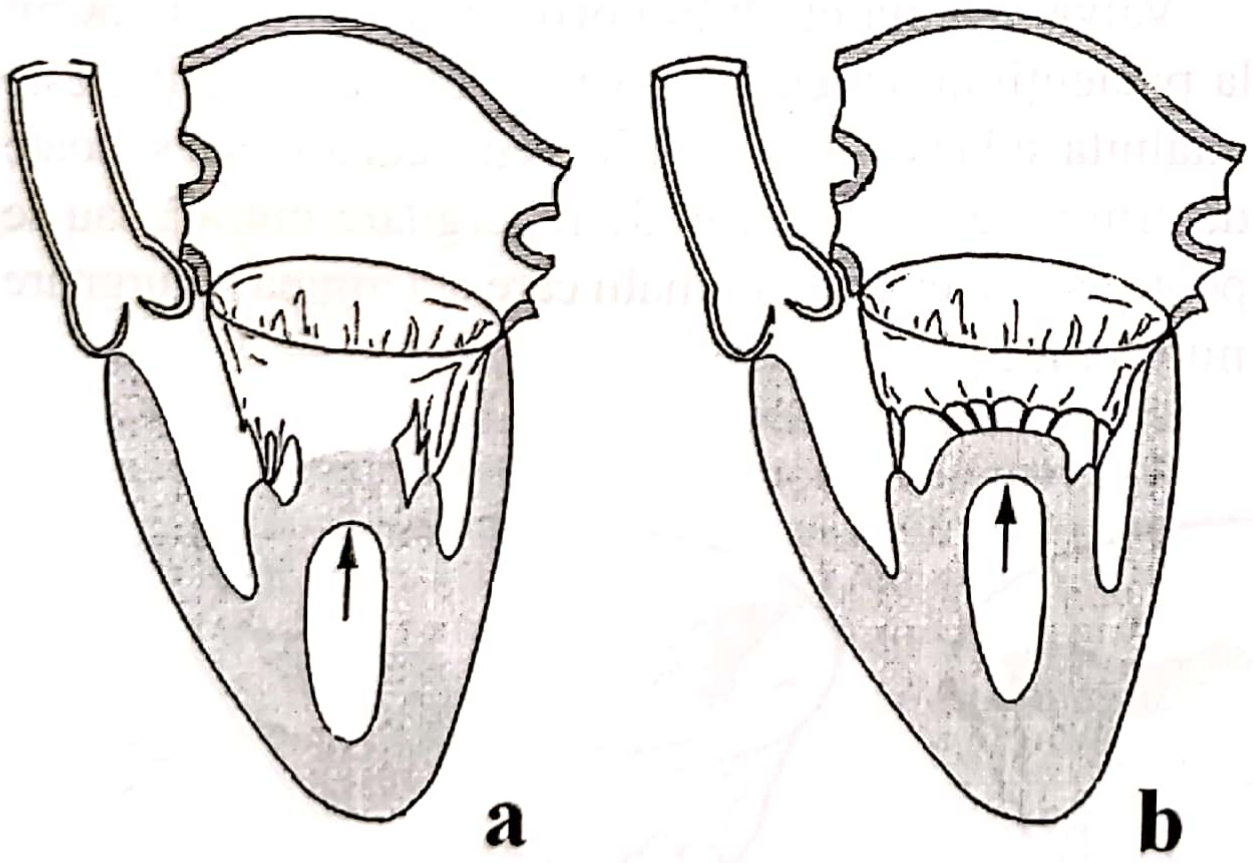

Fig. 28.14. Arcada mitrală: prin fuzionarea capetelor muşchilor papilari se formează o arcadă, care se ataşează foiţelor valvei mitrale fie direct (**a**), fie prin intermediul unor scurte cordaje tendinoase (**b**).

4.2.4. Prolapsul valvei mitrale

Prolapsul valvei mitrale este de etiologie incertă, posibil plurifactorială. S-a sugerat că degenerarea mixomatoasă, factorii miocardici şi boala coronariană ischemică ar provoca prolapsul valvei mitrale. Iniţial a fost identificat pe baza suflului telesistolic şi a clicului mezosistolic al regurgitării mitrale, apoi s-a identificat cu regurgitarea mitrală de grade diferite, unele date demonstrând progresiunea severităţii incompetenţei valvulare.

Prolapsul valvei mitrale apare la pacienţi cu alte malformaţii congenitale cardiace: sindrom Marfan, ectazie anulo-aortică, cardiopatie ischemică, cardiomiopatie hipertrofică, precum şi la cei cu pectus excavatum, constituţie astenică. Regurgitarea mitrală dată de prolapsul valvei mitrale este de severitate variabilă, progresând în timp până la regurgitare mitrală severă.

Prolapsul valvei mitrale poate apărea ca urmare a anomaliilor oricărei componente a aparatului valvular mitral (inel mitral, foiţe mitrale, cordaje tendinoase, muşchii papilari). Prolapsul mitral primar presupune anomalii ale ţesutului de colagen, cu dezvoltarea de ţesut valvular în exces, elongarea cordajelor tendinoase sau dilatare de inel. Toate componentele aparatului valvular pot suferi modificări mixomatoase. Gradul regurgitării mitrale este direct proporţional cu gradul

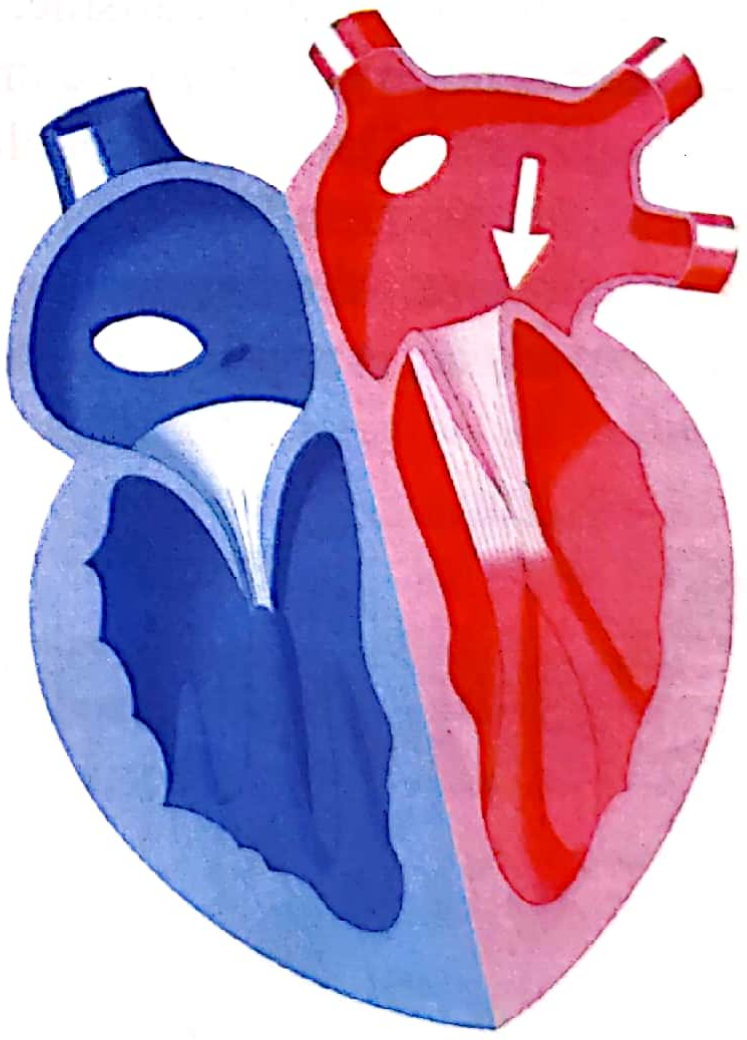

Fig. 28.2 Op TIM. Prolaps de VM **[86]**.

prolapsului și severitatea dilatării inelului. Ruptura de cordaje tendinoase determină o creștere acută a severității regurgitării mitrale.

4.2.5. Alte condiții anatomopatologice asociate cu regurgitarea mitrală

Ruptura cordajelor tendinoase – fie spontană, fie post-traumatic sau în cadrul endocarditei infecțioase, a reumatismului articular, a bolilor de colagen – determină flail al foiței valvulare și regurgitare mitrală.

Regurgitarea mitrală poate apărea în **endocardita infecțioasă** datorită perforării cuspei, în tumorile atriale care nu permit închiderea valvei sau în cazul dilatării VS prin dilatarea inelului mitral.

La nou-născut, regurgitarea mitrală poate reflecta **anomalii ale circulației de tranziție**, care determină ischemie miocardică tranzitorie **[61]**.

La copiii cu **stenoză aortică severă [62]**, cu **origine anormală a arterei coronare stângi din artera pulmonară** sau cu **atrezia ostiumului arterei coronare stângi** și circulație colaterală insuficientă, se descriu ischemia și infarctizarea mușchilor papilari, cu apariția regurgitării mitrale.

Dilatarea de inel mitral determină regurgitare mitrală, chiar dacă anatomia valvei mitrale este relativ normală. Dilatarea inelului mitral poate fi secundară cardiomiopatiei familiale sau dobândite sau altor leziuni care determină dilatarea VS, cum ar fi regurgitarea aortică.

Caseta 28.5

Boli asociate
– regurgitarea mitrală –

- DSA
- DSV
- Obstrucție subaortică (rar)
- Coarctație de aortă
- Canal arterial permeabil
- Ventricul drept cu dublă cale de ieșire
- Transpoziție de vase mari
- Origine aberantă a arterei coronare stângi
- Stenoză de valvă pulmonară
- În sindromul Marfan, Ehlers-Danlos, fibro-elastoză endocardică

Caseta 28.6

Morfologie
– regurgitarea mitrală –

Poate prezenta mai multe forme, datorate malformațiilor unuia sau mai multor componente majore ale valvei mitrale: inelul, cuspele, cordajele tendinoase și mușchii papilari.

Este frecventă din cauza următoarelor motive:

- dilatare de inel secundară prolapsului de cuspă anterioară sau posterioară;
- dilatare inelară secundară hipoplaziei de cuspă posterioară cu scurtare de cordaje;
- cleft mitral izolat (neasociat cu defect septal atrio-ventricular) sau fenestrări ale cuspei anterioare;
- prolaps de valvă datorat elongării cordajelor;
- valvă hamac sau arcadă mitrală aberantă.

De asemenea, Carpentier și colaboratorii descriu **agenezia de cordaje tendinoase** ca o cauză de regurgitare mitrală congenitală **[63]**.

4.3. Fiziopatologie

Gradul regurgitării mitrale depinde de mărimea orificiului de regurgitare, gradientul presional dintre VS-AS, complianța AS, durata sistolei, gradientul presional între VS-aortă **[49]**.

Fiziopatologic, regurgitarea mitrală are caracteristici diferite dacă este acută, cronică compensată sau decompensată. Datorită fluxului sistolic retrograd în AS, valva mitrală se îngroașă și scade gradul coaptării, iar, datorită dilatării inelului mitral prin creșterea gradului regurgitării, regurgitarea mitrală are un caracter progresiv.

Hipertensiunea pulmonară apare atât în regurgitarea mitrală acută (datorită complianței reduse a AS), cât și în regurgitarea mitrală cronică (datorită disfuncției VS).

Tahiaritmiile atriale apar ca urmare a dilatării AS.

În regurgitarea mitrală, o parte din fluxul sanguin trece retrograd în sistolă în AS, urmând ca în diastola următoare să revină în VS; la acest volum se adaugă sângele venit în AS din venele pulmonare.

La debutul bolii, fracţia de ejecţie a VS este crescută, deoarece asigură atât debitul cardiac sistemic, cât şi fluxul retrograd în AS. La pacienţii cu regurgitare mitrală, o fracţie de ejecţie normală semnifică disfuncţie miocardică.

Caseta 28.7

Fiziopatologie
– regurgitarea mitrală –

Prezenţa regurgitării mitrale permite întoarcerea fluxului sanguin de la ventriculul stâng la atriul stâng în sistolă. Pe măsură ce volumul regurgitării creşte în timp, ventriculul stâng creşte în dimensiune. Dilatarea progresivă a ventriculului stâng, datorată supraîncărcării de volum, crescând şi mai mult regurgitarea mitrală, din cauza dilatării asociate a inelului anular, duce în final la contracţie ventriculară defectuoasă, postsarcină crescută, debit cardiac scăzut şi, în final, la insuficienţă cardiacă stângă.

Etape distincte în evoluţia naturală:

- etapa de regurgitare mitrală acută;
- etapa cronică compensată;
- etapa cronică decompensată.

4.4. Diagnostic

4.4.1. Clinic

Simptomatologia depinde de severitatea regurgitării mitrale, de tipul regurgitării mitrale, acută sau cronică, de gradul progresiunii, de vârsta pacientului, de patologia asociată **[49]**.

Regurgitarea mitrală cronică este asimptomatică foarte mulți ani, apoi pe măsură ce progresează apar astenie, fatigabilitate, dispnee de efort, iar când regurgitarea mitrală devine importantă apar şi dispneea paroxistică nocturnă şi ortopneea.

Simptomele adolescenților cu regurgitare mitrală se datorează hipertensiunii venoase pulmonare şi sunt reprezentate de: **dispnee de efort, ortopnee** sau **dispnee paroxistică nocturnă.**

Nou-născuții şi copiii mici par asimptomatici la repaus. **Fatigabilitatea** şi **tahipneea la efort** pot arăta progresiunea valvulopatiei mitrale. Copiii cu vârstă mică, cu regurgitare mitrală moderat-severă şi hipertensiune pulmonară, prezintă **deficit ponderal, repetate infecții pulmonare.**

Examenul fizic variază în funcție de severitatea regurgitării mitrale. La pacienții cu regurgitare mitrală severă, la palpare, se decelează deplasarea şocului apexian în stânga şi în jos şi uneori freamăt sistolic.

Auscultatoric, **zgomotul I** este diminuat datorită coaptării slabe a valvei mitrale, de unde scăderea contribuţiei valvei mitrale la acest zgomot. La pacienţii cu hipertensiune pulmonară, componenta pulmonară a **zgomotului II** este de intensitate crescută. **Zgomotul III** este dat de volumul sanguin crescut care trece prin valva mitrală în faza de umplere rapidă a diastolei ventriculare. În regurgitarea mitrală apare suflu holosistolic cu intensitate maximă la apex şi iradiere în axilă. La pacienţii cu prolaps de valvă mitrală, suflul poate fi mezo- sau telesistolic. Intensitatea suflului nu se corelează cu severitatea regurgitării mitrale; regurgitarea mitrală silențioasă poate apărea în cazul disfuncției VS, creşterii presiunii în AS, zgomotelor extrinseci date de proteze valvulare, obezităţii, deformărilor cutiei toracice, bolilor pulmonare obstructive **[49]**. În regurgitările mitrale severe se aude şi uruitura diastolică dată de stenoza mitrală relativă, datorită fluxului diastolic crescut prin orificiul mitral.

4.4.2. Paraclinic

- **Electrocardiograma**

În regurgitarea mitrală acută, ECG este normală. În regurgitarea mitrală cronică severă pot apărea aritmii supraventriculare, în special flutter atrial, fibrilație atrială. Dacă ECG arată ritm sinusal, se pot decela modificări ale morfologiei şi duratei undei P sugestive pentru dilatarea AS. Se pot evidenția hipertrofie VS şi VD.

- **Radiografia toracică**

Cardiomegalia pe baza măririi AS şi VD apare în regurgitarea mitrală moderată şi severă. În regurgitarea mitrală, AS atinge dimensiuni mai mari decât în stenoza mitrală.

Circulația pulmonară este încărcată de tip venos în regurgitarea mitrală acută şi cronică decompensată (liniile Kerley B şi edem pulmonar).

- **Ecocardiografie**

Cu ajutorul ecocardiografiei transtoracice 2D, Doppler spectral şi color, se pot determina mecanismul regurgitării mitrale, severitatea acesteia şi consecințele hemodinamice **[64]**.

Ecocardiografia transesofagiană este necesară doar dacă fereastra slabă a pacientului nu permite evaluarea satisfăcătoare transtoracic sau dacă transtoracic nu se pot obține informații pentru evaluarea posibilității corecției valvulopatiei prin plastie **[65]**.

Ecocardiografia de stres poate furniza informații fiziopatologice privind hipertensiunea pulmonară și sistemică indusă de efort, modificarea gradientului mitral, toleranța la efort **[66, 67]**.

Ecocardiografia 2D evidențiază dilatarea AS, VS, etiologia regurgitării mitrale, iar Doppler spectral și color cuantifică leziunea. Aprecierea severității regurgitării mitrale se realizează prin măsurarea fracției de regurgitare, a volumului regurgitat, ariei orificiului de regurgitare, lățimii venei contracte (cel mai mic diametru al jetului măsurat Doppler color) **[68, 69]**. La adulți, regurgitarea mitrală este caracterizată ca severă dacă aria jetului > 8–10 cm^2, vena contractă $\geq$ 7 mm, aria orificiului regurgitant > 0,40 cm^2, volumul regurgitant > 60 ml, dimensiunile AS, VS mărite **[70, 71]**.

În urma ecocardiografiei transtoracice și transesofagiene, regurgitarea mitrală se poate clasifica în funcție de mobilitatea foițelor și morfologia mușchilor papilari **[63]**:

- **Tipul I** – mobilitatea foițelor păstrată; regurgitarea apare ca urmare a lipsei de coaptare între foițe;
  - dilatare anulară (rareori apare izolată, de obicei se asociază cu o altă malformație mitrală sau extravalvulară: DAS, DSV), cleft al valvei, defect al foiței mitrale (agenezie valvulară);
- **Tipul II** – prolapsul foiței; marginea liberă a uneia sau a ambelor foițe depășește planul orificiului mitral în sistolă;
  - longare de cordaje, de mușchi papilari, absența cordajelor tendinoase;
- **Tipul III** – mobilitatea uneia sau ambelor foițe este redusă; în funcție de morfologia mușchilor papilari sunt descrise două subgrupe:
- **Tipul III$_1$** – mobilitate diminuată a foițelor valvulare, însă ambii mușchi papilari sunt prezenți;
  - fuziune comisurală a mușchilor papilari, scurtare de cordaje tendinoase;
- **Tipul III$_2$** – mobilitate diminuată a foițelor valvulare, cu anomalii ale mușchilor papilari.
  - valva mitrală în parașută, arcadă mitrală anormală.

Pe lângă „analiza funcțională", prin ETE se poate realiza „analiza segmentară" care permite localizarea precisă a disfuncției foiței valvulare.

Rareori, ecocardiografic se pot diagnostica cu precizie toate leziunile responsabile de disfuncția valvulară, acest lucru fiind posibil intraoperator.

Cateterism cardiac

Nu este obligatoriu în cazul regurgitării mitrale izolate.

Caracteristicile hemodinamice variază în funcție de severitatea regurgitării mitrale. Presiunea în AS este crescută, iar pe curba de presiune, unda V este amplă. La unii pacienți cu regurgitare mitrală cronică, AS este mult dilatat și presiunea în AS poate fi normală. În formele moderate și severe, crește presiunea în capilarul pulmonar, în artera pulmonară și VD.

Angiografia VS arată dilatarea VS, iar fracția de ejecție poate fi normală sau crescută. La injectarea substanței de contrast în VS, o parte din aceasta trece retrograd în AS, iar gradarea regurgitării mitrale pe o scală de la 1 la 4 se face în funcție de gradul opacifierii AS și de viteza de înlăturare a substanței de contrast **[72]**:

- **Gradul 1** (regurgitare mitrală ușoară) – AS este parțial și doar ușor opacifiat, iar substanța de contrast este eliminată printr-o contracție;
- **Gradul 2** (regurgitare mitrală moderată) – AS este opacifiat în întregime, dar mai puțin intens decât VS, iar substanța de contrast se elimină după mai multe contracții;
- **Gradul 3** (regurgitare mitrală moderat-severă) – AS este opacifiat în totalitate și **de aceeași intensitate ca și VS**;
- **Gradul 4** (regurgitare mitrală severă) – AS este opacifiat în întregime după prima contracție ventriculară, se opacifiază progresiv cu următoarele contracții, iar substanța de contrast umple venele pulmonare.

Se pot calcula volumul regurgitant și fracția de regurgitare, pe baza cărora se apreciază severitatea regurgitării mitrale **[72]**.

Caseta 28.8

Diagnostic
– regurgitarea mitrală –

- ***Clinic:***
  - Regurgitare mitrală severă acută: insuficienţă cardiacă sau şoc cardiogen
  - Regurgitare mitrală cronică: în funcţie de gradul regurgitării – asimptomatici, fatigabilitate, dispnee, tahipnee, creştere deficitară, hemoptizie
  - La examinarea fizică, impulsul cardiac poate fi deplasat la stânga, iar pulsurile periferice pot fi slab bătute
  - La auscultaţie, zgomotul 1 este uşor diminuat, pe când zgomotul 2 este dedublat; se aude un suflu hololistic, mai puternic la apex, cu iradiere către axila stângă: odată cu instalarea hipertensiunii pulmonare, zgomotul 2 devine mai accentuat
- ***Electrocardiogramă:*** lărgire atrială şi ventriculară stângă; în prezenţa hipertensiunii pulmonare; hipertrofie ventriculară dreaptă; tulburări de ritm (fibrilaţia atrială)
- ***Radiografie toracică:***
  - Regurgitare mitrală cronică: lărgire atrială şi ventriculară stângă, congestie pulmonară
  - Regurgitare mitrală acută: linii vasculare venoase pulmonare, edem pulmonar
- ***Ecocardiogramă:*** cel mai important instrument de diagnosticare a morfologiei şi funcţiei valvei mitrale; eco Doppler color în vederi precordiale ax scurt şi lung evidenţiază durata şi direcţia fluxului regurgitării, cu semnal sistolic de viteză mare prin valvă
- ***Cateterism cardiac:*** permite măsurarea directă a presiunilor intracardiace; indicat în prezenţa datelor discordante clinice şi ecocardiografice

Caseta 28.9

Managementul şi aspecte observaţionale la pacienţii cu prolaps de valvă mitrală

Pacienţi asimptomatici

Absenţa regurgitării mitrale
- urmărire la fiecare 5 ani
- investigaţii
  - ECG
  - ecocardiografie 2D şi Doppler
- nu necesită profilaxia endocarditei

Prezenţa regurgitării valvulare mitrale stabile
- urmărire la fiecare 2–3 ani
- investigaţii
  - ECG
  - ecocardiografie 2-D şi Doppler
- necesită profilaxia endocarditei

Prezenţa regurgitării valvulare mitrale progresive
- urmărire la minim 1 an
- investigaţii
  - ECG
  - ecocardiografie 2-D şi Doppler
  - radiografie toracică
- necesită profilaxia endocarditei

Caseta 28.9 *(continuare)*

Pacienţi simptomatici

Neatribuiţi regurgitării mitrale moderat-severe
- urmărire în fiecare an
- investigaţii
  - ECG
  - monitorizare ECG 24 de ore
  - test de efort cu treadmil
- dacă este necesar medicaţie antiaritmică (agenţi beta-blocanţi)

Atribuiţi regurgitării mitrale moderat-severe
- investigaţii
  - evaluare invazivă hemodinamică
  - ecocardiografie transesofagiană
- chirurgie valvulară mitrală

Caseta 28.10

Complicaţiile prolapsului de valvă mitrală

- Regurgitare mitrală progresivă
- Ruptură acută de cordaje ale valvei mitrale
- Insuficienţă cardiacă congestivă şi hipertensiune pulmonară secundară
- Evenimente embolice
  - sistem nervos central
  - artere coronare
  - artere periferice
- Aritmii atriale
  - complexe supraventriculare premature
  - tahicardie atrială paroxistică
  - flutter şi fibrilaţie atrială
- Aritmii ventriculare
  - complexe ventriculare premature
  - tahicardie ventriculară susţinută şi nesusţinută
- Moarte subită

4.5. Tratament

4.5.1. Tratament medical

Regurgitarea mitrală uşoară nu necesită tratament medicamentos sau evitarea efortului fizic. Sunt necesare profilaxia endocarditei infecţioase şi reevaluarea ecocardiografică periodică pentru posibila progresie a severităţii valvulopatiei.

Tratamentul medicamentos al regurgitării mitrale medii sau severe cuprinde terapie diuretică şi hipotensoare dacă este prezentă HTA sistemică. În cazul disfuncţiei VS, se poate administra digoxin, mai ales dacă este prezentă şi fibrilaţia atrială. La pacienţii cu fibrilaţie atrială este necesară terapia anticoagulantă.

În regurgitarea mitrală acută, tratamentul medicamentos constă în agenți inotrop pozitivi – în caz de hipotensiune arterială – și în vasodilatatoare (nitrați și diuretice) dacă permite tensiunea arterială.

În regurgitarea mitrală cronică, vasodilatatoarele (IECA) se utilizează doar la bolnavii cu insuficiență cardiacă [49, 73]. Nu există date suficiente despre utilizarea agenților de reducere a postsarcinii la pacienții cu regurgitare mitrală cronică compensată și funcție păstrată a VS.

4.5.2. Tratament chirurgical

Pacienții simptomatici, care nu răspund la terapie medicamentoasă, au indicație de tratament chirurgical. Complicațiile intervenției chirurgicale sunt reprezentate de: deces, necesitatea reintervenției chirurgicale, complicațiile terapiei anticoagulante necesară postprotezare valvulară, endocardită infecțioasă, accidente cerebrovasculare [74–76].

Alegerea momentului optim de rezolvare chirurgicale a regurgitării mitrale rămâne o provocare. La adulți, amânarea intervenției chirurgicale până apare disfuncția VS determină creșterea mortalității și a morbidității [77]. De obicei, la copiii simptomatici, funcția VS se normalizează după plastia valvei mitrale, dar cu cât este mai mult timp prezentă regurgitarea mitrală severă, cu atât crește incidența aritmiilor atriale [78].

La adulții cu regurgitare mitrală cronică severă, asimptomatici, intervenția chirurgicală este recomandată dacă există disfuncție VS (FE a VS < 60% și/sau DTS al VS > 45 mm) (I C), sau la cei fără disfuncție VS, dar cu fibrilație atrială sau hipertensiune pulmonară (PsAP > 50 mm Hg în repaus) (IIa C) [79].

Pentru copiii cu regurgitare mitrală nu există încă criterii așa de stricte de indicație chirurgicală. Regurgitarea mitrală congenitală este ușor mai bine tolerată decât stenoza mitrală congenitală, astfel, când este posibil, intervenția chirurgicală se amână până la vârsta de 6–8 ani, când se poate utiliza un inel de anuloplastie relativ larg. Dacă există indicii de deteriorare a funcției sistolice (decompensări cardiace repetate, creșterea diametrului sistolic), operația este indicată indiferent de vârsta copilului.

Tehnicile chirurgicale includ **anuloplastia** pentru a preveni lărgirea anulară progresivă, **reconstrucția valvulară, înlocuirea valvulară.**

La adolescenți și adulți, **anuloplastia** se poate realiza prin plasarea unui inel, însă la copii sunt folosite tehnici modificate, adaptate creșterii somatice [80].

Tehnicile de reconstrucție valvulară a anomaliilor cordajelor tendinoase, a mușchilor papilari sau a foițelor valvulare includ închiderea cleft-urilor, scurtarea cordajelor, rezecția triangulară, crearea de cordaje artificiale, extensia foiței valvulare cu petic de pericard [81, 82].

Dacă nu este posibilă corecția regurgitării mitrale prin tehnici de plastie, se practică **înlocuirea valvulară**, tipul de proteză alegându-se în funcție de vârsta pacientului. La copii, protezele biologice nu sunt indicate datorită degenerării rapide, de aceea sunt preferate protezele mecanice, cu toate dezavantajele terapiei anticoagulante. A doua proteză mecanică este necesară în funcție de vârsta la care s-a practicat operația inițială (< 2 ani) și de dimensiunea protezei inițiale (< 20 mm).

a. Mișcare normală a foițelor valvulare

- **dilatare și deformare a inelului mitral**

Dilatarea primară congenitală a inelului mitral afectează în special foița posterioară și se poate asocia cu anomalii minore ale țesutului valvei mitrale (exces de țesut sau imperforarea spațiilor dintre cordaje) sau cu DSA ostium secundum.

Intervenția chirurgicală nu este necesară, de obicei, înainte de vârsta de 5 ani. Se utilizează mai multe tehnici:

– Plicatura comisurală

La nivelul comisurilor se practică sutură simplă (**Fig. 28.15**). În funcție de simetria sau asimetria dilatării, plicatura se realizează la nivelul ambelor

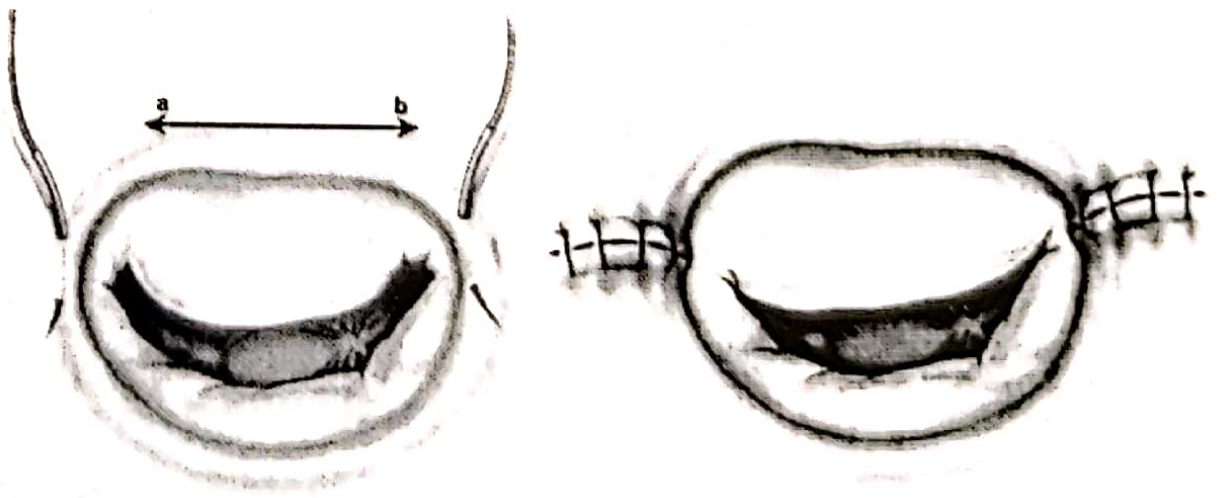

Fig. 28.15. Plicatura comisurală.

comisuri sau al uneia singure. Datorită fragilității inelului, sutura este susținută de o bandă de pericard autolog.

– Plicatura inelului posterior

Porțiunea posterioară a inelului mitral este distensibilă, spre deosebire de cea anterioară, care este fixă datorită continuității mitro-aortice. Plicaturarea porțiunii posterioare a inelului mitral se realizează prin sutură cu fire separate, susținută de o bandă de Gore-Tex sau de pericard autolog. Această plicatură poate fi asimetrică. Cel mai frecvent este necesară plicaturarea întregii zone posterioare a inelului mitral, de la o comisură la alta.

– Anuloplastia cu inel

Anuloplastia cu inel permite reducerea dimensiunilor inelului mitral şi remodelarea cu restabilirea formei normale, fără a afecta mişcarea valvulară şi fără a reduce aria orificiului mitral.

Tehnica inserției este similară celei folosite la adulți (**Fig. 28.16**).

Dimensiunea inelului de anuloplastie se alege în funcție de distanța intertrigonală, care trebuie să fie identică cu distanța marcată pe inelul protetic. În practică este mult mai acurat să se verifice suprafața valvei anterioare, iar suprafața inelului protetic trebuie să fie egală cu aceasta. În general, se foloseşte inel pediatric cu diametrul de 22–30 mm (corespunzător unei arii a orificiului mitral de 2,5–4 cm^2). Când se folosesc inele de dimensiuni mai mari, este utilă extensia cuspelor cu petic de pericard autolog.

Înaintea vârstei de 6 ani, se preferă evitarea folosirii inelelor de anuloplastie şi se reduce gradul regurgitării mitrale prin una sau două rezecții triangulare la baza foiței murale, urmate de plicatura inelului şi sutura marginilor libere. Dacă dilatarea este mai importantă, se practică extensia foițelor cu petic de pericard autolog.

- **cleft-ul izolat al valvelor mitrale**

În cazul **cleft-ului izolat al valvei mitrale anterioare**, apare o despicătură care separă cuspa în două porțiuni egale, iar aparatul subvalvular este normal. Uneori, pe marginea liberă a cleft-ului, se ataşează cordaje tendinoase anormale. Dacă despicătura ajunge până la inel, se numeşte cleft total, iar dacă nu atinge inelul, poartă denumirea de cleft incomplet.

La copiii mici țesutul valvular e suplu, şi corecția constă în închiderea cleft-ului prin sutură cu fire separate, de obicei, după secționarea cordajelor anormale (**Fig. 28.17**).

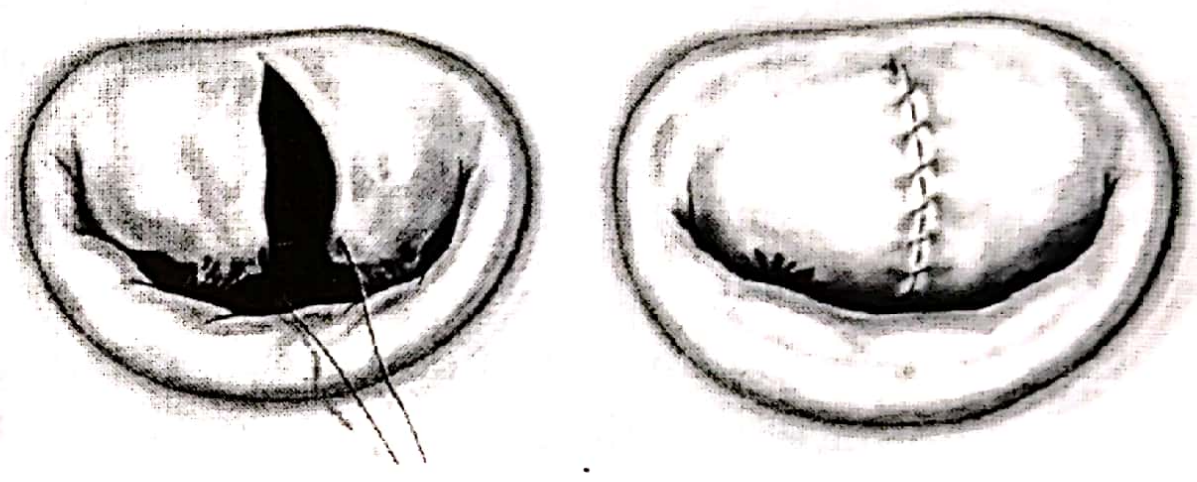

Fig. 28.17. Cleft al valvei mitrale anterioare cu margini suple. Sutură directă.

La copiii mai mari, datorită fibrozării marginilor cleft-ului, cu retracția țesutului valvular, sutura directă ar determina tracțiunea comisurilor, de aceea nu se practică (**Fig. 28.18**). Astfel, spațiul dintre marginile cleft-ului se umple cu petic de pericard autolog.

Cleft-ul izolat al valvei mitrale posterioare este rar întâlnit, iar corecția se realizează prin suturarea marginilor libere după plicaturarea inelului mitral.

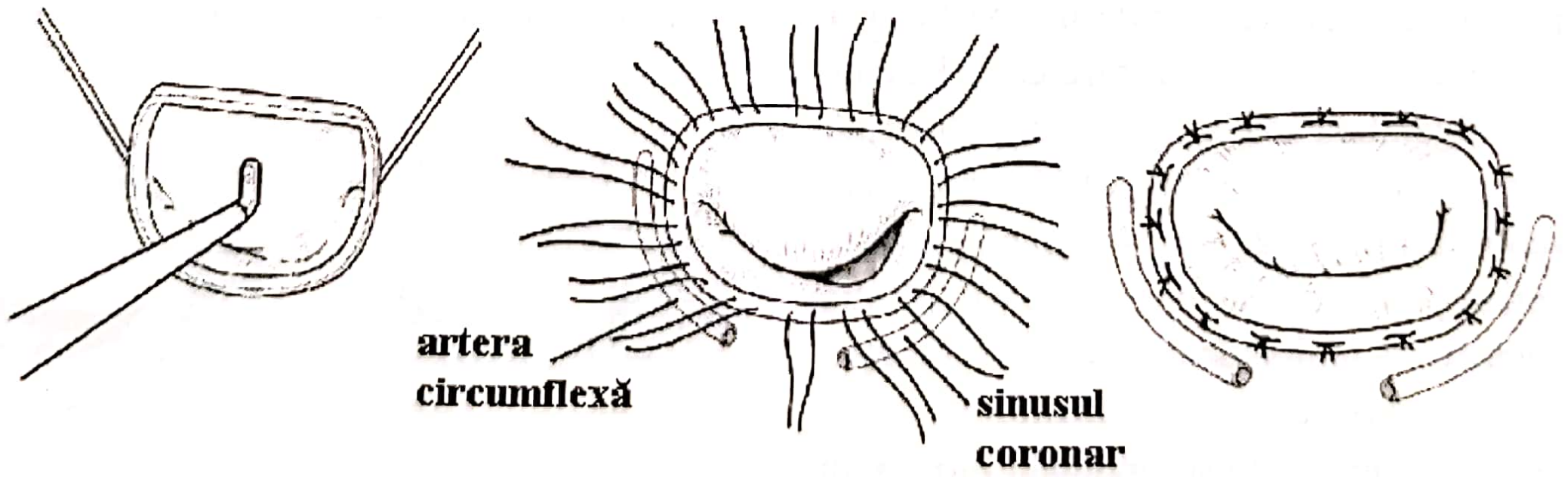

Fig. 28.16. Anuloplastie cu inel.

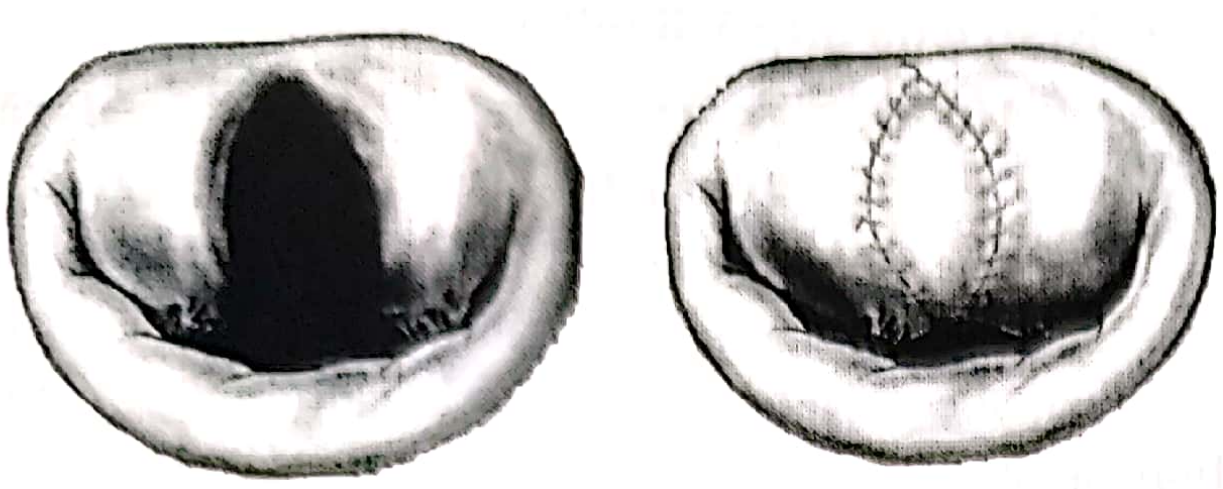

Fig. 28.18. Cleft al valvei mitrale anterioare cu margini retractate. Sutură cu petic de pericard.

- **valva mitrală tricuspă**

În cazul valvei mitrale tricuspe, regurgitarea apare ca urmare a slabei coaptări a marginilor foițelor și a dilatării inelului mitral. Închiderea cleft-ului se realizează fie prin sutură întreruptă, fie cu petic de pericard la care se adaugă comisuroplastia comisurii antero-laterale și postero-laterale.

- **defectul foiței mitrale**

Mai ales la nivelul foiței posterioare (murale) pot apărea defecte, cum ar fi găuri sau agenezie (absența localizată a țesutului valvular și a cordajelor). Se corectează prin rezecția rectangulară a zonei respective și suturarea marginilor libere (**Fig. 28.19, 28.20**).

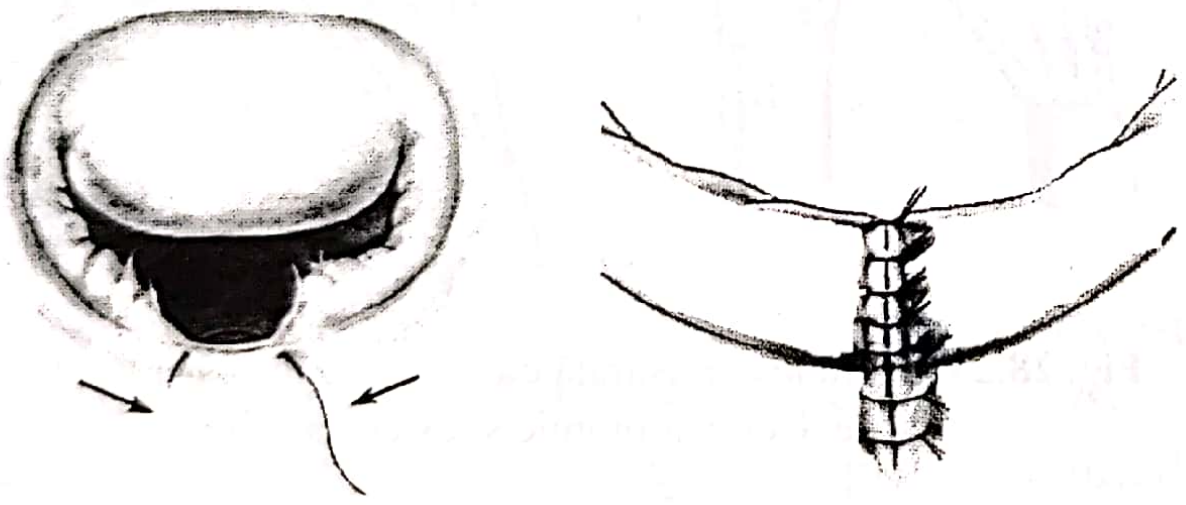

Fig. 28.19. Agenezie de foiță posterioară. Plicatura inelului și sutura marginilor valvulare.

Defectul apărut la nivelul foiței anterioare se corectează prin sutură directă sau, dacă defectul este mai mare și nu se poate realiza sutura fără a tensiona foița, corecția se practică cu petic de pericard.

b. Prolapsul valvei mitrale

- **absența cordajelor tendinoase**

Lipsa cordajelor tendinoase doar la nivelul marginii libere a foiței mitrale se corectează prin transpoziția de cordaje secundare sau bazale la acest nivel. Dacă lipsesc cordajele întregii foițe, se practică rezecție quadrangulară și plicaturarea anulară. Cordajele artificiale din Gore-Tex au dezavantajul că nu cresc cu vârsta, totuși apar unele mecanisme de adaptare.



Fig. 28.20. Agenezie de foiță posterioară. Plastie de glisare a foiței posterioare.

- **elongarea cordajelor tendinoase**

Elongarea cordajelor tendinoase afectează de obicei toate cordajele care iau naștere dintr-un mușchi papilar, ca urmare, porțiunea foiței mitrale corespunzătoare prolabează în atriu în sistolă.

Tehnica de corecție a cordajelor tendinoase elongate constă în realizarea unui șanț la nivelul mușchiului papilar, apoi se trece un fir de sutură prin fiecare parte a șanțului și în jurul cordajului elongat. Prin suturare, lungimea excesivă a cordajului este prinsă în șanț, care apoi se închide (**Fig. 28.21**).

Se mai poate realiza plastia de glisare a mușchiului papilar, prin care mușchiul papilar care susține cordajul elongat este suturat la un mușchi papilar adiacent, mai scurt.

- **elongarea mușchilor papilari**

Elongarea se poate datora ischemiei mușchilor papilari, care fie au un aspect albicios fibrotic, fie un aspect gălbui dat de necroză. În primul caz, elongarea se corectează prin plicaturarea mușchiului papilar, iar în al doilea, prin repoziționarea mușchiului papilar: se

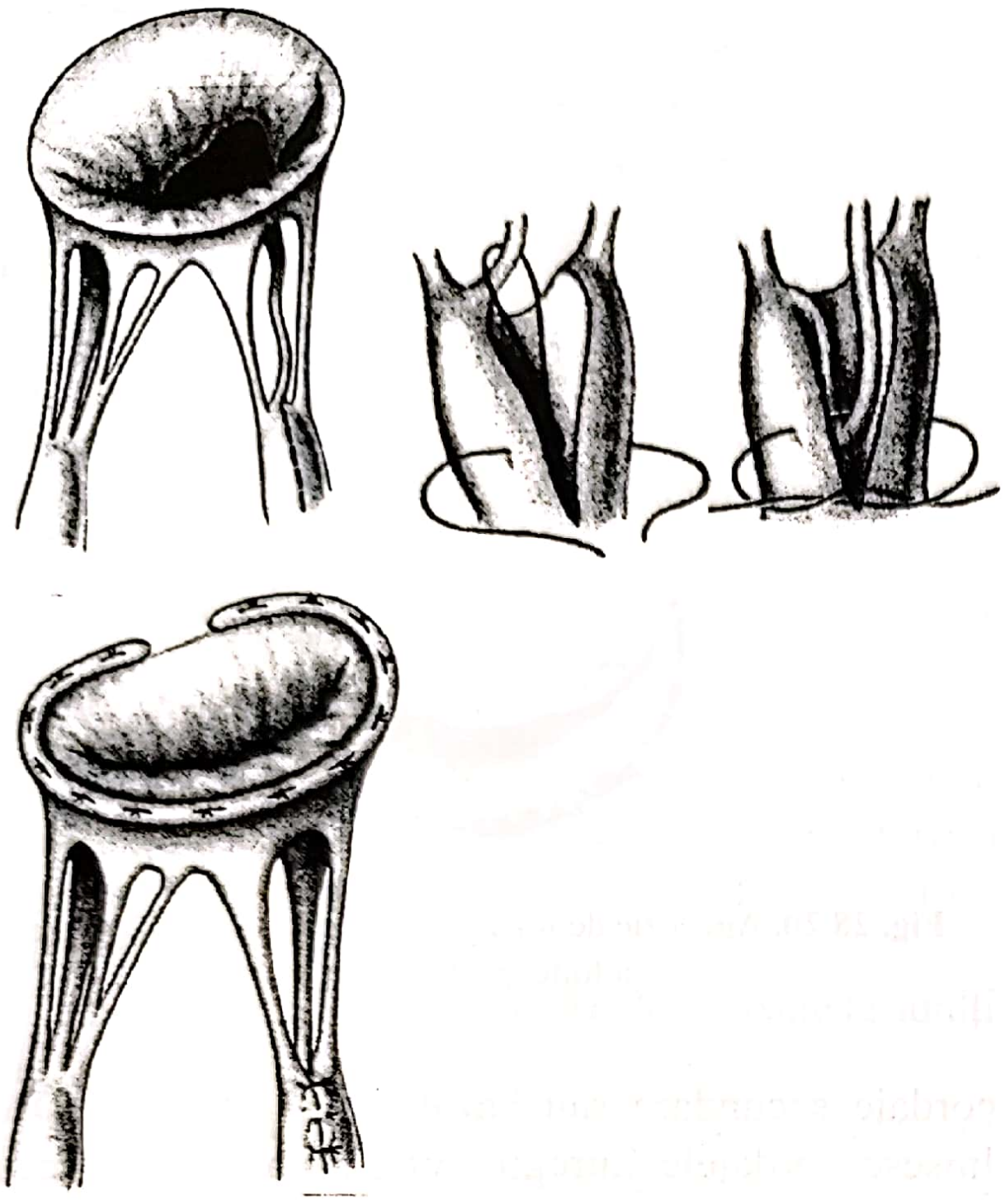

Fig. 28.21. Prolapsul foiței mitrale anterioare prin elongare de cordaje.

practică un șanț la nivelul peretelui VS, chiar deasupra locului de implantare a muşchiului papilar, în care se introduce corpul muşchiului papilar, apoi se închide. Astfel se restabileşte lungimea dorită a cordajului tendinos (**Fig. 28.22**).

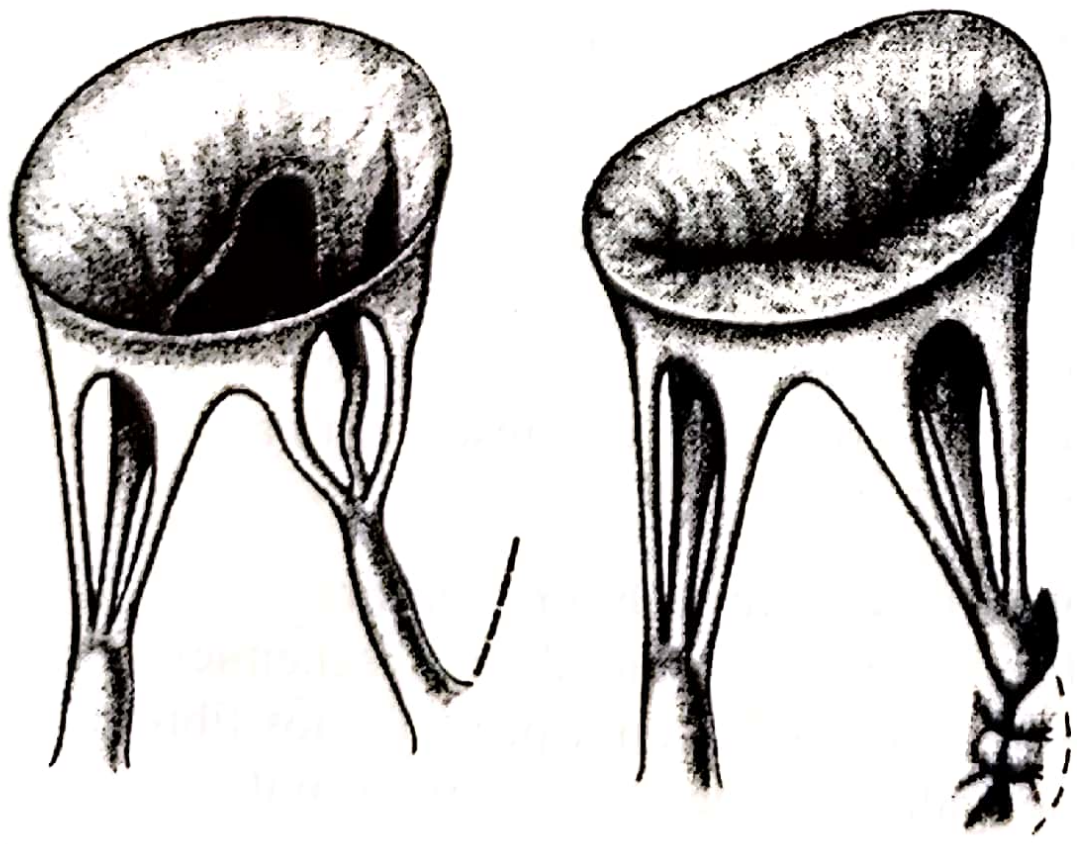

Fig. 28.22. Prolapsul foiței mitrale anterioare prin elongare de muşchi papilari.

c. Restricţia mişcării foiţelor valvulare

• restricţia mişcării foiţelor valvulare fără anomalii ale muşchilor papilari

– fuziune comisurală

Zona comisurală este obliterată de un țesut endotelial anormal, uneori cu multiple perforații, diferit de țesutul fibrozat şi calcificat din boala reumatismală. Regurgitarea mitrală este dată fie de hipoplazia sau defectul foiței anterioare, fie de dilatarea anulară, fie de ambele. Rezolvarea chirurgicală constă în comisurotomie şi extensia foiței (**Fig. 28.23**). Incizarea țesutului comisural anormal poate determina incompetență comisurală, pentru care se practică transpoziție de cordaje secundare pe marginea liberă a comisurii. Extensia cuspei este preferată remodelării anulare. În cazul dilatării anulare severe este necesară anuloplastia cu inel.

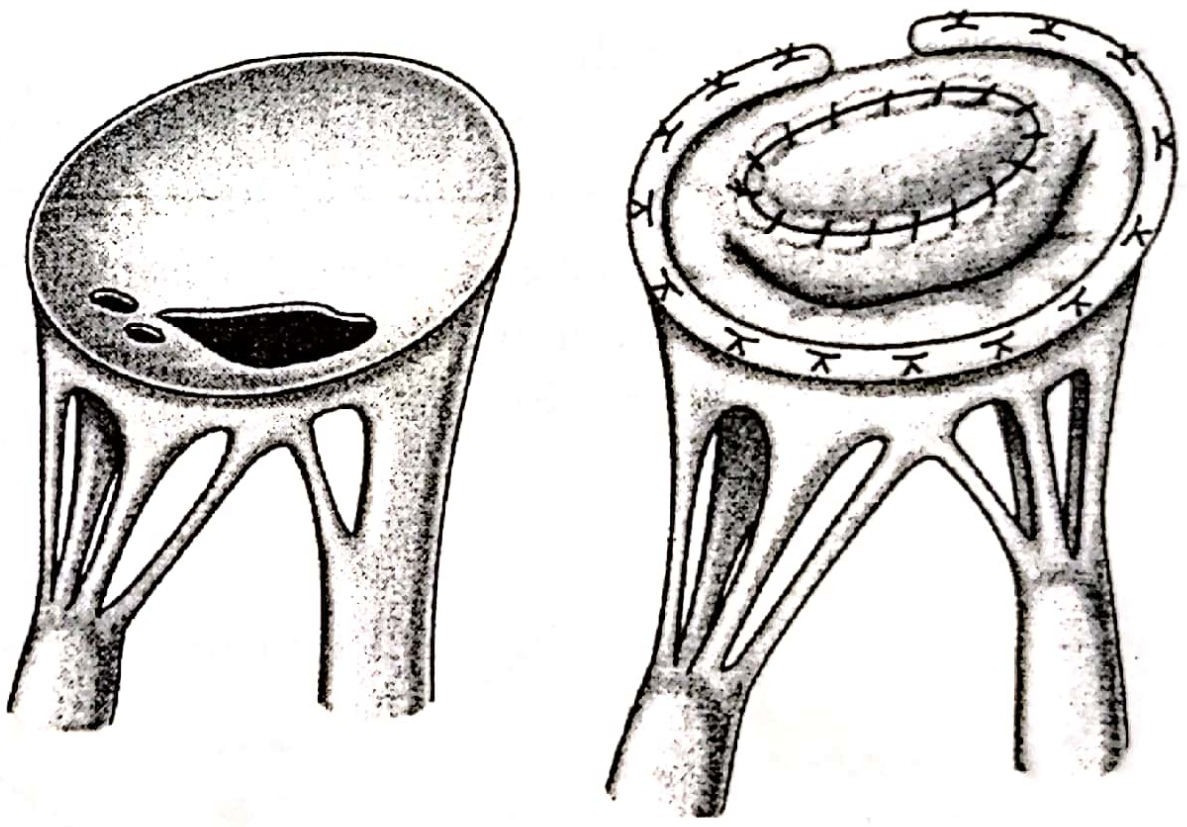

Fig. 28.23. Fuziune comisurală cu restricția mişcării foițelor mitrale. Comisurotomie şi extensia foiței.

– scurtarea cordajelor tendinoase

Cordajele tendinoase scurte limitează mişcarea foițelor valvulare şi determină regurgitare mitrală. Spațiile dintre cordaje sunt diminuate şi împreună cu muşchii papilari hipertrofiați pot determina stenoză mitrală subvalvulară asociată. Inelul mitral poate fi lărgit ca urmare a regurgitării mitrale. Rezolvarea chirurgicală constă în fenestrarea muşchilor papilari cu mărirea spațiilor dintre cordaje, restabilirea mobilității foițelor valvulare şi înlăturarea stenozei subvalvulare. Pentru a restabili apoziția foițelor mitrale, se practică extensia cuspelor şi/sau remodelarea anulară (**Fig. 28.24**).

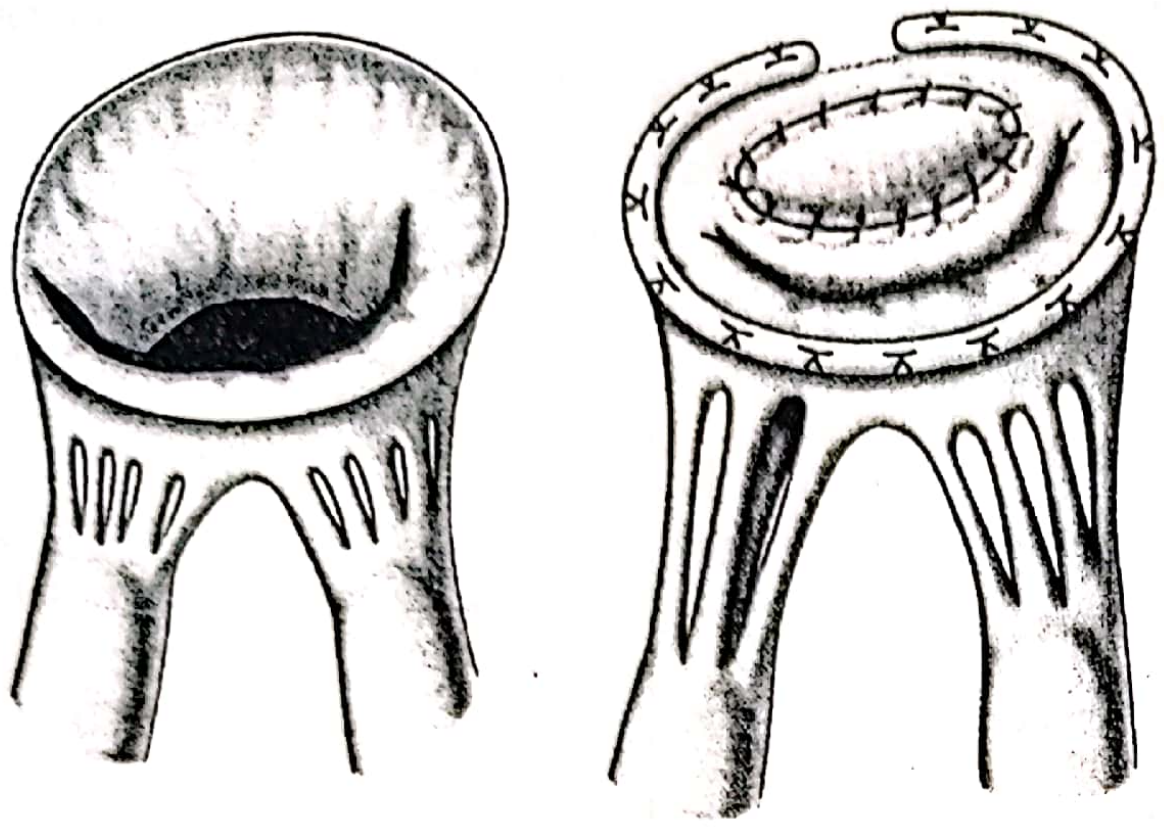

Fig. 28.24. Regurgitare mitrală prin scurtarea cordajelor tendinoase. Fenestrarea muşchilor papilari, extensia cuspei, remodelarea anulară.

• **restricţia mişcării foiţelor valvulare şi anomalii ale muşchilor papilari**

– valva mitrală „în paraşută”

În majoritatea cazurilor valva mitrală „în paraşută” este pur stenotică, totuşi, se poate asocia cu regurgitare mitrală dată de hipoplazia foiţei anterioare paracomisural (cleft comisural) **[17]**. Tratamentul chirurgical constă în înlăturarea stenozei mitrale (vezi capitolul *Stenoza mitrală congenitală*) şi corecţia regurgitării prin extensia foiţei anterioare cu petic de pericard, la care se poate adăuga anuloplastie cu inel.

– valva mitrală „în hamac”

Când se asociază regurgitarea mitrală, aceasta este dată de hipoplazia foiţei sau restricţia mişcării valvulare. Tratamentul chirurgical cuprinde tehnicile de eliminare a stenozei, la care se adaugă extensia foiţei posterioare şi anuloplastie cu inel.

– hipoplazia sau agenezia de muşchi papilari

Corecţia chirurgicală constă în extensia foiţei, crearea de cordaje artificiale şi remodelarea anulară utilizând inel rigid. Deseori este necesară înlocuirea valvulară.

5. ATREZIA VALVEI MITRALE

Atrezia mitrală este o malformaţie congenitală a valvei mitrale, caracterizată prin lipsa orificiului valvular mitral normal.

Pacienţii cu atrezie a valvei mitrale şi cu tract normal de ejecţie al VS nu fac parte din sindromul hipoplaziei cordului stâng. La aceşti pacienţi se pot asocia şi alte leziuni, cum ar fi atrezie pulmonară, stenoză pulmonară, coarctaţia de aortă, întoarcere venoasă pulmonară anormală.

Dacă aorta ia naştere din VS, atrezia mitrală cu VS de dimensiuni normale se asociază cu DSV. Uneori este prezent straddling al valvei tricuspide. Poate fi prezent VD cu dublă cale de ieşire, VS fiind o cavitate accesorie, sau ventriculele pot fi inversate, fiziopatologic fiind similar atreziei tricuspidiene. Se poate întâlni transpoziţie de vase mari, aorta luând naştere din VD. De obicei, este prezent un foramen ovale permeabil de dimensiuni mici, care, deşi iese din AS, poate avea un alt traseu. Se consideră că majoritatea pacienţilor au VD cu dublă cale de ieşire, cu originea aortei din VD. În unele cazuri, când aorta ia naştere din VS, dimensiunea defectului ventricular poate avea consecinţe hemodinamice importante.

Pacienţii sunt cianotici, deşi la cei cu flux pulmonar excesiv, cianoza poate lipsi iniţial. Tahipneea este frecventă datorită fie creşterii presiunii în AS şi apariţiei edemului pulmonar, fie fluxului pulmonar excesiv. La pacienţii cu stenoză sau atrezie pulmonară, la care fluxul sanguin pulmonar este limitat, principala cauză o reprezintă cianoza. Cianoza şi tahipneea apar din primele săptămâni de viaţă. Alte simptome: dispnee, nutriţie deficitară, diminuarea creşterii în greutate.

Electrocardiograma evidenţiază hipertrofia VD.

Radiografia toracică evidenţiază cardiomegalie în grade variate, în funcţie de fluxul sanguin pulmonar, şi edem pulmonar la pacienţii cu stenoză pulmonară, la care, datorită dimensiunilor reduse ale foramen ovale, creşte presiunea în AS.

Ecocardiografia 2D şi **Doppler** evidenţiază leziunile anatomice.

Cateterismul cardiac permite măsurarea fluxului arterial pulmonar, a presiunii şi a rezistenţei pulmonare.

La pacienţii cu flux sanguin pulmonar în exces, poate fi necesar **banding-ul arterei pulmonare**, iar la cei cu flux diminuat este utilă crearea unui **şunt arterial [83]**. La toţi pacienţii trebuie realizată **lărgirea DSA [84]**. Toate acestea sunt manevre paliative până la realizarea **procedurii Fontan**.

Caseta 28.11

Indicații pentru tratament chirurgical
– boala de valvă mitrală –

- La toți copiii simptomatici
- La pacienții asimptomatici, decizia trebuie să cântărească între morfologia valvei și experiența chirurgicală, cu procedurile valvulare reparatorii
- Repararea defectelor congenitale de valvă mitrală rămâne o provocare chirurgicală, mai ales în cazul stenozei mitrale și a bolilor asociate, din cauza varietății mari a anomaliilor de aparat la pacienții foarte tineri și, deoarece nu există un substitut ideal pentru valva mitrală, repararea nu este întotdeauna fezabilă

Caseta 28.12

Tratament chirurgical
– boala de valvă mitrală –

- Repararea valvei mitrale cu:
  - stenoza mitrală
  - regurgitarea mitrală
- Înlocuirea valvei mitrale:
  - valve biologice
  - valve mecanice
  - homogrefe
  - autogrefă pulmonară
  - bypass-area valvei mitrale cu un conduit valvulat

Caseta 28.13

Posibile complicații
– boala de valvă mitrală –

- Repararea valvei mitrale:
  - stenoză sau regurgitare de valvă mitrală reziduală sau recurentă
- Înlocuirea valvei mitrale:
  - mortalitate și morbiditate crescute, substanțial mai mari la copii decât la adulți
  - bloc atrio-ventricular complet
  - leak paravalvular
  - tromboembolism
  - sângerare
  - aritmii
  - endocardita valvei protetice
  - disfuncția structurală sau non-structurală a valvei protetice
  - nepotrivire pacient–valvă
  - creșterea pacientului față de proteza artificială

6. Op TIM. NOMENCLATURĂ. DIAGNOSTIC. TRATAMENT–STS–EACTS[*]

I. Nomenclatură

Nivelul 1

Boală mitrală

Definiție

BOALĂ MITRALĂ: Un spectru de leziuni caracterizat de prezența regurgitării mitrale, stenozei mitrale sau a unei combinații între cele două.

Nivelul 2

Boală mitrală, FAP (fără altă precizare)

Boală mitrală, **regurgitare mitrală**

Boală mitrală, **stenoză mitrală**

Boală mitrală, **regurgitare și stenoză mitrală**

Boală mitrală, **altele**

---

[*] Adaptat după Surindra N. Mitruka, John J. Lamberti, *Congenital Heart Surgery Nomenclature and Database Project: Mitral Valvar Disease*, „Ann. Thorac. Surg.", 2000, 69: S132–46.

Definiţii

BOALĂ MITRALĂ, REGURGITARE MITRALĂ: regurgitarea mitrală poate fi cauzată de o serie de leziuni congenitale sau dobândite.

BOALĂ MITRALĂ, STENOZĂ MITRALĂ: stenoza mitrală poate fi provocată de leziuni congenitale sau dobândite care pot determina creşterea presiunii intraatriale stângi şi/sau şunt atrial stânga-dreapta în prezenţa unui DSA.

BOALĂ MITRALĂ, REGURGITARE ŞI STENOZĂ MITRALĂ: regurgitarea şi stenoza mitrală pot apărea simultan şi se pot datora afecţiunilor congenitale sau dobândite.

Nivelul 3

Boală mitrală, FAP
Boală mitrală, regurgitare mitrală, **FAP**

Boală mitrală, regurgitare mitrală, **congenitală**
Boală mitrală, regurgitare mitrală, **dobândită**
Boală mitrală, regurgitare mitrală, **status postchirurgie cardiacă**

Boală mitrală, stenoză mitrală, **FAP**

Boală mitrală, stenoză mitrală, **congenitală**
Boală mitrală, stenoză mitrală, **dobândită**
Boală mitrală, stenoză mitrală, **status postchirurgie cardiacă**

Boală mitrală, regurgitare şi stenoză mitrală, **FAP**

Boală mitrală, regurgitare şi stenoză mitrală, **congenitală**
Boală mitrală, regurgitare şi stenoză mitrală, **dobândită**
Boală mitrală, regurgitare şi stenoză mitrală, **status postchirurgie cardiacă**

Boală mitrală, altele

Definiţii

BOALĂ MITRALĂ, REGURGITARE MITRALĂ DOBÂNDITĂ: cauzele regurgitării dobândite mitrale includ boala reumatică, endocardita infecţioasă, ischemia, degenerescenţa mixomatoasă, traumatismele, cardiomiopatia.

BOALĂ MITRALĂ, REGURGITARE MITRALĂ, STATUS POSTCHIRURGIE CARDIACĂ: regurgitarea mitrală poate surveni după o operaţie cardiacă, care poate fi corecţia CAVC, corecţia stenozei subaortice, plastie sau înlocuire valvulară, transplant cardiac ortoptic etc.

BOALĂ MITRALĂ, STENOZĂ MITRALĂ, DOBÂNDITĂ: cauza cea mai frecventă este boala reumatică.

BOALĂ MITRALĂ, STENOZĂ MITRALĂ, STATUS POSTCHIRURGIE CARDIACĂ: poate apărea datorită diverselor tehnici de valvuloplastie sau complicaţiilor operaţiilor care implică valva mitrală.

Nivelul 4

Boală mitrală, FAP
Boală mitrală, regurgitare mitrală, FAP
Boală mitrală, regurgitare mitrală, congenitală, **FAP**

Boală mitrală, regurgitare mitrală, congenitală, **valvulară**
Boală mitrală, regurgitare mitrală, congenitală, **subvalvulară**
Boală mitrală, regurgitare mitrală, congenitală, **mixtă**
Boală mitrală, regurgitare mitrală, congenitală, **altele**

Boală mitrală, regurgitare mitrală, dobândită, **FAP**

Boală mitrală, regurgitare mitrală, dobândită, **reumatică**
Boală mitrală, regurgitare mitrală, dobândită, **endocardită**
Boală mitrală, regurgitare mitrală, dobândită, **ischemie**
Boală mitrală, regurgitare mitrală, dobândită, **degenerescenţă mixomatoasă**
Boală mitrală, regurgitare mitrală, dobândită, **degenerescenţă mixomatoasă – sindromul Barlow**
Boală mitrală, regurgitare mitrală, dobândită, **traumatisme**
Boală mitrală, regurgitare mitrală, dobândită, **tumoră (cardiacă)**
Boală mitrală, regurgitare mitrală, dobândită, **tumoră (necardiacă)**
Boală mitrală, regurgitare mitrală, dobândită, **cardiomiopatie**
Boală mitrală, regurgitare mitrală, dobândită, **altele**

Boală mitrală, regurgitare mitrală, status postchirurgie cardiacă, **FAP**

Boală mitrală, regurgitare mitrală, status postchirurgie cardiacă, **post-plastie mitrală**
Boală mitrală, regurgitare mitrală, status postchirurgie cardiacă, **post-înlocuire mitrală**
Boală mitrală, regurgitare mitrală, status postchirurgie cardiacă, **post-corecţie stenoză subaortică**
Boală mitrală, regurgitare mitrală, status postchirurgie cardiacă, **post-corecţie CAVC**
Boală mitrală, regurgitare mitrală, status postchirurgie cardiacă, **post-transplant cardiac**
Boală mitrală, regurgitare mitrală, status postchirurgie cardiacă, **post-corecţia altui defect cardiac**

Boală mitrală, stenoză mitrală, **FAP**
Boală mitrală, stenoză mitrală, congenitală, **FAP**

Boală mitrală, stenoză mitrală, congenitală, **supravalvulară**
Boală mitrală, stenoză mitrală, congenitală, **valvulară**
Boală mitrală, stenoză mitrală, congenitală, **subvalvulară**
Boală mitrală, stenoză mitrală, congenitală, **mixtă**
Boală mitrală, stenoză mitrală, congenitală, **altele**

Boală mitrală, stenoză mitrală, dobândită, **FAP**

Boală mitrală, stenoză mitrală, dobândită, **reumatismală**
Boală mitrală, stenoză mitrală, dobândită, **altele**

Boală mitrală, stenoză mitrală, status postchirurgie cardiacă, FAP

Boală mitrală, stenoză mitrală, status postchirurgie cardiacă, **post-plastie mitrală**
Boală mitrală, stenoză mitrală, status postchirurgie cardiacă, **post-înlocuire mitrală**
Boală mitrală, stenoză mitrală, status postchirurgie cardiacă, **post-corecţia altui defect cardiac**

Boală mitrală, regurgitare şi stenoză mitrală, FAP
Boală mitrală, regurgitare şi stenoză mitrală, congenitală
Boală mitrală, regurgitare şi stenoză mitrală, dobândită
Boală mitrală, regurgitare şi stenoză mitrală, status postchirurgie cardiacă
Boală mitrală, altele

Nivelul 5

Boală mitrală, FAP
Boală mitrală, regurgitare mitrală, FAP
Boală mitrală, regurgitare mitrală, congenitală, FAP
Boală mitrală, regurgitare mitrală, congenitală, valvulară, **FAP**

Boală mitrală, regurgitare mitrală, congenitală, valvulară, **inel**
Boală mitrală, regurgitare mitrală, congenitală, valvulară, **cuspă**

Boală mitrală, regurgitare mitrală, congenitală, subvalvulară, **FAP**

Boală mitrală, regurgitare mitrală, congenitală, subvalvulară, **cordaje**
Boală mitrală, regurgitare mitrală, congenitală, subvalvulară, **muşchi papilari**

Boală mitrală, regurgitare mitrală, congenitală, mixtă
Boală mitrală, regurgitare mitrală, congenitală, altele
Boală mitrală, regurgitare mitrală, dobândită, FAP
Boală mitrală, regurgitare mitrală, dobândită, reumatică
Boală mitrală, regurgitare mitrală, dobândită, endocardită
Boală mitrală, regurgitare mitrală, dobândită, ischemie, **FAP**

Boală mitrală, regurgitare mitrală, dobândită, ischemie, **ruptură cordaje**
Boală mitrală, regurgitare mitrală, dobândită, ischemie, **infarctul de muşchi papilar**

Boală mitrală, regurgitare mitrală, dobândită, degenerescenţa mixomatoasă
Boală mitrală, regurgitare mitrală, dobândită, degenerescenţa mixomatoasă – sindromul Barlow
Boală mitrală, regurgitare mitrală, dobândită, traumatisme
Boală mitrală, regurgitare mitrală, dobândită, tumoră (cardiacă)
Boală mitrală, regurgitare mitrală, dobândită, tumoră (necardiacă)
Boală mitrală, regurgitare mitrală, dobândită, cardiomiopatie
Boală mitrală, regurgitare mitrală, dobândită, altele
Boală mitrală, regurgitare mitrală, status post-chirurgie cardiacă, FAP
Boală mitrală, regurgitare mitrală, status post-chirurgie cardiacă, post-plastie mitrală
Boală mitrală, regurgitare mitrală, status post-chirurgie cardiacă, post-înlocuire mitrală
Boală mitrală, regurgitare mitrală, status post-chirurgie cardiacă, post-corecţie stenoză subaortică
Boală mitrală, regurgitare mitrală, status post-chirurgie cardiacă, post-corecţie CAVC
Boală mitrală, regurgitare mitrală, status post-chirurgie cardiacă, post-transplant cardiac
Boală mitrală, regurgitare mitrală, status post-chirurgie cardiacă, post-corecţia altui defect cardiac
Boală mitrală, stenoză mitrală, FAP
Boală mitrală, stenoză mitrală, congenitală, FAP
Boală mitrală, stenoză mitrală, congenitală, supravalvulară, **FAP**

Boală mitrală, stenoză mitrală, congenitală, supravalvulară, **diafragm mitral**

Boală mitrală, stenoză mitrală, congenitală, valvulară, **FAP**

Boală mitrală, stenoză mitrală, congenitală, valvulară, **inel**
Boală mitrală, stenoză mitrală, congenitală, valvulară, **cuspă**

Boală mitrală, stenoză mitrală, congenitală, subvalvulară, **FAP**

Boală mitrală, stenoză mitrală, congenitală, subvalvulară, **cordaje**
Boală mitrală, stenoză mitrală, congenitală, subvalvulară, **muşchi papilari**

Boală mitrală, stenoză mitrală, congenitală, mixtă
Boală mitrală, stenoză mitrală, congenitală, altele
Boală mitrală, stenoză mitrală, dobândită, FAP
Boală mitrală, stenoză mitrală, dobândită, reumatismală
Boală mitrală, stenoză mitrală, dobândită, altele
Boală mitrală, stenoză mitrală, status postchirurgie cardiacă, FAP
Boală mitrală, stenoză mitrală, status postchirurgie cardiacă, post-plastie mitrală
Boală mitrală, stenoză mitrală, status postchirurgie cardiacă, post-înlocuire mitrală
Boală mitrală, stenoză mitrală, status postchirurgie cardiacă, post-corecţia altui defect cardiac
Boală mitrală, regurgitare şi stenoză mitrală, FAP
Boală mitrală, regurgitare şi stenoză mitrală, congenitală
Boală mitrală, regurgitare şi stenoză mitrală, dobândită
Boală mitrală, regurgitare şi stenoză mitrală, status post-chirurgie cardiacă
Boală mitrală, altele

Nivelul 6

Boală mitrală, FAP
Boală mitrală, regurgitare mitrală, FAP
Boală mitrală, regurgitare mitrală, congenitală, FAP
Boală mitrală, regurgitare mitrală, congenitală, valvulară, FAP
Boală mitrală, regurgitare mitrală, congenitală, valvulară, inel, **FAP**

Boală mitrală, regurgitare mitrală, congenitală, valvulară, inel, **dilatare**
Boală mitrală, regurgitare mitrală, congenitală, valvulară, inel, **deformare**

Boală mitrală, regurgitare mitrală, congenitală, valvulară, cuspă, **FAP**

Boală mitrală, regurgitare mitrală, congenitală, valvulară, cuspă, **cleft**
Boală mitrală, regurgitare mitrală, congenitală, valvulară, cuspă, **hipoplazie/agenezie**
Boală mitrală, regurgitare mitrală, congenitală, valvulară, cuspă, **ţesut excedentar**
Boală mitrală, regurgitare mitrală, congenitală, valvulară, cuspă, **valvă cu dublu orificiu**

Boală mitrală, regurgitare mitrală, congenitală, subvalvulară, FAP
Boală mitrală, regurgitare mitrală, congenitală, subvalvulară, cordaje, **FAP**

Boală mitrală, regurgitare mitrală, congenitală, subvalvulară, cordaje, **agenezie**
Boală mitrală, regurgitare mitrală, congenitală, subvalvulară, cordaje, **elongare**
Boală mitrală, regurgitare mitrală, congenitală, subvalvulară, cordaje, **scurtare – valvă în pâlnie**

Boală mitrală, regurgitare mitrală, congenitală, subvalvulară, muşchi papilari, **FAP**

Boală mitrală, regurgitare mitrală, congenitală, subvalvulară, muşchi papilari, **agenezie**
Boală mitrală, regurgitare mitrală, congenitală, subvalvulară, muşchi papilari, **scurtare**
Boală mitrală, regurgitare mitrală, congenitală, subvalvulară, muşchi papilari, **elongare**
Boală mitrală, regurgitare mitrală, congenitală, subvalvulară, muşchi papilari, **unic – paraşută**
Boală mitrală, regurgitare mitrală, congenitală, subvalvulară, muşchi papilari, **multiplu – hamac**

Boală mitrală, regurgitare mitrală, congenitală, mixtă
Boală mitrală, regurgitare mitrală, congenitală, altele
Boală mitrală, regurgitare mitrală, dobândită, FAP
Boală mitrală, regurgitare mitrală, dobândită, reumatică
Boală mitrală, regurgitare mitrală, dobândită, endocardită
Boală mitrală, regurgitare mitrală, dobândită, ischemie, FAP
Boală mitrală, regurgitare mitrală, dobândită, ischemie, ruptură cordaje
Boală mitrală, regurgitare mitrală, dobândită, ischemie, infarctul de muşchi papilar
Boală mitrală, regurgitare mitrală, dobândită, degenerescenţă mixomatoasă
Boală mitrală, regurgitare mitrală, dobândită, degenerescenţă mixomatoasă – sindromul Barlow
Boală mitrală, regurgitare mitrală, dobândită, traumatisme
Boală mitrală, regurgitare mitrală, dobândită, tumoră (cardiacă)
Boală mitrală, regurgitare mitrală, dobândită, tumoră (necardiacă)
Boală mitrală, regurgitare mitrală, dobândită, cardiomiopatie
Boală mitrală, regurgitare mitrală, dobândită, altele
Boală mitrală, regurgitare mitrală, status post-chirurgie cardiacă, FAP
Boală mitrală, regurgitare mitrală, status post-chirurgie cardiacă, post-plastie mitrală
Boală mitrală, regurgitare mitrală, status post-chirurgie cardiacă, post-înlocuire mitrală
Boală mitrală, regurgitare mitrală, status post-chirurgie cardiacă, post-corecţie stenoză subaortică
Boală mitrală, regurgitare mitrală, status post-chirurgie cardiacă, post-corecţie CAVC
Boală mitrală, regurgitare mitrală, status post-chirurgie cardiacă, post-transplant cardiac
Boală mitrală, regurgitare mitrală, status post-chirurgie cardiacă, post-corecţia altui defect cardiac
Boală mitrală, stenoză mitrală, FAP
Boală mitrală, stenoză mitrală, congenitală, FAP
Boală mitrală, stenoză mitrală, congenitală, supravalvulară, FAP
Boală mitrală, stenoză mitrală, congenitală, supravalvulară, diafragm mitral
Boală mitrală, stenoză mitrală, congenitală, valvulară, FAP

Boală mitrală, stenoză mitrală, congenitală, valvulară, inel, **FAP**

Boală mitrală, stenoză mitrală, congenitală, valvulară, inel, **diafragm mediovalvular**
Boală mitrală, stenoză mitrală, congenitală, valvulară, inel, **hipoplazie**
Boală mitrală, stenoză mitrală, congenitală, valvulară, inel, **deformare**

Boală mitrală, stenoză mitrală, congenitală, valvulară, cuspă, **FAP**

Boală mitrală, stenoză mitrală, congenitală, valvulară, cuspă, **ţesut excedentar**
Boală mitrală, stenoză mitrală, congenitală, valvulară, cuspă, **valvă cu dublu orificiu**

Boală mitrală, stenoză mitrală, congenitală, subvalvulară, FAP
Boală mitrală, stenoză mitrală, congenitală, subvalvulară, cordaje, **FAP**

Boală mitrală, stenoză mitrală, congenitală, subvalvulară, cordaje, **agenezie**
Boală mitrală, stenoză mitrală, congenitală, subvalvulară, cordaje, **scurtare – valvă în pâlnie**
Boală mitrală, stenoză mitrală, congenitală, subvalvulară, cordaje, **elongare**

Boală mitrală, stenoză mitrală, congenitală, subvalvulară, muşchi papilari, **FAP**

Boală mitrală, stenoză mitrală, congenitală, subvalvulară, muşchi papilari, **hipoplazie/agenezie**
Boală mitrală, stenoză mitrală, congenitală, subvalvulară, muşchi papilari, **scurtare**
Boală mitrală, stenoză mitrală, congenitală, subvalvulară, muşchi papilari, **elongare**

Boală mitrală, stenoză mitrală, congenitală, subvalvulară, muşchi papilari, **unic – valvă în paraşută**
Boală mitrală, stenoză mitrală, congenitală, subvalvulară, muşchi papilari, **multiplu – valvă în hamac**
Boală mitrală, stenoză mitrală, congenitală, subvalvulară, muşchi papilari, **valvă în arcadă**
Boală mitrală, stenoză mitrală, congenitală, subvalvulară, muşchi papilari, **fuziune de muşchi papilari**

Boală mitrală, stenoză mitrală, congenitală, mixtă
Boală mitrală, stenoză mitrală, congenitală, altele
Boală mitrală, stenoză mitrală, dobândită, FAP
Boală mitrală, stenoză mitrală, dobândită, reumatismală
Boală mitrală, stenoză mitrală, dobândită, altele
Boală mitrală, stenoză mitrală, status post-chirurgie cardiacă, FAP
Boală mitrală, stenoză mitrală, status post-chirurgie cardiacă, post-plastie mitrală
Boală mitrală, stenoză mitrală, status post-chirurgie cardiacă, post-înlocuire mitrală
Boală mitrală, stenoză mitrală, status post-chirurgie cardiacă, post-corecția altui defect cardiac
Boală mitrală, regurgitare şi stenoză mitrală, FAP
Boală mitrală, regurgitare şi stenoză mitrală, congenitală
Boală mitrală, regurgitare şi stenoză mitrală, dobândită
Boală mitrală, regurgitare şi stenoză mitrală, status post-chirurgie cardiacă
Boală mitrală, altele

II. Nomenclatura tratamentului

Nivelul 1

Valvuloplastie, mitrală
Înlocuire valvulară, mitrală
Chirurgie valvulară, mitrală altele,

Nivelul 2

Valvuloplastie, mitrală, **FAP**

Valvuloplastie, mitrală, **corecția diafragmului supravalvular mitral**
Valvuloplastie, mitrală, **dilatare cu balon**
Valvuloplastie, mitrală, **sutura cleft-ului**
Valvuloplastie, mitrală, **valvotomie**
Valvuloplastie, mitrală, **anuloplastie**
Valvuloplastie, mitrală, **reconstrucție de cordaje**
Valvuloplastie, mitrală, **comisurotomie**
Valvuloplastie, mitrală, **plastia cuspelor**
Valvuloplastie, mitrală, **plastia muşchilor papilari**

Înlocuire valvulară, mitrală, **FAP**

Înlocuire valvulară, mitrală, **proteză mecanică**
Înlocuire valvulară, mitrală, **proteză biologică – heterograft**
Înlocuire valvulară, mitrală, **homograft**
Înlocuire valvulară, mitrală, **conduct valvulat extracardiac**

Chirurgie valvulară, mitrală, altele

Nivelul 3

Valvuloplastie, mitrală, FAP
Valvuloplastie, mitrală, corecția diafragmului supravalvular mitral
Valvuloplastie, mitrală, dilatare cu balon
Valvuloplastie, mitrală, sutura cleft-ului, **FAP**

Valvuloplastie, mitrală, sutura cleft-ului, **sutură continuă**
Valvuloplastie, mitrală, sutura cleft-ului, **fire separate, FAP**
Valvuloplastie, mitrală, sutura cleft-ului, **fire separate, petice**
Valvuloplastie, mitrală, sutura cleft-ului, **fire separate, fără petice**

Valvuloplastie, mitrală, valvotomie, **FAP**

Valvuloplastie, mitrală, valvotomie, **cord închis**
Valvuloplastie, mitrală, valvotomie, **cord deschis**

Valvuloplastie, mitrală, anuloplastie, **FAP**

Valvuloplastie, mitrală, anuloplastie, **comisurală**
Valvuloplastie, mitrală, anuloplastie, **bandeletă pericard**
Valvuloplastie, mitrală, anuloplastie, **inel protetic**
Valvuloplastie, mitrală, anuloplastie, **sutură**
Valvuloplastie, mitrală, anuloplastie, **Wooler (excentrică)**
Valvuloplastie, mitrală, anuloplastie, **De Vega modificat**

Valvuloplastie, mitrală, reconstrucție de cordaje, **FAP**

Valvuloplastie, mitrală, reconstrucție de cordaje, **alungirea cordajelor**
Valvuloplastie, mitrală, reconstrucție de cordaje, **înlocuire cordaje – PTFE**
Valvuloplastie, mitrală, reconstrucție de cordaje, **corecția rupturii de cordaje**
Valvuloplastie, mitrală, reconstrucție de cordaje, **scurtare**
Valvuloplastie, mitrală, reconstrucție de cordaje, **transfer de cordaje**

Valvuloplastie, mitrală, comisurotomie, **FAP**

Valvuloplastie, mitrală, comisurotomie, **fără inel**
Valvuloplastie, mitrală, comisurotomie, **inel**

Valvuloplastie, mitrală, plastia cuspelor, **FAP**

Valvuloplastie, mitrală, plastia cuspelor, **fixarea cuspei pe cordaje secundare**
Valvuloplastie, mitrală, plastia cuspelor, **reducția marginii libere prin plicaturare**
Valvuloplastie, mitrală, plastia cuspelor, **mărire cu pericard**
Valvuloplastie, mitrală, plastia cuspelor, **rezecție cvadrangulară, cuspa anterioară**
Valvuloplastie, mitrală, plastia cuspelor, **rezecție cvadrangulară, cuspa posterioară**
Valvuloplastie, mitrală, plastia cuspelor, **rezecție triunghiulară, cuspa anterioară**
Valvuloplastie, mitrală, plastia cuspelor, **rezecție triunghiulară, cuspa posterioară**

Valvuloplastie, mitrală, plastia muşchilor papilari, **FAP**

Valvuloplastie, mitrală, plastia muşchilor papilari, **elongare**
Valvuloplastie, mitrală, plastia muşchilor papilari, elongare, **tehnica Concertina**
Valvuloplastie, mitrală, plastia muşchilor papilari, elongare, **rezecţie cuneiformă**
Valvuloplastie, mitrală, plastia muşchilor papilari, **plastie prin alunecare (*sliding*)**
Valvuloplastie, mitrală, plastia muşchilor papilari, **incizia muşchilor papilari**
Valvuloplastie, mitrală, plastia muşchilor papilari, **scurtare**
Valvuloplastie, mitrală, plastia muşchilor papilari, **translocarea muşchilor papilari fără detaşare**
Valvuloplastie, mitrală, plastia muşchilor papilari, **translocarea muşchilor papilari cu detaşare**

Înlocuire valvulară, mitrală, FAP
Înlocuire valvulară, mitrală, proteză mecanică, **FAP**

Înlocuire valvulară, mitrală, proteză mecanică, **supraanulară**
Înlocuire valvulară, mitrală, proteză mecanică, **anulară**
Înlocuire valvulară, mitrală, proteză biologică – heterograft
Înlocuire valvulară, mitrală, homograft
Înlocuire valvulară, mitrală, conduct valvulat extracardiac
Chirurgie valvulară, mitrală, altele

III. Listă scurtă de diagnostic şi proceduri

Listă scurtă de diagnostic
Regurgitare mitrală
Stenoză mitrală, FAP
Stenoză mitrală, diafragm supravalvular mitral
Stenoză mitrală, valvulară
Stenoză mitrală, subvalvulară
Stenoză mitrală, subvalvulară, stenoză mitrală în paraşută şi regurgitare
Leziune mitrală, altele

Listă scurtă de proceduri
Valvuloplastie, mitrală
Stenoză mitrală, diafragm supravalvular mitral, corecţie
Înlocuire valvulară, mitrală
Chirurgie valvulară, mitrală, altele

BIBLIOGRAFIE

1. **Fisher T.,** *Two cases of congenital disease of the left side of the Heart*, „Br. Med. J.", 1902, 1: 639.
2. **Shone J.D., Sellers R.D., Anderson R.C., Adams P. Jr., Lillehei C.W., Edwards J.E.,** *The developmental complex of "parachute mitral valve", supravalvular ring of left atrium, subaortic stenosis, and coarctation of aorta*, „Am. J. Cardiol.", 1963, 11: 714.
3. **Schiebler G.L., Edwards J.E., Burchell H.B., Du Shane J.W., Ongley P.A., Wood E.H.,** *Congenital corrected transposition of the great vessels. A study of 33 cases*, „Pediatrics", 1961, 27: 851.
4. **Starkey G.W.,** *Surgical experiences in the treatment of congenital mitral stenosis and mitral insufficiency*, „J. Thorac. Surg.", 1959, 38: 336.
5. **Creech O., Ledbetter M.K., Reemtsma K.,** *Congenital insufficiency with a cleft in the posterior leaflet*, „Circulation", 1962, 25: 390.
6. **Young D., Robinson G.,** *Successful valve replacement in an infant with congenital mitral stenosis*, „N. Engl. J. Med.", 1964, 270: 660.
7. **Carpentier A., Branchini B., Cour J.C. et al.,** *Congenital malformations of the mitral valve in children: pathology and surgical treatment*, „J. Torac. Cardiovasc. Surg.", 1976, 72: 854.
8. **Chauvaud S., Fuzellier J.F., Houel R. et al.,** *Reconstructive surgery in congenital mitral valve insufficiency (Carpentier's techniques): Long-term results*, „J. Torac. Cardiovasc. Surg.", 1998, 115: 84.
9. **Yoshimura N., Yamaguchi M., Oshima Y. et al.,** *Surgery for mitral valve disease in the pediatric age group*, „J. Torac. Cardiovasc. Surg.", 1999, 118: 99.
10. **Serraf A., Zoghbi J., Belli E. et al.,** *Congenital mitral stenosis with or without associated defects: An evolving surgical strategy*, „Circulation", 2000, 102 (19 suppl 3): III-166.
11. **Perloff J.K., Roberts W.C.,** *The mitral valve apparatus. Functional anatomy of mitral regurgitation*, „Circulation", 1972, 46: 227-39.
12. **Ranganathan N., Lam J.H.C., Wigle E.D. et al.,** *Morphology of the human mitral valve, II. The valve leaflets*, „Circulation", 1970, 41: 459-67.
13. **Kumar N., Kumar M., Duran C.M.,** *A revised terminology for recording surgical findings of the mitral valve*, „J. Heart Valve Disease", 1995, 4: 70.
14. **Kouchoukos N.T., Blackstone E.H., Doty D.B., Hanley F.L., Karp R.B.,** *Kirklin/Barratt-Boyes cardiac surgery: Morphology, diagnostic criteria, natural history, techniques, results, and indications*, Churchill Livingstone, New York, 2003, p. 19-21.
15. **Angelini A. et al.,** *A histological study of the atrio-ventricular jonction in hearts with normal and prolapsed leaflets of the mitral valve*, „Br. Heart J.", 1988, 59: 712-716.
16. **Kunzelman K.S. et al.,** *Flexible versus rigid ring annuloplasty for mitral valve annular dilation: A finite element model*, „J. Heart Valve Dis.", 1998, 7: 108-116.

Redactare medicală casete: Ion Socoteanu, Iulia Cristina Frînculescu, Marius Frînculescu

BOALA EBSTEIN

SECȚIUNEA III — CAPITOLUL 29

DAN NECHIFOR, ION SOCOTEANU

1. **DEFINIȚIE. SCURT ISTORIC**
2. **INCIDENȚĂ. ETIOLOGIE**
3. **ASPECTE ANATOMO-PATOLOGICE**
   - 3.1. Embriologie
   - 3.2. Anatomopatologie
   - 3.3. Clasificarea Carpentier
4. **FIZIOPATOLOGIE**
5. **DIAGNOSTIC**
   - 5.1. Clinic
   - 5.2. Paraclinic
     - 5.2.1. Radiografia toracică
     - 5.2.2. Electrocardiograma
     - 5.2.3. Ecocardiografia
     - 5.2.4. Rezonanța magnetică nucleară
     - 5.2.5. Cateterismul cardiac și angiografia
     - 5.2.6. Studiul electrofiziologic
6. **EVOLUȚIA NATURALĂ**
7. **TRATAMENT**
   - 7.1. Terapia medicală
   - 7.2. Tratament chirurgical
     - 7.2.1. Indicații operatorii
     - 7.2.2. Tehnici chirurgicale
     - 7.2.3. Complicații postoperatorii
     - 7.2.4. Dispensarizare postoperatorie
8. **Op TIM. NOMENCLATURĂ. DIAGNOSTIC. TRATAMENT – STS – EACTS**

BIBLIOGRAFIE

1. DEFINIȚIE. SCURT ISTORIC

Anomalia Ebstein este un defect congenital al valvei tricuspide caracterizat prin malimplantarea cuspei septale și/sau posterioare, care sunt deformate și deplasate spre apexul VD, determinând atrializarea VD (**Fig. 29.1**).

În 1866, Wilhelm Ebstein a descris anomalia valvei tricuspide observată la autopsia unui tânăr de 19 ani cu cianoză pronunțată, care a murit la 10 zile de la internare. Corelând aspectele anatomo-patologice cu datele clinice, Ebstein a publicat un articol sub titlul: *Un caz foarte rar de insuficiență tricuspidiană cauzat de malformația congenitală severă a acestei valve* [1]. Arnstein, în 1927, este primul care propune ca această malformație să poarte denumirea de boala Ebstein [2].

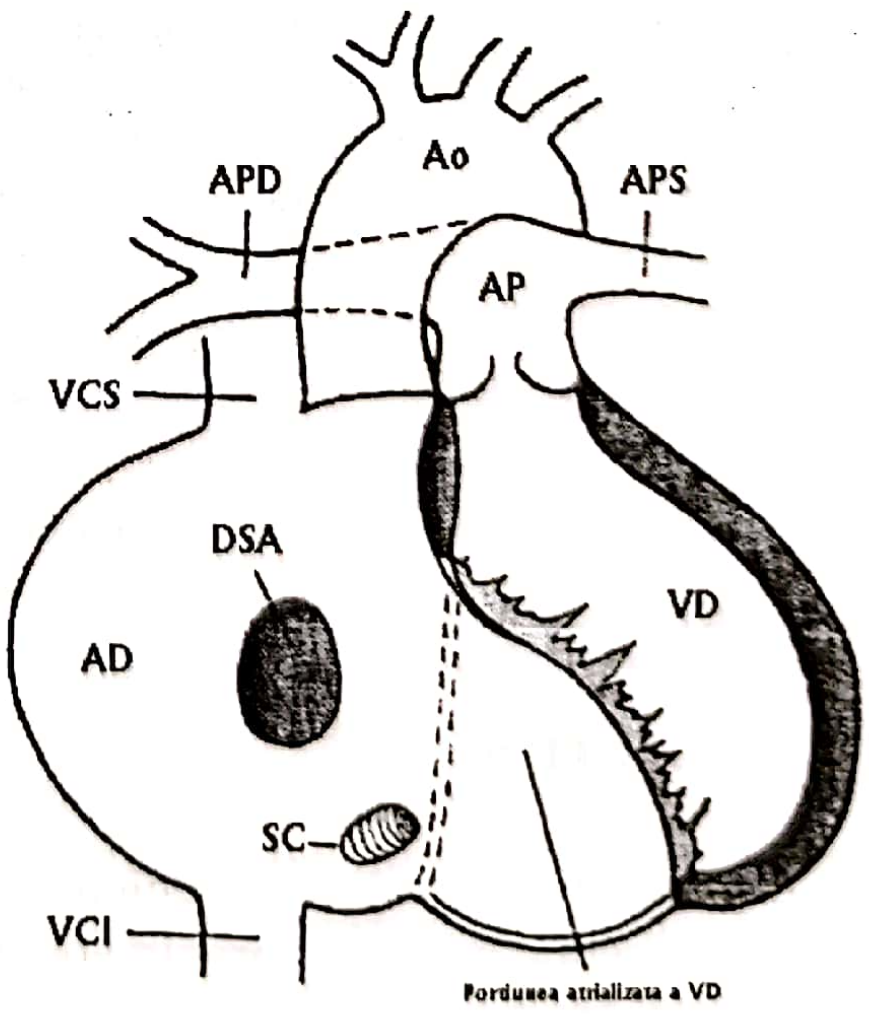

Fig. 29.1. Anomalia Ebstein a valvei tricuspide.

Articolul publicat de Ebstein a fost neglijat până în 1937, când Yater şi Shapiro au publicat aspecte radiologice şi electrocardiografice din anomalia Ebstein [3]. În 1949, Tourniaire, Deyrieux şi Tartulier au diagnosticat această anomalie la un pacient în viaţă. Un an mai târziu, pe baza informaţiilor obţinute de la 3 pacienţi care au decedat cu această anomalie, Engle a sugerat că, datorită asocierii cu un sindrom clinic, diagnosticul bolii ar trebui să fie posibil [4]. În acelaşi an, Kerwin şi Reynold au publicat cazurile diagnosticate în timpul vieţii [5, 6], iar în anul următor, Soloff, Stauffer şi Zatuchni, cu ajutorul angiografiei, au diagnosticat un pacient în vârstă de 34 de ani şi au confirmat diagnosticul la necropsie, 6 ani mai târziu [7, 8].

Caseta 29.1

Incidenţă

Anomalia Ebstein este a 18-a boală cardiacă congenitală ca incidenţă (1% din defectele cardiace congenitale). Apare la 0,3–0,8% din toate defectele cardiace congenitale în primul an de viaţă, 1:20 000–50 000 de nou-născuţi vii. Este întâlnită în aceeaşi măsură la bărbaţi şi la femei.

Caseta 29.2

Boli asociate

- DSA cel mai comun (50% din cazuri)
- Grad variabil de obstrucţie a tractului de ieşire a ventriculului drept
- O cale accesorie de tipul Wolff-Parkinson-White, adesea cu pre-excitaţie asociată, este prezentă în 10% din cazuri
- La nou-născuţii simptomatici, supravieţuirea depinde de prezenţa canalului arterial permeabil, rar o conexiune ventriculo-arterială aberantă sau o dublă discordanţă (atrio-ventriculară şi ventriculo-arterială)
- Defect septal atrio-ventricular
- DSV
- Tetralogia Fallot
- Coarctaţie de aortă
- La pacienţii cu sindrom Down, Marfan, Ulrich-Noonan şi Cornelia De Lange

2. INCIDENŢĂ. ETIOLOGIE

Anomalia Ebstein, malformaţie congenitală cardiacă de cauză necunoscută, apare la aproximativ 1 din 20 000 de nou-născuţi vii, are o prevalenţă de 0,3–0,7% din malformaţiile congenitale cardiace şi reprezintă cam 40% din malformaţiile congenitale ale valvei tricuspide. După introducerea ecocardiografiei pe scară largă, au început să fie diagnosticate mai multe cazuri, inclusiv formele uşoare care rămâneau frecvent nediagnosticate. Unele studii sugerează apariţia mai frecventă a anomaliei Ebstein a valvei tricuspide la nou-născuţii ale căror mame au fost tratate cu litiu sau cu benzodiazepine în timpul sarcinii, mai ales în primul trimestru [9–11].

Exceptând formele severe de boală care sunt descoperite în copilărie, debutul bolii este, de obicei, în adolescenţă. Potrivit datelor din literatură, 5% din pacienţi supravieţuiesc peste 50 de ani.

Sunt afectate în egală măsură ambele sexe. Anomalia se pare că este mai frecventă la rasa caucaziană.

Anomalii asociate

Anomalia Ebstein se poate asocia cu numeroase *malformaţii cardiace* (stenoză sau atrezie pulmonară, foramen ovale permeabil, DSA ostium secundum, anevrism al septului interatrial, coarctaţie de aortă, regurgitare pulmonară congenitală, VD bicameral, stenoză mitrală congenitală, DSV, tetralogia Fallot, transpoziţie completă de vase mari, discordanţă atrio-ventriculară, defect septal atrio-ventricular) şi *extracardiace* (trisomia 18, sindrom Noonan, atrezie biliară, sindrom Apert).

3. ASPECTE ANATOMO-PATOLOGICE

3.1. Embriologie

Nu se cunoaşte cu precizie embriologia anomaliei Ebstein. Se pare că foiţele şi aparatul de susţinere ale valvei tricuspide se formează în stadiile finale ale dezvoltării cardiace printr-un proces de delaminare a straturilor interne ale porţiunii iniţiale a VD [12]. Studii recente cu anticorpi monoclonali şi reacţii imunohistochimice arată că ţesutul endocardic are o contribuţie importantă la definitivarea foiţelor valvulare [13]. Malinserţia foiţei septale şi posterioare întâlnită în boala Ebstein sugerează un defect în delaminarea tractului de intrare în VD [14]. În unele cazuri, endocardul apare îngroşat şi albicios, sugerând că formarea foiţelor a început, dar a încetat înainte de dezvoltarea completă a foiţelor şi a apărut delaminarea.

3.2. Anatomopatologie

Malformaţia Ebstein se caracterizează prin deplasarea foiţelor valvei tricuspide de la nivelul joncţiunii atrio-ventriculare înspre cavitatea VD şi prin prezenţa unor malformaţii ale acestora. Foiţele valvulare frecvent îngroşate difuz sau deformate pot fi de dimensiuni reduse sau mărite. Pot apărea grade variate de displazie valvulară şi de severitate a afecţiunii în funcţie de gradul deplasării foiţelor valvulare; în formele uşoare, cu minimă deplasare, funcţia valvei este aproape normală, iar în cazurile severe, funcţia este grav compromisă.

În anomalia Ebstein, inima dreaptă este alcătuită din 3 componente: AD propriu-zis, zona de intrare în VD (cu pereţi subţiri şi funcţional integrată în AD) şi zona trabeculară, care reprezintă VD funcţional. Cu cât deplasarea cuspelor spre apexul VD este mai mare, cu atât creşte zona atrializată a VD şi se reduce VD funcţional.

Valva tricuspidă normală are trei cuspe: posterioară sau murală, septală şi antero-superioară, fiecare dintre ele având o zonă bazală prin care se inseră la inelul tricuspidian, o zonă periferică unde se inseră cordajele tendinoase şi o zonă clară între cele două. Cuspa anterioară, de formă semicirculară sau pătrată, este cea mai mare şi mult diferită de celelalte două cuspe. Inserţia bazală a cuspei anterioare se realizează la nivelul şanţului atrio-ventricular, la nivelul inelului tricuspidian. Cuspa septală se ataşează în principal la septul interventricular, dar o parte se ataşează la peretele posterior al VD.

Cuspa antero-superioară îşi păstrează aproape întotdeauna inserţia normală la inelul tricuspidian, cuspele posterioară şi/sau septală fiind deplasate apical. Rareori, când foiţa anterioară este deplasată, zona comisurală antero-septală, care este ataşată trigonului fibros drept la nivelul fasciculului His, rămâne în poziţie normală. Când sunt deplasate ambele cuspe, punctul de maximă deplasare este la nivelul comisurii dintre ele. Cuspele malimplantate pot fi ataşate peretelui VD; când aderenţa este incompletă, există un buzunar sub foiţa valvulară.

Foiţa antero-superioară, inserată normal, este mare, cu ţesut în exces, cu aspect de pânză de corabie. Foiţa septală sau cea posterioară pot lipsi parţial. Datorită lipsei comisurii dintre foiţa posterioară şi cea anterioară, foiţa posterioară este mai frecvent elongată decât redusă în dimensiuni. De asemenea, comisura postero-septală poate lipsi uneori.

În ultimul timp, atenţia s-a îndreptat şi către alt aspect morfologic al bolii Ebstein: anomalia de ataşare distală a foiţelor. Cuspele septală şi posterioară, deplasate şi displazice, pot avea multiple cordaje scurte conectate la numeroşi muşchi papilari mici. De asemenea, şi de pe marginea liberă a foiţei anterioare pot lua naştere multiple cordaje tendinoase scurte prin care aceasta se alipeşte de sept şi uneori de peretele liber, sau marginea liberă poate adera direct la muşchiul papilar anterior şi la banda moderatoare.

Ca urmare a deplasării valvei tricuspide, apar **atrializarea unei porţiuni a VD** şi reducerea cavităţii funcţionale a VD. Zona atrializată a VD, situată între inelul tricuspidian real şi ataşarea foiţelor, poate fi foarte subţire, aparent lipsită de miocard, dilatată, uneori chiar cu aspect anevrismal, cu mişcare paradoxală în timpul sistolei ventriculare şi uneori cu expansiune în timpul sistolei atriale. Potenţialul electric este ventricular, dar presiunea pulsului are aspect atrial. Această situaţie este mai rar întâlnită. Mai frecvent, zona atrializată a VD are perete îngroşat, cu structură musculară.

Porţiunea distală a VD, de dimensiuni mai mici decât un VD normal, cuprinde infundibulul, zona trabeculară apicală şi porţiunea ventriculară de sub cuspa anterioară (recesul antero-lateral) şi reprezintă zona funcţională a VD. **VD funcţional este dilatat, are perete subţire**, cu puţine fibre musculare. Unii autori consideră că există o reducere congenitală a numărului de celule miocardice la nivelul VD şi că dilatarea VD ar fi consecinţa dezvoltării anormale.

Între porţiunea iniţială (atrializată) şi cea distală (funcţională) a VD este posibilă comunicarea liberă, datorită deplasării inserţiei cuspei septale şi posterioare. Dacă întreaga margine liberă a foiţelor valvulare este aderentă şi imperforată, apare un tip de atrezie tricuspidiană. Dacă aderenţa este parţială, foiţa anterioară, mărită, rigidă, determină grade variabile de stenoză între porţiunea atrializată şi porţiunea funcţională a VD, deoarece sângele nu poate trece doar prin deschiderea rămasă între marginea foiţei şi peretele ventricular. Stenoza tricuspidiană semnificativă este rar întâlnită, majoritatea pacienţilor având regurgitare valvulară, care determină dilatarea importantă a inelului tricuspidian real şi a VD.

Inserţia distală a cuspelor antero-superioară şi/sau murală la joncţiunea dintre componenta iniţială şi cea trabeculară a VD evidenţiază aşa-numita inserţie liniară. Dacă această inserţie liniară este extinsă, poate determina stenoză tricuspidiană funcţională, precum şi un grad de obstrucţie funcţională în calea fluxului sanguin pulmonar. Cea mai caracteristică expresie a acestei inserţii liniare este aşa-numitul tip de anomalie Ebstein neperforat care determină atrezie tricuspidiană funcţională.

Unii autori consideră că deplasarea foiţelor, displazia valvulară şi anomaliile de ataşare sunt toate componente ale bolii Ebstein.

În cazurile avansate, AD este mult dilatat. De obicei, există o **comunicare interatrială**: foramen ovale patent – cel mai frecvent, sau alt tip de DSA, cu şunt dreapta-stânga. Fasciculul His şi nodul atrio-ventricular sunt normal localizate; endocardul îngroşat poate comprima ramura dreaptă a fasciculului şi nodul, motiv pentru care pe traseul electric se poate evidenţia aspect de bloc de ramură dreaptă. Deplasarea apicală a cuspei septale determină întreruperea continuităţii zonei centrale fibroase şi a inelului atrio-ventricular, cu posibilitatea apariţiei căilor accesorii şi a sindroamelor de preexcitaţie. **Sindromul WPW** poate apărea la aprox. 14% dintre pacienţii cu boală Ebstein.

În anomalia Ebstein sunt afectate frecvent geometria, funcţia sistolică şi diastolică a VS, pot apărea prolaps de valvă mitrală sau alte anomalii ale cuspelor, cordajelor sau muşchilor papilari. Prolapsul de valvă mitrală apare ca urmare a modificării geometriei şi reducerii dimensiunilor VS, foiţele valvulare şi lungimea cordajelor fiind normale. Modificarea formei VS, afectarea umplerii diastolice şi creşterea conţinutului fibros la nivelul peretelui liber ventricular şi a SIV determină disfuncţia sistolică a VS.

În formele severe, datorită comprimării plămânilor în timpul vieţii intrauterine de către cavităţile drepte mult dilatate, arterele pulmonare sunt mici, iar plămânii sunt hipoplazici. În rest, plămânii au dimensiuni normale.

Consecinţele fiziologice ale anomaliei Ebstein sunt determinate de condiţia foiţelor valvulare, de încărcătura hemodinamică pe un VD slăbit, de funcţia VS, de ritmul atrial. În majoritatea cazurilor, valva tricuspidă este incompetentă, ocazional stenotică, rareori imperforată. Disfuncţia VD depinde de severitatea regurgitării tricuspidiene şi de raportul dintre aria AD împreună cu VD atrializat şi aria VD funcţional şi VS. Intoleranţa la efort se datorează unei creşteri neadecvate a fluxului sanguin pulmonar şi scăderii saturaţiei O_2 sistemice.

3.3. Clasificarea Carpentier, pe criterii anatomopatologice (**Fig. 29.2**):

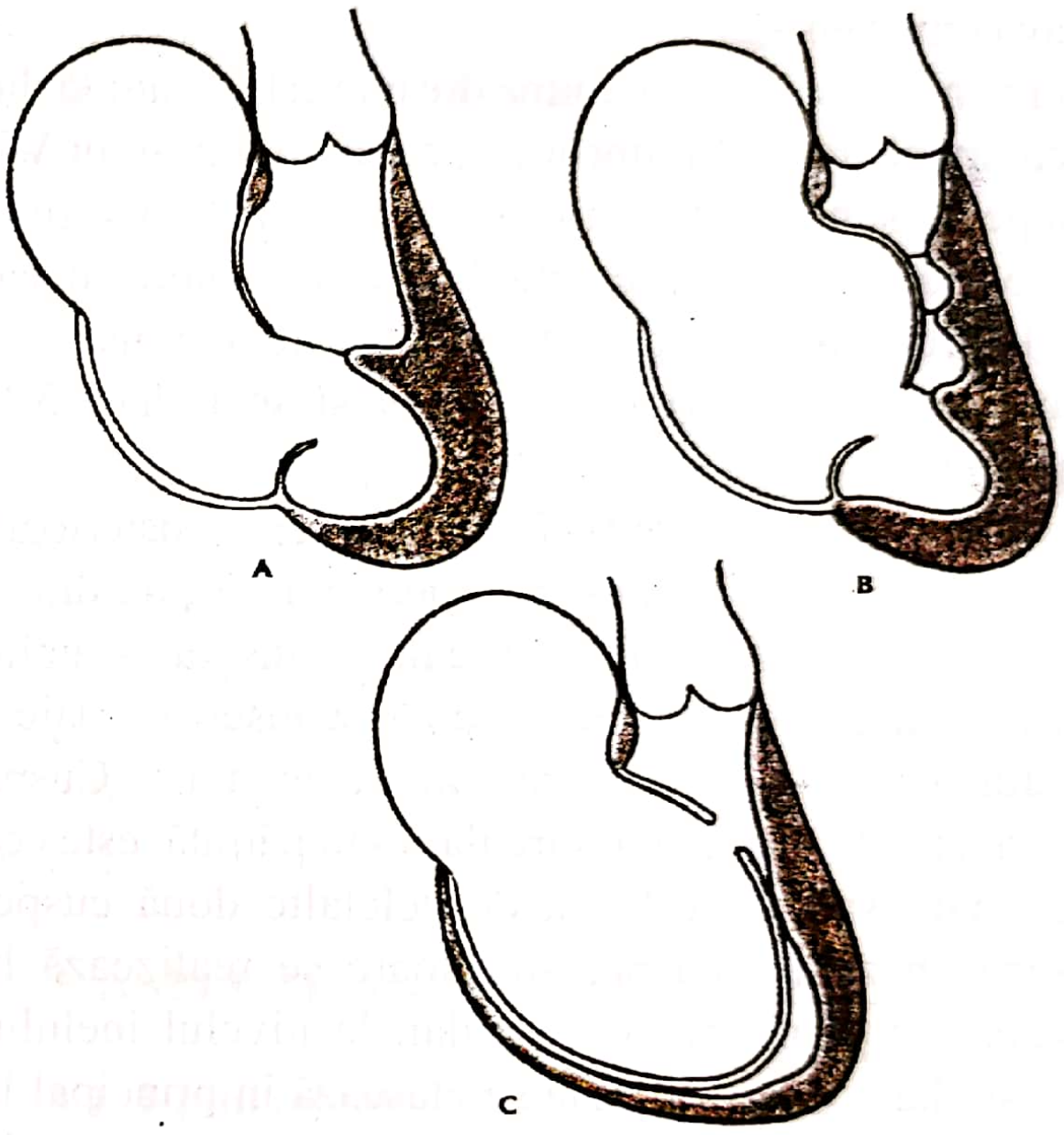

Fig. 29.2. Clasificarea anatomo-patologică a anomaliei Ebstein.

Tip A – minimă deplasare a foiţei septale, foiţa anterioară mobilă, volum VD corespunzător (atrializarea VD pe o mică porţiune) şi funcţie bună.

Tip B – deplasarea foiţelor septală şi posterioară cu peste 25 mm, atrializarea VD pe un segment întins; foiţa anterioară cu uşoară restricţie; VD cu funcţie bună.

Tip C – atrofia foiţei septale, agenezia foiţei posterioare, restricţia mişcării foiţei anterioare (apar aderenţe la peretele VD), care poate provoca obstrucţie infundibulară; porţiunea atrializată a VD este importantă, cu

Caseta 29.3

Morfologie

- Deplasarea cuspelor septală şi posterioară ale valvei tricuspide spre apexul ventriculului drept, cu aderenţă la miocard.
- Cuspa anterioară, deşi ataşată la nivelul potrivit al inelului valvei tricuspide, este mai mare decât normal şi prezintă multiple fenestraţii şi ataşamente cordale de peretele ventricular.
- Segmentul ventriculului drept de la nivelul inelului real tricuspidian la nivelul ataşării cuspelor septală şi posterioară neobişnuit de subţire şi displazic, descris ca „atrializat"; inelul tricuspidian şi atriul drept dilatate.
- Cavitatea ventriculului drept, dincolo de porţiunea atrializată, redusă ca dimensiune, în general cu lipsa unei camere de intrare şi cu o componentă trabeculară mică.
- Infundibulul de obicei obstrucţionat de ţesutul redundant al cuspei anterioare, dar şi de ataşamentele cordale ale cuspei anterioare ale infundibulului.

În plus, clasificarea Carpentier adaugă următoarele variante clinice cu grad de severitate progresivă:

- Tipul A: volumul ventriculului drept real este adecvat.
- Tipul B: volumul ventriculului drept este mic şi există o porţiune mare atrializată a ventriculului drept.
- Tipul C: volumul ventriculului drept este mic, cu obstrucţia tractului de ieşire a ventriculului drept.
- Tipul D: atrializare aproape completă a ventriculului drept, cu excepţia unei componente mici infundibulare, iar singura comunicare între ventriculul atrializat şi infundibulul este prin comisura antero-septală a valvei tricuspide.

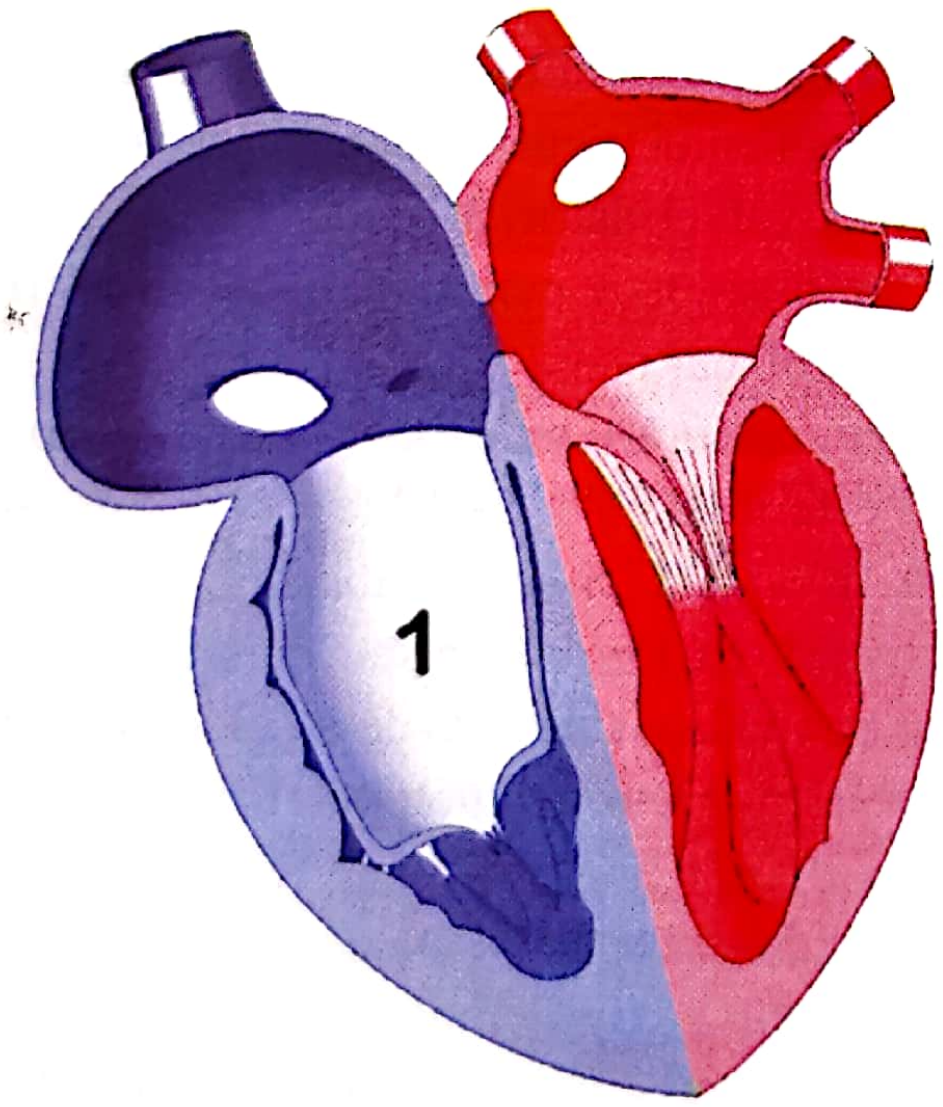

Fig. 29.1 Op TIM. Boala Ebstein (1 – dispoziţie apicală anormală a valvei tricuspide, rezultând din atrializarea VD) **[55]**.

perete subţire, necontractil. Disfuncţie moderată de VD.

Tip D – foiţele anterioară şi posterioară sunt aderente în totalitate la peretele ventricular, fără a mai putea fi recunoscute; orificiul tricuspidian este mult deplasat spre zona infundibulară, fiind deseori stenotic; atrializare aproape completă a VD. Disfuncţie severă de VD **[15]**.

4. FIZIOPATOLOGIE

Manifestările clinice variate din anomalia Ebstein au la bază modificările anatomice ale VD şi ale valvei tricuspide, efectele lor hemodinamice şi prezenţa căilor de conducere accesorii (sindromul WPW).

Reducerea numărului de fibre musculare de la nivelul peretelui ventricular determină severitatea modificărilor VD. Toţi pacienţii prezintă dilatarea cavităţii ventriculare de diferite grade şi subţierea pereţilor VD. Bombarea SIV spre stânga determină reducerea cavităţii VS şi disfuncţie ventriculară. Porţiunea atrializată a VD, care nu participă la contracţia ventriculară, ci prezintă expansiune sistolică, afectează performanţa VD. Disfuncţia VD împreună cu regurgitarea tricuspidiană provoacă dilatarea AD şi fibrozarea peretelui atrial.

Regurgitarea tricuspidiană, de diferite grade, provocate de modificările morfologice ale valvei, agravează modificările structurale şi funcţionale ale VD.

Aceste modificări structurale şi funcţionale determină apariţia cardiomegaliei şi a fenomenelor de insuficienţă cardiacă dreaptă: hepatomegalie, ascită, edeme. Cianoza apare datorită şuntului semnificativ dreapta-stânga la nivel atrial şi/sau insuficienţei cardiace severe. Sindromul WPW se asociază frecvent cu tahiaritmii supraventriculare sau ventriculare. Uneori poate surveni moartea subită.

Hipoplazia pulmonară se asociază regurgitării tricuspidiene severe şi cardiomegaliei marcate, contribuind la decesul nou-născuţilor.

Malformaţiile cardiace asociate au un rol minor în tabloul clinic al pacienţilor cu boală Ebstein, cu excepţia atreziei sau stenozei pulmonare congenitale, care de obicei determină deces *in utero* sau imediat după naştere.

Caseta 29.4

Fiziopatologie

Atriul drept este dilatat, secundar anomaliilor valvei tricuspide și insuficienței tricuspidiene.

Cuspele valvei tricuspide anterioare formează o structură mare de tip pânză, cu sau fără fenestrații și cu sau fără obstrucție de flux sangvin; atunci când nu există fenestrație a cuspei valvei tricuspide, rezultatul este stenoza de valvă tricuspidă.

În cazurile grave, peretele inferior al ventriculului drept este subțire și fără celule musculare, formând astfel o structură anevrismală. Ventriculul drept este dilatat, iar septul interventricular bombează în partea stângă: aceasta poate să împiedice funcția ventriculului stâng. Foramenul ovale este aproape întotdeauna patent, uneori asociat cu DSA ostium secundum. Șuntul la nivel atrial poate fi stânga-dreapta, dreapta-stânga sau bidirecțional, în funcție de prezența și gradul hipertensiunii atriale drepte, datorată insuficienței inimii drepte.

Pacienții cu anomalia Ebstein sunt predispuși la aritmii din următoarele cauze:

- Atriul drept este dilatat, determinând fibroză, care poate conduce la aritmii.
- Subdezvoltare fibroasă a inelului atrio-ventricular determină apariția de fibre accesorii de la atrii la ventricule, ducând la sindrom Wolff-Parkinson-White (WPW): aceste fibre accesorii pot fi întâlnite la 20–25% dintre pacienți.
- Cuprinderea fibroasă a nodului atrio-ventricular și a fasciculului His poate determina tahicardie de reintrare atrio-ventriculară.
- Aritmii ventriculare cu originea în țesutul fibrotic și displazic al ventriculului drept.

Moartea subită apare la 3–10% din pacienți, secundară tahicardiei supraventriculare, ducând la tahicardie ventriculară sau la fibrilație atrială cu conducere rapidă ori flutter.

5. DIAGNOSTIC

5.1. Clinic

În cazurile severe, dispneea asociată cu cianoza, cardiomegalia marcată și insuficiența cardiacă apar din primele zile de viață. Pacienții cu forme moderate de boală acuză dispnee, fatigabilitate, palpitații la efort, simptome apărute mai târziu în timpul vieții. Capacitatea funcțională este redusă față de normal, saturația O_2 în repaus fiind un predictor major al toleranței la efort.

Fatigabilitatea și **dispneea** sunt expresia debitului cardiac scăzut.

Cianoza, persistentă sau intermitentă, indusă de efort, este frecventă la pacienții cu anomalie Ebstein, și apare la peste 50% dintre cazuri, fie la naștere, fie în prima copilărie **[16, 17]**. Uneori poate apărea o ameliorare a cianozei ca urmare a reducerii rezistenței vasculare pulmonare. Cianoza poate fi tranzitorie la nou-născut, cu reapariție la maturitate, sau poate apărea pentru prima oară la vârsta adultă.

Palpitațiile sunt frecvent întâlnite la pacienți de orice vârstă, fiind determinate de diverse aritmii; la peste 1/3 din pacienți sunt provocate de tahicardii paroxistice supraventriculare. Prezența căilor accesorii poate determina aritmii ventriculare maligne și chiar moarte subită. Datorită numeroaselor anomalii electrofiziologice, palpitațiile pot apărea sau persista postoperator.

Alte forme de prezentare mai puțin frecvente includ abcesele cerebrale datorate șuntului dreapta-stânga, endocardita bacteriană, embolii paradoxale, accident vascular cerebral, accident ischemic tranzitor.

La **examenul obiectiv** se pot decela cianoză ușoară sau severă, hipocratism digital, bombarea hemitoracelui stâng datorită cardiomegaliei importante. Presiunea venoasă jugulară este, în general, între limite normale, în ciuda regurgitării tricuspidiene datorate dilatării și complianței AD și porțiunii atrializate a VD, precum și presiunii scăzute în VD și în artera pulmonară. Hepatomegalia este frecventă.

Auscultatoric, zgomotul I este dedublat larg, cu întărirea componentei tricuspidiene, ca urmare a închiderii tardive a valvei datorită cuspei anterioare elongate, care are o excursie mai amplă. Zgomotul II este normal de obicei, dar poate fi dedublat larg în prezența blocului de ramură dreaptă, când componenta pulmonară este întârziată. De obicei sunt prezente și zgomotele III și IV, chiar în absența insuficienței cardiace congestive. Datorită cuspei anterioare de mari dimensiuni, pot apărea clacment de deschidere diastolic și galop atrial. Sumarea zgomotelor III și IV, mai ales împreună cu alungirea intervalului PR, poate mima un suflu diastolic. Suflul holosistolic de regurgitare tricuspidiană are intensitate maximă parasternal stâng în porțiunea inferioară și uneori la nivelul apexului, ca urmare a deplasării apicale a valvei tricuspide. Intensitatea și durata suflului cresc în inspir. De obicei, există și un suflu diastolic, aspru, cu aceeași localizare.

Conform studiului lui Celermajer, manifestările clince în funcție de vârsta pacientului sunt prezentate în **Tabelul 29.1**.

Tabelul 29.1. Manifestările clinice în funcție de vârsta pacientului (după Celermajer)

Viața intrauterină	➢ Anomalii fetale 86% ➢ Aritmii 5%
Nou-născut (0–1 lună)	➢ Cianoză 74% ➢ Insuficiență cardiacă cu deficit de creștere 10% ➢ Suflu cardiac 9%
Copil mic (2 luni–2 ani)	➢ Cianoză 35% ➢ Insuficiență cardiacă cu deficit de creștere 43% ➢ Suflu cardiac 13%
Copil (3–10 ani)	➢ Cianoză 14% ➢ Insuficiență cardiacă cu deficit staturoponderal și scăderea toleranței la efort 8% ➢ Aritmii, palpitații 12% ➢ Suflu cardiac 66%
Adolescent (11–18 ani)	➢ Cianoză 13% ➢ Insuficiență cardiacă cu dispnee de efort și scăderea toleranței la efort 13% ➢ Aritmii, palpitații 40% ➢ Suflu cardiac 33%
Adult (> 18 ani)	➢ Cianoză 4% ➢ Insuficiență cardiacă cu dispnee de efort și scăderea toleranței la efort 26% ➢ Aritmii, palpitații 43% ➢ Suflu cardiac 13% ➢ Dureri toracice 20% ➢ Sincopă 6%

Caseta 29.5

Diagnostic clinic

- ***Istoria naturală***: rata mortalității la copiii prezentând această anomalie în perioada neonatală este de 30–50%. Mortalitatea generală la toate grupele de vârstă este de 12,5%. Rata mortalității este cu atât mai ridicată cu cât este mai severă dilatarea atriului drept, porțiunea ventriculară dreaptă atrializată, cuspele valvei tricuspide fixate distal și displazia ventriculară dreaptă. Rata mortalității este mai mare la pacienții cu alte boli congenitale cardiace asociate, acestea apărând la vârsta infantilă, cu cianoză severă sau insuficiență cardiacă congestivă.

  Când boala apare în perioada neonatală, ea poate fi datorată regurgitării tricuspidiene severe, cu atriul drept foarte dilatat, similar cu atrezia pulmonară cu sept ventricular intact sau cu atrezia tricuspidiană datorată obstrucției valvei tricuspide.

  Pe de altă parte, dacă malformația este ușoară, iar atriul drept nu este semnificativ dilatat, la scurt timp de la naștere starea clinică se poate îmbunătăți, prin scăderea rezistenței vasculare pulmonare.

Caseta 29.5 *(continuare)*

- ***Clinic***: pacienții pot prezenta cianoză, sincopă, insuficiență cardiacă congestivă, palpitații, moarte subită și/sau embolie paradoxală; severitatea simptomelor nu se corelează neapărat cu severitatea schimbărilor patologice ale valvei tricuspide; la examinare, comune sunt cianoza și unghiile în sticlă de ceasornic; uneori un perete toracic deformat secundar cardiomegaliei; pericardul este în general perfect, în pofida cardiomegaliei; tril sistolic uneori prezent; venele gâtului normale chiar și în cazul regurgitării tricuspidiene severe; auscultație: cel mai frapant este ritmul triplu sau cvadruplu care poate avea un zgomot S_1 dedublat, datorat întârzierii închiderii valvei tricuspide; S_2 este larg și constant dedublat, secundar blocului de ramură dreaptă și întârzierii închiderii valvei semilunare ventriculare drepte; de asemenea, sunt prezente zgomote de umplere ventriculare.

Caseta 29.6

Ce semne trebuie căutate la examinarea fizică

- Creștere ușoară sau moderată a presiunii venoase jugulare, din cauza atriului drept mare și compliant și a ventriculului drept atrializat;
- S_1 larg scindat cu componentă tricuspidă puternică;
- S_2 larg scindat datorat blocului de ramură dreaptă;
- Zgomot cardiac trei pe partea dreaptă a cordului;
- Suflu holosistolic crescut în inspire, datorat regurgitării tricuspidiene, poate fi auzit cel mai bine la marginea sternală inferioară stângă;
- Cianoza din cauza șuntului dreapta-stânga la nivel atrial poate fi sau nu prezentă (în repaus sau mai ales în timpul exercițiului fizic).

5.2. Paraclinic

5.2.1. Radiografia toracică

Silueta cardiacă poate varia în limite foarte largi, de la dimensiuni normale până la configurația tipică de cord cu aspect globulos, similară celei din pericardită (**Fig. 29.3**). Vascularizația pulmonară poate fi normală sau redusă.

5.2.2. Electrocardiograma

Caracteristice pentru anomalia Ebstein sunt prezența BRD, QRS hipovoltat în precordialele drepte, interval PR alungit, hipertrofie AD. Înălțimea undei T variază invers proporțional cu saturația arterială în oxigen, iar pe de altă parte, cu cât este mai înaltă unda T,

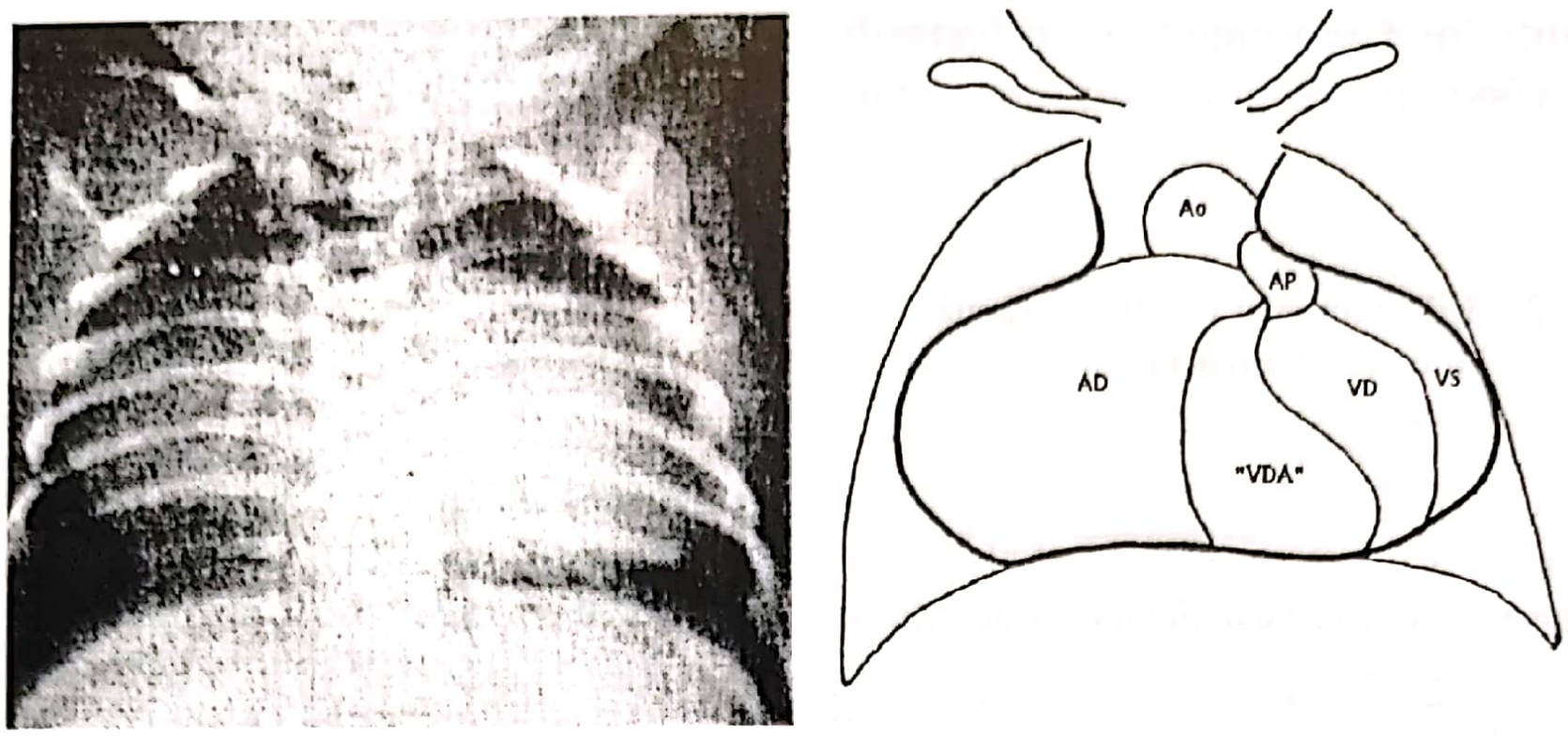

Fig. 29.3. Radiografia toracică în anomalia Ebstein.

cu atât este mai redusă supraviețuirea. Hipertrofia de VD este prezentă doar în formele complicate.

Sindromul WPW tip B apare la aprox. 14% dintre pacienți; la orice pacient cu cianoză şi sindrom WPW tip B, trebuie luată în considerare anomalia Ebstein.

Aritmiile supraventriculare paroxistice sau recurente (tahicardie paroxistică supraventriculară, fibrilație atrială, flutter atrial, ritm nodal, bloc atrio-ventricular grad I) sunt prezente la peste 50% din pacienți. Aritmiile ventriculare maligne pot apărea datorită dilatării VD.

5.2.3. Ecocardiografia

Ecografia mod M, cu valoare istorică, evidențiază închiderea tardivă a valvei tricuspide cu mai mult de 65 m/sec după închiderea valvei mitrale. Cu cât închiderea este mai tardivă, cu atât boala este mai severă. Se mai pot decela mişcarea amplă a foiței anterioare, reducerea pantei E-F, creşterea dimensiunilor VD, mişcare paradoxală de sept.

Ecografia 2D este metoda de diagnostic şi de evaluare anatomică a anomaliei Ebstein, permițând aprecierea fezabilității corecției prin plastie a valvei tricuspide. Cel mai caracteristic semn al bolii îl reprezintă deplasarea apicală a foiței septale tricuspidiene cu peste 8 mm/m^2 suprafață corporală față de valva mitrală anterioară. Se pot aprecia gradul de displazie şi deformare a foițelor valvulare, gradul de alipire la peretele VD al foiței tricuspidiene anterioare. Ecografia 2D permite evaluarea dimensiunilor AD, VD, ale inelului tricuspidian, aprecierea gradului de atrializare a VD.

Doppler color evidențiază şuntul dreapta-stânga la nivel atrial şi fluxul de regurgitare tricuspidiană.

Evaluarea ecocardiografică a severității bolii şi alegerea tehnicilor chirurgicale:

- aria VD funcțional < 35% aria VD sau raportul VD atrializat/VD funcțional > 0,5;
- dimensiunea VD funcțional;
- gradul de deplasare a foiței septale;
- *tethering-ul* foițelor;
- severitatea deformărilor şi displaziei foițelor;
- dilatarea anevrismală a tractului de ejecție al VD (în parasternal ax scurt, raportul dintre tractul de ejecție al VD şi aorta la inel > 2);
- regurgitare tricuspidiană moderată sau severă.

5.2.4. Rezonanța magnetică nucleară

O tehnică tot mai des utilizată pentru determinarea dimensiunilor şi funcției VD.

5.2.5. Cateterismul cardiac şi angiografia

Metodă invazivă rar utilizată în prezent pentru diagnosticul anomaliei Ebstein, datorită dezvoltării unor tehnici mai puțin invazive, cum ar fi ecocardiografia, care oferă informațiile necesare pentru diagnosticul bolii. Deşi numărul aritmiilor induse de cateter este semnificativ, în trecut cateterismul cardiac reprezenta standardul de aur în diagnosticul bolii Ebstein, permițând evaluarea hemodinamică şi a caracteristicilor angiografice preoperator.

Presiunea în AD este uşor crescută şi curba pulsului poate evidenţia o undă V dominantă. La pacienţii cu regurgitare tricuspidiană severă şi AD mult dilatat, presiunea atrială poate rămâne în limite normale. Presiunea în VD este normală, deşi presiunea telediastolică poate fi crescută. Presiunea în artera pulmonară este normală sau scăzută. În prezenţa unui DSA asociat cu şunt dreapta-stânga, oximetria evidenţiază scăderea saturaţiei arteriale sistemice.

După injectarea substanţei de contrast în AD, se evidenţiază dilatarea acestei cavităţi şi poziţia normală a inelului tricuspidian. La nivelul peretelui inferior al VD, se poate evidenţia originea foiţelor valvulare deplasate. Uneori foiţele valvulare apar sub forma unor linii transparente în cavitatea VD. Se poate decela şunt dreapta-stânga la nivel atrial, iar fluxul dinspre cavităţile drepte spre plămân este încetinit.

În absenţa leziunilor asociate, cateterismul cardiac se realizează rareori. Angiografia poate fi utilă în evaluarea pacienţilor cu suspiciune de hipoplazie de arteră pulmonară.

5.2.6. *Studiul electrofiziologic*

Se practică la toţi pacienţii cu anomalie Ebstein, la care pe traseul electric se evidenţiază preexcitaţie ventriculară, sau la cei cu antecedente de tahicardie supraventriculară, tahicardie cu complexe largi sau sincopă. În timpul explorării electrofiziologice, se evidenţiază căi accesorii de-a lungul inelului tricuspidian anormal. La pacienţii cu anomalie Ebstein, frecvenţa căilor accesorii multiple este mult mai mare decât la pacienţii cu tahiaritmii supraventriculare şi anatomie normală a VD.

Caseta 29.7

Diagnostic paraclinic

- ***Electrocardiogramă***: interval PR prelungit în 16–42% din cazuri; deviaţia axială dreaptă, dilatare atrială dreaptă şi bloc de ramură dreaptă; descreşterea amplitudinii R în V1-V4; undă Q absentă în V6, datorită deplasării ventriculare, secundare atriului drept dilatat; bloc de ramură dreaptă complet sau incomplet în 77–94% din cazuri; 4–26% din pacienţi prezintă sindrom Wolff-Parkinson-White, în general tipul B.
- ***Radiografia toracică***: dimensiunea inimii variază de la normal la cardiomegalie severă; dilatarea atrială dreaptă este cauza principală a cardiomegaliei, iar aceasta poate provoca deplasarea posterioară a ventriculului drept; flux sangvin pulmonar scăzut sau în limite normale.

Caseta 29.7 *(continuare)*

- ***Ecocardiogramă***:
  - prezenţa şi cantitatea şuntului dreapta-stânga la nivel atrial;
  - gradul regurgitării tricuspidiene;
  - dimensiunea atriului şi ventriculului drept;
  - funcţia venticulară stângă;
  - deplasarea cuspelor septale;
  - fixarea cuspei anterioare;
  - fenestrarea cuspei anterioare;
  - displazia cuspei;
  - dilatarea ventriculară dreaptă, anevrism de tract de ieşire ventricular drept.
- ***Cateterism cardiac***: riscant, deoarece poate duce la aritmii, de aceea trebuie realizat atent, indicat doar pentru eliminarea bolilor complexe asociate.

6. EVOLUŢIA NATURALĂ

Variază în funcţie de severitatea deplasării valvei tricuspide, de anomaliile VD şi de prezenţa căilor accesorii.

Prognosticul este nefavorabil în cazul nou-născuţilor simptomatici din prima săptămână de viaţă, care au forme severe de boală, precum şi la pacienţii cu insuficienţă cardiacă NYHA III sau IV, cianoză marcată, alte anomalii cardiace asociate, cardiomegalie severă (indice cardio-toracic > 0,65) **[18, 19]**. Dacă simptomatologia apare după perioada de nou-născut riscul de moarte este mai scăzut.

Prognosticul este mai bun dacă boala apare după vârsta copilăriei, cazuri în care şi cauzele sunt moderate. Pacienţii diagnosticaţi la maturitate nu sunt de obicei cianotici şi au cordul de dimensiuni normale. Chiar în lipsa sindroamelor de preexcitaţie, aproximativ 50% dintre pacienţi au episoade de tahiaritmii supraventriculare **[20]**. Deseori, toleranţa la efort este redusă **[21–24]**. La acest grup de pacienţi decesul se datorează emboliilor paroxistice sau tahicardiilor paroxistice supraventriculare, insuficienţa cardiacă apărând tardiv.

Prognosticul este rezervat la pacienţii cu insuficienţă cardiacă NYHA III sau IV, cianoză marcată, alte anomalii cardiace asociate, cardiomegalie severă (indice cardio-toracic > 0,65).

Cele mai frecvente cauze de deces la pacienţii cu boală Ebstein sunt reprezentate de: insuficienţa cardiacă congestivă, moartea subită şi abcesele cerebrale sau embolia paradoxală.

Anomalia Ebstein trebuie căutată la pacienţii care prezintă sindrom WPW şi tahicardie supra-ventriculară, cardiopatie congenitală cianogenă, DSA, insuficienţă cardiacă dreaptă, regurgitare tricuspidiană severă izolată, L-transpoziţie de vase mari.

Anomalia Ebstein trebuie diferenţiată de anomalia Uhl, malformaţie cardiacă congenitală caracterizată prin hipoplazie, subdezvoltarea segmentului iniţial al VD şi cuspe tricuspidiene care iau naştere din imediata vecinătate a inelului.

7. TRATAMENT

7.1. Terapie medicală

La nou-născuţii cu cianoză severă este necesară instituirea terapiei intensive de urgenţă, care presupune ventilaţie mecanică, agenţi inotrop pozitivi, corectarea dezechilibrelor metabolice, administrarea prostaglandinei E_1 şi a agenţilor vasodilatatori pulmonari. Ulterior, dacă pacientul este stabil, se intervine chirurgical de urgenţă.

Pacienţii care dezvoltă fenomene de insuficienţă cardiacă necesită tratament cu digitală şi diuretice.

La pacienţii asimptomatici sau paucisimptomatici se recomandă dispensarizarea cardiologică periodică.

În cazul apariţiei tahicardiilor paroxistice supraventriculare, se recomandă administrarea de fosfobion (adenozină). Terapia beta-blocantă reprezintă prima opţiune în prevenţia tulburărilor de ritm, dar digitala şi blocantele canalelor de calciu pot constitui şi ele o alternativă de tratament. În formele de tahicardie supraventriculară care nu răspund la terapia medicală sau în cele produse prin mecanism de reintrare, se recomandă efectuarea studiilor electrofiziologice şi ablaţia prin radiofrecvenţă. Se apreciază că rata de succes este de aproximativ 95% la cei cu căi accesorii izolate şi de 76% la cei cu multiple căi accesorii.

Se recomandă profilaxia antibiotică a endocarditei bacteriene.

7.2. Tratament chirurgical

Primele tentative chirurgicale de realizare a unor şunturi arteriale sistemico-pulmonare pentru a ameliora cianoza datează din 1950. Cu excepţia rarelor cazuri de hipoplazie de arteră pulmonară sau stenoză pulmonară (valvulară sau subvalvulară), stenoză sau imperforare de valvă tricuspidă, aceste şunturi nu şi-au dovedit beneficiul **[25]**. În 1959, Gasul a realizat cu succes anastomoza între vena cavă superioară şi artera pulmonară dreaptă (procedeul Glenn), prin care 1/2–1/3 din sângele venos neoxigenat ajunge direct în circulaţia pulmonară, şunt cu utilitate limitată în anomalia Ebstein **[26]**.

În 1954, Wright realizează o sutură la nivelul septului interatrial cu scopul de a închide un foramen ovale patent, însă a rămas un şunt rezidual interatrial **[27]**.

Primele tentative de reconstrucţie a valvei tricuspide malformate datează din 1958, când Hunter şi Lillehei au încercat să repoziţioneze foiţele septală şi posterioară, însă metoda lor necesita excluderea porţiunii atrializate a VD şi ambii pacienţi au dezvoltat bloc total şi au decedat **[28, 29]**. Hardy şi colaboratorii au încercat câţiva ani mai târziu să modifice tehnica Hunter–Lillehei **[30]**, însă datorită rezultatelor nesatisfăcătoare, valvuloplastia tindea să fie părăsită în favoarea înlocuirii valvulare, care devenea astfel standardul de aur în chirurgia bolii Ebstein.

Prima înlocuire valvulară cu proteză a fost realizată în 1963 de către Barnard şi Schrire, care au descris o tehnică de suturare a protezei prin care se evita lezarea sistemului de conducere a inimii **[31]**. Înlocuirea valvei tricuspide cu proteză a fost realizată şi de Cartwright **[32]**, apoi în 1967 Lillehei prezintă înlocuirea valvulară cu proteză cu bilă Starr-Edwards **[33]**.

Alte tehnici chirurgicale utilizate în anomalia Ebstein: înlocuirea valvei tricuspide cu proteză mecanică asociată cu plicaturarea ventriculară **[34]**, înlocuirea valvulară cu proteză biologică şi închiderea DSA **[35]**.

Înlocuirea valvei tricuspide cu proteză mecanică are o frecvenţă ridicată a malfuncţiei valvulare şi a complicaţiilor trombotice comparativ cu protezele mitrale sau aortice, iar protezele biologice au o durată limitată de viaţă, mai ales la copii **[36, 37]**.

În 1972, Danielson prezintă tehnica de atrio-plastie dreaptă reducţională, care constă în plicaturarea peretelui liber al porţiunii atrializate a VD, anuloplastie tricuspidiană posterioară, excizia peretelui AD în exces **[38]**.

7.2.1. Indicaţii operatorii

Indicaţiile operatorii în boala Ebstein cuprind următoarele categorii de pacienţi:

a. **Nou-născuţii cu forme severe**

La nou-născuţii cu forme severe de boală, se iniţiază terapie cu prostaglandină E_1, precum şi manevre de terapie intensivă pentru stabilizare, apoi se practică **operaţia Starnes.** Administrarea de oxigen, oxid nitric inhalator sau prostaglandine cu administrare intravenoasă are rolul de a reduce rezistenţa vasculară pulmonară şi de a ameliora simptomatologia.

b. Formele cu **insuficienţă cardiacă severă** (clasa funcţională NYHA III, IV), apariţia **cianozei moderate sau severe**, a obstrucţiei în tractul de ejecţie a VD datorită **displaziei valvei tricuspide**.

Pacienţii care depăşesc perioada copilăriei au o evoluţie favorabilă, intervenţia chirurgicală putând fi amânată o anumită perioadă de timp. Când apar simptome de insufienţă cardiacă, cianoza devenind moderată sau severă, sau când apare embolia paradoxală, este indicată **plastia** sau **înlocuirea valvei tricuspide şi închiderea DSA**. La pacienţii cu şunt stânga-dreapta larg (debit pulmonar/debit sistemic > 2), cu sau fără simptome de insuficienţă cardiacă şi regurgitare tricuspidiană uşoară sau absentă, se indică **simpla închidere a DSA**.

c. Prezenţa sindromului WPW cu **aritmii repetitive, ameninţătoare de viaţă**.

La pacienţii cu sindrom WPW şi aritmii maligne se indică ablatarea căilor de conducere accesorii, concomitent cu rezolvarea valvulopatiei.

d. **Accentuarea cardiomegaliei** (evidenţiată radiologic prin indice cardio-toracic $\geq 0,60$), **cu sau fără simptome, dilatarea progresivă a VD** sau **reducerea funcţiei sistolice** (evidenţiată ecocardiografic) indică intervenţia chirurgicală.

Dacă ecocardiografia apreciază fezabilitatea corecţiei valvulopatiei tricuspidiene prin tehnici de plastie, se indică intervenţia chirurgicală. La majoritatea pacienţilor se poate interveni chirurgical cu corecţia ambelor ventricule, însă în cazul modificărilor cardiace severe sau dacă este afectat şi VS poate fi necesar transplantul cardiac.

Caseta 29.8

Indicaţii pentru tratament chirurgical

- La nou-născuţii simptomatici, tratamentul chirurgical este indicat, din cauza regurgitării tricuspidiene severe, cu atriul drept foarte dilatat şi şunt dreapta-stânga la nivel atrial, cu flux sangvin pulmonar redus, ca în cazul atreziei pulmonare cu sept ventricular intact.
- La copii intervenţia chirurgicală este indicată, din cauza cianozei şi a insuficienţei cardiace.
- La adult, simptomele majore pot fi cianoza, insuficienţa cardiacă congestivă şi aritmiile.

7.2.2. Tehnici chirurgicale

a. Corecţia valvulopatiei tricuspidiene prin tehnici de plastie şi închiderea DSA

Plastia valvei tricuspide şi închiderea DSA reprezintă metoda de elecţie în tratamentul anomaliei Ebstein **[39]**.

După examinarea septului interatrial şi a valvei tricuspide (în special foiţa anterioară), se decide dacă se poate realiza corecţia prin plastie. În cazul în care foiţa anterioară este deplasată spre apexul VD, dacă este sever îngroşată sau, mai ales, dacă marginea ei liberă este ataşată la endocardul subiacent, se consideră că nu se poate realiza corecţia prin plastie, fiind necesară înlocuirea valvulară **[40]**.

- **Tehnica Danielson**

Tehnica descrisă de Danielson este cea mai bine verificată metodă de plastie tricuspidiană, deşi deseori este limitată de condiţiile anatomice. Se poate realiza la aproximativ 60% dintre pacienţi. Constă în plicaturarea porţiunii atrializate a VD, reducerea orificiului tricuspidian astfel încât se formează o valvă „unicuspă" (**Fig. 29.4**). De obicei, celelalte două foiţe sunt sever hipoplazice şi nu pot să-şi îndeplinească funcţia **[38, 41–43]**.

Mortalitatea acestei tehnici este de aproximativ 5%, mai redusă decât în cazul înlocuirii valvulare.

Metoda Danielson modificată constă în remodelarea inelului tricuspidian prin anuloplastie cu inel **[44]**.

- **Tehnica Carpentier**

O alternativă o reprezintă tehnica propusă de Carpentier, în care plicaturarea VD atrializat şi a inelului tricuspidian se realizează vertical, perpendicular pe direcţia propusă de Danielson, rezultând un VD cu dimensiuni şi formă mai fiziologice decât prin

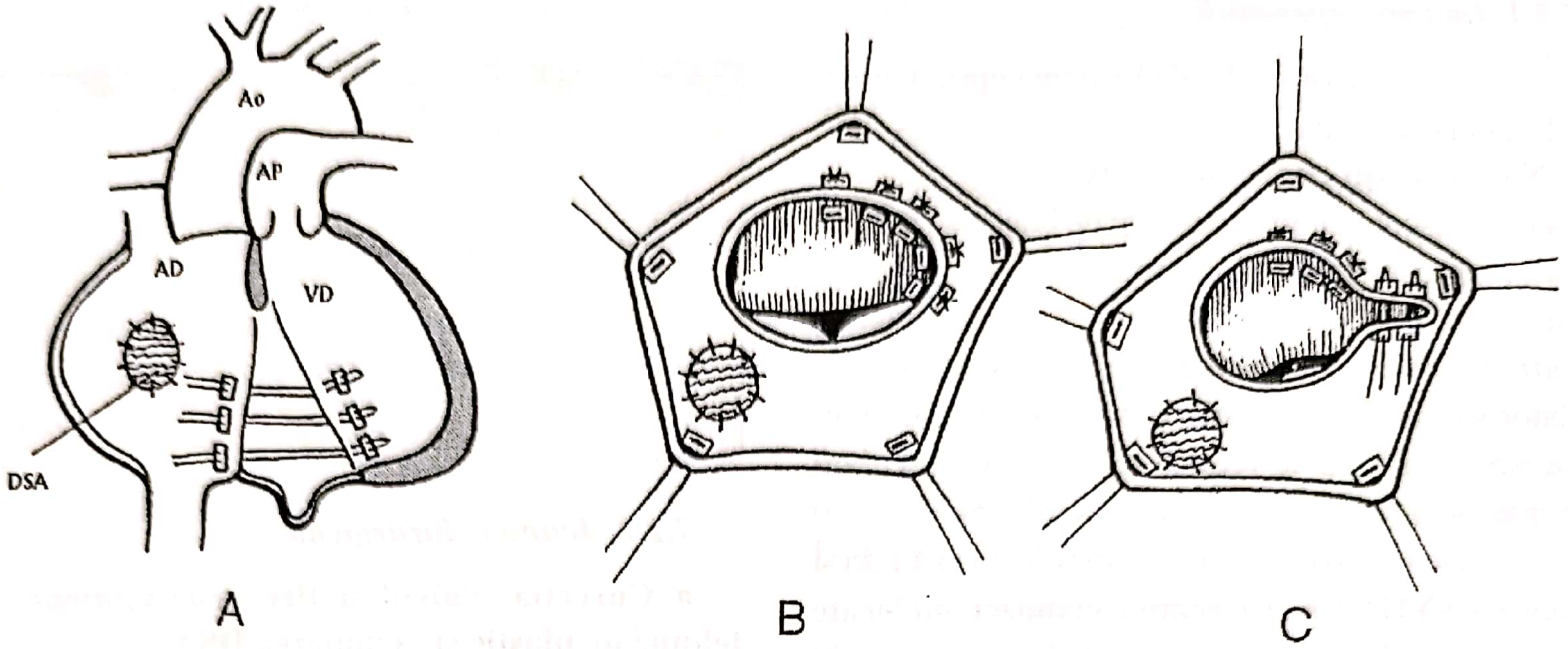
Ao
AP
AD
VD
DSA
A
B
C

Fig. 29.4. Tehnica Danielson.

tehnica Danielson **[45]**. Această metodă de corecție se poate practica la majoritatea pacienților cu anomalie Ebstein.

Ulterior, tehnica a fost îmbunătățită, fiind aplicată și la pacienții care prezentau un grad de restricție a valvei anterioare.

Mobilizarea valvei anterioare se realizează prin detașarea foiței de marginea inelului, de la comisura antero-septală până la joncțiunea cu valva posterioară, cu secționarea bandeletelor musculare, care permit deplasarea foiței (**Fig. 29.5**) **[46]**.

Mortalitatea operatorie este de aproximativ 7% **[46]**.

b. Înlocuirea valvei tricuspide și închiderea DSA

Este o abordare chirurgicală puțin dezirabilă, necesară la aproximativ 20–30% dintre pacienții cu anomalie Ebstein **[40]**. Înlocuirea valvulară se practică atunci când, datorită morfologiei și lipsei de mobilitate a valvei tricuspide, nu este fezabilă corecția prin plastie sau aceasta s-a efectuat fără succes, cu condiția ca funcția sistolică și dimensiunea VD funcțional să fie adecvate. În caz contrar, se indică mai degrabă realizarea unui șunt cavo-pulmonar parțial sau total.

Valva tricuspidă se înlocuiește cu o proteză mecanică (dublu-disc) sau, de preferat, cu o proteză biologică cu stent **[40]**. S-a tentat utilizarea de alograft pulmonar sau mitral, însă cu rezultate nesatisfăcătoare

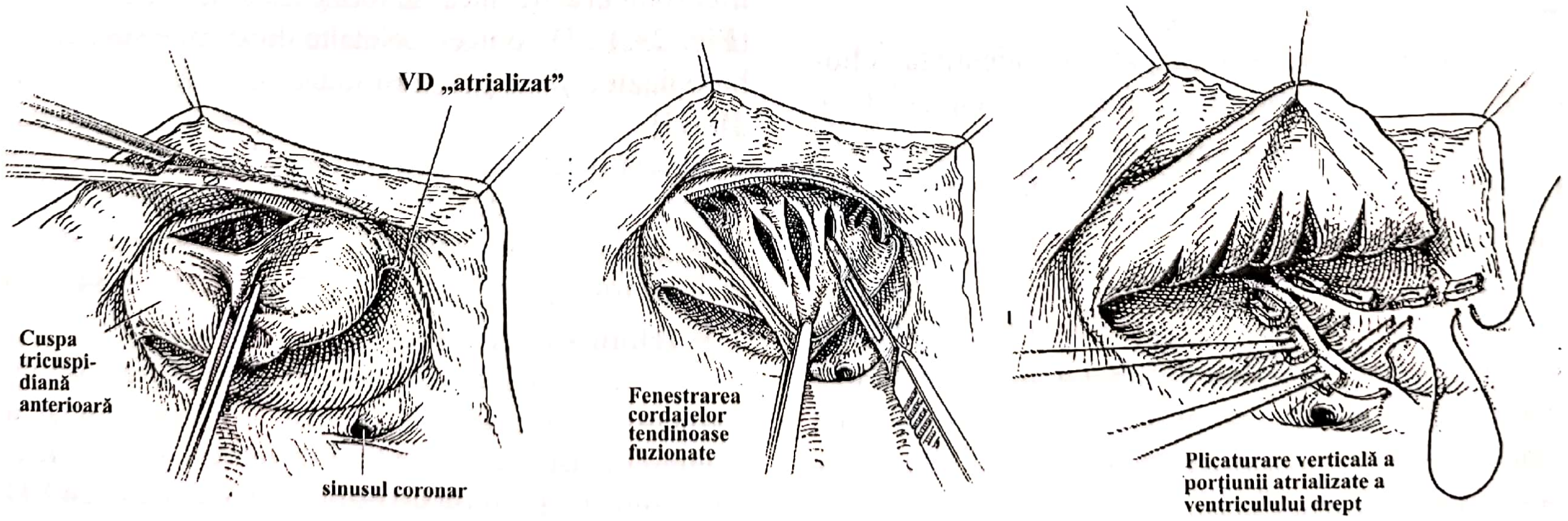
VD „atrializat"
Cuspa tricuspidiană anterioară
sinusul coronar
Fenestrarea cordajelor tendinoase fuzionate
Plicaturare verticală a porțiunii atrializate a ventriculului drept

Fig. 29.5. Tehnica Carpentier.

[47–49].

Pentru înlocuirea valvei tricuspide se excizează țesut de la nivelul foițelor, însă se păstrează porțiunea bazală a foițelor anterioară și septală, prin care se inseră de septul membranos, precum și trigonul drept la locul de intrare al fasciculului His.

Porțiunea atrializată a VD cu perete subțire și mișcare paradoxală se plicaturează prin suturile folosite pentru poziționarea valvei. Valva se fixează de țesutul care formează marginile ventriculului atrializat și apoi de inelul tricuspidian. Dacă VD atrializat a fost plicaturat, este posibilă apoi obliterarea acestei porțiuni printr-o sutură externă practicată fără a compromite aportul de sânge arterial al VD rămas. Se pare că în majoritatea cazurilor de înlocuire valvulară nu este necesară plicaturarea [50].

Comunicarea interatrială se închide cu ajutorul unui petic de pericard, suturarea directă a defectului fiind de evitat. Când AD este de dimensiuni prea mari, se poate reduce, prin excizia unei elipse de la nivelul peretelui lateral.

În prezența sindromului WPW și a aritmiilor paroxistice maligne, se practică studiul electrofiziologic, apoi ablația căilor de conducere accesorii se realizează fie preoperator în laboratorul de electrofiziologie, fie intraoperator, înainte de plastia sau înlocuirea valvei tricuspide. De asemenea, se poate practica procedeul Maze intraoperator [51].

c. Închiderea izolată a DSA

Închiderea izolată a DSA este rareori recomandată pacienților cu boală Ebstein. Tehnic, se realizează folosind un petic de pericard fixat în glutaraldehidă.

d. Operația Starnes

Este o tehnică utilă la nou-născuții cu forme severe de boală, având rolul de a înlătura fluxul antegrad din AD și VD în artera pulmonară și de a crea o nouă cale către arterele pulmonare [52].

Operația constă în transformarea bolii Ebstein într-o atrezie de tricuspidă prin închiderea orificiului tricuspidian cu un petic de pericard, lărgirea DSA și realizarea unui șunt sistemico-pulmonar prin interpunerea unui tub din PTFE între aorta ascendentă și trunchiul arterei pulmonare [20]. Într-o etapă ulterioară se practică un procedeu de tip Fontan.

Caseta 29.9

Tratament chirurgical
(cu bypass cardio-pulmonar)

Ecocardiografia transesofagiană intra-operatorie este necesară pentru a evalua rezultatul procedurii chirurgicale.

Repararea chirurgicală include:

- închiderea DSA;
- plicaturarea porțiunii atrializate a ventriculului drept;
- repararea valvei tricuspide prin înlocuirea cuspei anterioare.

Înlocuirea valvei tricuspide nu este necesară decât în cazuri rare.

La pacienții cu dimensiune sau funcție reduse ale ventriculului drept, se realizează o reparare ventriculară unu-și-jumătate, cu anastomoză termino-terminală a venei cave superioare la artera pulmonară dreaptă, alături de repararea intra-cardiacă, pentru a reduce supraîncărcarea de volum a ventriculului drept mic/disfuncțional. Conexiunea totală cavo-pulmonară este o excepție, cerută de cazurile cu ventriculul drept mic/disfuncțional.
Electrofiziologia pre-operatorie pentru căile accesorii este necesară pentru realizarea ablației intra-operatorii.
Când este necesar pacing-ul ventricular, acesta trebuie realizat prin electrozi epicardici mai degrabă decât intravenos, deoarece funcția valvei tricuspide este deja compromisă.

Caseta 29.10

Abordarea chirurgicală – indicații pentru intervenție

- Deteriorarea capacității funcționale (clasa NYHA de la II la III)
- Cianoză progresivă
- Insuficiență cardiacă de cord drept
- Apariția emboliilor paradoxale
- Aritmii supra-ventriculare recurente necontrolate medical sau prin terapie prin ablație
- Cardiomegalie asimptomatică progresivă (raport cardio-toracic > 65%); pacienții sunt simptomatici la exercițiul fizic, dar nu sunt conștienți de această simptomatologie

7.2.3. Complicații postoperatorii

Blocul atrio-ventricular total este o complicație rară, dar posibilă. **Tulburările de ritm supraventriculare** se mențin la 10–20% dintre cazuri, în ciuda măsurilor terapeutice medico-chirurgicale.

Caseta 29.11

Posibile complicații

- DSA rezidual sau recurent;
- Stenoza sau insuficiența valvei tricuspide reziduale sau recurente (sau induse chirurgical);
- Bloc atrio-ventricular complet;
- Obstrucția arterei coronare drepte, în timpul procesului de plicaturare;
- Disfuncție ventriculară dreaptă;
- Disfuncție ventriculară stângă.

Mortalitatea precoce este apreciată la aproximativ 5% dintre pacienţi. Principala cauză a mortalităţii la distanţă este insuficienţa cardiacă.

7.2.4. Dispensarizare post-operatorie

Dispensarizarea regulată postoperatorie este necesară datorită persistenţei aritmiilor postoperator la 10–20% dintre cazuri şi posibilelor probleme legate de chirurgia valvei tricuspide (regurgitare tricuspidiană), care ar putea necesita reintervenţie chirurgicală. Sunt recomandate profilaxia endocarditei infecţioase şi evitarea efortului fizic în exces.

Caseta 29.12

Nivelul recomandat al urmăririi – toţi pacienţii cu anomalia Ebstein trebuie să fie urmăriţi constant, frecvenţa controlului fiind dictată de severitatea bolii. Atenţie specială la pacienţii cu:

- Cianoză;
- Cardiomegalie asimptomatică progresivă;
- Agravarea alterării funcţiei ventriculare drepte;
- Aritmii atriale recurente;
- Regurgitare tricuspidiană progresivă după repararea valvei tricuspide;
- Bioproteze deteriorate;
- Disfuncţie ventriculară stângă.

Caseta 29.13

Probleme cheie

- Diagnosticul anomaliei Ebstein se poate pune numai prin ecocardiografie.
- Cardiomegalia asimptomatică progresivă este o indicaţie relativă pentru intervenţia chirurgicală.
- Repararea sau înlocuirea valvei tricuspide au rezultate excelente pe termen mediu.
- Şuntul cavo-pulmonar bidirecţional are risc perioperator scăzut la pacienţii bine selecţionaţi şi poate îmbunătăţi şi mai mult prognosticul anomaliei Ebstein a valvei tricuspide.
- Tratamentul aritmiei trebuie luat în consideraţie la momentul intervenţiei chirurgicale.

Op TIM. NOMENCLATURĂ. DIAGNOSTIC. TRATAMENT – STS – EACTS*

I. Nomenclatură

Nivelul 1

Boală tricuspidiană

Definiţie

BOALA TRICUSPIDIANĂ: un spectru de leziuni caracterizat prin prezenţa regurgitării tricuspidiene, stenozei tricuspidiene sau a unei combinaţii dintre cele două. Leziunea poate face sau nu parte din complexul lezional al bolii Ebstein.

Nivelul 2

Boală tricuspidiană, **FAP** (fără altă precizare)

Boală tricuspidiană, **boala Ebstein**
Boală tricuspidiană, **regurgitare tricuspidiană**
Boală tricuspidiană, **stenoză tricuspidiană**
Boală tricuspidiană, **regurgitare şi stenoză tricuspidiană**
Boală tricuspidiană, **altele**

Definiţii

BOALĂ TRICUSPIDIANĂ, BOALA EBSTEIN: vezi mai sus. Boala Ebstein produce de obicei regurgitare tricuspidiană, dar rar poate determina stenoză.

BOALĂ TRICUSPIDIANĂ, REGURGITARE TRICUSPIDIANĂ. Regurgitarea tricuspidiană poate fi funcţională sau anatomică. Din motive de coerenţă a clasificării, această categorie nu include regurgitarea tricuspidiană din boala Ebstein.

BOALĂ TRICUSPIDIANĂ, STENOZĂ TRICUSPIDIANĂ. Stenoza tricuspidiană poate fi congenitală sau dobândită şi poate determina creşterea presiunii atriale drepte sau şunt atrial dreapta-stânga în prezenţa unui defect septal.

BOALĂ TRICUSPIDIANĂ, REGURGITARE ŞI STENOZĂ TRICUSPIDIANĂ: pot apărea simultan.

Nivelul 3

Boală tricuspidiană, FAP
Boală tricuspidiană, boala Ebstein, **FAP**

Boală tricuspidiană, boala Ebstein, **tip I**
Boală tricuspidiană, boala Ebstein, **tip II**
Boală tricuspidiană, boala Ebstein, **tip III**
Boală tricuspidiană, boala Ebstein, **tip IV**
Boală tricuspidiană, boala Ebstein, **boală Ebstein „stângă"**

---

* Adaptat după Joseph A. Dearani, Gordon K. Danielson, *Congenital Heart Surgery Nomenclature and Database Project: Ebstein's Anomaly and Tricuspid Valve Disease*, „Ann. Thorac. Surg.", 2000, 69: S106–17.

Boală tricuspidiană, boala Ebstein, **malformaţii atipice asemănătoare cu boala Ebstein, asociate cu sindromul de cord drept hipoplazic**
Boală tricuspidiană, boala Ebstein, **altele**

Boală tricuspidiană, regurgitare tricuspidiană, **FAP**

Boală tricuspidiană, regurgitare tricuspidiană, **congenitală**
Boală tricuspidiană, regurgitare tricuspidiană, **dobândită**
Boală tricuspidiană, regurgitare tricuspidiană, **status post-chirurgie cardiacă**

Boală tricuspidiană, stenoză tricuspidiană, FAP

Boală tricuspidiană, stenoză tricuspidiană, **congenitală**
Boală tricuspidiană, stenoză tricuspidiană, **dobândită**
Boală tricuspidiană, stenoză tricuspidiană, **status post-chirurgie cardiacă**

Boală tricuspidiană, regurgitare şi stenoză tricuspidiană, **FAP**

Boală tricuspidiană, regurgitare şi stenoză tricuspidiană, **congenitală**
Boală tricuspidiană, regurgitare şi stenoză tricuspidiană, **dobândită**
Boală tricuspidiană, regurgitare şi stenoză tricuspidiană, **status post-chirurgie cardiacă**

Boală tricuspidiană, altele

Definiţii

BOALĂ TRICUSPIDIANĂ, BOALA EBSTEIN, TIP I: cuspa anterioară este mare şi mobilă, cu delaminare completă a peste 50% din suprafaţă. Cuspele posterioară şi septală pot fi prezente şi deplasate, displazice şi deplasate sau absente. Fenestraţiile sunt frecvente. Porţiunea atrializată a ventriculului poate avea diferite dimensiuni, de la relativ mică până la mare.

BOALĂ TRICUSPIDIANĂ, BOALA EBSTEIN, TIP II. În această variantă neobişnuită, cuspele anterioară, posterioară şi deseori şi cea septală sunt prezente, dar sunt relativ mici şi deplasate în spirală spre apex. Cuspele anterioară, posterioară şi deseori şi cea septală sunt mobile, datorită unor muşchi papilari şi cordaje mici. Marginea cuspei anterioare este de obicei mobilă liber. Porţiunea atrializată a ventriculului este moderat-mare.

BOALĂ TRICUSPIDIANĂ, BOALA EBSTEIN, TIP III. Cuspa anterioară are mişcare restricţionată prin cordaje scurtate şi fuzate. Frecvent muşchii papilari se inseră pe cuspa anterioară. Cuspa anterioară poate să fie mare sau mică, iar cuspele posterioară şi septală sunt deplasate, displastice şi de obicei nereconstruibile. Fenestraţiile sunt frecvente. Porţiunea atrializată a ventriculului este mare.

BOALĂ TRICUSPIDIANĂ, BOALA EBSTEIN, TIP IV. Cuspa anterioară este sever deformată şi deplasată în tractul de ejecţie al VD. Are puţine cordaje sau deloc, iar muşchii papilari se inseră direct pe marginea liberă. Cuspa posterioară este displazică sau absentă, iar cuspa septală este reprezentată de o margine fibroasă care coboară apical din septul membranos. Ţesutul valvei tricuspide deplasat în tractul de ejecţie al ventriculului drept poate determina un obstacol în calea sângelui (stenoză tricuspidiană funcţională). Aproape tot ventriculul drept este atrializat.

BOALĂ TRICUSPIDIANĂ, BOALA EBSTEIN, BOALĂ EBSTEIN „STÂNGĂ", TIPURI ATIPICE: Boala Ebstein „stângă" asociată cu discordanţa atrio-ventriculară şi ventriculo-arterială (transpoziţie corectată), malformaţii atipice asemănătoare cu boala Ebstein, asociate cu atrezia pulmonară şi sept interventricular intact şi alte sindroame de cord drept hipoplazic.

Boala Ebstein tip I este ideală pentru plastia de valvă tricuspidă dacă marginea liberă nu este sever ataşată. Boala Ebstein tip II este de asemenea ideală pentru plastia de valvă tricuspidă, mai ales asociată cu o anuloplastie la nivelul inelului deplasat. Boala Ebstein tip III este la limita posibilităţii realizării plastiei. O tactică rezonabilă este de a încerca plastia şi a evalua apoi rezultatul prin ecografie intraoperatorie. Dacă acesta este mai puţin decât excelent, se practică înlocuirea valvulară. Boala Ebstein tip IV necesită înlocuire valvulară pentru a obţine un rezultat satisfăcător.

BOALĂ TRICUSPIDIANĂ, REGURGITARE TRICUSPIDIANĂ, CONGENITALĂ. Regurgitarea tricuspidiană poate fi funcţională sau anatomică. Cea funcţională se datorează obstrucţiei tractului de ejecţie a VD sau a disfuncţiei de VD. Cauzele organice includ prolaps sau insuficienţă tricuspidiană prin subdezvoltarea uneia sau mai multor cuspe, absenţa muşchilor papilari sau cordajelor sau dilatare de inel.

BOALĂ TRICUSPIDIANĂ, REGURGITARE TRICUSPIDIANĂ, DOBÂNDITĂ. Cauzele dobândite includ dilatare de inel, endocardită infecţioasă, hipertensiune ventriculară dreaptă, traumatism, infarct de VD, cardiomiopatie, insuficienţă cardiacă cronică.

BOALĂ TRICUSPIDIANĂ, REGURGITARE TRICUSPIDIANĂ, STATUS POST-CHIRURGIE CARDIACĂ. Operaţiile care pot da regurgitare tricuspidiană includ: switch, corecţie CAVC, DSV, transpoziţie corectată, sindrom de cord drept hipoplazic, plastie sau înlocuire valvulară, transplant ortoptic.

BOALĂ TRICUSPIDIANĂ, STENOZĂ TRICUSPIDIANĂ, CONGENITALĂ. Stenoza poate fi determinată de hipoplazia valvulară sau de îngroşarea, scurtarea sau fuzarea aparatului subvalvular, de o valvă cu dublu orificiu sau de o deformare în paraşută cu toate cordajele provenind de la un singur muşchi papilar.

BOALĂ TRICUSPIDIANĂ, STENOZĂ TRICUSPIDIANĂ, DOBÂNDITĂ. Cauzele dobândite ale stenozei includ boala carcinoidă cardiacă, boala reumatică, fibro-elastoza, lupusul sistemic, tumori cardiace (ex. mixom atrial drept), tumori non-cardiace (ex. carcinom renal), boala pericardică, cateter central, sonde de pacemaker.

Nivelul 4

Boală tricuspidiană, FAP
Boală tricuspidiană, boala Ebstein, FAP
Boală tricuspidiană, boala Ebstein, tip I, **FAP**

Boală tricuspidiană, boala Ebstein, tip I, **cuspa anterioară cu margine complet liberă**
Boală tricuspidiană, boala Ebstein, tip I, **cuspa anterioară cu margine parțial atașată**
Boală tricuspidiană, boala Ebstein, tip I, **cuspa anterioară cu margine complet atașată**

Boală tricuspidiană, boala Ebstein, tip II, **FAP**

Boală tricuspidiană, boala Ebstein, tip II, **cuspa anterioară cu margine complet liberă**
Boală tricuspidiană, boala Ebstein, tip II, **cuspa anterioară cu margine parțial atașată**
Boală tricuspidiană, boala Ebstein, tip II, **cuspa anterioară cu margine complet atașată**

Boală tricuspidiană, boala Ebstein, tip III, **FAP**

Boală tricuspidiană, boala Ebstein, tip III, **cuspa anterioară cu margine complet liberă**
Boală tricuspidiană, boala Ebstein, tip III, **cuspa anterioară cu margine parțial atașată**
Boală tricuspidiană, boala Ebstein, tip III, **cuspa anterioară cu margine complet atașată**

Boală tricuspidiană, boala Ebstein, tip IV, **FAP**

Boală tricuspidiană, boala Ebstein, tip IV, **cuspa anterioară cu margine complet liberă**
Boală tricuspidiană, boala Ebstein, tip IV, **cuspa anterioară cu margine parțial atașată**
Boală tricuspidiană, boala Ebstein, tip IV, **cuspa anterioară cu margine complet atașată**

Boală tricuspidiană, boala Ebstein, boală Ebstein „stângă"
Boală tricuspidiană, boala Ebstein, malformații atipice asemănătoare cu boala Ebstein, asociate cu sindromul de cord drept hipoplazic
Boală tricuspidiană, boala Ebstein, altele
Boală tricuspidiană, regurgitare tricuspidiană, FAP
Boală tricuspidiană, regurgitare tricuspidiană, congenitală, **FAP**

Boală tricuspidiană, regurgitare tricuspidiană, congenitală, **dilatare de inel primară**
Boală tricuspidiană, regurgitare tricuspidiană, congenitală, **prolaps**
Boală tricuspidiană, regurgitare tricuspidiană, congenitală, **subdezvoltarea cuspelor**
Boală tricuspidiană, regurgitare tricuspidiană, congenitală, **mușchi papilari sau cordaje absente**
Boală tricuspidiană, regurgitare tricuspidiană, congenitală, **altele**

Boală tricuspidiană, regurgitare tricuspidiană, dobândită, **FAP**

Boală tricuspidiană, regurgitare tricuspidiană, dobândită, **reumatică**
Boală tricuspidiană, regurgitare tricuspidiană, dobândită, **endocardită**
Boală tricuspidiană, regurgitare tricuspidiană, dobândită, **hipertensiune ventriculară dreaptă**
Boală tricuspidiană, regurgitare tricuspidiană, dobândită, **infarct VD**
Boală tricuspidiană, regurgitare tricuspidiană, dobândită, **traumatism**
Boală tricuspidiană, regurgitare tricuspidiană, dobândită, **tumoră (cardiacă)**
Boală tricuspidiană, regurgitare tricuspidiană, dobândită, **tumoră (non-cardiacă)**
Boală tricuspidiană, regurgitare tricuspidiană, dobândită, **indusă de expunerea la radiații**
Boală tricuspidiană, regurgitare tricuspidiană, dobândită, **indusă medicamentos (ergotamină, anorexigene)**
Boală tricuspidiană, regurgitare tricuspidiană, dobândită, **cardiomiopatie**
Boală tricuspidiană, regurgitare tricuspidiană, dobândită, **cateter central**
Boală tricuspidiană, regurgitare tricuspidiană, dobândită, **sondă de pacemaker**
Boală tricuspidiană, regurgitare tricuspidiană, dobândită, **boală pericardică**
Boală tricuspidiană, regurgitare tricuspidiană, dobândită, **alte cauze iatrogene**
Boală tricuspidiană, regurgitare tricuspidiană, dobândită, **altele**

Boală tricuspidiană, regurgitare tricuspidiană, status post-chirurgie cardiacă, **FAP**

Boală tricuspidiană, regurgitare tricuspidiană, status post-chirurgie cardiacă, **post-plastie tricuspidiană**
Boală tricuspidiană, regurgitare tricuspidiană, status post-chirurgie cardiacă, **post-înlocuire valvulară tricuspidiană**
Boală tricuspidiană, regurgitare tricuspidiană, status post-chirurgie cardiacă, **post-switch arterial (Mustard, Senning)**
Boală tricuspidiană, regurgitare tricuspidiană, status post-chirurgie cardiacă, **post-corecție CAVC**
Boală tricuspidiană, regurgitare tricuspidiană, status post-chirurgie cardiacă, **post-închidere DSV**
Boală tricuspidiană, regurgitare tricuspidiană, status post-chirurgie cardiacă, **post-corecție transpoziție corectată de vase mari**
Boală tricuspidiană, regurgitare tricuspidiană, status post-chirurgie cardiacă, **post-corecție sindrom de cord stâng hipoplazic**
Boală tricuspidiană, regurgitare tricuspidiană, status post-chirurgie cardiacă, **post-corecție tetralogie Fallot**
Boală tricuspidiană, regurgitare tricuspidiană, status post-chirurgie cardiacă, **post-corecție atrezie pulmonară**
Boală tricuspidiană, regurgitare tricuspidiană, status post-chirurgie cardiacă, **post-montarea unui conduct VD – artera pulmonară**

Boală tricuspidiană, regurgitare tricuspidiană, status post-chirurgie cardiacă, **post-transplant**
Boală tricuspidiană, regurgitare tricuspidiană, status post-chirurgie cardiacă, **altele**

Boală tricuspidiană, stenoză tricuspidiană, FAP
Boală tricuspidiană, stenoză tricuspidiană, congenitală, **FAP**

Boală tricuspidiană, stenoză tricuspidiană, congenitală, **hipoplazie valvulară**
Boală tricuspidiană, stenoză tricuspidiană, congenitală, **aparat subvalvular anormal**
Boală tricuspidiană, stenoză tricuspidiană, congenitală, **dublu orificiu**
Boală tricuspidiană, stenoză tricuspidiană, congenitală, **deformare în parașută**
Boală tricuspidiană, stenoză tricuspidiană, congenitală, **altele**

Boală tricuspidiană, stenoză tricuspidiană, dobândită, **FAP**

Boală tricuspidiană, stenoză tricuspidiană, dobândită, **carcinoid**
Boală tricuspidiană, stenoză tricuspidiană, dobândită, **boală reumatică**
Boală tricuspidiană, stenoză tricuspidiană, dobândită, **fibroelastoză**
Boală tricuspidiană, stenoză tricuspidiană, dobândită, **lupus sistemic**
Boală tricuspidiană, stenoză tricuspidiană, dobândită, **tumoră (cardiacă)**
Boală tricuspidiană, stenoză tricuspidiană, dobândită, **tumoră (non-cardiacă)**
Boală tricuspidiană, stenoză tricuspidiană, dobândită, **boală pericardică**
Boală tricuspidiană, stenoză tricuspidiană, dobândită, **indusă de expunerea la radiații**
Boală tricuspidiană, stenoză tricuspidiană, dobândită, **cateter central**
Boală tricuspidiană, stenoză tricuspidiană, dobândită, **sondă de pacemaker**
Boală tricuspidiană, stenoză tricuspidiană, dobândită, **altele**

Boală tricuspidiană, stenoză tricuspidiană, status post-chirurgie cardiacă, **FAP**

Boală tricuspidiană, stenoză tricuspidiană, status post-chirurgie cardiacă, **post-plastie tricuspidiană**
Boală tricuspidiană, stenoză tricuspidiană, status post-chirurgie cardiacă, **post-înlocuire valvulară tricuspidiană**
Boală tricuspidiană, stenoză tricuspidiană, status post-chirurgie cardiacă, **altele**

Boală tricuspidiană, regurgitare și stenoză tricuspidiană, FAP
Boală tricuspidiană, regurgitare și stenoză tricuspidiană, congenitală
Boală tricuspidiană, regurgitare și stenoză tricuspidiană, dobândită
Boală tricuspidiană, regurgitare și stenoză tricuspidiană, status post-chirurgie cardiacă

Boală tricuspidiană, altele

Definiții

CUSPA ANTERIOARĂ CU MARGINE COMPLET LIBERĂ: marginea cuspei este liberă, neatașată.
CUSPA ANTERIOARĂ CU MARGINE PARȚIAL ATAȘATĂ: marginea cuspei (care în mod normal este liberă) este atașată direct din loc în loc de endocardul subjacent.
CUSPA ANTERIOARĂ CU MARGINE COMPLET ATAȘATĂ: toată marginea cuspei este direct atașată de endocardul subjacent.

II. Nomenclatura tratamentului

Nivelul 1

Valvuloplastie, tricuspidiană
Înlocuire valvulară, tricuspidiană
Închidere valvulară, tricuspidiană (excludere, abord univentricular)
Excizie valvulară (valvectomie), tricuspidiană (fără înlocuire)
Chirurgie valvulară, tricuspidiană, altele

Nivelul 2

Valvuloplastie, tricuspidiană, **FAP**

Valvuloplastie, tricuspidiană, **fără inel de anuloplastie, excentrică**
Valvuloplastie, tricuspidiană, **fără inel de anuloplastie, excentrică – plicatura anulară Kay**
Valvuloplastie, tricuspidiană, **fără inel de anuloplastie, cerclaj**
Valvuloplastie, tricuspidiană, **fără inel de anuloplastie, cerclaj – anuloplastie semicirculară**
Valvuloplastie, tricuspidiană, **cu inel de anuloplastie**
Valvuloplastie, tricuspidiană, **anuloplastie prin alunecare (*sliding*)**

Valvuloplastie, tricuspidiană, **cordaje artificiale**
Valvuloplastie, tricuspidiană, **extensie cu petic**
Valvuloplastie, tricuspidiană, **translocare de mușchi papilari fără detașare**
Valvuloplastie, tricuspidiană, **translocare de mușchi papilari cu detașare**

Înlocuire valvulară, tricuspidiană, **FAP**

Înlocuire valvulară, tricuspidiană, **proteză mecanică**
Înlocuire valvulară, tricuspidiană, **proteză biologică heterologă**
Înlocuire valvulară, tricuspidiană, **homograft**
Închidere valvulară, tricuspidiană (excludere, abord univentricular)
Excizie valvulară (valvectomie), tricuspidiană (fără înlocuire)
Chirurgie valvulară, tricuspidiană, altele

Alte opțiuni de tratament specifice bolii Ebstein

Închidere DSA
Localizare intraoperatorie a unei căi de conducere accesorii
Ablația unei căi de conducere accesorii
Ablația unei tahicardii de reintrare prin nodul atrio-ventricular
Plicatură de VD (transversă)
Plicatură de VD (longitudinală)
Plicatură de VD (internă)
Plicatură de VD (externă)
Atrio-plastie reducțională dreaptă
Operația Maze (pe dreapta)
Operația Maze (biatrială)
Șunt central
Șunt sistemico-pulmonar periferic (ex. Blalock Taussig)
Anastomoză cavo-pulmonară bidirecțională
Operația Fontan
Operația Fontan (cu fenestrare)
Transplant cardiac ortoptic
Altele

III. Listă scurtă de diagnostic și proceduri

Listă scurtă de diagnostic
Boala Ebstein
Regurgitare tricuspidiană (fără legătură cu boala Ebstein)
Stenoză tricuspidiană
Stenoză și regurgitare tricuspidiană (congenitală sau dobândită)
Boală tricuspidiană, altele

Listă scurtă de proceduri
Valvuloplastie, tricuspidiană
Înlocuire valvulară, tricuspidiană
Închidere valvulară, tricuspidiană (excludere, abord univentricular)
Excizie valvulară (valvectomie), tricuspidiană (fără înlocuire)
Chirurgie valvulară, tricuspidiană, altele

BIBLIOGRAFIE

1. **Ebstein W.**, *Uber einen sehr seltenen Fall von Insufficient der valvula tricuspidalis, bedingt durch eine angedorene hochgradige missbildung derselben*, „Arch. Anat. Physiol. Wissensch Med.”, Leipz, 1866, p. 328.
2. **Arnstein A.**, *Eine Seltene Missbildung der Trikuspikalklappe- „Ebsteinische Krankheit”*. „Virchows Arch.”, [A], 1927, p. 266-274.
3. **Yater W.M., Shapiro M.J.**, *Congenital displacement of a tricuspid valve (Ebstein's disease): Review and report of a case with electrocardiographic abnormalities and detailed histological study of the conduction system*, „Ann. Intern. Med.”, 1937, 11: 1043.
4. **Engle M.A., Payne T.P., Bruins C., Taussig H.B.**, *Ebstein's anomaly of the tricuspid valve. Report of 3 cases and analysis of clinical syndrome*, „Circulation”, 1950, 1: 1246.
5. **Kerwin A.J.**, *Ebstein's anomaly: Report of a case diagnosed during life*, „Br. Heart J.”, 1955, 17: 109.
6. **Reynolds G.**, *Ebstein's disease. A case diagnosed clinically*, „Guy's Hosp. Rep.”, 1950, 99: 276.
7. **Soloff L.A., Stauffer H.M., Zatuchni J.**, *Ebstein's disease: Report of the first case diagnosed during life*, „Am. J. Med. Sci.”, 1951, 222: 554.
8. **Soloff L.A., Stauffer H.M., Zatuchni J.**, *Ebstein's disease: Description of the heart of the first case diagnosed during the life*, „Am. J. Med. Sci.”, 1957, 233: 23.
9. **Allan L.D., Desai G., Tynan M.J.**, *Prenatal echocardiographic screening for Ebstein's anomaly for mothers on lithium therapy*, „Lancet”, 1982, 2: 875-876.
10. **Weinstein M.R., Goldfield M.D.**, *Cardio-vascular malformations with lithium use during pregnancy*, „Am. J. Psychol.”, 1975, 132: 529-531.
11. **Long W.A., Willis P.W.**, *Maternal lithium and neonatal Ebstein's*, „Am. J. Perinatol.”, 1984, 1: 182-184.
12. **Netter F.H., Van Mierop L.H.S.**, *Embryology*. In: Zonkman F.F., *The Ciba collection of medical illustrations*, vol. 5, Summit, NJ, Ciba Pharmaceutical Products, 1969.
13. **Lamers W.H., Viragh S., Wessels A. et al.**, *Formation of the tricuspid valve in the human heart*, „Circulation”, 1995, 91: 111.
14. **Anderson K.R., Zuberbuhler J.R., Anderson R.H. et al.**, *Morphologic spectrum of Ebstein's anomaly of the heart: a review*, „Mayo Clin. Proc.”, 1979, 54: 174.
15. **Carpantier A., Chauvaud S., Mace L. et al.**, *A new reconstructive operation for Ebstein's anomaly of the tricuspid valve*, „J. Thorac. Cardiovasc. Surg.”, 1988, 96 (1): 92-101.
16. **Kumar A.E., Flyer D.C., Miettinen O.S., Nadas A.S.**, *Ebstein's anomaly: Clinical profile and natural history*, „Am. J. Cardiol.”, 1971, 28: 84.
17. **Schiebler G.L., Adams P. Jr., Anderson R.C. et al.**, *Clinical study of 23 cases of Ebstein's anomaly of the tricuspid valve*, „Circulation”, 1959, 19: 165.
18. **Giulani E.R., Fuster V., Brandenburg R.O. et al.**, *Ebstein's anomaly:The clinical features and natural history of Ebstein's anomaly of the tricuspid valve*, „Mayo Clin. Proc.”, 1979, 54: 163.
19. **Celermajer D.S., Bull C., Till J.A. et al.**, *Ebstein's anomaly: Presentation and outcome from fetus to adult*, „J. Am. Coll. Cardiol.”, 1994, 23: 170.

Redactare medicală casete: Ion Socoteanu, Iulia Cristina Frînculescu, Marius Frînculescu.

ATREZIA DE TRICUSPIDĂ

SECȚIUNEA III **CAPITOLUL 30**

DAN NECHIFOR, ION SOCOTEANU

1. NOSOLOGIE
  1.1. Definiție
  1.2. Clasificare
  1.3. Incidență
2. MORFO-FIZIOPATOLOGIE
  2.1. Anatomie
  2.2. Fiziopatologie
3. DIAGNOSTIC
  3.1. Clinic
  3.2. Paraclinic
    3.2.1. Electrocardiograma
    3.2.2. Radiografia toracică
    3.2.3. Ecocardiografia
    3.2.4. Cateterismul cardiac
  3.3. Diagnostic diferențial
4. EVOLUȚIA NATURALĂ
5. TRATAMENT
  5.1. Tratament medical
  5.2. Tratament intervențional
  5.3. Tratament chirurgical
    5.3.1. Tehnici paliative
    5.3.2. Șuntul Glenn bidirecțional
    5.3.3. Operația Fontan
6. Op TIM PROPUNERI: NOMENCLATURĂ. DIAGNOSTIC. TRATAMENT – STS – EACTS

BIBLIOGRAFIE

1. NOSOLOGIE

1.1. Definiție

Atrezia de tricuspidă este o malformație congenitală cardiacă rară, care se caracterizează prin lipsa comunicării dintre atriul drept și ventriculul drept, datorită absenței valvei tricuspide.

Prima descriere îi aparține lui Kreysig în 1817 **[1–3]**, apoi, în 1933 Bellet și Stewart **[4]**, iar în 1936 Taussig și Brown **[5, 6]** prezintă aspectele clinice ale atreziei tricuspidiene.

Cea mai frecventă formă de atrezie tricuspidiană este cea descrisă de Schuberg în 1861, care presupune lipsa valvei tricuspide, hipoplazia ventriculului drept, atriul stâng conectat cu ventriculul stâng dominant și prezența obligatorie a unui șunt dreapta-stânga la nivel atrial. Ventriculul principal are morfologia unui VS, fiind prezentă o comunicare între VD rudimentar și VS dominat printr-un DSV.

1.2. Clasificare

Există o clasificare convențională a atreziei tricuspidiene, în funcție de prezența sau absența stenozei pulmonare și a transpoziției vaselor mari:

- tipul I – fără transpoziție de vase mari (peste 70% din cazuri):
  A. fără DSV, cu atrezie pulmonară
  B. cu DSV mic, cu stenoză pulmonară (cea mai comună formă întâlnită la aprox. 50% dintre pacienții cu atrezie tricuspidiană) **(Fig. 30.1)**
  C. cu DSV larg, fără stenoză pulmonară

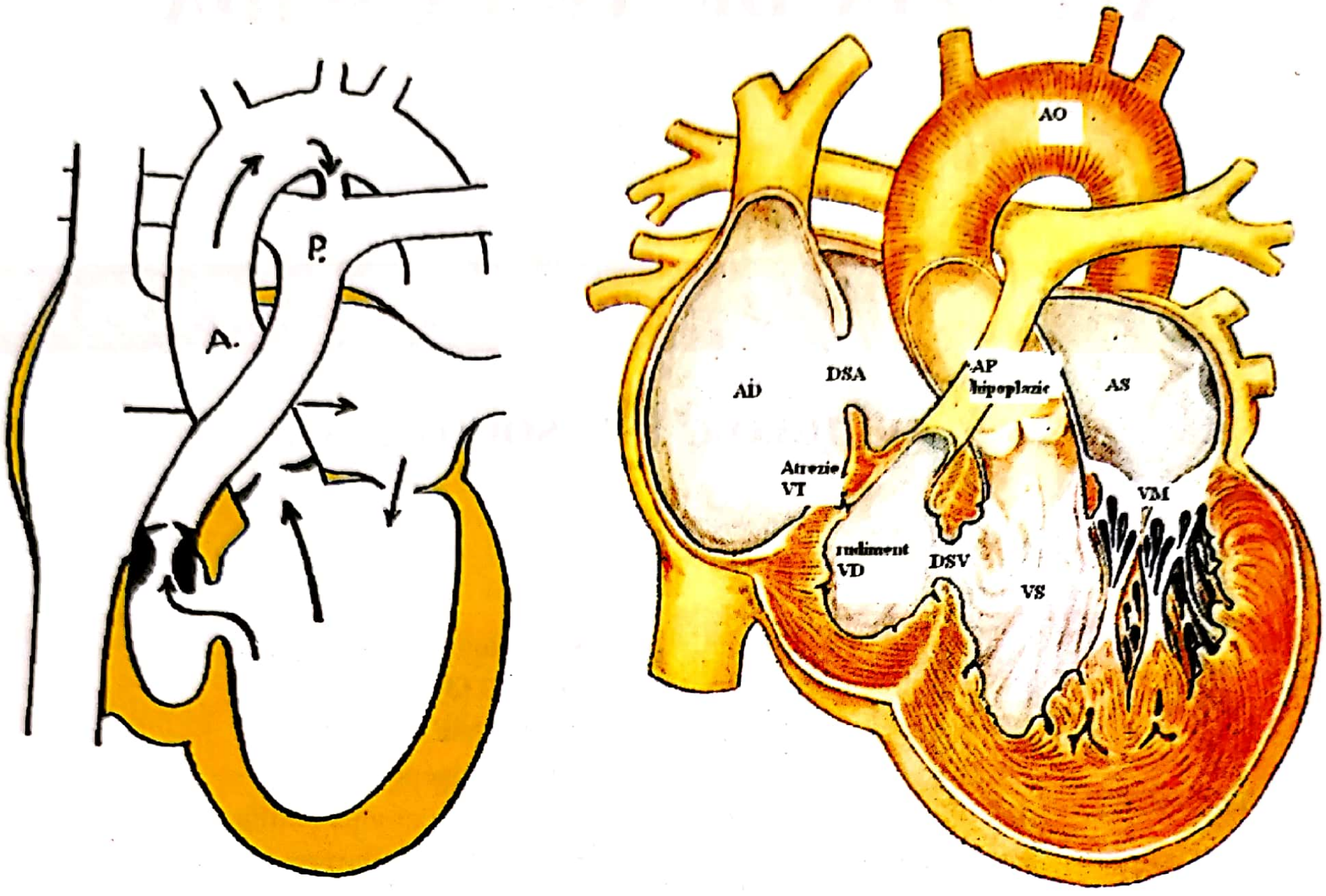
P.
A.
AO
AD
DSA
AP
hipoplazie
AS
Atrezie
VT
rudiment
VD
DSV
VS
VM

Fig. 30.1. Clasificarea atreziei tricuspdiene: tipul I B.

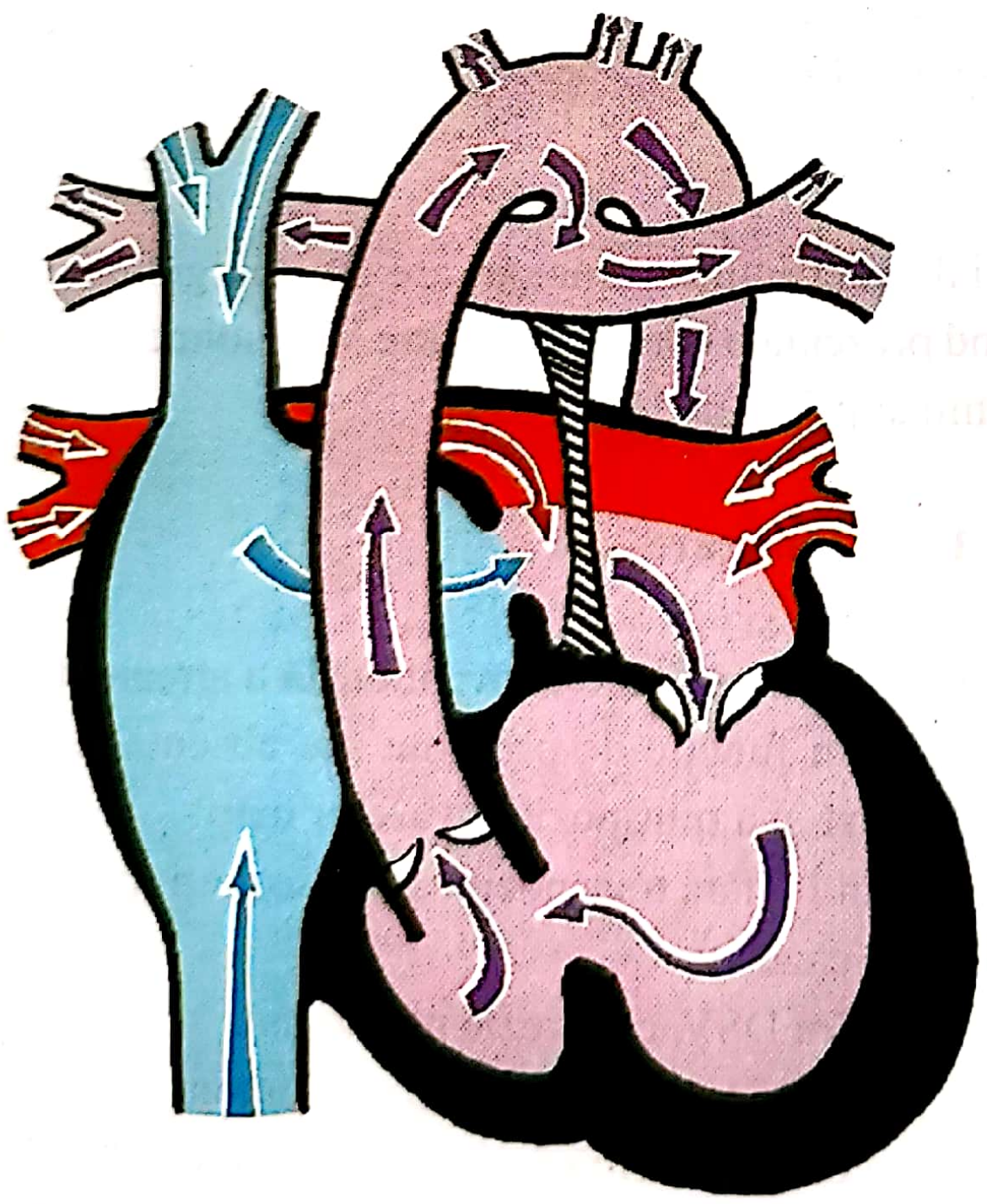

Fig. 30.2. Clasificarea atreziei tricuspidiene: tipul II A.

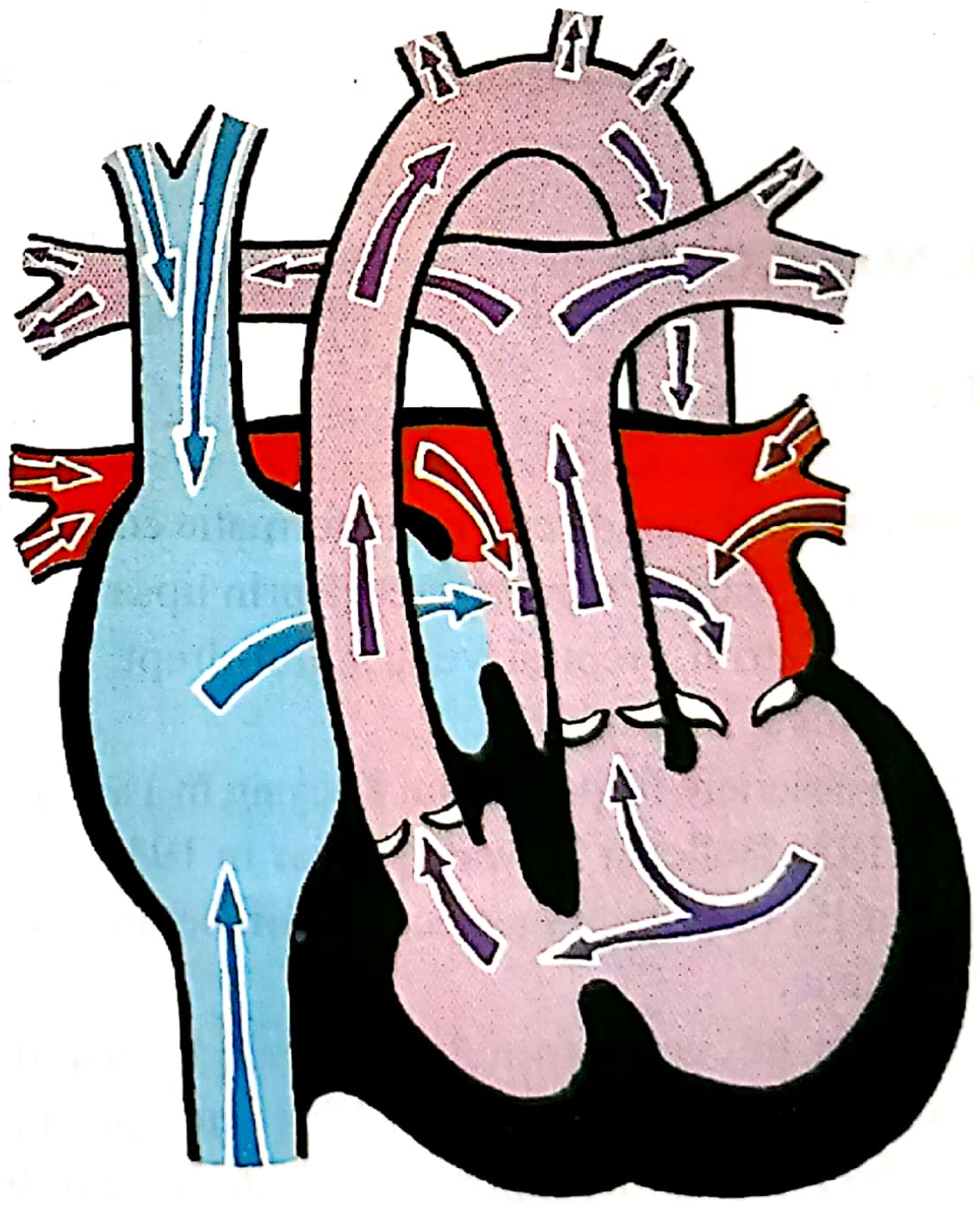

Fig. 30.3. Clasificarea atreziei tricuspidiene: tipul II C.

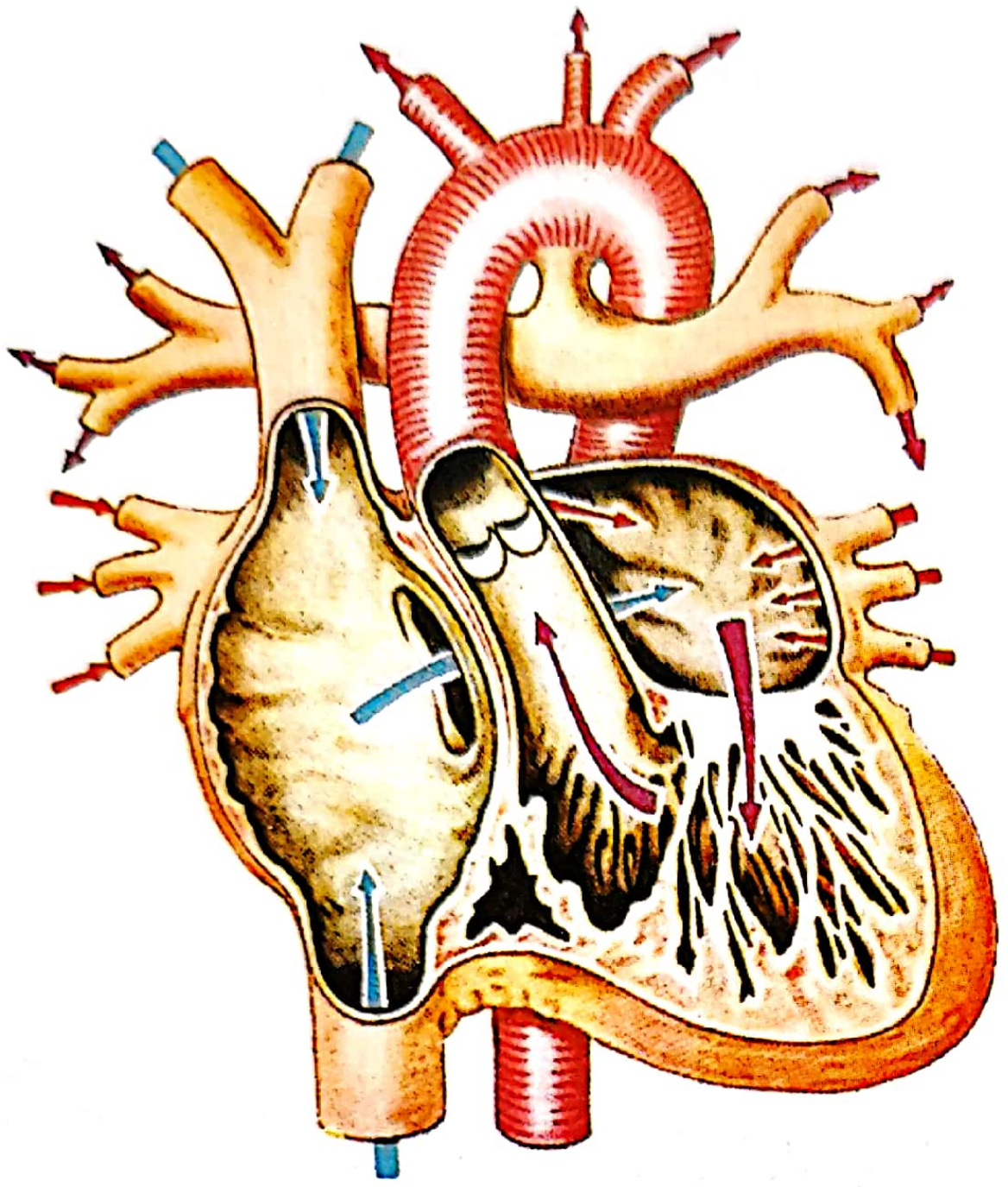

Fig. 30.4. Clasificarea atreziei tricuspidiene: tipul III.

- tipul II – cu transpoziție de vase mari (aprox. 30% din cazuri):
  - A. cu DSV și atrezie pulmonară (**Fig. 30.2**)
  - B. cu DSV și stenoză pulmonară
  - C. cu DSV, fără stenoză pulmonară (**Fig. 30.3**)
- tipul III – cu alte anomalii complexe (**Fig. 30.4**) **[7, 8]**.

Caseta 30.1

Incidență

- A 19-a boală congenitală cardiacă (0,7–1,6% din bolile cardiace congenitale în seriile clinice și 2,9% în seriile de autopsie)
- Cea de-a treia boală cianogenă în perioada neonatală, după transpoziția de vase mari și tetralogia Fallot

1.3. Incidență

Atrezia tricuspidiană este o anomalie rară, care reprezintă 1–3% dintre malformațiile congenitale cardiace **[8–11]**, cu o incidență ușor crescută a atreziei tricuspidiene cu transpoziție de vase mari la sexul masculin **[12, 13]**.

Etiologia anomaliei nu se cunoaște, însă se pare că apare mai frecvent la copiii ai căror mame au consumat talidomidă **[14]**.

2. MORFO-FIZIOPATOLOGIE

2.1. Anatomie

Caracteristica anatomică a atreziei tricuspidiene este lipsa completă a conexiunii anatomice sau fiziologice atrio-ventriculare drepte. La majoritatea copiilor cu atrezie tricuspidiană, valva tricuspidă nu a existat niciodată **[1]**. Sângele venos sistemic trece din AD în AS printr-un DSA, de obicei prin foramen ovale permeabil. La nivelul AS sângele se amestecă cu sângele venos pulmonar, apoi, AS fiind conectat prin valva mitrală la VS dominant, sângele trece printr-un DSV într-un VD rudimentar, care are porțiune apicală trabeculară și tract de ieșire, dar lipsește componenta inițială. VD este de dimensiuni reduse, uneori fiind reprezentat doar de un canal între VS și artera pulmonară.

La pacienții fără transpoziție de vase mari, sângele ajunge în circulația pulmonară printr-un DSV și VD hipoplazic și/sau printr-un canal arterial permeabil. În rarele cazuri cu atrezie pulmonară sau când nu există DSV, canalul arterial permeabil este singura sursă de flux pulmonar.

DSV este de obicei perimembranos, rareori muscular, unic sau multiplu, are dimensiuni reduse și tendința de a se reduce în timp. În timp, la aprox. 40% din cazuri, DSV se reduce și se poate închide spontan, determinând atrezie pulmonară dobândită **[8, 15, 16]**.

În majoritatea cazurilor DSV este restrictiv, determinând un flux pulmonar adecvat, fără a fi excesiv. Un DSV nonrestrictiv permite trecerea unui flux sanguin din VS în trunchiul arterei pulmonare fără obstrucție, situație în care VD și valva pulmonară sunt normal dezvoltate. Fluxul sanguin pulmonar este reglat prin rezistența vasculară pulmonară **[8]**.

Rareori, SIV poate fi intact și valva pulmonară cu atrezie, situație în care comunicarea VS cu circulația pulmonară nu este posibilă. De asemenea, rareori, valva pulmonară poate fi bicuspă și stenotică, obstrucția fiind exclusiv la nivel valvular.

În tipul II, atrezie tricuspidiană cu transpoziţie de vase mari, fluxul sanguin trece din VS într-un VD normal dezvoltat prin DSV (de obicei, un DSV nerestrictiv), apoi în aortă. Fluxul sanguin pulmonar este reglat prin rezistenţa vasculară pulmonară, deoarece trunchiul arterei pulmonare ia naştere din VS. În primii

Caseta 30.2

Morfologie

Atrezia tricuspidiană se caracterizează prin absenţa completă a comunicării directe între atriul drept şi ventriculul drept (conexiunea atrio-ventriculară dreaptă absentă).

Clasificare în funcţie de tipul de conexiune ventriculo-arterială:

- tipul I: artere mari legate normal (concordanţă ventriculo-arterială) (2/3 din sugari);
- tipul II: transpoziţia de vase mari (discordanţă ventriculo-arterială) (1/3 din sugari).

Clasificare în funcţie de cantitatea fluxului sangvin pulmonar antegrad:

- tipul A: absenţa sau reducerea severă a fluxului sangvin pulmonar antegrad, din cauza atreziei sau stenozei pulmonare cu DSV absent (18% dintre sugari); circulaţia pulmonară poate fi total dependentă de persistenţa canalului;
- tipul B: flux sangvin pulmonar antegrad echilibrat (52% dintre sugari), rezultând dintr-un grad moderat de obstrucţie la nivelul DSV, al tractului de ieşire ventricular drept şi/sau al valvei pulmonare, bicuspide, la 20% din pacienţi;
- tipul C: flux sangvin pulmonar antegrad nerestrictiv (30% dintre sugari), rezultând din absenţa sau un grad minim de obstrucţie la nivelul DSV a tractului de ieşire ventricular drept şi/sau a valvei pulmonare.

Caseta 30.3

Boli asociate

- Venă cavă superioară stâgă (15%)
- DSA
- Foramen ovale întins
- DSV (foarte frecvent)
- Discordanţa ventriculo-arterială la 1/3 din pacienţi
- Stenoza pulmonară
- Atrezia pulmonară
- Canal arterial permeabil
- Juxtapoziţia urechiuşelor
- Dextrocardia
- Arc aortic drept
- Coarctaţie de aortă
- Valva lui Eustachio proeminentă
- Valva mitrală poate avea două orificii; clift de cuspă anterioară
- Boli extracardiace la 13% dintre copii

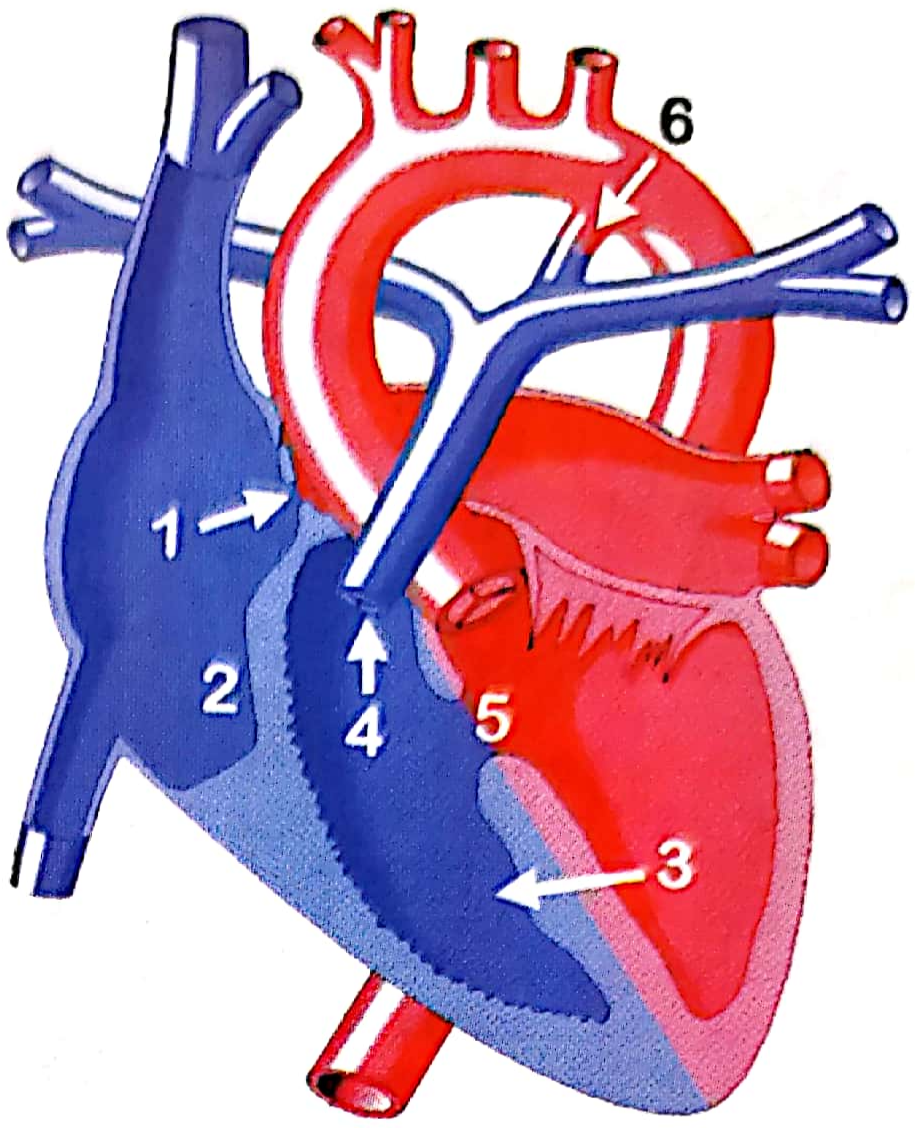

Fig. 30.1. Op TIM. Atrezia de tricuspidă (**1** – DSA; **2** – Atrezie de valvă tricuspidă; **3** – VD hipoplazic; **4** – Stenoză pulmonară; **5** – DSV; **6** – Canal arterial permeabil) **[41]**.

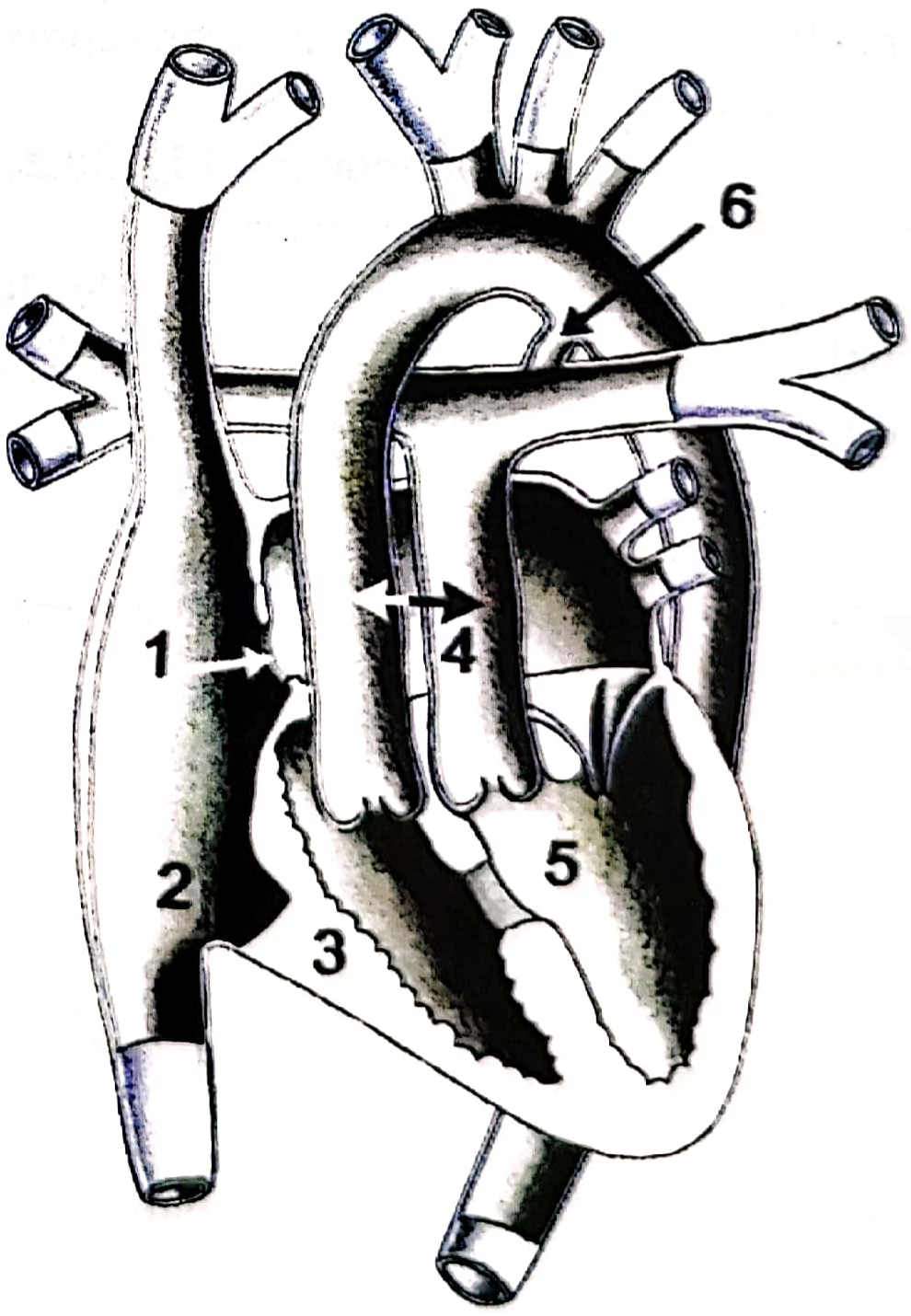

Fig. 30.2. Op TIM. Atrezia de tricuspidă (**1** – DSA; **2** – Valva tricuspidă absentă; **3** – VD hipoplazic; **4** – Transpoziţie de vase mari; **5** – DSV; **6** – Canal arterial permeabil) **[41]**.

ani de viață poate apărea boala vasculară pulmonară. Reducerea dimensiunilor şi închiderea spontană a DSV sunt rare, dar, datorită originii aortei din VD, DSV, aceasta determină stenoză subaortică **[15]**. În tipul II, nu apare stenoza pulmonară. La acest grup de pacienți este mai frecvent întâlnită coarctația de aortă (aprox. 33%). Deseori, fluxul sanguin pulmonar este în exces la acest grup de pacienți comparativ cu cei fără transpoziție de vase mari.

2.2. Fiziopatologie

În atrezia de tricuspidă, şuntul dreapta-stânga la nivel atrial este obligatoriu. La nivelul AS fluxul venos pulmonar se amestecă cu fluxul venos sistemic şi trece în VS, care are rol de ventricul unic şi pompează sângele în circulația pulmonară şi circulația sistemică **[15]**.

La pacienții fără transpoziție de vase mari (tipul I), sângele trece din VS în aortă şi prin DSV în VD hipoplazic şi artera pulmonară. Fluxul sanguin pulmonar depinde de gradul de obstrucție realizat de DSV, care este restrictiv şi provoacă stenoză subpulmonară. Fluxul sanguin pulmonar mai depinde de fluxul ejectat din VD, de valva pulmonară, iar la nou-născut de persistența rezistenței pulmonare fetale crescute. Aceşti pacienți se caracterizează în general prin cianoză progesiv crescândă ca urmare a reducerii progresive a fluxului sanguin pulmonar, cel mai frecvent datorită diminuării DSV. Rareori, DSV este nerestrictiv şi, dacă rezistența vasculară pulmonară este redusă, fluxul sanguin pulmonar poate fi în exces şi atunci apar fenomenele de insuficiență cardiacă, iar cianoza este discretă. După naştere, o cantitate de sânge ajunge şi prin canalul arterial în circulația pulmonară, dar cel mai adesea acesta se închide.

La pacienții cu transpoziție de vase mari (tipul II), DSV este în general nerestrictiv, stenoza pulmonară absentă, rezistența vasculară pulmonară redusă, ca urmare, creşte fluxul sanguin pulmonar, cianoza este discretă şi apare supraîncărcare de volum a VS **[17]**. Pe măsură ce DSV se reduce, creşte gradul de obstrucție a fluxului în aortă (aşa-numita stenoza subaortică funcțională). În aceste condiții, pentru a menține debitul cardiac, trebuie să crească presiunea în VS, ca urmare creşte fluxul sanguin pulmonar şi apar fenomenele de insuficiență cardiacă.

Caseta 30.4

Fiziopatologie

- Ventriculul stâng susține circulația sistemică, fie direct (în prezența arterelor mari normal legate = concordanță ventriculo-arterială), fie indirect, prin DSV şi tractul de ieşire ventricular drept (în prezența arterelor mari transpuse = discordanță ventriculo-arterială).
- Întotdeauna şunt dreapta-stânga prin DSA sau foramen ovale întins, cu amestec complet al întoarcerii venoase pulmonare şi al celei sistemice la nivel atrial; consecința este desaturarea arterială sistemică, la toți pacienții cu atrezie pulmonară, din cauza amestecului întoarcerii sistemice, coronariene şi pulmonare în atriul stâng.
- DSA restrictiv este mai frecvent la pacienții cu transpoziție de vase mari (= discordanță ventriculo-arterială). Consecințele clinice ale restricției fluxului la nivelul DSA sunt sindrom de debit cardiac scăzut, acidoză şi cianoză severă.
- Ventriculul drept este hipoplazic şi primeşte sânge de la ventriculul stâng, prin DSV. Structurile inimii stângi (atriul stâng, valva mitrală şi ventriculul stâng) sunt dilatate, din cauza supraîncărcării de volum, datorată amestecului întoarcerii venoase sistemice şi pulmonare.
- Din cauza dispunerii paralele a circulațiilor sistemică şi pulmonară, fiziopatologia atreziei tricuspidiene este asemănătoare cu a celorlalte defecte cardiace congenitale cu fiziologie de ventricul unic (= inimă funcțională univentriculară). Fluxul către fiecare pat vascular depinde de rezistența respectivă. În atrezia tricuspidiană cu vase mari normal conectate (= concordanță ventriculo-arterială), fluxul sangvin pulmonar antegrad furnizat de ventriculul stâng trebuie să traverseze DSV, tractul de ieşire ventricular drept şi valva pulmonară: fiecare dintre aceste structuri (sau combinarea lor) poate fi responsabilă de reducerea fluxului sangvin pulmonar. În prezența obstrucției severe (sau complete) a fluxului sangvin pulmonar antegrad, circulația pulmonară este complet dependentă de canal.
- Natura şi gradul obstrucției fluxului sangvin pulmonar pot fi dinamice sau se pot modifica în timp. Variațiile în rezistența vasculară şi progresia obstrucției la nivelul DSV-ului, tractul de ieşire ventricular drept, valva pulmonară şi canalul arterial permeabil apar frecvent în primele săptămâni de viață. Cele mai critice situații sunt cele în care circulația sugarului oscilează între două extreme: fie desaturare sistemică cu cianoză severă, fie supracirculație pulmonară cu insuficiență cardiacă congestivă.
- Un anumit grad de supraîncărcare de volum este prezent la toți pacienții cu atrezie tricuspidiană, deoarece ventriculul stâng ejectează întregul flux sistemic, coronarian şi pulmonar.

3. DIAGNOSTIC

3.1. Clinic

Majoritatea pacienților cu atrezie tricuspidiană sunt diagnosticați ecocardiografic imediat după naștere, datorită cianozei sau prin decelarea unui suflu. Pot fi prezente fenomene de insuficiență cardiacă datorită fluxului pulmonar excesiv, însă la majoritatea pacienților, fluxul sanguin pulmonar este redus și cianoza este semnul dominant. Dacă obstrucția este maximă, fluxul sanguin pulmonar depinde de persistența canalului arterial, însă acesta se închide și pacientul devine intens cianotic încă din prima săptămână de viață. În alte cazuri, cianoza se instalează treptat de-a lungul lunilor.

Hepatomegalia se observă mai ales la pacienții cu cianoză mai puțin intensă, cu tahipnee și insuficiență cardiacă congestivă datorată fluxului pulmonar excesiv.

La pacienții fără transpoziție de vase mari, se decelează suflu holosistolic dat de DSV; când DSV se reduce în dimensiuni, suflul devine protosistolic, apoi dispare. Uneori poate apărea suflu continuu dat de persistența de canal arterial. Zgomotul II este reprezentat de componenta aortică, și uneori se poate detecta componenta pulmonară slab audibilă și tardivă datorită DSV restrictiv, care determină stenoză subpulmonară funcțională.

La pacienții cu transpoziție de vase mari, se decelează suflu holosistolic dat de DSV, de obicei nerestrictiv.

3.2. Paraclinic

3.2.1. Electrocardiograma

Se pot evidenția dilatarea AD, hipertrofia VS și axul QRS deviat la stânga. La pacienții cu transpoziție de vase mari se pot decela anomalii de segment ST și undă T.

3.2.2. Radiografia toracică

Datorită hipoplaziei VD, cordul are un aspect rotund (**Fig. 30.5**). Dimensiunea inimii depinde de fluxul sanguin pulmonar, iar acesta este diminuat în majoritatea cazurilor, motiv pentru care cordul poate avea dimensiuni normale sau reduse.

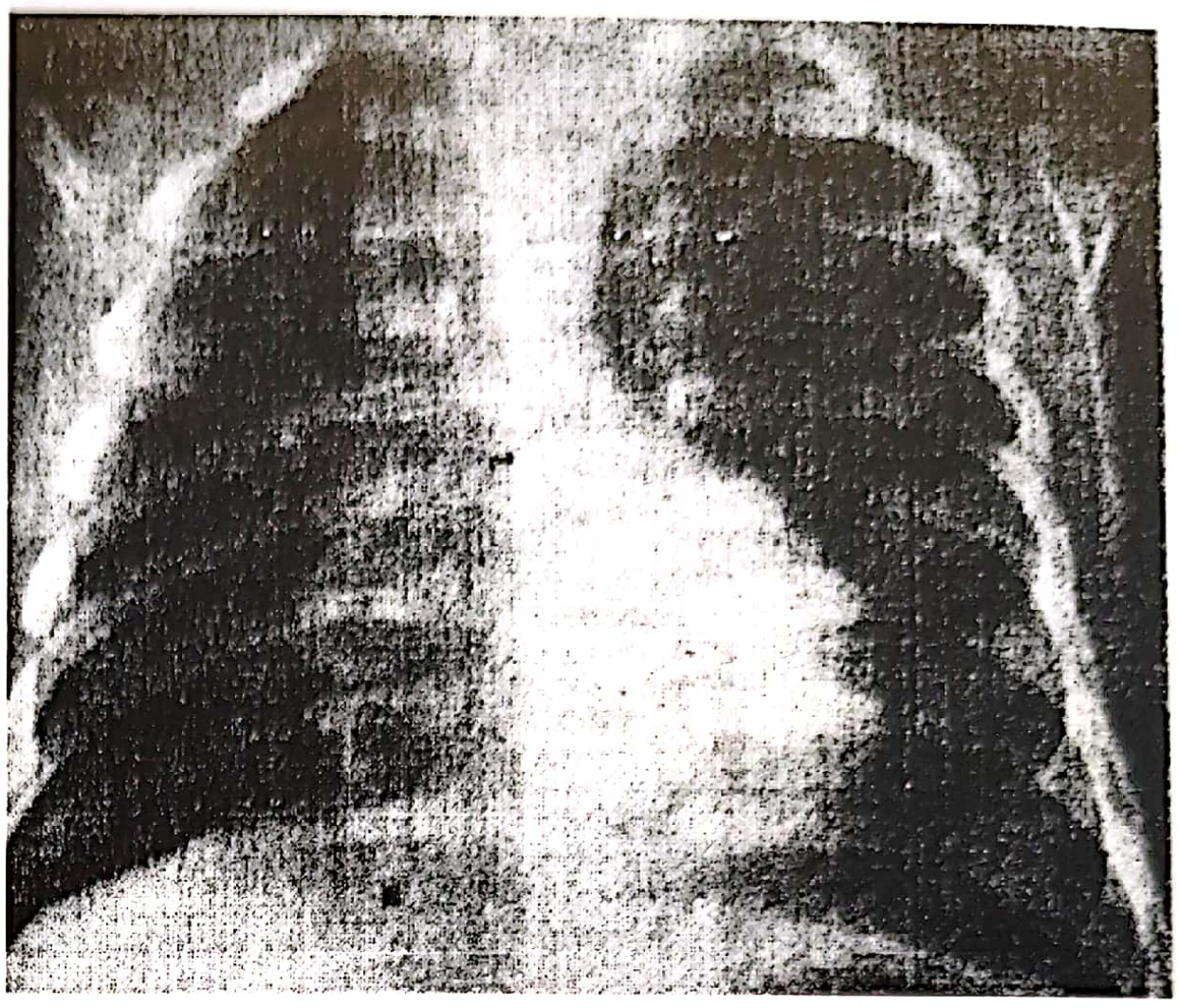

Fig. 30.5. Radiografia toracică în atrezia tricuspidiană.

3.2.3. Ecocardiografia

Atrezia tricuspidiană poate fi identificată încă din viața intrauterină fiind asociată de obicei altor malformații congenitale cardiace: DSV, stenoză pulmonară, conectare ventriculo-arterială anormală.

La copiii cu atrezie tricuspidiană, ecocardiografia 2D stabilește diagnosticul: în incidență apical 4 camere, se pot evidenția absența orificiului tricuspidian, hipoplazia marcată a VD, VS dilatat, în incidență subcostal 4 camere, se decelează bombarea septului interatrial spre stânga și comunicarea interatrială. De asemenea, se stabilește prezența transpoziției vaselor mari.

Ecocardiografic Doppler, se cuantifică DSA, DSV, prezența și severitatea stenozei pulmonare.

Uneori, valva tricuspidă este prezentă, dar imperforată din cauza fuziunii foițelor. În această situație foițele valvulare pot avea mișcare în cursul ciclului cardiac, însă patența valvei se determină prin ecografie Doppler.

La copiii fără transpoziție de vase mari este frecventă stenoza pulmonară, dată de obicei de hipertrofia subvalvulară și/sau un DSV mic. Valva pulmonară este de obicei normal dezvoltată și de dimensiuni aproape normale.

La pacienții cu transpoziție de vase mari trebuie evaluate posibila stenoză subaortică (dată de un mic DSV sau obstrucție medio-ventriculară) și anomaliile de arc aortic.

3.2.4. Cateterismul cardiac

Cateterismul cardiac evidenţiază leziunile anatomice, motiv pentru care era utilizat iniţial pe scară largă pentru diagnosticul atreziei tricuspidiene. În prezent, datorită posibilităţii dignosticării cu precizie a leziunilor prin ecocardiografie, la nou-născuţii neoperaţi nu este necesar cateterismul cardiac. Acesta se impune totuşi la pacienţii mai în vârstă operaţi sau neoperaţi, pentru a se vizualiza artera pulmonară, întoarcerea venoasă sistemică, pentru a se măsura rezistenţa arteriolară, pentru a se identifica şi închide orice comunicare nedorită, cum ar fi vena cavă superioară stângă-sinusul coronar sau colaterale venoase sistemico-pulmonare.

3.3. Diagnostic diferenţial

În cazul *tetralogiei Fallot cu stenoză pulmonară*, valva tricuspidă este normală. La pacienţii cu *atrezie pulmonară şi defect septal ventricular*, nu există continuitate între ventriculul drept şi artera pulmonară, iar valva tricuspidă este normală. Atrezia tricuspidiană tip II (cu transpoziţie de vase mari) trebuie diferenţiată de *transpoziţia de vase mari fără DSV*, în ultimul caz valva tricuspidă şi VD fiind normale **[18]**.

Caseta 30.5

Diagnostic

- ***Clinic***: în funcţie de conexiunea ventriculo-arterială şi prezenţa şi gradul obstrucţiei fluxului sangvin pulmonar:
  - Cianoza (cel mai frecvent), frecvent progresivă, instalată în primele săptămâni sau luni de viaţă, uneori criză hipoxică; cianoza severă poate fi prezentă imediat după naştere, la nou-născuţii cu flux sangvin pulmonar dependent de canal.
  - Rar nou-născuţii prezintă debit cardiac scăzut, puls periferic slab, respiraţie accelerată, coloratură gri, pulsaţii venoase proeminente la nivelul gâtului şi hepatomegalie, mai ales datorită comunicării interatriale restrictive şi/sau obstrucţiei la nivelul arcului aortic.
  - Un număr mic de sugari prezintă la vârsta de 2–4 luni cianoză uşoară, dar cu semne şi simptome de insuficienţă cardiacă: dispnee, tahipnee, tahicardie, fatigabilitate, dificultăţi de hrănire, subponderabilitate şi transpiraţie.
  - Foarte frecvent un suflu sistolic dur, puternic, datorat DSV sau tractului de ieşire ventricular drept; sunetele 1 şi 2 formează un singur sunet în cazul asocierii atreziei pulmonare.

Caseta 30.5 *(continuare)*

- ***Electrocardiogramă***: deviaţie axială stângă importantă (cu axa QRS de la 0° la – 90° în planul frontal), hipertrofie ventriculară stângă (creşterea amplitudinii undelor S în derivaţiile V1 şi V2) şi lărgire atrială dreaptă (unde P înalte şi crestate); ax QRS normal, fără deviaţie axială stângă, la 50% din pacienţii cu discordanţă ventriculo-arterială.
- ***Radiografie toracică***: nu este pentru diagnostic; dimensiunea cardiacă şi markerii vasculari pulmonari depind de tiparul fiziopatologic.
- ***Ecocardiogramă***: pentru diagnosticul final; investigaţiile Doppler şi trans-secţionale în vederi subcostale şi apical 4 camere permit recunoaşterea conexiunii atrio-ventriculare drepte absente, prezenţa şi dimensiunea DSA-ului şi a DSV-ului, tipul conexiunii ventriculo-arteriale şi prezenţa obstrucţiei fluxului sangvin pulmonar sau sistemic.
- ***Cateterism cardiac***: indicat în perioada neonatală, în prezenţa DSA restrictiv, în vederea realizării atrio-septectomiei cu balon (procedura Rashkind), în prezenţa discrepanţelor dintre diagnosticul ecocardiografic şi tiparul clinic, sau a datelor insuficiente de la investigaţiile non-invazive; mai târziu, realizat pentru evaluarea rezistenţei vasculare pulmonare, în vederea realizării conexiunii cavo-pulmonare sau a managementului percutan al stenozelor localizate a ramurilor arterelor pulmonare.

4. EVOLUŢIA NATURALĂ

Supravieţuirea depinde de prezenţa unei comunicări interatriale adecvate şi de reglarea corespunzătoare a fluxului sanguin pulmonar.

Complicaţii posibile: endocardita infecţioasă, embolia paradoxală şi abcesele cerebrale **[19]**.

Fără tratament, supravieţuirea până la 1 an este de doar 10–20% **[20–22]**.

5. TRATAMENT

5.1. Tratament medical

Unii nou-născuţi cu atrezie tricuspidiană necesită imediat administrarea de prostaglandină E_1 pentru a împiedica închiderea canalului arterial şi pentru menţinerea fluxului sanguin pulmonar.

Majoritatea pacienţilor fără transpoziţie de vase mari şi cu flux pulmonar crescut beneficiază de terapie medicamentoasă, DSV fiind de obicei de dimensiuni moderate, cu tendinţă spontană de închidere. La aceşti pacienți pot apărea fenomene de decompensare a insuficienței cardiace și se poate administra tratament cu digitală și diuretice până la rezolvarea intervențională sau chirurgicală.

5.2. Tratament intervențional

În cazul unui DSA de mici dimensiuni, șuntul dreapta-stânga la nivel atrial și debitul sistemic sunt reduse, putându-se realiza lărgirea defectului prin atrioseptotomie cu balon Rashkind.

5.3. Tratament chirurgical

5.3.1. Tehnici paliative

Până în 1971, la pacienții cu atrezie tricuspidiană și flux sanguin pulmonar foarte redus, se practicau diverse tehnici paliative constând în **șunturi sistemico-pulmonare [19, 23–29]**. Pentru a crește fluxul pulmonar s-au folosit: clasicul șunt Blalock-Taussig, șuntul Potts între aorta descendentă toracică și artera pulmonară stângă, șuntul Waterston între aorta ascendentă și artera pulmonară dreaptă. Deseori, șuntul Potts și Waterston erau prea largi, determinând fenomene de insuficiență cardiacă congestivă și hipertensiune arterială pulmonară. De asemenea, aceste șunturi aveau tendința să deformeze artera pulmonară, determinând o importantă diferență de flux sanguin între cei doi plămâni. Datorită acestor complicații, șuntul Potts și Waterston au făcut imposibilă corecția atreziei tricuspidiene prin tehnica Fontan.

În prezent, aceste șunturi se realizează foarte rar, cel mai folosit fiind șuntul de tip Blalock-Taussig, modificat cu proteză Gore-Tex.

În perioada de nou-născut, la tipul 2B, 2C **[30]** și în unele cazuri de tip 1C se practică inițial tehnica Norwood modificată, la tipul 1A și 2A șunt Blalock-Taussig modificat, iar tipul 1B, dacă manifestările clinice permit, se dispensarizează cardiologic.

La pacienții cu atrezie tricuspidiană, fără transpoziție de vase mari și cu DSV larg, se poate practica **banding-ul trunchiului arterei pulmonare** pentru a controla fluxul pulmonar, totuși, cu excepția unui număr redus de pacienți cu atrezie tricuspidiană tip 1C, banding-ul arterei pulmonare se evită datorită riscului de deformare pulmonară și de reducere a dimensiunii DSV **[31]**.

Bandingul arterei pulmonare se poate practica la pacienții cu transpoziție de vase mari, unii dintre acești pacienți necesitând și corecția coarctației de aortă asociate.

5.3.2. Șuntul Glenn bidirecțional

Datorită variabilității bolii și reducerii DSV în timp, majoritatea pacienților necesită 2 cateterisme cardiace și 2 operații înainte de intervenția Fontan. Inițial, se practică operația Norwood modificată, apoi, la 6 luni, anastomoza Glenn bidirecțională, iar la 2 ani, intervenția Fontan, ultimele două operații fiind precedate de

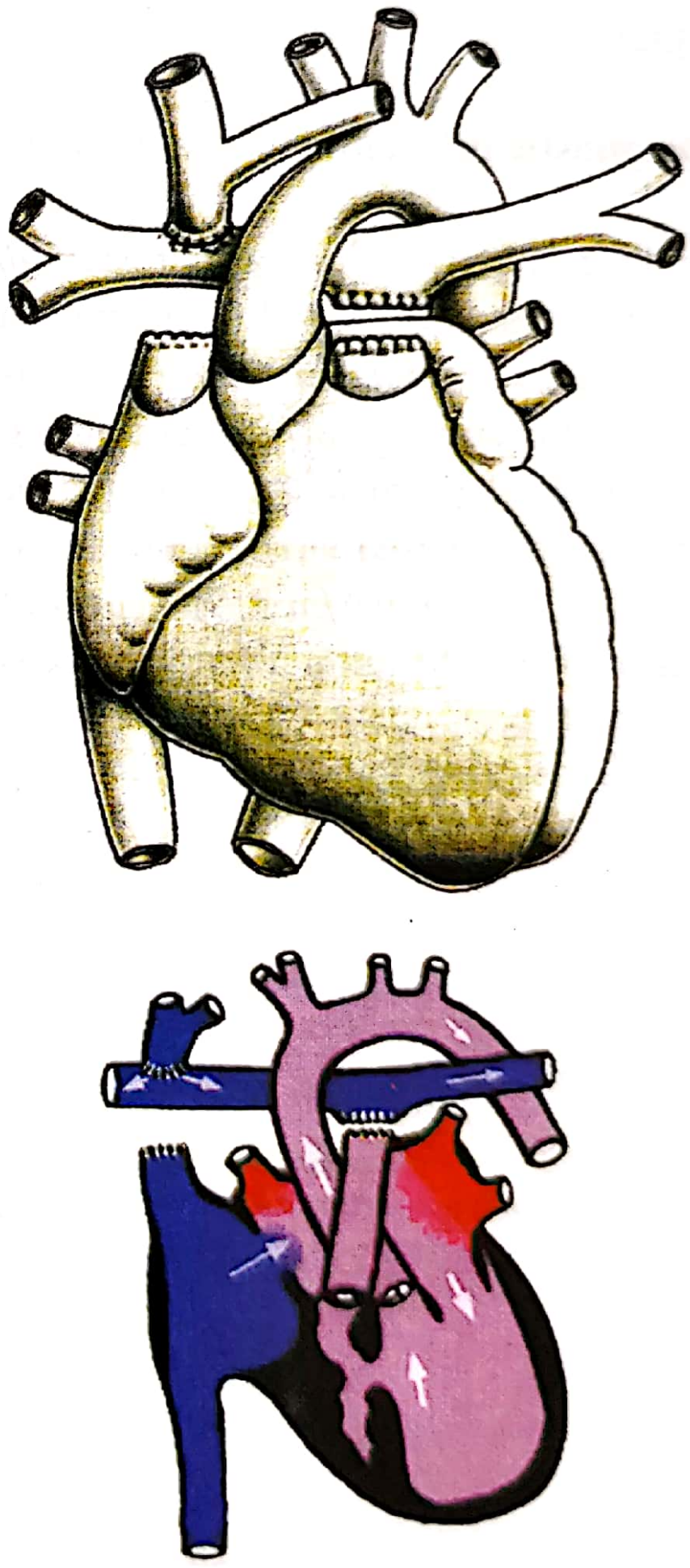

Fig. 30.3. Op TIM. Șuntul Glenn bidirecțional (sus – Imagine externă a șuntului Glenn bidirecțional; jos – Atrezia de tricuspidă după anastomoza Glenn bidirecțională) **[41]**.

cateterism cardiac cu procedurile intervenționale corespunzătoare.

Primul cateterism cardiac este recomandat la vârsta de 6 luni pentru a determina anatomia arterei pulmonare, presiunea și rezistența, pentru a identifica și închide intervențional orice canal venos, cum ar fi cel dintre vena cavă superioară și sinusul coronar, care, datorită presiunilor mari apărute după procedeul Glenn, se poate lărgi și determina șunt semnificativ dreapta-stânga.

Șuntul Glenn bidirecțional, care este mai bine tolerat la vârsta de 6 luni decât în primele 2 luni de viață **[32]**, și care s-a demonstrat că reduce volumul VS **[33]**, se practică la majoritatea pacienților, cu excepția celor cu DSV restrictiv, fără transpoziție de vase mari (tipul 1B), cu presiune și rezistență pulmonară normale și cu o saturație arterială adecvată.

Al doilea cateterism cardiac se practică la vârsta de 2 ani, pentru a determina anatomia arterei pulmonare, presiunea și rezistența, pentru a identifica posibilele malformații pulmonare arterio-venoase și pentru a închide orice colaterale venoase sistemico-pulmonare apărute în urma șuntului Glenn.

5.3.3. Operația Fontan

Operația Fontan reprezintă etapa finală în tratamentul atreziei tricuspidiene **[34]**.

Operația Fontan ar trebui practicată cât mai curând după diagnosticare, însă ea nu este bine tolerată la vârsta primei copilării. În prima lună după naștere, musculatura arteriolară pulmonară are proprietăți contractile, determinând creșteri nedorite ale rezistenței vasculare pulmonare. Structurile venoase sunt de mici dimensiuni și nu se poate realiza flux pulmonar neobstructiv. Revărsatele pleurale recurente sunt frecvente la această vârstă.

S-a observat că dificultățile întâmpinate în realizarea intervenției Fontan scad cu vârsta, de aceea, dacă manifestările clinice permit, intervenția se recomandă să se realizeze după vârsta de 2 ani.

Pentru a se putea realiza această intervenție chirurgicală, trebuie îndeplinite niște condiții:

- operațiile anterioare (banding sau crearea unor șunturi) să nu deformeze semnificativ artera pulmonară;
- rezistența arteriolară pulmonară să fie normală (o posibilă problemă datorită unui banding inadecvat al arterei pulmonare sau operațiilor anterioare de creare a șunturilor) **[35]**;
- funcție VS păstrată;
- valva mitrală normofuncțională.

Candidatul Fontan „ideal”:

Vârsta > 2 ani
Morfologie de VS
Presiunea medie în artera pulmonară < 15 mm Hg
Rezistența vasculară pulmonară < 2 unități
Artere pulmonare largi, neobstruate
Fără hipertrofie de VS
Funcția VS normală (EF > 50%)
LVEDP < 12 mm Hg

Creșterea rezistenței vasculare pulmonare, deformarea arterelor pulmonare și disfuncția și hipertrofia VS sunt considerate factori de risc **[36, 37]**.

Operația Fontan modificată presupune crearea unui tunel fenestrat, cu rolul de a preveni creșterea exagerată a presiunii sistemice. La aproximativ 10% dintre pacienți, fenestrațiile se închid spontan după primul an **[38]**.

În concluzie, abordarea terapeutică în atrezia tricuspidiană, în funcție de vârsta pacientului, este sintetizată în **Tabelul 30.1**.

Tabelul 30.1. Abordarea terapeutică în atrezia tricuspidiană în funcție de vârsta pacientului

Vârsta	Intervenția chirurgicală
0–6 luni	Eliminarea fenomenelor de insuficiență cardiacă și a cianozei Bandingul arterei pulmonare, șunt
4–8 luni	Șunt Glenn bidirecțional Înlăturarea stenozei subaortice Înlăturarea distorsiunii arterei pulmonare
12–24 luni	Operația Fontan sau Fontan fenestrat
În cazul ineficienței tardive a operației Fontan, se indică transplantul cardiac	

Caseta 30.6

Indicaţii pentru tratament chirurgical

- Fără tratament, pacienţii cu atrezie tricuspidiană au doar 10% şanse de supravieţuire după primul an de viaţă. Scopul final al reparării este realizarea unui tip de reparare univentricular, cu o procedură Fontan modificată sau o conexiune cavo-pulmonară totală. Momentul şi tipul de paliaţie depind de fluxul sangvin pulmonar antegrad.
- În prezenţa fluxului sangvin pulmonar dependent de canal, după tratamentul medicamentos cu prostaglandină pentru stabilizare clinică, este necesar un şunt arterial sistemico-pulmonar, în perioada neonatală.
- În prezenţa fluxului sangvin pulmonar redus, majoritatea nou-născuţilor necesită un şunt arterial sistemico-pulmonar, iar momentul intervenţiei este corelat cu severitatea şi progresia obstrucţiei fluxului sangvin pulmonar. Totuşi, aproape 20% dintre copiii cu circulaţie pulmonară mai echilibrată nu necesită şunt arterial sistemico-pulmonar, dar sunt candidaţi pentru conexiune cavo-pulmonară (Glenn bidirecţional), ca o primă etapă a tratamentului lor chirurgical.
- Atunci când există flux sangvin pulmonar antegrad nerestricţionat, este necesar banding arterial pulmonar, pentru a reduce presiunea pulmonară arterială distală, în vederea protejării patului vascular pulmonar şi păstrării funcţiei ventriculului stâng pentru o conexiune cavo-pulmonară totală viitoare.
- Atunci când există o conexiune ventriculo-arterială concordantă, o posibilă intervenţie chirurgicală utilizată în trecut şi recent reluată în considerare este închiderea DSA-urilor şi DSV-urilor, cu anastomoză termino-laterală a venei cave superioare la artera pulmonară dreaptă (Glenn bidirecţional) şi conexiunea camerei subpulmonare hipoplazice la artera pulmonară. Această abordare chirurgicală, care utilizează camera subpulmonară pentru a pompa întoarcerea de la vena cavă inferioară în circulaţia pulmonară, prezintă avantajele tipului de reparare ventriculară „unu şi jumătate": fluxul pulsatil în arterele pulmonare, presiunea scăzută în atriul drept, sinus coronarian şi sistem venos splanhnic.
- La nou-născuţii cu atrezie tricuspidiană, cu conexiune ventriculo-arterială discordantă, DSV restrictiv şi hipertensiune pulmonară, bandingul de arteră pulmonară este contraindicat, deoarece accelerează dezvoltarea obstrucţiei subaortice şi a hipertrofiei ventriculare. În aceste cazuri, tratamentul chirurgical constă, într-o primă fază, în procedura Norwood, convertind pacientul într-unul cu flux sangvin sistemic neobstrucţionat şi atrezie pulmonară.

Caseta 30.7

Tratament chirurgical

- Şunt Blalock-Taussig modificat
- Banding de arteră pulmonară
- Glenn bidirecţional sau Hemi-Fontan
- Procedura Fontan modificată sau conexiune totală cavo-pulmonară
- Reparare ventriculară „unu şi jumătate"
- Rezecţie subaortică

Caseta 30.8

Posibile complicaţii

- Şunt Blalock-Taussig modificat (vezi *Tetralogia Fallot*)
- Banding de arteră pulmonară (vezi *Ventricul unic*)
- Glenn bidirecţional sau Hemi-Fontan (vezi *Ventricul unic*)
- Procedura Fontan modificată sau conexiune cavo-pulmonară totală (vezi *Ventricul unic*)
- Rezecţie subaortică: bloc atrio-ventricular complet foarte rar, risc crescut de obstrucţie subaortică reziduală sau recurentă

Caseta 30.9

Complicaţiile şuntului chirurgical paliativ pentru atrezia de tricuspidă

- Şunt aorto-pulmonar:
  - încărcare ventriculară de volum
  - risc de disfuncţie ventriculară şi de aritmie
- Şunt cavo-pulmonar (vena cavă superioară la artera pulmonară) (Glenn bidirecţional):
  - sursă unică neadecvată pentru aprovizionarea sanguină pulmonară la adult
  - cianoză progresivă – fistulele arterio-venoase pulmonare se pot dezvolta dacă circulaţia pulmonară este privată de sângele venos hepatic
- Endocardita
- Aritmiile atriale şi ventriculare
- Complicaţiile cianozei:
  - hipoxia induce eritrocitoză şi hipervâscozitate
  - embolism paradoxal datorită şuntului dreapta-stânga persistent
  - abcese cerebrale datorită persistenţei şuntului dreapta-stânga şi lezării hipoxice cerebrale anterioare
  - hemoptizie
  - deteriorare renală
  - litiază biliară cu pigment secundar turoverului crescut al hemoglobinei
  - hipertrofie gingivală dacă există o igienă bucală deficitară
  - nivelul acidului uric plasmatic crescut şi gută
  - acnee
  - degete hipocratice şi osteo-artropatie hipertrofică

Caseta 30.10

Complicaţii după operaţiile de tip Fontan pentru atrezia de tricuspidă

- Status cronic de debit cardiac scăzut dependent de presiunea crescută de umplerea venoasă sistemică
- Aritmie atrială
- Regurgitare valvulară atrio-ventriculară
- Tromboembolism – circulaţia Fontan este protrombotică
- Obstrucţia căilor Fontan
- Enteropatie cu pierdere de proteine
- Revărsate pericardice recurente, ascită, edeme periferice

Caseta 30.10 *(continuare)*

- Dezvoltarea stenozei subaortice (dacă există discordanţă ventriculo-arterială)
- Compresia venei pulmonare drepte inferioare de către atriul drept dilatat
- Cianoză (datorită dezvoltării de colaterale venoase spre atriul stâng sau fistule arterio-venoase pulmonare)
- Endocardită

Caseta 30.11

Examenul clinic după operaţiile Fontan

- Majoritatea pacienţilor după operaţiile Fontan sunt cianotici
- Presiunea venoasă jugulară este ridicată
- A_2 palpabil la pacienţii cu discordanţă ventriculo-arterială
- Zgomot cardiac 2 unic
- Posibil fără suflu sistolic puternic; posibil suflu pansistolic de regurgitare mitrală; suflul sistolic de ejecţie puternic indică stenoză subaortică la cei cu discordanţă ventriculo-arterială
- Palparea marginii inferioare a ficatului este comună
- Ascita precede de obicei edemele periferice la pacienţii tineri
- Status clinic de tiroidian la pacienţii care iau amiodaronă

6. OPTIM. PROPUNERI: NOMENCLATURĂ. DIAGNOSTIC. TRATAMENT – STS – EACTS*

ION SOCOTEANU, CIPRIAN DIMA

1. Ventricul unic nivel de ierarhie 1

Ventricul unic

2. Ventricul unic, nivel de ierarhie 2

Ventricul unic, FAP (fără alte precizări)

Ventricul unic, **DILV**
Ventricul unic, **DIRV**
Ventricul unic, **Atrezie mitrală**
Ventricul unic, **Atrezie tricuspidiană**
Ventricul unic, **Canal AV incomplet**
Ventricul unic, **Sindrom de heterotaxie**
Ventricul unic, **Altele**

3. Ventricul unic, nivel de ierarhie 3

Ventricul unic, FAP
Ventricul unic, DILV, NOS

Ventricul unic, DILV, **(S, L, L), Cameră de ieşire (foramen bulbo-ventricular)**
Ventricul unic, DILV, **(S, D, D), Cameră de ieşire (foramen bulbo-ventricular)**
Ventricul unic, DILV, **(S, D, N), (Holmes heart)**
Ventricul unic, DILV, **DOLV**
Ventricul unic, DILV, **DORV**

Ventricul unic, DIRV, **FAP**

Ventricul unic, DIRV, **DORV**
Ventricul unic, **Cameră de ieşire (foramen bulbo-ventricular)**
Ventricul unic, DIRV, **Altele**

Ventricul unic, **Atrezie mitrală, FAP**

Ventricul unic, **Atrezie mitrală, DORV**
Ventricul unic, **Atrezie mitrală, (S, D, N)**
Ventricul unic, **Atrezie mitrală, (S, L, L) (transpoziţie corectată)**

Ventricul unic, **Atrezie tricuspidiană, FAP**

Ventricul unic, **Atrezie tricuspidiană, Tip 1a (fără TGA, atrezie pulmonară (AP))**
Ventricul unic, **Atrezie tricuspidiană, Tip 1b (fără TGA, hipoplazie pulmonară, DSV mic)**
Ventricul unic, **Atrezie tricuspidiană, Tip 1c (fără TGA, fără hipoplazie pulmonară, DSV mare)**
Ventricul unic, **Atrezie tricuspidiană, Tip 2a (D-TGA, atrezie pulmonară)**
Ventricul unic, **Atrezie tricuspidiană, Tip 2b (D-TGA, Stenoză pulmonară (SP) sau subvalvulară pulmonară)**
Ventricul unic, **Atrezie tricuspidiană, Tip 2c (D-TGA, Arteră pulmonară dilatată)**
Ventricul unic, **Atrezie tricuspidiană, Tip 3a (L-TGA, Stenoză pulmonară sau subvalvulară pulmonară)**
Ventricul unic, **Atrezie tricuspidiană, Tip 3b (L-TGA, Stenoză subaortică)**

Ventricul unic, Canal AV incomplet, FAP

Ventricul unic, Canal AV incomplet, **Dominanţă dreaptă**
Ventricul unic, Canal AV incomplet, **Dominanţă stângă**

Ventricul unic, Sindrom de heterotaxie, FAP

Ventricul unic, Sindrom de heterotaxie, **DORV, CAVC, Asplenie**
Ventricul unic, Sindrom de heterotaxie, **DORV, CAVC, Polisplenie**
Ventricul unic, Sindrom de heterotaxie, **VS unic**

---

* Adaptat după Marshall L., Jacobs M.D., John E., Mayer Jr, M.D., *Congenital Heart Surgery Nomenclature and Database Project: Single Ventricle*, „Ann. Thorac. Surg.”, 2000, 69: S197-204.

Ventricul unic, Sindrom de heterotaxie, **Altele**

Ventricul unic, Altele, FAP

Ventricul unic, Altele, **VS în special**
Ventricul unic, Altele, **VD în special**
Ventricul unic, Altele, **Nedeterminat**

4. Ventricul unic, nivel de ierarhie 4

Ventricul unic, FAP
Ventricul unic, DILV, NOS
Ventricul unic, DILV-(S, L, L), Cameră de ieşire (foramen bulbo-ventricular), FAP

Ventricul unic, DILV-(S, L, L), Cameră de ieşire (foramen bulbo-ventricular), **Foramen bulbo-ventricular nerestrictiv, NOS**
Ventricul unic, DILV-(S, L, L), Cameră de ieşire (foramen bulbo-ventricular), **Foramen bulbo-ventricular nerestrictiv şi fără SP**
Ventricul unic, DILV-(S, L, L), Cameră de ieşire (foramen bulbo-ventricular), **Foramen bulbo-ventricular nerestrictiv şi SP**
Ventricul unic, DILV-(S, L, L), Cameră de ieşire (foramen bulbo-ventricular), **Foramen bulbo-ventricular restrictiv, FAP**
Ventricul unic, DILV-(S, L, L), Cameră de ieşire (foramen bulbo-ventricular), **Foramen bulbo-ventricular restrictiv şi fără SP**
Ventricul unic, DILV-(S, L, L), Cameră de ieşire (foramen bulbo-ventricular), **Foramen bulbo-ventricular restrictiv şi SP**

Ventricul unic, DILV-(S, D, D), Cameră de ieşire (foramen bulbo-ventricular), FAP

Ventricul unic, DILV-(S, D, D), Cameră de ieşire (foramen bulbo-ventricular), **Foramen bulbo-ventricular nerestrictiv, FAP**
Ventricul unic, DILV-(S, D, D), Cameră de ieşire (foramen bulbo-ventricular), **Foramen bulbo-ventricular nerestrictiv şi fără SP**
Ventricul unic, DILV-(S, D, D), Cameră de ieşire (foramen bulbo-ventricular), **Foramen bulbo-ventricular nerestrictiv şi SP**
Ventricul unic, DILV-(S, D, D), Cameră de ieşire (foramen bulbo-ventricular), **Foramen bulbo-ventricular restrictiv, FAP**
Ventricul unic, DILV-(S, D, D), Cameră de ieşire (foramen bulbo-ventricular), **Foramen bulbo-ventricular restrictiv şi fără SP**
Ventricul unic, DILV-(S, D, D), Cameră de ieşire (foramen bulbo-ventricular), **Foramen bulbo-ventricular restrictiv şi SP**

Ventricul unic, DILV, (S, D, N), (*Holmes heart*)
Ventricul unic, DILV, DOLV
Ventricul unic, DILV, DORV
Ventricul unic, DIRV
Ventricul unic, DIRV, DORV
Ventricul unic, DIRV, Cameră de ieşire (foramen bulbo-ventricular), FAP

Ventricul unic, DIRV, Cameră de ieşire (foramen bulbo-ventricular), **Foramen bulbo-ventricular nerestrictiv**
Ventricul unic, DIRV, Cameră de ieşire (foramen bulbo-ventricular), **Foramen bulbo-ventricular restrictiv**

Ventricul unic, DIRV, Altele
Ventricul unic, Atrezie mitrală
Ventricul unic, Atrezie mitrală, DORV
Ventricul unic, Atrezie mitrală, (S, D, N)
Ventricul unic, Atrezie mitrală, (S, L, L) (transpoziţie corectată), FAP

Ventricul unic, Atrezie mitrală, (S, L, L) (transpoziţie corectată), **fără AP sau SP**
Ventricul unic, Atrezie mitrală, (S, L, L) (transpoziţie corectată), **AP**
Ventricul unic, Atrezie mitrală, (S, L, L) (transpoziţie corectată), **SP**

Ventricul unic, Atrezie tricuspidiană
Ventricul unic, Atrezie tricuspidiană, Tip 1a (fără TGA, AP)
Ventricul unic, Atrezie tricuspidiană, Tip 1b (fără TGA, hipoplazie pulmonară, DSV mic)
Ventricul unic, Atrezie tricuspidiană, Tip 1c (fără TGA, fără hipoplazie pulmonară, DSV mare)
Ventricul unic, Atrezie tricuspidiană, Tip 2a (D-TGA, AP)
Ventricul unic, Atrezie tricuspidiană, Tip 2b (D-TGA, SP sau subpulmonară)
Ventricul unic, Atrezie tricuspidiană, Tip 2c (D-TGA, Arteră pulmonară mare)
Ventricul unic, Atrezie tricuspidiană, Tip 3a (L-TGA, SP sau subpulmonară)
Ventricul unic, Atrezie tricuspidiană, Tip 3b (L-TGA, Stenoză subaortică)
Ventricul unic, CAVC incomplet
Ventricul unic, CAVC incomplet, Dominanţă dreaptă
Ventricul unic, CAVC incomplet, Dominanţă stângă
Ventricul unic, sindrom de heterotaxie
Ventricul unic, sindrom de heterotaxie, DORV, CAVC, Asplenie
Ventricul unic, sindrom de heterotaxie, DORV, CAVC, Polisplenie
Ventricul unic, sindrom de heterotaxie, VS unic
Ventricul unic, sindrom de heterotaxie, Altele
Ventricul unic, sindrom de heterotaxie, VS în special
Ventricul unic, sindrom de heterotaxie, VD în special
Ventricul unic, sindrom de heterotaxie, Altele, Nedeterminat

Pot fi făcute modificări importante

Întoarcerea venoasă sistemică
Normală
Anormală
Vena cavă superioară (VCS) bilaterală
VCS stângă în atriul stâng
VCS stângă în sinusul coronar
Vena cavă inferioară (VCI) întreruptă
Venele hepatice separate de VCI
Întoarcerea venoasă pulmonară
Normală
Anormală
Spre VCS stângă

-
  -
    - Spre VCS dreaptă
    - Spre AD
  - Infracardiacă
  - Spre sinusul coronar
  - Mixtă
- Situs atrial
  - Solitus
  - Inversus
  - Ambiguu
- Sept atrial
  - Sept atrial intact
  - DSA restrictiv
  - DSA nerestrictiv
  - Atriu unic
- Conexiunea atrio-ventriculară – anatomie
  - Dublă cale de intrare
  - Atrezie de valvă AV stângă
  - Atrezie de valvă AV dreaptă
  - Valvă AV unică
- Conexiunea AV-funcție
  - Valvă AV stângă
    - Normală
    - Stenoză
    - Regurgitare
      - Ușoară
      - Moderată
      - Severă
  - Valvă AV dreaptă
    - Normală
    - Stenoză
    - Regurgitare
      - Ușoară
      - Moderată
      - Severă
- Morfologie ventriculară
  - Ventricul stâng
  - Ventricul drept
  - Necunoscută
- Loop ventricular
  - D-Loop
  - L-Loop
- Poziția cardiacă
  - Levocardie
  - Dextrocardie
  - Mezocardie
- Funcția ventriculară
  - Funcția sistolică
    - Normală
    - Satisfăcătoare
    - Slabă
    - Fracție de ejecție (%)
    - Fracție de scurtare (%)
  - Funcția diastolică
    - Normală
    - Anormală
    - Presiune de umplere atrială importantă (mm Hg)
    - EDP ventricular (mm Hg)
- Hipertrofie ventriculară
  - Normală sau adecvată pentru volumul de încărcare
  - Moderată
  - Severă
- Căile de ieșire din ventricul
  - Tractul de ejecție sistemic
    - Aorta din ventriculul unic
    - Aorta din camera de ieșire
      - Restrictivă
      - Nerestrictivă
    - Aorta din conul subaortic
      - Restrictivă
      - Nerestrictivă
  - Tractul de ejecție pulmonar
    - Nerestrictiv
    - Restrictiv
    - Atrezic
- Valve semilunare
  - Stenoză valvulară aortică
  - Insuficiență valvulară aortică
  - Stenoză valvulară pulmonară
  - Insuficiență valvulară pulmonară
- Vasele mari
  - Aorta
    - Normală
    - Ocluzivă
      - Coarctație
      - Hipoplazie
      - Întreruptă
  - Artera pulmonară
    - Normală
    - Dilatată
    - Hipoplazică
    - Stenoză dobândită
  - Hemodinamica pulmonară
    - Presiunea arterială pulmonară medie (mm Hg)
    - Rezistența vasculară pulmonară (mm Hg)
    - Fluxul sangvin pulmonar indexat (mm Hg)
    - Qp/Qs
- Intervenții anterioare

Procedurile chirurgicale paliative anterioare și procedurile intervenționale sunt situate într-un modul separat al bazei de date.

- Ritmul cardiac preoperator
  - Sinusal
  - Bloc AV
  - Pacemaker
  - Aritmie atrială
    - Flutter atrial
    - Boală de nod sinusal

Varibile operatorii

Un modul separat al bazei de date va permite codificarea variabilelor intraoperatorii standard în ceea ce priveşte: bypassul, protecţia miocardică, etc.

Descrierea malformaţiilor cardiace complexe în momentul intervenţiei chirurgicale este incompletă fără descrierea intervenţiilor anterioare, variabilelor operatorii şi post-operatorii. În general, managementul chirurgical al cordului cu anatomie de ventricul unic presupune o strategie combinată, bazată pe paliaţie şi tehnici de corecţie chirurgicală. Procedurile paliative sunt acelea care se adresează dezechilibrului dintre fluxul sangvin sistemic şi cel sistemic, fără separarea circulaţiei pulmonare de cea sistemică. Procedurile de corecţie presupun separarea completă a circulaţiei sistemice de cea pulmonară.

III. Nomenclatura pentru tratament

Nivelul 1 de ierarhie în tratamentul ventriculului unic

Paliaţia în ventricul unic
Corecţia chirurgicală în ventricul unic

Nivelul 2 de ierarhie în tratamentul ventriculului unic

Paliţia în ventricul unic, FAP

Paliaţia în ventricul unic, **Şunt sistemico-pulmonar, FAP**
Paliaţia în ventricul unic, **Şunt sistemico-pulmonar, Blalock-Taussig modificat (BTM), FAP**
Paliaţia în ventricul unic, **Şunt sistemico-pulmonar, BTM, Stâng**
Paliaţia în ventricul unic, **Şunt sistemico-pulmonar, BTM, Drept**
Paliaţia în ventricul unic, **Şunt sistemico-pulmonar, Blalock-Taussig (BT) (Clasic), FAP**
Paliaţia în ventricul unic, **Şunt sistemico-pulmonar, Blalock-Taussig (BT) (Clasic), Stâng**
Paliaţia în ventricul unic, **Şunt sistemico-pulmonar, Blalock-Taussig (BT) (Clasic), Drept**
Paliaţia în ventricul unic, **Şunt sistemico-pulmonar, Central cu grefon tubular (aortă – artera pulmonară principală)**
Paliaţia în ventricul unic, **Şunt sistemico-pulmonar, Tip Potts-Smith (aortă descendentă – artera pulmonară)**
Paliaţia în ventricul unic, **Şunt sistemico-pulmonar, Tip Waterston (aorta ascendentă – artera pulmonară)**
Paliaţia în ventricul unic, **Şunt sistemico-pulmonar, Altele**
Paliaţia în ventricul unic, **Şunt sistemico-pulmonar, Ligatură şi suprimare**
Paliaţia în ventricul unic, **Banding arteră pulmonară**
Paliaţia în ventricul unic, **Debanding arteră pulmonară**
Paliaţia în ventricul unic, **Tehnica Damus-Kaye-Stansel (DKS)**
Paliaţia în ventricul unic, **Tehnica Norwood**
Paliaţia în ventricul unic, **Anastomoza unidirecţională Glenn, FAP**
Paliaţia în ventricul unic, **Anastomoza unidirecţională Glenn, Stângă**
Paliaţia în ventricul unic, **Anastomoza unidirecţională Glenn, Dreaptă**
Paliaţia în ventricul unic, **Anastomoza cavo-pulmonară bidirecţională, FAP**
Paliaţia în ventricul unic, **Anastomoza cavo-pulmonară bidirecţională, Stângă**
Paliaţia în ventricul unic, **Anastomoza cavo-pulmonară bidirecţională, Dreaptă**
Paliaţia în ventricul unic, **Anastomoza cavo-pulmonară bidirecţională bilaterală**
Paliaţia în ventricul unic, **Tehnica Hemi-Fontan**
Paliaţia în ventricul unic, **Tehnica Hemi-Fontan cu anastomoza cavo-pulmonară bilaterală**
Paliaţia în ventricul unic, **Operaţia Kawashima (anastomoză cavo-pulmonară superioară a VCI întrerupte cu continuarea venei azygos)**

Corecţie chirurgicală ventricul unic, FAP

Corecţie chirurgicală ventricul unic, **Septare**
Corecţie chirurgicală ventricul unic, **Tehnica Fontan, FAP**
Corecţie chirurgicală ventricul unic, **Tehnica Fontan, Conexiune atrio-pulmonară, FAP**
Corecţie chirurgicală ventricul unic, **Tehnica Fontan, Conexiune atrio-pulmonară, Cu închidere DSA**
Corecţie chirurgicală ventricul unic, **Tehnica Fontan, Conexiune atrio-pulmonară, Cu tunel lateral**
Corecţie chirurgicală ventricul unic, **Tehnica Fontan, Conexiune atrio-pulmonară (Bjork)**
Corecţie chirurgicală ventricul unic, **Tehnica Fontan, Tunel intracardiac lateral TCPC, FAP**
Corecţie chirurgicală ventricul unic, **Tehnica Fontan, Tunel intracardiac lateral TCPC, Fenestrat**
Corecţie chirurgicală ventricul unic, **Tehnica Fontan, Tunel intracardiac lateral TCPC, Nefenestrat**
Corecţie chirurgicală ventricul unic, **Tehnica Fontan, Tunel extracardiac lateral TCPC, FAP**
Corecţie chirurgicală ventricul unic, **Tehnica Fontan, Tunel extracardiac lateral TCPC, Fenestrat**
Corecţie chirurgicală ventricul unic, **Tehnica Fontan, Tunel extracardiac lateral TCPC, Nefenestrat**
Corecţie chirurgicală ventricul unic, **Tehnica Fontan, Conduct extracardiac, FAP**
Corecţie chirurgicală ventricul unic, **Tehnica Fontan, Conduct extracardiac, Fenestrat**
Corecţie chirurgicală ventricul unic, **Tehnica Fontan, Conduct extracardiac, Nefenestrat**
Corecţie chirurgicală ventricul unic, **Tehnica Fontan, Conduct intraatrial, FAP**
Corecţie chirurgicală ventricul unic, **Tehnica Fontan, Conduct intraatrial, Fenestrat**
Corecţie chirurgicală ventricul unic, **Tehnica Fontan, Conduct intraatrial, Nefenestrat**
Corecţie chirurgicală ventricul unic, **Tehnica Fontan, Altele**
Corecţie chirurgicală ventricul unic, **Tehnica Fontan, Revizie Fontan**
Corecţie chirurgicală ventricul unic, Transplant cardiac

Cu toate că procedurile asociate pot fi codate într-un modul separat al bazei de date, lista de mai jos a procedurilor asociate poate fi un element important în managementul cordului cu ventricul unic.

Proceduri asociate
- Anastomoza arteră pulmonară-aortă (Tehnica DKS)
- Lărgirea DSA sau a tractului de ejecție
- Corecția valvei atrio-ventriculare
- Înlocuirea valvei AV
- Corecția valvei semilunare
- Înlocuirea valvei semilunare
- Lărgirea DSA
- Închiderea DSA
- Închiderea valvei pulmonare
- Debanding arteră pulmonară
- Suprimarea şuntului sistemico-pulmonar
- Altele

IV. Lista prescurtată de diagnostice şi tehnici chirurgicale

Lista prescurtată de diagnostice
Ventricul unic
Ventricul unic, VSDI
Ventricul unic, VDDI
Ventricul unic, Atrezie mitrală
Ventricul unic, Atrezie tricuspidiană
Ventricul unic, Canal AV incomplet
Ventricul unic, Sindrom de heterotaxie
Ventricul unic, Altele

Lista prescurtată de tehnici chirurgicale
Şunt, Sistemico-pulmonar, Blalock-Taussig modificat
Şunt, Sistemico-pulmonar, Central (Din aortă la artera pulmonară)
Şunt, Sistemico-pulmonar, Altele

Şunt, Sistemico-pulmonar
Şunt, Ligatură şi suprimare
Banding arteră pulmonară
Debanding arteră pulmonară
Tehnica DKS (anastomoză aorto-pulmonară fără reconstrucția arcului aortic)
Tehnica Norwood (anastomoză aorto-pulmonară cu reconstrucția arcului aortic)
Anastomoză cavo-pulmonară bidirecțională (Tehnica Glenn bidirecțională)
Anastomoză cavo-pulmonară unidirecțională (Tehnica Glenn unidirecțională)
Anastomoză cavo-pulmonară bidirecțională bilaterală (Tehnica Glenn bidirecțională bilaterală)
Tehnica Hemi-Fontan
Tehnica Fontan, Conexiune atrio-pulmonară
Tehnica Fontan, Conexiune atrio-ventriculară
Tehnica Fontan, TCPC, Tunel lateral, Fenestrat
Tehnica Fontan, TCPC, Tunel lateral, Nefenestrat
Tehnica Fontan, TCPC, Tunel lateral, FAP
Tehnica Fontan, TCPC, Conduct extracardiac, Fenestrat
Tehnica Fontan, TCPC, Conduct extracardiac, Nefenestrat
Tehnica Fontan, TCPC, Conduct extracardiac, FAP
Tehnica Fontan, Altele
Paliație, Altele

V. Rezultate

1. Mortalitate (la 30 de zile de la operație sau mai târziu) în funcție de:
   - Tipul anatomic
   - Morfologia ventriculului dominant (drept sau stâng)
   - Vârsta în momentul operației
   - Greutatea în momentul operației
   - Tipul intervenției chirurgicale
   - Intervenții chirurgicale anterioare

2. Durata intervenției
Durata intubației
Durata ICU
Durata spitalizării
Zilele de drenaj toracic
3. Complicații

Un modul separat al bazei de date va fi oferit pentru complicațiile perioperatorii.

BIBLIOGRAFIE

1. **Rashkind W.J.**, *Tricuspid atresia: a nineteenth century look*, In: Rao P.S., *Tricuspid atresia*, ed. 2, Mount Kisco, NY, Futura, 1992, p. 17-21.
2. **Rashkind W.J.**, *Tricuspid atresia: a historical review*, „Pediatr. Cardiol.", 1982, 2: 85-88.
3. **Kreysig F.L.**, *Die Krankheiten des Herzens*, ed. 3, 1817: 104.
4. **Bellet S., Stewart H.L.**, *Congenital Heart disease, atresia of the tricuspid orifice*, „Am. J. Dis. Child.", 1933, 45: 1247-1251.
5. **Taussig H.B.**, *The clinical and pathological findings in congenital malformations of the heart due to defective development of the right ventricle associated with tricuspid atresia or hypoplasia*, „Bull. Johns Hopkins Hosp.", 1936, 59: 435-439.
6. **Brown J.W.**, *Congenital tricuspid atresia*, „Arch. Dis. Chile", 1936, 11: 275-279.
7. **Rao P.S.**, *A unified classification for tricuspid atresia*, „Am. Heart J.", 1980, 99: 799.
8. **Sade R.M., Fyfe D.A.**, *Tricuspid atresia: Current Concepts in diagnosis and treatment*, „Pediatr. Clin. North. Am.", 1990, 37: 151.
9. **Nadas A.S., Fyler D.C.**, *Pediatric cardiology*, ed. 3, WB Saunders, Philadelphia, 1972, p. 588-589.
10. **Kenna A.P., Smithells R.W., Fielding D.W.**, *Congenital heart disease in Liverpool:1960-1969*, „Quarterly Journal of Medicine", 1975, 43: 2-44.

Redactare medicală casete: Ion Socoteanu, Iulia Cristina Frînculescu, Marius Frînculescu

11. *Report of the New England Regional Infant Cardiac Program*, „Pediatrics", 1980, 65 (Suppl. 2): 392.
12. **Rao P.S.**, *Demographic features of tricuspid atresia*, In: Rao P.S. (ed.), *Tricuspid atresia*. Futura, Mount Kisco, NY, 1982, p. 13-24.
13. **Bharati S., McAllister H.A., Tatooles C.J. et al.**, *Anatomic variations in underdeveloped right ventricle related to tricuspid atresia and stenosis*, „Journal of Thoracic and Cardio-vascular Surgery", 1976, 72: 383-400.
14. **Lenz W., Pliess G.**, *The pathology of talidomida embryopathy and associated defects of the heart*. In: *Memorias del IV Congreso Mundial de Cardiologia, Congenitos hemodynamica*, Mexico, vol. 1A, 1963, p. 150.
15. **Rao P.S.**, *Further observations on the spontaneous closure of physiologically advantageous ventricular septal defects in tricuspid atresia*, „Ann. Thorac. Surg.", 1983, 35: 121.
16. **Rao P.S., Sissman N.J.**, *Spontaneous closure of physiologically advantageous ventricular septal defects*, „Circulation", 1971, 43: 83.
17. **Nishioka K., Kamiya T., Ueda T., Hayashidera T., Mori C., Konoshi Y., Tatsuta N., Jamarkani J.M.**, *Left ventricular volume characteristics in children with tricuspid atresia before and after surgery*, „Am. J. Cardiol.", 1981, 47: 1105.
18. **Cornea A.**, *Ventriculul unic și atrezia de valvă tricuspidă*. În: Socoteanu I., *Tratat de patologie chirurgicală cardio-vasculară*, Ed. Medicală, București, 2007, 35: 767.
19. **Dick M., Fyler D.C., Nadas A.S.**, *Tricuspid atresia: clinical course in 101 patients*, „Am. J. Cardiol.", 1975, 36: 327-337.
20. **Patterson W., Baxley W.A., Karp R.B., Soto B., Bargerson L.L.**, *Tricuspid atresia in adults*, „Am. J. Cardiol.", 1982, 49: 141.
21. **Rowe R.D., Freedom R.N., Mehrizi A. et al.**, *The Neonate with Congenital Heart Disease*, WB Sauders, Philadelphia, 1981.
22. **Keating P., Van der Shiptor M.**, *Tricuspid atresia: profile and outcome*, „Cardiovasc. J. Southern, Africa", 2001, 12 (4): 202.
23. **Patel R., Fox K., Taylor J.F.N., Graham G.R.**, *Tricuspid atresia. Clincal course in 62 cases (1967–1974)*, „Br. Heart J.", 1978, 40: 1408-1414.
24. **Taussig H.B., Keinonen R., Momberger H., Kirk H.**, *Long-term observations in the Blalock-Taussig operation*. IV. *Tricuspid atresia*, „Johns Hopkins Med. J.", 1973, 132: 135-145.
25. **Williams W.G., Rubis L., Trusler G.A., Mustard W.T.**, *Palliation of tricuspid atresia. Potts-Smith, Glenn, Blalock-Taussig shunts*, „Arch. Surg.", 1975, 110: 1383-1386.
26. **Trusler G.A., Williams W.G.**, *Long-term results of shunt procedures for tricuspid atresia*, „Ann. Thorac. Surg.", 1980, 29: 312-316.
27. **Di Carlo D., Williams W.G., Freedom R.M., Trusler G.A., Rowe R.D.**, *The role of cavo-pulmonary (Glenn) anastomosis in the palliative treatment of congenital heart disease*, „J. Thorac. Cardiovasc. Surg.", 1982, 83: 437-442.
28. **Fesslova V., Hunter S., Stark J., Taylor J.F.N.**, *Long-term clinical outcome of patients with tricuspid atresia*. I. *Natural history*, „J. Cardiovasc. Surg.", 1989, 30: 267-272.
29. **Fesslova V., Hunter S., Stark J., Taylor J.F.N.**, *Long-term clinical outcome of patients with tricuspid atresia*. II. *Influence of surgical procedures*, „J. Cardiovasc. Surg.", 1989, 30: 267-272.
30. **Mosca R.S., Hennein H.A., Kulik T.J. et al.**, *Modified Norwood operation for single left ventricle and ventriculoarterial discordance: an improved surgical technique*, „Ann. Thorac. Surg.", 1997, 64 (4): 1126.
31. **Freedom R.M., Benson L.N., Smallhorn J.F. et al.**, *Subaortic stenosis, the univentricular heart, and banding of the pulmonary artery: an analysis of the course of 43 patients with univentricular heart palliated by pulmonary artery banding*, „Circulation", 1986, 73: 758.
32. **Reddy V.M., McElhinney D.B., Moore P. et al.**, *Outcomes after bidirectional cavopulmonary shunt in infants less than 6 months old*, „J. Am. Coll. Cardiol.", 1997, 29 (6): 1365.
33. **Rychik J., Jacobs M.L., Norwood W.I. Jr.**, *Acute changes in left ventricular geometry after volume reduction operation*, „Ann. Thorac. Surg.", 1995, 60 (5): 1267.
34. **Fontan F., Baudet E.**, *Surgical repair of tricuspid atresia*, „Thorax", 1971, 26: 240.
35. **Juaneda E., Haworth S.G.**, *Pulmonary vascular structure in patients dying after Fontan procedure: the lung as a risk factor*, „Br. Heart J.", 1984, 52: 575.
36. **Mayer J.E., Helgason H., Jonas R.A. et al.**, *Extending the limits for modified Fontan procedures*, „J. Thorac. Cardiovasc. Surg.", 1986, 92: 1021.
37. **Gentles T.L., Mayer J.E. Jr., Gauvreau K. et al.**, *Fontan operation in five hundred consecutive patients: factors influencing early and late outcome*, „J. Thorac. Cradiovasc. Surg.", 1997, 114: 376.
38. **Juneja R., Kothari S.S. et al.**, *Univentricular repair: is routine fenestration justified?* „Ann. Thoarc. Surg.", 2000, 69 (6): 1900.
39. **Gatzoulis M.A., Webb G.D., Daubeney P.E.F.**, *Diagnosis and Management of Adult Congenital Heart Disease*, Churchill Livingstone, New York, 2003.
40. **Socoteanu I.**, *Tratat de patologie chirurgicală cardio-vasculară*, Ed. Medicală, București, 2007.
41. **Everett D.A., Lim D.S.**, *Ilustrated Field Guide to Congenital Heart Disease and Repair*, Scientific Software Solutions, 2005.

inv. 17716



ION SOCOTEANU

- Profesor Universitar Dr. – Şef Disciplină chirurgie cardio-toracică – Universitatea de Medicină şi Farmacie Victor Babeş – Timişoara;
- Şef clinică chirurgie cardio-vasculară Institutul de boli cardio-vasculare – Timişoara,
- Medic primar chirurgie generală,
- Medic primar chirurgie cardio-vasculară (multiple competenţe în specialitate);
- Absolvent al Universităţii de Medicină şi Farmacie – Carol Davila – Bucureşti 1968;

9 789732 717967

9 789732 717950